**ΕΘΝΙΚΟ ΚΑΙ ΚΑΠΟΔΙΣΤΡΙΑΚΟ ΠΑΝΕΠΙΣΤΗΜΙΟ ΑΘΗΝΩΝ**
**ΙΑΤΡΙΚΗ ΣΧΟΛΗ**

**ΜΟΙΡΕΑΣ Ι. ΓΕΩΡΓΙΟΣ**
**Χειρουργός Ωτορινολαρυγγολόγος**

# ΣΥΜΒΟΛΗ ΣΤΗΝ ΚΛΙΝΙΚΗ ΕΚΤΙΜΗΣΗ ΑΝΤΙΜΕΤΩΠΙΣΗ & ΠΑΘΟΛΟΓΟΑΝΑΤΟΜΙΚΗ ΜΕΛΕΤΗ ΤΩΝ ΚΑΚΟΗΘΩΝ ΟΓΚΩΝ ΤΩΝ ΣΙΕΛΟΓΟΝΩΝ ΑΔΕΝΩΝ

**Διδακτορική Διατριβή**

**ΑΘΗΝΑ 2013**

**ΥΠΟΨΗΦΙΟΣ ΔΙΔΑΚΤΩΡ**

Μοιρέας Ι. Γεώργιος - Χειρουργός Ωτορινολαρυγγολόγος
Επιμελητής Ωτορινολαρυγγολογικής Κλινικής 251 Γενικού Νοσοκομείου Αεροπορίας

**ΤΡΙΜΕΛΗΣ ΣΥΜΒΟΥΛΕΥΤΙΚΗ ΕΠΙΤΡΟΠΗ**

Γιωτάκης Ιωάννης, Καθηγητής Ωτορινολαρυγγολογίας (επιβλέπων)
Μανωλόπουλος Λεωνίδας, Καθηγητής Ωτορινολαρυγγολογίας
Φερεκύδης Ελευθέριος, Καθηγητής Ωτορινολαρυγγολογίας

**ΕΠΤΑΜΕΛΗΣ ΕΞΕΤΑΣΤΙΚΗ ΕΠΙΤΡΟΠΗ**

Γιωτάκης Ιωάννης, Καθηγητής
Φερεκύδης Ελευθέριος, Καθηγητής
Μανωλόπουλος Λεωνίδας, Καθηγητής
Κατσαραγάκης Στυλιανός, Καθηγητής
Νικολόπουλος Θωμάς, Αναπληρωτής Καθηγητής
Κωνσταντουλάκης Εμμανουήλ, Αναπληρωτής Καθηγητής
Μαραγκουδάκης Παύλος, Επίκουρος Καθηγητής

**ΣΥΝΕΡΓΑΖΟΜΕΝΑ ΤΜΗΜΑΤΑ**

Ωτορινολαρυγγολογική Κλινική, Περιφερειακό Γενικό Νοσοκομείο Αθηνών,
“Κοργιαλένειο – Μπενάκειο” Ελληνικός Ερυθρός Σταυρός
Εργαστήριο Παθολογικής Ανατομικής, , Περιφερειακό Γενικό Νοσοκομείο Αθηνών,
“Κοργιαλένειο – Μπενάκειο” Ελληνικός Ερυθρός Σταυρός

# ΠΕΡΙΕΧΟΜΕΝΑ

Ευχαριστίες..... 7
Ο Όρκος του Ιπποκράτη..... 11
Βιογραφικό υποψηφίου Διδάκτορος ..... 13
Δημοσιεύσεις & Ανακοινώσεις σχετικές με Κακοήθεις όγκους Σιελογόνων Αδένων ..... 17

## Α. ΓΕΝΙΚΟ ΜΕΡΟΣ

**Α.1. Εισαγωγή στα νεοπλάσματα των Σιελογόνων Αδένων**

Α.1.1. Γενικά και επιδημιολογικά στοιχεία νεοπλασμάτων Σιελογόνων Αδένων ... 23
Α.1.2. Ταξινόμηση Όγκων Σιελογόνων Αδένων – WHO 2005 ..... 29
Α.1.3. Αξιολόγηση ασθενών με παθήσεις Σιελογόνων Αδένων ..... 30
Α.1.4. TNM Σύστημα σταδιοποίησης - AJCC 7th 2010 ..... 35

**Α.2. Γενικά στοιχεία για τους Σιελογόνους Αδένες**

Α.2.1. Ανατομία Σιελογόνων Αδένων ..... 36
Α.2.2. Φυσιολογία Σιελογόνων Αδένων ..... 44
Α.2.3. Ιστολογία Σιελογόνων Αδένων ..... 48

**Α.3. Καλοήθεις παθήσεις Σιελογόνων Αδένων**

Α.3.1. Καλοήθεις όγκοι Σιελογόνων Αδένων ..... 52
Α.3.2. Καλοήθεις παθήσεις Σιελογόνων Αδένων εκτός όγκων ..... 56

**Α.4. Κακοήθεις όγκοι Σιελογόνων Αδένων**

Α.4.1. Ιστολογικοί τύποι, Επιδημιολογία & Διάγνωση ..... 59
Α.4.2. Αντιμετώπιση & Πρόγνωση ..... 77

**Α.5. Διεθνείς Οδηγίες Αντιμετώπισης Όγκων Σιελογόνων Αδένων-NCCN Guidelines v2.2011** ..... 83

**Α.6. Τι είναι και ποιά η φυσιολογική λειτουργία των p53, Ki-67, GFAP & E-Cadherin** ..... 91

## Β. ΕΙΔΙΚΟ ΜΕΡΟΣ

**Β.1. Μελέτη**

Β.1.1. Σκοπός της μελέτης ..... 97
Β.1.2. Ασθενείς και μέθοδος ..... 99
Β.1.3. Αποτελέσματα ..... 102

**Β.2. Συζήτηση** ..... 114
**Β.3. Περίληψη** ..... 121
**Β.4. Abstract** ..... 123

**Γ. ΒΙΒΛΙΟΓΡΑΦΙΑ** ..... 125

# Ευχαριστίες

Η περάτωση της παρούσας Διδακτορικής Διατριβής απαίτησε την επένδυση μεγάλης προσπάθειας από μέρος μου ως υποψηφίου Διδάκτορα αλλά και την συμπαράσταση και συμβολή ατόμων τα οποία θα επιθυμούσα να ευχαριστήσω θερμά.

Αρχικά, θα ήθελα να ευχαριστήσω ιδιαιτέρως τον επιβλέποντα Καθηγητή ΩΡΛ κ. Γιωτάκη Ιωάννη για την επιστημονική του συνεργασία, την στήριξη, καθώς και την καθοδήγηση που μου προσέφερε σε όλη την προσπάθεια πραγμάτωσης της διατριβής. Επίσης, ευχαριστώ τους Καθηγητές ΩΡΛ κκ. Φερεκύδη Ελευθέριο και Μανωλόπουλο Λεωνίδα για τις πολύτιμες υποδείξεις και την βοήθειά τους κατά την διάρκεια της εκπόνησης της διατριβής.

Η συλλογή και παρακολούθηση των περιστατικών της διατριβής έγινε από ασθενείς της Ωτορινολαρυγγολογικής Κλινικής του Νοσοκομείου "Κοργιαλένειο – Μπενάκειο" ΕΕΣ με την αμέριστη συμπαράσταση του Διευθυντή κ. Χρηστίδη Κωνσταντίνου και του τ.Διευθυντή κ.Παπάζογλου Γεωργίου τους οποίους και ευχαριστώ πολύ.

Η εργαστηριακή μελέτη έγινε από το Εργαστήριο Παθολογικής Ανατομικής του Νοσοκομείου "Κοργιαλένειο – Μπενάκειο" ΕΕΣ υπό την επίβλεψη της Διευθύντριας κ.Μπαρμπάτη Καλυψούς, με την συνδρομή του εκλεκτού συναδέλφου παθολογοανατόμου κ.Νομικού Αλεξάνδρου και της ειδικού τεχνολόγου κ. Κεφάλα Μαρίας, τους οποίους ευχαριστώ πολύ για την πολύτιμη συνεισφορά τους.

Κλείνοντας, θα ήθελα να ευχαριστήσω την οικογένειά μου η οποία είναι δίπλα μου πάντοτε, σε ότι μικρό ή μεγάλο.

Μοιρέας Ι. Γεώργιος

*Στην οικογένειά μου*

# ΙΠΠΟΚΡΑΤΕΙΟΣ ΟΡΚΟΣ

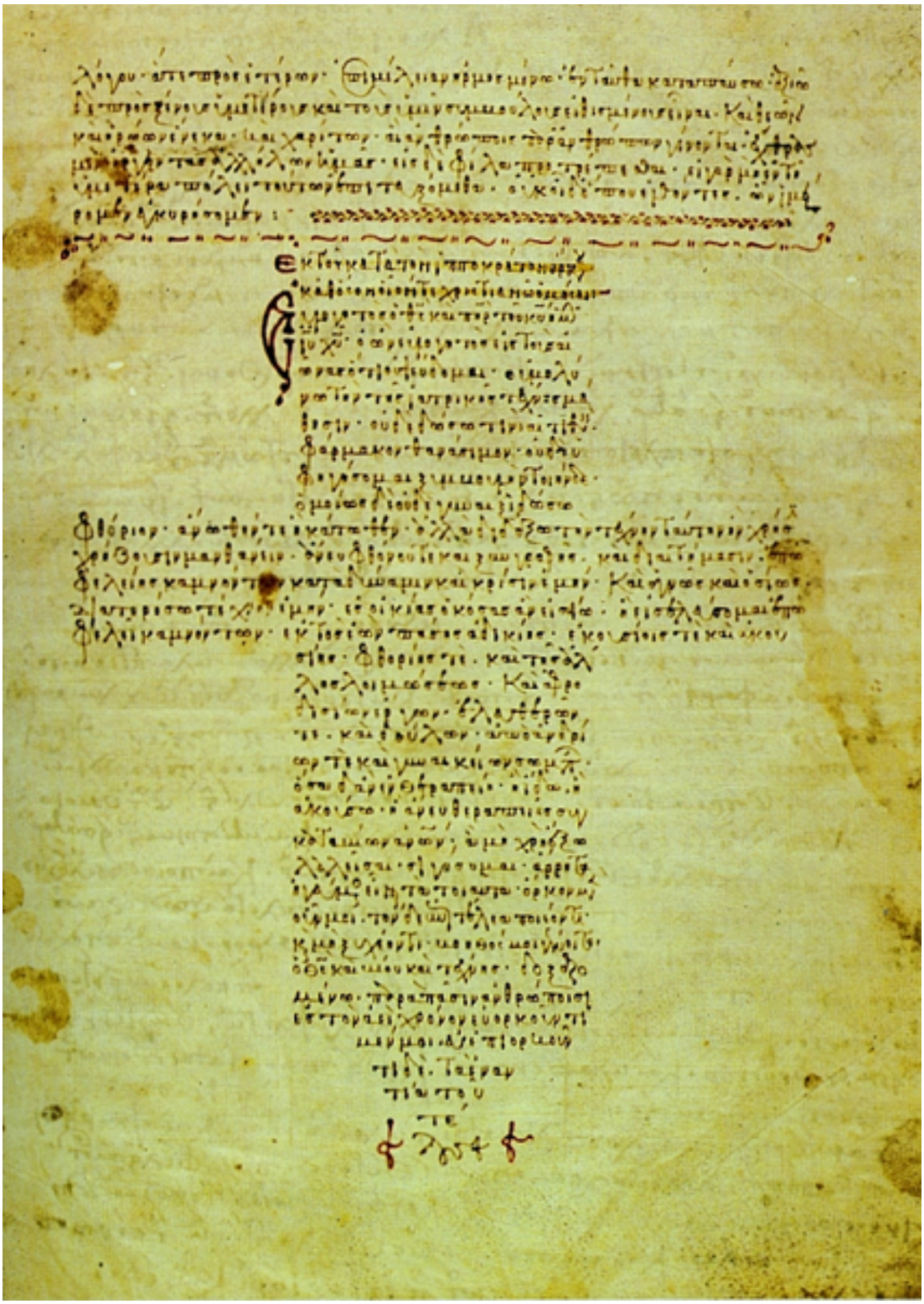

Χειρόγραφο του όρκου από τον 12ο αιώνα σε μορφή σταυρού

**ΑΡΧΑΙΟ ΚΕΙΜΕΝΟ**

ΟΜΝΥΜΙ ΑΠΟΛΛΩΝΑ ΙΗΤΡΟΝ ΚΑΙ ΑΣΚΛΗΠΙΟΝ ΚΑΙ ΥΓΕΙΑΝ ΚΑΙ ΠΑΝΑΚΕΙΑΝ ΚΑΙ ΘΕΟΥΣ ΠΑΝΤΑΣ ΤΕ ΚΑΙ ΠΑΣΑΣ, ΙΣΤΟΡΑΣ ΠΟΙΟΥΜΕΝΟΣ, ΕΠΙΤΕΛΕΑ ΠΟΙΗΣΕΙΝ ΚΑΤΑ ΔΥΝΑΜΙΝ ΚΑΙ ΚΡΙΣΙΝ ΕΜΗΝ ΟΡΚΟΝ ΤΟΝΔΕ ΚΑΙ ΣΥΓΓΡΑΦΗΝ ΤΗΝΔΕ. ΗΓΗΣΕΣΘΑΙ ΜΕΝ ΤΟΝ ΔΙΔΑΞΑΝΤΑ ΜΕ ΤΗΝ ΤΕΧΝΗΝ ΤΑΥΤΗΝ ΙΣΑ ΓΕΝΕΤΗΣΙΝ
ΕΜΟΙΣΙ, ΚΑΙ ΒΙΟΥ ΚΟΙΝΩΣΕΣΘΑΙ ΚΑΙ ΧΡΕΩΝ ΧΡΗΙΖΟΝΤΙ ΜΕΤΑΔΟΣΙΝ ΠΟΙΗΣΕΣΘΑΙ ΚΑΙ ΓΕΝΟΣ ΤΟ ΕΞ ΕΑΥΤΟΥ ΑΔΕΛΦΕΟΙΣ ΙΣΟΝ ΕΠΙΚΡΙΝΕΕΙΝ ΑΡΡΕΣΙ ΚΑΙ ΔΙΔΑΞΕΙΝ ΤΗΝ ΤΕΧΝΗΝ ΤΑΥΤΗΝ, ΗΝ ΧΡΗΙΖΩΣΙ ΜΑΝΘΑΝΕΙΝ, ΑΝΕΥ ΜΙΣΘΟΥ ΚΑΙ ΣΥΓΓΡΑΦΗΣ. ΠΑΡΑΓΓΕΛΙΗΣ ΤΕ ΚΑΙ ΑΚΡΟΗΣΙΟΣ ΚΑΙ ΤΗΣ ΛΟΙΠΗΣ ΑΠΑΣΗΣ ΜΑΘΗΣΙΟΣ ΜΕΤΑΔΟΣΙΝ ΠΟΙΗΣΕΣΘΑΙ ΥΙΟΙΣΙ ΤΕ ΕΜΟΙΣ ΚΑΙ ΤΟΙΣ ΤΟΥ ΕΜΕ ΔΙΔΑΞΑΝΤΟΣ ΚΑΙ ΜΑΘΗΤΑΙΣΙ ΣΥΓΓΕΓΡΑΜΜΕΝΟΙΣΙ ΤΕ ΚΑΙ ΩΡΚΙΣΜΕΝΟΙΣ ΝΟΜΩ ΙΗΤΡΙΚΩ, ΑΛΛΩ ΔΕ ΟΥΔΕΝΙ. ΔΙΑΙΤΗΜΑΣΙ ΤΕ ΧΡΗΣΟΜΑΙ ΕΠ' ΩΦΕΛΕΙΗ, ΚΑΜΝΟΝΤΩΝ ΚΑΤΑ ΔΥΝΑΜΙΝ ΚΑΙ ΚΡΙΣΙΝ ΕΜΗΝ. ΕΠΙ ΔΗΛΗΣΕΙ ΔΕ ΚΑΙ ΑΔΙΚΙΗ ΕΙΡΞΕΙΝ. ΟΥ ΔΩΣΩ ΔΕ ΟΥΔΕ ΦΑΡΜΑΚΟΝ ΟΥΔΕΝΙ ΑΙΤΗΘΕΙΣ ΘΑΝΑΣΙΜΟΝ, ΟΥΔΕ ΥΦΗΓΗΣΟΜΑΙ ΣΥΜΒΟΥΛΙΗΝ ΤΟΙΗΝΔΕ, ΟΜΟΙΩΣ ΔΕ ΟΥΔΕ ΓΥΝΑΙΚΙ ΠΕΣΣΟΝ ΦΘΟΡΙΟΝ ΔΩΣΩ. ΑΓΝΩΣ ΔΕ ΚΑΙ ΟΣΙΩΣ ΔΙΑΤΗΡΗΣΩ ΒΙΟΝ ΤΟΝ ΕΜΟΝ ΚΑΙ ΤΕΧΝΗΝ ΤΗΝ ΕΜΗΝ. ΟΥ ΤΕΜΕΩ ΔΕ ΟΥΔΕ ΜΗΝ ΛΙΘΙΩΝΤΑΣ , ΕΚΧΩΡΗΣΩ ΔΕ ΕΡΓΑΤΗΣΙΝ ΑΔΡΑΣΙΝ ΠΡΗΞΙΟΣ ΤΗΣΔΕ. ΕΣ ΟΙΚΙΑΣ ΔΕ ΟΚΟΣΑΣ ΑΝ ΕΣΙΩ, ΕΣΕΛΕΥΣΟΜΑΙ ΕΠ' ΩΦΕΛΕΙΗ ΚΑΜΝΟΝΤΩΝ, ΕΚΤΟΣ ΕΩΝ ΠΑΣΗΣ ΑΔΙΚΙΗΣ
ΕΚΟΥΣΙΗΣ ΚΑΙ ΦΘΟΡΙΗΣ ΤΗΣ ΤΕ ΑΛΛΗΣ ΚΑΙ ΑΦΡΟΔΙΣΙΩΝ ΕΡΓΩΝ ΕΠΙ ΤΕ ΓΥΝΑΙΚΕΙΩΝ ΣΩΜΑΤΩΝ ΚΑΙ ΑΝΔΡΕΙΩΝ, ΕΛΕΥΘΕΡΩΝ ΤΕ ΚΑΙ ΔΟΥΛΩΝ.
Α Δ' ΑΝ ΕΝ ΘΕΡΑΠΕΙΗ Η ΙΔΩ Η ΑΚΟΥΣΩ, Η ΚΑΙ ΑΝΕΥ ΘΕΡΑΠΕΙΗΣ ΚΑΤΑ ΒΙΟΝ ΑΝΘΡΩΠΩΝ, Α ΜΗ ΧΡΗ ΠΟΤΕ ΕΚΛΑΛΕΙΣΘΑΙ ΕΞΩ, ΣΙΓΗΣΟΜΑΙ, ΑΡΡΗΤΑ ΗΓΕΥΜΕΝΟΣ ΕΙΝΑΙ ΤΑ ΤΟΙΑΥΤΑ. ΟΡΚΟΝ ΜΕΝ ΟΥΝ ΜΟΙ ΤΟΝΔΕ ΕΠΙΤΕΛΕΑ ΠΟΙΕΟΝΤΙ ΚΑΙ ΜΗ ΣΥΓΧΕΟΝΤΙ ΕΙΗ ΕΠΑΥΡΑΣΘΑΙ ΚΑΙ ΒΙΟΥ ΚΑΙ ΤΕΧΝΗΣ, ΔΟΞΑΖΟΜΕΝΩ ΠΑΡΑ ΠΑΣΙΝ ΑΝΘΡΩΠΟΙΣ ΕΣ ΤΟΝ ΑΙΕΙ ΧΡΟΝΟΝ, ΠΑΡΑΒΑΙΝΟΝΤΙ ΔΕ ΚΑΙ ΕΠΙΟΡΚΟΥΝΤΙ, ΤΑΝΑΝΤΙΑ ΤΟΥΤΕΩΝ.

**ΝΕΟΕΛΛΗΝΙΚΗ ΑΠΟΔΟΣΗ**

ΟΡΚΙΖΟΜΑΙ ΕΙΣ ΤΟΝ ΑΠΟΛΛΩΝΑ ΤΟΝ ΙΑΤΡΟ ΚΑΙ ΕΙΣ ΤΟΝ ΑΣΚΛΗΠΙΟ ΚΑΙ ΕΙΣ ΤΗΝ ΥΓΕΙΑ ΚΑΙ ΕΙΣ ΤΗΝ ΠΑΝΑΚΕΙΑ ΚΑΙ ΕΙΣ ΟΛΟΥΣ ΤΟΥΣ ΘΕΟΥΣ ΚΑΙ ΤΙΣ ΘΕΕΣ, ΕΠΙΚΑΛΟΥΜΕΝΟΣ ΑΥΤΟΥΣ ΩΣ ΜΑΡΤΥΡΕΣ, ΟΤΙ ΘΑ ΤΗΡΗΣΩ ΚΑΤΑ ΤΗ ΔΥΝΑΜΗ ΚΑΙ ΤΗΝ ΚΡΙΣΗ ΜΟΥ ΑΥΤΟΝ ΤΟΝ ΟΡΚΟ ΚΑΙ ΑΥΤΟ ΕΔΩ ΤΟ ΣΥΜΒΟΛΑΙΟ ΜΟΥ. ΘΑ ΘΕΩΡΩ ΕΚΕΙΝΟΝ Ο ΟΠΟΙΟΣ ΜΕ ΔΙΔΑΞΕ ΤΗΝ ΤΕΧΝΗ ΑΥΤΗ ΙΣΟ ΠΡΟΣ ΤΟΥΣ ΓΟΝΕΙΣ ΜΟΥ ΚΑΙ ΘΑ ΜΟΙΡΑΣΤΩ ΜΑΖΙ ΤΟΥ ΤΑ ΥΠΑΡΧΟΝΤΑ ΜΟΥ ΚΑΙ ΘΑ ΤΟΝ ΒΟΗΘΩ ΟΤΑΝ ΕΥΡΙΣΚΕΤΑΙ ΣΕ ΟΙΚΟΝΟΜΙΚΗ ΑΝΑΓΚΗ. ΘΑ ΘΕΩΡΩ ΤΟΥΣ ΑΠΟΓΟΝΟΥΣ ΤΟΥ ΩΣ ΑΔΕΛΦΟΥΣ ΜΟΥ ΚΑΙ ΘΑ ΤΟΥΣ ΔΙΔΑΣΚΩ ΤΗΝ ΤΕΧΝΗ ΑΥΤΗ, ΕΑΝ ΕΠΙΘΥΜΟΥΝ ΝΑ ΤΗ ΜΑΘΟΥΝ, ΧΩΡΙΣ ΑΜΟΙΒΗ ΚΑΙ ΣΥΜΒΟΛΑΙΟ. ΘΑ ΜΕΤΑΔΩΣΩ ΜΕ ΠΑΡΑΓΓΕΛΙΕΣ, ΟΔΗΓΙΕΣ ΚΑΙ ΣΥΜΒΟΥΛΕΣ ΟΛΕΣ ΤΙΣ ΠΟΛΟΙΠΕΣ ΓΝΩΣΕΙΣ ΚΑΙ ΕΙΣ ΤΑ ΠΑΙΔΙΑ ΜΟΥ ΚΑΙ ΕΙΣ ΤΑ ΠΑΙΔΙΑ ΤΟΥ ΔΙΔΑΣΚΑΛΟΥ ΜΟΥ ΚΑΙ ΕΙΣ ΤΟΥΣ ΜΑΘΗΤΕΣ ΟΙ ΟΠΟΙΟΙ ΕΧΟΥΝ ΟΡΚΙΣΤΕΙ ΟΤΙ ΘΑ ΤΗΡΟΥΝ ΤΟΥΣ ΙΑΤΡΙΚΟΥΣ ΚΑΝΟΝΕΣ ΚΑΙ ΕΧΟΥΝ ΣΥΜΦΩΝΗΣΕΙ ΕΓΓΡΑΦΩΣ, ΕΙΣ ΟΥΔΕΝΑ ΔΕ ΑΛΛΟΝ. ΘΑ ΘΕΡΑΠΕΥΩ ΤΟΥΣ ΑΣΘΕΝΕΙΣ ΚΑΤΑ ΤΗ ΔΥΝΑΜΗ ΚΑΙ ΤΗΝ ΚΡΙΣΗ ΜΟΥ, ΧΩΡΙΣ ΠΟΤΕ ΕΚΟΥΣΙΩΣ ΝΑ ΤΟΥΣ ΒΛΑΨΩ Η ΝΑ ΤΟΥΣ ΑΔΙΚΗΣΩ. ΔΕ ΘΑ ΧΟΡΗΓΗΣΩ ΘΑΝΑΤΗΦΟΡΟ ΦΑΡΜΑΚΟ ΣΕ ΚΑΝΕΝΑΝ, ΟΥΤΕ ΚΑΙ ΕΑΝ ΜΟΥ
ΖΗΤΗΘΕΙ ΚΑΙ ΟΥΤΕ ΘΑ ΔΩΣΩ ΤΕΤΟΙΑ ΣΥΜΒΟΥΛΗ. ΕΠΙΣΗΣ ΔΕ ΘΑ ΔΩΣΩ ΣΕ ΓΥΝΑΙΚΑ ΦΑΡΜΑΚΟ ΓΙΑ ΝΑ ΑΠΟΒΑΛΕΙ. ΘΑ ΔΙΑΤΗΡΗΣΩ ΤΟ ΒΙΟ ΜΟΥ ΚΑΙ ΤΗΝ ΤΕΧΝΗ ΜΟΥ ΚΑΤΑ ΤΡΟΠΟ ΑΓΝΟ ΚΑΙ ΣΥΜΦΩΝΟ ΠΡΟΣ ΤΟΝ ΘΕΙΟ ΝΟΜΟ. ΔΕ ΘΑ ΧΕΙΡΟΥΡΓΗΣΩ ΟΥΤΕ ΤΟΥΣ ΠΑΣΧΟΝΤΑΣ ΑΠΟ ΛΙΘΙΑΣΙΝ, ΑΛΛΑ ΘΑ ΕΚΧΩΡΗΣΩ ΤΗΝ ΠΡΑΞΗ ΑΥΤΗ ΣΤΟΥΣ ΕΙΔΙΚΟΥΣ. ΣΕ ΟΣΕΣ ΔΕ ΟΙΚΙΕΣ ΕΙΣΕΛΘΩ, ΘΑ ΕΙΣΕΛΘΩ ΓΙΑ ΩΦΕΛΕΙΑ ΤΩΝ ΠΑΣΧΟΝΤΩΝ, ΑΠΕΧΟΝΤΑΣ ΑΠΟ ΚΑΘΕ ΕΚΟΥΣΙΑ ΑΔΙΚΙΑ ΚΑΙ ΑΛΛΗ ΖΗΜΙΑ ΚΑΙ ΚΑΘΕ ΓΕΝΕΤΗΣΙΑ ΠΡΑΞΗ ΕΠΙ ΓΥΝΑΙΚΕΙΩΝ ΚΑΙ ΑΝΔΡΙΚΩΝ ΣΩΜΑΤΩΝ, ΕΛΕΥΘΕΡΩΝ Η ΔΟΥΛΩΝ. ΟΣΑ ΔΕ ΔΩ Η ΑΚΟΥΣΩ ΚΑΤΑ ΤΗΝ ΑΣΚΗΣΗ ΤΟΥ ΕΠΑΓΓΕΛΜΑΤΟΣ ΜΟΥ Η ΚΑΙ ΕΚΤΟΣ, ΓΙΑ ΤΗ ΖΩΗ ΤΩΝ
ΑΝΘΡΩΠΩΝ, ΤΑ ΟΠΟΙΑ ΔΕΝ ΠΡΕΠΕΙ ΠΟΤΕ ΝΑ ΚΟΙΝΟΠΟΙΗΘΟΥΝ, ΘΑ ΚΡΑΤΗΣΩ ΜΥΣΤΙΚΑ, ΘΕΩΡΩΝΤΑΣ ΟΤΙ ΑΥΤΑ ΕΙΝΑΙ ΑΠΟΡΡΗΤΑ. ΟΣΟ ΛΟΙΠΟΝ ΘΑ ΤΗΡΩ ΤΟΝ ΟΡΚΟ ΜΟΥ ΑΥΤΟΝ ΚΑΙ ΔΕ ΘΑ ΤΟΝ ΠΑΡΑΒΑΙΝΩ, ΕΙΘΕ ΝΑ ΑΠΟΛΑΥΩ ΚΑΙ ΤΗΣ ΖΩΗΣ ΚΑΙ ΤΗΣ ΤΕΧΝΗΣ, ΕΚΤΙΜΩΜΕΝΟΣ ΕΣΑΕΙ ΑΠΟ ΟΛΟΥΣ ΤΟΥΣ ΑΝΘΡΩΠΟΥΣ. ΕΑΝ ΟΜΩΣ ΤΟΝ ΠΑΡΑΒΩ ΚΑΙ
ΓΙΝΩ ΕΠΙΟΡΚΟΣ, ΝΑ ΥΠΟΣΤΩ ΤΑ ΑΝΤΙΘΕΤΑ ΑΠΟ ΑΥΤΑ.

# ΒΙΟΓΡΑΦΙΚΟ

## Μοιρέας Ι. Γεώργιος

**Σεπ 1989 - Σεπ 1995:** ΣΣΑΣ - Ιατρική Σχολή, Αριστοτέλειο Πανεπιστήμιο Θεσσαλονίκης
**Σεπ 1996 - Δεκ 1999:** Στρατιωτικός Ιατρός Αεροπορίας σε αναμονή για λήψη ειδικότητας
**Δεκ 1999 - Μαι 2005:** Ειδικότητα Ωτορινολαρυγγολογίας:
1 έτος Χειρουργικής 251 ΓΝΑ
1 έτος ΩΡΛ 251 ΓΝΑ
3 έτη ΩΡΛ Κλινική "Κοργιαλένειο – Μπενάκειο" ΝΕΕΣ
**Σεπ 2005 – Σεπ 2006:** Εξειδίκευση: Ρινοχειρουργική & Ωτοχειρουργική
ΩΡΛ Κλινική "Κοργιαλένειο – Μπενάκειο" ΝΕΕΣ
**Μαι 2005 – Σήμερα** Επιμελητής ΩΡΛ Κλινικής 251 Γενικού Νοσοκομείου Αεροπορίας

### ΜΕΛΟΣ ΙΑΤΡΙΚΩΝ ΕΤΑΙΡΕΙΩΝ

Πανελλήνια Εταιρεία Ωτορινολαρυγγολογίας – Χειρουργικής Κεφαλής & Τραχήλου
Ελληνική Ρινολογική Εταιρεία
European Rhinologic Society
European Academy of Facial Plastic Surgery

### ΔΙΕΘΝΕΙΣ ΔΗΜΟΣΙΕΥΣΕΙΣ & ΑΝΑΚΟΙΝΩΣΕΙΣ

**IMMUNOHISTOCHEMICAL DETECTION OF E-CADHERIN IN CERTAIN TYPES OF SALIVARY GLAND TUMOURS**

The Journal of Laryngology & Otology (2006), 120, 298–304.
[1]Andreadis DS, DDS, PHD, [1]Epivatianos ADDS, PHD, [2]**Mireas G, MD**, [3]Nomikos A, MD, [1]Poulopoulos A, DDS, MSC, PHD, [4] Yiotakis J, MD, [3]Barbatis C, MD, FRCPATH
[1]Department of Oral Medicine and Maxillofacial Pathology, Dental School, Aristotle University of Thessaloniki,Thessaloniki, the Departments of [2]ENT Surgery and [3]Histopathology, Red Cross Hospital of Athens, Athens, and the [4]Department of Otolaryngology, Hippocration Hospital, Athens Medical School, Athens, Greece.

**IMMUNOHISTOCHEMICAL DETECTION OF DESMOSOMAL CELL ADHESION MOLECULE DESMOGLEIN-2 (DSG-2) IN SALIVARY GLAND NEOPLASMS.**

1 Andreadis DA, 1 Epivatianos A, 3Nomikos A, 2**Mireas G**, 1Poulopoulos A, 2Vlahou S,1Antoniades, D, 2Papazoglou G, 2Christidis C, 3Barbatis C.
1Department of Oral Medicine and Maxillofacial Pathology, School of Dentistry, Aristotle University of Thessaloniki,
2Department of Otorhinolaryngology and 3Department of Histopathology, Red Cross Hospital of Athens, Greece
18th Congress of International Federation of Otorhinolaryngological Societies, 25-30 June 2005, Rome, Italy

**DUPLICATION OF THE THYROID GLAND**

Lefantzis D, Louverdis D,Dritsas G, **Mireas G**, Vlachou S, Plessas G, Papazoglou G
ORL department of the Red Cross Hospital of Athens.
18th Congress of International Federation of Otorhinolaryngological Societies, 25-30 June 2005, Rome, Italy

**EPITHELIAL – MYOEPITHELIAL CARCINOMA OF THE PAROTID GLAND**

1**Mireas G** , 1 Louverdis D, 1 Christidis C, 2 Nomicos A. . 2Barbatis C 1Papazoglou G
1Department of Otorhinolaryngology – Head and Neck Surgery and
2Department of Histopathology, Red Cross Hospital of Athens, Greece
18th Congress of International Federation of Otorhinolaryngological Societies, 25-30 June 2005, Rome, Italy

**MALIGNANT ONCOCYTIC CARCINOMA OF THE PAROTID GLAND**

1Vlachou S, 1**Mireas G** , 1 Triantos S, 1 Mavroidakos S, 2Barbatis C. . 1Papazoglou G
1Department of Otorhinolaryngology – Head and Neck Surgery and
2Department of Histopathology, Red Cross Hospital of Athens, Greece
18th Congress of International Federation of Otorhinolaryngological Societies, 25-30 June 2005, Rome, Italy

**SARCOIDOSIS – ENT CLINICAL MANIFESTATIONS**

SYMEONIDIS G, 1**MIREAS G**, 1PAPADOPOULOS D, 1KAPRALOS V, 2VLACHOU S, 2MAVROIDAKOS S, 1DEMEROUTIS I
1 251 HELLENIC AIR FORCES GENERAL HOSPITAL & V.A. ENT CLINIC
2 Department of Otorhinolaryngology – Head and Neck Surgery - Red Cross Hospital. Athens Greece.
18th Congress of International Federation of Otorhinolaryngological Societies, 25-30 June 2005, Rome, Italy

**YELLOW NAILS SYNDROME-YNS AND SINUSITITS.**

Lefantzis D, **Mireas G**, Bshara B, Christidis C, Dritsas G, Mavroidakos S, Papazoglou G
ORL department of the Red Cross Hospital of Athens.
18th Congress of International Federation of Otorhinolaryngological Societies, 25-30 June 2005, Rome, Italy

**IMMUNOHISTOCHEMICAL DETECTION OF DESMOSOMAL CELL ADHESION MOLECULE DESMOGLEIN-2 (DSG-2) IN SALIVARY GLAND NEOPLASMS.**

1 Andreadis DA, 1 Epivatianos A, 3Nomikos A, 2**Mireas G**, 1Poulopoulos A, 2Vlahou S,1Antoniades, D, 2Papazoglou G, 2Christidis C, 3Barbatis C. .
1Department of Oral Medicine and Maxillofacial Pathology, School of Dentistry, Aristotle University of Thessaloniki,
2Department of Otorhinolaryngology and
3Department of Histopathology, Red Cross Hospital of Athens, Greece
18th Congress of International Federation of Otorhinolaryngological Societies, 25-30 June 2005, Rome, Italy

**ONCOGENE EXPRESSION IN HEAD AND NECK PARAGANGLIOMAS**

**MIREAS Georgios**, MAVROIDAKOS Stavros, VLACHOU Stamatia, BARBATIS Calypso*, TSIKOY - PAPAFRAGOU Ekaterini*, PAPAZOGLOU Georgios

ENT Department, Red Cross Hospital Korgialenio-Benakio, Athens, Greece

*Department of Pathology, Red Cross Hospital Korgialenio-Benakio, Athens, Greece

5th European Congress of OtoRhinoLaryngology Head and Neck Surgery,September 11-16 2004, Rodos HellasGreece

**CAROTID BODY AND MIDDLE EAR PARAGANGLIOMAS. CLINICAL ASSESSMENT AND SURGICAL TREATMENT.**

MAVROIDAKOS Stavros, **MIREAS Georgios**, VLACHOU Stamatia, LOUVERDIS Dionisios, TRIANTOS Stelios, PAPAZOGLOU Georgios

ENT Department, Red Cross Hospital Korgialenio-Benakio, Athens, Greece

5th European Congress of OtoRhinoLaryngology Head and Neck Surgery,September 11-16 2004, Rodos HellasGreece

**EXTENSIVE PLUNGING RANULA: A CASE REPORT.**

SIMEONIDIS S. George, GRIGORIADIS Kyriakos, PAPASTERGIOU Stavroula, **MOIREAS George**, DEMEROUTIS John.

251 HELLENIC AIR FORCE HOSPITAL & V.A.HEAD & NECK SURGERY DEPARTMENT.

5th European Congress of OtoRhinoLaryngology Head and Neck Surgery,September 11-16 2004, Rodos HellasGreece

## ΕΛΛΗΝΙΚΕΣ ΔΗΜΟΣΙΕΥΣΕΙΣ & ΑΝΑΚΟΙΝΩΣΕΙΣ

**ΚΑΡΚΙΝΟΣΑΡΚΩΜΑ ΠΑΡΩΤΙΔΟΣ-ΑΝΑΦΟΡΑ ΠΕΡΙΣΤΑΤΙΚΟΥ**

**Μοιρέας Γ**., Βλάχου Σ., Μαυροειδάκος Σ., Τανογλίδη Α., Τσαμούρη Μ., Παπάζογλου Γ.

1 ΩΡΛ Κλινική και 2 Παθολογοανατομικό Τμήμα, Νοσοκομείο Ελληνικού Ερυθρού Σταυρού"Κοργιαλένειο-Μπενάκειο"

13ο Πανελλήνιο Συνέδριο Ωτορινολαρυγγολογίας – Χειρουργικής Κεφαλής & Τραχήλου Αθήνα, 13 Νοεμβρίου 2005

**ΑΣΥΝΗΘΕΙΣ ΚΑΚΟΗΘΕΙΣ ΟΓΚΟΙ ΣΙΕΛΟΓΟΝΩΝ ΑΔΕΝΩΝ**

**Μοιρέας Γ**., Βλάχου Σ., Μαυροειδάκος Σ., Χαίρα Π., Χρηστίδης Κ., Παπάζογλου Γ.

ΩΡΛ Κλινική, Νοσοκομείο Ελληνικού Ερυθρού Σταυρού "Κοργιαλένειο-Μπενάκειο"

13ο Πανελλήνιο Συνέδριο Ωτορινολαρυγγολογίας – Χειρουργικής Κεφαλής & Τραχήλου Αθήνα, 13 Νοεμβρίου 2005

**ΣΥΝΔΡΟΜΟ ΚΙΤΡΙΝΩΝ ΝΥΧΙΩΝ (YELLOW NAILS SYNDROME) ΚΑΙ ΠΑΡΑΡΡΙΝΟΚΟΛΠΙΤΙΔΑ.**

Δρ Δ. Λεφαντζής, Bassam Bshara, Κ. Δίπλας, **Γ. Μοιρέας**, Κ.Δασκολιάς, Γ.Παπάζογλου

ΩΡΛ Κλινική, Νοσοκομείο Κοργιαλένειο-Μπενάκειο(Ε.Ε.Σ.),Αθήνα.

12ο Πανελλήνιο Συνέδριο Ωτορινολαρυγγολογίας – Χειρουργικής Κεφαλής & Τραχήλου Θεσσαλονίκη, 8-12 Δεκεμβρίου 2003

**ΕΠΙΘΗΛΙΟ-ΜΥΟΕΠΙΘΗΛΙΑΚΟΣ ΚΑΡΚΙΝΟΣ ΠΑΡΩΤΙΔΑΣ**

**Γ.Μοιρέας**, Δ.Λουβερδής, Κ.Χρηστίδης, Γ.Τερζάκης, Γ.Δρίτσας, Σ.Μαυροειδάκος, Γ.Παπάζογλου

ΩΡΛ Κλινική, Νοσοκομείο Κοργιαλένειο-Μπενάκειο(Ε.Ε.Σ.),Αθήνα.

12ο Πανελλήνιο Συνέδριο Ωτορινολαρυγγολογίας – Χειρουργικής Κεφαλής & Τραχήλου Θεσσαλονίκη, 8-12 Δεκεμβρίου 2003

**ΑΝΑΤΟΜΙΚΗ ΑΝΩΜΑΛΙΑ (ΔΙΠΛΑΣΙΑΣΜΟΣ)ΤΟΥ ΘΥΡΕΟΕΙΔΟΥΣ ΑΔΕΝΑ.ΧΕΙΡΟΥΡΓΙΚΗ ΕΜΠΛΟΚΗ.**

Δ.Λεφαντζής, Κ.Χρηστίδης, Γ.Δρίτσας, **Γ.Μοιρέας**, Δ.Λουβερδής, Γ.Παπάζογλου

ΩΡΛ Κλινική, Νοσοκομείο Κοργιαλένειο-Μπενάκειο(Ε.Ε.Σ.),Αθήνα.

12ο Πανελλήνιο Συνέδριο Ωτορινολαρυγγολογίας – Χειρουργικής Κεφαλής & Τραχήλου Θεσσαλονίκη, 8-12 Δεκεμβρίου 2003

**ΠΑΡΑΓΑΓΓΛΙΩΜΑΤΑ ΤΟΥ ΚΑΡΩΤΙΔΙΚΟΥ ΣΩΜΑΤΙΟΥ. Η ΧΕΙΡΟΥΡΓΙΚΗ ΜΑΣ ΕΜΠΕΙΡΙΑ**

**Γ. ΜΟΙΡΕΑΣ**, Σ.ΤΡΙΑΝΤΟΣ, Μ.ΤΣΟΓΚΑΣ, Η.ΝΙΚΟΛΟΠΟΥΛΟΣ, Κ.ΧΡΗΣΤΙΔΗΣ, Γ.ΠΑΠΑΖΟΓΛΟΥ

ΩΡΛ Κλινική, Νοσοκομείο Κοργιαλένειο-Μπενάκειο(Ε.Ε.Σ.),Αθήνα.

12ο Πανελλήνιο Συνέδριο Ωτορινολαρυγγολογίας – Χειρουργικής Κεφαλής & Τραχήλου Θεσσαλονίκη, 8-12 Δεκεμβρίου 2003

**Η ΔΙΑΔΕΡΜΙΚΗ ΤΡΑΧΕΙΟΣΤΟΜΙΑ ΣΤΗΝ ΕΚΛΕΚΤΙΚΗ ΕΞΑΣΦΑΛΙΣΗ ΤΟΥ ΑΕΡΑΓΩΓΟΥ.**

Δ. Λεφαντζής, Μ.Τσόγκας, Σ. Μαυροειδάκος, **Γ.Μοιρέας**, Κ. Δασκολιάς, Γ.Παπάζογλου

ΩΡΛ Κλινική, Νοσοκομείο Κοργιαλένειο-Μπενάκειο(Ε.Ε.Σ.), Αθήνα.

12ο Πανελλήνιο Συνέδριο Ωτορινολαρυγγολογίας – Χειρουργικής Κεφαλής & Τραχήλου Θεσσαλονίκη, 8-12 Δεκεμβρίου 2003

## ΣΕΜΙΝΑΡΙΑ

**ΕΦΑΡΜΟΓΗ 3D ΤΕΧΝΟΛΟΓΙΑΣ ΣΤΗΝ ΠΡΟΣΟΜΟΙΩΣΗ ΤΗΣ ΡΙΝΟΠΛΑΣΤΙΚΗΣ ΧΕΙΡΟΥΡΓΙΚΗΣ**

Ομιλητής: Μοιρέας Γεώργιος

Συνεδρία ΙΙΙ: Λειτουργική Διαφραγματοπλαστική

12$^{ο}$ Πανελλήνιο σεμινάριο Ρινολογίας. Βόλος 3-5 Φεβρουαρίου 2012

## PATENTED MEDICAL PRODUCTS

**ENDOTRACHEAL TUBE WITH TRACHEA PROTECTION**

Publication No: WO/2005/049122

International Application No: PCT/GR2003/000057

Publication Date: 02.06.2005

# ΔΙΕΘΝΕΙΣ ΚΑΙ ΕΛΛΗΝΙΚΕΣ ΔΗΜΟΣΙΕΥΣΕΙΣ & ΑΝΑΚΟΙΝΩΣΕΙΣ ΣΧΕΤΙΚΕΣ ΜΕ ΚΑΚΟΗΘΕΙΣ ΟΓΚΟΥΣ ΣΙΕΛΟΓΟΝΩΝ ΑΔΕΝΩΝ

**1. IMMUNOHISTOCHEMICAL DETECTION OF E-CADHERIN IN CERTAIN TYPES OF SALIVARY GLAND TUMOURS**

**The Journal of Laryngology & Otology (2006), 120, 298–304.**

[1]Andreadis DS, DDS, PHD, [1]Epivatianos ADDS, PHD, [2]**Mireas G, MD,** [3]Nomikos A, MD, [1]Poulopoulos A, DDS, MSC, PHD, [4] Yiotakis J, MD, [3]Barbatis C, MD, FRCPATH
[1]Department of Oral Medicine and Maxillofacial Pathology, Dental School, Aristotle University of Thessaloniki,Thessaloniki, the Departments of [2]ENT Surgery and [3]Histopathology, Red Cross Hospital of Athens, Athens, and the [4]Department of Otolaryngology, Hippocration Hospital, Athens Medical School, Athens, Greece.

Abstract
Objectives: To investigate the topography of E-cadherin and its possible correlation with the histological phenotype of salivary gland tumours.
Material and methods: Archival formalin-fixed, paraffin-embedded sections of 54 benign and 56 malignant tumours and 24 samples of normal and inflamed salivary gland tissue were studied immunohistochemically using an Envision/horseraddish peroxidase (HRP) technique.
Results: In normal and inflamed salivary gland samples, E-cadherin was expressed at the membrane of acinar, myoepithelial and ductal cells located at cell–cell contact points. Reduction and/or absence of E-cadherin was only observed in pleomorphic adenoma at the peripheral cells of the duct-like or island structures, or in the cells exhibiting plasmacytoid or stromal differentiation. Neoplastic epithelium in Warthin's tumours and in myoepithelial and oncocytic adenomas was strongly positive. Furthermore, a weak to moderate loss of expression which was related to tissue tumour subtype was seen in malignant tumours such as: adenoid cystic carcinomas; polymorphous low-grade adenocarcinomas; acinic cell carcinomas; and mucoepidermoid low-grade, epithelial-myoepithelial, lymphoepithelial and squamous low-grade carcinomas. Moderate to extreme loss or alternative cytoplasmic non-functional expression were observed in cases of salivary ductal carcinoma, carcinosarcoma, myoepithelial carcinoma, oncocytic adenocarcinoma, unspecified adenocarcinoma and squamous high-grade carcinomas.
Conclusion: This study suggests a direct association of E-cadherin expression with neoplastic histologic phenotype, which is lost in the more undifferentiated and invasive epithelial salivary gland tumours.

**2. MALIGNANT ONCOCYTIC CARCINOMA OF THE PAROTID GLAND**

**18th Congress of International Federation of Otorhinolaryngological Societies, 25-30 June 2005, Rome, Italy**

[1]Vlachou S, [1]**Mireas G** , [1] Triantos S, [1]Mavroidakos S, [2]Barbatis C. [1]Papazoglou G
[1]Department of Otorhinolaryngology – Head and Neck Surgery and
[2]Department of Histopathology, Red Cross Hospital of Athens, Greece

Abstract
Idea: A rare case of a malignant oncocytic tumor of the parotid gland is reported
Method: The patient was a 82-years-old man, who presented with a rapidly growing and painful mass of the right parotid gland, of 5 months duration. The patient was operated on and had a right total parotidectomy with preservation of the facial nerve.

Results: The histological examination revealed a malignant oncocytic tumor. The tumor recurred 2 months after the primary operation. The patient was referred for radiotherapy and chemotherapy but he unfortunately passed away 5 months later.
Conclusions: Tumors emerging from oncocytes are not frequent and the malignant variant is extremely rare, according to the literature. The purpose of this presentation is to contribute to the limited information regarding this rare entity.

**3. EPITHELIAL – MYOEPITHELIAL CARCINOMA OF THE PAROTID GLAND**
**18th Congress of International Federation of Otorhinolaryngological Societies, 25-30 June 2005, Rome, Italy**

[1]**Mireas G** , [1] Louverdis D, [1]Christidis C, [1]Nomicos A. [2]Barbatis C, [1]Papazoglou G
[1]Department of Otorhinolaryngology – Head and Neck Surgery and
[2]Department of Histopathology, Red Cross Hospital of Athens, Greece

Abstract
Idea: Two rare cases of epithelial–myoepithelial carcinomas of the parotid gland are presented.
Method: The patients were females aged 44 and 49 yo, presented with a slowly growing mass of their left parotid gland, of 12 and 6 months duration respectively. The second patient also complained for slight pain in the parotid area.
Preoperative CTs showed parotid masses.
The patients were operated on and had an excision of the superficial lobe the first patient and of the deep lobe the second one. No patient underwent neck dissection.
Results: Both operations had very good results with preservation of the facial nerve trunk and its main branches.
The histological examination results were the following:
case 1: epithelial – myoepithelial carcinoma of 2 cm (max diam) with Ki-67 ~5% and nuclear possitivity for p53<5%. Immunohistochemical study revealed: SMA (+), Bcl-2 (+), GFAP (+), EMA (+) and Mcyt (+).
case 2: epithelial – myoepithelial carcinoma of 1.8 cm (max diam) with Ki-67 <2% and nuclear possitivity for p53~30%. Immunohistochemical study revealed: SMA (+), Bcl-2 (++), GFAP (++), S100(+).
The patients were not referred for radiotherapy or chemotherapy.
A 4 years-follow up show no evidence of recurrency or distal metastasis.
Conclusion: Epithelial – myoepithelial carcinomas of the parotid gland are rare tumors with significant likelihood of recurrence 60% (3 years mean) and reveals metastatic disease in 9%. The surgical excision is the treatment of choise for this neoplasm and the follow up must continue for a period of two decades after operation.

**4. IMMUNOHISTOCHEMICAL DETECTION OF DESMOSOMAL CELL ADHESION MOLECULE DESMOGLEIN-2 (DSG-2) IN SALIVARY GLAND NEOPLASMS.**
**18th Congress of International Federation of Otorhinolaryngological Societies, 25-30 June 2005, Rome, Italy**

[1] Andreadis DA, [1] Epivatianos A, [3]Nomikos A, [2]**Mireas G**, [1]Poulopoulos A, [2]Vlahou S, [1]Antoniades, D, [2]Papazoglou G, [2]Christidis C, [3]Barbatis C. .
[1]Department of Oral Medicine and Maxillofacial Pathology, School of Dentistry, Aristotle University of Thessaloniki,
[2]Department of Otorhinolaryngology and
[3]Department of Histopathology, Red Cross Hospital of Athens, Greece

Abstract
Idea: A comparative immunohistochemical study of the desmosomal cadherin Desmoglein-2 (Dsg-2) in normal, benign and malignant salivary glands.
Method: A total of 134 cases (24 normal, 54 benign, 36 malignant) were studied with the Envision – HRP immunohistochemical technique.
Results: Dsg-2 is expressed along the basolateral surfaces of the epithelial cells of the normal acini and the entire ductal system with increased tensity at the basal aspect of the ductal epithelial cells. Warthin's tumour and intercellular Dsg-2 expression but cytoplasmic localisation was diffuse in salivary ducts carcinomas, focal in acinic cell and adenoid cystic carcinomas and reduced in epithelial-myoepithelial, low grade polymorphous and basal cell adenocarcinomas with retention of the membranous distribution. Oncocytic, lymphoepithelial, mucoepidermoid and non-otherwise specified adenocarcinomas formed absent or limited cytoplasmic expression.
Conclusion: This is one of the very few studies on Dsg-2 expression in salivary glands and indicates quantitative and qualitative change in benign and malignant neoplasia and histological types. Further investigation is needed for assessing its clinical relevense.

**5. IMMUNOHISTOCHEMICAL DETECTION OF DESMOSOMAL CELL ADHESION MOLECULE DESMOGLEIN-2 (DSG-2) IN SALIVARY GLAND NEOPLASMS**.

**18th Congress of International Federation of Otorhinolaryngological Societies, 25-30 June 2005, Rome, Italy**

[1] Andreadis DA, [1] Epivatianos A, [3]Nomikos A, .[2]**Mireas G**, [1]Poulopoulos A, [2]Vlahou S,[1]Antoniades, D, [2]Papazoglou G, [2]Christidis C, [3]Barbatis C. .
[1]Department of Oral Medicine and Maxillofacial Pathology, School of Dentistry, Aristotle University of Thessaloniki,
[2]Department of Otorhinolaryngology and
[3]Department of Histopathology, Red Cross Hospital of Athens, Greece

Abstract
Idea: A comparative immunohistochemical study of the desmosomal cadherin Desmoglein-2 (Dsg-2) in normal, benign and malignant salivary glands.
Method: A total of 134 cases (24 normal, 54 benign, 36 malignant) were studied with the Envision – HRP immunohistochemical technique.
Results: Dsg-2 is expressed along the basolateral surfaces of the epithelial cells of the normal acini and the entire ductal system with increased tensity at the basal aspect of the ductal epithelial cells. Warthin's tumour and intercellular Dsg-2 expression but cytoplasmic localisation was diffuse in salivary ducts carcinomas, focal in acinic cell and adenoid cystic carcinomas and reduced in epithelial-myoepithelial, low grade polymorphous and basal cell adenocarcinomas with retention of the membranous distribution. Oncocytic, lymphoepithelial, mucoepidermoid and non-otherwise specified adenocarcinomas formed absent or limited cytoplasmic expression.
Conclusion: This is one of the very few studies on Dsg-2 expression in salivary glands and indicates quantitative and qualitative change in benign and malignant neoplasia and histological types. Further investigation is needed for assessing its clinical relevense.

**6. ΕΠΙΘΗΛΙΟ-ΜΥΟΕΠΙΘΗΛΙΑΚΟΣ ΚΑΡΚΙΝΟΣ ΠΑΡΩΤΙΔΑΣ**

**12ο Πανελλήνιο Συνέδριο Ωτορινολαρυγγολογίας-Χειρουργικής Κεφαλής και Τραχήλου, Οκτώβριος 2003 Θεσσαλονίκη**

**Γ.Μοιρέας**,Δ.Λουβερδής, Κ.Χρηστίδης, Γ.Τερζάκης, Γ.Δρίτσας, Σ.Μαυροειδάκος, Γ.Παπάζογλου

ΩΡΛ Τμήμα, Νοσοκομείο Κοργιαλένειο-Μπενάκειο (ΕΕΣ), Αθήνα

**7. ΑΣΥΝΗΘΕΙΣ ΚΑΚΟΗΘΕΙΣ ΟΓΚΟΙ ΣΙΕΛΟΓΟΝΩΝ ΑΔΕΝΩΝ**

**13ο Πανελλήνιο Συνέδριο Ωτορινολαρυγγολογίας-Χειρουργικής Κεφαλής & Τραχήλου, 10-13 Νοεμβρίου 2005, ΑΘΗΝΑ**

**Μοιρέας Γ**., Βλάχου Σ., Μαυροειδάκος Σ., Χαίρα Π., Χρηστίδης Κ., Παπάζογλου Γ.

ΩΡΛ Κλινική, Νοσοκομείο Ελληνικού Ερυθρού Σταυρού ”Κοργιαλένειο-Μπενάκειο” ,Αθήνα

# Α. ΓΕΝΙΚΟ ΜΕΡΟΣ

# Α.1. ΕΙΣΑΓΩΓΗ ΣΤΑ ΝΕΟΠΛΑΣΜΑΤΑ ΤΩΝ ΣΙΕΛΟΓΟΝΩΝ

## Α.1.1. ΓΕΝΙΚΑ & ΕΠΙΔΗΜΙΟΛΟΓΙΚΑ ΣΤΟΙΧΕΙΑ ΝΕΟΠΛΑΣΜΑΤΩΝ ΣΙΕΛΟΓΟΝΩΝ ΑΔΕΝΩΝ

Οι κακοήθεις όγκοι Κεφαλής & Τραχήλου αποτελούν την 5η συχνότερη εντόπιση παγκοσμίως, με αυξανόμενη επίπτωση στις ανεπτυγμένες χώρες (Staffieri 2012, Jones 1998, Duroux 1998). Υπάρχει πολύ μεγάλη ποικιλία στους ιστολογικούς τύπους με πιό συχνούς τους επιθηλιακούς όγκους HNSCC (Head – Neck Squamous Cell Carcinoma).

Σύμφωνα με την WHO οι επιθηλιακοί όγκοι των σιελογόνων αποτελούν το 95-98% αυτών (Spiro 1973, Luna 1999) και στην ταξινόμηση του 2005 αναφέρονται 10 καλοήθεις και 23 κακοήθεις. Το συχνότερο καλόηθες νεόπλασμα των σιελογόνων είναι το πλειόμορφο αδένωμα με συχνότητα εμφάνισης 50-60%, ενώ το συχνότερο κακόηθες είναι το βλεννοεπιδερμοειδές καρκίνωμα με ποσοστό 12-30% του συνολικού αριθμού κακοήθων όγκων.

Στον γενικό πληθυσμό οι όγκοι των σιελογόνων αποτελούν περίπου το 1-2% όλων των όγκων του ανθρωπίνου σώματος και το 4-5% των όγκων κεφαλής-τραχήλου, ενώ όσον αφορά τους κακοήθεις όγκους αποτελούν περίπου το 3-6% των κακοήθων όγκων κεφαλής και τραχήλου.

Για τους κακοήθεις όγκους η αναλογία ανδρών:γυναικών είναι 1:1(Huvos 1999), ενώ εμφανίζονται με μεγαλύτερη συχνότητα σε έγχρωμους και Εσκιμώους.(Arthaud 1972)

**Εντόπιση όγκων**

Οι όγκοι των σιελογόνων εμφανίζονται συχνότερα στην παρωτίδα, ακολουθεί ο υπογνάθιος και πιό σπάνιοι είναι οι όγκοι των ελασσόννων αδένων. (Shimpson 2005, Shemen 1987, Duroux 1998, Lucas 1998, Satko 2000))

Τα ποσοστά εμφάνισης ανάλογα με την εντόπιση είναι τα εξής:

| | |
|---|---|
| Παρωτίδα | 65% |
| Υπογνάθιος | 8-10% |
| Υπογλώσσιος & Ελάσσονες σιελογόνοι | 25-27% |

**Ποσοστά κακοήθειας**

Οι περισσότεροι όγκοι της παρωτίδας είναι καλοήθεις 70-80%, περίπου οι μισοί από τους όγκους υπογναθίου 40-60% κακοήθεις, ενώ στον υπογλώσσιο και τους άλλους ελάσσονες τα ποσοστά είναι 15-30% και 20-50% αντίστοιχα. Είναι σαφές ότι όσο μικρότερος είναι ο αδένας τόσο μεγαλύτερη η πιθανότητα ο όγκος να είναι κακοήθης (Spiro 1986)

Ανάλογα με την εντόπιση τα ποσοστά κακοήθειας διαμορφώνονται ως εξής:

| | |
|---|---|
| Παρωτίδα | 20-30% |
| Υπογνάθιος | 42-60% |
| Υπογλώσσιος | 70-85% |
| Ελάσσονες σιελογόνοι | 50-80% |

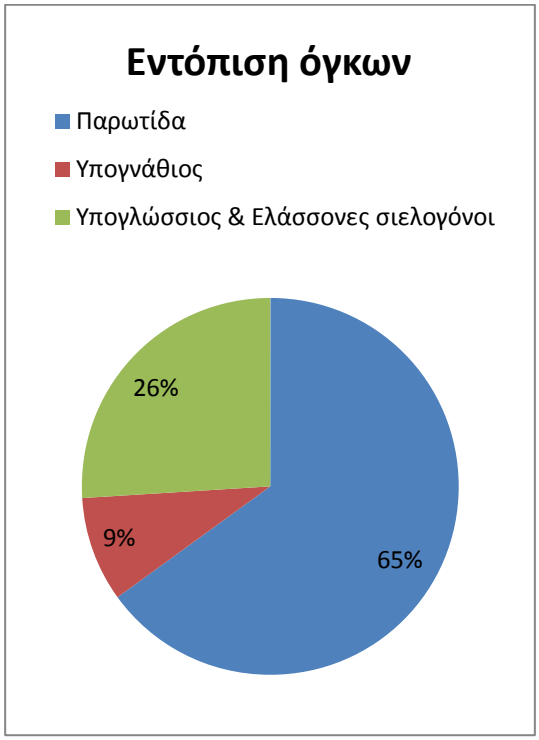


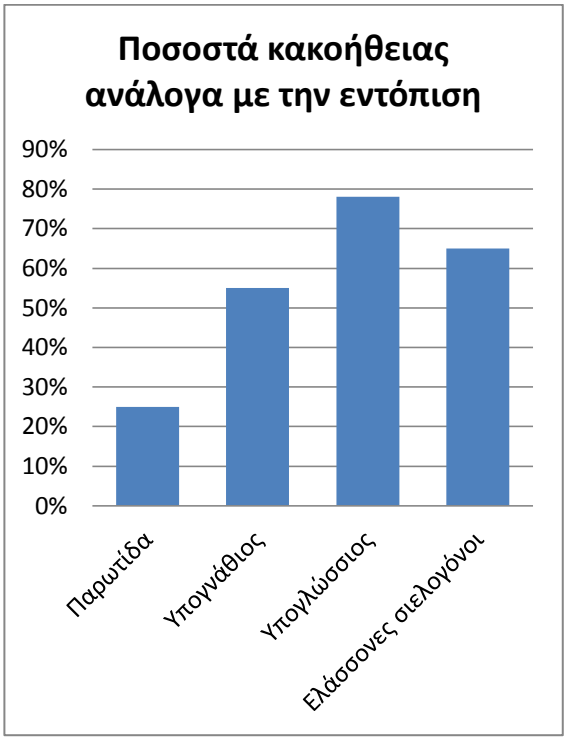


Σύμφωνα με μελέτες ο επιπολασμός των όγκων σιελογόνων είναι περίπου 10 περιστατικά ανά 100.000 και 1 εξ'αυτών θα είναι κακοήθεια. Έχει υπολογιστεί (Ellis 1991), ότι περίπου στο 13% των όγκων των σιελογόνων αδένων η διάγνωση είναι κακοήθεια με πιο συχνή εμφάνιση του βλεννοεπιδερμοειδούς καρκινώματος (Spiro 1986). Λίγα είναι γνωστά σχετικά με τους γενετικούς ή περιβαλλοντολογικούς παράγοντες που παίζουν καθοριστικό ρόλο στην εμφάνιση κακοήθειας σιελογόνου. Θεωρείται ότι παράγοντες όπως έκθεση σε ακτινοβολία, θεραπευτική ή διαγνωστική, όπως επίσης έκθεση σε ακτινοβολία μετά από ατομική βόμβα έχει οπωσδήποτε ενοχοποιηθεί για την εμφάνιση κακοήθειας (Enlund 2002, Takeichi 1983).

Το βλεννοεπιδερμοειδές καρκίνωμα είναι ο πιο συχνός ιστολογικός τύπος μετά από έκθεση σε ακτινοβολία. Η ακριβής δόση ακτινοβολίας η οποία μπορεί να οδηγήσει στην εμφάνιση καρκινώματος δεν είναι γνωστή. Μελέτη σε 30 ασθενείς που εμφάνισαν όγκους σιελογόνου μετά από την ατομική βόμβα στην Ιαπωνία και έκθεση σε 300 rad ή περισσότερο έδειξε ότι εμφάνισαν μεγαλύτερα ποσοστά κακοήθειας (Miglianico 1987).

Η αναγνώριση και αποφυγή περιβαλλοντολογικών παραγόντων που θα μπορούσαν να οδηγήσουν στην εμφάνιση κακοήθειας θεωρείται πολύ σημαντική

Παράγοντες οι οποίοι σχετίζονται με την ανάπτυξη πρωτοπαθούς κακοήθους όγκου των σιελογόνων(Hamilton 1991, Ellis 1991)

| Αύξηση πιθανότητας | Ελάττωση πιθανότητας |
|---|---|
| Έκθεση σε ακτινοβολία<br>Πανοραμικές ακτινογραφίες<br>Καρκίνος του δέρματος<br>Έκθεση σε νικέλιο ή πυρίτιο<br>Έκθεση σε καουτσούκ<br>Έκθεση σε κηροζίνη<br>Λήψη λαχανικών συντηρημένων σε αλάτι | Κατανάλωση λαχανικών όπως καρότου κ.α με βιτ A & C<br>Κατανάλωση προιόντων συκωτιού |

Εκτός από την ακτινοβολία άλλοι περιβαλλοντολογικοί παράγοντες που έχουν ενοχοποιηθεί είναι η βαφή μαλλιών ή η έκθεση/κατανάλωση οινοπνεύματος στις γυναίκες. Επίσης εργασία σε εργοστάσια επεξεργασίας καουτσούκ ή νικελίου ή πυριτίου καθώς και η χρήση κηροζίνης για καύσιμο έχει ενοχοποιηθεί για αυξημένο κίνδυνο εμφάνισης πρωτοπαθούς κακοήθειας σιελογόνου αδένα.

Ιστορικό κακοήθειας δέρματος επίσης έχει βρεθεί ότι οδηγεί σε επακόλουθη ανάπτυξη πρωτοπαθούς Ca σιελογόνων (Mentzel 2004) και όταν εμφανίζεται στο τριχωτό της κεφαλής ή στο πρόσωπο οδηγεί σε μεγαλύτερη πιθανότητα εμφάνισης μεταστάσεων στη παρωτίδα. Λαχανικά τα οποία έχουν συντηρηθεί σε αλάτι θεωρήθηκε ότι σχετίζονται με αύξηση της πιθανότητας κακοήθειας ενώ έχει αναφερθεί ότι αύξηση κατανάλωσης στη δίαιτα λαχανικών όπως καρότου και άλλων έχει οδηγήσει σε ελάττωση της πιθανότητας εμφάνισης κακοήθειας. Θεωρείται ότι υπάρχει πιθανότητα αυτό να σχετίζεται με την αύξηση κατανάλωσης βιταμίνης Α και C οι οποίες βρίσκονται στα συγκεκριμένα τρόφιμα. Οι βιταμίνες Α και C έχουν και παλαιότερα θεωρηθεί ότι οδηγούν σε ελάττωση της πιθανότητας εμφάνισης και άλλων κακοηθειών στον άνθρωπο.

**Λεμφαδενικές μεταστάσεις**

| ΚΑΚΟΗΘΗ ΝΕΟΠΛΑΣΜΑΤΑ | Ποσοστό επί τοις εκατό% |
|---|---|
| Κυψελοκυτταρικό καρκίνωμα | 13 |
| Βλεννοεπιδερμικό καρκίνωμα | 44 |
| Αδενοκυστικό καρκίνωμα | 5 |
| Αδενοκαρκίνωμα | 25 |
| Κακοήθης μικτός όγκος | 21 |
| Ακανθοκυτταρικό καρκίνωμα | 37 |
| Αδιαφοροποίητο καρκίνωμα | 23 |

Ποσοστά εμφάνισης λεμφαδενικών μεταστάσεων ανάλογα με τον ιστολογικό τύπο

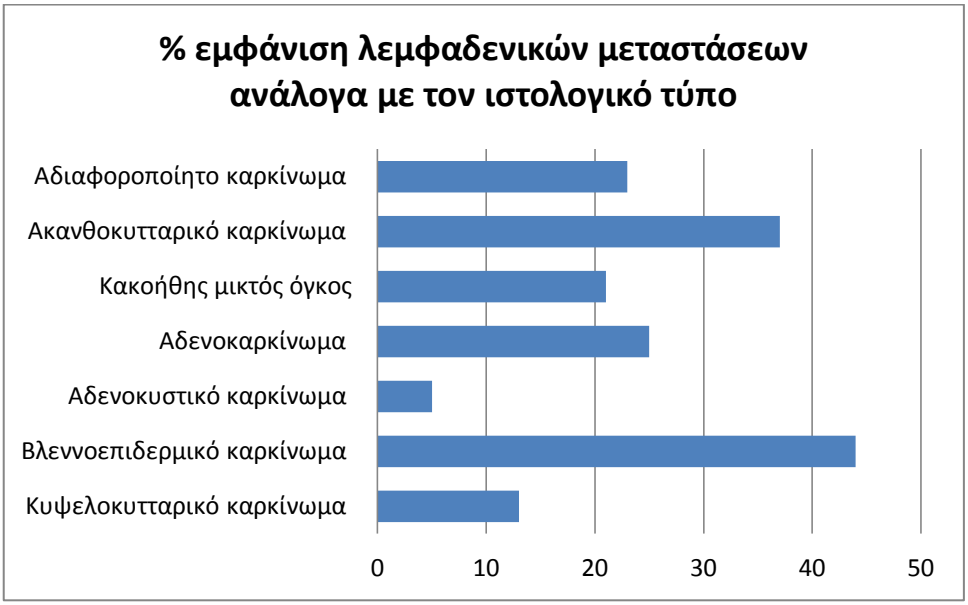

**Διήθηση Προσωπικού Νεύρου**

Η διήθηση του προσωπικού νεύρου είναι άμεσα συνδεδεμένη με αυξημένη πιθανότητα λεμφαδενικών μεταστάσεων σε ποσοστό 66-77%. (Conley 1975, Eneroth 1972)

Σε διήθηση του νεύρου η 5ετής επιβίωση είναι μόλις 9-14%

| ΚΑΚΟΗΘΗ ΝΕΟΠΛΑΣΜΑΤΑ | Ποσοστό % |
|---|---|
| Κυψελοκυτταρικό καρκίνωμα | 1 |
| Βλεννοεπιδερμικό καρκίνωμα | 9 |
| Αδενοκυστικό καρκίνωμα | 17 |
| Αδενοκαρκίνωμα | 11 |
| Καρκίνωμα εκ πολυμόρφου αδενώματος ή κακοήθης μικτός | 7 |
| Ακανθοκυτταρικό καρκίνωμα | 19 |
| Αδιαφοροποίητο καρκίνωμα | 24 |

Ιστολογικός τύπος που ανευρίσκεται σε περιπτώσεις διήθησης του προσωπικού και ποσοστά %

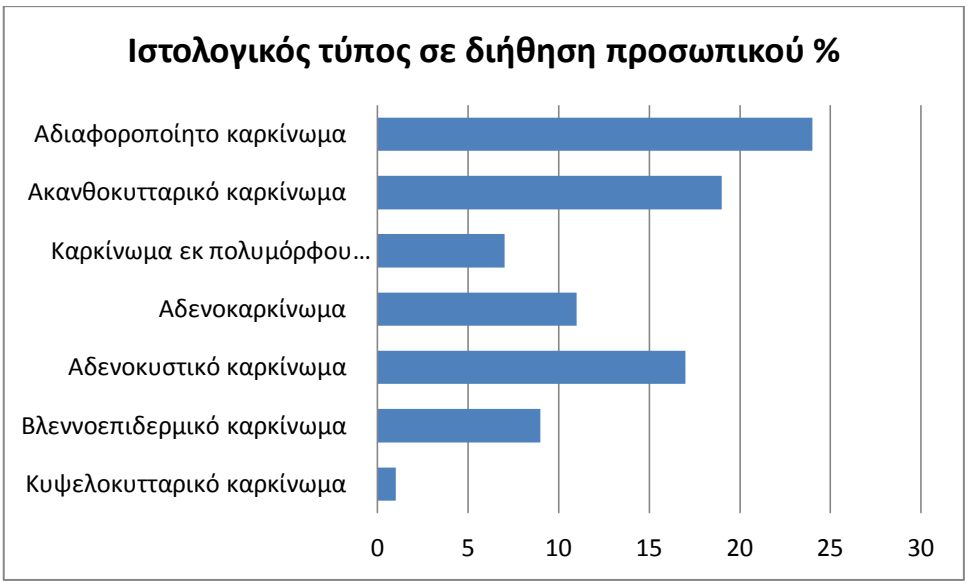


Σχηματική απεικόνιση που δείχνει τον ιστολογικό τύπο που ανευρίσκεται σε περιπτώσεις διήθησης του προσωπικού και τα ποσοστά %

**Πόνος**

Η παρουσία πόνου δεν είναι απαραίτητα κριτήριο για κακοήθεια λόγω του ότι το 6.5% των κακοήθων όγκων παρουσιάζουν πόνο ενώ το αντίστοιχο ποσοστό των καλοήθων όγκων ανέρχεται στο 5.1% (Ellis 1991).

Εντούτοις, σε περίπτωση που σε κακοήθη όγκο παρουσιάζεται πόνος τότε η 5ετής επιβίωση ελαττώνεται στο 35% σε σχέση με το 68% των περιπτώσεων που δεν έχουμε πόνο.

Η μεγάλη αυτή διαφορά μεταξύ των δύο ποσοστών, κάνει σαφές το γεγονός ότι σε περιπτώσεις κακοήθειας, ο πόνος αποτελεί κακό προγνωστικό στοιχείο (Cawson 1997).

**Απομακρυσμένες μεταστάσεις**

Η παρουσία απομακρυσμένων μεταστάσεων αποτελεί επίσης ένα κακό προγνωστικό στοιχείο. (Ellis 1991, Cawson 1997).

Περίπου το 20% των κακοήθων όγκων των σιελογόνων παρουσιάζουν απομακρυσμένες μεταστάσεις.

| ΚΑΚΟΗΘΗ ΝΕΟΠΛΑΣΜΑΤΑ | Ποσοστό % |
|---|---|
| Κυψελοκυτταρικό καρκίνωμα | 14 |
| Βλεννοεπιδερμικό καρκίνωμα | 8 |
| Αδενοκυστικό καρκίνωμα | 42 |
| Καρκίνωμα σιαλικών πόρων | 57 |
| Αδενοκαρκίνωμα | 27 |
| Κακοήθης μικτός όγκος | 21 |
| Αδιαφοροποίητο καρκίνωμα | 36 |

Ποσοστά εμφάνισης απομακρυσμένων μεταστάσεων ανάλογα με τον ιστολογικό τύπο

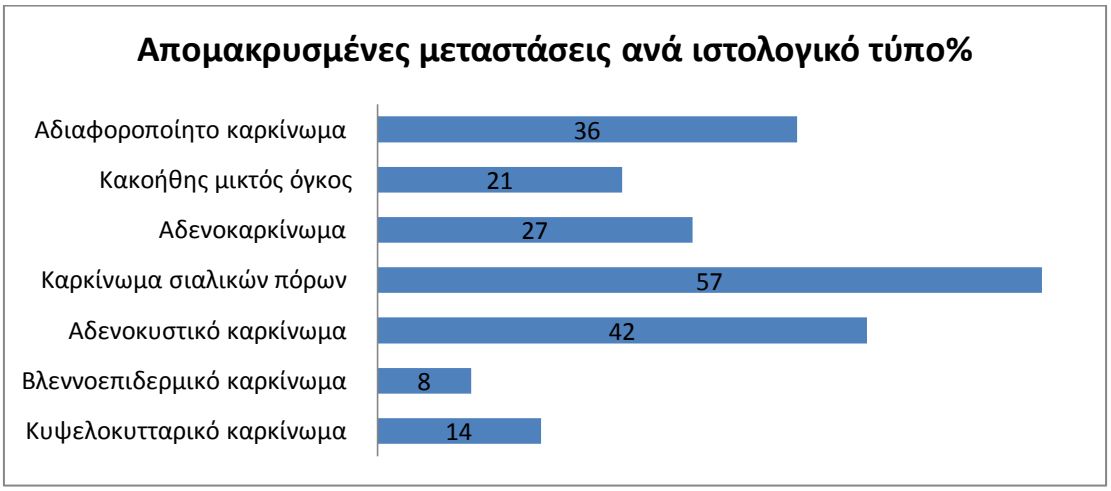


Σχηματική απεικόνιση που δείχνει τα ποσοστά % εμφάνισης απομακρυσμένων μεταστάσεων ανάλογα με τον ιστολογικό τύπο

**Λεμφαδενική επέκταση**

Η επέκταση κατά μήκος των λεμφαδένων του τραχήλου γίνεται σε γενικές γραμμές με προβλέψιμο τρόπο. Αυτό μας δίνει σημαντικό πλεονέκτημα στην προσπάθεια διερεύνησης διόγκωσης λεμφαδένων του τραχήλου. (Ellis 1991).

Έτσι, ανάλογα με την εντόπιση του λεμφαδένα θα στρέψουμε την προσοχή μας στην διερεύνηση συγκεκριμένης περιοχής για εντοπισμό της πρωτοπαθούς εστίας.

Οι λεμφαδένες οι οποίοι προσβάλλονται σε κακοήθεις όγκους των σιελογόνων φαίνονται στους ακόλουθους πίνακες και σχέδια.

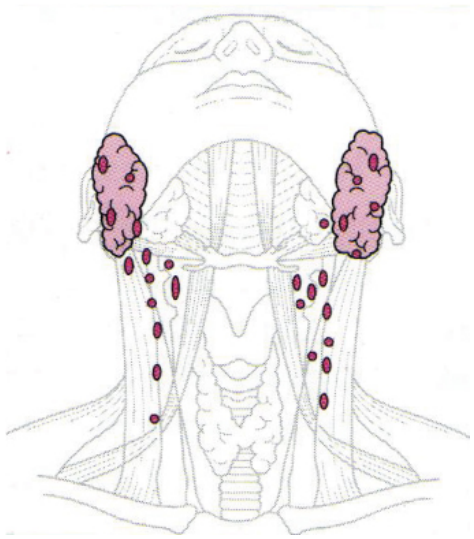

Πρωτοπαθής εστία
- Παρωτίδα

Προσβαλλόμενοι λεμφαδένες
- Προωτιαίοι
- Περιπαρωτιδικοί
- Ενδοπαρωτιδικοί
- Περιοχή ΙΙ
- Περιοχή ΙΙΙ

Σχηματική απεικόνιση λεμφαδένων οι οποίοι προσβάλλονται όταν η πρωτοπαθής εστία είναι η Παρωτίδα.

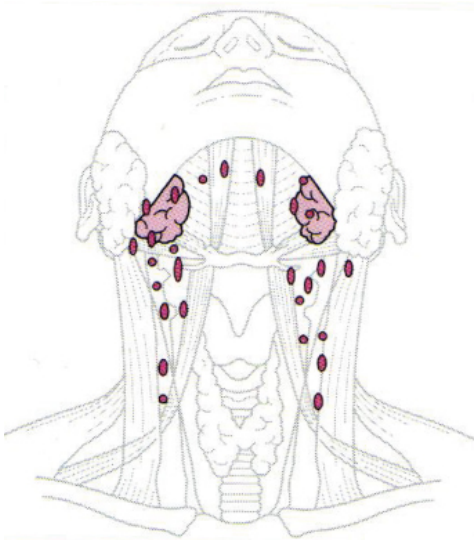

Πρωτοπαθής εστία
- Υπογνάθιος αδένας
- Υπογλώσσιος αδένας

Προσβαλλόμενοι λεμφαδένες
- Περιοχή Ι
- Περιοχή ΙΙ
- Περιοχή ΙΙΙ

Σχηματική απεικόνιση λεμφαδένων οι οποίοι προσβάλλονται όταν η πρωτοπαθής εστία είναι ο Υπογνάθιος και ο Υπογλώσσιος Σιελογόνοι αδένες.

# Α.1.2. ΤΑΞΙΝΟΜΗΣΗ ΟΓΚΩΝ ΣΙΕΛΟΓΟΝΩΝ ΑΔΕΝΩΝ
## ΠΑΓΚΟΣΜΙΑ ΟΡΓΑΝΩΣΗ ΥΓΕΙΑΣ (WHO) 2005

| ΚΑΚΟΗΘΗ ΝΕΟΠΛΑΣΜΑΤΑ | ΚΑΛΟΗΘΗ ΝΕΟΠΛΑΣΜΑΤΑ ΚΑΙ ΑΛΛΟΙ ΟΓΚΟΙ |
|---|---|
| Α1. Κυψελοκυτταρικό καρκίνωμα (Acinic cell carcinoma) | Β1. Πολύμορφο αδένωμα (Pleomorphic adenoma) |
| Α2. Βλεννοεπιδερμικό καρκίνωμα (Mucoepithermoid carcinoma) | Β2. Μυοεπιθηλίωμα ή μυοεπιθηλιακό αδένωμα (Myoepithelioma or myoepithelial adenoma) |
| Α3. Αδενοκυστικό καρκίνωμα (Adenoid cystic carcinoma) | Β3. Αδένωμα εκ βασικών κυττάρων (Basal Cell adenoma) |
| Α4. Πολύμορφο αδενοκαρκίνωμα χαμηλού βαθμού κακοήθειας (αδενοκαρκίνωμα τελικών πόρων) (Polymorphous Low grade adenoCarcinoma/Terminal duct adenoCa) | Β4. Όγκος του Warhin (αδενολέμφωμα) (Warthin tumor or adenolymphoma) |
| Α5. Επιθηλιο-μυοεπιθηλιακό καρκίνωμα (Epithelial-Myoepithelial carcinoma) | Β5. Ογκοκύττωμα (Oncocytoma or oncocytic adenoma) |
| Α6. Αδενοκαρκίνωμα εκ βασικών κυττάρων (Basal cell adenocarcinoma) | Β6. Πορικό αδένωμα (Canalicular adenoma) |
| Α7. Σμηγματογόνο καρκίνωμα (Sebaceous carcinoma) | Β7. Σμηγματογόνο αδένωμα (Sebaceous adenoma) |
| Α8. Θηλώδες κυσταδενοκαρκίνωμα (Papillary cystadenocarcinoma) | Β8. Θήλωμα των πόρων (Ductal Papilloma) |
| Α9. Βλεννώδες αδενοκαρκίνωμα (Mucinous adenocarcinoma) | Β8α. Ανάστροφο θήλωμα των πόρων (Inverted ductal Papilloma) |
| Α10. Ογκοκυτταρικό καρκίνωμα (Oncocytic carcinoma) | Β8β. Ενδοπορικό θήλωμα (Intraductal Papilloma) |
| Α11. Καρκίνωμα σιαλικών πόρων (Salivary duct carcinoma) | Β8γ. Θηλώδες Σιελαδένωμα (Sialadenoma papilliferum) |
| Α12. Αδενοκαρκίνωμα μη ειδικό (Adenocarcinoma not otherwise specified) | Β9. Κυσταδένωμα (Cystadenoma) |
| Α13. Καρκινοσάρκωμα ή Αληθής κακοήθης μικτός όγκος ( Carcinosarcoma or True malignant mixed tumor) | Β9α. Θηλώδες κυσταδένωμα (Papillary cystadenoma) |
| Α14. Καρκίνωμα εκ πολυμόρφου αδενώματος ή κακοήθης μικτός όγκος (Carcinoma ex Pleomorphic adenoma / malignant mixed tumor) | Β9β. Βλεννώδες κυσταδένωμα (Mucinous cystadenoma) |
| Α15. Μεταστατικό πλειόμορφο αδένωμα ( Metastasizing pleomorphic adenoma) | Γ. Μη επιθηλιακοί όγκοι (non epithelial tumours) |
| Α16. Μικροκυτταρικό καρκίνωμα (Small cell carcinoma) | Δ. Λεμφώματα (malignant lymphomas) |
| Α17. Μεγαλοκυτταρικό αδιαφοροποίητο καρκίνωμα ( Large cell Undifferentiated carcinoma) | Ε. Δευτερογενείς όγκοι (secondary tumours) |
| Α18. Κακοήθες μυοεπιθηλίωμα ή μυοεπιθηλιακό καρκίνωμα (Malignant Myoepithelioma or myoepithelial carcinoma) | ΣΤ. Αταξινόμητοι όγκοι (unclassified tumours) |
| Α19. Χαμηλής διαφοροποίησης κυσταδενοκαρκίνωμα (Low-grade cribriform cystadenocarcinoma) | Ζ. Ογκόμορφες αλλοιώσεις (tumour like lesions) |
| Α20. Διαυγοκυτταρικό καρκίνωμα μη ειδικό (Clear cell carcinoma, not otherwise specified) | Ζ.1 Σιελαδένωση (sieladenosis) |
| Α21. Λεμφοεπιθηλιακό καρκίνωμα (Lymphoepithelial carcinoma) | Ζ.2 Ογκοκύττωση (oncocytosis) |
| Α22. Πρωτοπαθές καρκίνωμα εκ πλακώδους επιθηλίου (Squamous cell carcinoma) | Ζ.3 Νεκρωτική σιελομεταπλασία (neocrotising sialometaplasia) |
| Α23. Σιαλοβλάστωμα ( Sialoblastoma) | Ζ.4 Καλοήθης λεμφοεπιθηλιακή βλάβη (bening lymphoepithelial lesion) |
| | Ζ.5 Κύστεις των σιελογόνων αδένων (salivary gland cysts) |
| | Ζ.6 Χρόνια σκληρωτική σιελαδενίτιδα υπογναθίου αδένα (όγκος του Kuttner) (Chronic sclerosing sialadenitis of submandibular Kuttner tumour) |
| | Ζ.7 Κυστική λεμφοειδής υπερπλασία στο AIDS (Cystic Lymphoid hyperplasia in AIDS) |

## Α.1.3. ΑΞΙΟΛΟΓΗΣΗ ΑΣΘΕΝΩΝ ΜΕ ΠΡΟΒΛΗΜΑΤΑ ΣΤΟΥΣ ΣΙΕΛΟΓΟΝΟΥΣ ΑΔΕΝΕΣ

Οι ασθενείς συνήθως παραπονούνται για διόγκωση, πόνο, ξηροστομία, διαταραχές γεύσης και κάποιες φορές σιελόρροια. Παρά την εφαρμογή σύγχρονης τεχνολογίας στην ταυτοποίηση των προβλημάτων των σιελογόνων αδένων, το λεπτομερές ιστορικό και η πλήρης φυσική εξέταση συνεχίζουν να παίζουν έναν πολύ σημαντικό ρόλο στην κλινική διάγνωση των ασθενών και πρέπει να δοθεί ιδιαίτερη φροντίδα κατά τη διάρκεια της λήψης του ιστορικού και της φυσικής εξέτασης.

### ΙΣΤΟΡΙΚΟ

Το ιστορικό πρέπει να λαμβάνεται μεθοδικά και με ιδιαίτερη προσοχή γιατί μπορεί να αποδειχθεί πολύ σημαντικό κατά τη διάρκεια της αξιολόγησης του ασθενούς με πρόβλημα στους σιελογόνους. Το ατομικό αναμνηστικό του ασθενούς μπορεί να προσφέρει σημαντικές πληροφορίες στο υπάρχον πρόβλημα των σιελογόνων. Επίσης μερικές πληροφορίες για την λειτουργία των σιελογόνων αδένων συχνά βρίσκεται σε συσχέτιση με συγκεκριμένα συστηματικά προβλήματα όπως ο διαβήτης, η αθηροσκλήρυνση, ορμονικές διαταραχές και νευρολογικά προβλήματα.

Παράγοντες που πρέπει να ληφθούν υπόψη επίσης είναι η ηλικία και το φύλο. Έτσι για παράδειγμα σε μετεμηνοπαυσιακές γυναίκες συναντάται αρκετά συχνά το σύνδρομο Sjogren, ενώ σε παιδιά ανάμεσα στα 4 και τα 10 έτη ηλικίας μπορεί συχνά να παρατηρηθεί οίδημα παρωτίδων εξαιτίας προβλήματος από παραμυξοιούς.

Ιστορικό στους ασθενείς σχετικό με χορήγηση φαρμάκων πρέπει να διερευνηθεί, ενώ η ξηροστομία αρκετές φορές έχει σχέση με τη χορήγηση διουρητικών ή άλλων αντιυπερτασικών φαρμάκων.(Graamans 1991, Mason D 1975).

Πρέπει να γίνει προσεκτική λήψη ιστορικού σχετικού με την δίαιτα και την διατροφή. Ασθενείς οι οποίοι έχουν αφυδατωθεί συστηματικά λόγω βουλιμίας ή ανορεξίας ή λόγω χημειοθεραπείας έχουν μεγαλύτερο ποσοστό εμφάνισης παρωτίτιδων. Οίδημα και πόνος κατά τη διάρκεια των γευμάτων ο οποίος ακολουθείται από ελάττωση της συμπτωματολογίας μετά από τα γεύματα καταδεικνύει πολλές φορές μία τμηματική απόφραξη των αποχετευτικών πόρων.

Η ξηροστομία είναι μία αναμενόμενη παρενέργεια μετά από ακτινοθεραπεία στην κεφαλή και τον τράχηλο και ένα σχετικό ιστορικό έχει μεγάλη σημασία να είναι γνωστό.

### ΦΥΣΙΚΗ ΕΞΕΤΑΣΗ

Η επιφανειακή εντόπιση των σιελογόνων αδένων επιτρέπει την άνετη επισκόπηση και ψηλάφηση προκειμένου να ολοκληρωθεί η φυσική εξέταση. Η αρχική επισκόπηση περιλαμβάνει την προσεκτική εξέταση των περιοχών κεφαλής και τραχήλου και εξωτερικά και διαστοματικά και πρέπει να γίνεται με τρόπο συστηματικό προκειμένου να μην παραβλέψουμε σοβαρά ευρήματα.

Κατά την αρχική εκτίμηση ο εξεταστής βρίσκεται μισό περίπου μέτρο μακριά από τον ασθενή και να τον κοιτάζει ευθεία από μπροστά. Κατά την διάρκεια της εξέτασης ελέγχεται η συμμετρία, το χρώμα, πιθανή ευαισθησία, πιθανή αλλαγή θερμοκρασίας και τέλος η παραγωγή σιέλου και στις δύο μεριές του ασθενούς. Αύξηση του μεγέθους των μειζόνων ή

των ελασσόνων σιελογόνων αδένων, συχνότερα της παρωτίδας ή των υπογναθίων, μπορεί να παρατηρηθεί στη μία ή και στις δύο πλευρές. Η διόγκωση των παρωτίδων τυπικά παρουσιάζεται ως πρωτιαία διόγκωση, αλλά μπορεί να μην γίνεται ορατή εάν δεν βρίσκεται επιφανειακά αλλά στο έσω τμήμα της παρωτίδας. Διόγκωση των υπογναθίων παρουσιάζεται προς τα έσω και κάτω από την γωνία της κάτω γνάθου. Η διαφοροποίηση μεταξύ της διόγκωσης των σιελογόνων και της διόγκωσης η οποία προέρχεται από τους λεμφαδένες είναι αρκετά δύσκολη. Ιδιαίτερη νευρολογική σημειολογία θα πρέπει να εξεταστεί επίσης. Παράλυση ή πάρεση του προσωπικού νεύρου σε συνδυασμό με μία παρωτιδική μάζα για παράδειγμα θα πρέπει μάλλον να οδηγήσει στη σκέψη μιας κακοήθους νεοπλασίας της παρωτίδος παρότι μερικές φορές σπάνια μπορεί να παρατηρηθεί και σε καλοήθεις νεοπλασίες.

Επιπροσθέτως μπορεί να παρατηρηθεί διαφοροποίηση στο χρώμα, την ευαισθησία ή την θερμοκρασία της περιοχής, ενώ ταυτόχρονα θα πρέπει να γίνει και εξέταση διαστοματικά της εκροής σιέλου καθώς επίσης και να ελεγχθεί η περιοχή ιδίως των εκφορητικών στομίων για πιθανά κωλύματα. Τα δύο στόμια των εκφορητικών πόρων των Stensen και Wharton πρέπει να επισκοπηθούν με τη χρήση μετωπιαίου κατόπτρου και διευκολύνεται αρκετά η εξέταση όταν στεγνώσει η περιοχή είτε με αέρα είτε με κάποια γαζούλα πριν την εφαρμογή πίεσης εξωτερικά προκειμένου να προκληθεί η παραγωγή σιέλου . Η παρουσία σιελολιθίασης μπορεί αρκετές φορές να εντοπιστεί από τη στιγμή που γίνεται σωστά η ψηλάφηση διαστοματικά. Η στοματική υγιεινή μπορεί να παίξει πολύ σημαντικό ρόλο, ενώ ταυτόχρονα πιθανά περιοδοντολογικά προβλήματα μπορούν να οδηγήσουν σε διάφορες καταστάσεις που σχετίζονται με εμφάνιση φλεγμονών στην περιοχή.

Το μέγεθος, η σύσταση και άλλες ποιοτικές διαφοροποιήσεις στους σιελογόνους είναι στοιχεία τα οποία θα πρέπει να αξιολογηθούν κατά τη διάρκεια της εξωτερικής και της διαστοματικής εξέτασης.

Η αμφίχειρη εξέταση πρέπει να γίνει μεθοδικά και προσεκτικά. Για την εξέταση διαστοματικά ο εξεταστής έχει φορέσει γάντια και τοποθετεί ένα ή δυο από τα δάχτυλα στο στόμα και το άλλο χέρι του στην εξωτερική επιφάνεια. Για να ελεγχθεί η παρωτίδα ψηλαφά τον αδένα στην πραγματικότητα και ξεκινά την πίεση σέρνοντας το χέρι από πίσω προς τα μπρος κατά μήκος του εκφορητικού πόρου και παρατηρεί την περιοχή του εκφορητικού πόρου από την οποία φυσιολογικά θα πρέπει να υπάρξει εκροή σιέλου. Σ' αυτή την περίπτωση μπορεί, είτε να παρατηρήσει έλλειψη παραγωγής, είτε εκροή οροπυώδους ή πυώδους υγρού, είτε να ψηλαφήσει κάποιον λίθο κατά μήκος του πόρου. Στην περίπτωση της εξέτασης του υπογναθίου ακολουθεί το ίδιο σκεπτικό. Και σ' αυτή την περίπτωση ακολουθεί μια πορεία παράλληλη προς την πορεία του εκφορητικού πόρου και μπορεί να ψηλαφήσει κάποια μάζα η οποία τις περισσότερες φορές αντιστοιχεί σε κάποιο λίθο ενώ μερικές φορές αρκετά πιο σπάνια μπορεί να αντιστοιχεί σε κάποιο ογκίδιο του υπογναθίου. Διαστοματικά εξετάζει και υπόλοιπες περιοχές του στοματικού βλεννογόνου προσέχοντας ιδιαίτερα την περιοχή της πρόσθιας και της οπίσθιας παρίσθμιας καμάρας. Επίσης τις περιοχές της γλώσσας στο πλάγιο τοίχωμα της όπως επίσης και αριστερά-δεξιά από την μέση γραμμή της γλώσσας. Τέλος δεν πρέπει ποτέ να παραλείπεται η εξέταση όλου του τραχήλου για πιθανή διόγκωση λεμφαδένων και σημειώνεται η περιοχή στην οποία ανευρίσκονται ψηλαφητοί λεμφαδένες I έως V. (Graamans K 1991, Mason 1975)

## ΕΡΓΑΣΤΗΡΙΑΚΗ ΜΕΛΕΤΗ ΤΩΝ ΣΙΕΛΟΓΟΝΩΝ

### Απεικονιστική μελέτη, ενδοσκόπηση & βιοψία

Η εξέταση των σιελογόνων μπορεί να γίνει με τους εξής τρόπους:

1. Σιαλογραφία
2. Αξονική τομογραφία
3. Μαγνητική τομογραφία
4. Σιαλενδοσκόπηση
5. Υπερηχογράφημα
6. Schrimer's test
7. FNA- Fine Needle Aspiration- Βιοψία δια λεπτής βελόνης

### Σιαλογραφία

Η σιαλογραφία συνίσταται στην λήψη εικόνων πριν και μετά από την έγχυση ακτινοσκιερής ουσίας στον σιελογόνο και η σύγκριση των εικόνων αυτών μπορεί να δείξει την παρουσία ενός κωλύματος κατά μήκος του εκφορητικού πόρου και αυτό να καθορίσει και την διάγνωση. Λόγω του ότι υπάρχουν αρκετές αντενδείξεις και θεωρείται επεμβατική μέθοδος η οποία μπορεί να υποκατασταθεί και από άλλες μη επεμβατικές η επιστημονική κοινότητα δεν έχει αποδεχτεί την συγκεκριμένη εξέταση και ιδίως τα τελευταία χρόνια έχει αρχίσει να εγκαταλείπεται. Οι αντενδείξεις που αναφέρονται είναι η παρουσία ενεργού φλεγμονής, πιθανή αντίδραση ή αλλεργία στο ραδιοφάρμακο καθώς επίσης και συστηματικά προβλήματα τα οποία εμποδίζουν την χορήγηση παραγώγων ιωδίου στον συγκεκριμένο ασθενή.

### Αξονική τομογραφία

Η αξονική τομογραφία χρησιμοποιείται ολοένα και περισσότερο για την διερεύνηση προβλημάτων της παρωτίδας, των υπογναθίων και των υπόλοιπων σιελογόνων αδένων. Η διενέργεια αξονικής τομογραφίας μπορεί να δώσει πολύ σημαντικές πληροφορίες και να καθορίσει τη διάγνωση, συνιστάται σε περίπτωση που σαφώς δεν υπάρχει πρόβλημα με την γενικότερη κατάσταση και την νεφρική λειτουργία του ασθενούς η χορήγηση σκιαγραφικού κατά τη διάρκεια της εξέτασης. Η εξέταση μπορεί να μας δώσει σαφή εικόνα λιθίασης, όγκου, λεμφαδένων ενδοπαρωτιδικών, περιπαρωτιδικών, ή και ελεύθερων λεμφαδένων σε προβλήματα της παρωτίδας ή και αντίστοιχα προβλήματα στον υπογνάθιο αδένα, όγκους υπογναθίου και λεμφαδένες.

### Μαγνητική τομογραφία

Η μαγνητική τομογραφία συνήθως χρησιμοποιείται για την διερεύνηση ανωμαλιών στον παραφαρυγγικό χώρο. Η MRI αναδεικνύει καλύτερα προβλήματα στη συγκεκριμένη περιοχή ενώ ταυτόχρονα έχει και το πλεονέκτημα ότι δεν εκτίθεται ο ασθενής σε ακτινοβολία, ενώ ταυτόχρονα δίδει και τη δυνατότητα να υπάρχει ανασύνθεση των εικόνων και να πάρουμε από διαφορετικές οπτικές γωνίες τις εικόνες που θέλουμε. Η MRI χρησιμεύει ιδιαίτερα για την διάκριση προβλημάτων του εν τω βάθει λοβό της παρωτίδος από άλλες παθολογίες όπως σβάνωμα ή/και glomus vagale. Εντούτοις η MRI είναι υποδεέστερη από το CT όσον αφορά εντοπισμό λίθων ή καταστροφής οστέινων σχηματισμών. Η χρόνια φλεγμονή και η λιθίαση δεν αποτελούν ενδείξεις για MRI.

### Σιαλενδοσκόπηση

Η σιαλενδοσκόπηση είναι μία minimal invasive technique δηλαδή μία τεχνική ελάχιστης επεμβατικότητας η οποία χρησιμοποιείται προκειμένου να αποκτήσουμε απευθείας οπτική επαφή με το πρόβλημα. (Nahlieli 1997)

Κατά την σιαλενδοσκόπηση τοποθετούνται μικρής διαμέτρου άκαμπτα ενδοσκόπια από την είσοδο του πόρου και το ενδοσκόπιο οδηγείται με προσεκτικούς χειρισμούς στην περιοχή του κωλύματος. (Nahlieli 2000)

Από τη στιγμή που θα εντοπιστεί το πρόβλημα, εάν είναι σχετικά μικρό π.χ. ένας μικρός λίθος χρησιμοποιούνται ειδικά εργαλεία σύλληψης και αφαιρείται. Εάν το πρόβλημα της λιθίασης είναι μεγαλύτερο μπορεί να χρησιμοποιηθεί laser προκειμένου να σπάσει ο λίθος σε μικρότερα κομμάτια και ν' αφαιρεθεί πιο εύκολα. (Nahlieli 2000). Η σιαλενδοσκόπηση έχει πολύ λίγες επιπλοκές οι οποίες εύκολα είναι διαχειρίσιμες.

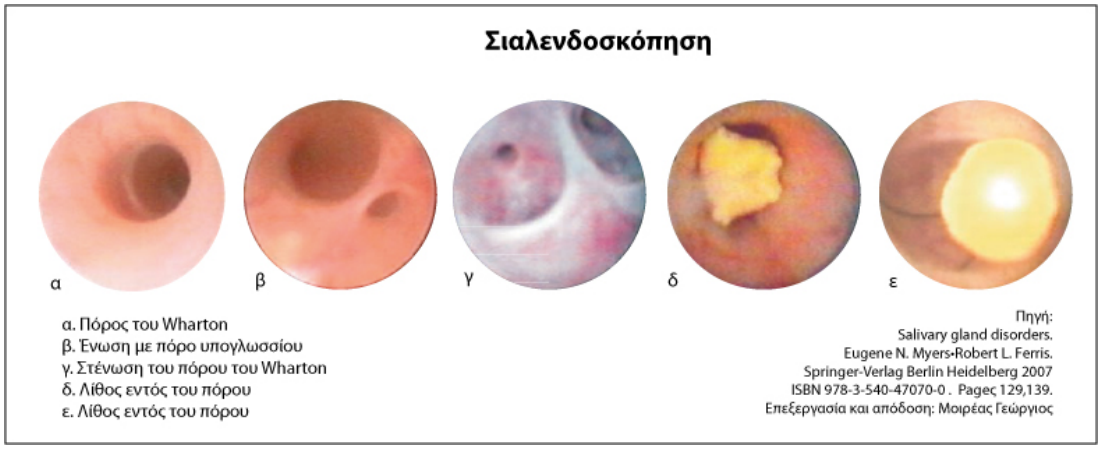


### Υπερηχογράφημα

Το υπερηχογράφημα δύο διαστάσεων παρέχει πληροφορίες σχετικά με την ομοιογένεια ή όχι του αδενικού παρεγχύματος, δεν έχει μεγάλο κόστος, είναι πολύ γρήγορη εξέταση και μπορεί να επαναλαμβάνεται αρκετά συχνά λόγω του ότι δεν δίνουμε ακτινοβολία στον ασθενή

Το υπερηχογράφημα τριών διαστάσεων μας δίνει την δυνατότητα καλύτερου ελέγχου της αγγείωσης του αδένα και βοηθάει ιδιαίτερα στην διερεύνηση πιθανών αγγειακών όγκων.

### Schrimer's test

Το Schrimer's test συνίσταται στην τοποθέτηση ειδικών ταινιών στο κάτω βλέφαρο για διερεύνηση πιθανής ξηροφθαλμίας. Διαβροχή μικρότερη από 5cm θεωρείται ένδειξη ξηροφθαλμίας

### FNA- Fine Needle Aspiration- Βιοψία δια λεπτής βελόνης

Η FNA είναι εξέταση γρήγορη, βασικά ανώδυνη και πολλές φορές ιδιαίτερα χρήσιμη στην διάγνωση.

Η εξέταση γίνεται με λεπτή βελόνη η οποία εισάγεται στην περιοχή ενδιαφέροντος και την αναρρόφηση υλικού το οποίο αποστέλλεται στο κυτταρολογικό εργαστήριο.

Αρκετές φορές, η εξέταση γίνεται με την βοήθεια υπερηχογραφικής καθοδήγησης ή αξονικής τομογραφίας.



Πηγή:
Salivary gland disorders.
Eugene N. Myers•Robert L. Ferris.
Springer-Verlag Berlin Heidelberg 2007
ISBN 978-3-540-47070-0 . Page 161.
Απόδοση στα Ελληνικά: Μοιρέας Γεώργιος

**Σύστημα λήψης FNA**

Το ποσοστό ακρίβειας της εξέτασης μπορεί να φτάσει ακόμα και το 92% με λίγα ψευδώς αρνητικά αποτελέσματα και πολύ σπάνια ψευδώς θετικά (Stanley 1993)

Διάμετρος βελόνης που χρησιμοποιείται στην FNA

| No Βελόνης | Εξωτερική διάμετρος (mm) | Εσωτερική διάμετρος (mm) | Εμβαδόν εξαίρεσης ($mm^2$) |
|---|---|---|---|
| 22 | 0.71 | 0.41 | 0.13 |
| 23 | 0.64 | 0.33 | 0.09 |
| 25 | 0.51 | 0.25 | 0.05 |
| 27 | 0.41 | 0.20 | 0.03 |

## Α.1.4. TNM ΣΥΣΤΗΜΑ ΣΤΑΔΙΟΠΟΙΗΣΗΣ ΟΓΚΩΝ ΣΙΕΛΟΓΟΝΩΝ ΑΔΕΝΩΝ

**Πρωτοπαθής Όγκος (T)**

TX Πρωτοπαθής όγκος μη ανιχνεύσιμος
T0 Κανένα στοιχείο πρωτοπαθούς όγκου
T1 Όγκος μεγίστης διαμέτρου <2cm χωρίς εξωπαρεγχυματική επέκταση
T2 Όγκος μεγίστης διαμέτρου 2-4cm χωρίς εξωπαρεγχυματική επέκταση
T3 Όγκος μεγίστης διαμέτρου >4cm ή/και όγκος με εξωπαρεγχυματική επέκταση
T4a Όγκος που διηθεί δέρμα, γνάθο, ακουστικό πόρο ή/και προσωπικό νεύρο
T4b Όγκος που διηθεί βάση κρανίου ή/και πτερυγοειδείς βόθρους ή/και καρωτίδα

**Επιχώριοι λεμφαδένες (N)**

NX Επιχώριοι λεμφαδένες μη ανιχνεύσιμοι
N0 Κανένα στοιχείο μετάσταση σε επιχώριους λεμφαδένες
N1 Μετάσταση σε έναν λεμφαδένα ομόπλευρα, με μέγιστη διάμετρο <3cm
N2 Μετάσταση σε έναν ή περισσότερους λεμφαδένες ομόπλευρα, με μέγιστη διάμετρο 3-6cm
Ή σε έναν ή περισσότερους λεμφαδένες ετερόπλευρα ή αμφοτερόπλευρα με μέγιστη διάμετρο <6cm
N2a Μετάσταση σε έναν λεμφαδένα ομόπλευρα, με μέγιστη διάμετρο 3-6cm
N2b Μετάσταση σε περισσότερους λεμφαδένες ομόπλευρα, με μέγιστη διάμετρο <6cm
N2c Μετάσταση σε λεμφαδένες ετερόπλευρα ή αμφοτερόπλευρα με μέγιστη διάμετρο <6cm
N3 Μετάσταση σε έναν λεμφαδένα με μέγιστη διάμετρο >6cm

**Απομακρυσμένες μεταστάσεις (M)**

MX Απομακρυσμένες μεταστάσεις μη ανιχνεύσιμες
M0 Δεν υπάρχουν απομακρυσμένες μεταστάσεις
M1 Υπάρχουν απομακρυσμένες μεταστάσεις

**Στάδιο Νόσου**

| | | | |
|---|---|---|---|
| Stage I | T1 | N0 | M0 |
| Stage II | T2 | N0 | M0 |
| Stage III | T3 | N0 | M0 |
| | T1 | N1 | M0 |
| | T2 | N1 | M0 |
| | T3 | N1 | M0 |
| Stage IVA | T4a | N0 | M0 |
| | T4a | N1 | M0 |
| | T1 | N2 | M0 |
| | T2 | N2 | M0 |
| | T3 | N2 | M0 |
| | T4a | N2 | M0 |
| Stage IVB | T4b | Any N | M0 |
| | Any T | N3 | M0 |
| Stage IVC | Any T | Any n | M1 |

Πηγή: AJCC Cancer Staging Manual 7th edition. 2010. Springer-Verlag, New York

# Α.2. ΓΕΝΙΚΑ ΣΤΟΙΧΕΙΑ ΓΙΑ ΤΟΥΣ ΣΙΕΛΟΓΟΝΟΥΣ ΑΔΕΝΕΣ

## Α.2.1. ΑΝΑΤΟΜΙΑ

**Η Παρωτίδα-Ανατομία**

Η Παρωτίδα αποτελεί τον μεγαλύτερο από τους μείζονες σιελογόνους αδένες. Καταλαμβάνει το χώρο που βρίσκεται μπροστά από τη μαστοειδή απόφυση και τον έξω ακουστικό πόρο. Το βάρος του αδένα στους ενήλικες είναι 20-30 gr.Το σχήμα της παρωτίδας ομοιάζει με αυτό μιας χαμηλής τρίγωνης πυραμίδας με την βάση της πυραμίδας να αντιστοιχεί στην έξω επιφάνεια της παρωτίδας και να έχει τριγωνικό σχήμα. Στην θεώρηση αυτή η κάτω γωνία αντιστοιχεί στη γωνία της κάτω γνάθου, η πρόσθια άνω στη μεσότητα του ζυγωματικού τόξου και η οπίσθια άνω στην κροταφογναθική άρθρωση, μπροστά από τον έξω ακουστικό πόρο, στο ύψος του τράγου.

Εάν υπάρχει επικουρική παρωτίδα αυτή εντοπίζεται στην ίδια θέση, ακολουθεί τον πόρο, ανευρίσκεται στο 20% του πληθυσμού, αλλά δεν συνέχεται με την κυρίως παρωτίδα.

Ορισμένες φορές από την πρόσθια άνω γωνία προβάλλει επιμήκης προσεκβολή μέχρι το πρόσθιο άκρο του ζυγωματικού τόξου.

Κάτω από το ζυγωματικό τόξο που έχει μήκος περίπου 4cm βρίσκεται η άνω επιφάνεια της τρίγωνης πυραμίδας ενώ η πρόσθια επιφάνεια έρχεται σε σχέση με το μασητήρα μυ και το οπίσθιο χείλος του κλάδου της κάτω γνάθου, με τα οποία συνάπτεται με χαλαρό συνδετικό ιστό. Από το μασητήρα μυ χωρίζεται με κλάδους του προσωπικού νεύρου. Το πιό μεγάλο μέρος του αδένα εισχωρεί πίσω από τον κλάδο της κάτω γνάθου, στον παραφαρυγγικό χώρο.

Η πίσω επιφάνεια της παρωτίδας έχει σχήμα τόξου με το κυρτό προς τα έξω και έρχεται σε σχέση με το πρόσθιο χείλος του στερνοκλειδομαστοειδή μυ, με τη μαστοειδή απόφυση, τη βελονοειδή απόφυση, με τους μυς που εκφύονται από αυτή και με την οπίσθια γαστέρα του διγάστορα. Η κορυφή της πυραμίδας κοιτάζει προς τα εμπρός και φθάνει μέχρι το πλάγιο τοίχωμα του φάρυγγα. Σε ορισμένες περιπτώσεις εμφανίζεται η λεγόμενη φαρυγγική απόφυση της παρωτίδας, που έρχεται σε σχέση με την έσω καρωτίδα, την έσω σφαγίτιδα και με το γλωσσοφαρυγγικό, πνευμονογαστρικό και το παραπληρωματικό νεύρο. Η απόσταση από την έξω επιφάνεια της παρωτίδας μέχρι την κορυφή είναι 3 cm και από την κάτω γωνία μέχρι το ζυγωματικό τόξο είναι 5 cm.

Η παρωτίδα περιβάλλεται από ινώδη κάψα, έχει όψη μικρολοβώδη, σύσταση ελαστική και συμπαγή και χροιά τεφρά. Στην έξω επιφάνεια η ινώδης κάψα συνάπτεται στερεά με την τραχηλική περιτονία και σχηματίζει τη θήκη του αδένα. Προς τα εμπρός και κάτω, η παρωτιδική περιτονία παχύνεται και σχηματίζει ινώδη ταινία, που ονομάζεται γναθιαία ταινία και χωρίζει την παρωτίδα από τον υπογνάθιο αδένα.

Οι σημαντικότερες ανατομικές σχέσεις της παρωτίδας είναι:

α. Προς τα επάνω βρίσκεται ο έξω ακουστικός πόρος και η κροταφογναθική άρθρωση.

β. Προς τα κάτω καλύπτει την οπίσθια γαστέρα του διγάστορα.

γ. Προς τα εμπρός καλύπτει τον κλάδο της κάτω γνάθου και το μασητήρα μυ.

δ. Προς τα πίσω φθάνει μέχρι την πρόσθια επιφάνεια της μαστοειδούς απόφυσης και χαμηλότερα καλύπτει το ανώτερο τμήμα του πρόσθιου χείλους του στερνοκλειδομαστοειδούς μυός.

ε. Προς τα έσω βρίσκεται η βελονοειδής απόφυση και οι μύες που εκφύονται απ' αυτή και χωρίζουν την παρωτίδα από την έσω σφαγίτιδα, την έσω καρωτίδα, τις τέσσερις τελευταίες εγκεφαλικές συζυγίες και την έξω επιφάνεια του φάρυγγα.

Από έξω προς τα έσω στην παρωτίδα βλέπουμε τα εξής ανατομικά στοιχεία:

- Το προσωπικό νεύρο.

Οι κλάδοι του προσωπικού νεύρου διέρχονται μέσα από την παρωτίδα και τη διαιρούν για καθαρά κλινικούς λόγους σε επιπολής και εν τω βάθει λοβό.

- Την πρόσθια προσωπική φλέβα που σχηματίζεται από τη συμβολή της επιπολής κροταφικής και της έσω γναθιαίας φλέβας και
- Την έξω καρωτίδα αρτηρία που διχάζεται στο ύψος του αυχένα του κονδύλου της κάτω γνάθου σε επιπολής κροταφική και έσω γναθιαία αρτηρία.

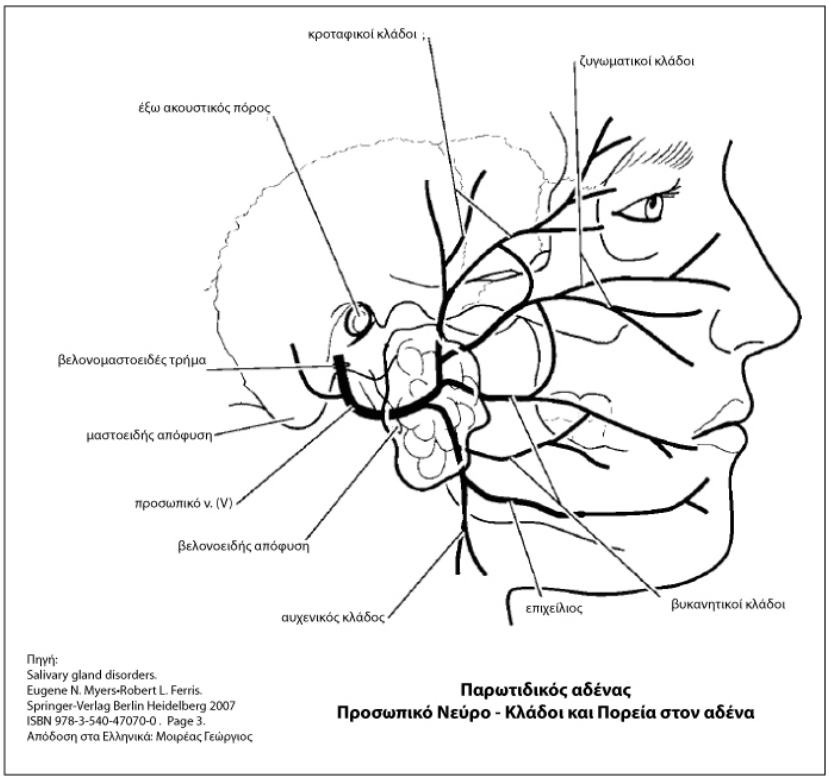


## Ο παρωτιδικός πόρος του Stensen

Ο πόρος της παρωτίδας (γνωστός και ως πόρος του Stensen ή του Santorini), έχει διάμετρο 3mm και μήκος 5-6 cm. Εξορμάται από την πίσω επιφάνεια της παρωτίδας κατά το πρόσθιο χείλος, στο άνω τριτημόριο, στη θέση όπου βρίσκεται η επικουρική παρωτίδα, κάτω από το ζυγωματικό τόξο και 1-1,5 cm κάτω από το πρόσθιο άκρο του. Στην συνέχεια πορεύεται παράλληλα με το κάτω χείλος του ζυγωματικού τόξου, πάνω στο μασητήρα μυ μέχρι το πρόσθιο χείλος του, σε απόσταση ενός εκατοστού, οπότε ανακάμπτει σε ορθή γωνία προς τα έσω, περιβάλλον τη λιπώδη σφαίρα της παρειάς και διαπερνά το βυκανητή μυ και το βλεννογόνο της παρειάς, για να εκβάλει με μικρό στόμιο απέναντι από τη μύλη του 2$^{ου}$ άνω γομφίου οδόντος σε μια υπέγερση του βλεννογόνου, τη σιαλική θηλή. Η ψηλάφηση του πόρου της παρωτίδας γίνεται εύκολα με ένα δάχτυλο στο πρόσθιο χείλος του μασητήρα κάτω ακριβώς από το ζυγωματικό τόξο, αν συσπαστεί ο μυς με σύσφιγξη των

δοντιών. Η πορεία του πόρου αντιστοιχεί σε μια ευθεία που ενώνει την κόκκινη περιοχή του άνω χείλους, με τη ρίζα του λοβίου του αυτιού.

### Υπογνάθιος αδένας - Ανατομία

Ο υπογνάθιος σιαλογόνος αδένας καταλαμβάνει το χώρο κάτω και εμπρός από τη γωνία της κάτω γνάθου, στο υπογνάθιο τρίγωνο. Εκτείνεται προς τα εμπρός μέχρι την πρόσθια γαστέρα του διγάστορα και προς τα πίσω μέχρι το βελονογναθικό σύνδεσμο, ο οποίος τον χωρίζει από την παρωτίδα. Το βάρος του αδένα είναι περίπου 10-15 gr, οι διαστάσεις του είναι περίπου 4x3x2 cm έχει λοβιώδη επιφάνεια και σχήμα ακανόνιστο τριγωνικό ή ωοειδές. Περιβάλλεται εξ ολοκλήρου από κάψα και από το επιπολής πέταλο της εν τω βάθει τραχηλικής περιτονίας (Woodburne 1998).

Η έξω επιφάνεια συνάπτεται χαλαρά με το περιόστεο του υπογνάθιου βόθρου στην έσω επιφάνεια του σώματος της κάτω γνάθου. Βρίσκεται σε σχέση με τον τραχηλικό και τον επιχείλιο κλάδο του προσωπικού, με το νεύρο του γναθουοειδή μυ και με την προσωπική αρτηρία και φλέβα.

Ο επιχείλιος κλάδος του προσωπικού πορεύεται κάτω από το χείλος της κάτω γνάθου, σε απόσταση μικρότερη από 2,5 cm και ανακάμπτει προς τα πάνω, στην έξω επιφάνεια του σώματος της κάτω γνάθου, για τη νεύρωση των μιμικών μυών κάτω από τη στοματική σχισμή. Το γναθουοειδές νεύρο, εκφύεται από το γναθιαίο νεύρο (από το κάτω γναθικό του τριδύμου), πριν από την είσοδο του στο γναθιαίο πόρο (στην έσω επιφάνεια του κλάδου της κάτω γνάθου) και πορεύεται στη γναθουειδή αύλακα της κάτω γνάθου, πάνω από το υπογνάθιο βοθρίο, για τη νεύρωση του γναθουοειδή μυ και της πρόσθιας γαστέρας του διγάστορα.

Η κάτω επιφάνεια του αδένα καλύπτεται από την τραχηλική περιτονία, το μυώδες πλάτυσμα και το δέρμα, ενώ το κατώτερο χείλος του σώματος του αδένα βρίσκεται πάνω από τον τένοντα του διγάστορα.

Η προσωπική αρτηρία έχει πορεία αρχικά στην έσω επιφάνεια του αδένα, στην συνέχεια φέρεται τοξοειδώς στην πάνω επιφάνειά του σχηματίζοντας αύλακα και τελικά στο κάτω χείλος του σώματος της κάτω γνάθου, ανακάμπτει προς τα πάνω.

Στην έσω επιφάνεια, το μεγαλύτερο μέρος του αδένα καλύπτεται από το γναθουειδή μυ ενώ προς τα πίσω από τον υογλωσσικό μυ. Ανάμεσα από το πίσω χείλος του γναθουοειδή και την έξω επιφάνεια του υογλωσσικού μυ, καταλειπεται ένα σχισμοειδές διάστημα. Εδώ εισέρχεται περιβάλλοντας το πίσω χείλος του γναθουοειδούς, μικρή προσεκβολή του υπογνάθιου αδένα, ο εν τω βάθει λοβός ή οπίσθια απόφυση του υπογνάθιου.

Ο εν τω βάθει λοβός, συμπορεύεται με τον εκφορητικό πόρο του Wharton, έρχεται σε σχέση με το γλωσσικό και το υπογλώσσιο νεύρο και μπορεί να επεκτείνεται μέχρι τον υπογλώσσιο αδένα. Ανάμεσα στον επιπολής και τον εν τω βάθει λοβό, παρεμβάλλεται ο γναθουοειδής μυς.

### Ο εκφορητικός πόρος του υπογναθίου (πόρος του Wharton)

Ο κύριος εκφορητικός πόρος του υπογναθίου (γνωστός και ως πόρος του Wharton) έχει 5-6 cm μήκος. Αναδύεται από τη μεσότητα της έσω επιφάνειας του αδένα, πορεύεται προς τα πίσω και ανακάμπτει γύρω από το πίσω χείλος του γναθουοειδούς μυός ανάμεσα από το γναθουοειδή και τον υογλωσσικό μυ, παράλληλα με τον εν τω βάθει λοβό.

Στην συνέχεια φέρεται προς τα εμπρός πάνω στο γενειογλωσσικό μυ, για να εκβάλει στη στοματική κοιλότητα, κάτω από τη γλώσσα, παραπλέυρως του χαλινού της. Ο εκφορητικός πόρος του υπογνάθιου αδένα έρχεται σε σχέση προς τα κάτω με το υπογλώσσιο και προς τα πάνω με το γλωσσικό νεύρο, με το οποίο διασταυρώνεται κοντά στο πρόσθιο άκρο του.

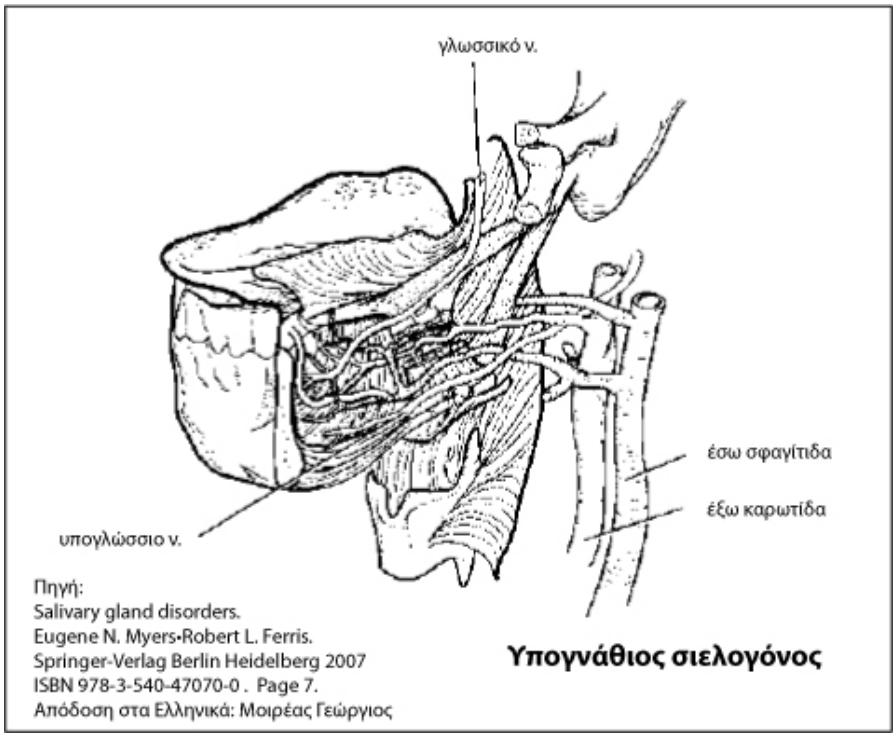


### Υπογλώσσιος αδένας-Ανατομία

Ο υπογλώσσιος είναι ο μικρότερος από τους μείζονες σιαλογόνους αδένες, έχει μήκος 3-4 cm και ζυγίζει 2 gr. Ο υπογλώσσιος δεν έχει κάψα όπως οι άλλοι σιαλογόνοι αδένες και εκβάλλει μέσω 8-10 πόρων στην υπογλώσσια πτυχή του εδάφους του στόματος. Μερικοί από αυτούς είναι δυνατόν να σχηματίσουν τον βαρθολίνειο πόρο, ο οποίος εκβάλλει στον πόρο του υπογνάθιου αδένα (Hollinshead 1982).

Ο αδένας στο σύνολό του έχει σχήμα αμυγδάλου,βρίσκεται στο υπογλώσσιο βοθρίο στην έσω επιφάνεια της κάτω γνάθου, πάνω στο γναθουοειδή μυ, μπροστά από το βελονουοειδή μυ και κάτω από το βλεννογόνο του εδάφους του στόματος, που προέχει μέσα στη στοματική κοιλότητα, σχηματίζοντας την υπογλώσσια πτυχή.

### Ελάσσονες σιαλογόνοι αδένες – Ανατομία

Οι ελάσσονες σιελογόνοι είναι πολυάριθμοι. Υπολογίζονται περίπου στους 600-1000 και είναι πολυαριθμότεροι στη στοματική κοιλότητα, ιδίως στην υπερώα όπου αναπτύσσονται συχνότερα οι καλοήθεις και οι κακοήθεις όγκοι.

Οι αδένες βρίσκονται υποβλεννογόνια σε όλη την ανώτερη αεροπεπτική οδό. Στο πρόσθιο τμήμα της σκληράς υπερώας και στη λαρυγγική επιφάνεια της επιγλωττίδας, δεν υπάρχουν ελάσσονες σιαλογόνοι αδένες. Στις γνήσιες φωνητικές χορδές υπάρχει κατά κανόνα ένας αδένας στο πίσω άκρο τους. Οι αδένες του Weber είναι οι σιαλογόνοι αδένες οι οποίοι βρίσκονται στον άνω πόλο των αμυγδαλών (Hollinshead 1982).

**Το προσωπικό νεύρο.**

Το προσωπικό νεύρο είναι μεικτό νεύρο με την κινητική του μοίρα να παρέχει απαγωγές ίνες για τους μυς του προσώπου και την αισθητική του μοίρα να είναι υπεύθυνη για την αίσθηση της γεύσης στο πρόσθιο τμήμα της γλώσσας και τη νεύρωση του δέρματος του έξω ακουστικού πόρου, στην οποία συμμετέχει το προσωπικό νεύρο. Στο προσωπικό βρίσκουμε επίσης παρασυμπαθητικές ίνες για τηνεύρωση των υπογναθίων, υπογλωσσίων και ελασσόνων σιελογόνων αδένων, καθώς και των δακρυϊκών αδένων.

Το προσωπικό νεύρο χωρίζεται σε τρεις μοίρες: την ενδοκρανιακή, την ενδοκροταφική και την εξωκροταφική μοίρα.

**Η ενδοκρανιακή μοίρα**

Η ενδοκρανιακή μοίρα του νεύρου ξεκινάει από το εγκεφαλικό στέλεχος, όπου το προσωπικό νεύρο εξέρχεται ουραίως του τριδύμου, και απολήγει στην έξοδο του έσω ακουστικού πόρου, όπου το νεύρο εισέρχεται στον πόρο του προσωπικού. Εντός του ακουστικού πόρου, το νεύρο περιβάλλεται από κοινό έλυτρο με το διάμεσο και το αιθουσοκοχλιακό νεύρο. Η ανατομική αυτή περιοχή αποτελεί δυνητική θέση βλάβης του νεύρου κατά τους χειρουργικούς χειρισμούς.

**Η ενδοκροταφική μοίρα**

Η κροταφική μοίρα του νεύρου έχει μήκος περίπου 3 cm έως το βελονομαστοειδές τρήμα. Η κροταφική μοίρα χωρίζεται σε λαβυρινθική, τυμπανική και μαστοειδική. Το γονατώδες γάγγλιο βρίσκεται στο όριο μετάβασης της λαβυρινθικής στην τυμπανική μοίρα. Οι προσαγωγές ίνες αφορούν στην αισθητική μοίρα του νεύρου, ενώ οι παρασυμπαθητικές ίνες για τους δακρυϊκούς αδένες αποτελούν το μείζον επιπολής λιθοειδές νεύρο. Η μαστοειδική μοίρα του νεύρου παρέχει τρεις ακόμη κλάδους, τη χορδή του τυμπάνου, το νεύρο του μυός του αναβολέα και τον αναστομωτικό κλάδο προς τον ωτιαίο κλάδο του πνευμονογαστρικού ή τον αισθητικό κλάδο του έξω ακουστικού πόρου.

**Η εξωκροταφική μοίρα**

Το προσωπικό νεύρο εξωκρανιακά φέρει πλέον μόνο κινητικές ίνες και περνά από το από το βελονομαστοειδές τρήμα που βρίσκεται ανάμεσα στη μαστοειδή και τη βελονοειδή απόφυση. Έρχεται πίσω από το κάτω πέρας της τυμπανομαστοειδικής εντομής, λίγο βαθύτερα από το πρόσθιο χείλος του οστέινου έξω ακουστικού πόρου και πορεύεται προς τα εμπρός, κάτω και ελαφρά προς τα έξω, πάνω από το πάνω χείλος της οπίσθιας γαστέρας του διγάστορα και αμέσως πίσω από τη ρίζα της βελονοειδούς απόφυσης. Εν συνεχεία βυθίζεται στην πίσω επιφάνεια της παρωτίδας και διχάζεται σχεδόν αμέσως στους δύο κύριους κλάδους, τον κροταφοπροσωπικό προς τα πάνω και τον τραχηλοπροσωπικό προς τα κάτω.

<u>Ο κροταφοπροσωπικός κλάδος</u> πορεύεται σε οξεία γωνία προς τα εμπρός και ελαφρά προς τα πάνω, ενώ όσο πλησιάζει στο ζυγωματικό τόξο, γίνεται περισσότερο επιπολής και χωρίζεται σε κλάδους που ακολουθούν οφιοειδή πορεία. Σε γενικές γραμμές αναγνωρίζονται κροταφικοί και ζυγωματικοί κλάδοι. Ο κατώτερος από τους ζυγωματικούς κλάδους, πορεύεται προς τα εμπρός, κάτω από το ζυγωματικό τόξο και πάνω από τον πόρο του Stensen. Οι κροταφικοί κλάδοι νευρώνουν τους μιμικούς μυς πάνω από τη σχισμή των βλεφάρων, ενώ οι ζυγωματικοί κλάδοι νευρώνουν τους μιμικούς μυς μεταξύ της σχισμής των βλεφάρων και της σχισμής του στόματος.

Ο τραχηλοπροσωπικός κλάδος πορεύεται προς τα κάτω, εμπρός και έξω και χωρίζεται αμέσως σε βυκανητικό, γναθιαίο και τραχηλικό κλάδο. Ο γναθιαίος κλάδος ή επιχείλιος της κάτω γνάθου πορεύεται προς τα κάτω και εμπρός. Μέσα στον αδένα διασταυρώνεται με την οπίσθια προσωπική (οπίσθια γναθιαία) φλέβα, ενώ στο σημείο εξόδου της φλέβας από την ουρά της παρωτίδας, ο γναθιαίος κλάδος βρίσκεται σταθερά ακριβώς μπροστά από τη φλέβα. Αυτή η σχέση νεύρου – φλέβας παρέχει μια εναλλακτική μέθοδο ανεύρεσης του στελέχους του προσωπικού. Στη συνέχεια πορεύεται τοξοειδώς προς τα κάτω και εμπρός, έξω (επιπολής) από το επιπολής πέταλο της εν τω βάθει τραχηλικής περιτονίας, παράλληλα με το κάτω χείλος του σώματος της κάτω γνάθου και σε απόσταση μικρότερη από 2,5 εκ. Το νεύρο διασταυρώνεται με την πρόσθια προσωπική φλέβα ή με την κοινή προσωπική φλέβα (αν συμβάλλει η πρόσθια με την οπίσθια φλέβα) και με την έξω γναθιαία ή προσωπική αρτηρία, κοντά στο σημείο όπου διατιτραίνουν την τραχηλική περιτονία, πορευόμενο σταθερά πάνω από τα αγγεία και το επιπολής πέταλο της εν τω βάθει τραχηλικής περιτονίας και κάτω από το μυώδες πλάτυσμα και την επιπολής τραχηλική περιτονία που το περιβάλλει. Συχνά (50%) το νεύρο μετά την έξοδό του από την ουρά της παρωτίδας διχάζεται, ενώ σε άλλες περιπτώσεις χορηγεί δευτερεύοντες κλάδους. Ο επιχείλιος κλάδος νευρώνει τους μιμικούς μυς κάτω από την στοματική σχισμή, ενώ ο τραχηλικός κλάδος το μυώδες πλάτυσμα.

Υπάρχει μεγάλη ποικιλομορφία όσον αφορά τις αναστομώσεις των κλάδων του προσωπικού. Στο 50% δεν υπάρχουν αναστομώσεις, στο 25% υπάρχουν αναστομώσεις στον κροταφοπροσωπικό κλάδο, στο 10% υπάρχουν αναστομώσεις μεταξύ κροταφοπροσωπικού και τραχηλοπροσωπικού κλάδου, ενώ σπανιότερα μπορεί να ανευρεθούν όλοι οι υπόλοιποι συνδυασμοί.

**Αγγείωση – Αρτηρίες και φλέβες**

Εντός των μεγάλων σιελογόνων αδένων οι αρτηρίες ακολουθούν το σύστημα των πόρων με τις διχοτομήσεις του και κάθε λόβιο έχει την δική του ξεχωριστή αγγείωση.

Η παρωτίδα δέχεται αίμα από την έσω γναθιαία και την επιπολής κροταφική αρτηρία και παροχετεύει στην οπίσθια προσωπική φλέβα ενώ συμμετέχουν ακόμα, η ινιακή και η οπίσθια ωτιαία αρτηρία και φλέβα. Η επιπολής κροταφική αρτηρία, εκφύεται από την έξω καρωτίδα και πορεύεται προς το άνω χείλος του αδένα όπου έρχεται κάτω από το δέρμα, ακριβώς μπροστά από το πτερύγιο του αυτιού (Bhattacharyya 1999)

Η έσω γναθιαία αρτηρία έχει κάθετη πορεία σε σχέση με την έξω καρωτίδα, προς το βάθος του αυχένα του κλάδου της κάτω γνάθου. Η οπίσθια προσωπική φλέβα σχηματίζεται από την επιπολής κροταφική και από την έσω γναθιαία φλέβα, που συμβάλλουν μέσα στον εν τω βάθει λοβό της παρωτίδας. Εξέρχεται από την ουρά της παρωτίδας μαζί με την έξω καρωτίδα και παροχετεύει με έναν κλάδο στην έσω σφαγίτιδα περίπου στο ύψος της συμβολής της πρόσθιας προσωπικής φλέβας και με άλλο συμβάλλει με την ινιακή φλέβα και σχηματίζει την έξω σφαγίτιδα. Αρκετές φορές η οπίσθια προσωπική φλέβα, ενώνεται με την πρόσθια προσωπική φλέβα και σχηματίζει την κοινή προσωπική φλέβα, που παροχετεύει στην έσω σφαγίτιδα. (Grant 1972)

Η αιμάτωση του υπογνάθιου γίνεται από τη γλωσσική και την προσωπική αρτηρία, ενώ το αίμα απάγεται από την πρόσθια προσωπική φλέβα.

Ο υπογλώσσιος αδένας αιματώνεται από τον υπογλώσσιο κλάδο της γλωσσικής αρτηρίας και από τους υπογενείδιους κλάδους της έξω γναθιαίας (προσωπικής) αρτηρίας.

Η αγγείωση των μικρών σιαλογόνων αδένων γίνεται από κλάδους της μείζονος υπερωίου αρτηρίας, που εισέρχεται από το μείζον υπερωίο τρήμα στην κάτω επιφάνεια της υπερώας.

### Αγγείωση - Λεμφική κυκλοφορία

Η λέμφος από την παρωτίδα, από την κροταφική και προωτιαία περιοχή του κρανίου, όπως και από το πτερύγιο και τον έξω ακουστικό πόρο, παροχετεύεται στα 4-6 ενδοπαρωτιδικά και στα 6-10 περιπαρωτιδικά λεμφογάγγλια και τελικά στα ανώτερα και μέσα εν τω βάθει σφαγιτιδικά λεμφογάγγλια (Garatea-Crelgo 1993).

Η λέμφος από τον υπογνάθιο αδένα, από το δέρμα του προσώπου και από την παρειά, προσάγεται στους υπογνάθιους τραχηλικούς λεμφαδένες, απ' όπου απάγεται στην άλυσσο των εν τω βάθει τραχηλικών λεμφογαγγλίων. Οι υπογνάθιοι τραχηλικοί λεμφαδένες συνήθως εγκλωβίζονται από την τραχηλική περιτονία, που περιβάλλει τον υπογνάθιο αδένα ανάμεσα στην έξω επιφάνεια του σώματος της κάτω γνάθου, διαταγμένοι σε μία σειρά σαν πρόσθιοι, μέσοι και οπίσθιοι υπογνάθιοι λεμφαδένες. Σε αντίθεση όμως με την παρωτίδα, δεν ανευρίσκονται λεμφαδένες μέσα στο αδενικό παρέγχυμα.

### Νεύρωση

Το συμπαθητικό και το παρασυμπαθητικό σύστημα είναι υπεύθυνα για την παροχή εκκριτικών ινών στους σιελογόνους αδένες.

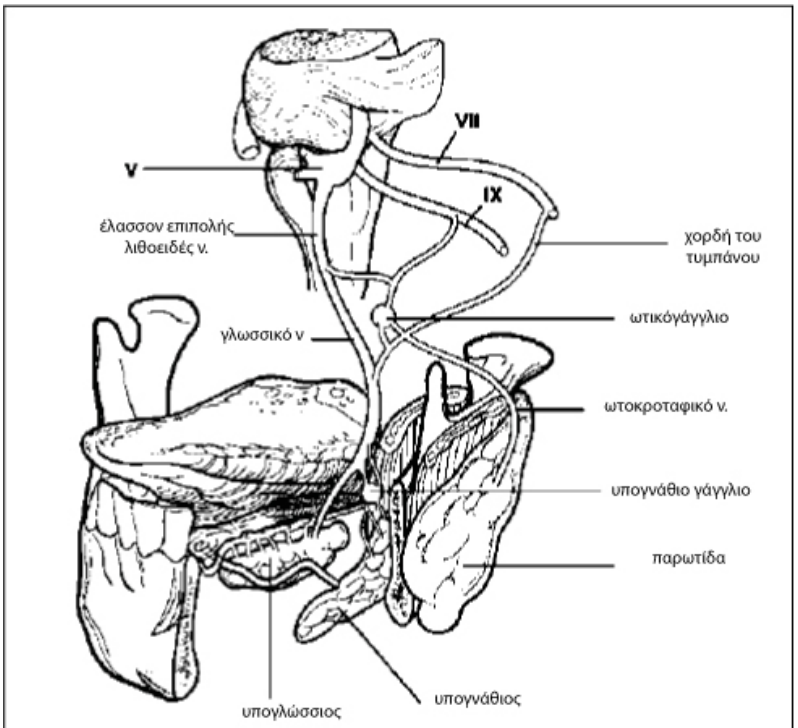


Πηγή:
Salivary gland disorders.
Eugene N. Myers•Robert L. Ferris.
Springer-Verlag Berlin Heidelberg 2007
ISBN 978-3-540-47070-0 . Page 5.
Απόδοση στα Ελληνικά: Μοιρέας Γεώργιος

**Παρασυμπαθητική νεύρωση Σιελογόνων αδένων**

Οι προγαγγλιακές παρασυμπαθητικές ίνες για την παρωτίδα προέρχονται από τον κάτω σιαλικό πυρήνα και φέρονται με την IX εγκεφαλική συζυγία, ενώ για τον υπογνάθιο αδένα από τον άνω σιελικό πυρήνα και φέρονται με την VII εγκεφαλική συζυγία (μέσω της χορδής του τυμπάνου). Οι μεταγαγγλιακές ίνες για την παρωτίδα προέρχονται από το ωτικό γάγγλιο μέσω του ωτοκροταφικού νεύρου (κλάδος του κάτω γναθικού νεύρου του τριδύμου), ενώ για τον υπογνάθιο και υπογλωσσιο, από το υπογνάθιο και υπογλώσσιο γάγγλιο.

Ο μηχανισμός δράσης συμπαθητικού & παρασυμπαθητικού συστήματος αναλύεται στο κεφάλαιο της φυσιολογίας των σιελογόνων αδένων.

## Α.2.2. ΦΥΣΙΟΛΟΓΙΑ

**Ποσότητα σιέλου**

Υπό συνθήκες ηρεμίας, παράγονται ημερησίως περί τα 500-1500ml σιέλου. Το 70% παράγεται από τους υπογνάθιους, το 25% από τις παρωτίδες και το 5% από τους υπογλώσσιους και τους ελάσσονες σιελογόνους (Johnson 2003)
Ως σιελόρροια ή ξηροστομία χαρακτηρίζονται οι έκδηλες, μεγάλης διάρκειας αποκλίσεις με την μορφή της αύξησης ή ελάττωσης αντίστοιχα του παραγόμενου εκκρίματος.

**Σημασία παραγωγής σάλιου**

Η βασικότερη αποστολή του σάλιου είναι η διαβροχή τροφών και βλεννογόνων εξασφαλίζοντας έτσι τις κατάλληλες συνθήκες για την λήψη τροφής, για την ομιλία, την γεύση και τέλος την πέψη(Mason 1975).
Το σάλιο επίσης προφυλάσσει τα δόντια από την σήψη με την έκπλυση ξένων υλικών αλλά και την ελάττωση της τριβής κατά την μάσηση.
Το σάλιο διακρίνεται σε σάλιο εκπλύσεως και σάλιο πέψεως

**Παθήσεις που προκαλούν σιελόρροια**

- Λύσσα
- Αλλαντίαση
- Δηλητηρίαση:
  κινίνη
  υδροκυάνιο
  αλογόνα
  βαρέα μέταλλα
  θάλιο
  υδραργυρικές ενώσεις
  σάπωνες
- Ξένα σώματα οισοφάγου
- Στοματίτιδες
- Εγκαύματα ανώτερου πεπτικού

**Παθήσεις που προκαλούν ξηροστομία**(Mason 1975).

- Χρόνιες φλεγμονές σιελογόνων αδένων
- Όγκοι
- Σύνδρομο Sjogren
- Παθήσεις ΚΝΣ
- Ορμονικές διαταραχές
- Αφυδάτωση

**Σύσταση σιέλου**

Υπάρχουν 2 είδη πρωτογενούς εκκρίματος (Kontis 2001):

- Το ορώδες έκκριμα

- Το βλεννώδες έκκριμα

Το ορώδες έκκριμα παράγεται από την παρωτίδα και είναι πλούσιο σε πτυαλίνη που είναι ένζυμο για την πέψη του αμύλου.
Το βλεννώδες έκκριμα έχει προορισμό την λίπανση και αποτελείται από βλέννη
Η σύσταση του σιέλου διαφέρει ανάλογα με τον αδένα από τον οποίο προέρχεται.
Το σάλιο περιλαμβάνει:

- Ενδογενείς παράγοντες
- Εξωγενείς παράγοντες

Οι ενδογενείς παράγοντες διακρίνονται σε ειδικούς όταν παράγονται στις αδενοκυψέλες (πχ αμυλάση) και σε μη ειδικούς (K, Na)
Οι εξωγενείς παράγοντες έιναι οι ουσίες που απεκκρίνονται από το σάλιο, όπως για παράδειγμα τα φάρμακα.
Το ενδογενές σάλιο είναι διάλυμα ανόργανων και οργανικών ουσιών(Johnson 2003)..

**Παθήσεις που προκαλούν μεταβολή της σύστασης του σιέλου**

- Ομόζυγος ινοκυστική σόσος
- Υπέρταση
- Χρόνια παγκρεατίτιδα
- Σακχαρώδης Διαβήτης

**Ρύθμιση ποσότητας και σύστασης του σιέλου**

(βλ. αναλυτικά σχήματα στο τέλος του κεφαλαίου)
Δύο είναι οι κύριοι μηχανισμοί ρύθμισης της ποσότητας και της σύστασης του σιέλου(Johnson 2003).

- Ο αγγειακός μηχανισμός
- Ο κυτταρικός μηχανισμός

Η ρύθμιση γίνεται μέσω της νεύρωσης από το συμπαθητικό και το παρασυμπαθητικό σύστημα.
Η διαδικασία της ρύθμισης απεικονίζεται σχηματικά και τα βασικά σημεία της είναι τα ακόλουθα:
Η βασική έκκριση ηρεμίας οφείλεται στην αυτόματη δραστηριότητα των σιαλικών πυρήνων, ενώ οι διακυμάνσεις σε αυξομειώσεις λόγω της επίδρασης ερεθισμάτων.
Οι προγαγγλιακές νευρικές ίνες συμπαθητικού και παρασυμπαθητικού απελευθερώνουν ακετυλχολίνη και έτσι διεγείρουν τα γαγγλιακά κύτταρα.
Τα γαγγλιακά κύτταρα του συμπαθητικού εκκρίνουν νορεπινεφρίνη και αυτά του παρασυμπαθητικού ακετυλχολίνη.
Οι αδρενεργικοί υποδοχείς είναι οι: α1, α2, β1 και β2.
Οι α2 είναι προσυναπτικοί και έχουν ανασταλτική δράση στην έκλυση νορεπινεφρίνης.
Οι α1, β1 & β2 εντοπίζονται στο όργανο-στόχο (πχ.μυοεπιθηλιακά, κυψελωτά κύτταρα κλπ)
Οι β1 και β2 αυξάνουν το ενδοκυττάριο AMP (c-AMP)
Οι α1 και οι χολινεργικοί αυξάνουν το ενδοκυττάριο GMP (c-GMP)

**Ο αγγειακός μηχανισμός**

Σε γενικές γραμμές η διέγερση του παρασυμπαθητικού προκαλεί –μέσω αγγειοδιαστολής- καλύτερη αιμάτωση των εκκριτικών κυττάρων των κυψελίδων και αύξηση της εκκριτικής λειτουργίας καθώς και εξαγγείωση υγρών στα σιαλικά σωληνάρια. Η διέγερση του συμπαθητικού έχει σαν αποτέλεσμα την αγγειοσύσπαση των λείων μυικώ ινών των αγγείων που έχουν α υποδοχείς και την αγγειοδιαστολή των αγγείων και των σφιγκτήρων που έχουν β2 υποδοχείς (Kontis 2001).

**Ο κυτταρικός μηχανισμός**

Μέσω διέγερσης των νευρουποδοχέων των εκκριτικών κυττάρων και των κυττάρων των πόρων επηρρεάζεται η ποσότητα αλλά και η σύσταση του σιέλου.

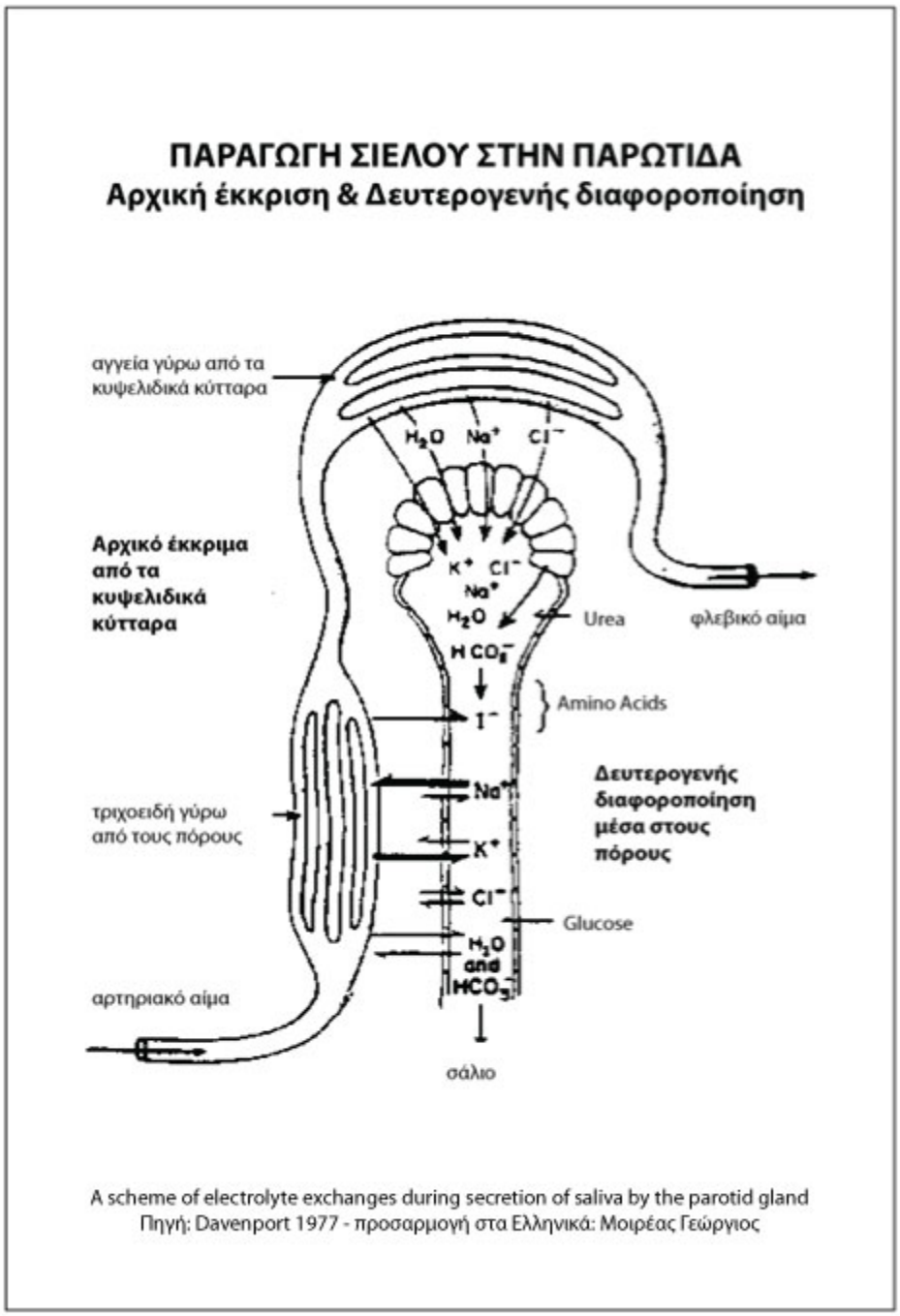


A scheme of electrolyte exchanges during secretion of saliva by the parotid gland
Πηγή: Davenport 1977 - προσαρμογή στα Ελληνικά: Μοιρέας Γεώργιος

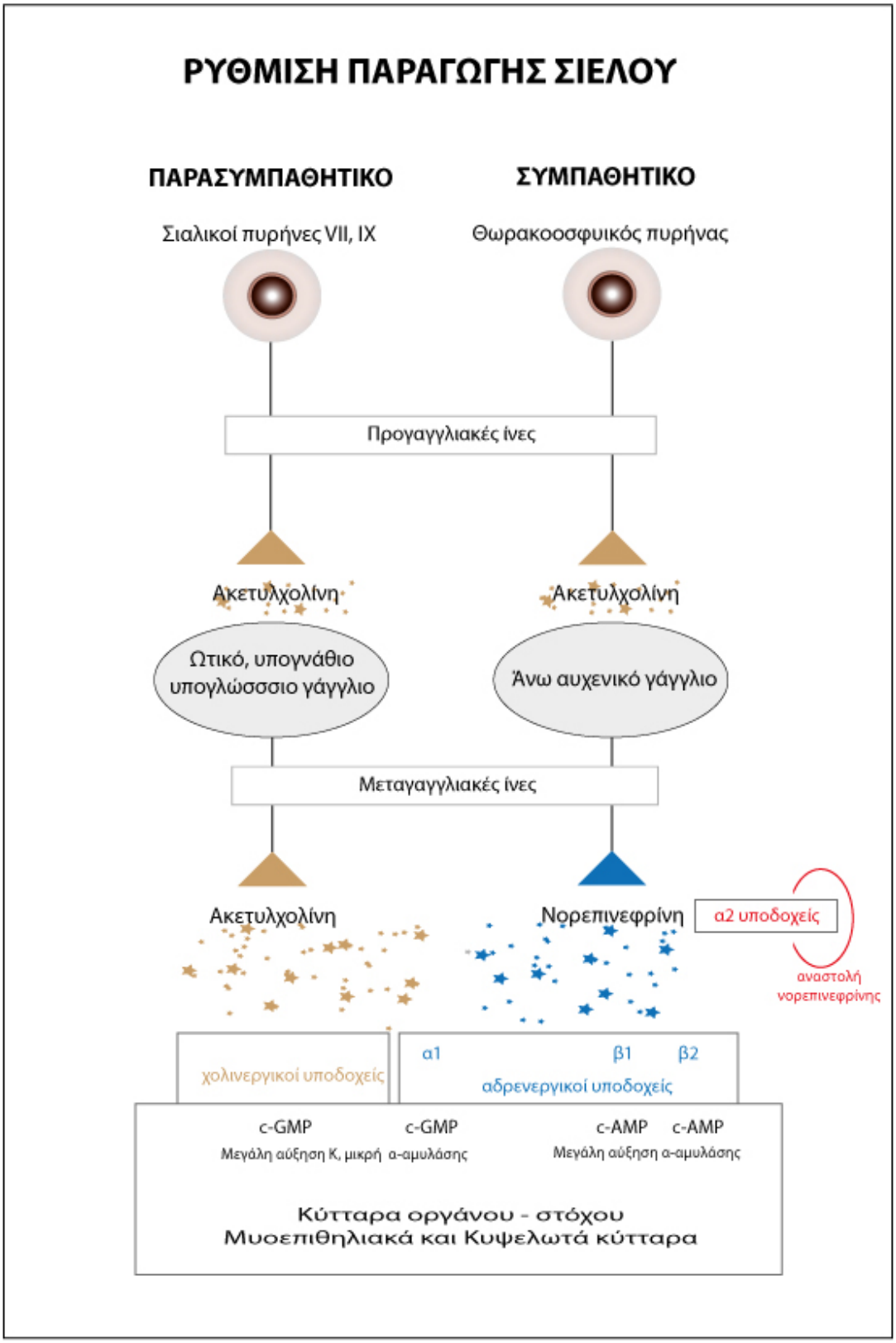
ΡΥΘΜΙΣΗ ΠΑΡΑΓΩΓΗΣ ΣΙΕΛΟΥ
ΠΑΡΑΣΥΜΠΑΘΗΤΙΚΟ
ΣΥΜΠΑΘΗΤΙΚΟ
Σιαλικοί πυρήνες VII, IX
Θωρακοοσφυικός πυρήνας
Προγαγγλιακές ίνες
Ακετυλχολίνη
Ακετυλχολίνη
Ωτικό, υπογνάθιο υπογλώσσιο γάγγλιο
Άνω αυχενικό γάγγλιο
Μεταγαγγλιακές ίνες
Ακετυλχολίνη
Νορεπινεφρίνη
α2 υποδοχείς
αναστολή νορεπινεφρίνης
χολινεργικοί υποδοχείς
α1
β1
β2
αδρενεργικοί υποδοχείς
c-GMP
c-GMP
c-AMP
c-AMP
Μεγάλη αύξηση Κ, μικρή α-αμυλάσης
Μεγάλη αύξηση α-αμυλάσης
Κύτταρα οργάνου - στόχου
Μυοεπιθηλιακά και Κυψελωτά κύτταρα

## Α.2.3. ΙΣΤΟΛΟΓΙΑ

Οι σιαλογόνοι αδένες παρουσιάζουν την κλασσική κατασκευή των εξωκρινών αδένων.

Κάθε σιελογόνος αδένας αποτελείται από το υπόστρωμα, την εκφορητική και την εκκριτική μοίρα.

**Υπόστρωμα - Νευροαγγγειωματώδης συνδετικός ιστός**

Το υπόστρωμα αποτελείται από συνδετικό ιστό, αγγεία και νεύρα. Ο συνδετικός ιστός περιβάλλει τον σιελογόνο αδένα σαν κάψα και τον χωρίζει σε πολυγωνικά λόβια παρεμβαλλόμενος μεταξύ των αδενοκυψελών με την μορφή διαφραγμάτων. Αποτελείται από κολλαγόνες και ελαστικές ίνες και επιτελεί αποστολή στήριξης. Στο υπόστρωμα πορεύονται οι μεσολόγιοι εκφορητικοί πόροι οι οποίοι συνενώνονται και σχηματίζουν τον εκφορητικό πόρο του αδένα. Νεύρα και αγγεία ακολουθούν τις διαιρέσεις του συστήματος των πόρων και έχουν και αυτά συμμετοχή στην στήριξη.

**Εκφορητική μοίρα - Σύστημα πόρων**

Η αρχιτεκτονική του εκφορητικού συστήματος των σιελογόνων έχει τη μορφή δένδρου. Έτσι, η δομή του συστήματος είναι η ακόλουθη: **τα εμβόλιμα σωληνάρια** (intercalated duct) αποτελούν τον μίσχο από τον οποίο κρέμονται οι αδενοκυψέλες, ενώ κατά τόπους μεταξύ αυτών και της βασικής μεμβράνης ανευρίσκονται και μυοεπιθηλιακά κύτταρα.

Τα κύτταρα του τοιχώματος των εμβόλιμων σωληναρίων λειτουργούν ως εφεδρικά και υπό ορισμένες συνθήκες διαφοροποιούνται προς διάφορων ειδών κύτταρα όπως κυψελοκύτταρα, μυοεπιθηλιακά κλπ. Τα σωληνάρια είναι πιο ανεπτυγμένα σε αδένες που εκκρίνουν κυρίως ορώδες σάλιο.

Η ένωση των εμβόλιμων σωληναρίων οδηγεί στο σχηματισμό των πολύ μεγαλύτερων σε εύρος **ραβδωτών - γραμμωτών πόρων**, ενώ μεταξύ αυτών και της βασικής μεμβράνης μπορεί να βρίσκονται μυοεπιθηλιακά ή βασικά κύτταρα (Ellis 1996). Συναντούμε κατά μήκος τους και πολυάριθμα τριχοειδή. Μέσα σε αυτούς τους πόρους γίνονται μεταβολές στην συγκέντρωση των ηλεκτρολυτών στο έκκριμα των αδενοκυψελών. Τα εμβόλιμα σωληνάρια και οι ραβδωτοί πόροι κατανέμονται εντός των λοβιδίων για αυτό ονομάζονται και **ενδολοβίδιοι πόροι**. Στην συνέχεια οι ραβδωτοί πόροι οδηγούν σε μεγαλύτερους και ευρύτερους εκφορητικούς πόρους, οι οποίοι βρίσκονται στο συνδετικό ιστό και ονομάζονται μεσολοβίδιοι πόροι. Εν συνεχεία ακολουθεί η συνένωση σε μεγαλύτερης διαμέτρου πόρους τους **μεσολόβιους και ενδολόβιους πόρους**, οι οποίοι απολήγουν στον **κύριο εκφορητικό πόρο** που εκβάλλει στη στοματική κοιλότητα. Στούς πόρους αυτούς το έκκριμα εμπλουτίζεται με διάφορες ουσίες (ανοσοσφαιρίνες ηλεκτρολύτες, ένζυμα κ α.) ώστε να σχηματίζεται το σάλιο, που τελικά, εκρέει στη στοματική κοιλότητα.

Μπορούμε να παρατηρήσουμε μικρές διαφορές όπως βραχύτερους και στενότερους εμβόλιμους και μεγαλύτερους ραβδωτούς πόρους στον υπογνάθιο από ότι στην παρωτίδα, καθώς επίσης βραχύτερους και λιγότερο οργανωμένους πόρους στον υπογλώσσιο από ότι σε παρωτίδα καιυπογνάθιο. Κοντά στην εκβολή το επιθήλιο του πόρου μετατρέπεται σε πολύστιβο πλακώδες και ενοποιείται με το καλυπτικό επιθήλιο του στόματος.

Οι κυτταρικοί πληθυσμοί του αδενικού επιθηλίου των κυψελών και των πόρων μπορούν να ταξινομηθούν σε δύο κύριες κατηγορίες: τα κύτταρα που επενδύουν αυλούς και πόρους

(luminal) και αυτά που δεν επενδύουν (non luminal). Στα luminal κύτταρα περιλαμβάνονται τα εκκριτικά κύτταρα των κυψελίδων και τα κύτταρα που επενδύουν τους αυλούς των εκφορητικών πόρων, ενώ ως non luminal χαρακτηρίζονται τα μυοεπιθηλιακά και τα βασικά κύτταρα, που κυρίως ανευρίσκονται στις αδενοκυψέλες, στους μεσολόβιους και στους μεγάλους εκφορητικούς πόρους (Dardick, 1996).

**Τα κύτταρα του αδενικού επιθηλίου** φαίνεται να παρουσιάζουν οριζόντια και κάθετη συσχέτιση. Τα εκκριτικά κυψελιδικά κύτταρα βρίσκονται σε συνέχεια με τα κύτταρα που επενδύουν εσωτερικά προς τον αυλό τους εμβόλιμους, τους μεσολόβιους, τους ραβδωτούς και τους εκφορητικούς πόρους παρότι παρουσιάζουν διαφορετική μορφολογία. Τα βασικά και μυοεπιθηλιακά κύτταρα παρομοίως βρίσκονται σε συνέχεια καθώς τα δεύτερα με το κλασσικό τους σχήμα (με τα ποδοκύτταρα) βρίσκονται στην περιφέρεια των κυψελών, αποκτούν μικρότερο μέγεθος και ακανθωτό σχήμα στους εμβόλιμους πόρους και συνέχονται από τα πρώτα στη περιφέρεια των πόρων μεγάλου εύρους. Με τον ίδιο τρόπο και η κάθετη διαστρωμάτωση αναφέρεται στην κοινή αρχιτεκτονική κυψελών και πόρων με τα non luminal να βρίσκονται πάντα περιφερικά των luminal κυττάρων. Ανοσοϊστοχημικά ευρήματα επιβεβαιώνουν την πιθανή κοινή προέλευση των non luminal και αντίστοιχα των luminal κυττάρων (Dardick 1996, Riva 1993, Chaudhry 1987) παρά τα ιδιαίτερα μορφολογικά και λειτουργικά χαρακτηριστικά κάθε κυτταρικοί πληθυσμού

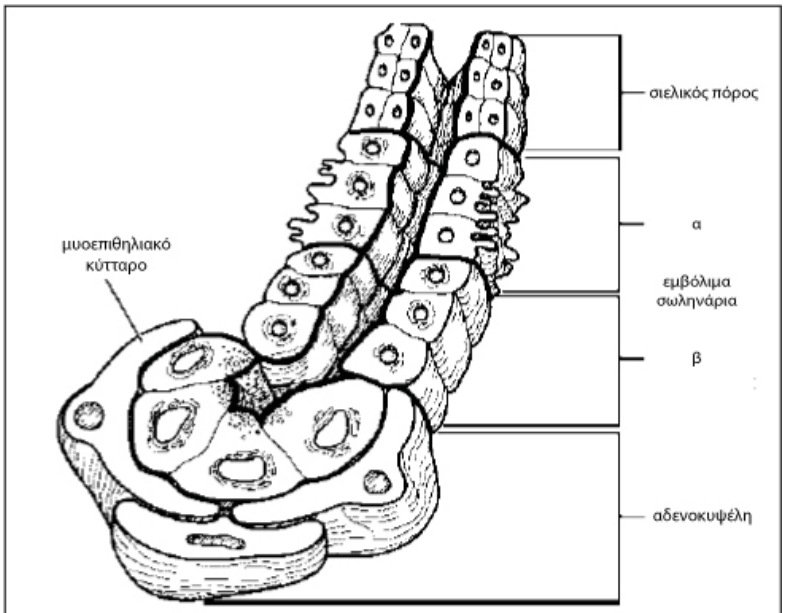


Πηγή:
Salivary gland disorders.
Eugene N. Myers•Robert L. Ferris.
Springer-Verlag Berlin Heidelberg 2007
ISBN 978-3-540-47070-0 . Page 10.
Απόδοση στα Ελληνικά: Μοιρέας Γεώργιος

**Λειτουργική μονάδα σιελογόνων**
**Αδενοκυψέλη και Εκφορητικός πόρος**

### Εκκριτική μοίρα - Αδενοκυψέλες

Ο βασικός ρόλος των σιελογόνων αδένων είναι ασφαλώς η παραγωγή σιέλου και αυτή εξαρτάται από την βασική λειτουργική μονάδα του αδενικού παρεγχύματος που είναι η **αδενοκυψέλη.** Τα εκκριτικά κύτταρα των αδενοκυψελών διακρίνονται σε ορώδη, βλεννώδη

και οροβλεννώδη. Έτσι αντίστοιχα οι αδενοκυψέλες χαρακτηρίζονται ως ορώδεις (κυψελοειδές σχήμα), όπου τρία έως έξι κύτταρα διατάσσονται σε στενές σφαιρικές δομές, βλεννώδεις (σωληνοειδές σχήμα) και μικτές, όπου τα ορώδη κύτταρα καλύπτουν εν μέρει περιφερικά τα βλεννώδη κύτταρα και ονομάζονται ημισεληνοειδή (γνωστά και ως κύτταρα του Gianuzzí). Ανάμεσα στα εκκριτικά κύτταρα και τη βασική μεμβράνη, στην οποία αυτά εδράζονται, υπάρχουν τα μυοεπιθηλιακά κύτταρα, που συμβάλλουν στην έξοδο του παραγόμενου εκ των λειτουργικών κυττάρων έκκριμα.

Σε κάθε αδενοκυψέλη περίπου στο κέντρο αυτής υπάρχει ο αυλός στον οποίο συλλέγεται το έκκριμα των αδενικών κυττάρων το οποίο προέρχεται από τους μεσοκυττάριους σωληνοειδείς χώρους τους και το οποίο κατόπιν διαμέσου των εκφορητικών πόρων καταλήγει στην στοματική κοιλότητα και εκκρίνεται ως σάλιο.

**Τα ορώδη κύτταρα** έχουν πυραμοειδές σχήμα με την κορυφή προς τον αυλό και στο κυτταρόπλασμά τους συναντώνται πολλά PAS θετικά ζυμογόνα κοκκία (χρωματίζονται μπλε ή πορτοκαλί με χρώση αιματοξυλίνης ηωσίνης). Τα κύτταρα αυτά δεν έχουν μεταγχρωματικές ιδιότητες και δε δίνουν θετική τη χρώση με βλεννοκαρμίνη. Ο πυρήνας τους είναι στρογγυλός ή ωοειδής και βρίσκεται προς τη βασική μεμβράνη.

Μεγαλύτερα από τα ορώδη, είναι **τα βλεννώδη κύτταρα** τα οποία έχουν μεταχρωματικές ιδιότητες, περιέχουν κοκκία βλεννίνης, ο πυρήνας τους είναι αποπλατυσμένος (εξαρτάται από τη λειτουργική φάση του κυττάρου), τοποθετημένος κοντά στη βασική μεμβράνη και το κυτταρόπλασμά τους είναι διαυγές ή ελαφρά κυανό, βασεόφιλο (με χρώση αιματοξυλίνης-ηωσίνης), περιέχει όξινες σιελομουκίνες όντας θετικό στην χρώση με βλεννοκαρμίνη ή Alcian blue καθώς και ουδέτερες σιελομουκίνες θετικές στη χρώση PAS.

Τα τελικά εκκριτικά τμήματα των παρωτίδων, των αδένων von Ebner και σπανιότερα των υπογναθίων αποτελούνται από ορώδη κύτταρα, ενώ βλεννώδη κύτταρα συναντώνται στους υπογλώσσιους, στους υπογνάθιους, στους ελάσσονες σιελογόνους αδένες και σπανιότερα σε παρωτίδες νεαρών ατόμων.

Ορροβλεννώδη κύτταρα μπορεί να εντοπιστούν στους υπογλώσσιους και σε ελάσσονες σιελογόνους αδένες.

Συνολικά μπορούμε να πούμε ότι οι παρωτίδες είναι αμιγώς ορώδεις αδένες, οι υπογνάθιοι είναι μικτοί αλλά κυρίως ορώδεις και οι υπογλώσσιοι επίσης μικτοί αλλά κυρίως βλεννώδεις. Από τους ελάσσονες, οι χειλικοί, οι παρειακοί και οι υπογλώσσιοι είναι μικτοί αλλά κυρίως βλεννώδεις, οι υπερώιοι και οι γλωσσουπερώιοι είναι αμιγείς βλεννώδεις, ενώ από τους γλωσσικούς οι μεν αδένες του von Ebner είναι αμιγώς ορώδεις, οι δε αδένες της βάσης της γλώσσας είναι αντιθέτως αμιγώς βλεννώδεις, ενώ αυτοί της κορυφής της είναι μικτοί.

**Τα μυοεπιθηλιακά κύτταρα** έχουν ατρακτοειδές σχήμα με προσεκβολές οι οποίες απλώνονται στην περιφέρεια των αδενοκυψελών και εντοπίζονται μεταξύ εκκριτικών κυττάρων και βασικής μεμβράνης. Επιπροσθέτως (Chaudhry 1987), μπορεί να βρίσκονται και στους εμβόλιμους και ραβδωτούς πόρους, όπου παρουσιάζονται περισσότερο ατρακτοειδή και με λιγότερες προσεκβολές.

Συνδέονται μεταξύ τους και με τα εκκριτικά κύτταρα με δεσμοσωμάτια. Έχοντας συσταλτικές ιδιότητες συμβάλλουν στην προώθηση του εκκρίματος των αδένων στους εκφορητικούς πόρους. Με ηλεκτρονικό μικροσκόπιο (Hardy 1998) βρέθηκε η ύπαρξη μυοινιδίων και πρωτεϊνών τύπου ακτομυοσίνης σαν αυτές των λείων μυϊκών ινών.

Σημαντικό ρόλο στον φαινότυπο πολλών ειδών νεσπλασμάτων σιελογόνων αδένων φαίνεται ότι παίζουν τα νεοπλασματικού χαρακτήρα μυοεπιθηλιακά κύτταρα.

Τις περισσότερες φορές πρόκειται για μεγάλα κύτταρα με ωοειδές έως πλασμοκυττοειδές σχήμα, ωοειδή ή στρόγγυλο πυρήνα και ευρύ περιγγεγραμμένο μπλέ κυτταρόπλασμα, ενώ λιγότερο συχνά μοιάζουν με επιθηλιακά κύτταρα (επιθηλιοειδής ακανθωτός τύπος) ή με ποικιλία διαυγών κυττάρων (Klijanienko 1996) ενώ σε περίπτωση κακοήθειας εμφανίζουν αυξημένη μιτωτική δραστηριότητα, πολυμορφισμό και μείωση του κυτταροπλάσματος.

# Α.3. ΚΑΛΟΗΘΕΙΣ ΠΑΘΗΣΕΙΣ ΣΙΕΛΟΓΟΝΩΝ ΑΔΕΝΩΝ

## Α.3.1. ΚΑΛΟΗΘΕΙΣ ΟΓΚΟΙ ΣΙΕΛΟΓΟΝΩΝ ΑΔΕΝΩΝ– ΑΔΕΝΩΜΑΤΑ

### 1. Πλειόμορφο ή Πολύμορφο αδένωμα ή μικτός όγκος (Pleomorphic Adenoma or Mixted Tumor)

Το πλειόμορφο αδένωμα είναι το συχνότερο νεόπλασμα των σιελογόνων αδένων. Αποτελεί το 60 - 70% όλων των νεοπλασμάτων της παρωτίδας και του υπογναθίου αδένα (70 - 80% των καλοηθών) και το 40-45% των ελασσόνων σιελογόνων αδένων (70% των καλοηθών).

Το 80% των πολυμόρφων αδενωμάτων εντοπίζονται στην παρωτίδα (σε αναλογία 4:Ι επιπολής :εν τω βάθει λοβός), το 8-11% στον υπογνάθιο αδένα 7% στους ελάσσονες σιελογόνους αδένες, κυρίως σε αυτούς της υπερώας του άνω χείλους της παρειάς και σπανιότερα σε άλλα σημεία του στοματικού βλεννογόνου αλλά και στους παραρρινικούς κόλπους το ρινικό διάφραγμα, το λάρυγγα κ. α. Σπανίως εμφανίζεται στον υπογλώσσιο αδένα (0.5%) (Okura 1996, Lucas 1998). Επίσης σπάνια μπορεί να έχει αμφοτερόπλευρη ή πολυεστιακή εντόπιση ή να αφορά έκτοπο αδενικό ιστό εντός λεμφαδένων, δίπλα σε μείζονες σιελογόνους αδένες (Shinohara 1996).

Αφορά ασθενείς ηλικίας 8-80 ετών, συχνότερα 30 έως 50 (Forty 2000, De Courten 1996, Ellis 1996, Eveson 1985) και συνήθως εμφανίζεται με μεγαλύτερη συχνότητα σε γυναίκες.

**Διάγνωση**

Εμφανίζεται ως ανώδυνος όγκος, με αργή ανάπτυξη και μερικές φορές αποκτά ιδιαίτερα μεγάλο μέγεθος. Είναι σαφώς περιγεγραμμένος και μάλλον ευκίνητος όταν εντοπίζεται στην παρωτίδα. Ενδοστοματικά μπορεί να παρουσιάζει πολύλοβη επιφάνεια (ιδίως αν είναι ευμεγέθης) και υποκύανο χρώμα, σύσταση από ελαστική έως σκληροελαστική, κατά τόπους ανάλογα με το υπόστρωμα του όγκου. Όταν εντοπίζεται στην σκληρή υπερώα λόγω της στερεής σύνδεσης του βλεννογόνου με το περιόστεο είναι σταθερός, μάλλον συμπαγής όγκος και είναι εύκολο να εξελκωθεί μετά από τραυματισμό(Ellis 1991).

Διαφορική διάγνωση πρέπει να γίνει από διάφορούς τύπους μονόμορφου αδενώματος, όπου το CD44 και το HA δεν εκφράζονται, από το μυοεπιθηλίωμα, το αδενοκυστικό, το βλεννοεπιδερμικό, το ακανθοκυπαρικό καρκίνωμα και διάφορους μεσεγχυματικούς όγκους που περιέχουν έντονο μυξοειδές στρώμα (μύξωμα, μυξωματώδες κακόηθες ινώδες ιστιοκύττωμα) (Dardick 1996).

Σε σιελαδενογραφία παρωτίδας ανευρίσκεται εκτόπιση των πόρων του αδένα περιφερικά του όγκου (Som 1996, Farman 1993). Στην αξονική τομογραφία οι μικρού μεγέθους όγκοι εμφανίζονται ως περιγεγραμμένες, σαφώς αφοριζόμενες και με μεγαλύτερη πυκνότητα από το λοιπό παρέγχυμα, ομοιογενείς, σφαιρικές μάζες, ενώ οι μεγαλύτεροι είναι ανομοιογενείς με εναλλαγή πυκνών και λιγότερο πυκνών περιοχών, που αντιστοιχούν σε νεκρώσεις, αιμορραγικές εστίες και κυστικές αλλοιώσεις. Μπορεί δε, να απεικονίζονται ιδιαίτερα πυκνές περιοχές που αντιστοιχούν σε εστίες δυστροφικής ενασβεστίωσης ή οστεοποίησης. Με μαγνητική τομογραφία μπορούν να παρατηρηθούν οι διαφορές στο περιεχόμενο του όγκου ανάλογα με την πυκνότητα των ιστών καθώς και η

ακεραιότητα των ορίων, ενώ οι σκληροί νεόπλαστοι ιστοί, που ενδεχομένως υπάρχουν δεν διακρίνονται εύκολα.

Στην Ανοσοϊστοχημική μελέτη βρέθηκε ότι τα επιθηλιακά πορικά κύτταρα είναι θετικά σε δείκτες όπως το καρκινοεμβρυϊκό αντιγόνο (CEA), κερατίνες, υποδοχείς λεκτίνης, αντιγόνο επιθηλιακής μεμβράνης (EMA), ενεργοποιητή του πλασμινογόνου των ιστών (TPA), λακτοφερρίνη, ανοσοσφαιρίνες IgαA κατ IgM, υαλουρονάνη (HA) και το αντιγόνο CD44, καθώς και το προστατικό αντιγόνο (PSA) (Dabbs 2002, Gonzalez 1990). Τα μυοεπιθηλιακά κύτταρα εξέφραζαν θετικά δείκτες όπως πρωτεΐνη S-100, κερατίνη, βιμεντίνη, ακτίνη και μυοσίνη ιδίως στα λιγότερο διαφοροποιημένα κύτταρα (Dabbs 2002). Εντοπίστηκε επίσης θετική έκφραση της πρωτεΐνης BMP-2 (Bone Morphogenetic Protein) και αυξημένη δραστηριότητα του ινοβλαστικού αυξητικού παράγοντα FGF.

**Αντιμετώπιση και πρόγνωση**

Η αντιμετώπιση συνίσταται στην πλήρη αφαίρεση του όγκου και σαφώς όχι εκπυρήνιση ή συντηρητική εκτομή τμήματος λόγω της ύπαρξης ανώμαλων προβολών, που εκφύονται από τον κεντρικό όγκο και εισέρχονται στο γειτονικό παρέγχυμα και σε περίπτωση ατελούς αφαίρεσης τα νεοπλασματικά κύτταρα είναι δυνατό στα όρια της βλάβης να πολλαπλασιαστούν εκ νέου και να υπάρξει υποτροπή (Dykun 1980, Gunn 1988).

Σε γενικές γραμμές θεωρείται καλοήθες νεόπλασμα παρά την όχι ασυνήθιστη εμφάνιση κακοήθους εξαλλαγής και υποτροπών. Στοιχεία με ιδιαίτερη σημασία ως προς την πρόγνωση είναι η ιστολογική εικόνα, η διάρκεια του ιστορικού και ο τρόπος αντιμετώπισης. Ο κίνδυνος κακοήθους εξαλλαγής αυξάνει όσο αυξάνει η διάρκεια του ιστορικού και είναι μεγαλύτερος μετά τα 5 έτη και με διαφορά εμφάνισης κατά μέσο όρο 10 χρόνια αργότερα. Η πιθανότητα υποτροπής ανέρχεται περίπου σε ποσοστό 1,8%.

## 2. Θηλώδες κυσταδεναλέμφωμα ή όγκος του Warthin (Papillary Cystadenolymphoma)

Το Θηλώδες κυσταδεναλέμφωμα το οποίο ο ίδιος ο Warthin αποκάλεσε Papillary Cystadenoma lymphomatosum είναι το δεύτερο συχνότερο καλοήθες νεόπλασμα των σιελογόνων αδένων. Η εντόπισή σου είναι σχεδόν πάντα στην παρωτίδα και ειδικότερα στην ουρά της (Lamelas 1987) ή και τους λεμφαδένες της (2-10% των νεοπλασμάτων αυτής) (Som & Curtin 1996, Favia 1995, Sapp 1997). Μόλις το 8% των όγκων έχουν εξωπαρωτιδική εντόπιση όπως ελάσσονες σιελογόνοι αδένες (υπερώα, κάτω χείλος), υπογνάθιος και λάρυγγας (Fantasia 1981, Kukreja 1971).

Στο 20% ανευρίσκεται αμφοτερόπλευρη ή πολυεστιακή εντόπιση του όγκου, ενώ μπορεί να συνυπάρχει με άλλο νεόπλασμα όπως πολύμορφο αδένωμα, βασικοκυτταρικό καρκίνωμα ή βλεννοεπιδερμικό καρκίνωμα.

Αφορά κυρίως άνδρες σε μεγάλη αναλογία σε σχέση με τις γυναίκες, που τα τελευταία χρόνια συνεχώς μικραίνει. Συνήθως εμφανίζεται σε ηλικία άνω των 55 ετών και μόνο σπάνια εμφανίζεται σε έγχρωμους (Favia 1995,Favia 1994).

**Διάγνωση**

Είναι ένας όγκος σαφώς περιγεγραμμένος, ευπίεστος με εντόπιση στην ουρά της παρωτίδας με ποικίλο μέγεθος,, ασυμπτωματικό και πολύν σπάνιο παρουσιάζει πόνο. Σε

περίπτωση που εμφανιστεί φλεγμονή και ίνωση μπορεί να προκληθεί και πάρεση του προσωπικού νεύρου (O' Dwyer1990). Η παρακέντηση του κυστικού υλικού και η παρουσία φαιόχρωμης χροιάς είναι ενδεικτική για την ύπαρξη τον συγκεκριμένου νεοπλάσματος. Ο όγκος επίσης απορροφά ραδιοισότοπα όπως το Tc90m περισσότερο από ότι οι φυσιολογικοί αδένες και άλλα νεοπλάσματα δίνοντας εικόνα όζου (Higashi 1987). Διαφορική διάγνωση θα πρέπει να γίνει από ογκοκύττωμα, από το σμηγματογόνο αδένωμα, το βλεννοεπιδερμικό ή ακανθοκυτταρικό καρκίνωμα και τη νεκρωτική σιελομεταπλασία.

'Οταν υπάρχουν νεκρώσεις και κοκκιωματώδεις βλάβες ο όγκος του Warthin μπορεί να θυμίζει φυματίωση ή σαρκοείδωση (Favia 1995). Επίσης πρέπει να σημειωθεί ότι εμφανίζει ομοιότητες και με το σύνδρομο Sjogren και την λεμφοεπιθηλιακή κύστη

**Αντιμετώπιση και πρόγνωση**

Η αντιμετώπιση συνίσταται στην πλήρη χειρουργική αφαίρεση του όγκου με επιπολής παρωτιδεκτομή (Patel 1999, Favia 1995), αν και άλλες έρευνες δείχνουν ότι ευρύτερη αφαίρεση εμφανίζει λιγότερες επιπλοκές. Τυχόν υποτροπές οφείλονται σε μη αφαίρεση όλων των βλαβών λόγω του πολυεστιακού χαρακτήρα του όγκο και παρουσιάζονται σε ποσοστό 2-5%. Κακοήθης εξαλλαγή συμβαίνει στο 1-3% (Seifert 1986) και πιθανώς σχετίζεται με προγενέστερη ακτινοβόληση του όγκου.

## 3. Μυοεπιθηλίωμα ή Μυοεπιθηλιακό αδένωμα (Myoepithilioma)

Αποτελεί το 1,5% περίπου όλων των όγκων των σιελογόνων αδένων.

Πρόκειται για νεόπλασμα, που μικροσκοπικά αποτελείται στην πλειονότητά του από μυοεπιθηλιακά κύτταρα και θεωρείται ανεξάρτητη νοσολογική οντότητα, που περιγράφηκε για πρώτη φορά το 1943. Αφορά ασθενείς και των δύο φύλων εξίσου με μ.ο. ηλικίας τα 44 έτη αλλά έχουν αναφερθεί περιπτώσεις ασθενών 8-82 ετών.

**Διάγνωση**

Εμφανίζεται ως ανώδυνη μάζα της παρωτίδας (40-50%) ή των ελασσόνων σιελογόνων, όπου συνηθέστερα απαντάται στην υπερώα. Η διαφορική διάγνωση θα πρέπει να γίνεται από καλοήθη και κακοήθη νεοπλάσματα επιθηλιακού και μεσεγχυματικού τύπου.

Η διαπίστωση μυοεπιθηλιακού ανοσοφαινότυπου στα νεοπλασματικά κύτταρα καθώς και η απουσία διηθήσεων συμβάλλει στην ακριβή διάγνωση. Η διάκριση του καλοήθους μυοεπιθηλιακού όγκου από τον αντίστοιχο κακοήθη στηρίζεται στην ύπαρξη διηθήσεων, πολλών διαφορετικών όζων, τη νέκρωση καθώς την πολυμορφία των κυτταρικών πληθυσμών.

**Αντιμετώπιση και πρόγνωση**

Η αντιμετώπιση συνίσταται στην πλήρη αφαίρεση του όγκου (Gibbons 2001). Πιθανή υποτροπή οφείλεται σε ατελή εξαίρεση. Δεν φαίεται να υπάρχει προγνωστική συσχέτιση με τον τύπο των επικρατούντων νεοπλασματικών κυττάρων ούτε με τη δομή τους ενώ η εξαλλαγή από καλοήθη σε κακοήθη μορφή δεν αποκλείεται, αλλά είναι σπάνια (Alos 1996).

## 4. Ογκοκύττωμα (Oncocytoma)

Πρόκειται για σπάνιους καλοήθεις επιθηλιακούς όγκους που αποτελούνται από μεγάλα κύτταρα με κοκκιώδες ηωσινόφιλο κυτταρόπλασμα, που περιέχει πολυάριθμα, ενίοτε άτυπα μιτοχόνδρια (ογκοκύτταρα) (Ellis 1996). Αποτελούν το 1-3% του συνόλου των νεοπλασμάτων των σιελογόνων αδένων (Eveson 1985, Main 1976) προσβάλλουν συνήθως την παρωτίδα και λιγότερο συχνά τον υπογνάθιο και τους ελάσσονες αδένες ασθενών άνω των 50 ετών με ίδια αναλογία ως προς το φύλο εκτός από τον διαυγοκυτταρικό τύπο του ογκοκυττώματος, που εμφανίζεται συχνότερα στις γυναίκες (Ellis 1988).

Μπορεί να θεωρηθεί ως ένας μεγάλος όζος ογκοκυττάρων κλινικά ανιχνεύσιμος περιγεγραμμένος σαφώς αφοριζόμενος από το γύρω παρέγχυμα με ατελή κάψα και διαφέρει από την ογκοκύτωση η οποία χαρακτηρίζεται μια διάχυτη ή πολυεστιακή ανάπτυξη ογκοκυττάρων.

**Διάγνωση**

Εμφανίζεται ως ένας όγκος με μονόπλευρη ή αμφοτερόπλευρη εντόπιση στις παρωτίδες ανδρών και γυναικών άνω των 50 ετών και πρέπει να γίνεται διαφοροδιάγνωση από νεοπλάσματα άλλων τύπων, που εμφανίζουν ογκοκυτταρική μεταπλασία ή στην περίπτωση των διαυγοκυτταρικών ογκοκυττωμάτων από άλλους διαυγείς όγκους των σιελογόνων αδένων. Οι συνηθέστεροι όγκοι με ογκοκυτταρική μεταπλασία είναι ο μικτός όγκος, το βλεννοεπιδερμοειδές το κυψελιδικό καρκίνωμα και το επιθηλιακο-μυεπιθηλιακό καρκίνωμα.

**Αντιμετώπιση και πρόγνωση**

Η αντιμετώπιση είναι η πλήρης χειρουργική εξαίρεση. Η πρόγνωση είναι πολύ καλή με υποτροπή σε ποσοστό 10-30% (Chang 1992). Η πολυεστιακή ανάπτυξη θεωρείται ότι είναι υπεύθυνη για τις υποτροπές και όχι πιθανή ατελής αφαίρεση ενώ η ακτινοβολία ίσως να ευνοεί την κακοήθη εξαλλαγή (Ellis 1996).

## Α.3.2. ΚΑΛΟΗΘΕΙΣ ΠΑΘΗΣΕΙΣ ΣΙΕΛΟΓΟΝΩΝ ΑΔΕΝΩΝ ΕΚΤΟΣ ΟΓΚΩΝ

### ΜΗ ΝΕΟΠΛΑΣΜΑΤΙΚΕΣ ΣΙΑΛΙΚΕΣ ΚΥΣΤΕΙΣ

Με τον όρο σιαλικές κύστεις εννοούμε διευρύνσεις προερχόμενες από τους πόρους των σιελογόνων αδένων και οι οποίες περιέχουν σίελο. Η βασική διάκριση είναι ανάμεσα στις νεοπλασματικές και μη νεοπλασματικές σιαλικές κύστεις. Συνολικά αποτελούν περίπου το 6% γων μορφολογικών διαταραχών των σιελογόνων αδένων.

Οι μη νεοπλασματικές με την σειρά τους διακρίνονται σε 2 κατηγορίες τις ψευδοκύστεις και τις σιαλοκύστεις

Οι σιαλοκύστεις εντοπίζονται συχνότερα στην παρωτίδα, επαλείφονται από επιθήλιο και προέρχονται από τους πόρους. Οι ψευδοκύστεις είναι επίκτητες, περιέχουν σάλιο και δεν επαλείφονται από επιθήλιο.περιλαμβάνουν βασικά τις βλεννογονοκήλες από έγχυση, είναι πολύ περισσότερες σε αριθμό από τις σιαλοκύστεις και αναπτύσσονται στους μικρούς σιαλογόνους αδένες.

Η ταξινόμηση των μη νεοπλασματικών σιαλικών κύστεων φαίνεται στον πίνακα

Α. Ψευδοκύστεις

- Βλεννογονοκήλες από έκχυση
- Βατράχιο

Β. Σιαλοκύστεις

- Σιαλοκύστεις μεγάλων σιελογόνων
  - Κύστεις των πόρων
  - Λεμφοεπιθηλιακές κύστεις
  - Κύστεις από διαταραχές της διάπλασης ή συγγενείς
- Σιαλοκύστεις μικρών σιαλογόνων
  - Βλεννογονοκήλες εκ κατακρατήσεως

Το 65% είναι βλεννογονοκήλες από έκχυση και το 10-15% βλεννογονοκήλες εκ κατακρατήσεως

Οι βλεννογονοκήλες αποτελούν το αποτέλεσμα τραυματισμού του εκφορητικού συστήματος και της απόφραξής του ή της διάχυσης του σάλιου από αυτόν σε ελάσσονα σιελογόνο αδένα. Συχνότερα (Ellis 1991, Sapp 1997) εντοπίζονται στο κάτω χείλος απέναντι από τον κυνόδοντα, ενώ μπορεί να εκδηλώνονται και στην παρειά λόγω τραυματισμού κατά την σύγκλειση, ή σπανιότερα στην υπερώα μετά από ερεθισμό με σκληρό ή οξύαιχμο αντικείμενο. Οι εκ κατακρατήσεως σχετίζονται με πολλαπλασιασμό του επιθηλίου σε κάποιον μερικώς αποφραγμένο πόρο λόγω αύξησης της εσωτερικής του πίεσης ενώ οι προερχόμενες από έκχυση οφείλονται σε ρήξη του πόρου, είτε λόγω τραύματος, είτε λόγω πλήρους απόφραξης (Ellis 1991)

### ΣΙΕΛΑΔΕΝΙΤΙΔΕΣ

Οι σιελαδενίτιδες διακρίνονται σε:

Ειδικές σιελαδενίτιδες

Μη ειδικές σιελαδενίτιδες

Ιογενείς σιελαδενίτιδες

Άλλες χρόνιες σιελαδενίτιδες

1. **Ειδικές σιελαδενίτιδες**

Στις ειδικές φλεγμονές που προσβάλλουν τους σιελογόνους αδένες περιλαμβάνονται οι εξής:

Φυματίωση

Σύφιλη

Ακτινομύκωση

Νόσος εξ'ονύχων γαλής

Στην πράξη παρατηρούνται η φυματίωση και η νόσος εξ'ονύχων γαλής, ενώ η σύφιλη και η ακτινομύκωση έχουν απλώς αναφερθεί πολύ σπάνια.

2. **Ιογενείς σιελαδενίτιδες**

- Επιδημική παρωτίτις

Είναι η πλέον κοινή αιτία της οξείας διόγκωσης της παρωτίδας, είναι ιογενής, προσβάλει παιδιά 4-10 ετών και έχει περίοδο επώασης 2-3 εβδομάδες. Εκδηλώνεται με διόγκωση παρωτίδων, ελαφρό άλγος, ευαισθησία, τρισμό και μικρή πυρετική κίνηση. Η διάγνωση γίνεται ορολογικά, ενώ το εμβόλιο κατά της νόσου μπορεί να ελαττώσει την συχνότητά της

- Σιελαδενίτις από κυτταρομεγαλοιό

Είναι ιογενής φλεγμονή που οφείλεται στον ομώνυμο ιό της ομάδας των ερπητοιών. Προσβάλλει όλες τις ηλικίες και η εικόνα μοιάζει με αυτή της λοιμώδους μονοπυρήνωσης. Παρουσιάζει πυρετό, λεμφοκυττάρωση, κεφαλαλγία, φαρυγγίτιδα χωρίς όμως έντονη λεμφαδενίτιδα. Η διάγνωση γίνεται ορολογικά.

- Σιελαδενίτις από ιό Coxsackie

Προκαλείται από στέλεχος της ομάδας Α των εντεροιών Coxsackie. Η εικόνα μοιάζει με αυτή της επιδημικής, με μαλακή διόγκωση και ερπητική κυνάγχη και ουλίτιδα. Η διάγνωση γίνεται ορολογικά

3. **Μη ειδικές σιελαδενίτιδες**

Οξεία πυώδης σιελαδενίτις

Χρόνια σιελαδενίτις

4. **Άλλες μορφές σιελαδενίτιδας**

- Σιελαδενίτιδα από ακτινοβολία
- Αποφρακτική σιελαδενίτιδα
- Άνοσος σιελαδενίτιδα (αλλεργική και σύνδρομο Sjogren)
- Σαρκοείδωση – σύνδρομο Heerfordt

**Οξεία και χρόνια σιελαδενίτιδα και σιελολιθίαση (Sieladenitis - Sialolithiasis)**

Η οξεία σιελαδενίτιδα δημιουργείται από την παρεμπόδιση της ροής του σάλιου ή ακόμα και χωρίς προφανή λόγο. Ο χρυσίζων σταφυλόκοκκος είναι το πλέον συχνό εμπλεκόμενο μικρόβιο και ακολουθεί ο στρεπτόκοκκος viridans, ενώ και αναερόβια μικρόβια συχνά μπορεί να συμμετέχουν (Brook 1992, Cawson 2001).

Οι χρόνιες σιελαδενίτιδες τυπικά προκύπτουν λόγω στάσης του σάλιου και αφορούν συνήθως τους υπογνάθιους αδένες αλλά και τις παρωτίδες και σπανιότερα και τους ελάσσονες αδένες. Η χρόνια σιελαδενίτις των ελασσόνων αδένων της υπερώας μπορεί

επιπλέον να σχετίζεται με την νικοτινική στοματίτιδα των καπνιστών. Όταν η απόφραξη της ροής του σάλιου γίνει έντονη όπως σε περιπτώσεις ύπαρξης μεγάλου λίθου τότε μπορούμε να οδηγηθούμε σε μεγάλη διόγκωση του εκάστοτε αδένα και σε περίπτωση επιμόλυνσης να έχουμε έντονη συμπτωματολογία, με άλγος, ευαισθησία, πυρετό ακόμα και διόγκωση επιχωρίων λεμφαδένων.

Μετά την αντιμετώπιση της φλεγμονής μπορεί να επιχειρηθεί αφαίρεση των λίθων, συμβατικά ή ενδοσκοπικά, ενώ μπορεί να οδηγηθούμε κατά περίπτωση σε χειρουργική επέμβαση για εξαίρεση όλου του αδένα.

**Σύνδρομο Sjogren (Sjogren Syndrome)**

Το σύνδρομο είναι ένα ιδιαίτερα συχνό χρόνιο αυτοάνοσο φλεγμονώδες νόσημα του συνδετικού ιστού το οποίο διακρίνεται σε πρωτοπαθή μορφή όπου προσβάλλονται μόνο οι σιελογόνοι και δακρυικοί αδένες και σε δευτεροπαθή μορφή όπου συνυπάρχει και κάποιο συστηματικότερο νόσημα του συνδετικού ιστού όπως η ρευματοειδής αρθρίτιδα.

Τα συμπτώματα του συνδρόμου περιλαμβάνουν ξηροστομία, ξηροφθαλμία και λεμφοκυτταρική διήθηση διαφόρων εξωκρινών αδένων κατ άλλων οργάνων. Προσβάλλονται περισσότερο γυναίκες μέσης ηλικίας και ως προς την αιτιολογία έχουν ενοχοποιηθεί γενετικοί παράγοντες και ιοί.

Εξαιτίας της δυσλειτουργίας των σιελογόνων αδένων προκαλείται ξηροστομία που οδηγεί σε δυσκολία στην ομιλία, σε δυσγευσία και δυσχέρεια σε οδοντιατρικές εργασίες με τοποθέτηση κινητών προσθέσεων (Daniels 1992).

Λόγω της μείωσης ταυ σάλιου ευκαιριακές λοιμώξεις μικροβιακές ή ιογενείς ή μυκητιασικές μπορεί να αναπτυχθούν προκαλώντας επώδυνες ελκώσεις του βλεννογόνου ή φλεγμονή των σιελογόνων αδένων (Atkinson 1992, Gobetti 1998), ενώ διαπιστώνεται και σημαντική αύξηση του τερηδονισμού των οδόντων.

Έχει παρατηρηθεί (Bodeutsch 1993) ότι σε ασθενείς με σύνδρομο Sjogren μπορεί να εκδηλωθεί λέμφωμα κυρίως των Β-κυττάρων στους σιελογόνους αδένες ή τους τραχηλικούς λεμφαδένες.

# Α.4. ΚΑΚΟΗΘΕΙΣ ΟΓΚΟΙ ΣΙΕΛΟΓΟΝΩΝ ΑΔΕΝΩΝ

## Α.4.1. ΙΣΤΟΛΟΓΙΚΟΙ ΤΥΠΟΙ – ΕΠΙΔΗΜΙΟΛΟΓΙΑ - ΔΙΑΓΝΩΣΗ

### 1.Κυψελοειδής όγκος ή Κυψελοκυτταρικό καρκίνωμα (Acinic cell carcinoma)

Είναι επιθηλιακό νεόπλασμα και αποτελεί περίπου το 2-7% του συνολικού αριθμού των κακοηθειών των σιελογόνων αδένων, εντοπίζεται στην συντριπτική πλειονότητα των περιπτώσεων στην παρωτίδα (2-7% όλων των όγκων της και 15% των καρκινωμάτων) - συχνά αμφοτερόπλευρα- και όταν αφορά τους ελάσσονες σιελογόνους αδένες εμφανίζεται κυρίως στην υπερώα και σπανιότερα στην παρειά και τα χείλη (Seifert 1986, Keane 1982, Cawson 1997, Napier 1995, Cudia 1994, Anavi 1993). Συχνότερα απαντάται σε γυναίκες, μπορεί να εμφανιστεί σε ασθενείς κάθε ηλικίας και κυρίως μεταξύ 60-80 ετών.

**Διάγνωση**

Κλινικά η διαφορική διάγνωση θα πρέπει να γίνει από όλους τους όγκους των σιελογόνων και κυρίως από το πλειόμορφο αδένωμα από το οποίο είναι πιό μαλακός όγκος στην ψηλάφηση. Ιστολογικά η βασική διαφορική διάγνωση θα πρέπει να γίνει από το πολύμορφο χαμηλής κακοήθειας αδενοκαρκίνωμα (Ellis 2002), από όγκους με διαυγή κύτταρα, όπως το βλεννοεπιδερμικό καρκίνωμα, το επιθηλιακό-μυοεπιθηλιακό καρκίνωμα, από μερικές περιπτώσεις όγκου του Warthin, (Seifert 1986) και μεταστατικούς όγκους όπως από καρκινώματα των νεφρών και του θυρεοειδούς αδένα (Ellis I996).

**Ιστολογική Εξέταση**

Μακροσκοπικά ο κυψελοειδής όγκος έχει σαφή όρια και περιβάλλεται εξ'ολοκλήρου από λεπτή ινώδη κάψα ή και ατελώς κατά τόπους. Συνήθως παρατηρούμε έντονη κυτταρική ετερογένεια.

Τις περισσότερες φορές στο κυψελλοκυτταρικό καρκίνωμα συνυπάρχουν περισσότερες από μία ιστολογικές μορφές, καθώς και διαφορετικοί κυτταρικοί πληθυσμοί . Αυξημένη μιτωτική δραστηριότητα, κυτταρικός πολυμορφισμός μεγάλος κενοτοπιώδης πυρήνας με έντονα πυρήνια ή αδιαφοροποίητες περιοχές με εστιακές νεκρώσεις ταυτόχρονη παρουσία κυττάρων με κοκκώδες κυτταρόπλασμα υποδηλώνει συνήθως υψηλής κακοήθειας κυψελοκυτταρικό όγκο (Napier 1995). Εχει αναφερθεί σαρκωματώδης οστεοκλαστική γιγαντοκυτταρική αντίδραση (Donath 1997) ή ταυτόχρονη παρουσία πορικού καρκινώματος με κυψελοκυτταρικό καρκίνωμα.

Στο ηλεκτρονικό μικροσκόπιο (Batsakis 1999) διαπιστώθηκε η ύπαρξη κυττάρων τύπου εμβόλιμων πόρων με λίγα οργαννύλια και μικρολάχνες, ορώδη κύτταρα με άφθονα οργαννύλια, τραχύ ενδοπλασματικό δίκτυο και μεγάλα εκκριτικά κοκκία καθώς και αδιαφοροποίητα κύτταρα με διάσπαρτο κυτταρόπλασμα χωρίς εκκριτικά κοκκία τα οποία διατάσσονται μεταξύ των άλλων δύο.

Το κυψελοκυτταρικό καρκίνωμα διακρίνεται σε χαμηλής και υψηλής κακοήθειας. Στα χαμηλής κακοήθειας παρατηρούνται διάφορες δομές (Ellis 1991, Ellis 2002, Colmenero 1991) και σύμφωνα με αυτές έχουμε τους ακόλουθους ιστολογικούς τύπους:

<u>Ο μικροκυστικός τύπος</u> είναι ο περισσότερο συχνός. Σε αυτόν παρατηρείται δικτυωτή κυτταρική δομή, παρουσία ορωδών και αποπλατυσμένων κυττάρων, που μπορεί να είναι και κενοτοπιώδη, ενώ οι μικροκύστεις που σχηματίζονται, με μέγεθος 3-10 φορές αυτό των

κυψελιδικών κυττάρων, συνενώνονται σε μεγαλύτερους κυστικούς σχηματισμούς. Επίσης μπορεί να ανευρίσκονται μικρά κυβοειδή κύτταρα εμβόλιμων πόρων ή διαυγή κύτταρα. Στο στρώμα αναπτύσσεται πολλές φορές έντονη λεμφοκυτταρική διήθηση.

Ο συμπαγής τύπος εμφανίζεται με καλά διαφοροποιημένα κυψελοκύτταρα, που διατάσσονται σε σχηματισμούς σαν κυψέλες, ως πυκνά στρώματα ή σε συνδυασμό με διάσπαρτες μικροκύστεις ως αποτέλεσμα συσσώρευσης εκκριμάτων ή ρήξης και συνένωσης κυττάρων. Το υπόστρωμα ή απουσιάζει ή έχει λεμφοκυτταρική διήθηση και ινώδη συνδετικό ιστό και πολλές φορές συνυπάρχει κάψα.

Οι θηλώδης κυστικός και θυλακιώδης τύπος παρουσιάζονται με ανάπτυξη μικροκυστικών χώρων, όπου το επιθήλιο πολλαπλασιάζεται. δημιουργώντας θηλώδεις προεκβολές υποστηριζόμενες ή όχι από αγγειοϊνώδες υπόστρωμα, ενώ μάζες αδενοειδών νεοπλασματικών κυττάρων μπορεί να βρίσκονται στο εσωτερικό των χώρων

Τα νεοπλασματικά κύτταρα είναι τύπου εμβόλιμων πόρων, μη ειδικά αδενικά και κενοτοπιώδη κύτταρα. 'Οταν σχηματίζονται κυκλοτερή, ωοειδή ή κυκλικά θυλακιώδη διαστήματα, που επενδύονται από κυβοειδή ή χαμηλά κυλινδρικά κύτταρα και είναι γεμάτα με ηωσινόφιλο, κολλοειδές, άμορφο υλικό θυμίζουν καρκινώματα θυρεοειδών αδένων.

## 2. Βλεννοεπιδερμοειδές καρκίνωμα (Mucoepidermoid carcinoma)

Το βλεννοεπιδερμικό καρκίνωμα ανήκει στα επιθηλιακά νεοπλάσματα και παρότι η ιστολογική του εικόνα είναι καλοήθης κατατάσσεται στα καρκινώματα λόγω της κακοήθους κλινικής του πορείας.

Είναι ένα από τα συχνότερα νεοπλάσματα των σιελογόνων αδένων, αποτελεί το 3-10% όλων των όγκων (Luna 2003) και το συχνότερα από τα κακοήθη δηλ 12-30% αυτών (Seifert 1986, Cawson 1997). Αποτελεί επίσης τα 2-10% των κακοηθών όγκων της παρωτίδας και το 9-21% των ελασσόνων σιελογόνων αδένων (κυρίως της υπερώας) σύμφωνα με στατιστικά στοιχεία από τους πληθυσμούς Βρετανίας και Η. Π. Α. αντίστοιχα (Ellis 1991). Επίσης, αναφέρεται ότι το 60-90% των περιπτώσεων βλεννοεπιδερμικού καρκινώματος αφορά της παρωτίδες, πολύ συχνά τους ελάσσονες σιελογόνους αδένες και λιγότερο στον υπογνάθια, ενώ δεν εμφανίζεται στον υπογλώσσιο αδένα (Lucas 1998, Batsakis 1999, Αγγελόπουλος 2000, Camurati 1993).

Οι περισσότερες έρευνες δείχνουν συχνότερη εμφάνιση του όγκου στις γυναίκες, αφορά ηλικίες από 20 έως 80, κυρίως την 5η δεκαετία, ενώ αποτελεί συχνό νεόπλασμα σε παιδιά (Ellis 1991, Batsakis 1999, Flaitz 2000, Aguiar 1998).

Στους μείζονες σιελογόνους αδένες πρόκειται για καλά περιγεγραμμένη μάζα (σπάνια πολύλοβη), με διάμετρο 1-4 cm, ευκίνητη, που μένει στάσιμη ή εξελίσσεται αργά για ικανό διάστημα χωρίς συμπτώματα. Γρήγορη αύξηση, πόνος, παράλυση του προσώπου και συμφύσεις με το υπερκείμενο δέρμα σχετίζονται με περιπτώσεις υψηλής κακοήθειας βλεννοεπιδερμικού καρκινώματος (Ellis 1991, Batsakis 1999). Αντίστοιχα σε ενδοστοματικές περιπτώσεις ελασσόνων σιελογόνων αδένων παρατηρείται ασυμπτωματική διόγκωση διαφόρων μεγεθών και μορφών, υποκύανης ή ερυθρής χροιάς, λείας υφής, συμπαγής ή ευπίεστη κατά τόπους, που μοιάζει με βλεννοκύστη, αιμαγγείωμα ή σπίλο. Σπάνια καταγράφονται δυσκαταποσία όταν ο όγκος εντοπίζεται προς τα πίσω, ενώ σε ενδοοστική εντόπιση (Ellis 1991) μπορεί να εμφανιστεί εξέλκωση και κινητικότητα των δοντιών.

**Διάγνωση**

Κλινικά διαφοροδιαγιγνώσκεται από όλους τους όγκους των σιελογόνων αδένων και κυρίως από το πλειόμορφο αδένωμα. Ο ιστολογικός έλεγχος και οι ειδικές χρώσεις βοηθούν στη διαφορική διάγνωση μεταξύ τους διότι στο πολύμορφο αδένωμα υπάρχει χονδρομυξωματώδες υπόστρωμα και μυοεπιθηλιακά κύτταρα. Διάκριση γίνεται και από το ακανθοκυτταρικό και αδενοειδές ακανθοκυτταρικό καρκίνωμα λόγω του ότι δεν εμφανίζει βλέννη. Άλλοι όγκοι με παρόμοια εικόνα είναι το κυσταδένωμα, το κυσταδενοκαρκίνωμα, το σμηγματογόνο καρκίνωμα, και άλλοι διαυγοκυτταρικοί όγκοι όπως κυψελλοκυτταρικό, ογκοκυτταρικό, μεταστατικό νεφρών (Ellis 1991, Batsakis 1999) και θα πρέπει να γίνει διάκριση και από αυτούς τους τύπους

**Ιστολογική Εξέταση**

Μακροσκοπικά το βλεννοεπιδερμοειδές καρκίνωμα δεν έχει σαφή όρια και περιβάλλεται εν μέρει από κάψα και ανάλογα με τον βαθμό σχηματισμού κυστικών χώρων, την παρουσία κυτταρικής ατυπίας και τον ποσοτικό συσχετισμό των βλεννωδών, επιδερμοειδών και διάμεσων κυττάρων ταξινομείται σε:

Χαμηλού βαθμού κακοήθειας (Law Grade) ή βλεννοεπιδερμικό καρκίνωμα υψηλής διαφοροποίησης

Ενδιάμεσου βαθμού κακοήθειας (Intermediate Grade) ή βλεννοεπιδερμικό καρκίνωμα μέσης διαφοροποίησης

Υψηλού βαθμού κακοήθειας (High Grade) ή βλεννοεπιδερμικό καρκίνωμα χαμηλής διαφοροποίησης

Η ιστολογική εξέταση σύμφωνα με μελέτες (Ellis 1996, Fonseca 1993, Αγγελόπουλος 2000) αναδεικνύει βασικά 3 είδη κυττάρων:

Μητρικά κύτταρα: Θεωρούνται τα κύτταρα από τα οποία προέρχονται όλοι οι υπόλοιποι νεοπλασματικοί πληθυσμοί. Έχουν μικρό μέγεθος, περίπου όσο και τα λεμφοκύτταρα, με σχήμα κυκλικό ή ωοειδές, μικρό στρογγυλό πυρήνα, αραιό κυτταρόπλασμα, βασεόφιλο, αρνητικό σε χρώσεις με βλεννοκαρμίνη, PAS, ή Sudan IV και αντιστοιχούν σε κύτταρα μέσου εύρους μεγάλων εκφορητικών πόρων των σιελογόνων αδένων.

Βλεννώδη κύτταρα: Πρόκειται για κύτταρα μεγάλα, με σχήμα κυκλικό, πολυγωνικό, ή κυλινδρικό με ωχρό, άφθονα, αφρώδες-κοκκιώδες κυτταρόπλασμα, μικρό, στρογγυλό, βαθυχρωματικό έκκεντρα τοποθετημένο πυρήνα και σαφή όρια. Με χρήση ηλεκτρονικού μικροσκοπίου και χρώσεις με βλεννοκαρμίνη και PA διαπιστώνεται η παρουσία κοκκίων βλενίνης και βλέννη. Τα κύτταρα αυτά διατάσσονται οε συμπαγείς μάζες, επενδύουν κυστικούς χώρους, που περιέχουν βλέννη ή κατανέμονται διάχυτα υπερτερώντας αριθμητικά των άλλων τύπων κυττάρων.

Επιδερμοειδή κύτταρα: Πρόκειται για κύτταρα αρνητικά σε βλεννοκαρμίνη, με χαρακτηριστικά ακανθωτών κυττάρων δηλαδή πολυγωνικά με ηωσινόφιλο αραιοχρωματικό κενοτοπιώδες κυτταρόπλασμα με τονοϊνίδια και στρογγυλούς ή ωοειδείς πυρήνες, διατάσσονται κυρίως σε συμπαγείς μάζες και εστίες, όπου τα κύτταρα συνδέονται μεταξύ τους με μεσοκυττάριες γέφυρες - δεσμοσωμάτια, σχηματίζουν στιβάδες και σπανιότερα σχηματίζουν σφαίρες κερατίνης θυμίζοντας καρκίνωμα πλακώδους επιθηλίου ή συμβάλλουν στην επένδυση των κυστικών χώρων.

Επίσης μπορούν να ανευρεθούν και διάφορα άλλα κύτταρα όπως: Διάμεσα κύτταρα, Διαυγή κύτταρα (Cawson 1997),Κυλινδρικά κύτταρα, Ογκοκύτταρα, Σμηματογόνα κύτταρα, Γιγαντοκύτταρα (Donath 1997) καθώς και λεμφοκυτταρική διήθηση ποικίλου βαθμού.

Οι όγκοι με βάση τον βαθμό κακοήθειας διακρίνονται στις ακόλουθες κατηγορίες:

Χαμηλού βαθμού κακοήθειας (Law Grade)

Είναι καλά περιγεγραμμένοι όγκοι με πολυάριθμους κυστικούς σχηματισμούς, βλεννώδη κύτταρα και λιγότερα επιδερμοειδή και διάμεσα κύτταρα, ελάχιστη ατυπία, πολυμορφισμό και άφθονη εξωκυττάρια βλέννη. Οι κυστικοί χώροι επενδύονται από 1 έως 3 στίχους κυττάρων ή από 1 σειρά κυβοειδών κυττάρων, που διακόπτεται από μάζες αθροιζόμενων κυττάρων άλλων τύπων και μπορεί να σχηματίζουν θηλώδεις προεκβολές. Επίσης μπορεί να παρατηρούνται αδενοειδείς σχηματισμοί με κεντρικό αυλό που περιέχει βλέννη. Οι κύστεις επεκτείνονται σε όλο το παρέγχυμα και μπορεί να σπάσουν οπότε διασπείρεται νεοπλασματικό υλικό στους γειτονικούς ιστούς και προκαλείται φλεγμονώδης αντίδραση. Μπορεί επίσης να υπάρχουν συμπαγείς νησίδες ή χορδές ομοιόμορφων κυττάρων, ενώ τέλος δεν ανευρίσκονται νευρικές διηθήσεις (Ellis 1991, (Cawson 1997, Batsakis 1990).

Ενδιάμεσου βαθμού κακοήθειας (Intermediate Grade

Στον τύπο αυτό δεν παρατηρείται ανάμιξη των 2 άλλων τύπων βλεννοεπιδερμικού καρκινώματος (Ellis 2002). Χαρακτηρίζεται από το γεγονός ότι οι κυστικοί σχηματισμοί είναι λιγότεροι και μικρότεροι και επικρατούν κυρίως τα διάμεσα κύτταρα, με μεγάλα, συμπαγή νησίδια ή ζώνες επιδερμοειδών κυττάρων και σφαίρες κερατίνης, μαζί με διάσπαρτα βλεννώδη κύτταρα και νεκρώσεις, καθώς και πληθυσμό πόρων (Cawson 1997, Ellis 2002). Μπορεί να παρατηρηθούν ήπιος έως μέτριος πολυμορφισμός, λίγες μιτώσεις, κυτταρική ατυπία και πιο έντονοι πυρήνες και πυρήνια (Ellis 1991, Αγγελόπουλος 2000, Batsakis 1990). Η σχετική αναλογία κυστικών και συμπαγών περιοχών και η επικράτηση επιδερμοειδών ή διάμεσων κυττάρων καθορίζει τη διάγνωση σε σχέση με τα χαμηλού βαθμού.

Ανοσοϊστοχημικές έρευνες έχουν δείξει θετικότητα όλων των κυτταρικών πληθυσμών σε κερατίνες με εξαίρεση τα βλεννώδη. Αρκετά είναι θετικά σε βιμεντίνη, S-100 πρωτεΐνη, ακτίνη, α-φετοπρωτεΐνη, και το καρκινοεμβρυικό αντιγόνο (Loyola 1998).

Επιπλέον παρατηρούνται και ιστολογικές παραλλαγές όπως ο χαμηλής κακοήθειας σκληρωτικός τόπος με χαρακτηριστική εκτεταμένη κεντρική σκλήρυνση (υαλινοποίηση και ίνωση) και έντονη περιφερική λεμφοκυτταρική διήθηση, καθώς και κυστικά επιθηλιακά νησίδια στο μέσο των σκληρωτικών εστιών (Muller 1997), ο μονόχωρος τύπος αναπτυσσόμενος είτε de novo είτε στο τοίχωμα κάποιας κύστης (οδοντογενούς ή των σιελαγόνων αδένων), η ογκοκυτταρική μετατροπή, ένας άλλος τύπος μπορεί να είναι εντοπισμένη ή σε μεγάλη έκταση αλλά πάντα συνοδεύεται από χαρακτηριστικά τον βλεννοεπιδερμοειδούς όγκου ευρήματα. Άλλοι τύποι (Luna 2003) μπορεί να είναι ο διαυγοκυτταρικός και ο ψαμμωματοειδής και ο πλακώδης.

Υψηλού βαθμού κακοήθειας (High Grade)

Αυτοί οι όγκοι είναι κυρίως συμπαγείς ή με τάσεις για μικροκυστικούς αδενικούς σχηματισμούς. Αποτελείται από συμπαγή νησίδια επιδερμοειδών και διάμεσων κυττάρων με ανομοιογένεια, ποικίλου βαθμού μιτωτική δραστηριότητα και ατυπία, λίγα βλεννώδη κύτταρα, λίγους αδενικούς και κυστικούς σχηματισμούς. Ουσιαστικά συνυπάρχουν δύο διαφορετικές δομές η μια, που μοιάζει με μέτρια διαφοροποίησης καρκίνωμα πλακώδους

επιθηλίου, με διάχυτη ανάπτυξη επιδερμοειδών κυττάρων μέσου πολυμορφισμού και η άλλη με πλειοψηφία διάμεσων κυττάρων και παρουσία λιγότερων βλεννωδών, επιδερμοειδών και διαυγών κυττάρων κάποια από τα οποία παρουσιάζουν αναπλασία, και έντονο πολλαπλασιασμό, (Ellis 2002). Τα ανομοιόμορφα κύτταρα παρουσιάζουν πυρηνικό πολυμορφισμό (Ellis 1991). Επίσης παρατηρείται (Batsakis 1999) διήθηση των περινευρικών ιστών και των γειτονικών ιστών με επέκταση και στους λεμφαδένες.

### 3. Αδενοκυστικό καρκίνωμα ή κυλίνδρωμα (Adenoid cystic carcinoma)

Το αδενοκυστικό καρκίνωμα είναι ένας κακοήθης όγκος ο οποίος προέρχεται από το αδενικό επιθήλιο των εμβόλιμων σωληναρίων με παρουσία μυοεπιθηλιακών κυττάρων και κυττάρων του πόρου. Είναι ιδιαίτερα συχνό νεόπλασμα των σιελογόνων αδένων (10-23%) (Seifert 1986), αποτελεί το 14-30% των όγκων της παρωτίδας, το 12-30% του υπογνάθιου αδένα, το 40% των ελασσόνων σιελογόνων αδένων, ενώ μόλις το 1% του υπογλώσσιου αδένα (Lucas 1998).

Αποτελεί το συχνότερο νεόπλασμα των υπογναθίων και ελασσόνων σιελογόνων αδένων (με συνηθέστερη εντόπιση στην οπίσθια μοίρα της υπερώας) αφού το 50-70% των περιστατικών αδενοκυστικών καρκινωμάτων αφορά αυτούς τους αδένες (Lucas 1998), Batsakis 1999, Ishikawa 1997). Επίσης, μπορεί να εμφανιστεί και στην ανώτερη αναπνευστική οδό, τους δακρυϊκούς αδένες, τον οισοφάγο, το μαστό και αλλού (Αγγελόπουλος 2000), ενώ έχει εντοπιστεί και στην κάτω γνάθο, ενδοοστικά (Blanchard 1998). Αφορά κυρίως ασθενείς ηλικίας μεταξύ 40-70 ετών, αλλά αναφέρονται και σποραδικά περιστατικά εμφάνισης σε παιδιά (Ellis 1991, Jones 1990). Φαίνεται ότι γενικά δεν υπάρχει προτίμηση ως προς το φύλο (Ellis 1991), αν και η προσβολή του υπογνάθιου αδένα είναι πιο συχνή σε γυναίκες (Batsakis 1999).

**Διάγνωση**

Κατά την κλινική εξέταση εμφανίζεται ως ένας καλά σχηματισμένος όγκος, που μεγαλώνει αργά, μπορεί να προκαλεί πόνο αλλά και παράλυση προσωπικού λόγω της ικανότητάς του για διήθηση νευρικών ινών. Οταν βρίσκεται ενδοστοματικά επιπλέον καλύπτεται από φυσιολογικό υπόλευκα ή ελκωμένο βλεννογόνο, ενώ είναι πιθανό να προκαλεί και καταστροφή του οστικού πετάλου της υπερώας (Cawson 1997, Lucas 1998).

Η μεγάλη ποικιλία της ιστολογικής εικόνας δημιουργεί προβλήματα διαφορικής διάγνωσης με το επιθηλιακό-μυοεπιθηλιακό καρκίνωμα, το πολύμορφα αδένωμα (π. χ. ύπαρξη μυξοχονδροειδούς στρώματος), και καρκίνωμα, το πολύμορφο αδενοκαρκίνωμα χαμηλού βαθμού κακοήθειας (όχι σχηματισμοί πόρων), τα βασικοκυτταρικό αδένωμα (πασαλοειδής διάταξη πυρήνων και κάψα) και καρκίνωμα, το πορικό καρκίνωμα (νέκρωση, μεγάλα κύτταρα) και μικροπορικό αδένωμα (Ellis 1996).

**Ιστολογική Εξέταση**

Μακροσκοπικά το αδενοκυστικό καρκίνωμα αποτελεί ένα σκληρό, καλά αφορισμένο όγκο μέσα στο αδενικό παρέγχυμα, παρότι η προσεκτική εξέταλη αποκαλύπτει διήθηση των πέριξ ιστών. Αποτελείται από κύτταρα ομοιόμορφα ως προς το μέγεθος και το σχήμα, με παρόμοια ανοσοϊστοχημικά χαρακτηριστικά, τα οποία αντιστοιχούν σε κύτταρα πόρων και μυοεπιθηλιακά κύτταρα.

Η ιστολογική εικόνα είναι ένας συνδυασμός από φυσιολογικούς ιστούς με νησίδες καρκίνου τριών μορφών και έτσι διακρίνουμε τους ισάριθμους τύπους.

Ηθμοειδής τύπος (cribriform): Στον τύπο αυτό τα νεοπλασματικά κύτταρα διατάσσονται σε ωοειδής νησίδες στις οποίες σχηματίζονται και μικροκυστικοί χώροι με επένδυση από μυοεπιθηλιακού περισσότερο παρά πορικού τύπου κύτταρα και σχηματισμούς βασικής μεμβράνης με θετική έκφραση λαμινίνης και κολλαγόνου τύπου IV (Batsakis 1999), δίνοντας εικόνα Ελβετικού τυριού. Επίσης μπορεί να υπάρχουν σχηματισμοί δίκην πόρων με τοιχώματα αποτελούμενα από δύο σειρές κυττάρων, δηλαδή κύτταρα πόρων και μυοεπιθηλιακά που περιέχουν PAS+ υλικό. Οι δε κυστικοί χώροι περιέχουν ελαφρώς βασεόφιλο, βλεννώδες ή υαλοειδές, ηωσινόφιλο υλικό χωρίς να αποκλείεται η συνύπαρξη των δύο. Το στρώμα είναι ινώδες, περιέχει ελαστικές ίνες και υαλοειδές υλικό (ίδιο με αυτό των κύστεων), που περιβάλλει τις ηθμοειδές δομές ή μικρές μάζες ή χορδές νεοπλασματικών κυττάρων (Ellis 1991, Lucas 1998, Cawson 1997).

Σωληνώδης τύπος (tubular): Είναι ο δεύτερος σε συχνότητα τύπος αδενοκυστικού καρκινώματος με νεοπλασματικά κύτταρα τα οποία σχηματίζουν χορδές, σωλήνες και πόρους, που επενδύονται από πολλές σειρές κυττάρων, εξωτερικά δε από μια σειρά διαυγών κυττάρων που περιβάλλονται με τη σειρά τους από βλεννώδες και υαλώδες υλικό βασικής μεμβράνης επίσης θετικό για λαμινίνη και κολλαγόνο τύπου IV και παρόμοιο στρώμα.

Συμπαγής τύπος (solid or basaloid): Στην συμπαγή μορφή τα νεοπλασματικά κύτταρα διατάσσονται σε εστίες και μάζες διαφόρων σχημάτων και μεγεθών, με κεντρική νέκρωση και υπάρχουν ελάχιστα ή καθόλουμυοεπιθηλιακά κύτταρα. Τα νεοπλασματικά κύτταρα παρουσιάζουν κυτταρικό πολυμορφισμό και μιτώσεις κάτι που δεν υπάρχει στους άλλους τύπους. Απουσιάζουν ηθμοειδείς, σωληνώδεις και πορικοί σχηματισμοί νεοπλασματικών κυττάρων (Ellis 1996).

Ο ηθμοειδής τύπος είναι ο πιο συχνός τύπος και ακολουθούν ο σωληνώδης και ο συμπαγής και είναι πολύ σπάνιο το να υπάρχει μόνο μια ιστολογική ποικιλία σε έναν όγκο. Συνήθως ο ηθμοειδής τύπος συνυπάρχει με κάποιον από τους άλλους δυο τύπους. Δεν υπάρχει περιφερική κάψα οπότε νεοπλασματικοί ιστοί έχουν την τάση να διηθούν τους γειτονικούς ιστούς με ιδιαίτερη προτίμηση στα περινευρικά έλυτρα (Ellis 1991, Αγγελόπουλος 2000).

Ανοσοϊστοχημικά τα νεοπλασματικά κύτταρα, που αντιστοιχούν σε μυοεπιθηλιακά κύτταρα είναι θετικά σε ειδική ακτίνη μυίκών ινών, βιμεντίνη και κερατίνη χαμηλού μοριακού βάρους (54 kD) και συχνά σε S-100, ενώ αυτά που αντιστοιχούν σε κύτταρα πόρων είναι θετικά σε (CEA, EMA, κερατίνη χαμηλού μοριακού βάρους (54 kD) και S-100 (Batsakis 1999, (Caselitz 1986, Chen 1988).

Επίσης οι κατασταλτικές αποπτωτικές πρωτεϊνες όπως η Bcl-2 εκφραζόμενες στα εσωτερικά κύτταρα των σωληνοειδών σχηματισμών και διάσπαρτα στις συμπαγείς δομές συμβάλλουν στην αρχιτεκτονική διαμόρφωση του όγκου (Fujita 1999).

### 4. Πολύμορφο αδενοκαρκίνωμα χαμηλής κακοήθειας ή καρκίνωμα τελικών πόρων (Polymorphous Low Grade Adenoocarcinoma ή Terminal Duct Carcinoma)

Είναι το δεύτερο συχνότερο κακόηθες νεόπλασμα της στοματικής κοιλότητας και το 26% του συνόλου. Πρόκειται για νεόπλασμα, που περιγράφηκε αρχικά το 1980 από τους Freedman and Lucerman και κατετάγει με την σημερινή του μορφή το 1983 από τους

Batsakis et al. Περιλαμβάνει νεοπλάσματα, που αναφέρονταν παλαιότερα ως «καρκίνωμα τελικών πόρων», «λοβώδες καρκίνωμα», «θηλώδες καρκίνωμα» και «σωληνώδες καρκίνωμα» (Ellis 1991).

Αποτελεί συχνό καρκίνωμα (Crean 1996, Adornato 2000), εντοπίζεται δε, σχεδόν αποκλειστικά σε ελάσσονες σιελογόνους αδένες (Adornato 2000) κυρίως της υπερώας (60%) (Clayton 1995j, και σπανιότερα στο άνω χείλος και την παρειά, ενώ σπανιότερα αναφέρονται και περιστατικά στην παρωτίδα, τον υπογνάθιο και υπογλώσσιο αδένα. Αφορά κυρίως γυναίκες σε διπλάσια από τους άνδρες αναλογία και ηλικίες συνήθως άνω των 50, αλλά και παιδιά (Batsakis 1999, Clayton 1995).

**Διάγνωση**

Το πολύμορφο αδενοκαρκίνωμα είναι ανώδυνος όγκος, που εξελίσσεται αργά, έχει ελαστική σύσταση και καλύπτεται από φυσιολογικό βλεννογόνο που όμως μπορεί ενίοτε να ελκώνεται ή να αιμορραγεί (Αγγελόπουλος 2000, Adornato 2000). Είναι όγκος χαμηλής κακοήθειας και πρέπει να διαφοροδιαγιγνώσκεται από νεοπλάσματα όπως το κυτταροβριθές πολύμορφο αδένωμα, που έχει κάψα και όχι διηθητικό χαρακτήρα, από το αδενοκυστικό καρκίνωμα, που έχει κύτταρα βασικού τύπου, πιο υπερχρωματικούς πυρήνες, ηθμοειδείς σχηματισμούς που περιέχουν γλυκοζαμινογλυκάνες, πιο έντονη έκφραση με CEA, διάχυτη θετικότητα σε χρώση με EMA και CKs, περισσότερο επιθετικό χαρακτήρα και τέλος από το θηλώδες κυσταδενοκαρκίνωμα και το επιθηλιακό-μυοεπιθηλιακό καρκίνωμα (Ellis 1991, Cawson 1997, Gnepp 1988, Anderson 1990).

**Ιστολογική Εξέταση**

Το πολύμορφο αδενοκαρκίνωμα ιστολογικά εμφανίζεται ως περιγεγραμμένο νεόπλασμα, χωρίς κάψα, που αυξάνεται διηθητικά στους γειτονικούς ιστούς, παρουσιάζει μορφολογική ποικιλομορφία και κυτταρική ομοιομορφία. Τα κύτταρα είναι κυλινδρικά ή κυβοειδή, μάλλον μικρά, με ωοειδή ή ατρακτοειδή πυρήνα, αραιό συνήθως ηωσινόφιλο ή διαυγές ή κοκκώδες ή βλεννώδες κυτταρόπλασμα. Υπερμικροσκοπικές μελέτες δείχνουν ότι τα κύτταρα έχουν στοιχεία πορικής αλλά και μυοεπιθηλιακής διαφοροποίησης (Dardick 1988, Luna 1987). Νέκρωση, μιτώσεις και ατυπία παρατηρούνται σπάνια (Batsakis 1999, Cawson 1997).

Τα νεοπλασματικά κύτταρα διατάσσονται σε διάφορες δομές και το στρώμα έχει ποικίλη σύσταση ακόμα και στον ίδιο όγκο. Μπορεί να παρατηρηθούν σωληνώδεις, ηθμοειδείς, θηλώδεις συμπαγείς και δεσμιδωτές (σχηματίζουν ομοιόκεντρους κύκλους σαν στόχους), συστοιχίες κυττάρων, μικροκυστικοί χώροι και στρώμα βλεννώδες, υαλώδες ή ινώδες, που μπορεί να διαχωρίζει τις νεοπλασματικές μάζες από το υγιές αδενικό παρέγχυμα που εξακολουθεί να υπάρχει μαζί με λιπώδη ιστό στους προσβεβλημένους αδένες. Φαίνεται πως κυρίως οι δεσμιδωτοί αλλά και οι συμπαγείς σχηματισμοί διηθούν τα νευρικά στελέχη, τα αγγεία, τα οστά, τους χόνδρους, και μύες, ενώ οι θηλώδεις κυστικές και ηθμοειδείς δομές εμφανίζονται λιγότερα συχνά (50% και 30% αντίστοιχα). Άλλα ιστολογικά ευρήματα είναι ενδοπαρικές ενασβεστώσεις ή κρυστάλλοι τυροσίνης , ψευδοεπιθηλιωματώδης υπερπλασία του υπερκείμενου επιθηλίου και πλακώδης μεταπλασία (Ellis 1991, Batsakis 1999, Norberg 1991).

## 5. Επιθηλιακό-μυοεπιθηλιακό καρκίνωμα (Epithelial-Myoepithelial carcinoma)

Η πρώτη ταξινόμηση του συγκεκριμένου τύπου έγινε το 1982 από τους Corio and al, μετά από μελέτη 16 περιπτώσεων. Πρόκειται για σπάνιο νεόπλασμα (1% του συνόλου), αφορά κυρίως την παρωτίδα (80%), και δευτερευόντως τον υπογνάθιο (10%) και τούς ελάσσονες σιελογόνους αδένες (Ellis 1991, Fonceca 1993, Batsakis 1999, Hagiwara 1995). Προσβάλλει κυρίως γυναίκες σε αναλογία 2,4:1 σε σχέση με τους άνδρες, ηλικίας μ.ο 67 ετών (30- 90) αλλά κυρίως 8η -9η δεκαετία (Fonceca 1993).

**Διάγνωση**

Το επιθηλιακό-μυοεπιθηλιακό καρκίνωμα εμφανίζεται ως ασυμπτωματική διόγκωση που μεγαλώνει σταθερά για μεγάλο χρονικό διάστημα, ενώ σε λίγες περιπτώσεις μπορεί να παρατηρηθεί και πόνος ή παράλυση προσωπικού (Ellis 1996).

Η διαφορική διάγνωση θα πρέπει να γίναι από άλλα νεοπλάσματα, που περιέχουν διαυγή κύτταρα, όπως το βλεννοεπιδερμικά καρκίνωμα, σμηγματογόνο καρκίνωμα, κυψελοκυτταρικό καρκίνωμα, πολύμορφο αδένωμα, αδενοκυστικό και μεταστατικά καρκινώματα νεφρού (Ellis 1991, Dardick 1996).

**Ιστολογική Εξέταση**

Εντός βλεννώδους και βλεννουαλινοποιημένου στρώματος παρατηρούνται πολυεστιακοί σχηματισμοί από νεοπλασματικές εστίες, που διαχωρίζονται μεταξύ τους με ινώδη, υαλιναποιημένα, αγγειοβριθή διαφράγματα. Συνήθως μοιάζουν με μικρούς .πόρους με PAS+ υλικό, και επενδύονται από δύο τύπους κυττάρων: κυβοειδή επιθηλιακού τύπου με επιφανειακές προς τον αυλό μικρολάχνες, πυκνό κοκκιώδες ηωσινόφιλο κυτταρόπλασμα, που περιέχει και τονοϊνίδια τα οποία συμβάλλουν στο σχηματισμό δεσμοσωματίων και πυρήνα στο κέντρο ή προς τη βασική μεμβράνη και διαυγή κύτταρα μυοεπιθηλιακού τύπου με κυλινδρικό, έως ωοειδές σχήμα, σαφή όρια, με γλυκογόνο και όχι βλεννίνη στο κυτταρόπλασμα, και έκκεντρο προς τη βασική μεμβράνη, φυσαλιδώδη πυρήνα, που καλύπτουν εξωτερικά τα πρώτα και εδράζονται σε παχύ, υαλοειδές υλικά βασικής μεμβράνης. Επίσης κυλινδρικά και εστίες ακανθωτών κυττάρων μπορεί να πολλαπλασιάζονται εντός κυστικών χώρων, που επίσης περιέχουν PAS+ υλικό, σχηματίζοντας θηλώδεις προεκβολές, η συμπαγή λόβια με διαυγή κύτταρα, που υφίστανται κεντρική νέκρωση. Σε κάθε περίπτωση οι μιτώσεις είναι λίγες.

Από ανοσοϊστοχημικής πλευράς τύπου (Hamper 1989, Jones 1992, Ellis 1991, Hagiwara 1995, Ellis 2002) στα διαυγή κύτταρα διαπιστώνεται θετική έκφραση της S 100, βιμεντίνης. μυοσίνης και α-ακτίνης των λείων μυϊκών ινών, αλλά αρνητική για την αμυλάση, δηλαδή μυοεπιθηλιακά χαρακτηριστικά και από την άλλη θετική έκφραση κερατίνης και αμυλάσης στα κύτταρα επιθηλιακού τύπου.

## 6. Αδενοκαρκίνωμα εκ βασικών κυττάρων (Basal cell adenocarcinoma)

Το Αδενοκαρκίνωμα εκ βασικών κυττάρων είναι ένα σπάνιο νεόπλασμα των σιελογόνων αδένων, ιδιαίτερα κακόηθες, παρουσιάζει μεταστάσεις και έχει 5ετή επιβίωση μόλις 10%. Αποτελεί το 2% των κακοηθών νεοπλασμάτων των σιελογόνων, εμφανίζεται συνήθως στην παρωτίδα (4, 5% των καρκινωμάτων αυτής) (Ellis 1991) ενώ μπορεί να εντοπιστεί και τον υπογνάθιο (Mc Cluggage 1995) ή τους ελάσσονες σιελογόνους αδένες. Δεν υπάρχει διαφορά στην συχνότητα εμφάνισής του στα δύο φύλα ενώ ο μέσος όρος ηλικίας των

ασθενών είναι τα 60 έτη. Εμφανίζεται (Raslan 1995) ως διόγκωση μερικές επώδυνη, με αργή ανάπτυξη.

**Διάγνωση**

Η κλινική διαφοροδιάγνωση παρουσιάζει δυσκολίες λόγω της μικρής συχνότητας εμφάνισης του όγκου και του γεγονότος ότι δεν παρουσιάζει κάποιο ιδιαίτερο χαρακτηριστικό. Ιστολογικά θα πρέπει να γίνει διαφοροδιάγνωση από το βασικοκυτταρικό αδένωμα στο οποίο όμως δεν παρατηρούνται έντονες μιτώσεις και διήθηση των γειτονικών ιστών ( Williams 1993, Quddus 1999), από το αδενοκυστικό καρκίνωμα το οποίο όμως παρουσιάζει ηθμοειδείς δομές και μεγαλύτερη κυτταρική ομοιομορφία (Batsakis 1999), καθώς και από το μυοεπιθηλίωμα (Dabbs 2002) από το οποίο διακρίνεται από την απουσία ατρακτοειδών ή πλασματοκυτταροειδών κυττάρων.

**Ιστολογική Εξέταση**

Ο όγκος έχει ίδια ιστολογική εικόνα με το βασικοκυτταρικό αδένωμα. Έτσι παρατηρούνται δυο ή τρεις τύποι επιθηλιακών κυττάρων. Μικρά, κυκλικά, κύτταρα με αραιό κυτταρόπλασμα και πυκνωτικό βασεόφιλο πυρήνα, τοποθετημένα περιφερικά, με εικόνα πασσαλοειδούς διάταξης των πυρήνων, ή μεγαλύτερα πολυγωνικά-επιμήκη κύτταρα με ηωσινόφιλο ή και βασεόφιλο κυτταρόπλασμα με μεγαλύτερο ωχρό πυρήνα, τα οποία σχηματίζουν στροβιλώδεις δομές εντός των νησιδίων και επιπλέον κάποια από αυτά λαμβάνουν μορφή ακανθωτών κυττάρων με τάσεις κερατινοποίησης. Τα κυτταρικά όρια συνήθως είναι ασαφή.

Επίσης ανευρίσκονται σωληνοειδείς και υαλοειδείς δομές εντός των νησιδίων και PAS+ υλικό βασικής μεμβράνης γύρω τούς. Έτσι μπορούν να διακριθούν συμπαγής (νεοπλασματικά κύτταρα σε μάζες ή νησίδια με συνδέσεις και με ινώδες στρώμα), δοκιδώδης (χορδές και δεσμίδες νεοπλασματικών κυττάρων που αναστομώνονται), σωληνώδης (αυλοί ή σωληνοειδείς σχηματισμοί με επένδυση από βασικού τύπου κύτταρα, που μπορεί να έχουν και εικόνα κυστικών χώρων), και μεμβρανώδης τύπος (παχιά ηωσινόφιλα PAS+ πετάλια που περιβάλλουν και διαχωρίζουν εστίες κυττάρων δίνοντας εικόνα ψηφιδωτού). Δεν ανιχνεύεται βλεννίνη η γλυκογόνο. Κυτταρικός και πυρηνικός πολυμορφισμός δεν παρατηρούνται σε έντονο βαθμό ενώ σε άλλοτε άλλο βαθμό μπορεί να συμβεί διήθηση στα γειτονικό αδενικό παρέγχυμα, τα νεύρα κατ τα αγγεία ή εστιακή νέκρωση.

Επίσης ανιχνεύονται το επιθηλιακό μεμβρανικό αντιγόνο (EMA-epithelial membrane antigen) και το καρκινοεμβρυικό αντιγόνα (CEA-carcinoembryonic antigen), ενώ η πρωτεΐνη c-erb-B2 καθόλου (Quddus 1999). Ανοσοϊστοχημική μελέτη (Mc Cluggage 1995, Quddus 1999) έδειξε ότι τα νεοπλασματικά κύτταρα είναι αρνητικά για GFAP παρουσιάζουν δε στοιχεία αντίστοιχα με μυοεπιθηλιακά (ακτίνη λείων μυικών ινών, βιμεντίνη) και κύτταρα πόρων (κυτοκερατίνες)

## 7. Ογκοκυτταρικό καρκίνωμα (Oncocytic carcinoma)

Το ογκοκυτταρικό καρκίνωμα είναι ιδιαίτερα σπάνιο καρκίνωμα με το 90% να εμφανίζεται στην παρωτίδα και το 10% στον υπογλώσσιο αδένα. Η αναλογία ανδρών:γυναικών είναι περίπου 2:1, η μέση ηλικία εμφάνισης είναι τα 60 έτη (αναφέρονται περιπτώσεις από 29-91 έτη). Παρουσιάζεται ως μια διόγκωση στην παρωτίδα άλλοτε με

αργή και άλλοτε με ταχεία εξέλιξη, συχνότερα επώδυνη η οποία πολλές φορές που συνοδεύεται από παράλυση του προσωπικού.

**Διάγνωση**

Κλινικά διαφοροδιαγιγνώσκεται από όλους τους όγκους των σιελογόνων αδένων και κυρίως από το πλειόμορφο αδένωμα. Ιστολογικά η διαφορική διάγνωση θα πρέπει να γίνει από νεοπλάσματα με ογκοκυτταρικούς σχηματισμούς και τα καλοήθη ογκοκυττώματα, οπότε θα πρέπει να διερευνάται η ύπαρξη κάψας, η μιτωτική δραστηριότητα, ο κυτταρικός πολυμορφισμός, η διήθηση γειτονικών ιστών, η μορφή των πυρήνων που είναι λιγότερο πυκνωτικοί, με ευμεγέθες πυρήνιο, τυχόν νεκρώσεις κ. α. Επίσης σε σχέση με τα καρκινώματα των σιελικών πόρων ή τα κυψελιδικά αφενός η χρώση PTAH είναι σε αυτά αρνητική, αφετέρου παρατηρούνται κάποια ιδιαίτερα χαρακτηριστικά, όπως η φαγεσωρική νέκρωση και η κυστική-θηλώδης δομή στο πρώτο, καθώς και οι διάφορες μορφές κυτταρικής αρχιτεκτονικής στο δεύτερο (Araujo 1987).

**Ιστολογική Εξέταση**

Το ογκοκυτταρικό καρκίνωμα είναι μια πολυεστιακή ή ενιαία μάζα αποτελούμενη από μεγάλα, στρόγγυλα, η πολυεδρικά κύτταρα διατεταγμένα σε συμπαγή νησίδια ή χορδές ακόμα και μεμονωμένα, που έχουν κοκκιώδες ηωσινόφιλο κυτταρόπλασμα αποτελούμενο από πολυάριθμα PTAH θετικά μιτοχόνδρια. Τα κυτταρικά όρια είναι συνήθως σαφή, ενώ κάποια από αυτά σχηματίζουν μικρούς αυλούς.

Οι πυρήνες μετρίου ή μεγάλου μεγέθους βρίσκονται τοποθετημένοι στο κέντρο περιέχουν ευμεγέθες πυρήνιο και παρουσιάζουν πολυμορφισμό. Όταν εναλλάσσονται περιοχές κυττάρων με πυρηνικό πολυμορφισμό και χωρίς αυτό δείχνει προέλευση του καρκινώματος από προυπάρχον ογκοκύττωμα.

Σε γενικές γραμμές δεν σχηματίζεται πραγματική κάψα και παρατηρείται διήθηση των παρακείμενων ιστών των αγγείων και των νεύρων καθώς και εστιακές νεκρώσεις, ενώ τα κακοήθη νεοπλάσματα περιέχουν έντονα μεσοκυττάρια διαστήματα και υλικό βασικής μεμβράνης σε αντίθεση με τα καλοήθη νεοπλάσματα.

## 8. Καρκίνωμα σιαλικών πόρων (Salivary duct carcinoma)

Το καρκίνωμα σιαλικών πόρων είναι ιδιαίτερα σπάνιο, έχει αναγνωριστεί και ταξινομηθεί στο τέλος της δεκαετίας του 1980 και έχουν αναφερθεί περίπου 200 περιπτώσεις παγκοσμίως. Συνήθως εμφανίζεται στην παρωτίδα (85-95%). Αφορά ασθενείς με μέσο όρο ηλικίας τα 50 έτη (27-83 έτη) και η αναλογία φύλου είναι περίπου 4:1 άνδρες-γυναίκες.

**Διάγνωση**

Παρουσιάζεται συνήθως με εικόνα σκληρής διόγκωσης της παρωτίδας, με συνηθέστερα γρήγορη ανάπτυξη και μπορεί να προκαλεί έλκωση του υπερκείμενου βλεννογόνου, πάρεση προσωπικού ή πόνο (Madrigal 1999). Διαφορική διάγνωση γίνεται από νεοπλάσματα με πορικούς ή θηλόμαρφους σχηματισμούς.

Το κυψελοκυτταρικό αδενοκαρκίνωμα παρουσιάζει διαφορετικά κυτταρικά (π χ διαυγή κύτταρα) και δομικά στοιχεία (π χ όχι υαλινοποίηση του συνδετικού υποστρώματος). Το βλεννοεπιδερμικό καρκίνωμα περιέχει βλεννώδη και επιδερμοειδή κύτταρα. Το

ογκοκυτταρικό καρκίνωμα δεν παρουσιάζει ηθμοειδείς και θηλώδεις δομές ενώ και τα κύτταρά του είναι μεγαλύτερα με άφθονο κοκκώδες κυτταρόπλασμα και το πολύμορφο αδενοκαρκίνωμα χαμηλής κακοήθειας δεν έχει φαγεσωρική νέκρωση (Epivatianos 1995). Το θηλώδες κυσταδενοκαρκίνωμα δεν παρουσιάζει ηθμοειδείς δομές ούτε φαγεσωρική νέκρωση.

**Ιστολογική Εξέταση**

Η ιστολογική εξέταση δείχνει συνήθως υψηλού βαθμού κακοήθεια με έντονη φαγεσωρική νέκρωση ενώ χαμηλή κακοήθεια (Delgado 1996) περιγράφεται σπανιότερα. Παρατηρούνται μεγάλα δυσπλαστικά κύτταρα πόρων, κυβοειδή και πολυγωνικά με ηωσινόφιλο κυτταρόπλασμα, πολυμορφικό - πολλές φορές ανευπλοειδικό - πυρήνα (Barnes 1994), με εμφανή πυρήνιο κατ ποίκιλλη μιτωτική δραστηριότητα. Αναπτύσσονται ενδοπορικά, ή σε περιγεγραμμένες εστίες σχηματίζοντας θηλώδεις, ηθμοειδείς και συμπαγείς δομές, κυστικούς χώρους (σαν διεσταλμένοι πόροι) και φαγεσωρική νέκρωση. Το στρώμα αποτελείται από υαλιναποιημένο ινώδη συνδετικό ιστό. Νεοπλασματικές μάζες συνήθως διηθούν αγγεία, νεύρα, γειτονικά αδενικά λόβια και άλλους εξωαδενικούς ιστούς (Batsakis 1999, Epivatianos 1995, Ellis 1991).

Ανοσοϊστοχημική μελέτη έδειξε ότι δεν υπάρχει συμμετοχή των μυοεπιθηλιακών κυττάρων (μη έκφραση της S-100 και μυοσίνης), ενώ εκφράζονται οι κυτοκερατίνες το επιφανειακό αντιγόνο της κυτταρικής μεμβράνης (EMA), το HER-2/neu, εστιακά το καρκινοεμβρυϊκό αντιγόνο (CEA) και η πρωτεΐνη c-erbB-2.

## 9. Μη ειδικό Αδενοκαρκίνωμα (Adenocarcinoma not otherwise specified)

Πρόκειται για καρκινώματα τα οποία συνήθως είναι επώδυνα και με ταχεία ανάπτυξη, αλλά σε ορισμένες περιπτώσεις μπορεί να έχουν αργή ανάπτυξη και να είναι ανώδυνα. Προέρχονται από το αδενικό επιθήλιο και έχουν πορική ή αδενική διαφοροποίηση, χωρίς επικράτηση ειδικών ιστολογικών χαρακτηριστικών που να τα εντάσσουν σε κάποια κατηγορία.

Αποτελούν το 5-9% του συνόλου των όγκων και το 17-23% των καρκινωμάτων. Δεν είναι διασαφηνισμένο αν υπάρχει προτίμηση ως προς το φύλο των ασθενών με ηλικία μεταξύ 50-70. Προσβάλλει κατά άλλες μελέτες κυρίως μείζονες και κατά άλλες (Ellis 1991, Lucas 1998) κυρίως ελάσσονες σιελογόνους αδένες

**Διάγνωση**

Η κλινική διαφοροδιάγνωση θα πρέπει να γίνει από όλους τους καλοήθεις και κακοήθεις όγκους των σιελογόνων ενώ ιστολογικά το αδενοκαρκίνωμα NOS χαμηλού βαθμού κακοήθειας μπορεί να μοιάζει με αδενώματα αλλά η διήθηση αγγείων, νεύρων και γειτονικών ιστών διευκολύνει τη διάγνωση. Η διαφορική διάγνωση από τα αδενοκαρκινώματα γίνεται με βάση τα ιδιαίτερα χαρακτηριστικά των τελευταίων όπως για παράδειγμα η πλακώδης διαφοροποίηση συνηγορεί περισσότερο για βλεννοεπιδερμοειδές ή όταν υπάρχουν θηλώδεις και κυστικοί σχηματισμοί ίσως πρόκειται για κυψελιδικό ή κυσταδενοκαρκίνωμα.

Ιδιαίτερα θα πρέπει να γίνει διαφορική διάγνωση από πολύμορφο αδένωμα (απουσία διηθητικού φαινότυπου), το επιθηλιακό-μυοεπιθηλιακό καρκίνωμα (χαρακτηριστικοί δίστιχοι πορικοί σχηματισμοί), το πολύμορφο αδενοκαρκίνωμα χαμηλής κακοήθειας

(αφορά μικρούς αδένες, παρουσιάζει κυτταρική πολυμορφία, βλεννουαλώδες στρώμα, κρομμυοειδή εικόνα, ομοιόμορφους πυρήνες) και τυχόν μεταστατικό νεόπλασμα σε σιελαγόνο αδένα (π. χ. προστάτη), όπου η χρήση Ανοσοϊστοχημικών δεικτών χαρακτηριστικών για τα διάφορα είδη ιστών είναι πολύ χρήσιμη (Ellis 1996, Matsuba 1988, Hrebinko 1993).

**Ιστολογική Εξέταση**

Στην κατηγορία αυτή περιλαμβάνονται νεοπλάσματα χαμηλής μέσης και υψηλής κακοήθειας. Είναι εστιακά μόνο περιγεγραμμένοι όγκοι, ενώ τυπικά τα όρια είναι ασαφή και δεν δύνανται να διακριθούν από τους γειτονικούς ιστούς.

Παρατηρούνται κυψελιδικοί και πορικοί. σχηματισμοί με ποικίλλη οργάνωση και διηθητικό χαρακτήρα. Οι αυλοί των αδενικών σχηματισμών είναι μικρού έως μέτριου μεγέθους, με ενιαία χαρακτηριστικά χωρίς κυστικούς χώρούς ή θηλώδεις σχηματισμούς. Τα κύτταρα είναι μεγάλα κυβοειδή με άφθονο κυτταρόπλασμα και σαφή όρια θυμίζοντας τοπικά μυοεπιθηλιακά κύτταρα, η μπορεί να διατάσσονται στενά μεταξύ τους με ασαφή όρια, και να ανευρίσκονται διάσπαρτα διαυγή κύτταρα. Τα νεοπλασματικά κύτταρα σχηματίζουν νησίδες, χορδές, κατά στρώματα εντός ινώδους συνδετικού ιστού. Επιπλέον μπορεί να υπάρχουν συμπαγείς εστίες από πολυγωνικά επιθηλιακά κύτταρα δίνοντας εικόνα αδιαφοροποίητου καρκινώματος (Dardick 1996, Ellis 1996). Η ελάττωση των πορικών και κυψελιδικών δομών, η αύξηση του πολυμορφισμού και των μιτώσεων και η παρουσία νεκρώσεων και αιμορραγικών εστιών καθορίζουν και την ταξινόμηση σε χαμηλής μέσης και υψηλής κακοήθειας.

## 10. Αληθής κακοήθης μικτός όγκος — Καρκινοσάρκωμα (True malignant mixed tumor - Carcinosarcoma)

Αυτός ο όγκος και οι επόμενοι δύο ανήκουν στους κακοήθεις μικτούς όγκους

Ο όρος κακοήθεις μικτοί όγκοι περιλαμβάνει 3 διαφορετικούς τύπους:

1. Τον κακοήθη μικτό όγκο (καρκινοσάρκωμα)
2. Το Καρκίνωμα σε έδαφος πλειόμορφου αδενώματος
3. Τον μεταστατικό μικτό όγκο

Το καρκινοσάρκωμα ονομάζεται και πρωτοπαθής ή αληθής μικτός όγκος, εμφανίζεται κατά 65% στην παρωτίδα, 19% στον υπογνάθιο και 14% στην υπερώα, ενώ έχει αναφερθεί και μία περίπτωση με εντόπιση στην γλώσσα.

Είναι ιδιαίτερα σπάνιος και έχουν αναφερθεί περίπου 60 περιπτώσεις παγκοσμίως έως σήμερα (0.05-0.2% του συνόλου και το 0,16% των καρκινωμάτων) (Carson 1995). Η ηλικία εμφάνισης είναι 14-87 έτη με μ.ο τα 58 έτη

**Διάγνωση**

Ο όγκος έχει κοινά κλινικά χαρακτηριστικά με το καρκίνωμα σε έδαφος μικτού όγκου και το μεταστατικό μικτό όγκο και προκαλεί πόνο, πάρεση των νευρικών κλάδων και εξέλκωση (Carson 1995, Ellis 2002). Από τον καλοήθη μικτό όγκο διαφέρει εξαιτίας του διηθητικού χαρακτήρα, της αξιοσημείωτης κυτταρικής ατυπίας, και των μιτώσεων. Ύπαρξη σαρκωματώδους τμήματος το διαχωρίζει επίσης από καρκίνωμα από καλοήθη μικτό όγκο, ενώ η ανεύρεση καρκινωματώδους ιστού το ξεχωρίζει από άλλα σαρκώματα.

**Ιστολογική Εξέταση**

Κατά την ιστολογική εξέταση ανευρίσκονται καρκινωματώδεις και σαρκωματώδεις δομές (Carson 1995). Το καρκινωματώδες υλικό αποτελείται από νεοπλασματικά επιθηλιακά κύτταρα με μεγάλο μέγεθος, ηωσινόφιλο κυτταρόπλασμα και μεγάλο βαθυχρωματικό πυρήνα θετικά σε έκφραση κερατινών ή ακτίνη και S100. Υπάρχει κυτταρικός και πυρηνικός πολυμορφισμός με αυξημένες μιτώσεις, που διατάσσονται δίνοντας εικόνα αδιαφοροποίητου αδενοκαρκινώματος ή ακανθοκυτταρικού καρκινώματος ή σπανιότερα πορογενούς καρκινώματος, όπου πιθανό να υπάρχει και φαγεσωρική νέκρωση (Ellis 2002, Henley 2000).

Το σαρκωματώδες μέρος (θετικό στην S100 και βιμεντίνη) αποτελείται από ατρακτοειδή κύτταρα με βαθυχρωματικό φυσαλιδώδη πυρήνα με πολλές μιτώσεις. Επίσης μπορεί να παρατηρούνται κύτταρα με ακανόνιστους και πολυάριθμους βαθυχρωματικούς πυρήνες και γιγαντοκύτταρα (Donath 1997).

Τέλος μπορεί να συνυπάρχουν και χόνδρινες, υαλώδεις ή ενασβεστιωμένες μάζες ώστε μοιάζει με χονδροσάρκωμα, ινοσάρκωμα, κακόηθες ινώδες ιστιοκύττωμα ή ραβδομυοσάρκωμα (Ellis 1991, Alvarez-Canas 1996).

## 11. Καρκίνωμα σε έδαφος πλειόμορφου αδενώματος (Carcinoma Ex-pleomorphic Adenoma)

Το Καρκίνωμα σε έδαφος πλειόμορφου αδενώματος είναι εξ'ορισμού το καρκίνωμα το οποίο αναπτύσσεται σε προυπάρχον πλειόμορφο αδένωμα. Αποτελεί το 5-15% των όγκων των σιελογόνων και το 99% των κακοήθων μεικτών όγκων.

**Διάγνωση**

Εμφανίζεται κατά 80% στους μείζονες και κατά 20% στους ελάσσονες σιελογόνους. Αναλογία γυναικών:ανδρών 1,2-3:1 και μέση ηλικία εμφάνισης τα 50-60 έτη. Υπολογίζεται ότι περίπου το 25% των πλειόμορφων αδενωμάτων που δεν αντιμετωπίζονται θα μεταπέσουν σε CEPA.

**Ιστολογική Εξέταση**

Είναι ένα high-grade αδενοκαρκίνωμα ή αδιαφοροποίητο καρκίνωμα. Υπάρχουν σημεία διήθησης της κάψας, αιμορραγίες και εστίες νέκρωσης.

## 12. Μεταστατικός μικτός όγκος (Metastasizing mixed tumor)

Ο μεταστατικός μεικτός όγκος είναι ένα πλειόμορφο αδένωμα το οποίο παρ'όλη την καλοήθη ιστολογική του εικόνα εμφανίζει μεταστάσεις. Ο όγκος εμφανίζεται στην παρωτίδα με ποσοστό 65% και με μέσο όρο εμφάνισης την ηλικία των 32 ετών.

**Ιστολογική Εξέταση**

Ιστολογικά είναι πανομοιότυπος με το πλειόμορφο αδένωμα και μπορεί να αναγνωριστεί ως κακοήθης μόνο στην περίπτωση που εμφανίσει μεταστάσεις. Ανοσοϊστοχημικά δεν έχει αποδειχθεί ότι υπάρχει χρησιμότητα μέτρησης των p-53, bcl-2, M1B1, p27, p21 και CD105.

### 13. Μικροκυτταρικό καρκίνωμα (Small cell carcinoma)

Πρόκειται για πολύ συνηθισμένο τύπο καρκινώματος του πνεύμονα και μόλις το 4% εντοπίζεται εκτός αυτού. Αποτελεί λιγότερο από το 1% του συνόλου των όγκων των σιελογόνων και το 2% των κακοήθων όγκων.

Σε ποσοστό άνω του 80% εμφανίζεται στην παρωτίδα ενώ η αναλογία εμφάνισης ανδρών:γυναικών είναι 1,5-6:1. Οι ασθενείς είναι συνήθως άνω των 50 ετών και παραπονούνται για ταχεία αναπτυσσόμενη μάζα η οποία μπορεί να είναι και επώδυνη. Δεν έχει αποδειχθεί συσχέτιση του καπνίσματος με την ανάπτυξη του όγκου.

### 14. Μεγαλοκυτταρικό αδιαφοροποίητο καρκίνωμα (Large cell Undifferentiated carcinoma)

Πρόκειται για έναν σπάνιο high-grade όγκο ο οποίος αποτελείται από μεγάλα αδιαφοροποίητα κύτταρα τα οποία δεν παρουσιάζουν χαρακτηριστικά αδενοκαρκινώματος ή καρκινώματος εκ πλακωδών κυττάρων. Σε ορισμένες σειρές φαίνεται ότι είναι 2 με 3 φορές πιό σπάνιος όγκος από το μικροκυτταρικό καρκίνωμα. Συνήθως εμφανίζονται στους μείζονες σιελογόνους με προτίμηση στην παρωτίδα. Έχουν ταχεία ανάπτυξη και συχνά παρουσιάζεται προσβολή των παρακείμενων ιστών και του δέρματος. Λεμφαδενικές μεταστάσεις είναι αρκετά συχνές και η αναλογία ανδρών: γυναικών είναι 1:1.

### 15. Μυοεπιθηλιακό καρκίνωμα (Myoepithelial carcinoma)

Το μυοεπιθηλιακό καρκίνωμα είναι μυοεπιθηλιακοί όγκοι, οι οποίοι εμφανίζουν τοπική επιθετικότητα ή χαρακτήρες κακοήθειας. Συνήθως εμφανίζονται κατά την έκτη δεκατία της ζωής (12-86 έτη) και συχνότερα σε άνδρες με αναλογία 4:1. Η κύρια θέση εντόπισης είναι η παρωτίδα με 64%, ακολουθούν οι ελάσσονες σιελογόνοι με 23% και τέλος οι υπογνάθιοι με 11%.

#### Διάγνωση

Το μέγεθος των όγκων αυτών είναι 2-20 cm και η διαφορική διάγνωση θα πρέπει να γίνεται από το πολύμορφο χαμηλής κακοήθειας αδενοκαρκίνωμα, από τα καρκινώματα σιαλικών πόρων σε περιπτωση ύπαρξης κεντρικών νεκρώσεων, και από άλλα διαυγή νεοπλάσματα καλοήθη και κακοήθη των σιελογόνων αδένων ή μεταστατικά και ειδικότερα τα επιθηλιο- μυοεπιθηλιακά. Στην αξονική τομογραφία φαίνεται μια αδρά ετερογενής μάζα με μικρή απορρόφηση. Στην μαγνητική και την μαγνητική τομογραφία δεν υπάρχουν πολύ ιδιαίτερα ευρήματα που θα μπορούσαν να βοηθήσουν στην διαφοροδιάγνωση.

#### Ιστολογική Εξέταση

Το μυοεπιθηλιακό καρκίνωμα είναι ένας ιδιαίτερος τύπος κακοήθους νεοπλάσματος επιθηλιακού τύπου, όπου οι κυτταρικοί πληθυσμοί παρουσιάζουν διαφοροποίηση μυοεπιθηλιακών κυρίως κυττάρων. Τα κακοήθη μυοεπιθηλιώματα ξεκινούν είτε de novo είτε συνήθως σε έδαφος προϋπάρχοντος πολύμορφου αδενώματος ή μυοεπιθηλιακού αδενώματος (Savera 2000). Μικροσκοπικά παρατηρείται πολυοζώδης δομή με προεκβολές, που διηθούν τους γειτονικούς ιστούς κάθε όζος αποτελείται από συμπαγείς μάζες καρκινικών κυτάρων εντός ικανού συνήθως μυξωματώδους ή υαλώδους υλικού, ενώ όχι σπάνια συνυπάρχουν και εστίες νέκρωσης περινευρικές ή αγγειακές διηθήσεις. Συνήθως

διακρίνονται επιθηλιοειδή κύτταρα τοποθετημένα σε σωληνοειδείς ή ψευδοκυψελοειδείς σχηματισμούς, που σχηματίζουν αυλούς και λιγότερο συχνά κύτταρα με διαυγές κυτταρόπλασμα, κενοτοπιώδη (δίκην λιπωδών), πλασματοκυτταροειδή, και ατρακτοειδή έως αστεροειδή κύτταρα. Σε κάθε περίπτωση επικρατεί ένας τύπος κυττάρού και συνυπάρχουν κάποιοι από τους υπόλοιπους. Οι πυρήνες των κυττάρων μπορεί να είναι μικροί έως μέτριοι, να εμφανίζουν ομοιομορφία, με ομαλή κατανομή χρωματίνης, χωρίς πυρήνια, ή αντίθετα μπορεί να υπάρχει κυτταρική ατυπία, με μεγεθυμένο πολύμορφο πυρήνα, με έντονα πυρήνια, πύκνωση χρωματίνης, ικανό αριθμό μιτώσεων και αυξημένο πολλαπλασιαστικό δείκτη Ki-67 (MIB1) (Savera 2000). Επίσης μπορεί να συνυπάρχουν νεοπλασματικά γιγαντοκύτταρα (Chhieng 2002). Δευτερογενείς αλλαγές, που μπορεί να παρατηρηθούν είναι πλακώδης με κερατινοποίηση, οστική, χόνδρινη, ή σμηγματογόνια μεταπλασία. Τέλος μικροί, πορικοί σχηματισμοί παρατηρούνται στις περιπτώσεις μικρότερης μόνο κακοήθειας.

Όσον αφορά τις Ανοσοϊστοχημικές εξετάσεις διαπιστώνεται έντονη θετικότητα για S100, Vim, και ευρέος φάσματος κερατίνες AE1-AE3 και MNF116, εστιακή θετικότητα παρατηρείται για τις μικρότερου βάρους κερατίνες CAM5.2 και LP34, ενώ μικρή θετικότητα παρουσιάζουν η κυτοκερατίνη 14 και καθόλου η 7. Αντίστοιχα, οι "μυοεπιθηλιακοί δείκτες όπως η καλπονίνη, η αSMA και λιγότερο συχνά η GFAP παρουσιάζουν χαρακτηριστική έντονη θετικότητα, ενώ από τους "επιθηλιακούς" δείκτες το EMA εμφανίζεται μόνο εστιακά και το CEA καθόλού, ενώ τέλος το C-KIT CD117) μόνο σε ορισμένες περιπτώσεις (Nagao 1998). Επίσης με ηλεκτρονικό μικροσκόπιο διακρίνονται ολιγάριθμα δεσμοσωμάτια και ελάχιστα ινίδια ινιδίων ακτίνης (Savera 2000).

### 16. Κυσταδενοκαρκίνωμα (Cystadenocarcinoma)

Πρόκειται για low-grade όγκους των σιελογόνων αδένων, με μέση ηλικία εμφάνισης τα 58,8 έτη (20-86 έτη) με το 75% των ασθενών να είναι ηλικίας άνω των 50 ετών.

Εμφανίζονται κατά 65% στους μείζονες και κατά 35 % στους ελάσσονες σιελογόνους αδένες.

### 17. Low-grade Κυσταδενοκαρκίνωμα (Low-grade Cystadenocarcinoma)

Ο όγκος πρωτοπεριγράφηκε μόλις το 1996 από τους Delgado et al. Είναι ιδιαίτερα σπάνιος όγκος και έχουν αναφερθεί μόλις 30 περιστατικά παγκοσμίως. Μέσος όρος ηλικίας είναι τα 64 έτη, με ίση αναλογία ανδρών:γυναικών και σε συνδυασμό δημοσιεύσεων σε σύνολο 26 περιστατικών τα 25 αφορούσαν παρωτίδες και μόλις το 1 υπογνάθιο.

Οι περισσότεροι ασθενείς εμφανίστηκαν μόνο με μια ασυμπτωματική μάζα.

### 18. Λεμφοεπιθηλιακό καρκίνωμα (Lymphoepithelial Carcinoma)

Πρόκειται για πολύ σπάνιο όγκο με οικογενή χαρακτήρα, προτίμηση σε Εσκιμώους και Κινέζους. Πρόκειται για αδιαφοροποίητο καρκίνωμα σχετιζόμενο με πυκνό λεμφοκυτταρικό στρώμα και την πλειονότητα των ασθενών να είναι είναι μεταξύ 40-50 ετών (Ellis 1991). Ως προς το φύλο κατά άλλους πιο συχνά προσβάλλονται γυναίκες (2:1) (Ellis 1991). και κατά άλλους οι άνδρες (Lucas 1998). Προσβάλλεται σχεδόν πάντα η παρωτίδα όπου παρατηρείται σκληρή διόγκωση, με πόνο και δυσανεξία σε πολλές περιπτώσεις, ενώ σπανιότερα υπάρχει και προσωπική πάρεση (Borg 1993). Θεωρείται ταυτόσημο με το αδιαφοροποίητο καρκίνωμα του ρινοφάρυγγα και είναι πιθανή η εμπλοκή του ιού Epstein-

Barr (Hamilton-Dutoit 1991, Lanier 1991). Μπορεί να εμφανίζεται πρωτοπαθώς αλλά συχνά σχετίζεται με προϋπάρχουσα καλοήθη λεμφοεπιθηλιακή αλλοίωση και αποτελεί προιόν εξαλλαγής (Chen 1983).

**Διάγνωση**

Κλινικά και λόγω της σπανιότητάς του είναι δύσκολη η διαφοροδιάγνωση και σαφώς πρέπει να γίνει από όλους τους όγκους των σιελογόνων αδένων και κυρίως από το πλειόμορφο αδένωμα. Ιστολογικά η διαφορική διάγνωση θα πρέπει να γίνειαπό το αμελανωτικό μελάνωμα, λεμφοκυτταρικά νεοπλάσματα από μεγάλα κύτταρα και ιστιοκυτταρικά καρκινώματα, από την καλοήθη λεμφοκυτταρική βλάβη διαφέρει ως προς την τάση για διήθηση (Ellis 1996), καθώς και από μεταστατικά καρκινώματα.

**Ιστολογική Εξέταση**

Ο όγκος αποτελείται από επιθηλιοειδή κύτταρα, σχήματος από πολυγωνικά έως ατρακτοειδη, με άφθονο αμφίφιλο ή ηωσινόφιλο κυτταρόπλασμα, ενδεχομένως με κενοτοπιώδη-διαυγή εμφάνιση, μεγάλο στρογγυλό ή ωοειδή, ελαφρώς βασεόφιλο ή φυσαλιδώδη πυρήνα που περιέχει ένα ή περισσότερα πυρήνια, που παρουσιάζει σε άλλοτε άλλο βαθμό μιτώσεις (Ellis 1996, Dardick 1996

## 19. Τ Λέμφωμα (T-Lymphoma)

Το Τ λέμφωμα αποτελεί ένα συστηματικό νεόπλασμα το οποίο μπορεί να εμφανιστεί αρχικά και ως μια διόγκωση της παρωτίδας. Αποτελεί το 4% όλων των όγκων και το 8%-10% των καρκινωμάτων των σιελογόνων αδένων καθώς και το 5% των εξωλεμφικών λεμφωμάτων και αν είναι πρωτοπαθή ξεκινούν από τους σιελογόνους αδένες και είτε περιορίζονται στους ενδοπαρωτιδικούς λεμφαδένες είτε εκτείνονται διάχυτα διηθώντας το αδενικό παρέγχυμα (Colby 1979, Gleeson 1986, Seifert 1986).

**Διάγνωση**

Εμφανίζεται ως διόγκωση της παρωτίδας και εάν είναι Hodgkin λέμφωμα (15%) αφορά ηλικίες 30-40 και προσβάλλει κυρίως άνδρες, ενώ εάν είναι μη Hodgkin λέμφωμα (85%) τότε αφορά κυρίως γυναίκες 60-70 χρόνων (Cawson 1997). Λέμφωμα μπορεί να εμφανισθεί στον λεμφικό ιστό τον σχετιζόμενο με τούς βλεννογόνους (MALT--Mucosa Associated Lymphoid Tissue δηλαδή λεμφικά κύτταρα και πλασμοκύτταρα εντός του παρεγχύματος, καθώς και από ενδο ή περιαδενικούς λεμφαδένες κυρίως της παρωτίδας, του υπογνάθιου αδένα και των ελασσόνων αδένων κυρίως της υπερώας ή του χείλους) (Odell 1998, Khochtali 1993). Επίσης μπορεί να εμφανισθεί σε προυπάρχουσα καλοήθη λεμφοεπιθηλιακή αλλοίωση, σύνδρομο Sjogren (Odell 1998), σε σχέση με αυτοάνοσες παθήσεις όπως η ρευματοειδής αρθρίτιδα, ως επιπλοκή στο AIDS ή ως επιπλοκή στον όγκο του Warthin.

Προσβάλλονται συχνότερα οι παρωτίδες και οι υπογνάθιοι, αλλά και οι υπογλώσσιοι αδένες. Ο συνηθέστερος τύπος είναι το περιφερικό Τ-λέμφωμα με χαμηλό βαθμό κακοήθειας, αλλά συχνά με πολυμορφία. Σπανιότερα μπορεί να πρόκειται για αγγειοκεντρικό Τ/ΝΚ λέμφωμα ή για Τ-αναπλαστικό μεγαλοκυταρικό λέμφωμα. Γενικά, στις περισσότερες περιπτώσεις περιφερικού Τ-λεμφώματος, και εξολοκλήρου στα Τ/ΝΚ λεμφώματα ανιχνεύεται ο ιός EBV στα καρκινικά κύτταρα, ενώ σε μεγάλο ποσοστό

παρατηρείται κλινική συσχέτιση με προυπάρχουσα αυτοάνοσης αιτιολογίας σιελαδενίτιδα ή εντεροπάθεια (James 1993).

**Ιστολογική εξέταση**

Κατά την ιστολογική εξέταση παρατηρείται διήθηση από ομοιόμορφο κυτταρικό πληθυσμό μέσου μεγέθους κυττάρων με έντονη μιτωτική δραστηριότητα και αποπτωτικά σωμάτια που κάποιες φορές ανά ομάδες διηθούν τους πορικους σχηματισμούς θυμίζοντας λεμφοεπιθηλιακές βλάβες, υψηλής κακοήθειας εξωλεμφικό μη Hodgkin λέμφωμα. Παρατηρούνται μικρά κεντροκύτταρα, νεοπλασματικά Β-λεμφοκύτταρα, πλασμοκύτταρα και λεμφικά θυλάκια, που τείνουν να διηθούν και τις αδενοκυψέλες. Τα πρωτοπαθή μη Hodgkin Τ-λεμφώματα είναι ιδιαίτερα σπάνια στους Δυτικούς πληθυσμούς (Hew 2002).

Κατά την Ανοσοϊστοχημική εξέταση τα νεοπλασματικά κύτταρα είναι θετικά για δείκτες, που χαρακτηρίζουν τα Τ-λεμφοκύτταρα CD3, CD5, CD43 & UCHL1, και αρνητικά για δείκτες των Β-λεμφοκυττάρων CD20 & CD79a (Hew 2002).

## 20. Πρωτοπαθές καρκίνωμα εκ πλακώδους επιθηλίου (Primary Squamous Cell Carcinoma)

Το πρωτοπαθές καρκίνωμα πλακώδους επιθηλίου- SCC (Primary Squamous Cell Carcinoma) είναι ιδιαίτερα σπάνιο. Αποτελεί μόλις το 0,3-8,9% των παρωτιδικών όγκων και το 2,1-11,4% των όγκων του υπογναθίου. Για να οδηγηθούμε στην διάγνωση θα πρέπει να αποκλείσουμε την πιθανότητα μετάστασης από το δέρμα και το ανώτερο αναπνευστικό.

Συνολικά όλα τα καρκινώματα εκ πλακωδών αποτελούν το 14% όλων και το 7% των κακοηθών νεοπλασμάτων των σιελογόνων αδένων (Friedman 1986). Εμφανίζονται σε ασθενείς με μ. ο. 60-68 έτη, που σε μεγάλο ποσοστό είχαν κατά το παρελθόν ακτινοβοληθεί για κάποιο άλλο νεόπλασμα. Αφορούν κυρίως τον επιπολής λοβό της παρωτίδας και σπανιότερα τον υπογνάθιο αδένα.

**Διάγνωση**

Σαφώς αυτό που προέχει είναι να αποσαφηνιστεί εάν πρόκειται για μεταστατικό όγκο ή για το πολύ σπανιότερο πρωτοπαθές καρκίνωμα πλακώδους επιθηλίου- SCC. Το SCC παρουσιάζεται με σχετικά γρήγορη εξέλιξη, συνήθως είναι ασυμπτωματικός ενώ ενίοτε συνυπάρχει πόνος, διόγκωση ή και εξέλκωση του υπερκείμενου δέρματος.Τα μεταστατικά από την ρινοφαρυγγική χώρα είναι μάλλον μέτριας - χαμηλής διαφοροποίησης, που περιέχουν και εστίες φαγεσωρικής νέκρωσης και μάλιστα μπορεί να περιορίζονται μόνο στους περιαδενικούς λεμφαδένες. Επίσης ένα μικρό ποσοστό των πλακωδών καρκινωμάτων της περιοχής κεφαλής και τραχήλου (με κύρια θέση της πρωτοπαθούς εστίας το δέρμα της προωτιαϊας χώρας και της παρειάς) μεθίστανται στην παρωτίδα (Friedman 1986).

Διαφορική διάγνωση θα γίνει από την πλακώδη μεταπλασία των πόρων που σχετίζεται με νεκρωτική σιελομεταπλασία στην οποία όμως συνυπάρχει και λοβιακή νέκρωση. Σε σχέση με το βλεννοεπιδερμοειδές καρκίνωμα υψηλής διαφοροποίησης διαφέρει γιατί εδώ εκτός από τα επιδερμοειδή υπάρχουν διάσπαρτα κύτταρα που περιέχουν βλέννη (βλεννώδη) καθώς και άλλοι κυτταρικοί πληθυσμοί όπως βασικοκυτταροειδή και ενδιάμεσα κύτταρα. Τέλος σημαντική δυσκολία στη διάγνωση προκύπτει όταν σε άλλα νεοπλάσματα όπως ο μικτός όγκος συμβαίνει εκτεταμένη πλακώδης μεταπλασία με έκδηλη

ατυπία δηλαδή πλακώδες καρκίνωμα σε έδαφος πολύμορφου και όχι πρωτοπαθές πλακώδες καρκίνωμα.

**Ιστολογική Εξέταση**

Ο όγκος δεν περιβάλλεται συνήθως από κάψα και δεν διαχωρίζεται σαφώς από τους γειτονικούς ιστούς. Στην ιστολογική εξέταση παρουσιάζονται τυπικές μορφές κερατινοποιημενων καρκινωμάτων πλακώδους επιθηλίου, μετρίων έως καλά διαφοροποιημένων με ελάχιστο συνήθως σχηματισμό σφαιρών κερατίνης αλλά διατήρηση των μεσοκυττάριων γεφυρών. Στην τυπική του μορφή παρατηρούνται αναστομώμενες δοκίδες και νησίδια καρκινικών κυττάρων περιβαλλόμενων ενίοτε από ινώδες στρωματικό υλικό, που αντικαθιστούν το αδενικό παρέγχυμα οπότε υπολείμματα πόρων και κυψελών περιβάλλονται από νεοπλασματικές μάζες. Συχνά ευρήματα αποτελούν η περινευρική και αγγειακή διήθηση καθώς και οι μιτώσεις (Ellis 1996).

## Α.4.2. ΑΝΤΙΜΕΤΩΠΙΣΗ & ΠΡΟΓΝΩΣΗ

### 1. Κυψελοειδής όγκος ή Κυψελοκυτταρικό καρκίνωμα (Acinic cell carcinoma)

Η αντιμετώπιση γίνεται βασικά με πλήρη χειρουργική αφαίρεση. Λεμφαδενικός καθαρισμός συνήθως δεν συνιστάται λόγω του ότι υπάρχει αρκετά χαμηλό ποσοστό μεταστάσεων σε περιοχικούς λεμφαδένες (Lewis, 1991). Μόνο σε λίγες περιπτώσεις έχουν αναφερθεί ενθαρρυντικά αποτελέσματα στην ακτινοθεραπεία και οι περισσότεροι όγκοι θεωρήθηκε ότι είναι ακτινοάντοχοι. Μερικές φορές θα λέγαμε ότι η ακτινοθεραπεία χρησιμοποιείται στους όγκους που φαίνεται ότι δεν μπορεί να γίνει πλήρης εξαίρεση ή σε αυτούς τους ασθενείς που παρατηρείται περινευρική ή λεμφικήδιήθηση (Chong 1974, Lewis 1991, Neto 2005).

Στον συγκεκριμένο τύπο δεν υπάρχει συσχέτιση μεταξύ των κυττάρων και της πρόγνωσης (Ellis 1983, Lewis 1991, Neto 2005, Perzin 1979). Συνήθως ο συγκεκριμένος όγκος είναι low grade. Η συχνότητα υποτροπής κυμαίνεται ανάμεσα στο 10 και 35 % ενώ οι απομακρυσμένες μεταστάσεις μεταξύ 13 και 16% (Lewis 1991, Miki 1999). Οι πιο συνηθισμένες θέσεις μετάστασης είναι οι πνεύμονες και τα οστά. Η επιβίωση κυμαίνεται από 78 έως 90 %, 63 έως 83% και 44 έως 47% στα 5 ,10 ,και 20 χρόνια αντίστοιχα (el Nagar 1990, Skalova 1994. Σε μερικές περιπτώσεις έχουν αναφερθεί υποτροπές ακόμα μετά από 30 χρόνια ελεύθερα νόσου (Hellquist 1997, Skalova 1994). Οι περισσότεροι όγκοι είναι διπλοειδικοί και οι μελέτες DNA δεν αποφέρουν χρήσιμα συμπεράσματα για την πρόγνωση.

### 2. Βλεννοεπιδερμοειδές καρκίνωμα (Mucoepidermoid carcinoma)

Η αντιμετώπιση του βλεννοεπιδερμοειδούς καρκινώματος είναι κατά βάση χειρουργική. Όγκοι low grade συνήθως αντιμετωπίζονται με τοπική αφαίρεση χωρίς λεμφαδενικό καθαρισμό. Intermediate όγκοι μπορεί να αντιμετωπιστούν με συνδυασμό τοπικής αφαίρεσης και επί θετικών λεμφαδένων, κλινικά υπόπτων, μπορεί να συνδυαστούν με λεμφαδενικό καθαρισμό. High grade όγκοι αντιμετωπίζονται με λεμφαδενικό καθαρισμό.

Η πρόγνωση επηρεάζεται από το στάδιο, το βαθμό διαφοροποίησης, την ηλικία και το φύλο του ασθενούς (Pires 2004). Ο ιστολογικός τύπος θεωρείται ένας πολύ σημαντικός παράγοντας της πρόγνωσης, με πενταετή επιβίωση να κυμαίνεται από 92 έως 100% για low grade, 62 έως 92% για intermediate grade και από 0 έως 43% για high grade όγκους (Smith 1985). Ηλικία άνω των 40 ετών σχετίζεται με πτωχή πρόγνωση ενώ θα πρέπει να σημειωθεί ότι συνήθως οι όγκοι οι οποίοι εμφανίζονται στις πρώτες δύο δεκαετίες της ζωής είναι low grade (Pires 2004). Όγκοι του υπογναθίου έχουν χειρότερη πρόγνωση από τους όγκους της παρωτίδος (Ezsias 1994, Goldfarb 1994 ,Lebsack 1990 ,Namin 2005. Όλα τα βλεννοεπιδερμοειδή καρκινώματα είναι ικανά να δώσουν μεταστάσεις σε λεμφαδένες καθώς και στους πνεύμονες και τα οστά (Waldron, 1990).

### 3. Αδενοκυστικό καρκίνωμα ή κυλίνδρωμα (Adenoid cystic carcinoma)

Η θεραπεία εκλογής του αδενοκυστικού καρκινώματος είναι η χειρουργική αφαίρεση. Μεταστάσεις είναι ασυνήθεις και παρότι δεν συμφωνούν όλοι οι ερευνητές είναι πιθανός ένας λεμφαδενικός καθαρισμός σε ασθενείς οι οποίοι είναι θετικοί σε λεμφαδένες (Buchholz 1993, Casler 1992, Gurney 2005, Koka 1989, Lee 2005). Απομακρυσμένες

μεταστάσεις από την άλλη μεριά, αναπτύσσονται στο 20 έως 60% των περιπτώσεων και συνήθως εντοπίζονται στους πνεύμονες, στο ήπαρ, τα οστά και τον εγκέφαλο (Bradley 2004). Η ακτινοθεραπεία έχει αποδειχθεί ότι δεν είναι αποτελεσματική σαν μονοθεραπεία διότι ο όγκος είναι ακτινοευαίσθητος αλλά δεν οδηγείται σε ίαση. Μετεγχειρητική θεραπεία εντούτοις έχει αποδειχθεί σημαντική στην βελτίωση των αποτελεσμάτων στην τοπική τουλάχιστον υποτροπή (Alcedo 2004, Faivre 2005, Hotte 2005 ,Ochel, 2005). Τα καλύτερα αποτελέσματα φαίνεται να έχουν επιτευχθεί με συνδυασμό χειρουργείου και μετεγχειρητικής ακτινοθεραπείας (Chilla 1980, Conley 1974, Koka,1989 ,Leafstedt 1971, Matsuba 1986, Miglianico, 1987). Η χρησιμότητα της χημειοθεραπείας δεν έχει αποδειχθεί ακόμα. Από τη στιγμή που το αδενοκυστικό καρκίνωμα είναι συνήθως θετικό στο c-kit κλινικές δοκιμές έχουν γίνει με την χρήση Imatinib χωρίς να υπάρχουν σαφή αποτελέσματα (da Cruz Perez, 2006).

Με βάση συνδυασμό μελετών έχει φανεί ότι η επιβίωση είναι 75% στα 5 έτη, 40% στα 10 έτη, 25% στα 15 έτη και 20% στα 20 έτη.(Batsakis 1990, Greiner 1989, Szanto 1984). Με πτωχή πρόγνωση έχει βρεθεί ότι σχετίζονται τα συμπτώματα παραισθησίας, προχωρημένου κλινικού σταδίου, συμπαγούς ιστολογικής διαφοροποίησης και αύξηση. Η δεκαπενταετής επιβίωση φαίνεται σε αρκετά μεγάλες μελέτες να είναι σχετική με το grade του όγκου. Έτσι σε grade 1, grade 2 και grade 3 όγκους η δεκαπενταετής επιβίωση είναι 39%,26% και 5% αντίστοιχα (Boahene 2004, Goode 1998, Kokemueller, 2005).Η προγνωστική σημασία της διήθησης του νεύρου και της DNA πλοειδίας παραμένει προς διερεύνηση (Stewart 1945).

### 4. Πολύμορφο αδενοκαρκίνωμα χαμηλής κακοήθειας ή καρκίνωμα τελικών πόρων (Polymorphous Low Grade Adenoocarcinoma ή Terminal Duct Carcinoma)

Η αντιμετώπιση είναι η πλήρης χειρουργική εξαίρεση. Συνήθως είναι ένας low grade όγκος με τάση για τοπική υποτροπή.

Παλαιότερα εθεωρείτο ότι το ποσοστό υποτροπών ήταν περίπου στο 20%, ενώ πιο πρόσφατες μελέτες κατεβάζουν το συγκεκριμένο ποσοστό στο 9,1% (Batsakis 1991, Kemp 1995, Mitchell 1989). Ο μέσος χρόνος από την αρχική αντιμετώπιση -δηλαδή το χειρουργείο- και την υποτροπή είναι τα 7 έτη (Evans, 2000). Στο 6 με 7% των περιπτώσεων οι μεταστάσεις ήταν σε περιοχικούς λεμφαδένες (Batsakis 1991, Evans 2000, Spiro 1986). Όγκοι με επικρατούσα θηλώδη ανάπτυξη έχουν συσχετιστεί με μεγαλύτερα ποσοστά μεταστάσεων στους αυχενικούς λεμφαδένες (Castle 1999, Evans 2000). Μετεγχειρητική ακτινοθεραπεία θεωρείται ότι δεν εξυπηρετεί διότι πρόκειται για low grade όγκο. Απομακρυσμένες μεταστάσεις μπορεί να υπάρξουν αλλά είναι πολύ σπάνιες (Donath, 1972). Θάνατος λόγω του όγκου είναι σπάνιος και συνήθως επέρχεται μετά από μακρά περίοδο (Avitia 2005, Fonseca 1993, Inoue 2001, Tralongo 1998, Tralongo, 1997).

### 5. Επιθηλιακό-μυοεπιθηλιακό καρκίνωμα (Epithelial-Myoepithelial carcinoma)

Η αντιμετώπιση είναι η πλήρης χειρουργική εξαίρεση. Μεγαλύτερο ποσοστό υποτροπών φάνηκε ότι παρουσιάζουν όγκοι με συμπαγή μυοεπιθηλιακή ανάπτυξη (Cho 1995, Hamper 1989). Οι περισσότεροι από τους όγκους είναι διπλοειδικοί (Batsakis 1992, Cho 1995, Corio 1982).

Μερικές μελέτες δείχνουν οι όγκοι με ανευπλοειδία παρουσίασαν μεγαλύτερη επιθετικότητα στην κλινική τους πορεία, αλλά παρά το γεγονός αυτό το 60% αυτών που ήταν διπλοειδικοί, επίσης παρουσίασαν υποτροπή ή μετάσταση (Batsakis 1992 ,Cho 1995

Corio 1982, Simpson 1991). Τοπική υποτροπή εμφανίζεται στο 30 έως 50% (Klima 1978, McCluggage 1995). Λεμφαδενική μετάσταση τοπικά εμφανίζεται στο 18% των ασθενών και απομακρυσμένη μετάσταση στο 7 έως 25% (Gross 2004, Jayakrishnan 2003, Quddus 1999). Η πενταετής επιβίωση ανέρχεται στο 80%, ενώ η δεκαετής πέφτει στο 70%.

### 6. Αδενοκαρκίνωμα εκ βασικών κυττάρων (Basal cell adenocarcinoma)

Η αντιμετώπιση είναι η πλήρης χειρουργική εξαίρεση. Είναι ένας όγκος low grade και συνήθως δεν εφαρμόζεται λεμφαδενικός καθαρισμός ο οποίος εκτελείται στην περίπτωση κλινικά θετικών λεμφαδένων.

Τοπική υποτροπή μπορεί να εμφανιστεί στο 37%, λεμφαδενικές μεταστάσεις στο 8% και απομακρυσμένες μεταστάσεις στο 4%. Σε μία σειρά 45 ασθενών και παρακολούθησης 54 μηνών οι 37 ήταν ελεύθεροι νόσου, οι 4 είχαν νόσο αλλά ήταν εν ζωή, ο ένας είχε αποβιώσει από τη νόσο και οι 3 είχαν αποβιώσει από άλλες αιτίες (Alos 1996, Barnes 1985, Chhieng 2002, Nagao 1998, Said, 2005).

### 7. Ογκοκυτταρικό καρκίνωμα (Oncocytic carcinoma)

Αντιμετώπιση εκλογής είναι η χειρουργική αφαίρεση, ενώ λόγω της σπανιότητας των περιστατικών δεν έχει αξιολογηθεί σημασία της ακτινοθεραπείας. Πρόκειται για καρκίνωμα υψηλής κακοήθειας με πολλαπλές υποτροπές και πρόκληση μεταστάσεων σε απομακρυσμένα όργανα και λεμφαδένες.

### 8. Καρκίνωμα σιαλικών πόρων (Salivary duct carcinoma)

Εξαιτίας της επιθετικότητας που παρουσιάζει ο όγκος, η αντιμετώπιση είναι η κατά το δυνατόν πλήρης χειρουργική εξαίρεση η οποία συνδυάζεται με λεμφαδενικό καθαρισμό και ακτινοθεραπεία. Μεταστάσεις στους αυχενικούς λεμφαδένες παρουσιάζονται στο 60 με 80% ενώ βρέθηκε ότι ασθενείς οι οποίοι ήταν κλινικά N0 ήταν ιστολογικά θετικοί στο 50% (Delgado, 1996). Απομακρυσμένες μεταστάσεις εμφανίζονται στο 33 έως 66%. Τα 2/3 των ασθενών καταλήγουν από την πάθηση εντός τετραετίας από την αντιμετώπιση (Brandwein-Gensler 2004, Delgado 1996). Ο θάνατος επέρχεται συνήθως από τις απομακρυσμένες μεταστάσεις οι οποίες παρουσιάζονται στους πνεύμονες και τα οστά (Brandwein-Gensler 2004, Delgado 1996).

### 9. Μη ειδικό Αδενοκαρκίνωμα (Adenocarcinoma not otherwise specified)

Η αντιμετώπιση είναι η χειρουργική αφαίρεση η έκταση της οποίας σχετίζεται με τον βαθμό διαφοροποίησης. Σε μικρή διαφοροποίηση μπορεί να εφαρμοσθεί και λεμφαδενικός καθαρισμός. Οι όγκοι αυτοί είναι ακτινοάντοχοι (Ellis 1991).

Όσο πιο συμπαγής είναι η αλλοίωση τόσο χειροτερεύει η πρόγνωση. Υποτροπές και μεταστάσεις αιματογενώς και λεμφογενώς συμβαίνουν συχνά (50%) και η 5ετής επιβίωση αγγίζει το 40%.

### 10. Αληθής κακοήθης μικτός όγκος — Καρκινοσάρκωμα (True malignant mixed tumor - Carcinosarcoma)

Η αντιμετώπιση που επιλέγεται συνήθως είναι συνδυασμός εκτεταμένης χειρουργικής αφαίρεσης με ακτινοθεραπεία και χημειοθεραπεία. Ακόμα και με μία τόσο ριζική και

εκτεταμένη αντιμετώπιση οι περισσότεροι ασθενείς καταλήγουν μέσα στα πρώτα πέντε έτη. Ο συγκεκριμένος τύπος κάνει συνήθως μετάσταση αιματογενώς αντί για λεμφογενώς με εντόπιση στους πνεύμονες και στα οστά και λόγω αυτών παρουσιάζει την χειρότερη πρόγνωση.

### 11. Καρκίνωμα σε έδαφος πλειόμορφου αδενώματος (Carcinoma Ex-pleomorphic Adenoma)

Η αντιμετώπιση του συγκεκριμένου καρκινώματος είναι η ευρεία τοπική αφαίρεση η οποία συνοδεύεται συνήθως από λεμφαδενικό καθαρισμό. Χαρακτηριστικά τα οποία σχετίζονται με πτωχή πρόγνωση συμπεριλαμβάνουν high grade όγκο, μεγάλου μεγέθους, διήθηση μαλακών ιστών, περινευρική διήθηση και λεμφαδενική μετάσταση (Brandwein 1996, Olsen 2001). Έχει σχετιστεί η επιβίωση με τον ιστολογικό τύπο του καρκινώματος και για πενταετή επιβίωση έχουμε 96% για terminal duct καρκίνωμα, 62% για ductal καρκίνωμα, 50% για μυοεπιθηλιακό καρκίνωμα και 30% για αδιαφοροποίητο καρκίνωμα (Batsakis 1982, Gnepp 1993, Li Volsi 1977). Επίσης σε μερικές από τις μελέτες δεν έχει αναφερθεί θάνατος για μέγεθος λιγότερο από 6mm.

Ο όγκος κάνει μεταστάσεις αποκλειστικά ως καρκίνωμα. Οι μεταστάσεις αναπτύσσονται στο 30 έως το 70% των περιπτώσεων και απομακρυσμένες μεταστάσεις εμφανίζονται πιο συχνά από τις τοπικές μεταστάσεις. Συνήθως οι μεταστάσεις εμφανίζονται στους πνεύμονες και στα οστά ιδίως στην σπονδυλική στήλη (Brandwein 1996, Di Palma 2005, Li Volsi 1977, Moberger 1968).

Τα τελευταία χρόνια αρκετά έχουν γραφτεί σχετικά με το μη διηθητικό (in situ ή ενδοκαψικό) ΣΕΠΑ (Felix, 2002). Αυτά είναι καρκινώματα που αναπτύσσονται μέσα σ' ένα πλειόμορφο αδένωμα αλλά δεν έχουν διηθήσει την κάψα. Σε αυτές τις περιπτώσεις έχει φανεί ότι η standard αφαίρεση του πλειόμορφου αδενώματος οδηγεί σε ίαση (King 1967, Kirklin 1951. Εντούτοις έχει αναφερθεί ότι τουλάχιστον σε μία περίπτωση ένα τέτοιο μη διηθητικό ΣΕΠΑ έκανε μετάσταση σε λεμφαδένες (Gnepp 1993, Gotte 2000).

### 12. Μεταστατικός μικτός όγκος (Metastasizing mixed tumor)

Η αντιμετώπιση εκλογής είναι η χειρουργική του όγκου είτε πρόκειται για πρωτοπαθή εστία, είτε για υποτροπή, είτε για μεταστάσεις (Wenig, 1992). Οι μεταστάσεις μπορεί να σχετίζονται με μεταφορά κυττάρων του όγκου μέσω αγγείων αλλά και λεμφαγγείων τη στιγμή του χειρουργείου (Gnepp, 1993). Σε μια ανασκόπηση 32 ασθενών το 25% ήταν εν ζωή με ή χωρίς όγκο ή είχαν καταλήξει από άλλες αιτίες (Nasse, 1892).

### 13. Μικροκυτταρικό καρκίνωμα (Small cell carcinoma)

Παρότι δεν είναι ένας όγκος τόσο επιθετικός όσο τα μικροκυτταρικά καρκινώματα του λάρυγγα ή των πνευμόνων, το μικροκυτταρικό καρκίνωμα των σιελογόνων είναι ένα high grade καρκίνωμα και αντιμετωπίζεται επιθετικά. Αυτό συνήθως σημαίνει συνδυασμό χειρουργείου, ακτινοθεραπείας και χημειοθεραπείας (Flynn 1999, Shemen 1987, Sterman 1990). Διετής και πενταετής επιβίωση έχουμε στο 70 και 46% αντίστοιχα και μπορούμε να το συγκρίνουμε με το ποσοστό του 16 και 5% για τα μικροκυτταρικά του λάρυγγα. Είναι σαφής η πολύ μεγάλη διαφορά των αριθμών.

Αναφέρεται διετής και πενταετής επιβίωση 38 και 13% αντίστοιχα (Shemen 1987).

### 14. Μεγαλοκυτταρικό αδιαφοροποίητο καρκίνωμα (Large cell Undifferentiated carcinoma)

Ο συγκεκριμένος τύπος είναι ιδιαιτέρως κακοήθης και απαιτεί ιδιαίτερα επιθετική αντιμετώπιση. Συνήθως αυτό σημαίνει ριζική χειρουργική αντιμετώπιση σε συνδυασμό με ακτινοθεραπεία και χημειοθεραπεία. Με τα αδιαφοροποίητα καρκινώματα, το μέγεθος του κυττάρου (μεγάλο ή μικρό) δεν φαίνεται να τροποποιεί την πρόγνωση (Ellis, 1996 – Gnepp, 1997 – Nadiminti, 2004)

### 15. Μυοεπιθηλιακό καρκίνωμα (Myoepithelial carcinoma)

Η αντιμετώπιση είναι η πλήρης τοπική χειρουργική εξαίρεση. Η κλινική συμπεριφορά είναι απρόβλεπτη. Έτσι μπορούμε να συναντήσουμε όγκους με κυτταρική πλειομορφία, αρκετές μιτώσεις και νεκρώσεις να σχετίζονται με δυσμενή πορεία και όγκους με ιστολογικά επιθετική εμφάνιση να έχουν πολύ αργή εξέλιξη. Επιπροσθέτως υπάρχουν αναφορές ασθενών που είχαν ιστολογικά low grade όγκους αλλά παρουσίασαν μεταστάσεις οι οποίες οδήγησαν ακόμη και στο θάνατο (Foss, 1996).

Η πρόγνωση των μυοεπιθηλιακών καρκινωμάτων είναι μάλλον μοιρασμένη ανάμεσα στα περιστατικά που καταλήγουν, σε αυτά που υποτροπιάζουν και σε αυτά που έχουν θεραπευτεί πλήρως (Ellis 1996). Μεταστάσεις ανευρίσκονται στους τραχηλικούς λεμφαδένες ή σε απομακρυσμένα σημεία όπως πνεύμονες, ήπαρ και οστά. Ο ρόλος της χημειο- ακτινοθεραπείας είναι υπό συζήτηση.

### 16. Κυσταδενοκαρκίνωμα (Cystadenocarcinoma)

Η αντιμετώπιση είναι η πλήρης τοπική εξαίρεση η οποία συχνά οδηγεί σε ίαση. Τα κυσταδενοκαρκινώματα είναι όγκοι low grade και σχετικά σπάνιοι όγκοι. Σε μεγάλη σειρά 40 ασθενών μόνο στους 3 ενώ οι 4 είχαν περιοχικούς λεμφαδένες, οι 3 τη στιγμή της διάγνωσης και ο ένας 4,5 έτη μετά από την αρχική επέμβαση. Τρεις ασθενείς εμφάνισαν τοπική υποτροπή η οποία αντιμετωπίστηκε πλήρως, ενώ από τους 40 ασθενείς το 90% ήταν εν ζωή μετά από ένα χρονικό διάστημα 60 μηνών ενώ οι 4 είχαν καταλήξει από άλλες αιτίες (Foss 1996).

### 17. Low-grade Κυσταδενοκαρκίνωμα (Low-grade Cystadenocarcinoma)

Η αντιμετώπιση είναι η πλήρης χειρουργική εξαίρεση. Η παρακολούθηση up είναι περιορισμένο διότι είναι σπάνιος όγκος και έχουν αναφερθεί λίγες περιπτώσεις ενώ μέχρι σήμερα δεν φαίνεται να έχει αναφερθεί καμία υποτροπή (Ellis 1996, Eversole 1991, Moore 1998, Wang 2004).

### 18. Λεμφοεπιθηλιακό καρκίνωμα (Lymphoepithelial Carcinoma)

Η ριζική χειρουργική αφαίρεση με ταυτόχρονο λεμφαδενικό καθαρισμό και μετεγχειρητική ακτινοβολία είναι η λύση εκλογής (Lucas 1998, Borg 1993).

Η έντονη λεμφοκυτταρική διήθηση παίζει σημαντικό ρόλο στην καλύτερη πρόγνωση, από ότι το μεγαλοκυτταρικό αδιαφοροποίητο καρκίνωμα. Σημαντικά στοιχεία πρόγνωσης αποτελούν η μιτωτική δραστηριότητα, η αναπλασία, οι νεκρώσεις και το στάδιο της νόσου δηλαδή αν υπάρχουν μεταστάσεις σε απομακρυσμένα όργανα ή λεμφαδένες (Cleary 1990.

### 19. Τ Λέμφωμα (T-Lymphoma)

Λόγω του μικρού αριθμού περιστατικών δεν υπάρχουν δεδομένα για την πρόγνωση. Κατά τον Chan et al (1987) η επιβίωση κυμαίνεται από έξι εβδομάδες έως τέσσερα χρόνια, και μάλιστα φαίνεται να ευνοούνται όσοι είναι αρνητικοί στον ιό EBV και τα καρκινικά κύτταρα δεν εκφράζουν το δείκτη CD56.

### 20. Πρωτοπαθές καρκίνωμα εκ πλακώδους επιθηλίου (Primary Squamous Cell Carcinoma)

Πρόκειται για έναν επιθετικό όγκο και ενδείκνυται η εκτεταμένη χειρουργική εξαίρεση σε συνδυασμό με λεμφαδενικό καθαρισμό. Φαίνεται πως το καρκίνωμα αυτό υποτροπιάζει και προκαλεί μεταστάσεις ανάλογα με τη σταδιοποίησή του, την ηλικία του ασθενούς, την επιφανειακή εξέλκωση και το αν συνοδεύεται από εμπλοκή του προσωπικού νεύρου (Conley 1975). Στο 70% των ασθενών είχαμε ιστολογικά θετικούς λεμφαδένες. Υπάρχει σημαντικό ποσοστό τοπικής υποτροπής το οποίο οδήγησε στην χρήση αρκετά συχνότερα μετεγχειρητικής ακτινοθεραπείας. Απομακρυσμένες μεταστάσεις παρουσιάζονται στο 20 έως 30% των ασθενών και η 5ετής επιβίωση ανέρχεται στο 25%.

# Α.5. ΔΙΕΘΝΕΙΣ ΟΔΗΓΙΕΣ ΑΝΤΙΜΕΤΩΠΙΣΗΣ ΟΓΚΩΝ ΣΙΕΛΟΓΟΝΩΝ ΑΔΕΝΩΝ NCCN GUIDELINES v.2.2011

Πηγή:National Comprehensive Cancer Network. 2011
Απόδοση στα Ελληνικά: Μοιρέας Γεώργιος

ΚΛΙΝΙΚΗ ΕΙΚΟΝΑ

| | | | | | | |
|---|---|---|---|---|---|---|
| • Μη εξαιρεθής όγκος σιελογόνων αδένων<br>○ Παρωτίδας<br>○ Υπογναθίου<br>○ Ελασσόνων σιελογόνων (*1)<br>ή<br>• Μερικώς εξαιρεθής όγκος σιελογόνων αδένων | → | • H&P που περιλαμβάνουν πλήρη εξέταση κεφαλής και τραχήλου, έμμεση και με χρήση ενδοσκοπίου λαρυγγοσκόπηση ανάλογα με τις κλινικές ενδείξεις<br>• CT/MRI ανάλογα με τις κλινικές ενδείξεις (*2)<br>• Απεικονιστικός έλεγχος Θώρακος<br>• FNA ή ανοικτή βιοψία (μπορεί να μην απαιτηθεί σε μερική εκτομή) | ↗ | Κλινική εικόνα (*3) καλοήθους όγκου<br>ή<br>Καρκινώματος | → | SALI – 2 |
| | | | ↘ | Λέμφωμα | → | Non – Hodgkin Λέμφωμα Guidelines |

(*1) Εντόπιση και στάδιο καθορίζουν την θεραπευτική προσέγγιση
(*2) Για προχωρημένους κακοήθεις όγκους περιλαμβάνονται CT/MRI από την βάση το κρανίου ως την κλείδα
(*3) Τα χαρακτηριστικά καλοήθειας περιλαμβάνουν τα εξής: κινητός επιφανειακός λοβός, αργή ανάπτυξη, έλλειψη πόνου, ανέπαφο VII και ανέπαφοι τραχηλικοί λεμφαδένες.

Πηγή:National Comprehensive Cancer Network. 2011
Απόδοση στα Ελληνικά: Μοιρέας Γεώργιος

ΣΤΑΔΙΟΠΟΙΗΣΗ

<table>
<tr><td rowspan="3">Κλινικά καλοήθης(*3) ή T1, T2 κακοήθης όγκος</td><td rowspan="3">→</td><td rowspan="3">Πλήρης χειρουργική εξαίρεση(*4)</td><td rowspan="2">↗</td><td>Καλοήθης</td><td colspan="3">→</td><td>Follow-up σύμφωνα με κλινικά ευρήματα</td><td colspan="2"></td></tr>
<tr><td>Low grade</td><td>→</td><td>Όγκος έχει διασπαρεί πιθανή Α/Θ(*5)</td><td>→</td><td rowspan="2">Follow-up (βλ.FOLL-A)</td><td rowspan="2">→</td><td rowspan="2">Υποτροπιάζουσα ή Εμμένουσα νόσος (βλ. SALI-4)</td></tr>
<tr><td>↘</td><td>Αδενοκυστικό, High grade ή μη καθορισμένο</td><td>→</td><td>Πιθανή Α/Θ (*5) (κατηγορία 2Β για T1)</td><td>→</td></tr>
<tr><td colspan="3"></td><td>↗</td><td>Καλοήθης</td><td colspan="3">→</td><td>Follow-up σύμφωνα με κλινικά ευρήματα</td><td colspan="2"></td></tr>
<tr><td>T3, T4a</td><td>→</td><td>Χειρουργική αξιολόγηση</td><td>→</td><td rowspan="2">Εντόπιση</td><td>Παρωτίδα</td><td>→</td><td rowspan="2">Αντιμετώπιση (βλ SALI-3)</td><td colspan="3" rowspan="2"></td></tr>
<tr><td colspan="2"></td><td>↓</td><td></td><td>Άλλοι σιελογόνοι</td><td>→</td></tr>
<tr><td>T4b</td><td>→</td><td>Αδύνατη χειρουργική εξαίρεση ή μη προτεινόμενη</td><td colspan="2">→</td><td>Θεραπευτική Α/Θ(*5) ή Α/Θ & Χ/Θ (κατηγορία 2Β)</td><td>→</td><td>Follow-up (βλ.FOLL-A)</td><td>→</td><td>Υποτροπιάζουσα ή Εμμένουσα νόσος (βλ. SALI-4)</td></tr>
</table>

(*3) Τα χαρακτηριστικά καλοήθειας περιλαμβάνουν τα εξής: κινητός επιφανειακός λοβός, αργή ανάπτυξη, έλλειψη πόνου, ανέπαφο VII και ανέπαφοι τραχηλικοί λεμφαδένες. (*4)Χειρουργική εξαίρεση καλοήθους όγκου: μη εκπυρήνιση της επιπολής παρωτίδας, διεγχειρητική επικοινωνία με τον ογκολόγο ή τον παθολογοανατόμο. (*5) Δείτε Αρχές Ακτινοθεραπείας (SALI-A)

Πηγή:National Comprehensive Cancer Network. 2011
Απόδοση στα Ελληνικά: Μοιρέας Γεώργιος

ΕΝΤΟΠΙΣΗ – ΑΝΤΙΜΕΤΩΠΙΣΗ (*6)

| | | | | | | | | | | | |
|---|---|---|---|---|---|---|---|---|---|---|---|
| Παρωτίδα | ↗ | Κλινικά N0 | Παρωτιδεκτομή με πλήρη εξαίρεση του όγκου ± λεμφαδενικός καθαρισμός για high-grade & High-stage όγκους | ↗ | Πλήρης εξαίρεση | | | ↗ | Όχι Κακά προγνωστικά στοιχεία → Follow-up (βλ.FOLL-A) | → | Υποτροπιάζουσα Ή Εμμένουσα νόσος (βλ. SALI-4) |
| | ↘ | Κλινικά N+ | Παρωτιδεκτομή + λεμφαδενικός καθαρισμός | | | | | → | Αδενοκυστικό | → | Α/Θ (κατηγορία 2B) (*5) |
| | | | | | | | | ↘ | Κακά προγνωστικά στοιχεία Intermediate ή high-grade Θετικά όρια ή ιδιαίτερα κοντά Διήθηση νεύρου ή περινευρικά Λεμφαδενικές μεταστάσεις Διήθηση αγγείων ή λεμφαγγείων | → | Επικουρική RT(*5) ή Πιθανή Χ/θ & Α/Θ (κατηγορία 2B) |
| Άλλοι σιελογόνοι | ↗ | Κλινικά N0 | Πλήρης εξαίρεση του όγκου | ↘ | Μερική εξαίρεση, υπολοιπόμενη νόσος | ↗ | ↑ Χειρουργική εξαίρεση εάν είναι δυνατό | | | | |
| | ↘ | Κλινικά N+ | Πλήρης εξαίρεση του όγκου και αφαίρεση λεμφαδένων | | | ↘ | Αδύνατη περαιτέρω χειρουργική αφαίρεση | → | | | Θεραπευτική Α/Θ (*5) ή Α/Θ & Χ/Θ (κατηγορία 2B) |

(*5) Δείτε Αρχές Ακτινοθεραπείας (SALI-A) (*7) Σύμφωνα με τις αρχές χειρουργικής κεφαλής και τραχήλου
(*6)Το προσωπικό νεύρο (VII) πρέπει να διατηρείται όπου αυτό είναι δυνατό

Πηγή:National Comprehensive Cancer Network. 2011
Απόδοση στα Ελληνικά: Μοιρέας Γεώργιος

ΥΠΟΤΡΟΠΗ

| | | | | | | | | | |
|---|---|---|---|---|---|---|---|---|---|
| Follow-up (βλ.FOLL-A) | | | ↗ | Εξαιρέσιμος→ | Πλήρης εξαίρεση | ↗ | Α/Θ (*5) | → | Follow-up (βλ.FOLL-A) |
| | ↗ | Τοπική υποτροπή χωρίς προηγηθείσα Α/Θ | | | | → | Αδενοκυστικό | → | Α/Θ (κατηγορία 2Β) (*5) |
| | | | | | | ↘ | Κακά προγνωστικά στοιχεία<br>Intermediate ή high-grade<br>Θετικά όρια ή ιδιαίτερα κοντά<br>Διήθηση νεύρου ή περινευρικά<br>Λεμφαδενικές μεταστάσεις<br>Διήθηση αγγείων ή λεμφαγγείων | → | Επικουρική RT(*5) ή Πιθανή Χ/θ & Α/Θ (κατηγορία 2Β) |
| | | | ↘ | Μη εξαιρέσιμος | → | | Α/Θ (*5)<br>ή<br>Χ/θ & Α/Θ (κατηγορία 2Β) | | |
| | → | Τοπική υποτροπή ή δεύτερος πρωτοπαθής με προηγηθείσα Α/Θ | ↗ | Εξαιρέσιμος | → | | Χειρουργική επέμβαση(*7) (προτιμάται)<br>ή<br>Επανάληψη Α/Θ ±Χ/Θ, (προτιμώνται κλινικές δοκιμές) | | |
| | | | ↘ | Μη εξαιρέσιμος | → | | Επανάληψη Α/Θ ±Χ/Θ,(προτιμώνται κλινικές δοκιμές)<br>ή<br>Χ/Θ | | |
| | ↘ | Απομακρυσμένες μεταστάσεις | ↗ | Στάνταρ αντιμετώπιση | ↗PS 0-2 → | | Χ/Θ<br>ή<br>Παρακολούθηση (σε αργή εξέλιξη)<br>ή<br>Επιλεκτική αφαίρεση μεταστάσεων | | |
| | | | | | ↘PS 3 → | | Υποστηρικτική αντιμετώπιση | | |
| | | | ↘ | Προτιμώνται κλινικές δοκιμές | | | | | |

(*5) Δείτε Αρχές Ακτινοθεραπείας (SALI-A) (*7) Σύμφωνα με τις αρχές χειρουργικής κεφαλής και τραχήλου, PS=Performance status (ECOG)

Πηγή:National Comprehensive Cancer Network. 2011
Απόδοση στα Ελληνικά: Μοιρέας Γεώργιος

**ΑΡΧΕΣ ΑΚΤΙΝΟΘΕΡΑΠΕΙΑΣ** (*1)

**Θεραπευτική Ακτινοθεραπεία**

- Photon ή Photon/electron ή Neutron
- Δόση
  Πρωτοπαθής εστία και διογκωμένοι λεμφαδένες
  66-74 Gy (1.8-2.0 Gy/fraction)(*2) ή
  19.2 n Gy (1.2 nGy/fraction)
  Ελεύθεροι λεμφαδένες
  44-64 Gy (16-2.0 Gy/fraction)(*2) ή
  13.2 n Gy (1.2 nGy/fraction)

**Μετεγχειρητική Ακτινοθεραπεία**

- Photon ή Photon/electron ή Neutron
- Δόση
  Πρωτοπαθής εστία
  ≥60 Gy (1.8-2.0 Gy/fraction)(*2) ή
  18 n Gy (1.2 nGy/fraction)
  Ελεύθεροι λεμφαδένες
  44-64 Gy (16-2.0 Gy/fraction)(*2) ή
  13.2 n Gy (1.2 nGy/fraction)

(*1)Δείτε τις τεχνικές ακτινοθεραπείας
(*2) Εξαρτάται από την φυσική εξέλιξη/grade του όγκου. (πχ. 1.8 Gy fraction μπορεί να χρησιμοποιηθεί για όγκους αργής ανάπτυξης)

Πηγή:National Comprehensive Cancer Network. 2011
Απόδοση στα Ελληνικά: Μοιρέας Γεώργιος

**FOLLOW – UP ΣΥΣΤΑΣΕΙΣ**

- Ιστορικό και φυσική εξέταση(*1):
  1ο Έτος: κάθε 1-3 μήνες
  2ο Έτος: κάθε 2-4 μήνες
  3ο -5ο Έτος: κάθε 4-6 μήνες
  >5ο Έτος: κάθε 6-12 μήνες0

- Μετά την αντιμετώπιση να γίνει ο βασικός απεικονιστικός έλεγχος της πρωτοπαθούς εστίας (και του τραχήλου εάν υπήρχε και εκεί παρέμβαση στους 6 μήνες (*2) (category 2B)
  Επιπλέον απεικόνιση εαν ενδείκνυται με βάση τα συμπτώματα (δεν ενδείκνυται σε ασυμπτωματικούς ασθενείς)
- Απεικόνιση του θώρακα εάν υπάρχουν κλινικές ενδείξεις
- TSH κάθε 6-12 μήνες εάν έχει γίνει Α/Θ τραχήλου
- Εκτίμηση φωνής, ακοής και κατάποσης
- Διακοπή καπνίσματος και κατανάλωσης αλκοόλ εάν υπάρχουν ενδείξεις
- Οδοντιατρική εκτίμηση
  Συνιστάται για την στοματική κοιλότητα
  Επί ενδείξεων εκτίμηση στοματοφάρυγγα, υποφάρυγγα και ρινοφάρυγγα
  Επί ενδείξεων για άλλες περιοχές ανάλογα με την Α/Θ
- Πιθανή παρακολούθηση Epstein-Barr virus (EBV) για ρινοφάρυγγα

(*1) Για μελάνωμα βλεννογόνων η φυσική εξέταση θα πρέπει να περιλαμβάνει ενδοσκοπική εξέταση παραρρινίων
(*2) Για καρκίνωμα στοματοφάρυγγα, υποφάρυγγα, γλωττίδας, υπεργλωττιδικό και ρινοφάρυγγα: απεικόνιση συνιστάται μόνο σε T3-4 & N2-3

Πηγή:National Comprehensive Cancer Network. 2011
Απόδοση στα Ελληνικά: Μοιρέας Γεώργιος

# Α.6. ΣΤΟΙΧΕΙΑ ΓΙΑ ΤΟΝ ΡΟΛΟ ΤΩΝ p53, Ki-67, GFAP & E-Cadherin

## Α.6.1. ΠΡΩΤΕΙΝΗ p53

Το Ογκοκατασταλτικό γονίδιο p53 έχει ενοχοποιηθεί για συμμετοχή στη διαδικασία της καρκινογέννεσης σε πολλά όργανα. Εντοπίζεται στο χρωμόσωμα 17. Η αρχική του κατάταξη ήταν στα ογκογόνα γονίδια, εν τούτοις, περαιτέρω μελέτες απέδειξαν ότι έχει ογκοκατασταλτική δράση. Η δράση αυτή διαμεσολαβείται μέσω της έκφρασης μίας πυρηνικής φωσφοπρωτεΐνης, η οποία περιέχει 39 αμινοξέα, ο βιολογικός ρόλος της οποίας συνίσταται στην αναστολή της εξέλιξης του κυτταρικού πολλαπλασιασμού μεταξύ των φάσεων G1 και S καθώς και στην αναστολή του αναδιπλασιασμού του DNA.

Ένας ακόμα προτεινόμενος μηχανισμός της ογκοκατασταλτικής δράσης του p53 είναι η διακοπή της κυτταρικής διαίρεσης σε περίπτωση βλάβης. Η μετάλλαξη στο γονίδιο p53 είναι η συχνότερα σχετιζόμενη με την ανάπτυξη καρκίνου στον άνθρωπο.

Σε βιολογικό επίπεδο , ο ρόλος του συνίσταται στη διακοπή του κυτταρικού κύκλου, την απόπτωση, την επιδιόρθωση του DNA και στην απόκριση στο στρες. Εκτός αυτών, το γονίδιο p53 λειτουργεί ως σταθεροποιητής του γονιδιώματος και αναστολέας της αγγειογένεσης. Η πρωτεΐνη που κωδικοποιείται από το γονίδιο p53, η φυσική πρωτεΐνη p53 εντοπίζεται στον πυρήνα του κυττάρου. Εν τούτοις, η ανίχνευσή της είναι αδύνατη λόγω του εξαιρετικά μικρού χρόνου ημιζωής της που δεν ξεπερνά τα 15 έως 20 λεπτά.

Στις περιπτώσεις μετάλλαξης του γονιδίου p53, η πρωτεΐνη που παράγεται έχει άλλο φυσιολογικό ρόλο και αναστέλλει την απόπτωση. Μάλιστα, η δράση της είναι αρκετά πιο διεσταλμένη χρονικά, καθώς σχηματίζει συμπλέγματα μαζί με τη φυσική με μεγαλύτερη σταθερότητα και χρόνο ημιζωής.

Το γεγονός της διάκρισης μεταξύ των μορφών της μεταλλαγμένης και μη μεταλλαγμένης μορφής της πρωτεΐνης καθιστά δυνατή την ανίχνευση με ανοσοϊστοχημικές μεθόδους μόνο της μεταλλαγμένης μορφής. Κατά συνέπεια, η ανίχνευση της πρωτεΐνης οδηγεί στη συναγωγή του συμπεράσματος ότι το αντίστοιχο γονίδιο έχει ήδη μεταλλαχθεί.

Η διαταραχή της λειτουργίας του p53 έχει ως αποτέλεσμα συνακόλουθη βλάβη στη διαδικασία αναδιπλασιασμού του DNA. Επαγωγικά, αυξάνεται η πιθανότητα γονιδιακής αστάθειας, επιβίωσης κυτταρικών πληθυσμών που φέρουν κρίσιμη μάζα μεταλλάξεων και κατά συνέπεια, κακοήθη εκτροπή.

Το p53 είναι ένα μόριο που ο ρόλος του στην καρκινογένεση έχει κατά κόρον μελετηθεί. Σύμφωνα με την υπόθεση του Knudson, η μετάλλαξή του είναι αποτέλεσμα απώλειας της ετεροζυγωτίας και ταυτόχρονης σημειακής μετάλλαξης. Το γεγονός αυτό έχει ανοίξει ερευνητικούς ορίζοντες στην κατεύθυνση της ανίχνευσης αυξημένης πιθανότητας ανάπτυξης κακοήθειας στους ασθενείς με ετεροζυγωτία, αν και οι μελέτες αυτές δεν έχουν καταλήξει σε οριστικά συμπεράσματα.

Υπάρχει βιβλιογραφία σχετικά με το ρόλο της p53 (Zhang Yang 2012, Peltonen 2010, Gallì 2009) στον καρκίνο των σιελογόνων αδένων, που συνοψίζεται στο ειδικό μέρος.

## Α.6.2. ΠΡΩΤΕΙΝΙΚΟ ΑΝΤΙΓΟΝΟ Ki-67

Το Αντιγόνο Ki-67 ανακαλύφθηκε στις αρχές της δεκαετίας του 1980 στη Γερμανία σε ασθενείς με λέμφωμα Hodgkin's lymphoma-derived cell line. (Gerdes 1983). Το Ki-67 έχει συσχετιστεί με τα αρχικά στάδια της σύνθεσης του ριβοσωμικού RNA που εξαρτώνται από την πολυμεράση τύπου I. Ο ακριβής ρόλος της πρωτεΐνης αυτής στη διαδικασία της κυτταρικής διαίρεσης αποτελεί ακόμα και σήμερα πεδίο διχογνωμίας. Η έκφραση της ποικίλει ανάμεσα στις διάφορες φάσεις της κυτταρικής διαίρεσης (G1, S, G2, και M), ενώ στα μεσοδιαστήματα (φάση G0) δεν ανιχνεύεται. Στη G1 φάση ανιχνεύονται οι υψηλότερες τιμές της.

Ο κύριος τρόπος μέτρησης του Ki-67 είναι η μέθοδος της ανοσοϊστοχημείας με τη χρήση του αντιγόνου MIB-1(Whitfield 2006). Σε γενικές γραμμές, το ποσοστό του Ki-67 ταυτίζεται με αυτό των κυττάρων με πυρηνική χρώση(Rahmamadez 2007).

Σε κλινικό επίπεδο, η καλύτερα μελετημένη σχέση και κατά συνέπεια η ευρύτερα διαδεδομένη κλινική χρήση είναι σχετικά με τον καρκίνο του μαστού. Είναι αποδεκτό, ότι ποσοστά Ki-67 πάνω από 10–14% αποτελούν ανεξάρτητο παράγοντα κινδύνου για την πρόγνωση της πορείας του καρκίνου του μαστού (Yerushalmi 2010). Σύμφωνα με την τρέχουσα προσέγγιση στη θεραπεία του καρκίνου του μαστού, η ανίχνευση του Ki-67 αποτελεί τον κρίσιμο και αποφασιστικό παράγοντα για την προσθήκη της χημειοθεραπείας στην ορμονική θεραπεία στους θετικούς για ορμονο-υποδοχείς καρκίνους του μαστού. (Nishimura 2010) καθώς και για την ιστολογική τους κατάταξη σε χαμηλής, μέσης και υψηλής διαφοροποίησης καρκίνους.

Ο ρόλος του Ki-67 στον καρκίνο κεφαλής και τραχήλου έχει επίσης εξεταστεί σε αρκετούς τύπους. Υπάρχουν μελέτες που συσχετίζουν την έκφραση με τον καρκίνο του στόματος, των παραθυρεοειδών αδένων (Wang 2012), του φάρυγγα και του λάρυγγα, (Nichols 2012, Ashraf 2010) αλλά και των σιελογόνων αδένων, χωρίς εν τούτοις για την τελευταία περίπτωση να υπάρχει γενική αποδοχή της συσχέτισης ή χρήση της στην καθημέρα κλινική πράξη. Ειδικά για τον καρκίνο του λάρυγγα, τον συχνότερο από τους καρκίνους κεφαλής και τραχήλου, οι Niichols et al. υποστήριξαν ότι η έκφρασή του είναι σε θέση να προβλέψει την αποτελεσματικότητα της ακτινοθερεπείας. Το Ki-67 φέρεται ως εκ τούτου να είναι σε θέση να διαδραματίσει κομβικό ρόλο στη λήψη συγκεκριμένων αποφάσεων στη θεραπευτική προσέγγιση του καρκίνου, όπως φιλοδοξεί να πετύχει και η παρούσα μελέτη.

## Α.6.3. ΠΡΩΤΕΙΝΗ GFAP (Glial Fibrillary Acidic Protein)

Η όξινη ινιδιακή Πρωτεΐνη της γλοίας (Glial fibrillary acidic protein-GFAP) είναι μία πρωτεΐνη η οποία κωδικοποιείται από το αντίστοιχο γονίδιο GFAP στους ανθρώπους. Είναι μία διάμεση πρωτεΐνη η οποία εκφράζεται από ποικίλους τύπους κυττάρων του ΚΝΣ. Η GFAP έχει επίσης ανιχνευθεί σε οστεοκύτταρα και χονδροκύτταρα, στο πάγκρεας, στο ήπαρ και στους όρχεις ανθρώπων και πειραματοζώων. Η πρώτη σήμανση ης πρωτεΐνης GFAP έγινε το 1971. Έχει στενή συγγένεια με άλλες πρωτεΐνες της ίδιας οικογένειας που δεν ανήκουν το επιθήλιο, όπως η βιμεντίνη, η δεσμίνη και η περιφερίνη, οι οποίες συμμετέχουν στη στάση του κυτταροσκελετού. Η GFAP θεωρείται ότι διατηρεί επίσης τη μηχανική δομή της νευρογλοίας.

Οι διάμεσες πρωτεΐνες ομάδας ΙΙΙ, όπως GFAP σχηματίζουν τόσο ομοδιμερείς όσο και ετεροδιμερείς αλυσίδες. Είναι δυνατός επίσης ο πολυμερισμός τους τόσο με άλλες πρωτεΐνες της ομάδας ΙΙ όσο και με την κερατίνη. Προκειμένου να σχηματιστούν δίκτυα, η GFAP ενώνεται σε τετραμερή, τα οποία αποτελούν βασικό συστατικό των ενδιάμεσων νηματίων.

Η GFAP εκφράζεται κυρίως στο κεντρικό νευρικό σύστημα και συγκεκριμένα στα αστροκύτταρα. Διαδραματίζει ρόλο στις λειτουργίες, όπως η επικοινωνία ανάμεσα σε διαφορετικούς τύπους κυττάρων. ο αιματοεγκεφαλικός φραγμός αλλά και η μίτωση. Η έλλειψή της οδηγεί σε απομυελίνωση των κυττάρων.

Κατά τη μίτωση, διαπιστώνεται αύξηση της φωσφορυλιωμένης GFAP καθώς και μετακίνησή της στο σημείο αποχωρισμού των κυττάρων. Η GFAP επίσης φέρεται να διαδραματίζει κρίσιμο ρόλο στη διαδικασία της αποκατάστασης της λειτουργίας του ΚΝΣ μετά από κρανιοεγκεφαλική κάκωση.

Η GFAP έχει συσχετιστεί με την εμφάνιση νόσων του ΚΝΣ (Bernal 2012, Bart A 2012). Σχετίζεται με το νόσο του Alexander, μια γενετικά καθοριζόμενη οντότητα, κατά την οποία εμφανίζεται επιληψία , σπασμοί και ψυχιατρικές διαταραχές. Ο κυτταρικός μηχανισμός της νόσου περιλαμβάνει την απόπτωση των κυττάρων που οφείλεται στη δράση της κασπάσης 3, που ελέγχεται από την παραγωγή της GFAP.

Η σχέση της GFAP με τον καρκίνο του εγκεφάλου έχει τεκμηριωθεί επαρκώς στη βιβλιογραφία όπως στις περιπτώσεις των αστροκυτωμάτων (Kamphuis 2012) όπου η παρουσία GFAP στο αίμα έχει συσχετιστεί με την πρόγνωση της νόσου.

## Α.6.4. E-CADHERIN (Ε-Καντχερίνη)

Η E-Cadherine είναι μία διαμεμβρανική γλυκοπρωτεΐνη της οποίας ο φυσιολογικός ρόλος συνίσταται στη δημιουργία ζωνών πρόσφυσης ανάμεσα στα κύτταρα του επιθηλίου. Το γονίδιο που είναι υπεύθυνο για την έκφρασή της εκφράζεται στο χρωμόσωμα 16q23 ενώ η παραγωγή της γίνεται στα επιθηλιακά κύτταρα. Μετά την παραγωγή της, η E-Cadherine τοποθετείται στην κυτταρική μεμβράνη όπου και διαμεσολαβεί την κίνηση των κυττάρων ασβεστίου αλλά και ενζύμων όπως το ATP (Georgolios 2006).

Ο ρόλος της E-Cadherine στην καρκινογένεση θεωρείται προστατευτικός. Συγκεκριμένα, θεωρείται ως αναστολέας της διήθησης των καρκινικών κυττάρων , ενώ η υποέκφρασή της συσχετίζεται με αύξηση της πιθανότητας ανάπτυξης μεταστάσεων, τοπικών και απομακρυσμένων, το χαμηλότερο βαθμό διαφοροποίησης και ως εκ τούτου την μειωμένη επιβίωση των ασθενών.

Ο καρκίνος σχετίζεται με τη μείωση της E-Cadherine και κατά συνέπεια της ανάπτυξης γεφυρών μεταξύ των κυττάρων. Κατ΄επέκταση, αναστέλλεται η μεταφορά ογκοκατασταλτικών ερεθισμάτων που επηρεάζουν προληπτικά γειτονικά κύτταρα.

Η υποέκφραση της E-Cadherine σχετίζεται με διηθητικούς τύπους καρκίνου, σε διάφορα όργανα, όπως το παχύ έντερο, το στομάχι, το πάγκρεας και άλλα (Moran 2005, Wang 2004, .Η E-Cadherine, και συγκεκριμένα η υποέκφρασή της, έχει συσχετιστεί βιβλιογραφικά με την εμφάνιση του καρκίνου των σιελογόνων αδένων, αλλά όχι επαρκώς με την πρόγνωση της κλινικής πορείας τους. Τόσο οι Zhang et al το 2000, όσο και οι Andreadis et al το 2008, βρήκαν μειωμένα επίπεδα έκφρασης έως και πλήρη απουσία E-Cadherine με τη βοήθεια των τεχνικών της ανοσοϊστοχημείας σε ασθενείς με αδενοκυστικό καρκίνωμα (Zhang 2000) και καρκίνο των σιελογόνων αδένων γενικότερα (Andreadis 2008).

# Β. ΕΙΔΙΚΟ ΜΕΡΟΣ

# Β.1. ΜΕΛΕΤΗ

## Β.1.1. ΣΚΟΠΟΣ ΤΗΣ ΜΕΛΕΤΗΣ

Ο καρκίνος των σιελογόνων αδένων αποτελεί μία κλινική πρόκληση, όχι ίσως τόσο σε επίπεδο διάγνωσης, καθώς στη διαγνωστική φαρέτρα προ της κλινικής εξέτασης συμπεριλαμβάνονται και αξιόπιστες μέθοδοι, τόσο απεικονιστικές (αξονική και μαγνητική τομογραφία) όσο και η βιοψία δια λεπτής βελόνης (Fine Needle Aspiration-FNA), όσο σε επίπεδο αντιμετώπισης.

Οι αποφάσεις που πρέπει να παρθούν για ένα ασθενή με διαγνωσμένο καρκίνο των σιελογόνων είναι ο τύπος και η έκταση της επέμβασης αφαίρεσης του αδένα (για παράδειγμα, επιπολής ή εν τω βάθει παρωτιδεκτομή) η πιθανότητα διενέργειας λεμφαδενικού καθαρισμού ή επιπρόσθετης ακτινοβόλησης του πεδίου καθώς και η πιθανή χορήγηση σχημάτων χημειοθεραπευτικών φαρμάκων σε περιπτώσεις εκτεταμένων όγκων πολύ υψηλής σταδιοποίησης. Στο κεφάλαιο Α5, υπάρχουν οι πίνακες με τις τρέχουσες κατευθυντήριες οδηγίες NCCN (National Comprehensive Cancer Network), του αρμόδιου δηλαδή για την εκπόνηση τέτοιων οδηγιών οργανισμού στις ΗΠΑ, για την αντιμετώπιση του καρκίνου των σιελογόνων αδένων.

Κάποιες από τις αποφάσεις αυτές είναι προφανείς ανάλογα με τη σταδιοποίηση και την ιστοπαθολογία των όγκων , κάποιες όμως είναι δύσκολες και πιθανώς αμφιλεγόμενες. Συγκεκριμένα, οι κατευθυντήριες οδηγίες για τον καρκίνο των σιελογόνων αφήνουν περιθώρια επιλογής για τη διενέργεια ακτινοθεραπείας ή/και λεμφαδενικού καθαρισμού στις περιπτώσεις Τ1 και Τ2 όγκων με κλινικά Ν0 τράχηλο. Στην περίπτωση αυτή ,ακόμα και αν υπάρχουν αποδείξεις ότι η εξαίρεση του όγκου είναι πλήρης, οι κατευθυντήριες οδηγίες επικαλούνται την ύπαρξη προγνωστικών παραγόντων για τη λήψη της απόφασης ακτινοβόλησης του όγκου ή όχι. Άλλη περίπτωση στην οποία οι κατευθυντήριες οδηγίες αφήνουν περιθώρια ελιγμών, είναι το κατά πόσο θα ακτινοβοληθούν οι Τ1 και Τ2 όγκοι χαμηλής διαφοροποίησης, με αποδεδειγμένη διασπορά.

Οι περιπτώσεις αυτές, με ασθενείς σε πρώιμα σχετικά στάδια είναι σχετικά συχνές , καθώς δεδομένου ότι η ανάπτυξη του όγκου είναι εμφανής και σχετικά αργή, οι περισσότεροι ασθενείς προσέρχονται εγκαίρως και όχι σε παραμελημένο στάδιο, όπως συμβαίνει συχνά σε άλλους τύπου καρκίνου, όπως αυτός του λάρυγγα στον οποίο οι ασθενείς που προσέρχονται με εξαρχής στάδιο ΙΙΙ και IV ξεπερνούν σε κάποιες σειρές το 45%.

Μία άλλη δύσκολη απόφαση αναφορικά με το θεραπευτικό πλάνο είναι η διεγχειρητική θυσία του προσωπικού νεύρου , όταν υπάρχει περινευρική διήθηση και η λειτουργία του προσωπικού είναι επηρεασμένη αλλά υπαρκτή. Για το συγκεκριμένο ζήτημα υπάρχει πολύ περιορισμένη βιβλιογραφία, πράγμα απολύτως προβλέψιμο και κατανοητό , καθώς και ο αριθμός των περιστατικών αυτών είναι περιορισμένος και από μεθοδολογικής άποψης ο σχεδιασμός μίας τέτοιας μελέτης θα ήταν αδύνατος, καθώς είναι πρακτικά ανέφικτη η κατάταξη των ασθενών σε ομάδες, λόγω πολύ μεγάλης ετερογένειας.

Με βάση τα παραπάνω στοιχεία, καθίσταται αυτονόητη η αξία πιθανής ανίχνευσης προγνωστικών παραγόντων για την εξέλιξη της πορείας του καρκίνου των σιελογόνων αδένων, τόσο με όρους πιθανότητας υποτροπής όσο και με όρους επιβίωσης. Η γνώση τέτοιων παραγόντων θα μπορούσε, εκτός από την αυτονόητη συμβολή στην πρόγνωση, να

συνεπικουρήσει και τη λήψη σοβαρών θεραπευτικών αποφάσεων. Η ύπαρξη δηλαδή ή η απουσία τέτοιων παραγόντων που έχει αποδειχτεί ότι επηρεάζουν την πορεία και την πιθανότητα υποτροπής θα μπορούσε να αποτελέσει ποιοτικό κριτήριο για τη λήψη μίας απόφασης σε περιπτώσεις όπου η σχέση κόστους/οφέλους από μία συγκεκριμένη θεραπευτική επιλογή είναι αμφιλεγόμενη, όπως για παράδειγμα στη θυσία του προσωπικού νεύρου ή στην ακτινοβόληση ενός κλινικά N0 τραχήλου. Η ανίχνευση αρνητικών προγνωστικών παραγόντων θα μπορούσε δυνητικά να βοηθήσει στην επιλογή μίας επιθετικότερης θεραπευτικής στρατηγικής.

Από τη βιβλιογραφία είναι γνωστή μία σειρά παραγόντων που επηρεάζουν την πρόγνωση των καρκίνων των σιελογόνων αδένων, όπως το στάδιο, ο ιστολογικός τύπος και οι θετικοί τραχηλικοί λεμφαδένες. Ένα ανοιχτό ερευνητικό πεδίο, εν τούτοις, αποτελεί η πιθανή επίδραση καρκινικών δεικτών στην πορεία του καρκίνου των σιελογόνων αδένων.

Ως καρκινικοί δείκτες, ονομάζονται οι πρωτεΐνες που παράγονται από τα καρκινικά κύτταρα ή από υγιή κύτταρα ως απάντηση στην παρουσία του όγκου και μπορούν να μετρηθούν ποσοτικά, παρέχοντας πληροφορίες σχετικά με την διάγνωση, πρόγνωση και παρακολούθηση της θεραπευτικής αγωγής της νόσου.

Οι καρκινικοί δείκτες αν επιλεγούν σωστά μπορούν να συνεισφέρουν ικανοποιητικά στην μελέτη της νόσου. Ορισμένες εφαρμογές των καρκινικών δεικτών είναι:

- Παρακολούθηση και αξιολόγηση της θεραπείας.
- Έλεγχος των μεταστάσεων πριν την εμφάνιση κλινικών συμπτωμάτων.
- Εκτίμηση της βιοχημικής φύσης του όγκου καθώς και κλινική σταδιοποίηση και ταξινόμησή του.
- Ικανότητα πρόγνωσης της νόσου.
- Ικανότητα διαφορικής διάγνωσης από καλοήθης όγκους και άλλες ασθένειες ή ακόμα και επιβεβαίωση της διάγνωσης.

Για τους παράγοντες p53, Ki-67 και E-Cadherine και GFAP η σχετική βιβλιογραφία για την πιθανή συσχέτισή τους με την πρόγνωση της πορείας του καρκίνου των σιελογόνων αδένων είναι απούσα ή πτωχή.

Ο σκοπός της παρούσας διατριβής είναι η αναζήτηση της πιθανής προγνωστικής αξίας των καρκινικών δεικτών p53, Ki-67, E-Cadherine και GFAP στην κλινική πορεία των καρκίνων των σιελογόνων αδένων.

## Β.1.2. ΑΣΘΕΝΕΙΣ ΚΑΙ ΜΕΘΟΔΟΣ

**Η μελέτη ήταν προοπτική** και είχε ως στόχο την ανεύρεση πιθανών βιολογικών παραγόντων που να επηρεάζουν την κλινική πορεία, την πιθανότητα υποτροπής και τη σχετιζόμενη με την νόσο θνητότητα σε ασθενείς με καρκίνο των σιελογόνων αδένων.

**Οι ασθενείς** που συμμετέχουν στη μελέτη **αντλήθηκαν** από τα εξωτερικά ιατρεία που είναι συνδεδεμένα με την ΩΡΛ Κλινική του Κοργιαλένειου-Μπενάκειου Νοσοκομείου του Ελληνικού Ερυθρού Σταυρού. Το νοσοκομείο αυτό εξυπηρετεί το γενικό πληθυσμό Αθήνας και περιχώρων, ενώ δέχεται και ασθενείς από την επαρχία, δεδομένου ότι πρόκειται για τριτοβάθμιο νοσοκομείο. Δεν υπάρχουν περιορισμοί και ανασχετικοί παράγοντες στην πρόσβαση των ασθενών στο Νοσοκομείο. Το γεγονός αυτό εξασφαλίζει την αντιπροσωπευτικότητα και την ποικιλότητα του πληθυσμού από τον οποίο αντλούνται περιστατικά για τη μελέτη. Κατά συνέπεια το δείγμα στο οποίο γίνονται οι παρατηρήσεις θεωρείται τυχαίο και αντιπροσωπευτικό και ως εκ τούτου είναι δυνατό να γίνουν οι αναγκαίες αναγωγές που να αφορούν το γενικό πληθυσμό. Οι ασθενείς συνέχισαν να εντάσσονται στη μελέτη για χρονικό διάστημα 6 ετών, από το 1998 έως το 2004 και η μέγιστη διάρκεια παρακολούθησης έφτασε έως το 2009.

**Οι ασθενείς έπασχαν** όλοι από κακοήθη όγκο των σιελογόνων αδένων. Η διάγνωση είχε τεθεί με βάση το ιστορικό, την κλινική εξέταση, τον απεικονιστικό έλεγχο και τη βιοψία δια λεπτής βελόνης (Fine Needle Aspiration, FNA).

**Η αντιμετώπιση** για όλους τους ασθενείς ήταν η χειρουργική εξαίρεση του όγκου υπό γενική αναισθησία, με βάση τις τρέχουσες κατευθυντήριες οδηγίες. Στην πλειονότητα των περιπτώσεων, που αφορούσαν όγκους της παρωτίδας, η επέμβαση ήταν η επιπολής ή η εν τω βάθει παρωτιδεκτομή, ανάλογα με την έκταση της διήθησης από τον όγκο. Σε καμία περίπτωση δεν έγινε απλή εκπυρήνιση του όγκου. Λεμφαδενικός καθαρισμός και συνοδός ακτινοθεραπεία εφαρμόστηκαν ανάλογα με το στάδιο της νόσου και σύμφωνα με τις κατευθυντήριες οδηγίες.

**Η διάγνωση** επιβεβαιώθηκε σε όλους τους ασθενείς με βάση την ιστοπαθολογική έκθεση. Από την έκθεση του παθολογοανατομικού εργαστηρίου κατεγράφησαν και αξιοποιήθηκαν μία σειρά πληροφοριών όπως το μέγεθος του όγκου, ο ιστολογικός τύπος, ο βαθμός διαφοροποίησης, το κατά πόσο τα χειρουργικά όρια ήταν διηθημένα ή όχι, αλλά και η παρουσία των προς εξέταση παραγόντων, του p53, του Ki-67, του GFAP και της E-Cadherine.

**Τα κριτήρια** για να συμπεριληφθεί κάποιος ασθενής στη μελέτη ήταν διαγνωσμένη κακοήθεια με βάση ιστοπαθολογική έκθεση και χρόνος παρακολούθησης πάνω από ένα έτος

**Ο στόχος** της προοπτικής μελέτης για κάθε ασθενή ήταν η παρακολούθηση για διάστημα πενταετίας. Για ορισμένους ασθενείς το διάστημα αυτό έφτασε τα οκτώ έτη.

**Η μελέτη δεν ήταν παρεμβατική** καί οι θεράποντες έλαβαν τις αποφάσεις για τη φύση και το χρόνο της θεραπείας την οποία θα προτείνουν στον ασθενή ανεξάρτητα από αυτή.

**Τα στοιχεία που κατεγράφησαν** για κάθε ασθενή περιελάμβαναν την ηλικία, το φύλο, την πλευρά της βλάβης, τον ιστολογικό τύπο της κακοήθειας, το στάδιο κατά TNM, τη διενέργεια ή μη λεμφαδενικού καθαρισμού και ακτινοθεραπείας, και την ανίχνευση των p53, Ki-67, e-Cadherine, και GFAP.

**Η ανίχνευση των μορίων** αυτών έγινε με μεθόδους Ανοσοϊστοχημείας. Η ανοσοϊστοχημική μέθοδος εφαρμόστηκε σε τομές παραφίνης πάχους 5μm από τον όγκο. Το πρωτόκολλο περιελάμβανε αποπαραφίνωση και ενυδάτωση των τομών, εξουδετέρωση της ενδογενούς υπεροξειδάσης με επώσαση των τομών σε $H_2O_2$ για 10 λεπτά, επώαση με πρωτεολυτκό ένζυμο, εφαρμογή του ultra-V-block, εμβάπτιση σε διάλυμα αιματοξυλίνης, προοδευτική αφυδάτωση και ανίχνευση των αντιγονικών θέσεων με τη χρήση των κατάλληλων αντιδραστηρίων για την αναγνώριση των υπό εξέταση παραγόντων.

Ως θετική αποτιμήθηκε η ανεύρεση Ki-67 και p53 σε ποσοστό πάνω από 20%,ενώ η E-Cadherine και το GFAP αποτιμήθηκαν ως θετική ή αρνητική παρουσία.

**Ως κριτήρια για την πορεία της νόσου** (outcome measures) ετέθησαν η υποτροπή της νόσου και η σχετιζόμενη με τη νόσο επιβίωση. Η συσχέτιση με τους δύο αυτούς παράγοντες αναζητήθηκε κατά την εκτέλεση των στατιστικών δοκιμασιών. Η σχετιζόμενη με τη νόσο επιβίωση επελέγη σαν κριτήριο συσχέτισης με την έκφραση των υπό εξέταση παραγόντων, προκειμένου να γίνει η στατιστική ανάλυση

**Στατιστική ανάλυση**

Δεδομένου του αριθμού και της ποικιλότητας των παραγόντων που επιδρούν στην εξέλιξη του καρκίνου των σιελογόνων αδένων, εκτός από τους παράγοντες στους οποίους εστίασε η παρούσα μελάτη, και προκειμένου να καταστεί εφικτή η ανάδειξη της επίδρασης των παραγόντων αυτών τόσο ανεξάρτητα, όσο και λαμβάνοντας υπόψη τους υπόλοιπους γνωστούς με βάση τη βιβλιογραφία και την κλινική παρατήρηση και πράξη παράγοντες, οι στατιστικές δοκιμασίες που διενεργήθηκαν κάλυψαν **τέσσερα διαφορετικά επίπεδα** τα οποία ήταν:

- ✓ Η σύγκριση μεταξύ των ομάδων ασθενών στους οποίους ανιχνεύτηκε και στους οποίους δεν ανιχνεύτηκε ένας συγκεκριμένος παράγοντας, αναφορικά με την πιθανότητα υποτροπής και την επιβίωση, έγινε με χρήση της στατιστικής δοκιμασίας $\chi^2$ καθότι τα δεδομένα αυτά ήταν κατηγορικά και ήταν δυνατή η ανάπτυξή τους σε τετράπτυχο πίνακα.
- ✓ Περαιτέρω διερεύνηση της συσχέτισης της ανεύρεσης των εξεταζόμενων παραγόντων με την πιθανότητα υποτροπής και τη σχετιζόμενη με τη νόσο επιβίωση έγινε με χρήση της στατιστικής δοκιμασίας της γραμμικής παλινδρόμησης (bivariate correlation). Η συσχέτιση έγινε με ορισμό τόσο της υποτροπής όσο και της σχετιζόμενης με τη νόσο επιβίωσης ως ανεξάρτητων μεταβλητών (ερευνητικών μεταβλητών) και των εξεταζόμενων παραγόντων ως εξαρτημένων μεταβλητών (μεταβλητών απόκρισης).
- ✓ Προκειμένου να γίνει εφικτή η εξέταση της πιθανής συσχέτισης της πιθανότητας υποτροπής και της σχετιζόμενης με τη νόσο επιβίωσης και των εξεταζόμενων παραγόντων, υπό το πρίσμα της ύπαρξης γνωστών παραγόντων όπως το στάδιο της νόσου, η ύπαρξη λεμφαδενικών μεταστάσεων και η ηλικία, διενεργήθηκε πολλαπλή λογιστική παλινδρόμηση (logistic regression). Με τη μέθοδο αυτή διερευνείται η επίδραση πιθανών συγχυτικών παραγόντων (confounders)
- ✓ Τέλος, προκειμένου στην όλη στατιστική ανάλυση να συμπεριληφθεί και ο χρονικός άξονας , δεδομένου ότι η παρακολούθηση διήρκεσε έτη χωρίς όμως η διάρκεια της παρακολούθησης να είναι ίδια για όλους τους ασθενείς χρησιμοποιήθηκαν ειδικές στατιστικές δοκιμασίες προσαρμοσμένες στην επιβίωση (Kaplan-Meier και Cox-Regresion). Οι δοκιμασίες αυτές επιτρέπουν την αναζήτηση της επίδρασης των εξεταζομένων

παραγόντων , χωρίς την επίδραση του γεγονότος ότι οι ασθενείς δεν έχουν παρακολουθηθεί για το ίδιο χρονικό διάστημα.

**Η στατιστική επεξεργασία** έγινε με τη χρήση του στατιστικού πακέτου SPSS v 16.0. Ως επίπεδο στατιστικής σημαντικότητας ορίστηκε το 5% (p value<0.05).

## Β.1.3. ΑΠΟΤΕΛΕΣΜΑΤΑ

Στη μελέτη συμπεριελήφθησαν συνολικά 33 ασθενείς.

Από τους ασθενείς αυτούς, οι 15 ήταν άνδρες (ποσοστό 45,45%) και οι 18 γυναίκες.

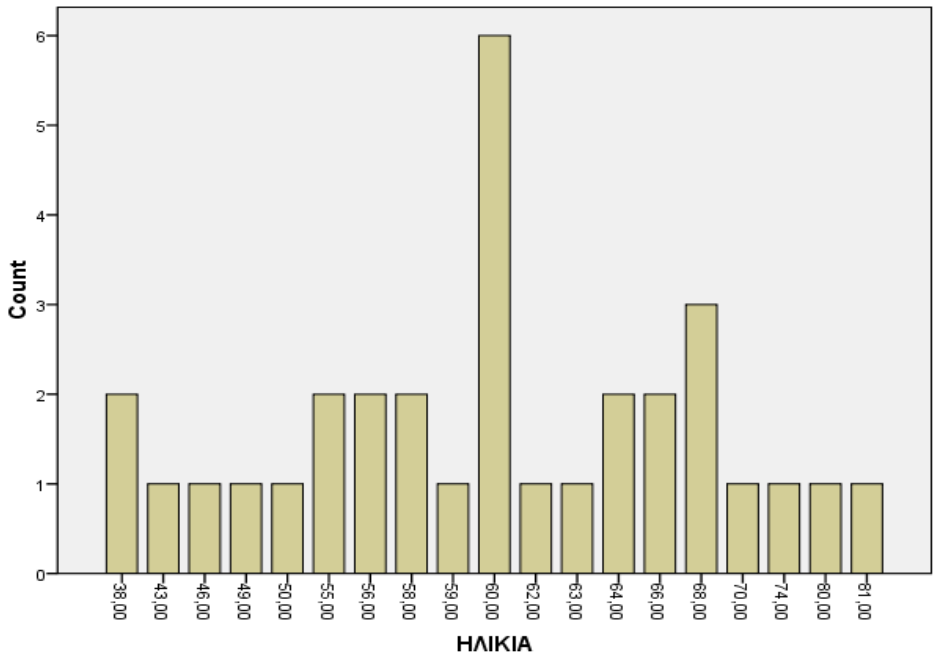


Ο μέσος χρόνος παρακολούθησης ήταν 38,54 μήνες (3,32 έτη), με μικρότερο διάστημα παρακολούθησης τους 9 μήνες και μεγαλύτερο τους 96.

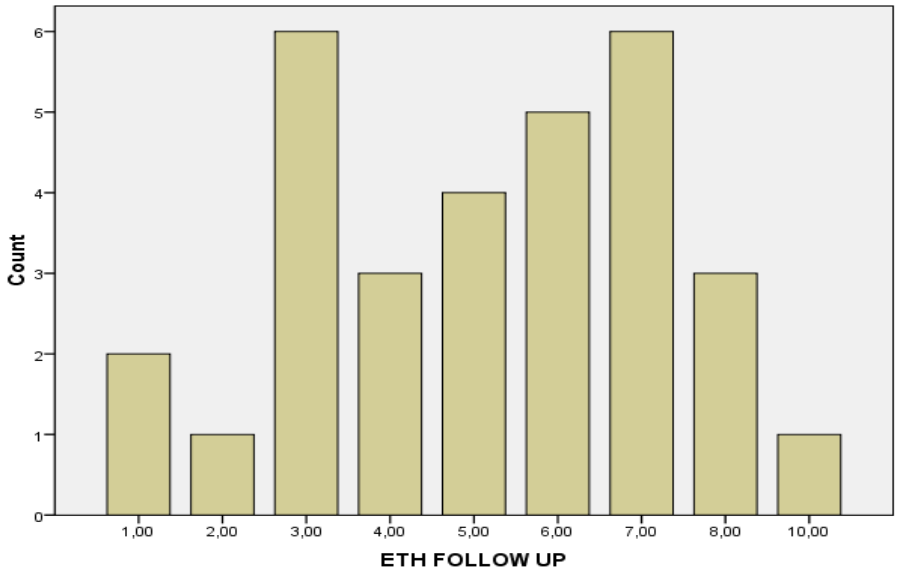


Οι 29 ασθενείς (ποσοστό 87,82%) είχαν εντόπιση του όγκου στην παρωτίδα και 4 (12,12%) στον υπογνάθιο αδένα.

Δώδεκα ασθενείς (36,36%) ήταν σταδίου 1, 13 ασθενείς (39,39%)ήταν σταδίου 2, 6 ασθενείς (18,18%) ήταν σταδίου 3και 2 ασθενείς(6%) σταδίου 4.

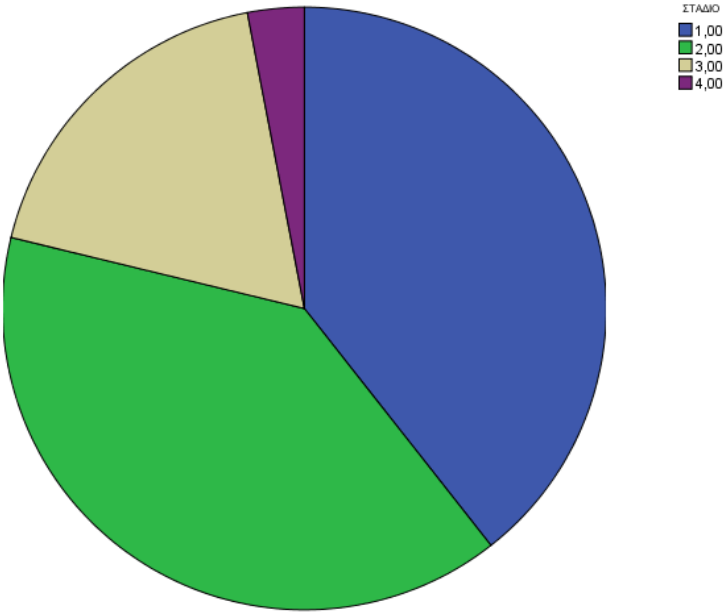


Οι ασθενείς με θετικές τραχηλικές λεμφαδενικές μεταστάσεις ήταν 3 (ποσοστό 9%).

Από τη συνολική ομάδα των ασθενών, οι 19 (ποσοστό 58%) ολοκλήρωσαν τον αρχικό στόχο παρακολούθησης που είχε τεθεί στα 5 έτη.

Ο συνολικός αριθμός υποτροπών κατά τη διάρκεια της παρακολούθησης ήταν 9/33 (ποσοστό 27,27%).

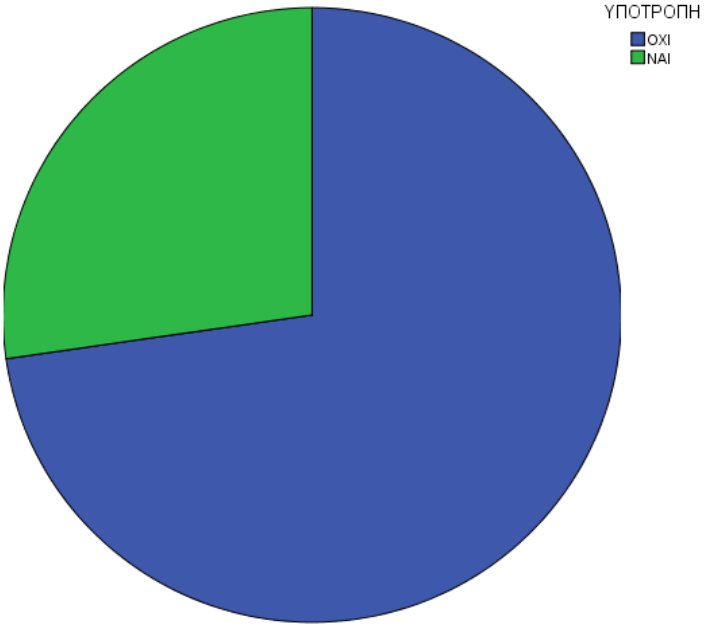


Ο συνολικός αριθμός θανάτων σχετιζόμενων με τη νόσο ήταν 6 (ποσοστό 18,18%).

Το p53 ανιχνεύτηκε συνολικά στο 33% των ασθενών, το Ki-67 στο 36,36%, το GFAP στο 50 % και η E-Cadherine στο 72% των ασθενών που εξετάστηκαν σχετικά.

Συνολικά ποσοστά ανίχνευσης στο σύνολο των ασθενών:

| Ki-67 | p53 | E-Cadherine | GFAP |
|---|---|---|---|
| 36,36% | 33% | 72% | 50% |

Συγκρίνοντας τις ομάδες ασθενών με και χωρίς υποτροπή, ως προς την έκφραση των παραγόντων, με χρήση της δοκιμασίας $\chi^2$, τα αποτελέσματα που προέκυψαν είναι τα εξής:

Η ομάδα των ασθενών χωρίς υποτροπή αριθμούσε 24 άτομα, ενώ οι ασθενείς με υποτροπή ήταν 9. Από αυτούς τους 9, οι 6 είχαν θετικό(ποσοστό 66,67%) το p53, ενώ από τους ασθενείς χωρίς υποτροπή, το p53 εξέφρασαν 5(ποσοστό 20,8%). Η διαφορά αυτή βρέθηκε σαφώς στατιστικά σημαντική, με p value της τάξης του 0,0184. Επομένως, η έκφραση του p53 βρέθηκε να είναι συχνότερη στους ασθενείς με υποτροπή συγκριτικά με αυτούς χωρίς υποτροπή.

Από αυτούς τους 9 ασθενείς με υποτροπή, οι 6 είχαν θετικό(ποσοστό 66,67%) το Ki-67 , ενώ από τους ασθενείς χωρίς υποτροπή, το Ki-67 εξέφρασαν 6 (ποσοστό 25%). Η διαφορά αυτή βρέθηκε και επίσης σαφώς στατιστικά σημαντική, με p value της τάξης του 0,0355. Επομένως, η έκφραση του Ki-67 βρέθηκε να είναι συχνότερη στους ασθενείς με υποτροπή συγκριτικά με αυτούς χωρίς υποτροπή.

Αντίθετα, αναφορικά με την έκφραση των GFAP και E-Cadherine, δεν ανευρέθη στατιστικά σημαντική διαφορά. Τα ποσοστά υποτροπής σε ασθενείς με θετική Cadherine ήταν 20% ενώ στους ασθενείς χωρίς υποτροπή ήταν 38%. Η διαφορά αυτή δεν αναδείχθηκε στατιστικά σημαντική (p value 0,34).

Επίσης, στους ασθενείς με θετική και αρνητική GFAP τα ποσοστά υποτροπής ήταν τα ίδια (16%).

Τα αποτελέσματα συνοψίζονται στον παρακάτω πίνακα:

| | Ki-67 | p53 | E-Cadherine | GFAP |
|---|---|---|---|---|
| Ποσοστό ανίχνευσης σε ασθενείς με υποτροπή | 66,67% | 66,67% | 20% | 16% |
| Ποσοστό ανίχνευσης σε ασθενείς χωρίς υποτροπή | 25% | 20,8% | 38% | 16% |
| P value | 0,0355 | 0,0184 | 0,34 | - |
| Στατιστικά σημαντική διαφορά | Ναι | Ναι | Όχι | Όχι |

Συμπερασματικά, η συχνότητα εμφάνισης των p53 και Ki-67 είναι μεγαλύτερη σε στατιστικά σημαντικό βαθμό στους ασθενείς με υποτροπή συγκριτικά με αυτούς που δεν εμφάνισαν υποτροπή κατά τη διάρκεια της παρακολούθησης.

## Ανάλυση συσχέτισης μεταβλητών

Με τη μέθοδο univariate analysis έγινε συσχέτιση των p53, Ki-67, GFAP και E-Cadherine αφενός με την πιθανότητα υποτροπής και αφετέρου με την σχετιζόμενη με τη νόσο επιβίωση

## α. Πιθανότητα υποτροπής

**Correlations**

| | | ΥΠΟΤΡΟΠΗ | P53 |
|---|---|---|---|
| ΥΠΟΤΡΟΠΗ | Pearson Correlation | 1 | ,577** |
| | Sig. (2-tailed) | | ,000 |
| | N | 33 | 33 |
| P53 | Pearson Correlation | ,577** | 1 |
| | Sig. (2-tailed) | ,000 | |
| | N | 33 | 33 |

**. Correlation is significant at the 0.01 level (2-tailed).

Η συσχέτιση του p53 με την πιθανότητα υποτροπής ήταν πολύ έντονα θετική (p value<0,0001)

**Correlations**

| | | ΥΠΟΤΡΟΠΗ | Ki-67 |
|---|---|---|---|
| ΥΠΟΤΡΟΠΗ | Pearson Correlation | 1 | ,386* |
| | Sig. (2-tailed) | | ,027 |
| | N | 33 | 33 |
| Ki-67 | Pearson Correlation | ,386* | 1 |
| | Sig. (2-tailed) | ,027 | |
| | N | 33 | 33 |

*. Correlation is significant at the 0.05 level (2-tailed).

Η συσχέτιση του Ki-67 με την πιθανότητα υποτροπής ήταν επίσης θετική (p value<0,027)

**Correlations**

| | | ΥΠΟΤΡΟΠΗ | ECADH |
|---|---|---|---|
| ΥΠΟΤΡΟΠΗ | Pearson Correlation | 1 | -,241 |
| | Sig. (2-tailed) | | ,476 |
| | N | 33 | 11 |
| ECADH | Pearson Correlation | -,241 | 1 |
| | Sig. (2-tailed) | ,476 | |
| | N | 11 | 11 |

Η συσχέτιση της E-Cadherine με την πιθανότητα υποτροπής αντίθετα ήταν αρνητική (p value 0,476)

**Correlations**

| | | ΥΠΟΤΡΟΠΗ | GFAP |
|---|---|---|---|
| ΥΠΟΤΡΟΠΗ | Pearson Correlation | 1 | -,192 |
| | Sig. (2-tailed) | | ,549 |
| | N | 33 | 12 |
| GFAP | Pearson Correlation | -,192 | 1 |
| | Sig. (2-tailed) | ,549 | |
| | N | 12 | 12 |

Η συσχέτιση της GFAP με την πιθανότητα υποτροπής αντίθετα ήταν αρνητική (p value 0,549). Δεν ανευρέθη δηλαδή στατιστικά σημαντική συσχέτιση.

## β. Σχετιζόμενη με την νόσο επιβίωση

Εκτός από την πιθανότητα υποτροπής, εκτελέστηκαν στατιστικές δοκιμασίες παλινδρόμησης και με τη σχετιζόμενη με τη νόσο επιβίωση.

**Correlations**

| | | ΘΑΝΑΤΟΣ | P53 |
|---|---|---|---|
| ΘΑΝΑΤΟΣ | Pearson Correlation | 1 | ,444* |
| | Sig. (2-tailed) | | ,011 |
| | N | 32 | 32 |
| P53 | Pearson Correlation | ,444* | 1 |
| | Sig. (2-tailed) | ,011 | |
| | N | 32 | 33 |

*. Correlation is significant at the 0.05 level (2-tailed).

Η έκφραση της p53 εμφανίζεται να έχει στατιστικά σημαντική συσχέτιση με τη σχετιζόμενη με νόσο επιβίωση (p value 0,011)

**Correlations**

| | | ΘΑΝΑΤΟΣ | Ki-67 |
|---|---|---|---|
| ΘΑΝΑΤΟΣ | Pearson Correlation | 1 | ,415* |
| | Sig. (2-tailed) | | ,018 |
| | N | 32 | 32 |
| Ki-67 | Pearson Correlation | ,415* | 1 |
| | Sig. (2-tailed) | ,018 | |
| | N | 32 | 33 |

*. Correlation is significant at the 0.05 level (2-tailed).

Η έκφραση της Ki-67 εμφανίζεται να έχει στατιστικά επίσης σημαντική συσχέτιση με τη σχετιζόμενη με νόσο επιβίωση (p value 0,018).

Για τις GFAP και E-Cadherine, αντίθετα δεν ανευρέθη στατιστικά σημαντική συσχέτιση. (p value 0,807 και 0,35 αντίστοιχα).

**Correlations**

| | | ΕΠΙΒΙΩΣΗ | GFAP |
|---|---|---|---|
| ΕΠΙΒΙΩΣΗ | Pearson Correlation | 1 | ,095 |
| | Sig. (2-tailed) | | ,807 |
| | N | 30 | 9 |
| GFAP | Pearson Correlation | ,095 | 1 |
| | Sig. (2-tailed) | ,807 | |
| | N | 9 | 12 |

**Correlations**

| | | ΕΠΙΒΙΩΣΗ | ECADH |
|---|---|---|---|
| ΕΠΙΒΙΩΣΗ | Pearson Correlation | 1 | -,513* |
| | Sig. (2-tailed) | | 0,35 |
| | N | 30 | 17 |
| ECADH | Pearson Correlation | -,513* | 1 |
| | Sig. (2-tailed) | 0,35 | |
| | N | 17 | 18 |

*. Correlation is significant at the 0.05 level (2-tailed).

| Τύπος συσχέτισης | Ki-67 | p53 | E-Cadherine | GFAP |
|---|---|---|---|---|
| Υποτροπή | Συσχέτιση | Συσχέτιση | Απουσία συσχέτισης | Απουσία συσχέτισης |
| Επιβίωση | Συσχέτιση | Συσχέτιση | Απουσία συσχέτισης | Απουσία συσχέτισης |

Συνοπτικός πίνακας συσχετίσεων , με εκτέλεση της στατιστικής δοκιμασίας της παλινδρόμησης (univariate correlation)

## Πολλαπλή λογιστική παλινδρόμηση

Εκτός από τις συσχετίσεις κατά ζεύγη, διενεργήθηκε και πολλαπλή λογιστική παλινδρόμηση, σε 2 επίπεδα: μία περιλαμβάνοντας τα εξεταζόμενα μόρια αποκλειστικά και μία μαζί με τους υπόλοιπους γνωστούς προγνωστικούς παράγοντες: το στάδιο, τον ιστολογικό τύπο και τις λεμφαδενικές μεταστάσεις

Στην ανάλυση που συμπεριελάμβανε όλους τους παράγοντες, επιβεβαιώθηκε η συσχέτιση του κλινικού σταδίου και των μεταστάσεων με την κλινική πορεία του καρκίνου των σιελογόνων.

Και στις δύο αναλύσεις, η p53 και η Ki-67 βρέθηκαν να εμφανίζουν μεγαλύτερη συσχέτιση σε σχέση με τα άλλα δύο εξεταζόμενα μόρια

**Variables in the Equation**

| | | B | S.E. | Wald | df | Sig. | Exp(B) |
|---|---|---|---|---|---|---|---|
| Step 1[a] | P53 | -21,203 | 6,962E4 | ,000 | 1 | 1,000 | ,000 |
| | Ki-67 | 42,406 | 5,684E4 | ,000 | 1 | ,999 | 2,610E18 |
| | ECADH | ,000 | 5,684E4 | ,000 | 1 | 1,000 | 1,000 |
| | Constant | ,000 | 5,684E4 | ,000 | 1 | 1,000 | 1,000 |

a. Variable(s) entered on step 1: P53, Ki-67, ECADH.

## Καμπύλες επιβίωσης (Kaplan-Meier)

Ο σημαντικότερος τύπος ανάλυσης ήταν αυτός των καμπύλων επιβίωσης, καθώς σε αυτές εξετάζεται η επίδραση των παραγόντων σε βάθος χρόνου και όχι μία απλή αποτύπωση μίας μονοδιάστατης σχέσης. Εξετάστηκαν οι καμπύλες επιβίωσης και ως προς τους τέσσερις εξεταζόμενους παράγοντες.

Βρέθηκε στατιστικά σημαντική συσχέτιση με τους p53 και Ki-67(p value 0,0 και 0,01 αντίστοιχα) και όχι με τους GFAP και E-Cadherine.

### Ki-67

Η επίδραση της Ki-67 στην επιβίωση βρέθηκε στατιστικά σημαντική (p value 0,03) .Παρατίθεται η καμπύλη επιβίωσης (οι δύο καμπύλες αναπαριστούν την πορεία των ασθενών με και χωρίς τον παράγοντα) και τα αποτελέσματα της στατιστικής ανάλυσης, στα οποία αναδεικνύεται η επίδραση της Ki-67 στην επιβίωση

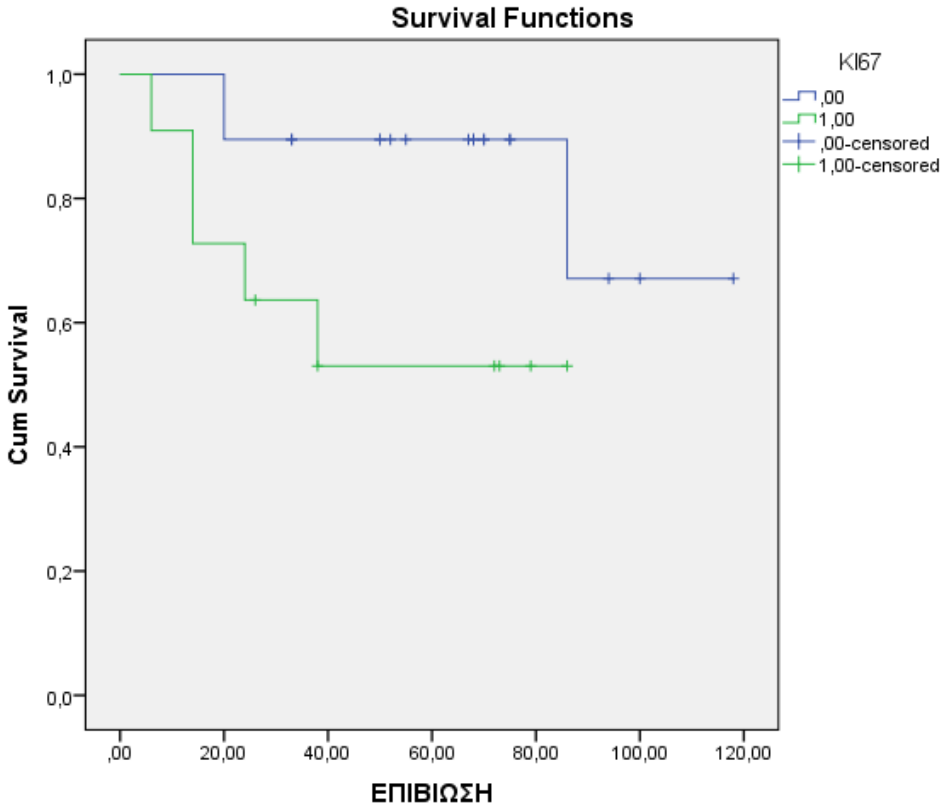


**Overall Comparisons**

| | Chi-Square | df | Sig. |
|---|---|---|---|
| Log Rank (Mantel-Cox) | 3,925 | 1 | ,048 |
| Breslow (Generalized Wilcoxon) | 4,722 | 1 | ,030 |

Test of equality of survival distributions for the different levels of Ki-67.

**P53**

Η επίδραση της p53 στην επιβίωση βρέθηκε στατιστικά σημαντική (p value 0,01) .Παρατίθεται η καμπύλη επιβίωσης (οι δύο καμπύλες αναπαριστούν την πορεία των ασθενών με και χωρίς τον παράγοντα) και τα αποτελέσματα της στατιστικής ανάλυσης, στα οποία αναδεικνύεται η επίδραση της p53 στην επιβίωση

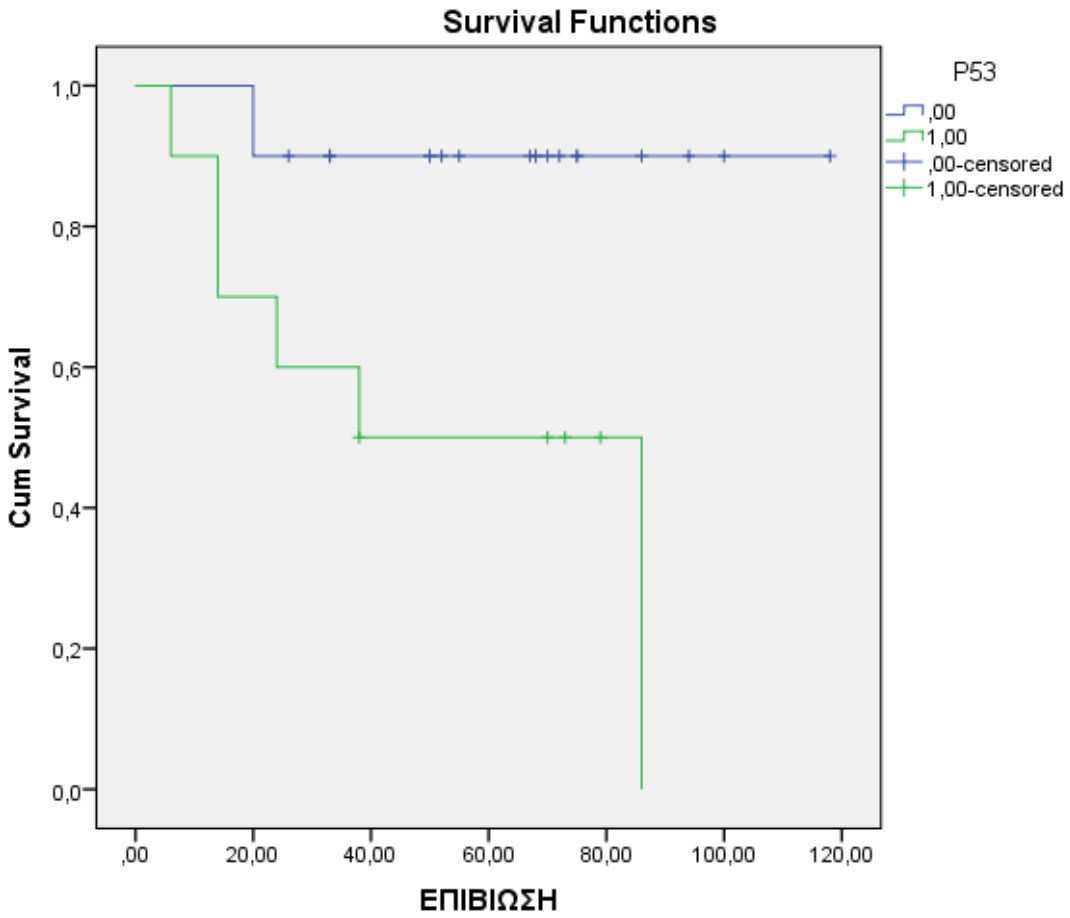


**Overall Comparisons**

| | Chi-Square | df | Sig. |
|---|---|---|---|
| Log Rank (Mantel-Cox) | 9,013 | 1 | ,003 |
| Breslow (Generalized Wilcoxon) | 6,647 | 1 | ,010 |

Test of equality of survival distributions for the different levels of P53.

**E-Cadherine**

Αντίθετα, η επίδραση της E-Cadherine δεν ανευρέθη στατιστικά σημαντική. (p value 0,137). Παρατίθεται η καμπύλη επιβίωσης.

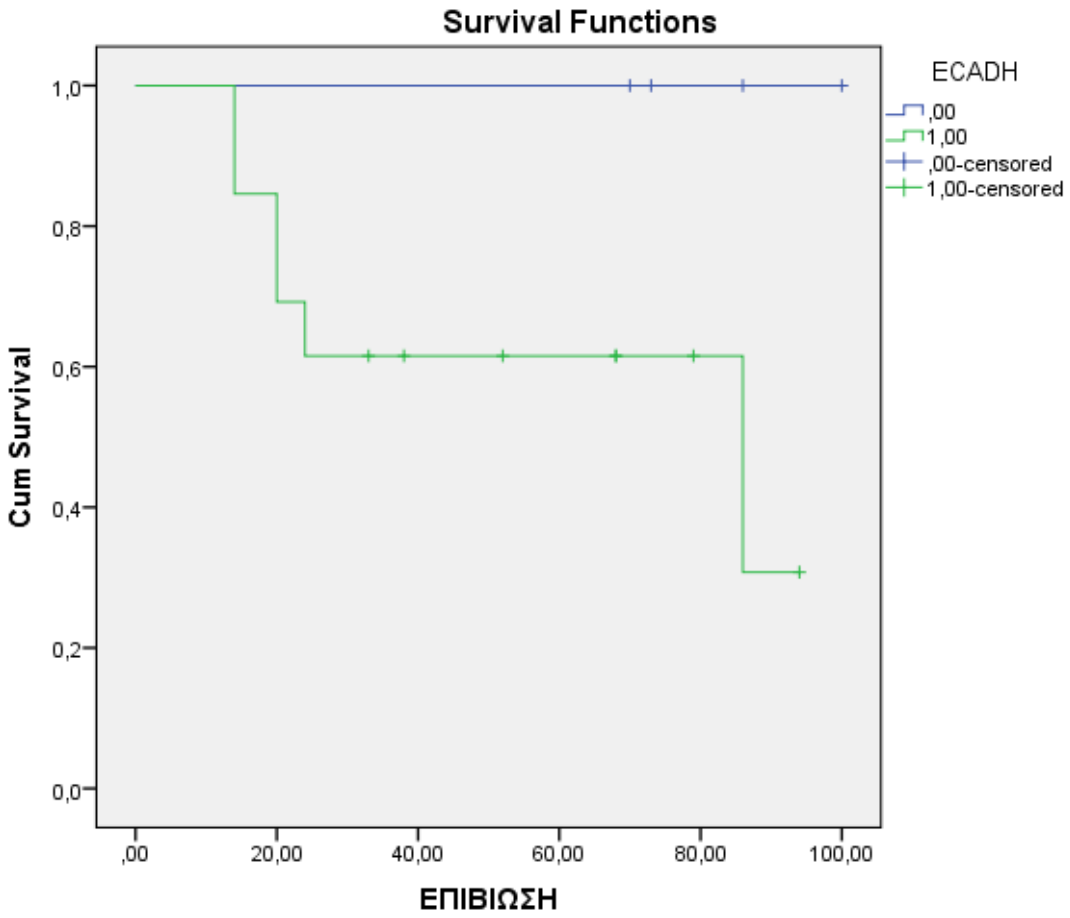


**Overall Comparisons**

| | Chi-Square | df | Sig. |
|---|---|---|---|
| Log Rank (Mantel-Cox) | 2,821 | 1 | ,093 |
| Breslow (Generalized Wilcoxon) | 2,208 | 1 | ,137 |

Test of equality of survival distributions for the different levels of ECADH.

**GFAP**

Η επίδραση της GFAP δεν ανευρέθη επίσης στατιστικά σημαντική. (p value 0,114). Παρατίθεται η καμπύλη επιβίωσης.

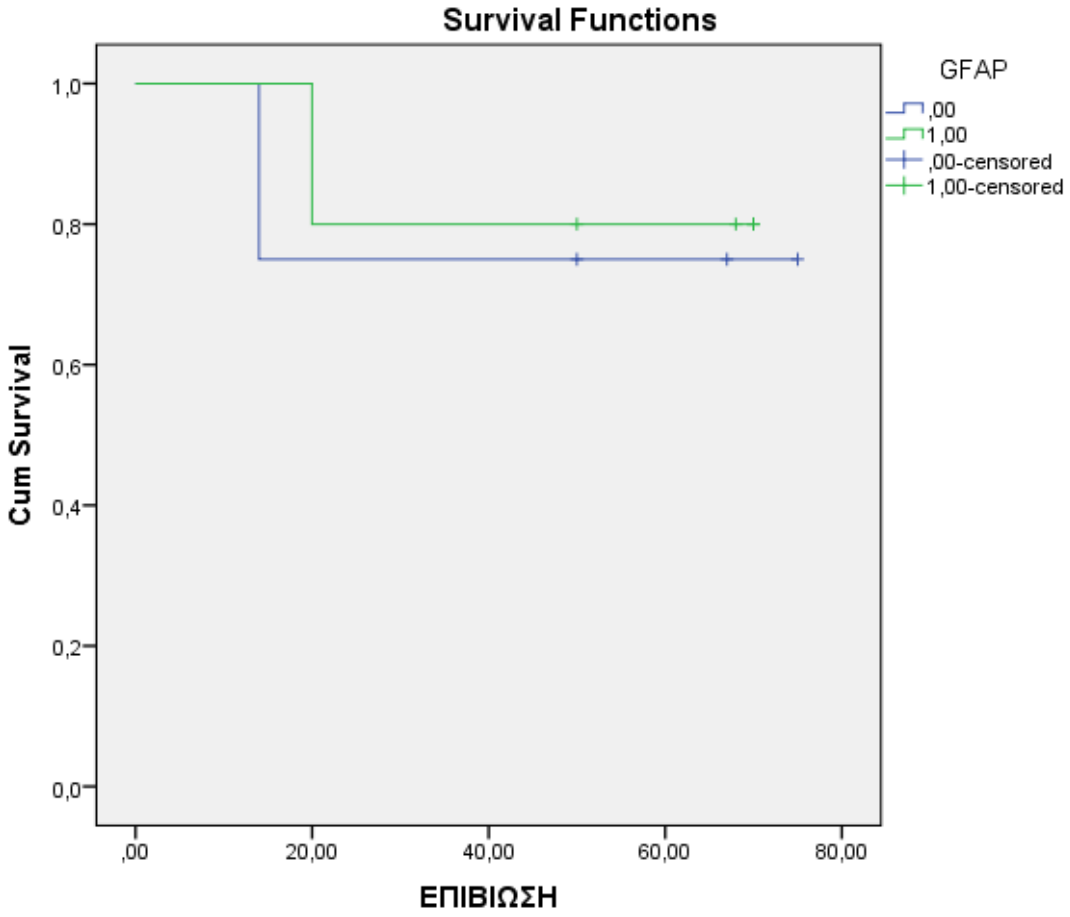


**Overall Comparisons**

| | Chi-Square | df | Sig. |
|---|---|---|---|
| Log Rank (Mantel-Cox) | ,068 | 1 | ,795 |
| Breslow (Generalized Wilcoxon) | ,114 | 1 | ,735 |

Test of equality of survival distributions for the different levels of GFAP.

# Β.2. ΣΥΖΗΤΗΣΗ

Ο καρκίνος κεφαλής και τραχήλου αποτελεί ένα σημαντικό κλινικό πρόβλημα, καθώς κατατάσσεται πλέον ως ο πέμπτος συχνότερος παγκοσμίως(Staffieri 2012).Ο καρκίνος των σιελογόνων εν τούτοις αποτελεί ένα μικρό τμήμα του καρκίνου κεφαλής και τραχήλου, αντιπροσωπεύοντας ποσοστά που ποικίλουν από 3 έως 6% ανάλογα με τη βιβλιογραφική σειρά. Αυτό αντικατοπτρίζεται σε 470 περίπου νέες περιπτώσεις κατ' έτος στο Ηνωμένο Βασίλειο ή σε ένα έως δύο νέα περιστατικά ανά 100.000 πληθυσμού.

Ενδεικτικά αναφέρεται, πως η μεγαλύτερη σειρά ασθενών που έχει δημοσιευτεί στη βιβλιογραφία προέρχεται από την (Tian 2010) και περιλαμβάνει 6982 πρωτοπαθείς όγκους των σιελογόνων που κατεγράφησαν σε μία περίοδο 23 ετών.

Η αναλογία αντρών και γυναικών ήταν περίπου ίση, καθώς οι όγκοι που εμφανίστηκαν σε άντρες ήταν 3593 ενώ σε γυναίκες 3389. Τα ποσοστά κακοήθειας αλλά και των ιστολογικών τύπων ήταν σε γενικές γραμμές σύμφωνα με αυτά της δυτικής βιβλιογραφίας , όπως αναπτύχθηκε στο γενικό μέρος, γεγονός που καταδεικνύει ότι η νόσος εμφανίζει μικρή γεωγραφική και πληθυσμιακή διακύμανση.

Είναι κοινά παραδεκτό ότι ο καρκίνος των σιελογόνων λόγω της μακράς του πορείας και της ευρείας ιστοπαθολογικής ποικιλομορφίας παρουσιάζει εκ φύσεως μεγάλη ετερογένεια, με αποτέλεσμα να υπάρχουν πολλές υποπεριπτώσεις και κλινικές εκφάνσεις οι οποίες να μην προβλέπονται με ακρίβεια από τις κατευθυντήριες οδηγίες αντιμετώπισής του. Οι τρέχουσες κατευθυντήριες οδηγίες κατά τη συγγραφή της διατριβής παρατίθενται στο κεφάλαιο Α5.

Τα ιδιαίτερα επιδημιολογικά δεδομένα του καρκίνου των σιελογόνων έχουν ως αποτέλεσμα, αφενός οι μελέτες που εστιάζουν στη θεραπευτική προσέγγισή του να περιλαμβάνουν σχετικά μικρές σειρές ασθενών σε σχέση με άλλους τύπους καρκίνων.

Κατά συνέπεια οι κατευθυντήριες οδηγίες (guidelines) δεν είναι δυνατό να προβλέψουν και να καλύψουν με ακρίβεια και αξιοπιστία όλες τις πιθανές μορφές και στάδια της νόσου. Αυτό συμβαίνει γιατί είναι δύσκολο να συλλεχθεί επαρκής αριθμός ασθενών προκειμένου να συμπληρωθεί η απαιτούμενη ποσότητα πληροφοριών σχετικά με όλους τους πιθανούς ιστολογικούς τύπους, που όπως αναπτύχθηκε στο γενικό μέρος υπερβαίνουν τους 20, τα στάδια, το βαθμό διαφοροποίησης και τους συνδυασμούς τους.

Έτσι, στην αντιμετώπιση των ασθενών αυτών εμφανίζονται θεραπευτικά διλήμματα όπως επί παραδείγματι η επιλογή ή μη του λεμφαδενικού καθαρισμού, της ακτινοθεραπείας και της ριζικότερης χειρουργικής αφαίρεσης με πιθανή θυσία του προσωπικού νεύρου σε όγκους της παρωτίδας, οφειλόμενα στην έλλειψη επαρκών σχετικών στοιχείων από τη βιβλιογραφία.

Τα σχετικά ελλείμματα στα πρωτόκολλα αντιμετώπισης, συμπληρώνονται και ανατροφοδοτούνται και από την έλλειψη επαρκούς τεκμηρίωσης προγνωστικών παραγόντων, εκτός των κλινικών. Είναι χαρακτηριστικό ότι οι αντικειμενικές δυσκολίες στη συλλογή, την ομαδοποίηση και την επεξεργασία στοιχείων έχουν οδηγήσει στην ύπαρξη ακόμα μικρότερης έκτασης, σε σχέση με την επιδημιολογία, βιβλιογραφίας γύρω από τους πιθανούς προγνωστικούς παράγοντες της νόσου.

Οι γνωστοί προγνωστικοί παράγοντες για την εξέλιξη της πορείας του καρκίνου των σιελογόνων αδένων περιλαμβάνουν το στάδιο, τον τύπο, το βαθμό διαφοροποίησης και μία

σειρά από κλινικούς παράγοντες όπως τα αρχικά συμπτώματα εμφάνισης, ο πόνος, η διήθηση του δέρματος, η προσβολή του προσωπικού νεύρου και άλλα. Μάλιστα, όπως αναπτύσσεται στη συνέχεια, δεν υπάρχει πλήρης συμφωνία και επιβεβαίωση των παραγόντων αυτών σε όσες μελέτες έχουν διενεργηθεί.

Ήδη από τη δεκαετία του 1970, (Spiro et al,1970), σε μία σειρά 264 ασθενών, είχε αναδειχθεί η πρωταρχική αξία του κλινικού σταδίου στην πρόγνωση της κλινικής πορείας ασθενών με καρκίνο των σιελογόνων αδένων.

Η πρώτη ολοκληρωμένη μελέτη η οποία είχε θέσει ως μοναδικό της στόχο την ανεύρεση και ταυτοποίηση πιθανών προγνωστικών παραγόντων έγινε το 1986 και είχε θέσει ως μεταβλητές που πιθανώς να επηρεάζουν  το φύλο, την ηλικία, την πλευρά ανάπτυξης, το κλινικό στάδιο, τον ιστολογικό τύπο και το κατά πόσο τα χειρουργικά όρια ήταν διηθημένα ή όχι.

Από τη στατιστική ανάλυση των 113 ασθενών, οι παράγοντες που βρέθηκε να επηρεάζουν ήταν το κλινικό στάδιο, η διαφοροποίηση και η εφαρμογή ακτινοθεραπείας. Στην αξιολόγηση των συμπερασμάτων αυτών, πρέπει να ληφθεί υπόψη το γεγονός ότι η επιλογή της ακτινοβόλησης δεν αποτελούσε κατεκτημένη γνώση και δεν είχε ενσωματωθεί ακόμα στις κατευθυντήριες οδηγίες (guidelines) κατά τη δεκαετία του 1980.

Αντίθετα, εστιασμένη αποκλειστικά στους καρκίνους των ελασσόνων σιελογόνων αδένων ήταν μελέτη του 1995 (Anderson 1995) στην οποία ως θετικοί προγνωστικοί παράγοντες καθορίστηκαν η κατάταξη σε στάδιο I και II, η απουσία τραχηλικών μεταστάσεων και τα ελεύθερα χειρουργικά όρια.

Αναφορικά με τους καρκίνους του υπογνάθιου, του υπογλώσσιου και των ελασσόνων σιελογόνων αδένων, στους οποίους ο συχνότερος ιστολογικός τύπος είναι το αδενοκυστικό καρκίνωμα, η μεγαλύτερη δημοσιευμένη σειρά εμπεριείχε 95 ασθενείς, οι οποίοι παρακολουθήθηκαν για διάστημα 25 ετών (Andersen 1991). Στη μελέτη αυτή ως βασικός προγνωστικός παράγοντας προσδιορίστηκε ο τύπος του σιελογόνου αδένα που έχει προσβληθεί, το στάδιο της νόσου αλλά και η εντόπιση του όγκου.

Αξίζει να αναφερθεί ότι στη μελέτη μας δε συμμετείχαν ασθενείς με καρκίνο των ελασσόνων σιελογόνων αδένων. Ένας από τους πιθανούς λόγους για την αναντιστοιχία με τη διεθνή βιβλιογραφία, στην οποία οι όγκοι αυτοί εμφανίζονται σε ποσοστά που αγγίζουν το 20% είναι η ιδιοσυστασία του ελληνικού πληθυσμού αλλά και η αντιμετώπιση των όγκων αυτών από άλλη ιατρική ειδικότητα (γναθοχειρουργική).

Σε πρόσφατη μελέτη 115 ασθενών (McHugh 2012) με 5-ετή επιβίωση της τάξης του 79%, ως θετικοί προγνωστικοί παράγοντες ανευρέθησαν η μέση και η υψηλή διαφοροποίηση, ενώ ως αρνητικοί παράγοντες πιστοποιήθηκαν η παρουσία τραχηλικών λεμφαδενικών μεταστάσεων, η εξωκαψική διήθηση των λεμφαδένων, η περινευρική διήθηση και άλλα.

Σε άλλη μελέτη του 2004 (Pires et al) ως αρνητικοί προγνωστικοί παράγοντες ανευρέθηκαν η ηλικία άνω των 40 ετών, η καθήλωση των όγκων, η διήθηση των παρακειμένων ιστών, το κλινικό στάδιο και ο βαθμός ιστολογικής διαφοροποίησης. Στη μελέτη αυτή, εντοπίστηκε επίσης με τη χρήση ακόμα και πολλαπλής παλινδρόμησης, η έκφραση των γονιδίων p53 και Ki-67. Αντίθετα, η έκφραση των CEA και BCL-2 δε βρέθηκε να επηρεάζει την πρόγνωση.

Είναι προφανές από την παράθεση των μελετών που επικεντρώνουν στην πρόγνωση του καρκίνου των σιελογόνων, ότι υπάρχει συμφωνία σε μία σειρά παραγόντων όπως το στάδιο

και η διήθηση των τραχηλικών λεμφαδένων. Οι παράγοντες αυτοί θεωρούνται δεδομένοι και κατοχυρωμένοι και στη μελέτη μας υπολογίστηκαν ως τέτοιοι.

Τα αποτελέσματα της μελέτης μας καταδεικνύουν ως αρνητικούς προγνωστικούς παράγοντες την έκφραση των παραγόντων Ki-67 και p53. Ένα σημαντικό στοιχείο της μελέτης, που μάλιστα εκλείπει από αντίστοιχες παρόμοιες είναι ο συνυπολογισμός των προαναφερθέντων παραγόντων που είναι γνωστό ότι επηρεάζουν την πορεία της νόσου.

Ο ρόλος της ανοσοϊστοχημείας έχει καταλυτική επίδραση τα τελευταία χρόνια στο θεραπευτικό χειρισμό του ασθενούς με καρκίνο γενικά. Η δυνατότητα ανίχνευσης της έκφρασης συγκεκριμένων αντιγόνων στα κύτταρα ποικίλων νεοπλασμάτων, επέτρεψε την ανάπτυξη μονοκλωνικών αντισωμάτων, που κατέστησαν εφικτή τη στόχευση εναντίον συγκεκριμένων αντιγόνων και τη διάνοιξη ευρύτατων και πολύ ελπιδοφόρων οριζόντων στην αντιμετώπιση του καρκίνου εν γένει.

Τα γνωστότερα παραδείγματα αφορούν στον καρκίνο του μαστού, στον οποίο το αντιγόνο HER-2 (erbB2/neu) βρίσκεται αυξημένο σε ποσοστό 25% των όγκων (Nahta 2003). Το συγκεκριμένο αντιγόνο έχει συσχετιστεί τόσο με την πρόγνωση όσο και με την παθογένεση του καρκίνου του μαστού. Μέρος επίσης της αντιμετώπισης του αδενοκαρκινώματος του παχέος εντέρου στην καθημέρα κλινική πράξη αποτελεί η πρωτεΐνη EGFR, καθώς έχει παραχθεί και χορηγείται για αγωγή σχετικό μονοκλωνικό αντίσωμα (Milas 2000).

Στο πεδίο του καρκίνου των σιελογόνων αδένων δεν έχει κατοχυρωθεί προς το παρόν κάποιος ανοσοϊστοχημικός παράγοντας ο οποίος να θεωρείται απόλυτης διαγνωστικής ή προγνωστικής αξίας. Έχει διερευνηθεί ο ρόλος τόσο στην ανάπτυξη όσο και στην πορεία των νεοπλασμάτων μίας σειράς από μόρια, με ποικίλα αποτελέσματα, χωρίς όμως να έχει καταστεί εφικτή η ευρεία χρήση κάποιου από αυτά με καθοριστικό ρόλο στη διαγνωστική ή θεραπευτική διαδικασία.

Στη μελέτη μας αναζητήθηκε συσχέτιση της έκφρασης της Ki-67 τόσο με την πιθανότητα υποτροπής όσο και με την επιβίωση. Σχετικά με τη συσχέτιση της ανίχνευσης με ανοσοϊστοχημικές μεθόδους της Ki-67 σε ασθενείς με κακοήθεις όγκους των σιελογόνων, έχουν δημοσιευτεί αρκετές μελέτες. Αυτές που στοχεύουν στην πρόγνωση της πορείας του καρκίνου των σιελογόνων είναι, εν τούτοις, πολύ λίγες.

Η πρώτη μελέτη στην οποία αναφέρεται οποιαδήποτε συσχέτιση της έκφρασης της Ki-67 με τον καρκίνο των σιελογόνων είναι αυτή των Murakami et al (1992), στην οποία έγινε η πρώτη αναφορά για ανεύρεση του μορίου σε 15 καλοήθεις και κακοήθεις όγκους των σιελογόνων που εξετάστηκαν, αλλά και μία μελέτη σε μόλις 8 ασθενείς που εστίαζε μόνο σε κυψελοειδείς όγκους (Skalova 1994). Η μελέτη έπασχε μεθοδολογικά εκτός από τον πολύ μικρό αριθμό περιστατικών και στην έλλειψη ομάδας ελέγχου και στατιστικής επεξεργασίας προκειμένου να πιστοποιηθεί αν η διαφορά στο ποσοστό υποτροπής ανάμεσα στους ασθενείς που εξέφρασαν και αυτούς που δεν εξέφρασαν το μόριο ήταν στατιστικά σημαντική. Εν τούτοις, τα ευρήματα αυτά επιβεβαιώθηκαν σε μεταγενέστερη μελέτη με περισσότερους συμμετέχοντες (Hellguist 2008).

Τα ευρήματα αυτά οδήγησαν στη διατύπωση της υπόθεσης ότι η έκφραση της Ki-67 πιθανώς θα έπρεπε να συγκαταλέγεται στα κριτήρια σταδιοποίησης των όγκων των σιελογόνων αδένων (Batsakis 1994), πρόταση η οποία καταδεικνύει μεν την αξία του μορίου, αλλά δεν ευοδώθηκε στη συνέχεια.

Ένα άλλο πεδίο στο οποίο πιστοποιήθηκε ο ρόλος της Ki-67 στους όγκους των σιελογόνων αδένων ήταν η ανίχνευσή της στο πλειόμορφο αδένωμα του υπογναθίου αδένα (Alves 2002) αλλά και ο πιθανή συμβολή της στην υποτροπή των πλειόμορφων αδενωμάτων γενικότερα (Stennert 2004). Στη μελέτη αυτή, ως βασικός παράγοντας της υποτροπής ανευρεύθη η παραμονή όγκου μετά την επέμβαση, ενώ δεν ταυτοποιήθηκε επαρκής σχέση ανάμεσα στην έκφραση της Ki-67.

Παρά το έλλειμμα στην αποσαφήνιση του πιθανού ρόλου της Ki-67 στην υποτροπή του πλειόμορφου αδενώματος, ο ρόλος της στην κακοήθη εξαλλαγή του είναι αρκετά πιο κατοχυρωμένος (Katori 2007). Στη μελέτη αυτή, που περιελάμβανε 40 ασθενείς με εξαλλαγμένο κακόηθες πλειόμορφο αδένωμα, στους οποίους η θετικότητα του Ki-67 βρέθηκε αυξημένη σε σχέση με τους ασθενεί με καοήθεις όγκους. Εν τούτοις, στη μελέτη δεν ήταν σαφής η στατιστική επεξεργασίας που οδήγησε στο συμπέρασμα αυτό.

Η πρώτη απόπειρα συσχέτισης της έκφρασης της Ki-67 με την πρόγνωση του καρκινου των σιελογόνων αδένων, αφορά σε μία αναδρομική μελέτη σε 42 ασθενείς στους οποίους ανιχνεύτηκαν υψηλές τιμές Ki-67 και Her-2. Στη μελέτη δεν υπήρχε ομάδα ελέγχου ούτε ελήφθησαν υπόψη οι υπόλοιποι γνωστοί προγνωστικοί παράγοντες.

Χειρότερη πρόγνωση εμφάνισαν οι ασθενείς με έκφραση Ki-67 άνω του 15% σε μία μελέτη (Vacchi-Suzzi 2010) στην οποία συμμετείχαν 41 ασθενείς με 8 διαφορετικούς ιστολογικούς τύπους. Το όριο θετικότητας καθορίστηκε στο 15% ενώ δεν εξετάστηκε η επίδραση στην πιθανότητα υποτροπής όπως στη μελέτη μας, αλλά μόνο στη συνολική επιβίωση και στην ελεύθερη νόσου επιβίωση. Η μελέτη αυτή είναι και η μοναδική που εξετάζει την πιθανή επίπτωση της ανίχνευσης της Ki-67 στην πρόγνωση της πορείας του καρκίνου των σιελογόνων αδένων.

Ο ρόλος των p53 και BCL-2 διερευνήθηκε και από τους Genetzakis et al σε μελέτη του 2009. Στη μελέτη αυτή, εκτός των δύο αυτών μορίων ανευρέθη και συσχετίστηκε με την πρόγνωση και το αντιγόνο HLA-DR. Τα ευρήματα της μελέτης αυτής ήταν αντίθετα συγκριτικά με αυτή των Pires et al αναφορικά με την επίδραση του BCL-2 καθώς η έκφρασή του συσχετίστηκε με μειωμένη πιθανότητα επιβίωσης, ενώ ως αρνητικοί παράγοντες προέκυψαν επίσης, η υψηλή διαφοροποίηση και η ύπαρξη λεμφαδενικών μεταστάσεων. Ένας βασικός περιορισμός αυτής της μελέτης ήταν ο μικρός αριθμός συμμετεχόντων.

Ο ρόλος του p53 εξετάσθηκε επίσης σε μελέτη των Hoyek-Gebeily J et al (2007). Στη μελέτη αυτή συμπεριελήφθησαν μόνο ασθενείς με βλεννοεπιδερμοειδές καρκίνωμα και κατά συνέπεια ο αριθμός των συμμετεχόντων ήταν πάρα πολύ μικρός, ήτοι μόλις 13 ασθενείς. Η έκφραση τόσο του p53 όσο και του EGFR δεν φάνηκε να συσχετίζεται με την επιβίωση ή την πιθανότητα υποτροπής, αλλά μόνο με το βαθμό διαφοροποίησης, εγείροντας ερωτήματα για το κατά πόσο η έκφρασή τους αποτελεί έναν ενδιάμεσο διαμεσολαβητή που επηρεάζει την εξέλιξη της διαφοροποίησης και κατά συνέπεια έμμεσα την κλινική πορεία των όγκων.

Μία πολύ σημαντική παράμετρος αυτής της μελέτης είναι ότι αποτελεί μία από τις ελάχιστες που εξετάζουν και τον πιθανό ρόλο της E-Cadherine στον καρκίνο των σιελογόνων αδένων, και μάλιστα είναι η μοναδική που εξετάζει την πιθανότητα η ανίχνευσή της να επηρεάζει την πρόγνωση της νόσου. Στη συγκεκριμένη μελέτη με τους γνωστούς περιορισμούς (μικρό μέγεθος δείγματος, εστίαση σε ένα μόνο ιστολογικό τύπο), η E-Cadherine δε φαίνεται να σχετίζεται με την πρόγνωση.

Έχουν προηγηθεί πολλές μελέτες για την πιστοποίηση του ρόλου της E-Cadherine στην καρκινογένεση συνολικά. Ως βάση της παθοφυσιολογίας της επίδρασης της E-Cadherine στην καρκινογένεση, θεωρείται ο καρκίνος του παχέος εντέρου. Στα πρότυπα αυτά, ο φυσιολογικός ρόλος του γονιδίου είναι αποτρεπτικός για την καρκινογένεση. Συγκεκριμένα, η έλλειψη της έκφρασης του γονιδίου σχετίζεται με απώλεια της ικανότητας της διαφοροποίησης κατά την κυτταρική διαίρεση.

Εκτός από τους όγκους κεφαλής και τραχήλου, η μειωμένη έκφραση της E-Cadherine έχει συσχετιστεί με όγκους του παγκρέατος, του πνεύμονα του οισοφάγου, του τραχήλου της μήτρας και άλλων. Υπάρχει σωρεία μελετών, που έχει συσχετίσει τη μειωμένη έκφραση της E-Cadherine με υψηλότερο βαθμό διαφοροποίησης και κατά συνέπεια με χειρότερη πρόγνωση .

Εν τούτοις, στη βιβλιογραφία υπάρχουν αντικρουόμενα στοιχεία για την επανεμφάνιση της E-Cadherine στα μεταστατικά κύτταρα. Η επανεμφάνιση γίνεται μαζί με την άλφα και βήτα- Cadherine. Η πρώτη τέτοια διαπίστωση έγινε το 1999 από τους Huiping et al σε όγκους του μαστού. Τα δεδομένα αυτά που επιβεβαιώθηκαν και από άλλες μελέτες οδήγησαν στην υπόθεση ότι η συγκεκριμένη πρωτεΐνη διαδραματίζει ρόλο στην καρκινογένεση ακόμα και πριν την έναρξη της διαδικασίας διήθησης.

Η E-Cadherine, και συγκεκριμένα η υποέκφρασή της, έχει συσχετιστεί βιβλιογραφικά με την εμφάνιση του καρκίνου των σιελογόνων αδένων, αλλά όχι επαρκώς με την πρόγνωση της κλινικής πορείας τους. Τόσο οι Zhang et al το 2000, όσο και οι Andreadis et al το 2006, βρήκαν μειωμένα επίπεδα έκφρασης έως και πλήρη απουσία E-Cadherine με τη βοήθεια των τεχνικών της Ανοσοϊστοχημείας σε ασθενείς με αδενοκυστικό καρκίνωμα (Zhang 2000) και καρκίνο των σιελογόνων αδένων γενικότερα (Andreadis 2006).

Οι συγκεκριμένες μελέτες είναι φυσικά συγχρονικές, και δεν περιέχουν παρακολούθηση των ασθενών σε βάθος χρόνου ούτως ώστε να εξετάσουν την πιθανή επίδραση της έκφρασης της E-Cadherine στην πορεία και την πρόγνωση της νόσου. Η ενδελεχής αναδίφηση της βιβλιογραφίας δεν έχει αναδείξει άλλες μελέτες πλην αυτών των δύο, που να συσχετίζουν την έκφραση της E-Cadherine με τον καρκίνο των σιελογόνων αδένων. Στο γεγονός αυτό, μαζί με την πιστοποίηση της προγνωστικής αξίας των p53 και Ki-67, συνίσταται και η ιδιαίτερη αξία και η καινοτόμος συνεισφορά της παρούσας διατριβής.

Αυτό που έχει αναδειχθεί αναφορικά με το ρόλο της E-Cadherine είναι η συσχέτισή της με την κακοήθη εξαλλαγή του πλειόμορφου αδενώματος. Είναι γνωστό ότι το πλειόμορφο αδένωμα είναι ο συχνότερος καλοήθης όγκος της παρωτίδας, ανερχόμενος σε ποσοστά της τάξης του 80%, ενώ σε ποσοστά της τάξης του 5% είναι πιθανό σε εξαλλαγεί σε κακοήθη όγκο (ex-pleomorphic adenoma). Οι Brieger et al το 2008 δημοσίευσαν μία μελέτη με 20 περιστατικά εξαλλαγέντων πλειόμορφων αδενωμάτων , στην οποία ανευρέθηκαν αυξημένα επίπεδα έκφρασης E-Cadherine.

Μικρή σε αριθμό συμμετεχόντων (18 ασθενείς), αλλά και χωρίς τη διενέργεια στατιστικής επεξεργασίας, είναι μία μελέτη των Xin et al (2002) στην οποία αναζητούνται τα p53, Ki-67 και E-Cadherine σε ασθενείς με κακοήθες μικτούς όγκους αποκλειστικά. Τα αποτελέσματα είναι ασαφή για το κατά πόσο επηρεάζουν την πορεία της νόσου p53 και E-Cadherine, ενώ η Ki-67 εμφανίζεται να επηρεάζει την πρόγνωση.

Υπάρχουν δύο μελέτες σε πειραματόζωα (Damico 2007) στις οποίες καταδεικνύεται πιθανή συσχέτιση με την πιθανότητα εμφάνισης αλλά όχι με την πρόγνωση. Επίσης, υπάρχουν μελέτες (Kroneld 1998, Fujihara 1999) που συσχετίζουν την E-Cadherine με την

παθογένεση του συνδρόμου Sjogren, ως διαμεσολαβητή της απόπτωσης των κυττάρων που αποτελεί το μοριακό υπόβαθρο στο οποίο οφείλεται η δυσλειτουργία του βλεννογόνου που εκδηλώνεται με ξηροστομία.

Μία άλλη αναφορά στη βιβλιογραφία, αφορά στην πιθανή συσχέτιση της μειωμένης έκφρασης E-Cadherine με το αδενοκυστικό καρκίνωμα όχι όμως των σιελογόνων αδένων αλλά του στοματικού βλεννογόνου (Franchi 1999). Στη μελέτη συμπεριελήφθησαν 50 ασθενείς με αδενοκυστικό καρκίνωμα της στοματικής κοιλότητας και διαπιστώθηκε συσχέτιση της έκφρασης της E-Cadherine με το βαθμό διαφοροποίησης καθώς και με την πρόγνωση και την αναμενόμενη επιβίωση. Μάλιστα, τόσο στην απλή όσο και στην πολυπαραγοντική συσχέτιση, η E-Cadherine βρέθηκε ως ο μοναδικός παράγοντας που επηρέαζε την πρόγνωση, εκτός από το στάδιο.

Στη μελέτη μας δε βρέθηκε κάποια θετική συσχέτιση ανάμεσα στην έκφραση της πρωτεΐνης GFAP και της πρόγνωσης του καρκίνου των σιελογόνων αδένων. Η σχετική βιβλιογραφία που συνδέει την πρωτεΐνη αυτή με τους σιελογόνους αδένες γενικά είναι σχετικά πτωχή.

Η πρώτη δημοσίευση (Nakazato 1982) αναφέρεται στην ανίχνευση της GFAP αλλά και της πρωτεΐνης S-100 στα καλοήθη πλειόμορφα αδενώματα των σιελογόνων αδένων. Η μελέτη δεν περιείχε ομάδα ελέγχου και απλά έκανε μία διαπίστωση της ανίχνευσης των πρωτεϊνών αυτών στους καλοήθεις όγκους.

Την ίδια διαπίστωση έκαναν και οι Stead et al το 1988, σε μία μελέτη 34 ασθενών με πολύμορφα αδενώματα. Μάλιστα συσχέτισαν την παρουσία της GFAP με την αυξημένη συγκέντρωση μυοεπιθηλιακών κυττάρων στους όγκους αυτούς.

Η παρουσία τόσο της GFAP όσο και της δεσμίνης πλην του πλειόμορφου αδενώματος και σε κακοήθεις όγκους των σιελογόνων διαπιστώθηκε από τους Gustaffson et al το 1989. Εν τούτοις, σε μελέτη της ίδιας περιόδου (Ostrzega 1989) υποστηρίχτηκε ότι κατά τη διενέργεια της FNA η ανεύρεση GFAP συνηγορεί υπέρ αποκλεισμού κακοήθων βλαβών.

Μία σειρά από άλλους ανοσοϊστοχημικούς παράγοντες έχουν μελετηθεί για την πιθανή τους σχέση με την πρόγνωση της πορείας του καρκίνου των σιελογόνων αδένων. Τέτοιοι πιθανοί δείκτες και προγνωστικοί παράγοντες είναι η πρωτεΐνη S-100, η SMA (smooth muscle actine), το CEA και ο CERB-2.

Αρκετά πλούσια βιβλιογραφία υπάρχει σχετικά με τη συσχέτιση της πρωτεΐνης S 100 με τον καρκίνο των σιελογόνων αδένων. Η S-100 είναι μία πρωτεΐνη χαμηλού μοριακού βάρους, με δύο μέρη τα οποία ενώνονται με μόρια ασβεστίου και ανευρίσκεται κυρίως στο ΚΝΣ. Αρκετά από τα 21 ισομερή της S100 πρωτεΐνης είναι χρήσιμα ως δείκτες για πολλούς τύπους καρκίνου. Έχει συσχετισθεί με τα μελανώματα, τα σβαννώματα, τα παραγαγγλιώματα και τα ιστιοκυτώματα (Nonaka 2008, Wolf 2010).

Εκτός από τα κλινικά στοιχεία και τα Ανοσοϊστοχημικά ευρήματα, ένας άλλος τύπος προγνωστικού παράγοντα, είναι ο γονιδιακός, που μπορεί να υποδηλώνει γενετική προδιάθεση τόσο για την εμφάνιση όσο και για την πιθανή κακή πρόγνωση. Μία μελέτη που έχει εστιάσει στον παράγοντα αυτόν (Rao 2008) περιελάμβανε αποκλειστικά 53 αδενοκυστικούς όγκους των σιελογόνων στους οποίους διαπιστώθηκε ότι το γονίδιο 1p32-p36 που ανιχνεύτηκε με τεχνική γενετικής υβριδοποίησης αποτελεί το συχνότερο σημείο γενετικής μετάλλαξης αλλά και ταυτόχρονα αρνητικό προγνωστικό στοιχείο για την εξέλιξη αυτών των όγκων.

Συμπερασματικά, οι κλινικοί προγνωστικοί παράγοντες του καρκίνου των σιελογόνων αδένων (στάδιο, ιστολογικός τύπος, διαφοροποίηση) είναι καλά κατοχυρωμένοι στη βιβλιογραφία, ενώ για σειρά βιολογικών παραγόντων υπάρχουν στοιχεία ποικίλης διαβάθμισης.

Η μελέτη μας κατάφερε να επιβεβαιώσει την προγνωστική αξία της ανίχνευσης των p53 και Ki-67 , ενώ δεν ανευρέθη στατιστικά σημαντική συσχέτιση με την E-Cadherine και την GFAP.

# Β.3. ΠΕΡΙΛΗΨΗ

Ο καρκίνος των σιελογόνων αδένων είναι σχετικά σπάνιος, με περίπου ένα νέο περιστατικό ανά 100.000 πληθυσμού ανά έτος, αποτελώντας το 3-6% του καρκίνου κεφαλής και τραχήλου. Επιπρόσθετα, χαρακτηρίζεται από μεγάλη ιστοπαθολογική ετερογένεια, με 23 διαφορετικούς τύπους σύμφωνα με την τρέχουσα κατάταξη. Τα δύο αυτά χαρακτηριστικά καθιστούν δυσχερέστερη σε σχέση με άλλους συχνότερους τύπους καρκίνου τη συγκέντρωση και επεξεργασία πληροφοριών απαραίτητων για την ανάπτυξη κατευθυντήριων θεραπευτικών οδηγιών καθώς και για την πρόγνωση της νόσου.

Στην περίπτωση T1 και T2 όγκων με κλινικά N0 τράχηλο, ακόμα και αν υπάρχουν αποδείξεις ότι η εξαίρεση του όγκου είναι πλήρης, οι κατευθυντήριες οδηγίες επικαλούνται την ύπαρξη προγνωστικών παραγόντων για τη λήψη της απόφασης ακτινοβόλησης του όγκου ή όχι. Άλλη περίπτωση στην οποία οι κατευθυντήριες οδηγίες αφήνουν περιθώρια ελιγμών, είναι το κατά πόσο θα ακτινοβοληθούν οι T1 και T2 όγκοι χαμηλής διαφοροποίησης, με αποδεδειγμένη διασπορά. Καθίσταται λοιπόν προφανής η αναγκαιότητα αναγνώρισης και ταυτοποίησης προγνωστικών δεικτών για τον καρκίνο των σιελογόνων, πλην των γνωστών όπως το στάδιο, ο ιστολογικός τύπος και ο βαθμός διαφοροποίησης.

Ο ρόλος της ανοσοϊστοχημείας έχει καταλυτική επίδραση τα τελευταία χρόνια στο θεραπευτικό χειρισμό του ασθενούς με καρκίνο. Η δυνατότητα ανίχνευσης της έκφρασης συγκεκριμένων αντιγόνων στα κύτταρα ποικίλων νεοπλασμάτων, επέτρεψε την ανάπτυξη μονοκλωνικών αντισωμάτων, που κατέστησαν εφικτή τη στόχευση εναντίον συγκεκριμένων αντιγόνων και τη διάνοιξη νέων οριζόντων στην αντιμετώπιση του καρκίνου. Στα πλαίσια αυτά, σειρά μελετών έχει ασχοληθεί με την ανίχνευση ανοσοϊστοχημικών παραγόντων στον καρκίνο των σιελογόνων και την πιθανό ρόλο τους στη διαδικασία της ογκογένεσης και την πρόγνωση της νόσου.

Σκοπός της παρούσας μελέτης ήταν η διερεύνηση του ρόλου τεσσάρων παραγόντων: της φωσφοπρωτεΐνης p53, του κυτταρικού δείκτη πολλαπλασιασμού Ki-67, της διαμεμβρανικής πρωτεΐνης E-Cadherine και της GFAP (Glial fibrillary acidic protein- όξινης ινιδιακής *πρωτεΐνης* της γλοίας). Για τους παράγοντες αυτούς η προϋπάρχουσα βιβλιογραφία τους συνέδεε με τη διαδικασία της καρκινογένεσης και με άλλους τύπους καρκίνου, αλλά υπάρχει ανεπάρκεια βιβλιογραφικών δεδομένων σχετικά με τον πιθανό τους ρόλο στον καρκίνο των σιελογόνων αδένων.

Για το σκοπό αυτό συλλέχθηκαν στοιχεία από 33 ασθενείς με καρκίνο των σιελογόνων αδένων, 15 άνδρες και 18 γυναίκες. Στους ασθενείς αυτούς ανιχνεύτηκε η ύπαρξη των τεσσάρων παραγόντων και κατεγράφησαν επιδημιολογικά και κλινικά στοιχεία (στάδιο, ιστολογικός τύπος, διήθηση τραχηλικών λεμφαδένων, θεραπεία). Οι ασθενείς τέθηκαν σε παρακολούθηση για διάστημα που κυμάνθηκε από ένα έως οκτώ έτη, με μέσο όρο τα 3,32 έτη.

Από την ομάδα αυτή των ασθενών, το 27,3% εμφάνισε υποτροπή κατά τη διάρκεια της παρακολούθησης και το 18,2% κατέληξε εξ'αιτίας της νόσου.

Τα ποσοστά ανίχνευσης για το Ki-67 ήταν 36,3%, για το p53 ήταν 33%, για την E-Cadherine 72% και για τη GFAP 50%.

Η στατιστική επεξεργασία των δεδομένων με χρήση τόσο δοκιμασιών συσχέτισης όσο και καμπυλών επιβίωσης ανέδειξε στατιστικά σημαντική συσχέτιση της έκφρασης της Ki-67 και της p53 με την πιθανότητα υποτροπής αλλά και με τη σχετιζόμενη με τη νόσο επιβίωση. Για

τα άλλα δύο μόρια δεν αποδείχθηκε τέτοιου τύπου συσχέτιση, αντίθετα η E-Cadherine φέρεται να σχετίζεται με αυξημένη πιθανότητα επιβίωσης.

Συμπερασματικά, η παρούσα μελέτη ανέδειξε στατιστικά σημαντική συσχέτιση των μορίων Ki-67 και p53 με την αύξηση της πιθανότητας υποτροπής και τη μείωση της σχετιζόμενης με τη νόσο επιβίωσης, ενώ επιβεβαίωσε την υπόθεση ότι η έκφραση της E-Cadherine αποτελεί θετικό προγνωστικό παράγοντα.

# B.4. ABSTRACT

Salivary gland cancer is rare, with incidence of one new case per 100,000 people per year, representing 3-6% of head and neck cancer. Additionally, occurs great histopathological heterogeneity, with 23 different histological types according to current classification. These two characteristics make collection and analysis of data required for guidelines development and prognosis determination more complex compared to other cancer types.

In T1 and T2 tumors, with clinically N0 neck, even if there is evidence of free margins, guidelines require existence of prognostic factors in order radiation need to be determined. Another case of not strict guidelines are low grade T1 and T2 tumors. These examples highlight the need of salivary glands cancer prognostic factors seek and identification, apart from the already known (stage, nodal involvement, degree of differentiation).

Role of immunochemistry is essential in the cancer patient's management during the last years. The ability to indicate antigens in specific types of cancer cells, allowed the development of antigens able to target specific antigens, fact that opened new horizons in cancer treatment. A series of studies have been dedicated to detection of immunochemistry agents and their potential role in tumorigenesis and prognosis of salivary glands cancer.

Aim of the present study was to investigate the role of four factors: onco-protein p53, proliferation marker Ki-67, intermediate filament e-cadherin and GFAP (Glial fibrillary acidic protein). Regarding to these factors, there was previous literature connecting them to other cancer types, but lack of sufficient or even total absence of studies about their role in salivary gland cancer.

Thirty three patients with salivary gland cancer were included in the study, 15 males and 18 females. The four factors were detected and epidemiological and clinical data were recorded as well (stage, histological type, nodal involvement, therapy). The follow up time ranged between one and ten years, with a mean og 3.32 years.

In 27.3 of these patients suffered from recurrence and 18.2% died because of the disease. Ki-67 was found 36,3%, p53 in 33%, e-cadherin in 72% and GFAP in 50% of the patients.

Statistical analysis of the results both with correlation and survival method revealed a statistically significant relationship between Ki-67 and p53 expression with recurrence rate and disease-related survival. For the other two factors, no such relationship was found. E-cadherin, in contrary, correlated with increased survival possibilities.

# Γ. ΒΙΒΛΙΟΓΡΑΦΙΑ

1. Adornato MC, Penna K, Vinoski M. Polymorphous law-grade adenocarcinoma of the oral cavity. N Y State Dent, J 2000 66(5): 28-32.
2. Aguiar MC, Dayrell CQ, Mesquita RA. Palatal mucoepidermoid carcinoma in a child J Clin Pediatr Dent. 1998; 22(4): 347-9.
3. Alvarez-Canas C, Rodilla IG. True malignant mixed tumor (carcinosarcoma) of the parotid gland. Report of a case with immunohistochemical study. Oral Surg Oral Med Oral Pathol Oral Radiol. Endod 1996; 81:454-458.
4. Alves FA, Perez DE, Almeida OP, Lopes MA, Kowalski LP. Pleomorphic adenoma of the submandibular gland: clinicopathological and immunohistochemical features of 60 cases in Brazil. Arch Otolaryngol Head Neck Surg. 2002 Dec; 128(12):1400-3.
5. Alves FA, Pires FR, De Almeida OP, Lopes MA, Kowalski LP. PCNA, Ki-67 and p53 expressions in submandibular salivary gland tumours. Int J Oral Maxillofac Surg. 2004 Sep;33(6):593-7.
6. Anavi Y, Calderon S, Gal G, Sandbank J. Intraoral acinic cell carcinoma. Ann Dent 1993; 52(1):26-9.
7. Andersen LJ, Therkildsen MH, Ockelmann HH, Bentzen JD, Schiødt T, Hansen HS. Malignant epithelial tumors in the minor salivary glands, the submandibular gland, and the sublingual gland. Prognostic factors and treatment results. Cancer. 1991 Dec 1;68(11):2431-7.
8. Anderson C, Krutchkoff D, Pedersen C, Cartun R, Berman M. PLGA of minor salivary glant: a clinicopathologic and comparative immunohiostochemical stydy. Mod Pathol 1990; 3:76-82.
9. Anderson JN Jr, Beenken SW, Crowe R, Soong SJ, Peters G, Maddox WA, Urist MM. Prognostic factors in minor salivary gland cancer. Head Neck. 1995 Nov-Dec;17(6):480-6.
10. Andreadis D, Epivatianos A, Mireas G, Nomikos A, Poulopoulos A, Yiotakis J, Barbatis C. Immunohistochemical detection of E-cadherin in certain types of salivary gland tumours. J Laryngol Otol. 2006 Apr; 120(4):298-304.
11. Aoki T, Tsukinoki K, Karakida K, Ota Y, Otsuru M, Kaneko A.Expression of cyclooxygenase-2, Bcl-2 and Ki-67 in pleomorphic adenoma with special reference to tumor proliferation and apoptosis. Oral Oncol. 2004 Oct; 40(9):954-9.
12. Arthaud JB: Anaplastic parotid carcinoma (“malignant lymphoepithelial lesions”) in seven Alaskan natives, Am J Clin Pathol 57:275, 1972.

13. Ashraf MJ, Maghbul M, Azarpira N, Khademi B. Expression of Ki67 and P53 in primary squamous cell carcinoma of the larynx..Indian J Pathol Microbiol. 2010 Oct-Dec;53(4):661-5.
14. Barnes L, Rao U, Contis L, Krause J, Schwartz A, Scalamogna P. Salivary duct carcinoma: Part II: Immunohistochernical evaluation of 13 cases for estrogen and progesterone receptors, cathepsin D, and c-erb2 protein. Oral Surg Oral Med Oral Pathol 1994; 78: 74-80.
15. Bart A. Westerman, Marleen Blom, Ellen Tanger, Martin van der Valk, Ji-Ying Song, Marije van Santen, Jules Gadiot, Paulien Cornelissen-Steijger, John Zevenhoven, Haydn M. Prosser, Anthony Uren, Eleonora Aronica, Maarten van Lohuizen. GFAP-Cre-Mediated Transgenic Activation of Bmi1 Results in Pituitary Tumors.PLoS One. 2012; 7(5): e35943.
16. Batsakis JG, El-Naggar AK. Myoepithelium in salivary and mammary neoplasms is host-friendly. Adv Anat Pathol 1999;6:218-226.
17. Batsakis JG, Luna MA. Histopathologic grading of salivary gland neoplasms: I. Mucoepidermoid carcinoma. Ann Otol Rhinol Laryngol 1990, 99 835- 838
18. Batsakis JG. Staging of salivary gland neoplasms: role of histopathologic and molecular factors. Am J Surg. 1994 Nov; 168(5):386-90.
19. Bernal Giovanna M., Daniel A. Peterson. Phenotypic and Gene Expression Modification with Normal Brain Aging in GFAP-Positive Astrocytes and Neural Stem Cells.Aging Cell. Author manuscript; available in PMC 2012 June 1.Published in final edited form as: Aging Cell. 2011 June; 10(3): 466–482.
20. Berx G, Becker KF, Höfler H, van Roy F (1998). "Mutations of the human E-cadherin (CDH1) gene".Hum. Mutat. 12 (4): 226–37.
21. Berx G, Becker KF, Hofler H, van Roy F: Mutations of the human E-cadherin (CDH1) gene. Hum Mutat 1998, 12:226-237.
22. Bhattacharyya N, Varvares M (1999) Anomalous relation- ship of the facial nerve and the retromandibular vein: a case report. J Oral Maxillofac Surg 57:75–76.
23. Blanchard P. Faucqueur B, Auriol M, Lelievre A. Levy L: Intra-mandibular adenoid cystic carcinoma. Rev Stomato Chin Maxillofac 1998; 98(6)1:343-8.
24. Borg MF, Benjamin CS, Morton RP, Llewellyn HR. Malignant lymphoepithelial lesion of the salivary gland: a case report and review of the literature. Australas Radio' 1993; 37: 288-91.

25. Borthne A, Kjellevold K, Kaalhus O, Vermund H. Salivary gland malignant neoplasms: treatment and prognosis. Int J Radiat Oncol Biol Phys. 1986 May;12(5):747-54.
26. Brieger J, Duesterhoeft A, Brochhausen C, Gosepath J, Kirkpatrick CJ, Mann WJ. Recurrence of pleomorphic adenoma of the parotid gland--predictive value of cadherin-11 and fascin. PMIS. 2008 Dec; 116(12):1050-7.
27. Bryant DM, Stow JL (2005). "The ins and outs of E-cadherin trafficking". Trends Cell Biol. 14 (8): 427–34.
28. Bullwinkel J, Baron-Luhr B, Ludemann A et al. . Ki67 protein is associated with ribosomal RNA transcription in quiescent and proliferating cells. J Cell Physiol2006;206:624-635.
29. Camurati R, Crocco GB. A mucoepidermoid tumor of the mandible. A report of a clinical case. Minerva Stomatol. 1993; 42(4):179-83
30. Carson HJ, Tojo DP, Chow JM, Hammadeh R, Raslan WF. Carcinosarcoma of salivary glands with unusual stromal components. Report of two cases and review of the literature. Oral Surg Oral Med Oral Pathol Oral Radiol Endod. 1995, 7(6): 738-46.
31. Caselitz J, Schultze I, Seifert C. Adenoid cystic carcinoma of the salivary glands: an immunohistechemical study. I Oral Pathol 1986; 15: 308-318.
32. Cawson RA, Gleeson MJ, Eveson JW, The pathology and surgery of the salivary glands pp 49 - 58 Isis Medical Media Oxford 1997.
33. Cawson RA., Binnie WH., Barrett AW. Wright JM. Oral disease, 3rd edition. Mosby International Ltd 2001.
34. Chen JC, Gnepp DR, Bedrossian CW. Adenoid cystic carcinoma of the salivary glands: an immunohistochemical analysis. Oral Surg Oral Med Oral Pathol 1988; 65:316-326
35. Chen KT. Carcinoma arising in a benign lymphoepithelial lesion. Arch Otoraryngol 1983; 109:619-21.
36. Chhieng DC, Paulino AF. Cytology of myoepithelial Carcinoma of the salivary gland. Cancer. 2002; 96(1): 32-6.
37. Christofori G, Semb H: The role of the cell-adhesion molecule E-cadherin as a tumour-suppressor gene. Trends Biochem Sci 1999, 24:73-76.
38. Chun YS, Lindor NM, Smyrk TC, et al. (2001). "Germline E-cadherin gene mutations: is prophylactic total gastrectomy indicated?". Cancer 92 (1): 181–7.
39. Clayton JR, Pogrel MA, Regezi JA: Simultaneous multifocal polymorphous low-grade adenecarcinoma. Report of two cases. Oral Sung Oral Med Oral Pathol Oral Radiol Endod 1995: 80(1): 71-7.

40. Cleary KR, Batsakis JG. Undifferentiated carcinoma with lymphoid stroma of the major salivary glands. Ann Otol Rhinol Laryngol 1990; 99 236-8.
41. Colby TV,Dofman R. Malignant lymphomas involving the salivary glands. Pathol Annu 1979; 14: 307-342.
42. Colmenero C, Patron M. Sierra I. Acinic cell carcinoma of the salivary glands. A review of 20 new cases. J Craniomaxillofac Surg 1991; 19(6):260-6.
43. Conley J, Hamaker RC: Prognosis of malignant tumors of the parotid gland with facial paralysis, Arch Otol 101:39, 1975.
44. Crean SJ, Bryant C, Bennett J, Harris M. Four cases of polymorphous low-grade adenocarcinoma. Int J Oral Maxillofac Surg 1996; (25)1:40-4.
45. Crocker J, Jenkins R, Campbell J, Fuggle WJ, Shah VM. Immunohistochemical demonstration of S-100 protein in salivary gland neoplasms. J Pathol. 1985 Jun; 146(2):115-21.
46. Cudia G, Ficarra G. [Acinar cell carcinoma of the accessory salivary glands. A clinical case] Rev Stomatol Chir Maxillofac. 1994;95(4): 310-2.
47. Da Cruz Perez DE, Pires FR, Alves FA, Almeida OP, Kowalski LP. Salivary gland tumors in children and adolescents: a clinicopathologic and immunohistochemical study of fifty-three cases.Int J Pediatr Otorhinolaryngol. 2004 Jul;68(7):895-902.
48. Dabbs DJ. Diagnostic immunohistochernistry. Churchill Liningstone 2002, p.201-208.
49. D'Amico F, Skarmoutsou E. Immunolocalization of E-cadherin and alphaE-catenin in rat parotid acinar cell under chronic stimulation of isoproterenol. Arch Oral Biol. 2007 Feb;52(2):161-7. Epub 2006 Oct 13.
50. Dardick I, Von Nostrand AW. PLGA: a case report with ultrastructural findings. Oral Surg Oral Med Oral Pathol 1988; 66:459-465.
51. Dardick I, Stratis M, Parks WR, DeNardi FG, Kahn HJ. S-100 protein antibodies do not label normal salivary gland myoepithelium. Histogenetic implications for salivary gland tumors. Am J Pathol. 1991 Mar; 138(3):619-28.
52. Dardick I. Color Atlas/Text of Salivary Gland Tumor Pathology. Igaku-Shoin Medical Publishers, Inc. 1996, New York.
53. De Araujo VC, de Sousa SO, Sesso A, Sotto MN, de Araujo NS. Salivary duct carcinoma: ultrastructural and histogenetic considerations. Oral Surg Oral Med Oral Pathol 1987, 63: 592-6.

54. Delgado R, Klimstra D, Albores-Saavedra J. Low- grade salivary duct carcinoma: a distinctive variant with a low grade histology and a predominant intraductal growth pattern. Cancer 1996; 78:958-967.
55. DeMatteo Ronald P. The GIST of Targeted Cancer Therapy: A Tumor (Gastrointestinal Stromal Tumor), a Mutated Gene (c-kit), and a Molecular Inhibitor (STI571). Annals of Surgical Oncology 9:831-839,2002.
56. DeRoche TC, Hoschar AP, Hunt JL. Immunohistochemical evaluation of androgen receptor, HER-2/neu, and p53 in benign pleomorphic adenomas.Arch Pathol Lab Med. 2008 Dec; 132(12):1907-11.
57. Donath K, Seifert G. Roser K. The spectrum of giant cells in tumours of the salivary glands; an analysis of 11 cases. J Oral Pathol Med. 1997; 26(9), 431-6.
58. Ellis GL- Founders' Memorial Slide Seminar. Am Acad Oral Maxillofac Pathol 2002
59. Ellis GL, Auclair PL. Atlas of tumor pathology. Tumors of salivary glands. Washington, Armed Forces Institute of Pathology, 1996.
60. Ellis GL. Auclair PL, Gnepp DR. Surgical pathology of salivary glands. Philadelphia, W. B. Saunders Co, 1991.
61. Eneroth CM: Facial paralysis: a criterion of malignancy in parotid tumors, Arch Otol 95:300, 1972.
62. Enlund F, Nordkvist A, Sahlin P, et al. (2002) Expression of PLAG1 and HMGIC proteins and fusion transcripts in radiation-associated pleomorphic adenomas. Int J Oncol 20:713–716.
63. Epivatianos A, Dimitrakopoulos J, Trigonidis G. Intraoral salivary duct carcinoma: a clinicopathological study of four cases and review of the literature. Ann Dent 1995; 54(1-2): 36-40.
64. Flaitz CM. Mucoepidermoid carcinoma of the palate in a child. Pediatr Dent 2000; 22(4):292-3
65. Fonseca I, Clode AL, Soares B. Mucoepidemoid carcinomas. A survey of 43 cases. Int J Surg Pathol 1993; 1: 3-12.
66. Fonseca I. Clear cell tumours of the salivary glands. In Joint meeting of the working group on head and neck pathology of the European Society of Pathology and the North American Society of the head and neck Pathology of the United States and Canadian Academy of Pathology. Pathology of the Head and Neck (Proceedings). 19th European Congress of pathology Pre-Meeting. Ljubljana 2003.

67. Fonseca I. Soares J. Epithelial-Myoepithelial carcinoma of the salivary glands. A study of 22 cases. Virchows Arch A Pathol Anat Histhpothol 1993; 422: 389-396.
68. Foss RD, Ellis GL, Auclair PL (1996) Salivary gland cystadenocarcinomas. A clinicopathologic study of 57 cases. Am J Surg Pathol 20:1440–1447.
69. Franchi A, Gallo O, Bocciolini C, Franchi L, Paglierani M, Santucci M. Reduced E-cadherin expression correlates with unfavorable prognosis in adenoid cystic carcinoma of salivary glands of the oral cavity. Am J Clin Pathol. 1999 Jan;111(1):43-50.
70. Freitas LL, Araújo VC, Martins MT, Chone C, Crespo A, Altemani A. Biomarker analysis in carcinoma ex pleomorphic adenoma at an early phase of carcinomatous transformation. Int J Surg Pathol. 2005 Oct;13(4):337-42.
71. Friedman M, Levin B, Grybauskas V. Malignant lumors of the major salivary glands. Otolaryngol Clin North Am 1986; 19: 625-36
72. Fries JW, Williams AJ, Atkins RC. Newman W, Lipscomb MF, CollinsT. Expression of VCAM-1 and E-Selectin in an in vivo model of endothelial activation. Am J Pathol 1993; 143: 725-737.
73. Fujihara T, Fujita H, Tsubota K, Saito K, Tsuzaka K, Abe T, Takeuchi T. Preferential localization of CD8+ alpha E beta 7+ T cells around acinar epithelial cells with apoptosis in patients with Sjögren's syndrome. J Immunol. 1999 Aug 15;163(4):2226-35.
74. Fujita S, Shibata Y, Takahashi H, Tsuda N. Apoptosis - induced and - suppressed cells in salivary gland adenoid cystic carcinomas: correlation with histological growth patterns. Oral Dis. 1999; 5(2), 117-22.
75. Furuse C, Cury PR, Altemani A, dos Santos Pinto D Jr, de Araújo NS, de Araújo VC. Beta-catenin and E-cadherin expression in salivary gland tumors. Int J Surg Pathol. 2006 Jul; 14(3):212-7.
76. Gallì Paola, Gabriella Cadoni, Mariangela Volante, Emma De Feo, Rosarita Amore, Arianna Giorgio, Dario Arzani, Gaetano Paludetti, Gualtiero Ricciardi, Stefania Boccia. A case-control study on the combined effects of p53 and p73 polymorphisms on head and neck cancer risk in an Italian population.BMC Cancer. 2009; 9: 137. Published online 2009 May 8. doi: 10.1186/1471-2407-9-137.
77. Gallo O, Franchi A, Bianchi S, Boddi V, Giannelli E, Alajmo E. p53 oncoprotein expression in parotid gland carcinoma is associated with clinical outcome. Cancer. 1995 Apr 15; 75(8):2037-44.

78. Garatea-Crelgo J, Gay-Escoda C, Bermejo B, et al. (1993) Morphological study of the parotid lymph nodes. J Cranio- maxillofac Surg 21:207–209.
79. Genetzakis M, Gomatos IP, Georgiou AN, Giotakis J, Manolopoulos L, Papadimitriou K, Chra H, Leandros E, Tsigris C, Ferekidis EA. BCL-2, p53 and HLA-DR antigen expression in surgically treated parotid cancer patients. Eur Arch Otorhinolaryngol. 2009 Mar;266(3):417-24.
80. Georgolios A, Batistatou A, Manolopoulos L, Charalabopoulos K (2006). "Role and expression patterns of E-cadherin in head and neck squamous cell carcinoma (HNSCC)". J. Exp. Clin. Cancer Res. 25 (1): 5–14.
81. Gerdes J, Schwab U, Lemke H, Stein H. Production of a mouse monoclonal antibody reactive with a human nuclear antigen associated with cell proliferation. Int J Cancer 1983;31:13-20.
82. Gleeson MJ, Bennett MH, Cawson RA. Lymphomas of salivary glands. Cancer 1986;58: 699-704.
83. Gnepp DR, Chen JC, Warren C. PLGA of minor salivay gland. An immunohistochemical and clinicopathologic study. Am J Surg Pathol 1988; 12: 461-468.
84. Graamans K, von der Akker HP (1991) History and physical examination. In: Graamans AK (ed) Diagnosis of Salivary Gland Disorders. Kluwer Academic Publishers, Dordrecht, Germany, pp 1-3.
85. Guilford P, Hopkins J, Harraway J, McLeod M, McLeod N, Harrawira P, Taite H, Scoular R, Millers A, Reeve A: E-cadherin germline mutations in familial gastric cancer. Nature 1998, 392:402-405.
86. Gupta RK, Naran S, Dowle C, Simpson JS. Coexpression of vimentin, cytokeratin and S-100 in monomorphic adenoma of salivary gland; value of marker studies in the differential diagnosis of salivary gland tumours. Cytopathology. 1992;3(5):303-9.
87. Gustafsson H, Virtanen I, Thornell LE. Glial fibrillary acidic protein and desmin in salivary neoplasms. Expression of four different types of intermediate filament proteins within the same cell type. Virchows Arch B Cell Pathol Incl Mol Pathol. 1989; 57(5):303-13.
88. Hagiwara T, Yoshida H, Takeda Y. Epithelial-myoepithelial carcinoma of a minor salivary gland of the palate. A case report. Int J Oral Maxillofac Surg 1995; 24 (2):160-1.

89. Hamilton Dutoit SJ, Therkildsen MH, Neilsen NH, Jensen H, Hanson JPH, Pallesen G. Undifferentiated carcinoma of the salivary gland in Greenlandic Escimos: Demonstration of Epstein-Barr virus DNAby in situ nucleic acid hybridization. Hum Pathol 1991; 22:811-815.
90. Hamper K, Brugmann M, Koppermann R. Epithelial-Myoepithelial duct carcinoma of salivary glands: a follow-up and cytophotometric study of 21 cases. J Oral Pathol Med 1989;18:299-304.
91. Hassan R., Bullock S., Kreitman R. J., Kindler H. L., Pastan I. Targeted therapy of mesothelin expressing mesotheliomas (MM), ovarian cancer (OC) and pancreatic cancer (PC): Results of phase I study of SS1(dsFv)PE38 (SS1P). SOURCE: ASCO, 2004 Annual Meeting.
92. Hazan RB, Qiao R, Keren R, et al. (2004). "Cadherin switch in tumor progression". Ann. N. Y. Acad. Sci. 1014: 155–63.
93. Hellquist HB, Sundelin K, Di Bacco A, Tytor M, Manzotti M, Viale G. Tumour growth fraction and apoptosis in salivary gland acinic cell carcinomas. Prognostic implications of Ki-67 and bcl-2 expression and of in situ end labelling (TUNEL). J Pathol. 1997 Mar;181(3):323-9. Erratum in: J Pathol. 2008 Aug; 215(4):458.
94. Henley JD, Seo IS, Dayan D, Gnepp DR. Sarcomatoid salivary duct carcinoma of the parotid glant. Hum Pathol 2000;31(2): 208-13.
95. Herbst Roy S. Targeted Therapy in Non–Small-Cell Lung Cancer. Oncology. Vol 16, No 9, Suppl 9, 2002.
96. Hew WSR, Carey FA, Kernohan NM, Heppleston AD, Jackson R, Jarrett RF. Primary T-cell lymphoma of salivary gland: a report of a case and review of the literature. J Clin Pathol 2002;55: 61-63.
97. Hollinshead WH (1982) Anatomy for Surgeons: VolumeI, The Head and Neck, Third ed. J.B. Lippincott Company, Philadelphia.
98. Hosal AS, Fan C, Barnes L, et al. (2003) Salivary duct carcinoma. Otolaryngology – Head Neck Surg 129:720–725
99. Hoyek-Gebeily J, Nehmé E, Aftimos G, Sader-Ghorra C, Sargi Z, Haddad A. Prognostic significance of EGFR, p53 and E-cadherin in mucoepidermoid cancer of the salivary glands: a retrospective case series. J Med Liban. 2007 Apr-Jun; 55(2):83-8.
100. Hrebinko R, Taylor SR, Bahnson RR. Carcinoma of prostate metastatic to parotid gland. Urology 1993; 41:272-273.

101. Huiping C, Sigurgeirsdottir JR, Jonasson JG, Eiriksdottir G, Johannsdottir JT, Egilsson V, Ingvarsson S: Chromosome alterations and E-cadherin gene mutations in human lobular breast cancer. Br J Cancer 1999, 81:1103-1110.

102. Ishikawa Y, Ishii T, Acuwa N, Ogawa T. Adenoid cystic carcinoma originated from and anterior lingual minor salivary gland: immunohistochemical and ultrastructural studies and review of the literature. J Oral Maxillofac Surg 1997; 55: 1460-1469.

103. James M, Norton AJ, Akosa AB. Primary T-cell lymphoma of the salivary gland. Histopathology 1993:22: 83-85.

104. Johnson LR (ed) (2003) Secretion. Elsevier, Amsterdam

105. Jones JL, Critchley DR, Walker RA. Alteration of stromal protein and integrin expression in breast - a marker of pre-malignant change. J Pathol 1992. 167: 399-406

106. Jones, DC, Bainton R. Adenoid cystic carcinoma of the palate in a 9-year-old boy. Oral Sung Oral Med Oral Pathol. 1990; 69(4): 483-6.

107. Kamphuis Willem, Carlyn Mamber, Martina Moeton, Lieneke Kooijman, Jacqueline A. Sluijs, Anne H. P. Jansen, Monique Verveer, Lody R. de Groot, Vanessa D. Smith, Sindhoo Rangarajan, José J. Rodríguez, Marie Orre, Elly M. Hol. GFAP Isoforms in Adult Mouse Brain with a Focus on Neurogenic Astrocytes and Reactive Astrogliosis in Mouse Models of Alzheimer Disease. PLoS One. 2012; 7(8): e42823.

108. Kane SV, Bagwan IN. Myoepithelial carcinoma of the salivary glands: a clinicopathologic study of 51 cases in a tertiary cancer center. Arch Otolaryngol Head Neck Surg. 2010 Jul;136(7):702-12. doi: 10.1001/archoto.2010.104.

109. Katori H, Nozawa A, Tsukuda M. Increased expression of cyclooxygenase-2 and Ki-67 are associated with malignant transformation of pleomorphic adenoma. Auris Nasus Larynx. 2007 Mar; 34(1):79-84. Epub 2006 Oct 17.

110. Keane WM, Denneny JC 3rd, Atkins JP Jr, McBrearty F. Acinic cell carcinoma of the oral cavity. Otolaryngol Head Neck Surg 1982;90(6): 696-9.

111. Khochtali H, Korbi S, Laarif M, Abassi-Bakir D, Mokni M, Ben Hammouda M, Gannouni A, Bakir A. Primary malignant non-Hodgkin's lymphoma of the salivary glands. An anatomo-clinical and immunohistochemical study of 2 cases and a review of the literature. Rev Stomatol Chir Maxillofac 1993; 94(2):92-6.

112. Klijanienko J, Vielh P. Fine-needle sampling of salivary gland lesions. Fine needle sampling of salivary gland lesions III. Cytology and histology correlation of 75

cases of adenoid-cystic carcinoma. Review and experience at the Institute Curie with emphasis on cytologic pitfalls. Diagn Cytopathol 1997;17:36-41.

113. Kontis TC, Johns ME (2001) Anatomy and Physiology of the Salivary Glands. In: Bailey BJ (ed) Head and Neck Surgery – Otolaryngology. Lippincott Williams & Wilkins,Philadelphia.

114. Kroneld U, Jonsson R, Carlsten H, Bremell T, Johannessen AC, Tarkowski A. Expression of the mucosal lymphocyte integrin alphaEbeta7 and its ligand E-cadherinin salivary glands of patients with Sjögren's syndrome. Scand J Rheumatol. 1998; 27(3):215-8.

115. Lanier AP, Clift SR, Bornkamm G, Henle W, Goepfert H, Raab-Traub N. Epstein-Barr virus and malignant lymphnepithelial lesions of the salivary gland. Arctic Med Res 1991:50:55-61.

116. Lewis JE, McKinney BC, Weiland LH, Ferreiro JA, Olsen KD. Salivary duct carcinoma. Clinicopathologic and immunohistochemical review of 26 cases. Cancer. 1996 Jan 15; 77(2):223-30.

117. Lopez F, Belloc F, Lacombe F, et al. Modalities of synthesis of Ki67 antigen during the stimulation of lymphocytes. Cytometry 1991;12:42-49.

118. Loyola AM, de Sousa SO, Araujo NS, Araujo VC. Study of minor salivary gland mucoepidermoid carcinoma differentiation based on immunohistochemical expression of cytokeratins, vimentin and muscle-specific actin. Oral Oncol 1998; 34(2):112-8.

119. Lucas RB. Pathology of tumors of the oral tissues. Churchill Livingstone 5th Edition, London 1998. p. 25-86, 219-221.

120. Luna MA, Batsakis JG, Ordonez NG, Mackay B, Tortoledo ME. Salivary gland adenocarcinomas: a clinicopathologic analysis of three distinctive types. Semin Diagn Pathol 1987; 4:117-135.

121. Luna MA. Salivary mucoepidermoid carcinoma: revisited in Joint meeting of the working group on head and neck pathology of the European Society of Pathology and the North American Society of the head and neck Pathology of the United States and Canadian Academy of Pathology. Pathology of the Head and Neck (Proceedings). 19th European Congress of pathology Pre- Meeting. Ljubljana 2003.

122. Luukkaa H, Klemi P, Leivo I, Vahlberg T, Grénman R. Prognostic significance of Ki-67 and p53 as tumor markers in salivary glandmalignancies in Finland: an evaluation of 212 cases. Acta Oncol. 2006; 45(6):669-75.

123. Machado JC, Soares P, Carneiro F, Rocha A, Beck S, Blin N, Berx G, Sobrinho-Simoes M: E-cadherin gene mutations provide a genetic basis for the phenotypis divergence of mixed gastric carcinomas. Lab Invest 1999, 79:459-465.

124. Madrigal B, Garcia J, De Vicente JC. Salivary duct carcinoma: an unusual case of long-term evolution. Oral Sung Oral Med Oral Pathol Oral Radiol Endod 1999; 88: 597-602.

125. Malhotra KP, Agrawal V, Pandey R.High grade transformation in adenoid cystic carcinoma of the parotid: report of a case with cytologic, histologic and immunohistochemical study. Head Neck Pathol. 2009 Dec;3(4):310-4. Epub 2009 Jun 20.

126. Mason D, Chisholm D (1975) Salivary Glands in Health and Disease. WB Saunders, London.

127. McHugh CH, Roberts DB, El-Naggar AK, Hanna EY, Garden AS, Kies MS, Weber RS, Kupferman ME. Prognostic factors in mucoepidermoid carcinoma of the salivary glands. Cancer. 2012 Aug 15; 118(16):3928-36. doi: 10.1002/cncr.26697. Epub 2011 Dec 16.

128. Mentzel T (2004) [Skin adnexal and salivary gland neoplasms. Similarities and differences of selected patients].Pathologe 25:79–88.

129. Miglianico L, Eschwege F, Marandas P, et al. (1987) Cervico-facial adenoid cystic carcinoma: study of 102 cases. Influence of radiation therapy. Int J Radiat Oncol Biol Phys 13:673–678.

130. Milas L, Mason K, Hunter N, Petersen S, Yamakawa M, Ang K, Mendelsohn J, Fan Z. In vivo enhancement of tumor radioresponse by C225 antiperidermal growth factor receptor antibody. Clin Cancer Res. 6:701-708,2000.

131. Miyabe S, Okabe M, Nagatsuka H, Hasegawa Y, Inagaki A, Ijichi K, Nagai N, Eimoto T, Yokoi M, Shimozato K, Inagaki H. Prognostic significance of p27Kip1, Ki-67, and CRTC1-MAML2 fusion transcript in mucoepidermoid carcinoma: a molecular and clinicopathologic study of 101 cases. J Oral Maxillofac Surg. 2009 Jul; 67(7):1432-41. doi: 10.1016/j.joms.2009.03.021.

132. Moran CJ, Joyce M, McAnena OJ (2005). "CDH1 associated gastric cancer: a report of a family and review of the literature". Eur J Surg Oncol 31 (3): 259–64.

133. Muller S, Barnes L, Goodurn WJ Jr. Sclerosing mucoepidermoid carcinoma of the parotid. Oral Surg Oral Med Oral Pathol Oral Radiol Endod 1997; 83(6):685-90.

134. Murakami M, Ohtani I, Hojo H, Wakasa H. Immunohistochemical evaluation with Ki-67: an application to salivary gland tumours. J Laryngol Otol. 1992 Jan; 106(1):35-8.

135. Nagao T, Sugano I, Ishida Y, Tajima Y, Matsuzaki 0, Konno A, Kondo Y, Nagao K. Salivary gland malignant myoepithelioma: a clinicopathologic and immunohistochemical study of ten cases. Cancer 1998:83 (7): 1292-9.

136. Nahlieli O, Baruchin AM (1997) Sialoendoscopy: three years' experience as a diagnostic and treatment modality. J Oral Maxillofac Surg 55:912–918; discussion 919–920.

137. Nahlieli O, Baruchin AM (2000) Long-term experience with endoscopic diagnosis and treatment of salivary gland inflammatory diseases. Laryngoscope 110:988–993.

138. Nahta Rita, Esteva Francisco J. HER-2-Targeted Therapy.Lessons Learned andFuture Directions. Clinical Cancer Research Vol. 9: 5078-5084, 2003.

139. Nakazato Y, Ishizeki J, Takahashi K, Yamaguchi H, Kamei T, Mori T. Localization of S-100 protein and glial fibrillary acidic protein-related antigen in pleomorphic adenoma of the salivary glands. Lab Invest. 1982 Jun;46(6):621-6.

140. Napier SS. Herron BT, Herron BM. Acinic cell carcinoma in Northern Ireland: a 10-year review. Br J Oral Maxillofac Surg. 1995; 33(3):145-8.

141. Nascimento AG, Amaral LP, Prado LA, Kligerman J, Silveira TR. Mucoepidermoid carcinoma of salivary glands: a clinicopathologic study of 46 cases. Head Neck Surg 1986:8(6): 4419-17.

142. Nishimura T, Furukawa M, Kawahara E, Miwa A. Differential diagnosis of pleomorphic adenoma by immunohistochemical means. Laryngol Otol. 1991 Dec; 105(12):1057-60.

143. Nishimura R, Osako T, Okumura Y, et al. Clinical significance of Ki-67 in neoadjuvant chemotherapy for primary breast cancer as a predictor for chemosensitivity and for prognosis. Breast Cancer 2010;17(4):269-275.

144. Nonaka D, Chiriboga L, Rubin BP (November 2008). "Differential expression of S100 protein subtypes in malignant melanoma, and benign and malignant peripheral nerve sheath tumors". J. Cutan. Pathol. 35 (11): 1014–9.

145. Norberg LE, Burford-Mason AP, Dardick I. Cellular differentiation and morphologic heterogeneity in PLGA of minor salivary gland. J Oral Pathol Med 1991; 20: 373-379.

146. Odell EW, Lombardi T, Shirlaw PJ, White CA. Minor salivary gland hyalinisation and amyloidosis in low-grade lymphoma of MALT. J Oral Pathol Med 1998; 27(5): 229-32.

147. Okabe Y, Ohoka H, Nagayama I, Furukawa M. View from beneath: pathology in focus. Renal cell metastasis to the tongue. J Laryngol Otol 1992; 106: 282-4.

148. Ostrzega N, Cheng L, Layfield L.Glial fibrillary acid protein immunoreactivity in fine-needle aspiration of salivary gland lesions: a useful adjunct for the differential diagnosis of salivary gland neoplasms. Diagn Cytopathol. 1989;5(2):145-9.

149. Pantuck Allan J., Zeng Gang, Belldegrun Arie S. ,Figlin Robert A. Pathobiology, Prognosis, and Targeted Therapy for Renal Cell Carcinoma.Clinical Cancer ResearchVol. 9, 4641-4652, October 15, 2003.

150. Patil DT, Chou PM. Sialoblastoma: utility of Ki-67 and p53 as a prognostic tool and review of literature. Pediatr Dev Pathol. 2010 Jan-Feb; 13(1):32-8. doi: 10.2350/09-05-0650-OA.1.

151. Pawel J. Gefinitib (Iressa, ZD1839): a novel targeted approach for the treatment of solid tumors. Bull Cancer.91(5)-E70-6, 2004.

152. Peltonen Jenni, Henni M Helppi, Paavo Pääkkö, Taina Turpeenniemi-Hujanen, Kirsi H Vähäkangas. p53 in head and neck cancer: Functional consequences and environmental implications of TP53 mutations.Head Neck Oncol. 2010; 2: 36.

153. Pires FR, de Almeida OP, de Araújo VC, Kowalski LP. Prognostic factors in head and neck mucoepidermoid carcinoma. Arch Otolaryngol Head Neck Surg. 2004 Feb;130(2):174-80.

154. Rahmanzadeh R, Huttmann G, Gerdes J, Scholzen T. Chromophore-assisted light inactivation of pKi67 leads to inhibition of ribosomal RNA synthesis. Cell Prolif2007;40:422-430.

155. Rao PH, Roberts D, Zhao YJ, Bell D, Harris CP, Weber RS, El-Naggar AK. Deletion of 1p32-p36 is the most frequent genetic change and poor prognostic marker in adenoid cystic carcinoma of the salivary glands. Clin Cancer Res. 2008 Aug 15; 14(16):5181-7.

156. Renaud-Young M, Gallin WJ (2002). "In the first extracellular domain of E-cadherin, heterophilic interactions, but not the conserved His-Ala-Val motif, are required for adhesion". Journal of Biological Chemistry 277 (42): 39609–39616.

157. Reynolds AB, Carnahan RH (2005). "Regulation of cadherin stability and turnover by p120ctn: implications in disease and cancer". Semin. Cell Dev. Biol. 15 (6): 657–63.

158. Righi PD, Li YQ, Deutsch M, McDonald JS, Wilson KM, Bejarano P, Stambrook PJ, Osterhage D, Nguyen C, Gluckman JL, et al. The role of the p53 gene in the malignant transformation of pleomorphic adenomas of the parotid gland. Anticancer Res. 1994 Sep-Oct; 14(5B):2253-7.

159. Sakamoto T, Kondo K, Yamasoba T, Sugasawa M, Kaga K. Elevated expression of cyclooxygenase-2 in adenocarcinoma of the parotid gland: insights into malignant transformation of pleomorphic adenoma. Ann Otol Rhinol Laryngol. 2004 Nov; 113(11):930-5.

160. Satko I, Stanko P, Longauerova I: Salivary gland tumours treated in the stomatological clinics in Bratislava. J Craniomaxil/ofac Surg 2000; 28(1): 56-61

161. Savera AT, Sloman A, Huvos AG, Klimstra DS. Myoepithelial carcinoma of the sllivary glands: a clinicopathologic study of 25 patients. Am J Surg Pathol 2000; 24(6):761-74.

162. Shemen LJ, Huvos AG, Spiro RH (1987) Squamous cell carcinoma of salivary gland origin. Head Neck Surg 9:235–240.

163. Simpson RHW, Eveson JW (2005) Warthin tumor. Pathology and Classification of Head and Neck Tumours. Edited by Barnes EL, Eveson JW, Sidransky D. Lyons, IARC, pp 263–265.

164. Skalova A, Leivo I, Von Boguslawsky K, Saksela E. Cell proliferation correlates with prognosis in acinic cell carcinomas of salivary glandorigin. Immunohistochemical study of 30 cases using the MIB 1 antibody in formalin-fixed paraffin sections. J Pathol. 1994 May; 173(1):13-21.

165. Spiro RH, Koss LG, Hajdu SI, Strong EW. Tumors of minor salivary origin: a clinicopathological study of 492 cases. Cancer 1973; 31:117-129.

166. Spiro RH, Huvos AG, Strong EW. Adenoid cystic carcinoma: factors influencing survival.Am J Surg. 1979 Oct; 138(4):579-83.

167. Spiro RH: Salivary neoplasms: overview of a 35-year experience with 2,807 patients, Head Neck Surg 8:177, 1986.

168. Stanley MW, Löwhagen T (1993) Fine needle aspiration of palpable masses. Butterworth-Heinemann. Boston.

169. Stead RH, Qizilbash AH, Kontozoglou T, Daya AD, Riddell RH. An immunohistochemical study of pleomorphic adenomas of the salivary gland: glial fibrillary acidic protein-like immunoreactivity identifies a major myoepithelial component. Hum Pathol. 1988 Jan;19(1):32-40.

170. Stennert E, Wittekindt C, Klussmann JP, Arnold G, Guntinas-Lichius O. Recurrent pleomorphic adenoma of the parotid gland: a prospective histopathological and immunohistochemical study. Laryngoscope. 2004 Jan; 114(1):158-63.

171. Takai Y, Dardick I, Mackay A, Burford-Mason A, Mori M. Diagnostic criteria for neoplastic myoepithelial cells in pleomorphic adenomas and myoepitheliomas. Immunocytochemical detection of muscle-specific actin, cytokeratin 14, vimentin, and glial fibrillary acidic protein. Oral Surg Oral Med Oral Pathol Oral Radiol Endod. 1995 Mar;79(3):330-41.

172. Takeichi M Cadherins: A molecular family important in selective cell-cell adhesion. Annu. Rev. Biochem. 1990, 59:237-52.

173. Takeichi N, Hirose F, Yamamoto H, Ezaki H: Salivary gland Tumors in atomic bomb survivors, Hiroshima, Japan Cancer 1983; 52: 377-385.

174. Tran L, Sadeghi A, Hanson D, Juillard G, Mackintosh R, Calcaterra TC, Parker RG. Major salivary gland tumors: treatment results and prognostic factors. Laryngoscope. 1986 Oct;96(10):1139-44.

175. Vacchi-Suzzi M, Bocciolini C, Bertarelli C, Dall'Olio D.Ki-67 proliferation rate as a prognostic marker in major salivary gland carcinomas.Ann Otol Rhinol Laryngol. 2010 Oct;119(10):677-83.

176. Wang HD, Ren J, Zhang L (2004). "CDH1 germline mutation in hereditary gastric carcinoma".World J. Gastroenterol. 10 (21): 3088–93.

177. Wang O, Wang CY, Shi J, Nie M, Xia WB, Li M, Jiang Y, Guan H, Meng XW, Xing XP.Chin Med J (Engl). 2012 Aug;125(16):2895-901.Expression of Ki-67, galectin-3, fragile histidine triad, and parafibromin in malignant and benign parathyroid tumors.

178. Whitfield ML, George LK, Grant GD, et al. Common markers of proliferation. Nat Rev Cancer 2006;6:99-106.

179. Wijnhoven BP, Dinjens WN, Pignatelli M (2000). "E-cadherin-catenin cell-cell adhesion complex and human cancer". The British journal of surgery 87 (8): 992–1005.

180. Wilson PD (2001). "Polycystin: new aspects of structure, function, and regulation". J. Am. Soc. Nephrol. 12 (4): 834–45.

181. Wolf R, Ruzicka T, Yuspa SH (July 2010). "Novel S100A7 (psoriasin)/S100A15 (koebnerisin) subfamily: highly homologous but distinct in regulation and function".

182. Woodburne RT, Burkel WE (1988) Essentials of Human Anatomy, Eighth edn. Oxford University Press, New York, Oxford.

183. Xin W, Paulino AF. Prognostic factors in malignant mixed tumors of the salivary gland: correlation of immunohistochemical markers with histologic classification. Ann Diagn Pathol. 2002 Aug;6(4):205-10.

184. Yerushalmi R, Woods R, Ravdin PM, et al.. Ki67 in breast cancer: prognostic and predictive potential. Lancet Oncol 2010;11:174-183.

185. Zhang Yang, Erich M Sturgis, Zhigang Huang, Mark E. Zafereo, Qingyi Wei, Guojun Li.Genetic variants of the p53 and p73 genes jointly increase risk of second primary malignancies in patients after index squamous cell carcinoma of the head and neck. Cancer. Author manuscript; available in PMC 2013 January 15.Published in final edited form as: Cancer. 2012 January 15; 118(2): 485–492.

186. Zhang ZY, Wu YQ, Zhang WG, Tian Z, Cao J. The expression of E-cadherin-catenin complex in adenoid cystic carcinoma of salivary glands. Chin J Dent Res. 2000 Nov;3 (3):36-9.

187. Αγγελόπουλος ΑΠ, Παπανικολάου Σ, Αγγελοπούλου Ε. Σύγχρονη στοματική και γναθοπροσωπική παθολογία, Ιατρικές εκδόσεις Λίτσας, 3η έκδοση 2000, Αθήνα.