ΕΛΛΗΝΙΚΗ ΔΗΜΟΚΡΑΤΙΑ

**ΕΘΝΙΚΟ ΚΑΙ ΚΑΠΟΔΙΣΤΡΙΑΚΟ ΠΑΝΕΠΙΣΤΗΜΙΟ ΑΘΗΝΩΝ**
**ΙΑΤΡΙΚΗ ΣΧΟΛΗ**

**ΠΡΟΓΡΑΜΜΑ ΜΕΤΑΠΤΥΧΙΑΚΩΝ ΣΠΟΥΔΩΝ**
**«ΕΠΕΜΒΑΤΙΚΗ ΑΚΤΙΝΟΛΟΓΙΑ»**

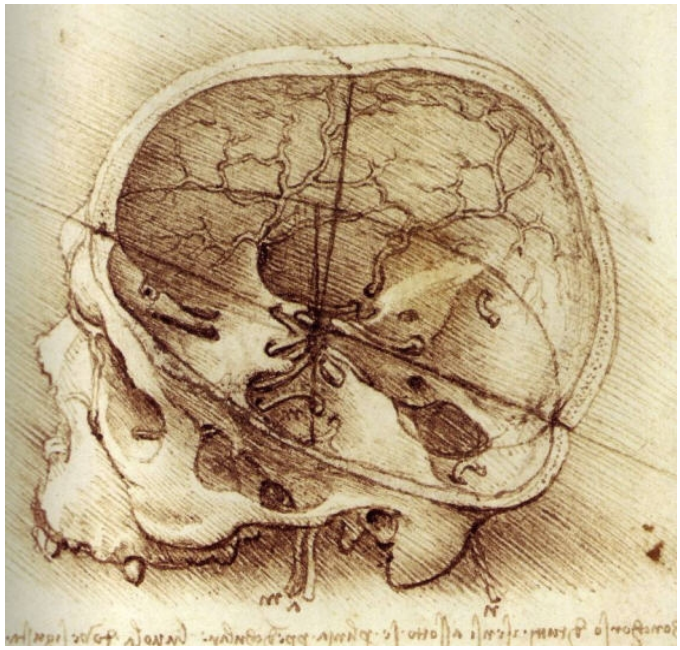

Διπλωματική εργασία :

# « ΣΗΡΑΓΓΩΔΕΙΣ ΔΥΣΠΛΑΣΙΕΣ ΚΕΝΤΡΙΚΟΥ ΝΕΥΡΙΚΟΥ ΣΥΣΤΗΜΑΤΟΣ. ΔΙΑΓΝΩΣΗ ΚΑΙ ΑΝΤΙΜΕΤΩΠΙΣΗ. »

***Αναγνωστοπούλου Αναστασία***

Επιβλέπον μέλος ΔΕΠ: **ΓΟΥΛΙΑΜΟΣ ΑΘΑΝΑΣΙΟΣ**
Καθηγητής Ακτινολογίας Πανεπιστημίου Αθηνών

ΕΛΛΗΝΙΚΗ ΔΗΜΟΚΡΑΤΙΑ

**ΕΘΝΙΚΟ ΚΑΙ ΚΑΠΟΔΙΣΤΡΙΑΚΟ ΠΑΝΕΠΙΣΤΗΜΙΟ ΑΘΗΝΩΝ**
**ΙΑΤΡΙΚΗ ΣΧΟΛΗ**

**ΠΡΟΓΡΑΜΜΑ ΜΕΤΑΠΤΥΧΙΑΚΩΝ ΣΠΟΥΔΩΝ**
**«ΕΠΕΜΒΑΤΙΚΗ ΑΚΤΙΝΟΛΟΓΙΑ»**

**Αθήνα, Ιούλιος 2013**

**Διπλωματική εργασία:**

# « ΣΗΡΑΓΓΩΔΕΙΣ ΔΥΣΠΛΑΣΙΕΣ ΚΕΝΤΡΙΚΟΥ ΝΕΥΡΙΚΟΥ ΣΥΣΤΗΜΑΤΟΣ. ΔΙΑΓΝΩΣΗ ΚΑΙ ΑΝΤΙΜΕΤΩΠΙΣΗ. »

***Αναγνωστοπούλου Αναστασία***

**Εικόνα στο εξώφυλλο:** Leonardo da Vinci – Study of a skull

*Επιβλέπον μέλος ΔΕΠ:* **ΓΟΥΛΙΑΜΟΣ ΑΘΑΝΑΣΙΟΣ**

Καθηγητής Ακτινολογίας

Διευθυντής Α' Εργαστηρίου Ακτινολογίας Πανεπιστημίου Αθηνών

*Μέλη εξεταστικής επιτροπής:* **ΠΑΠΑΘΑΝΑΣΙΟΥ ΜΑΤΘΙΛΔΗ - ΑΝΝΑ**

Επίκουρη Καθηγήτρια Ακτινολογίας

Β' Εργαστήριο Ακτινολογίας Πανεπιστημίου Αθηνών

**ΜΑΓΚΟΥΦΗΣ ΓΕΩΡΓΙΟΣ**

Ιατρός Επεμβατικός Ακτινολόγος

Διευθυντής τμήματος Επεμβατικής Νευροακτινολογίας Νοσοκομείου Metropolitan

# ΠΕΡΙΕΧΟΜΕΝΑ


— **ΠΡΟΛΟΓΟΣ** ..... **v**

**A. ΣΗΡΑΓΓΩΔΕΙΣ ΔΥΣΠΛΑΣΙΕΣ. ΠΑΘΟΛΟΓΙΑ, ΚΛΙΝΙΚΗ ΕΙΚΟΝΑ και ΑΠΕΙΚΟΝΙΣΗ** Σελ. **1**

**1. Αγγειακές Δυσπλασίες. Ορισμός.** ..... **1**

**2. Σηραγγώδεις Δυσπλασίες. Ορισμός.** ..... **1**

**3. Παθολογία και ιστολογική εικόνα** ..... **2**

**4. Αιτιολογία** ..... **3**

**5. Κλινική εικόνα** ..... **5**

5.1. *Επιληπτικές κρίσεις* ..... **7**

5.2. *Εστιακά νευρολογικά ελλείμματα* ..... **9**

5.3. *Πονοκέφαλοι* ..... **9**

5.4. *Αιμορραγία* ..... **10**

**6. Φυσική πορεία της νόσου** ..... **11**

**7. Σχηματισμός de novo** ..... **15**

**8. Συσχετισμός με άλλες αγγειακές δυσπλασίες** ..... **15**

**9. Απεικόνιση** ..... **17**

9.1. *Απεικόνιση κατά την οξεία αιμορραγία* ..... **22**

**10. Διαφορική διάγνωση** ..... **24**

**B. ΑΝΤΙΜΕΤΩΠΙΣΗ ΑΣΘΕΝΩΝ ΜΕ ΣΗΡΑΓΓΩΔΕΙΣ ΔΥΣΠΛΑΣΙΕΣ** **25**

**1. Απεικονιστικός έλεγχος** ..... **25**

**2. Γενετικός έλεγχος** ..... **25**

**3. Κλινικές υποδείξεις** ..... **27**

**Γ. ΘΕΡΑΠΕΥΤΙΚΕΣ ΕΠΙΛΟΓΕΣ** **28**

**1. Αντιμετώπιση ασθενών με σηραγγώδη δυσπλασία ως τυχαίο εύρημα** .... **29**

**2. Φαρμακευτική θεραπεία σηραγγωδών δυσπλασιών** ..... **30**

**3. Αντιμετώπιση ασθενών με σηραγγώδη δυσπλασία που προκαλεί επιληπτικές κρίσεις** ..... **31**

3.1. *Φαρμακευτική θεραπεία* ..... **31**

3.2. *Προφυλακτική αγωγή σε ασυμπτωματικούς ασθενείς ή σε νευροχειρουργική επέμβαση* ..... **32**

3.3. *Ενδείξεις για χειρουργική επέμβαση* ..... **33**

3.4. *Προεγχειρητικός έλεγχος* ..... **34**

3.5. *Χειρουργική θεραπεία* ..... **36**

3.6. *Στερεοτακτική Ακτινοχειρουργική* ..... **39**

3.7. *Μετεγχειρητική αντιεπιληπτική θεραπεία* ..... **40**

**4. Αντιμετώπιση ασθενών με σηραγγώδη δυσπλασία ανάλογα με την εντόπιση της βλάβης** ..... **41**

4.1. *Σηραγγώδεις Δυσπλασίες ύπερθεν του σκηνιδίου της παρεγκεφαλίδας* ..... **41**

4.2. *Σηραγγώδεις Δυσπλασίες που εντοπίζονται σε περιοχές του εγκεφάλου που ελέγχουν αισθητικοκινητικές λειτουργίες και λειτουργίες λόγου και μνήμης* .... **43**

4.3. *Σηραγγώδεις Δυσπλασίες που εντοπίζονται σε εν τω βάθει δομές του εγκεφάλου* ..... **45**

4.4. *Σηραγγώδεις Δυσπλασίες που εντοπίζονται στην παρεγκεφαλίδα* ..... **46**

4.5. *Σηραγγώδεις Δυσπλασίες που εντοπίζονται στο εγκεφαλικό στέλεχος* ..... **47**

4.6. *Σηραγγώδεις Δυσπλασίες που εντοπίζονται στη Σπονδυλική Στήλη* ..... **55**

4.7. *Σηραγγώδεις Δυσπλασίες με άτυπη εντόπιση* ..... **59**

**— ΒΙΒΛΙΟΓΡΑΦΙΑ** ..... **62**

# ΠΡΟΛΟΓΟΣ

Οι σηραγγώδεις δυσπλασίες είναι μία σπάνια αγγειακή δυσπλασία που αφορά το κεντρικό νευρικό σύστημα, στην πλειοψηφία τα εγκεφαλικά ημισφαίρια, με επίπτωση στο γενικό πληθυσμό που εκτιμάται μεταξύ 0,3 – 0,8%. Η εισαγωγή της μαγνητικής τομογραφίας άλλαξε ριζικά τα δεδομένα όσον αφορά τη διάγνωση των δυσπλασιών αυτών, καθώς εξαιτίας της αιμοδυναμικής συμπεριφοράς τους, με χαρακτηριστική αργή αιματική ροή εντός αυτών, οι σηραγγώδεις δυσπλασίες είναι ελάχιστα ή και καθόλου ορατές στην αγγειογραφική απεικόνιση και πολλές φορές το ίδιο και στην αξονική τομογραφία.

Στην παρούσα διπλωματική εργασία, μέσα από τη μελέτη της παθολογίας, των κλινικών εκδηλώσεων και της φυσικής ιστορίας της νόσου, με έμφαση στην απεικόνιση σε κάθε φάση της κλινικής πορείας του ασθενούς, αναλύεται ο τρόπος αντιμετώπισης των σηραγγωδών δυσπλασιών. Οι θεραπευτικές επιλογές κρίνονται υπό το πρίσμα της αντιμετώπισης κάθε ασθενή ξεχωριστά ανάλογα με τα συμπτώματα που παρουσιάζει, την εντόπιση της βλάβης στο κεντρικό νευρικό σύστημα, αλλά και την ηλικία, τον τρόπο ζωής και την ιδιαίτερη επιθυμία του κάθε ατόμου. Εξέχουσα θέση διατηρεί η μικροχειρουργική αφαίρεση των βλαβών με θετικά αποτελέσματα όσον αφορά τον έλεγχο των συμπτωμάτων των ασθενών, αλλά και τη μείωση του κινδύνου μελλοντικής νοσηρότητας και θνησιμότητας.

Ευχαριστώ τον ομότιμο καθηγητή κ. Δημήτριο Κελέκη και τον καθήγητη κ. Νικόλαο Κελέκη, που έγινα αποδεκτή στο μεταπτυχιακό πρόγραμμα σπουδών και μου δόθηκε η δυνατότητα να αποκτήσω θεωρητική και πρακτική κατάρτιση στην επεμβατική ακτινολογία.

Ευχαριστώ ιδιαίτερα τον καθηγητή κ. Αθανάσιο Γουλιάμο, που δέχτηκε την επίβλεψη της συγγραφής της διπλωματικής μου εργασίας.

Τέλος, ευχαριστώ την οικογένεια και τους φίλους μου για την αμέριστη αρωγή τους και την υπομονή που επέδειξαν κατά τη διάρκεια εκπόνησης αυτής της εργασίας.

# Α. ΣΗΡΑΓΓΩΔΕΙΣ ΔΥΣΠΛΑΣΙΕΣ. ΠΑΘΟΛΟΓΙΑ, ΚΛΙΝΙΚΗ ΕΙΚΟΝΑ, ΦΥΣΙΚΗ ΙΣΤΟΡΙΑ & ΑΠΕΙΚΟΝΙΣΗ.

## Α.1. ΑΓΓΕΙΑΚΕΣ ΔΥΣΠΛΑΣΙΕΣ

Οι αγγειακές δυσπλασίες του κεντρικού νευρικού συστήματος θα μπορούσαν να ταξινομηθούν σε τέσσερις βασικούς τύπους: α) αρτηριοφλεβώδεις δυσπλασίες (AVMs), β) φλεβώδεις δυσπλασίες ή αναπτυξιακές φλεβικές ανωμαλίες (DVAs), γ) τριχοειδικές τηλαγγειεκτασίες (capillary telangiectasias) και δ) σηραγγώδεις δυσπλασίες (cavernous malformations).[1]

Άλλοι ερευνητές επαναταξινομούν τις αγγειακές δυσπλασίες του εγκεφάλου ανάλογα με το συνδυασμό των ανατομικών και ιστοπαθολογικών χαρακτηριστικών, της κλινικής εμφάνισης, της βιολογικής συμπεριφοράς και των απεικονιστικών στοιχείων.[1,2] Το κυριότερο στοιχείο που αξιολογείται για την κατάταξη αυτή είναι η παρουσία ή μη αρτηριοφλεβώδους αναστόμωσης εντός της δυσπλασίας.

## Α.2. ΣΗΡΑΓΓΩΔΕΙΣ ΔΥΣΠΛΑΣΙΕΣ

Οι σηραγγώδεις δυσπλασίες αποτελούν τη δεύτερη πιο συχνή μορφή των εγκεφαλικών αγγειακών δυσπλασιών, με ποσοστό 10-15% του συνόλου αυτών.[3] Συχνά, σε παλαιότερη κυρίως βιβλιογραφία, αναφέρονται και ως σηραγγώδη αγγειώματα (cavernous angiomas), σηραγγώματα (cavernomas) και σηραγγώδη αιμαγγειώματα (cavernous hemangiomas). Πλέον για τις βλάβες αυτές φαίνεται να έχει καθιερωθεί ο όρος σηραγγώδης δυσπλασία.[4]

Η επίπτωση των σηραγγωδών δυσπλασιών στο γενικό πληθυσμό εκτιμάται να κυμαίνεται μεταξύ 0,34-0,8%.[5-7] Πριν την ευρεία χρήση της μαγνητικής τομογραφίας, η διάγνωση της πάθησης αυτής ήταν σπάνια και συνήθως αποτελούσε εύρημα κατά τη χειρουργική διάνοιξη ή την αυτοψία. Ακόμη και η εισαγωγή της αξονικής τομογραφίας, που αποτέλεσε ένα σημαντικό βήμα για τη

νευροαπεικόνιση, όσον αφορά τις σηραγγώδεις δυσπλασίες υστερεί τόσο σε ειδικότητα όσο και σε ευαισθησία.[4]

## Α.3. ΠΑΘΟΛΟΓΙΑ ΚΑΙ ΙΣΤΟΛΟΓΙΚΗ ΕΙΚΟΝΑ

Μακροσκοπικά, οι σηραγγώδεις δυσπλασίες είναι καλώς αφοριζόμενες, πολυλοβωτές δομές με μία χαρακτηριστική εικόνα που προσομοιάζει "pop-corn" ή μούρα (mulberry-like) με διογκωμένες πορφυροειδείς συστάδες (εικόνα 1,β).[3,8,9] Οι βλάβες ποικίλλουν από λίγα mm έως μερικά cm σε διάμετρο. Το μέσο μέγεθος είναι συνήθως 1-2 cm, αν και υπάρχουν καταγεγραμμένα περιστατικά γιγάντιων βλαβών.

Μία τυπική σηραγγώδης δυσπλασία αποτελείται στον πυρήνα της από ένα σύμπλεγμα από ανισομεγέθεις χώρους (κολποειδή ή κοιλότητες) γεμάτους με αίμα και θρόμβους ποικίλων ηλικιών και βαθμών οργάνωσης. Αυτή ακριβώς η εικόνα που δημιουργούν τα προϊόντα του αίματος στα διάφορα στάδια αποδόμησης είναι υπεύθυνη και για την τυπική εικόνα μιας σηραγγώδους δυσπλασίας στη μαγνητική τομογραφία (εικόνα 1,γ).[10]

Τα κολποειδικά αυτά κανάλια φέρουν λεπτά ευαίσθητα τοιχώματα που είναι επενδεδυμένα από ένα μονό στρώμα ενδοθηλιακών κυττάρων. Τα τοιχώματα στερούνται ελαστίνης και λείων μυικών ινών.[3,4,8,9] Μεταξύ των κυττάρων των κολποειδών δεν παρεμβάλλεται συνήθως εγκεφαλικό παρέγχυμα (εικόνα 1, α).[3,8,9] Γενικά φυσιολογικός νευρικός ιστός βρίσκεται περιφερικά μόνο της βλάβης.[11]

Φυσιολογικά, τα αγγεία του εγκεφάλου καλύπτονται από στιβάδα ενδοθηλιακών κυττάρων, με στεγανές συνδέσεις μεταξύ τους, που περιβάλλεται επί τα εκτός από τη βασική μεμβράνη. Εκτός των τριχοειδών, όλα τα υπόλοιπα αγγεία φέρουν επίσης ένα ή περισσότερα στρώματα λείων μυϊκών ινών. Το αγγείο καλύπτεται από τα πόδια των αστροκυττάρων που συμπεριλαμβάνουν τη νευρογλοία. Συνολικά τα ενδοθηλιακά κύτταρα, οι στεγανές συνδέσεις μεταξύ τους και τα πόδια των αστροκυττάρων αποτελούν τις συνιστώσες του αιματοεγκεφαλικού φραγμού.[12]

Σε μια σηραγγώδη δυσπλασία τα αιμοφόρα αγγεία στερούνται λείων μυϊκών

ινών (όπως και τα τριχοειδή φυσιολογικά), ενώ οι στεγανές συνδέσεις μεταξύ των ενδοθηλιακών κυττάρων έχουν διαταραχθεί, αφήνοντας σημαντικά κενά μεταξύ των κυττάρων.[13] Ταυτόχρονα τα πόδια των αστροκυττάρων δε φτάνουν έως τη βασική μεμβράνη του τοιχώματος των αγγείων αλλά σταματούν στα όρια της βλάβης.[13,14] Ως αποτέλεσμα ο αιματοεγκεφαλικός φραγμός δυσλειτουργεί, οδηγώντας πιθανά στη χρόνια εξαγγείωση ερυθρών αιμοσφαιρίων και την εναπόθεση αιμοσιδηρίνης στο περιβάλλον εγκεφαλικό παρέγχυμα, αλλά και στην πιθανή επίδραση εξωαυλικών παραγόντων που εγείρουν την πήξη του αίματος, προκαλώντας έτσι θρόμβωση ενδοαυλικά.[11] Η περιεστιακή εναπόθεση αιμοσιδηρίνης λόγω των επαναλαμβανόμενων μικροαιμορραγιών οδηγεί στην αντιδραστική γλοίωση του περιβάλλοντος ιστού[15], ενώ έχει κατηγορηθεί ως ο εκλυτικός παράγοντας για την εμφάνιση επιληπτικών κρίσεων.[16] Συχνά ιστολογικά ευρύματα είναι και οι αποτιτανώσεις εντός της βλάβης.

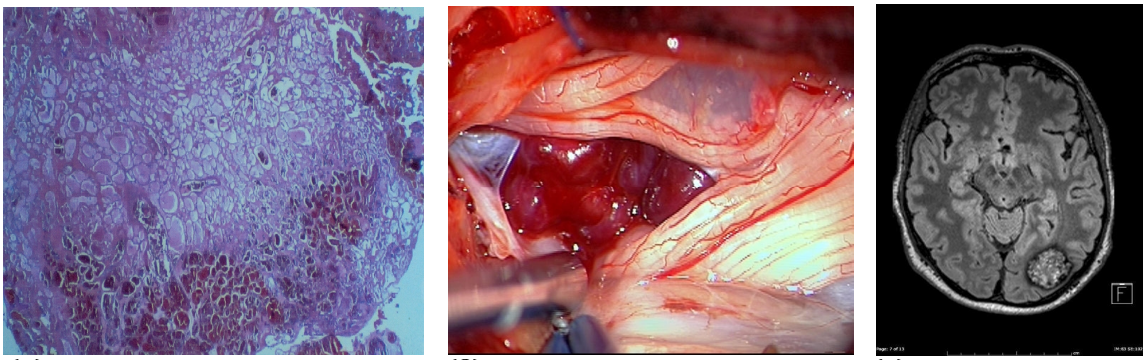

**(α)** **(β)** **(γ)**

**Εικόνα 1:** (α) Κατά την ιστολογική απεικόνιση των σηραγγωδών δυσπλασιών, αναδεικνύεται η πληθώρα αγγειακών χώρων διαφόρων μεγεθών, χωρίς την παρεμβολή εγκεφαλικού παρεγχύματος (χρώση αιματοξυλίνης-ιωσίνης, μεγέθυνση x 20).[38] (β) Διεγχειρητική απεικόνιση σηραγγώδους δυσπλασίας σπονδυλικής στήλης. (γ) MRI (FLAIR) με την τυπική εικόνα μιας σηραγγώδους δυσλασίας (radiopaedia.org).

## Α.4. ΑΙΤΙΟΛΟΓΙΑ

Οι σηραγγώδεις δυσπλασίες αποτελούν άλλοτε συγγενείς και άλλοτε επίκτητες νοσολογικές οντότητες, που μπορούν να παρουσιαστούν σε οποιαδήποτε ηλικία, από τη νεογνική περίοδο μέχρι και καθ' όλη την ενήλικη ζωή.[17] Μπορούν να

ανευρεθούν σε δύο μορφές: την οικογενή, στην οποία συνυπάρχουν πολλαπλές βλάβες στο κεντρικό νευρικό σύστημα και τη σποραδική, που χαρακτηρίζεται πιο συχνά από μια μονήρη διακριτή βλάβη.[11,18,19]

Το 1988 από τους Rigamonti, Hadley et al. αναδείχτηκε ο αυτοσωμικός επικρατής χαρακτήρας μεταβίβασης των σηραγγωδών δυσπλασιών σε ορισμένες οικογένειες της Λατινικής Αμερικής, με ποικίλλη κλινική έκφραση και ατελή διεισδυτικότητα.[18] Η συχνότητα της οικογενούς μορφής φαίνεται να είναι γύρω στο 50% στους ασθενείς από τη Λατινική Αμερική[18], ενώ μεταξύ των υπολοίπων ασθενών, το 20-30% αυτών φαίνεται να έχει τον κληρονομικό τύπο της νόσου.[20] Η πλειονότητα των ασθενών (50-80%) με σηραγγώδη δυσπλασία εγκεφάλου είναι όπως φαίνεται σποραδικές περιπτώσεις χωρίς γνωστό οικογενειακό ιστορικό της νόσου.[14,21] Μονήρεις βλάβες ανευρίσκονται στο 75% των σποραδικών περιπτώσεων και μόνο στο 8 με 19% των οικογενών μορφών. [14,20,22,41]

Τρείς γενετικοί τόποι έχουν ταυτοποιηθεί για τις σηραγγώδεις δυσπλασίες: ο CCM1 στο χρωμόσωμα 7q, με σειρά μεταλλάξεων στο γονίδιο που κωδικοποιεί την πρωτεΐνη KRIT1 [23-26], ο CCM2 στο χρωμόσωμα 7p 15-13 και ο CCM3 στο χρωμόσωμα 3q25.2-27 [27], με χαρτογράφηση και ταυτοποίηση πλέον και των τριών γονιδίων (του γονιδίου που κωδικοποιεί την πρωτεΐνη MG4607 για το CCM2 και του PDCD10 για το CCM3). [28,29]

Μια σειρά πολυάριθμων μεταλλάξεων έχουν ταυτοποιηθεί και για τα τρία γονίδια[25,26,28,29], οι περισσότερες εκ των οποίων οδηγούν σε απώλεια της λειτουργικότητας των πρωτεϊνών που κωδικοποιούν. Περαιτέρω έρευνες αναλύουν τον πιθανό ρόλο των πρωτεϊνών αυτών στην αγγειογένεση και το σχηματισμό των σηραγγωδών δυσπλασιών.[31-33] Πάντως, φαίνεται ότι η παρουσία των μεταλλάξεων των ανωτέρω γονιδίων είναι αναγκαία αλλά όχι επαρκής για την ανάπτυξη σηραγγώδους δυσπλασίας.[34] Ένας μηχανισμός δύο σταδίων έχει προταθεί για την κατανόηση της δημιουργίας των CMs, όπου η απώλεια του ενός αλληλόμορφου είναι αποτέλεσμα μετάλλαξης αναπαραγωγικής σειράς και η απώλεια του δεύτερου αλληλόμορφου θα συμβεί σωματικά εντός των κυττάρων.[17]

Η διεισδυτικότητα για τα τρία γονίδια έχει εκτιμηθεί σε ποσοστά 60-88%, 100% και 63% αντίστοιχα.[17,27] Στους Λατινοαμερικάνους ασθενείς φαίνεται να υπερέχει σε ποσοστό η σύνδεση των οικογενειών με το CCM1 γονίδιο[24], ενώ στις

οικογένειες της Καυκάσιας φυλής κατά τους Craig et al. η μετάλλαξη σε κύτταρα αναπαραγωγικής σειράς φαίνεται να αφορά στο 40% το CCM1 γονίδιο, στο 20% το CCM2 γονίδιο και στο 40% το CCM3 γονίδιο[27], αν και σε νεότερες μελέτες το ποσοστό για το CCM3 αποδεικνύεται μικρότερο, περίπου 10%, ενώ παράλληλα αναφέρεται 72% για το CCM1 και 18% για το CCM2.[30]

Στις σποραδικές περιπτώσεις ασθενών που εμφανίζουν πολλαπλές βλάβες, το ποσοστό ανίχνευσης κάποιας μετάλλαξης είναι πολύ μικρότερο και κυμαίνεται από 45 έως 67%. Πολλές υποθέσεις έχουν διατυπωθεί στην προσπάθεια κατανόησης του μηχανισμού των μεταλλάξεων, ώστε να μπορεί να υπάρξει γενετική καθοδήγηση αυτών των ασθενών.[30] Όσον αφορά τις σποραδικές μορφές της νόσου, όπου οι ασθενείς εμφανίζουν μία μονήρη βλάβη στην MRI, γι' αυτές δεν έχει ανευρεθεί καμία μετάλλαξη.[35] Έτσι θεωρείται πολύ σπάνιο οι ασθενείς αυτοί να φέρουν μετάλλαξη αναπαραγωγικής σειράς κυττάρων.[30]

Η μεγάλη ετερογένεια της νόσου είναι εμφανής όχι μόνο μεταξύ των ασθενών με διαφορετικό τύπο της νόσου (κληρονομικό ή μη) αλλά ακόμη και μεταξύ ασθενών με την ίδια μορφή. Στην οικογενή μορφή περίπου το 90% των προσβεβλημένων ασθενών εμφανίζουν πολλαπλές βλάβες στην MRI του εγκεφάλου, 5% εμφανίζουν μονήρη βλάβη ενώ 5% δεν έχουν ανιχνέυσιμες βλάβες.[17] Οι Denier et al. έδειξαν ότι το ποσοστό των ασθενών με μικρή ηλικία έναρξης της νόσου (<15 ετών) είναι σημαντικά υψηλότερο στην ομάδα των ασθενών με μετάλλαξη στον CCM3 γενετικό τόπο, ενώ οι ασθενείς της ομάδας αυτής έχουν επίσης περισσότερες πιθανότητες να αναπτύξουν εγκεφαλική αιμορραγία σε μικρότερη ηλικία.[36]

Το 10% περίπου των ασθενών με γενετικές μεταλλάξεις για σηραγγώδη δυσπλασία εμφανίζουν δερματικά αγγειώματα και το περίπου 5% αγγειώματα αμφιβληστροειδούς.[17]

## Α.5. ΚΛΙΝΙΚΗ ΕΙΚΟΝΑ

Οι σηραγγώδεις δυσπλασίες ανευρίσκονται συνήθως μεταξύ της δεύτερης και της πέμπτης δεκαετίας της ζωής, αν και αφορούν κάθε ηλικιακή ομάδα (από 4

μηνών έως 84 ετών), με αιχμή τα 30 έτη.[17] Συμβαίνουν και στα δύο φύλα σχεδόν με την ίδια συχνότητα.[21] Στα παιδιά αντιστοιχεί το 25% περίπου του συνόλου των σηραγγωδών δυσπλασιών του γενικού πληθυσμού.[7,75] Σε αυτή την ηλικιακή ομάδα η κατανομή που παρατηρείται από τους Mottolese et al. περιλαμβάνει δύο αιχμές, μία κάτω από την ηλικία των 3 ετών και μία στην πρώτη εφηβική ηλικία.[157]

Οι σηραγγώδεις δυσπλασίες μπορούν να εντοπιστούν σε οποιαδήποτε θέση στο κεντρικό νευρικό σύστημα. Στην πλειοψηφία τους (80%) έχουν καταγραφεί άνωθεν του σκηνιδίου της παρεγκεφαλίδας, ενώ 15% είναι υποσκηνιδιακές και 5% αφορούν τη σπονδυλική στήλη. Στον εγκέφαλο, η πλειοψηφία των σηραγγωδών δυσπλασιών είναι φλοιώδεις ή υποφλοιώδεις με χαρακτηριστικές εντοπίσεις γύρω από την κεντρική αύλακα (του Rolando), αλλά μπορούν ακόμα να υπάρχουν σε διάφορες εν τω βάθει δομές όπως τα βασικά γάγγλια, ο θάλαμος, η έσω κάψα και άλλες.[37] Στον οπίσθιο κρανιακό βόθρο η πιο συχνή εντόπιση είναι το εγκεφαλικό στέλεχος και ιδίως η γέφυρα. Στη σπονδυλική στήλη οι σηραγγώδεις δυσπλασίες αποτελούν το 5–16% όλων των αγγειακών δυσπλασιών.[38] Από τους Visteh et al. έχει συνδεθεί σε μεγάλο βαθμό η συνύπαρξη CMs της σπονδυλικής στήλης με πολλαπλές βλάβες σε όλο το μήκος του νευράξονα.[39] Οι πολλαπλές βλάβες είναι συχνές, περίπου στο 26 με 50% των ασθενών, χαρακτηριστικό συνήθως της οικογενούς μορφής της νόσου.[18] Τέλος, σηραγγώδεις δυσπλασίες μπορούν να εντοπιστούν και σε άτυπες θέσεις, όπως στο κοιλιακό σύστημα του εγκεφάλου, στους πυρήνες των εγκεφαλικών συζυγιών, αλλά και ενδοκρανιακά εξωεγκεφαλικά, όπως στο σηραγγώδη κόλπο.[154]

Ανάλογα με το μέγεθος και την εντόπιση, οι βλάβες μπορεί να μη δημιουργούν κανένα σύμπτωμα στον ασθενή ή να δίνουν συμπτώματα που να ποικίλλουν από πονοκεφάλους και εστιακά νευρολογικά ελλείμματα έως επιληπτικές κρίσεις και σοβαρή ενδοκρανιακή αιμορραγία. Στο 15-20% των ασθενών είναι τυχαία ευρήματα που ανακαλύπτονται κατά τον έλεγχο για πονοκεφάλους.[7,21] Κατά τους Zabramski et al. το 1994, μέχρι και 40% των ασθενών με οικογενή μορφή παραμένουν ασυμπτωματικοί παρά την παρουσία πολλαπλών βλαβών.[40]

Οι περισσότεροι ασθενείς εμφανίζουν μία μοναδική σποραδική βλάβη. Οι

υπερσκηνιδιακές βλάβες συνιστούν το 70–90% όλων των σηραγγωδών δυσπλασιών. Επίσης στο 10–40% των περιπτώσεων οι σηραγγώδεις δυσπλασίες είναι οικογενούς μορφής και άρα συνήθως πολλαπλές. Η φυσική πορεία της νόσου είναι σχετικά καλοήθης. Η μοιραία κατάληξη από τη νόσο είναι πολύ ασυνήθης και αφορά κυρίως περιπτώσεις μεγάλων βλαβών που επηρεάζουν κρίσιμες σημασίας περιοχές του εγκεφάλου, οι οποίες διαταράσσονται μετά από μεγάλη αιμορραγία. Συνήθως οι σηραγγώδεις δυσπλασίες χαρακτηρίζονται από τρεις κυρίως κλινικές εκφράσεις: επιληπτικές κρίσεις, εστιακά νευρολογικά ελλείμματα και αιμορραγία, που μπορούν να εμφανιστούν ξεχωριστά ή σε διαφορετικούς κάθε φορά συνδυασμούς.

### Α.5.1. *Επιληπτικές κρίσεις*

Είναι η πιο συχνή κλινική εκδήλωση των υπερσκηνιδιακών σηραγγωδών δυσπλασιών και συμβαίνει στο 41–80% των ασθενών.[17,21] Ο ετήσιος αθροιστικός κίνδυνος εμφάνισης νέας επιληπτικής κρίσης σε αυτή την ομάδα υπολογίζεται σε 1,34–2,8%.[21,42] Αξίζει να σημειωθεί ότι ο κίνδυνος επαναλαμβανόμενων επιληπτικών κρίσεων είναι 5,5% ανά έτος.[43]

Εντός των ορίων μιας σηραγγώδους δυσπλασίας συνήθως, όπως έχει αναφερθεί δεν παρεμβάλλεται εγκεφαλικό παρέγχυμα, κατά συνέπεια οι βλάβες αυτές δεν είναι εγγενώς επιληπτογενείς. Η επιληπτογένεση πιθανώς οφείλεται στις περιεστιακές αλλοιώσεις στο γειτνεύον εγκεφαλικό παρέγχυμα. Στους ασθενείς αυτούς η τυπική για τη σηραγγώδη δυσπλασία περιεστιακή συγκέντρωση παραγόντων αποδόμησης του αίματος, σε συνδυασμό με τα φλεγμονώδη στοιχεία και τις γλοιοτικές αλλοιώσεις, μοιάζει να είναι το οργανικό υπόστρωμα της επιληπτογένεσης.[16] Μόλις μια βλάβη γίνει επιληπτογόνος, κατά πάσα πιθανότητα θα παραμείνει έτσι, εκτός και αν αφαιρεθεί χειρουργικά. Επομένως, για τους ασθενείς με συμπτωματική σηραγγώδη δυσπλασία που ξεκινούν αντιεπιληπτική θεραπεία απαιτείται δια βίου αγωγή, εκτός εάν η δυσπλασία αφαιρεθεί.[44]

Δεδομένου ότι οι επιληπτικές κρίσεις προέρχονται από τον εγκεφαλικό φλοιό ή τις μέσες κροταφικές περιοχές, σηραγγώδεις δυσπλασίες που βρίσκονται στις φλοιώδεις, τις αμέσως υποφλοιώδεις περιοχές ή κοντά στην αμυγδαλή ή τον

ιππόκαμπο είναι πιο πιθανό να είναι επιληπτογόνες. Οι σηραγγώδεις δυσπλασίες στο εγκεφαλικό στέλεχος, την παρεγκεφαλίδα ή την τω βάθει λευκή ουσία δεν θα παράγουν σπασμούς, αλλά μπορούν, φυσικά να αιμορραγήσουν.[44]

Οι ασθενείς με σηραγγώδεις δυσπλασίες μπορούν να εμφανίσουν διάφορα είδη επιληπτικών κρίσεων. Για άγνωστους ακόμη λόγους, οι επιληπτικές κρίσεις που σχετίζονται με σηραγγώδεις δυσπλασίες είναι πιο πιθανό να μην είναι ελεγχόμενες από τη φαρμακευτική αγωγή από ό,τι κρίσεις που σχετίζονται με άλλες αγγειακές δυσπλασίες.[45]

Η ποικιλομορφία στους τύπους των κρίσεων που σχετίζονται με τις σηραγγώδεις δυσπλασίες μπορεί να οφείλεται στη διαφορετική εντόπιση της κάθε βλάβης, το μέγεθός της, το ιστορικό των αιμορραγιών και την ηλικία του ασθενούς. Για παράδειγμα, οι βλάβες που εντοπίζονται στους κροταφικούς λοβούς τείνουν πιο συχνά να προκαλούν επιληπτικές κρίσεις και έχουν φανερή ροπή προς την ανθεκτική επιληψία.[16] Επίσης, σε νεαρής ηλικίας ασθενείς και γυναίκες έχει παρατηρηθεί λιγότερο ευνοϊκή έκβαση του επιληπτικού συνδρόμου.[46] Μεγάλης χρονικής διάρκειας παρουσία επιληπτικών διαταραχών, με αυξημένη συχνότητα κρίσεων, σε ορισμένες περιπτώσεις μπορεί να οδηγήσουν στην ανάπτυξη δευτερευόντων επιληπτογόνων εστιών είτε στο γειτονικό παρέγχυμα ως ανεξάρτητες τελικά από τη δυσπλασία εστίες, είτε σε απομακρυσμένες περιοχές του εγκεφάλου.[16] Το γεγονός αυτό επηρεάζει την αντιμετώπιση των σηραγγωδών δυσπλασιών, καθώς φαίνεται ότι παλιότερες εστίες με μακρά ιστορία επιληπτικών κρίσεων μπορούν να έχουν δημιουργήσει μόνιμη βλάβη σε απομακρυσμένη περιοχή του εγκεφάλου, οπότε ακόμα και σε εκτομή της δυσπλασίας υπάρχουν λιγότερες πιθανότητες βελτίωσης της συχνότητας και της σοβαρότητας των κρίσεων.[16] Η εμφάνιση επιληπτικού συνδρόμου σε έδαφος ύπαρξης σηραγγώδους δυσπλασίας μπορεί φυσικά να γίνει σε ασθενείς με βλάβη άνωθεν του σκηνιδίου της παρεγκεφαλίδας που ήταν ασυμπτωματικοί μέχρι την αιμορραγία ή μέχρι περιβαλλοντικοί εκλυτικοί παράγοντες να εγείρουν την επιληπτική δραστηριότητα.

Φαίνεται ότι ασθενείς με παρόμοια εντόπιση, μέγεθος ή ακτινολογική εικόνα της βλάβης μπορούν να εμφανίζουν πολύ διαφορετικό τύπο επιληψίας, με αυτή την ποικιλομορφία να γίνεται εμφανέστερη σε ασθενείς με πολλαπλές βλάβες,

εφόσον οποιαδήποτε από τις υπερσκηνιδιακές βλάβες φέρει την πιθανότητα της επιληπτογένεσης. Η ατομική προδιάθεση φαίνεται να παίζει ρόλο και στην ανταπόκριση της επιληψίας στη θεραπεία και στο μετεγχειρητικό αποτέλεσμα.[16]

Σε γενικές γραμμές οι επιληπτικές κρίσεις που σχετίζονται με σηραγγώδεις δυσπλασίες έχουν εστιακή έναρξη.[47] Μπορούν να είναι αποκλειστικά απλές εστιακές κρίσεις χωρίς διαταραχή της συνείδησης, με εκδηλώσεις που αφορούν τις λειτουργίες του εγκεφάλου στο σημείο εντόπισης της δυσπλασίας. Είναι πιθανό όμως μια απλή εστιακή κρίση να μεταπέσει σε σύμπλοκη εστιακή κρίση και τελικά σε δευτερογενώς γενικευόμενη κρίση. Πάντως, η εστιακή έναρξη, αν και συνήθως αναγνωρίζεται στο κλινικό ιστορικό, μπορεί να μην είναι εμφανής όταν οι επιληπτικές κρίσεις προέρχονται από "σιωπηλές" περιοχές του εγκεφάλου (π.χ. μετωποοφθαλμικές) ή διαδίδονται γρήγορα (π.χ. του νεοφλοιού) και δεν παράγουν εστιακή συμπτωματολογία πριν από τη δευτερογενή γενίκευση.[44] Οι δυσπλασίες του κροταφικού λοβού και του μεταιχμιακού συστήματος πιο συχνά μεταπίπτουν σε σύμπλοκες κρίσεις με διαταραχή της συνείδησης και μερικές φορές καταλήγουν ως δευτερογενώς γενικευόμενες.[47]

### Α.5.2. *Εστιακά νευρολογικά ελλείμματα*

Συνήθη σε ασθενείς με σηραγγώδη δυσπλασία όταν η βλάβη επηρεάζει τον κινητικό φλοιό, τις περιοχές του λόγου, τα βασικά γάγγλια, το εγκεφαλικό στέλεχος και τη σπονδυλική στήλη. Αντίστοιχα, οι ασθενείς εμφανίζουν αισθητικοκινητικά ελλείμματα, δυσφασία και δυσλειτουργίες εγκεφαλικών συζυγιών στο 20 – 50% των περιπτώσεων.[7,15]

Εξαιτίας του σχετικά μικρού μεγέθους τους και της αργής τους ανάπτυξης, οι ίδιες οι σηραγγώδεις δυσπλασίες σπάνια προκαλούν γρήγορη επιδείνωση, αν και οι ασθενείς παραπονιούνται για συμπτώματα που εμφανίζουν διακύμανση, με συχνή αυτόματη ανακούφιση και ακόλουθη χειροτέρευση. Ραγδαία επιδείνωση συνήθως συμβαίνει μετά από αιμορραγία σηραγγώδους δυσπλασίας στο περιβάλλον παρέγχυμα, συμπιέζοντας ή διαβρώνοντάς το.[15]

### Α.5.3. *Πονοκέφαλοι*

Έχουν συσχετιστεί με την κλινική εικόνα μιας σηραγγώδους δυσπλασίας ως το

μόνο σύμπτωμα σε περισσότερους από 25% των ασθενών.[7,48] Εξαιτίας της μη ειδικής φύσης τους, στις περισσότερες των περιπτώσεων, οι πονοκέφαλοι δεν συνδέονται όντως με τη δυσπλασία σε όλους τους ασθενείς, αλλά μερικές φορές φαίνεται να είναι ένα κλινικό σημείο άλλης παθολογικής κατάστασης. Την ίδια ώρα όμως, ισχύει ότι πονοκέφαλοι μπορεί να συνοδεύουν οξεία αιμορραγία εκτός των ορίων της δυσπλασίας, ιδίως όταν η αιμορραγία επεκτείνεται στον υπαραχνοειδή χώρο ή τις κοιλίες. Μεγαλύτερες βλάβες που συμπιέζουν ή αποφράσσουν την απορροή του εγκεφαλονωτιαίου υγρού μπορούν να προκαλέσουν υδροκέφαλο, με ακόλουθο πονοκέφαλο.[49]

### Α.5.4. *Αιμορραγία*

Οι σηραγγώδεις δυσπλασίες έχουν μία διαπιστωμένη τάση να αιμορραγούν. Η αιμορραγία συνήθως είναι ικανοποιητικά ανεκτή, ανάλογα βέβαια με τον όγκο της, την εγγύτητα προς τις κρίσιμες δομές, την ηλικία του ασθενούς και τη συννοσηρότητα. Μικρό είναι το ποσοστό των αιμορραγιών που είναι μαζικές, επικίνδυνες για τη ζωή ή ακόμη και μοιραίες.[5,50]

Τα αιμορραγικά συμβάματα χωρίζονται σε δύο ομάδες, αιμορραγίες εντός και αιμορραγίες εκτός των ορίων της βλάβης.[15] Η αιμορραγία που περιχαρακώνεται στα όρια της βλάβης είναι η συνήθης μορφή. Αυτή προκαλεί τη μεγέθυνσή της βλάβης. Το πιο πιθανό είναι το περιβάλλον αιμοσιδηρωτικό παρέγχυμα, το οποίο ενισχύεται από γλοίωση, να παίζει το ρόλο του εμποδίου στην εξάπλωση της αιμορραγίας προς το φυσιολογικό παρέγχυμα. Αυτό μπορεί να οδηγήσει στο σχηματισμό κάψας, η οποία θα συμπεριφερθεί ως μεμβράνη ενός χρόνιου επισκληριδίου αιματώματος. Η ύπαρξη αυτής της λεπτής κάψας, που δρα ως ωσμωτική διαπερατή μεμβράνη, σε συνδυασμό με την αιμοδυναμική πίεση, είναι πιθανός παράγοντας που προδιαθέτει σε μία πιο έντονη αιμορραγία που θα εισβάλλει αυτή τη φορά στο γειτονικό εγκεφαλικό παρέγχυμα.[15]

Μία αιμορραγία εκτός των ορίων της βλάβης εκτείνεται πέρα από τον περιεστιακό δακτύλιο αιμοσιδηρίνης και στην MRI δίνει σημεία οξείας ή υποξείας αιμορραγίας. Αυτή η "αληθής" εγκεφαλική αιμορραγία μπορεί να προκαλέσει εκσεσημασμένη αποδιοργάνωση του περιβάλλοντος ιστού και να οδηγήσει σε μόνιμα ελλείμματα ανάλογα με την εντόπιση.

Και οι δύο μορφές συνήθως εμφανίζονται με αιφνίδιας έναρξης πονοκέφαλο, που δύναται να συνοδεύεται από νευρολογικό έλλειμμα ή επιληπτική κρίση.[15]

## Α.6. ΦΥΣΙΚΗ ΠΟΡΕΙΑ ΤΗΣ ΝΟΣΟΥ

Με την προοπτική της κατάλληλης αντιμετώπισης των ασθενών με σηραγγώδεις δυσπλασίες, τεράστια σημασία έχει η αναφορά στη φυσική πορεία της νόσου αυτής. Με το δεδομένο ότι τα περισσότερα νευρολογικά σημεία και συμπτώματα που σχετίζονται με τις βλάβες αυτές είναι συνήθως, αν και όχι κατ' ανάγκη, αποτέλεσμα ενός αιμορραγικού επεισοδίου, προκύπτει η ανάγκη διασαφήνισης του όρου της αιμορραγίας, με την έννοια των μορφών που παρουσιάζει στις σηραγγώδεις δυσπλασίες, καθώς και εκτίμησης του κινδύνου νέων επεισοδίων σε κάθε κατηγορία ασθενών.

Κατά τη βιβλιογραφική μελέτη υπάρχει δυσκολία στη σαφή εκτίμηση του κινδύνου της αιμορραγίας από σηραγγώδη δυσπλασία, εξαιτίας της μεγάλης ετερογένειας των μελετών των διάφορων ομάδων ερευνητών. Οι περισσότερες μελέτες έχουν διαφορές στα χαρακτηριστικά του πλυθησμού που μελετούν (οικογενείς περιπτώσεις έναντι συνδυασμού οικογενών και σποραδικών μορφών, μελέτες με σειρές γενικού πληθυσμού έναντι νοσοκομειακών σειρών), στο σχεδιασμό τους (αναδρομικές έναντι προοπτικών μελετών, εκτίμηση κινδύνου από τη γέννηση έναντι από τη στιγμή της διάγνωσης της νόσου ή της έναρξης των συμπτωμάτων), στα κριτήρια ορισμού της αιμορραγίας (αιμορραγία εντός των ορίων της βλάβης έναντι αληθούς εγκεφαλικής αιμορραγίας, ασυμπτωματικά ή ελάχιστα συμπτωματικά επεισόδια έναντι κλινικά σημαντικών αιμορραγιών), καθώς και στην εκτίμηση του ετήσιου κινδύνου ανά ασθενή έναντι του ετήσιου κινδύνου ανά βλάβη.[5,7,18,21,22,40,42,51-56]

Για το λόγο αυτό η Angioma Alliance προχώρησε σε μια συστηματική καταγραφή των κλινικών και απεικονιστικών χαρακτηριστικών της ενδοεγκεφαλικής αιμορραγίας που σχετίζεται με τις σηραγγώδεις δυσπλασίες, προκειμένου να υπάρχει σαφής ορισμός αυτής, που να λειτουργήσει και ως περαιτέρω σταθερό υπόστρωμα τόσο για την οργάνωση των νεότερων μελετών

όσο και για την ίδια την κλινική αντιμετώπιση των ασθενών με τέτοια νόσο.[57] Στον πίνακα 1 διατυπώνονται τα κριτήρια αυτά που πρέπει να έχει ένα αιμορραγικό σύμβαμα, απότοκο μιας σηραγγώδους δυσπλασίας, για να χαρακτηριστεί ως ενδοεγκεφαλική αιμορραγία.

***Πίνακας 1:*** *Ορισμός της συμπτωματικής αιμορραγίας σε ασθενείς με σηραγγώδη δυσπλασία του εγκεφάλου κατά την Angioma Alliance*[57]

**1)** Ένα κλινικό γεγονός που ικανοποιεί τα ακόλουθα κριτήρια:

i) Οξεία ή υποξεία έναρξη
ii) Ένα πρωτοεμφανιζόμενο ή ένα επιδεινούμενο νευρολογικό έλλειμμα που μπορεί να συσχετιστεί ανατομικά με τη θέση της σηραγγώδους δυσπλασίας ή συμπτώματα ενδεικτικά ενδοεγκεφαλικής αιμορραγίας (πονοκέφαλος, επιληπτική κρίση, διαταραχή της συνείδησης)

---

**2)** Αντικειμενική απόδειξη μιας αιμορραγίας, με τη μορφή ενός από τα ακόλουθα:

i) Ανάλογη ακτινολογική απεικόνιση σε MRI ή CT
ii) Αποδεικτικά στοιχεία αιμορραγίας κατά τη χειρουργική διάνοιξη
iii) Αποδεικτικά στοιχεία αιμορραγίας κατά τον παθολογοανατομικό έλεγχο
iv) Αποδεικτικά στοιχεία αιμορραγίας κατά την εξέταση του εγκεφαλονωτιαίου υγρού (σε πολύ σπάνιες περιπτώσεις)

• *Η παρουσία αιμοσιδηρωτικής άλου ή η αλλαγή του όγκου μιας γνωστής CM δεν είναι επαρκής σε απουσία των παραπάνω κριτηρίων.*

Οι κλινικές εκδηλώσεις της οξείας αιμορραγίας που οφείλεται σε CMs περιλαμβάνουν νέα εστιακά νευρολογικά συμπτώματα ή επιδείνωση γνωστών ελλειμμάτων που σχετίζονται ανατομικά με τη θέση της δυσπλασίας.[24] Καταστάσεις που μιμούνται τα ελλείμματα που αποδίδονται στη CM θα πρέπει

επίσης να εξετάζονται: ένα λεπτομερές ιστορικό απαιτείται για να συγκεντρωθούν στοιχεία ενδεικτικά μιας μετακριτικής πάρεσης του Todd ή της αύρας μιας ημικρανίας. Η περιγραφή της διάρκειας των συμπτωμάτων, ως παροδική (<24 ώρες), επίμονη (> 24 ώρες) ή προοδευτική, μπορεί να βοηθήσει στην κατηγοριοποίηση της σοβαρότητάς τους.

Σε έρευνες βασιζόμενες σε ευρήματα της μαγνητικής τομογραφίας με ασυμπτωματικούς ασθενείς φαίνεται ότι το ποσοστό αιμορραγίας μιας σηραγγώδους δυσπλασίας που να ξεπερνά τα όρια της βλάβης είναι χαμηλό, με διακύμανση από 0,25 – 5% ανά ασθενή ανά έτος.[7,21,22,40,51,52,56]

Στην οικογενή μορφή, τα ποσοστά αιμορραγίας μπορεί να ποικίλλουν ανάλογα με το γονότυπο. Αξίζει να σημειωθεί ότι το 2006 ο Denier et al. βρήκε ότι οι φορείς του CCM3 γονιδίου τείνουν σε μεγαλύτερο ποσοστό προς την ανάπτυξη εγκεφαλικής αιμορραγίας από τους φορείς των CCM1 και CCM2, ιδιαίτερα σε πιο νεαρή ηλικία.[36] Έδειξαν επίσης ότι σε ασθενείς με πολλαπλές βλάβες, το CCM1 σχετίζεται με μεγαλύτερο αριθμό βλαβών από ό,τι το CCM2 και το CCM3. Συμπερασματικά, ο κίνδυνος ανάπτυξης αιμορραγίας σε αυτούς τους ασθενείς είναι αυξημένος εξαιτίας του ίδιου του γεγονότος ότι είναι αθροιστικός των επιμέρους κινδύνων από κάθε βλάβη.

Οι βλάβες κάτωθεν του σκηνιδίου της παρεγκεφαλίδας και ιδιαίτερα του εγκεφαλικού στελέχους χαρακτηρίζονται από υψηλότερα ποσοστά αιμορραγιών σε σχέση με τις υπερσκηνιδιακές βλάβες, που κυμαίνονται μεταξύ 2,46 – 5% ανά ασθενή ανά έτος.[51,53,58] Ενδιαφέρον υπάρχει στο γεγονός ότι μεγαλύτερου μεγέθους βλάβες (>1 cm), πρώιμη ηλικία εμφάνισης (<35 έτη) και συνύπαρξη DVA έχουν βρεθεί να σχετίζονται με υψηλότερα ποσοστά αιμορραγίας.[53]

Παρόμοια με τις υποσκηνιδιακές βλάβες, οι σηραγγώδεις δυσπλασίες της σπονδυλικής στήλης φαίνονται επίσης να είναι επιρρεπείς στην αιμορραγία. Οι Sandalciouglu et al. παρουσίασαν το 2003 μία σειρά 10 ασθενών με ενδομυελικές βλάβες και υπολόγισαν τον κίνδυνο αιμορραγίας (υποθέτοντας ότι οι βλάβες είναι παρούσες από τη γέννηση) στο 4,5% ανά ασθενή ανά έτος, με ποσοστό επαναιμορραγιών στο 66% ανά ασθενή ανά έτος.[59] Το 2008 οι Labauge et al. μελετώντας μία σειρά 53 ασθενών με σηραγγώδεις δυσπλασίες σπονδυλικής

στήλης κατέγραψαν αιμορραγικά επεισόδια στο 39% των ασθενών τους, αναγνωρίζοντας παράλληλα εξωτερικούς ερεθιστικούς παράγοντες, όπως η εγκυμοσύνη, το τραύμα και πιο συχνά η επίπονη δραστηριότητα, που φαίνεται να επηρεάζουν την κλινική πορεία της νόσου στο 26% των ασθενών αυτών.[60]

Μετά την αρχική επιδείνωση που προκαλείται από εξωβλαβική αιμορραγία, πολλοί ασθενείς αναρρώνουν καλά, αλλά κάποιοι επανέρχονται με νέα επεισόδια αιμορραγίας. Ο κίνδυνος ύπαρξης επαναλαμβανόμενων αιμορραγιών εκτός των ορίων της βλάβης είναι σε αυτή την ομάδα των ασθενών από 5,1–60% ανά ασθενή ανά έτος.[53,56,58,61] Μεγαλύτερη τάση για νέα επεισόδια αιμορραγίας εμφανίζουν οι εν τω βάθει και οι υποσκηνιδιακές βλάβες.[62]

Σε αντίθεση με προηγούμενες μελέτες οι Barker et al.[63] πρότειναν την υπόθεση της "συγκεντροποίησης" (συρροής) των αιμορραγικών συμβαμάτων στο χρόνο, δηλαδή του φαινομένου της αυξημένης στατιστικής πιθανότητας μια βλάβη να επαναιμορραγήσει σύντομα μετά το προηγούμενο επεισόδιο, με ακόλουθη μείωση του κινδύνου επαναιμορραγίας 2–3 χρόνια μετά το αρχικό γεγονός. Μετά τα χρόνια αυτά το ποσοστό κινδύνου φαίνεται να επανέρχεται στο αρχικό ποσοστό κινδύνου εμφάνισης αιμορραγίας, συμπέρασμα στο οποίο καταλήγουν και οι Al-shahi Salman et al. κατά τη δική τους μελέτη.[56]

Εκτός από την ύπαρξη ήδη ενός αιμορραγικού επεισοδίου, την πολλαπλή μορφή της νόσου, αλλά και την εντόπιση των βλαβών, υπάρχουν και άλλοι παράγοντες που μοιάζουν να επηρεάζουν τον κίνδυνο αιμορραγίας. Ένας από αυτούς είναι η ηλικία, με τους νεαρούς ασθενείς να φέρουν μεγαλύτερα ποσοστά επαναιμορραγίας, όπως και νευρολογικών ελλειμμάτων[40,53,61], αν και δεν επιβεβαιώνεται αυτή η διαφορά από τους Robinson et al.[7] ούτε από τους Al-Holou et al. [158]

Ο Aiba et al. βρήκε ότι οι νεαρές γυναίκες εμφανίζουν μεγαλύτερη επίπτωση επαναλαμβανόμενων αιμορραγικών επεισοδίων, που πιθανά οφείλεται σε ορμονικούς παράγοντες[61], διαφορά που διαπιστώνεται και από τους Moriarity et al. το 1999[42] και από τους Al-shahi salman et al. το 2012.[56] Ιδιαίτερα για την εγκυμοσύνη, διάφορες μελέτες κατά καιρούς υποδεικνύουν τον αυξημένο κίνδυνο αιμορραγίας που αντιμετωπίζει η ασθενής.[7,52,61,65] Κατά τους Yashar et al.

όμως κάτι τέτοιο δεν επιβεβαιώνεται.[160] Οι συγγραφείς εκτιμούν τον κίνδυνο συμπτωματικής αιμορραγίας στο 3% ανά εγκυμοσύνη (1,8% για τις ασθενείς με σποραδική μορφή της νόσου έναντι 3,6% για τις ασθενείς με οικογενή μορφή) και καταλήγουν στο συμπέρασμα ότι ο κίνδυνος αιμορραγίας από μια σηραγγώδη δυσπλασία δεν είναι αυξημένος και επιπλέον ότι το ιστορικό τέτοιας βλάβης δεν αποτελεί αντένδειξη ούτε για την εγκυμοσύνη ούτε για τη διενέργεια φυσιολογικού τοκετού.[160]

## Α.7. ΣΧΗΜΑΤΙΣΜΟΣ de novo

Αρχικά πιστευόταν ότι οι σηραγγώδεις δυσπλασίες είναι συγγενείς ανωμαλίες που υπάρχουν από τη γέννηση του ασθενούς. Σήμερα όμως έχει αποδειχθεί από μια σειρά ερευνητές ο εκ νέου σχηματισμός βλαβών τόσο στην οικογενή όσο και στη σποραδική μορφή της νόσου. Το φαινόμενο αυτό φαίνεται να είναι πιο συχνό στην οικογενή μορφή, αφού το 27,5–30% των ασθενών με οικογενή νόσο αναπτύσσουν de novo βλάβες έναντι του 4,1% των ασθενών με σποραδική μορφή.[22,64,65] Στη σποραδική μορφή η ανάπτυξη νέων βλαβών έχει αποδοθεί βιβλιογραφικά σε εξωτερικούς κυρίως παράγοντες, όπως η ακτινοβολία του εγκεφάλου και της σπονδυλικής στήλης ως θεραπεία άλλης νόσου, η λοίμωξη, η ιατρογενής διασπορά, καθώς και αιμοδυναμικοί παράγοντες.[65-70]

Πάντως ο de novo σχηματισμός βλαβών είναι μόνο η μία πλευρά της δυναμικής φύσης των σηραγγώδων δυσπλασιών. Το μέγεθος της βλάβης μπορεί επίσης να διαφέρει σημαντικά με το χρόνο, αυξάνοντας, μειώνοντας ή και τα δύο κατά τη διάρκεια της εκάστοτε μελέτης .[5,71]

## Α.8. ΣΥΣΧΕΤΙΣΜΟΣ ΜΕ ΑΛΛΕΣ ΑΓΓΕΙΑΚΕΣ ΔΥΣΠΛΑΣΙΕΣ

Τα τελευταία χρόνια έχει αποδειχθεί τόσο κατά τον απεικονιστικό έλεγχο όσο και κατά την ιστολογική εξέταση, ότι στον ίδιο ασθενή μπορούν να συνυπάρξουν πάνω από μία διαφορετικές αγγειακές δυσπλασίες, καθώς επίσης ότι στην ίδια τη

βλάβη μπορούν να υπάρξουν χαρακτηριστικά που ανήκουν σε πάνω από μία κατηγορία δυσπλασιών.[8] Όσον αφορά τις σηραγγώδεις δυσπλασίες, έχει αναφερθεί πολλές φορές η συνύπαρξή τους με αναπτυξιακές φλεβικές ανωμαλίες (DVA) (εικόνα 2) ή τριχοειδείς τηλεαγγειεκτασίες, με μεγαλύτερη συσχέτιση αυτή με τις DVA σε ποσοστό περίπου 14 – 30%.[72-77] Μάλιστα έχει αναφερθεί ότι η ύπαρξη οξείας αιμορραγίας σε DVA, συνήθως σχετίζεται με συνυπάρχουσα σηραγγώδη δυσπλασία.[78] Το 2010 οι Petersen et al. έδειξαν ότι η οικογενής μορφή της νόσου σπάνια σχετίζεται με DVA, σε αντίθεση με τη σποραδική μορφή που εμφανίζει υψηλά ποσοστά συσχέτισης.[79]

Η σύγχρονη παρουσία σηραγγώδους και φλεβικής δυσπλασίας εγείρει μια σειρά ζητήματα που αφορούν την αντιμετώπιση του ασθενούς και συγκεκριμένα την πρακτική της διατήρησης ή μη της φλεβικής δυσπλασίας κατά τη χειρουργική επέμβαση της CM για τον έλεγχο των επιπλοκών.

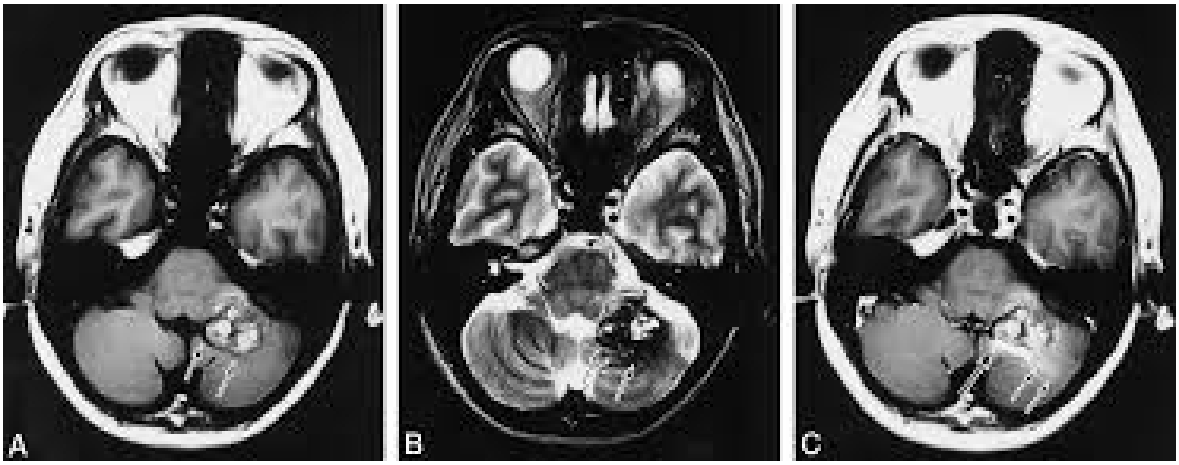

**Εικόνα 2:** Εγκάρσιες T1W (A) και T2W (B) MR εικόνες δείχνουν περιοχή μικτής έντασης σήματος στο αριστερό ημισφαίριο της παρεγκεφαλίδας με ελαττωμένης έντασης σήματος παρυφή. Είναι δύσκολο να διακριθεί η DVA από τον δακτύλιο αιμοσιδηρίνης (βέλη), δεδομένου ότι και τα δύο εμφανίζονται με ελαττωμένης έντασης σήμα. (C) Εικόνα με σκιαγραφική αντίθεση δείχνει περιοχές γραμμικής ενίσχυσης που αντιστοιχούν στις διατεταμένες τροφοφόρες φλέβες (μικρά βέλη) και την απαγωγό φλέβα (μεγάλο βέλος). (D) Φλεβική φάση σε αγγειογραφία της αριστερής σπονδυλικής δείχνει την τυπική εικόνα μιας DVA (βέλη).[76]

## Α.9. ΑΠΕΙΚΟΝΙΣΗ

Οι σηραγγώδεις δυσπλασίες παραδοσιακά κατατάσσονταν στις δύσκολα ανιχνεύσιμες εγκεφαλικές αγγειακές δυσπλασίες[2], μαζί με τις θρομβωμένες AVMs, τις φλεβικές δυσπλασίες, τις τριχοειδικές τηλαγγειεκτασίες και άλλες μικτές μορφές.[1] Ο κύριος λόγος γι' αυτή την κατάταξη των σηραγγωδών δυσπλασιών είναι η φυσιολογική συνήθως αγγειογραφική απεικόνιση του εγκεφάλου, εξαιτίας της αργής ροής εντός της βλάβης, της μη ύπαρξης μεγάλων τροφοφόρων αρτηριών, αρτηριοποιημένων φλεβών ή μεγάλων φλεβών απορροής.[1] Περιστασιακά αναδεικνύεται ένα εντύπωμα μάζας δευτερογενώς μετά από μεγάλη ενδοβλαβική αιμορραγία (εικόνα 3), ενώ σπάνια μπορεί να απεικονιστεί ένα αμυδρό αγγειακό blush, ανωμαλία στη φλεβική αποχεύτευση ή συγκέντρωση σκιαγραφικού σε μικρές φλεβικές λίμνες.[1] Ωστόσο αυτά τα ευρήματα δεν είναι διαγνωστικά για τη νόσο. Η αγγειογραφία χρησιμοποιείται περισσότερο κατά την κλινική πράξη για την εκτίμηση της συνύπαρξης μιας DVA, αφού όπως αναφέρθηκε μέχρι και στο 30% των ασθενών με σηραγγώδη δυσπλασία φαίνεται οτι συνυπάρχει DVA.[80]

Αξονική τομογραφία διενεργείται κυρίως σε ασθενείς με οξέα νευρολογικά συμβάματα, φαίνεται όμως να έχει χαμηλή ευαισθησία για τις σηραγγώδεις δυσπλασίες και ειδικότητα που κυμαίνεται μόλις μεταξύ 30 με 50%. Στη CT μια τέτοια βλάβη απεικονίζεται συνήθως ως στρογγυλή, καλώς αφοριζόμενη εστία, αυξημένης πυκνότητας σε σχέση με το παρακείμενο παρέγχυμα και στο 40-60% των περιπτώσεων περιέχει αποτιτανώσεις (εικόνα 4α).[81] Συνήθως δεν υπάρχει περιεστιακό οίδημα, ενώ η σκιαγραφική ενίσχυση της βλάβης είναι ελάχιστη ή μηδαμινή. Τα CT χαρακτηριστικά όπως αναφέρθηκε είναι μη ειδικά και η διαφοροδιάγνωση περιλαμβάνει κοκκιώματα, αιμορραγία από άλλη αιτία, αγγειακές αποτιτανώσεις, νεοπλάσματα.[82] Η CTA είναι συνήθως αρνητική εκτός αν πρόκειται για μεγάλες βλάβες που προκαλούν παρεκτόπιση σε παρακείμενα μεγάλα αγγεία.[11]

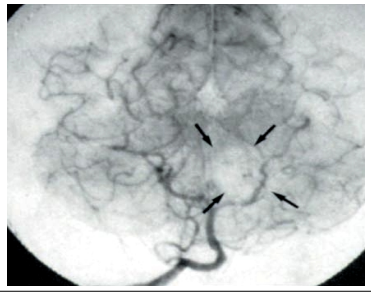

**Εικόνα 3:** Αγγειογραφία σπονδυλικής αρτηρίας που αποκαλύπτει ένα έλλειμμα διάχυσης της σκιαγραφικής ουσίας, ως εντύπωμα μάζας (βέλη). Το εύρημα αποδόθηκε σε σηραγγώδη δυσπλασία.[164]

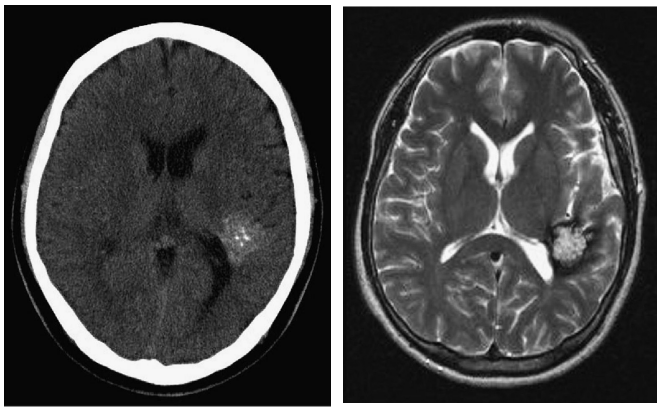

(α) (β)

**Εικόνα 4:** Τυπική εικόνα εγκεφαλική σηραγγώδους δυσπλασίας. (α) εγκάρσια τομή αξονικής τομογραφίας (CT) χωρίς την έγχυση σκιαγραφικού αναδεικνύει αριστερά παρακοιλιακά αυξημένης πυκνότητας εστία με λίγα σημεία πυκνότητας ασβεστίου, χωρίς περιβάλλον οίδημα. (β) T2W MRI ακολουθία αποκαλύπτει ένα δικτυωτό σχηματισμό υψηλής έντασης σήματος που περιβάλλεται από μια χαμηλής έντασης σήματος παρυφή, τυπική εικόνα των σηραγγωδών δυσπλασιών δίκην "pop corn" ή δίκην "μούρων" (Zabramski τύπου ΙΙ).[161]

Τέλος, η MRI έχει αποδειχθεί η πιο αποτελεσματική μέθοδος για τη διάγνωση των σηραγγωδών δυσπλασιών.[40,83] Η CM συνήθως απεικονίζεται σε T1 και T2 ακολουθίες ως ένας δικτυωτός σχηματισμός ("popcorn") με μικτής έντασης σήματος κοιλότητες που περιέχουν αίμα διαφόρων ηλικιών (εικόνα 4β).[81,83] Η βλάβη περιβάλλεται από έναν ελαττωμένης έντασης σήματος δακτύλιο αιμοσιδηρίνης. Από τις δεδομένες ακολουθίες στην MRI, η gradient echo ακολουθία είναι η πιο αποτελεσματική στην ανίχνευση τέτοιας δυσπλασίας, αναδεικνύοντας βλάβες αφανείς σε όλες τις άλλες ακολουθίες.[84] Κατά τους Fiorella et al. θα πρέπει πάντα να διενεργούνται GRE ακολουθίες σε ασθενείς με διεγνωσμένη νόσο για να αποκλειστούν επιπλέον βλάβες (π.χ. για να τεθεί η διάγνωση της πολλαπλής οικογενούς νόσου) και σε ασθενείς με πολλαπλές βλάβες για την εκτίμηση ανάπτυξης τυχόν νέων βλαβών (εικόνα 5).[84] Αν και η μεγάλη πλειοψηφία των σηραγγωδών δυσπλασιών δεν προσλαμβάνουν σκιαγραφικό, η ενδοφλέβια έγχυση γαδολινίου θα μπορούσε να φανεί χρήσιμη για την ανίχνευση τυχόν συνυπαρχουσών DVAs .[84]

(α) 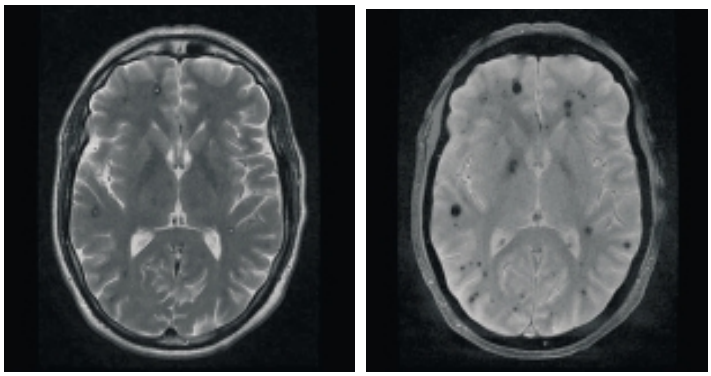 (β)

**Εικόνα 5:** MRI συμπτωματικού ασθενή 42 ετών. Σηραγγώδεις δυσπλασίες ως μικτής έντασης σήματος εστίες σε T2W ακολουθίες (α). Πολυάριθμες επιπλέον εστίες ανιχνύονται σε gradient-echo ακολουθίες (β).[17]

Στις ακολουθίες FLAIR, μπορεί να εμφανιστεί περιεστιακό οίδημα, ιδιαίτερα στις οξείες αιμορραγίες. Αρκετές ακολουθίες ευαίσθητες στην ανίχνευση της αιμοσιδηρίνης (T2* Gradient Echo, T2* Weighted Angiography – SWAN) έχουν αξία να πραγματοποιηθούν, καθώς έχουν τη μεγαλύτερη ακρίβεια στην ανίχνευση της ενδοπαρεγχυματικής εναπόθεσης της εξαγγειωμένης αιμοσιδηρίνης (εικόνα 6).

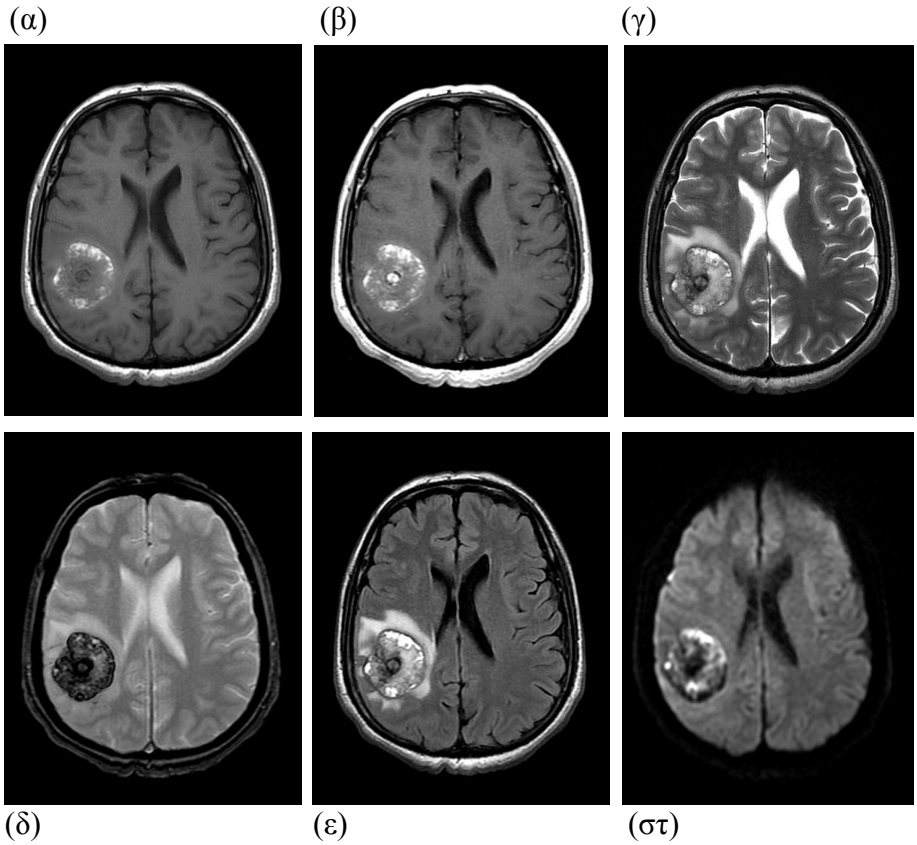


**Εικόνα 6:** Ασθενής 50 ετών με σηραγγώδη δυσπλασία που προκαλεί επιληπτικές κρίσεις, σε διαδοχικές MRI ακολουθίες (α) T1, (β) T1 με έγχυση γαδολινίου, (γ) T2W, (δ) T2*W gradient-echo, (ε) FLAIR και (στ) DWI. *(Cavernoma, case contributed by Hani Alsalam. radiopaedia.org)*

Το στάδιο στο οποίο βρίσκεται την κάθε χρονική στιγμή η αιμορραγία κατά την αποδόμησή της επηρεάζει σημαντικά την εμφάνιση της σηραγγώδους δυσπλασίας στην MRI, όπως αναφέρουν οι Zabramski et al.[40] Οι συγγραφείς προτείνουν ένα σύστημα κατάταξης των σηραγγωδών δυσπλασιών, με βάση την εμφάνισή τους στην MRI, αντιστοιχίζοντας τους 4 βασικούς απεικονιστικούς τύπους στα ανάλογα παθολογικά χαρακτηριστικά (πίνακας 2).

***Πίνακας 2:*** *Κατάταξη των σηραγγωδών δυσπλασιών ανάλογα με την εμφάνισή τους στην MRI, όπως προτάθηκε από τους Zabramski et al.*[40]

| **Τύπος** | **Χαρακτηριστικά στην MRI** | **Παθολογικά χαρακτηριστικά** |
|---|---|---|
| **I** | T1: αυξημένης έντασης σήματος πυρήνας<br>T2: αυξημένης ή ελαττωμένης έντασης σήματος πυρήνας | Υποξεία αιμορραγία |
| **II** | T1: δικτυωτός μικτής έντασης σήματος πυρήνας<br>T2: δικτυωτός μικτής έντασης σήματος πυρήνας με περιβάλλοντα ελαττωμένης έντασης σήματος δακτύλιο | Βλάβες με θρόμβωση διαφόρων ηλικιών |
| **III** | T1: ίδιας ή ελαττωμένης έντασης σήματος βλάβη<br>T2: ελαττωμένης έντασης σήματος βλάβη με ελαττωμένης έντασης σήματος δακτύλιο που δημιουργεί την εικόνα μεγέθυνσης τη βλάβη | Χρόνια αιμορραγία με εναπόθεση αιμοσιδηρίνης εντός και γύρω από τη βλάβη |
| **IV** | T1: μη εμφανής βλάβη<br>T2: μη εμφανής βλάβη<br>GRE: στικτή ελαττωμένης έντασης σήματος βλάβη | Μικρή σηραγγώδης δυσπλασία ή τηλεαγγειεκτασία |

Οι βλάβες τύπου I (εικόνα 7, α) αντιπροσωπεύουν υποξεία αιμορραγία, η οποία είναι αναγνωρίσιμη ακόμη και σε CT. Στις T1- και T2-weighted ακολουθίες, οι βλάβες είναι αυξημένης έντασης σήματος κατά το αρχικό στάδιο εξαιτίας της παραμαγνητικής μεθαιμοσφαιρίνης, ενώ με το πέρασμα του χρόνου, η μεθαιμοσφαιρίνη μετατρέπεται σε φερριτίνη και αιμοσιδηρίνη. Η αλλαγή των χαρακτηριστικών της απεικόνισης με MRT ξεκινά από την παρυφή του

αιματώματος, γεγονός που οδηγεί στη μείωση του μεγέθους του αυξημένης έντασης σήματος πυρήνα και την εμφάνιση μιας ελαττωμένης έντασης σήματος άλου γύρω από τη βλάβη, γνωστής ως αιμοσιδηρωτικός δακτύλιος.

Οι τύπου ΙΙ σηραγγώδεις δυσπλασίες (εικόνα 7, β) αποτελούν την πιο αναγνωρίσιμη ομάδα, με έναν κλασσικό δικτυωτό πυρήνα μικτής έντασης σήματος, που περιβάλλεται από έναν δακτύλιο ελαττωμένης έντασης σήματος σε Τ1 και Τ2 ακολουθίες. Αυτή η εμφάνιση θεωρείται παθογνωμονικό σημείο μιας σηραγγώδους δυσπλασίας και αντικατοπτρίζει την ύπαρξη μερικής θρόμβωσης και οργάνωσης της ενδοβλαβικής αιμορραγίας εντός των κολποειδών, που συνδυάζεται ενίοτε και με ασβεστοποίηση. Ωστόσο, κατά την απεικόνιση με αξονική τομογραφία οι βλάβες τύπου ΙΙ δεν είναι ορατές παρά ελάχιστα.

Οι αλλοιώσεις τύπου ΙΙΙ (εικόνα 7, γ) απεικονίζονται ίδιας ή ελαττωμένης έντασης σήματος τόσο σε Τ1 όσο και σε Τ2-weighted ακολουθίες, αντιπροσωπεύοντας χρόνια αιμορραγία. Δεν είναι απεικονίσιμες στην αξονική τομογραφία, εκτός από τις μεγάλες βλάβες που περιέχουν αποτιτανώσεις.

Οι τύπου IV βλάβες (εικόνα 7, δ) είναι καλύτερα ορατές σε ευαίσθητες για την αιμοσιδηρίνη ακολουθίες, όπως η Τ2* GRE ακολουθία και μοιάζουν με στικτές αυξημένης έντασης σήματος βλάβες. Ακόμα δεν υπάρχει ομοφωνία σχετικά με το παθολογικό υπόστρωμα αυτών των βλαβών. Παλιότερα θεωρούνταν τριχοειδείς τηλεαγγειεκτασίες[7,73,83], ενώ κάποια πρόσφατα στοιχεία δείχνουν ότι αυτές οι βλάβες είναι αληθείς σηραγγώδεις δυσπλασίες, οι οποίες μπορούν ακόμη και να μετατραπούν σε άλλους απεικονιστικούς τύπους.[85]

Σε γενικές γραμμές οι τύπου Ι και ΙΙ βλάβες είναι πιο συχνές σε συμπτωματικούς ασθενείς, θεωρούμενες πιο "ενεργές" βλάβες, με μεγαλύτερη τάση να αιμορραγήσουν, σε ποσοστό 32% και 14% των ασθενών αντίστοιχα[22], ενώ οι τύποι ΙΙΙ και IV εμφανίζονται τόσο σε συμπτωματικούς όσο και σε ασυμπτωματικούς ασθενείς, θεωρούμενες γενικά πιο καλοήθεις, αν και αποτελούν πρόδρομες βλάβες, που αιμορραγώντας μετατρέπονται σε τύπου Ι ή ΙΙ. Επιπλέον, οι τύπου IV βλάβες πιο συχνά υπάρχουν στην πολλαπλή μορφή της νόσου, ιδιαίτερα σε ασθενείς με οικογενειακό ιστορικό.[41]

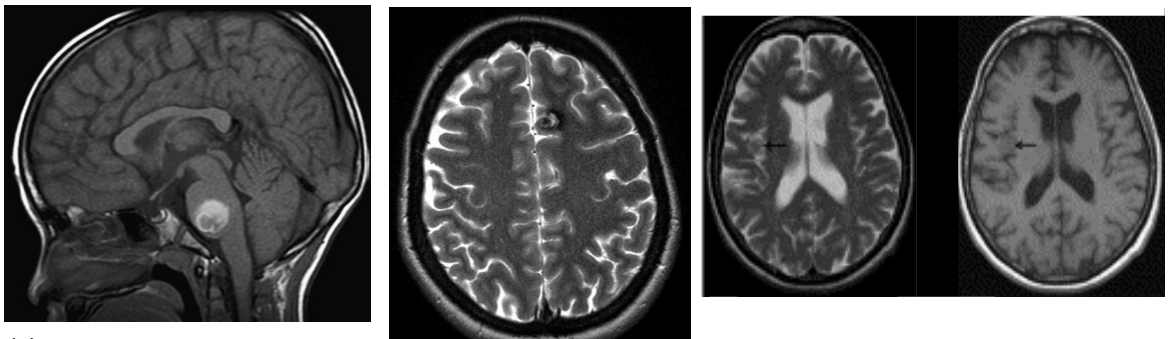

(α) (β) (γ)

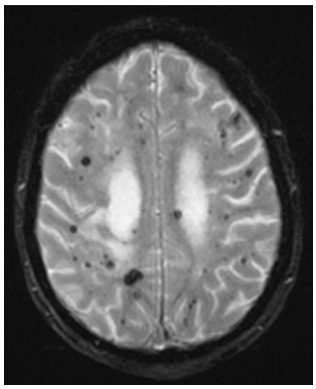

(δ)

**Εικόνα 7:** (α) Η οβελίαια τομή σε ακολουθία T1W, χωρίς σκιαγραφική ενίσχυση, αποκαλύπτει μια σαφώς οριζόμενη μικτής έντασης σήματος,κατά κύριο λόγο αυξημένης έντασης, βλάβη στη γέφυρα του εγκεφάλου τύπου I κατά Zabramski.[161] (β) Τύπου II κατά Zabramski σε T2W ακολουθία όπου αποκαλύπτεται ο κλασσικός δικτυωτός πυρήνας μικτής έντασης σήματος, που περιβάλλεται από έναν δακτύλιο αιμοσιδηρίνης με ελαττωμένης έντασης σήμα. (γ) Εγκάρσιες T1W και T2W ακολουθίες που απεικονίζουν μία τύπου III κατά Zabramski σηραγγώδη δυσπλασία στη δεξιά νήσο του Reil.[15] (δ) Σε T2W GRE ακολουθία πολλαπλές μικρές σηραγώδεις δυσπλασίες τύπου IV κατά Zabramski, σε ασθενή με οικογενή μορφή ΣΔ.

### Α.9.1. *Απεικόνιση κατά την οξεία αιμορραγία*

Κατά την οξεία αιμορραγία η απεικόνιση της σηραγγώδους δυσπλασίας μπορεί να διαστρεβλωθεί, δίνοντας κατά την απεικόνιση με αξονική τομογραφία, την εικόνα ενός σαφών ορίων αιματώματος σε οξεία φάση, εύρημα μη ειδικό που δημιουργεί διαγνωστικό πρόβλημα.[86] Αν και το μέγεθος του αιματώματος μπορεί να ποικίλλει, εντούτοις είναι συνήθως μικρότερο από το αιμάτωμα που σχετίζεται με AVM, μάλλον λόγω μικρότερων πιέσεων εντός της σηραγγώδους βλάβης, που απέχει από τις μεγάλες αρτηρίες.

Κατά τους Fiorella et al. στην έναρξη της αιμορραγίας, η απεικόνιση στην MRI εμφανίζει συνήθως 3 πρότυπα, αντιστοιχίζοντας τον όγκο της αιμορραγίας με το μέγεθος της βλάβης.[84]

Έτσι *στην πρώτη περίπτωση,* σε μεγάλη αιμορραγία, η εικόνα ενός σφαιρικού, σαφών ορίων ενδοπαρεγχυματικού αιματώματος με περιεστιακό αγγειογενές

οίδημα (εικόνα 8) παραμένει μη ειδική και σπανίως είναι δυνατή η αναγνώριση της σηραγγώδους δυσπλασίας εντός του αιματώματος, οπότε συνιστάται παρακολούθηση και επαναξιολόγηση της βλάβης. *Στη δεύτερη περίπτωση,* σε μικρότερης έκτασης αιμορραγία, αυξημένης έντασης σήματος στοιχεία εμφανίζονται στον προηγούμενα ελαττωμένης έντασης σήματος δακτύλιο αιμοσιδηρίνης περιφερικά της βλάβης, με το οίδημα να περιβάλλει τη βλάβη ή να εντοπίζεται στην περιοχή μόνο που αιμορράγησε.[84] Στην περίπτωση αυτή συνήθως διαφαίνεται και η χαρακτηριστική εικόνα της αρχικής σηραγγώδους δυσπλασίας, οπότε η διάγνωση τίθεται ευκολότερα. *Στην τρίτη περίπτωση,* ο όγκος της αιμορραγίας μπορεί να είναι τόσο μικρός, μέσα στα όρια των κολποειδών της βλάβης, με το δακτύλιο αιμοσιδηρίνης ανέπαφο, ώστε σε έλλειψη προηγούμενων απεικονίσεων να είναι δύσκολο να διασαφηνιστεί αν όντως υπάρχει οξεία αιμορραγία στη βλάβη. Εδώ διαγνωστικό μπορεί να είναι το αγγειογενές οίδημα περιεστιακά, η ύπαρξη του οποίου ενισχύει τη διάγνωση της οξείας αιμορραγίας.[84]

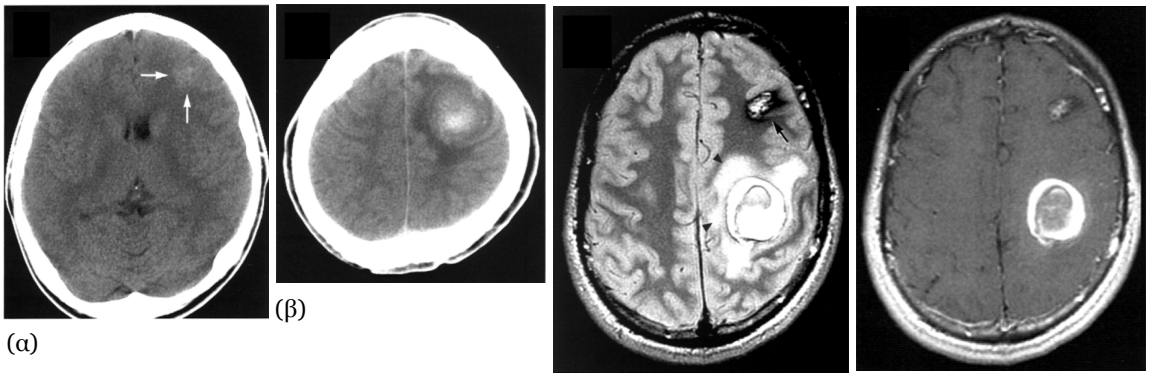


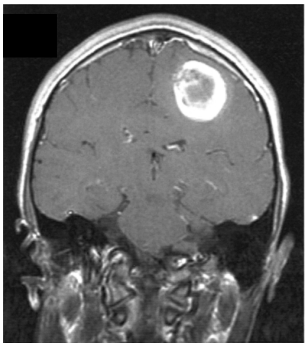


**Εικόνα 8:** Οξεία αιμορραγία σε ασθενή με πολλαπλές σηραγγώδεις δυσπλασίες. Εγκάρσιες τομές αξονικής τομογραφίας αναδεικνύουν μία μόλις σημαινόμενη ασαφή περιοχή αυξημένης πυκνότητας στον πρόσθιο αριστερό μετωπιαίο λοβό (α, βέλη) και ένα οξύ ενδοεγκεφαλικό αιμάτωμα με λεπτή παρυφή οιδήματος σε υψηλότερη εγκάρσια τομή του ίδιου λοβού (β). Η T2W ακολουθία της MRI (γ) αποκαλύπτει μία τυπική ΣΔ (βέλος) που αντιστοιχεί στο εύρημα της εικόνας (α). Στις εικόνες (δ) και (ε) T1W ακολουθίας απεικονίζεται το αιμάτωμα, εύρημα της εικόνας (β). Η περιφερική περιοχή του αγγειογενούς οιδήματος, που προκαλείτι από την αιμορραγία, απεικονίζεται καλώς στην T2W ακολουθία (γ, κεφαλές βελών). Η πιο πιθανή αιτία του αιματώματος στον ασθενή αυτόν, με τις πολλαπλές ΣΔ, είναι προφανώς η οξεία αιμορραγία μιας υποκείμενης ΣΔ.[84]

## Α.10. ΔΙΑΦΟΡΙΚΗ ΔΙΑΓΝΩΣΗ ΤΩΝ ΑΠΕΙΚΟΝΙΣΤΙΚΩΝ ΕΥΡΗΜΑΤΩΝ

Στη διαφορική διάγνωση των σηραγγωδών δυσπλασιών εμπίπτουν όλες εκείνες οι εγκεφαλικές βλάβες που προσομοιάζουν την δίκην "pop corn" εμφάνιση των σηραγγωδών δυσπλασιών, αλλά και βλάβες που απεικονίζονται ως "μαύρες κηλίδες" στην MRI, ιδίως σε gradient echo ακολουθίες.

Η συνηθέστερη νοσολογική οντότητα που εξετάζεται κατά τη διαφοροδιάγνωση είναι η παρεγχυματική αρτηριοφλεβώδης δυσπλασία (AVM). Η AVM απεικονίζεται στην MRI σε ακολουθία T1 ως συμπαγής εστία με παρουσία οφιοειδών αγγείων, με το τυπικό έλλειμμα σήματος δίκην "μελισσοκηρύθρας" ("flow voids") και παρουσία ή μη αιμορραγίας, χαρακτηριστικά που τη διαχωρίζουν από την εικόνα μιας σηραγγώδους δυσπλασίας με κολποειδείς κοιλότητες μικτής έντασης σήματος. Επίσης στην CT η αρτηριοφλεβώδης δυσπλασία εμφανίζει ισχυρή ενίσχυση μετά την έγχυση σκιαγραφικής ουσίας, σε αντίθεση με μια σηραγγώδη δυσπλασία.

Άλλη πιθανή οντότητα στην οποία θα μπορούσε να αποδοθεί η εικόνα μιας σηραγγώδους δυσπλασίας στην MRI είναι τα αιμορραγικά νεοπλάσματα, που όμως χαρακτηρίζονται από ατελή αιμοσιδηρωτική παρυφή, διαταραγμένη αποδόμηση των στοιχείων του αίματος και ισχυρή ενίσχυση μετά τη χορήγηση σκιαγραφικής ουσίας. Τέλος, οι αποτιτανωμένοι νεοπλασματικοί όγκοι θα μπορούσαν επίσης να περιπλέξουν τη διάγνωση μιας σηραγγώδους δυσπλασίας, για παράδειγμα ένα ολιγοδενδρογλοίωμα, το οποίο όμως παρουσιάζει συνήθως κάποιου βαθμού ενίσχυση μετά από έγχυση σκιαγραφικού.

Όσον αφορά την εικόνα των σηραγγωδών δυσπλασιών τύπου IV κατά την κατάταξη Zabramski, η εικόνα των ελαττωμένης έντασης σήματος μικρών εστιών, ιδίως σε gradient echo ακολουθίες θα μπορούσε ίσως να αποδοθεί σε παλιό εγκεφαλικό τραύμα (διάχυτες αιμορραγικές θλάσεις), υπερτασικού τύπου μικροαιμορραγίες (όπου θα υπάρχει ιστορικό υπέρτασης), αμυλοειδική αγγειοπάθεια και τέλος, σε τριχοειδείς τηλαγγειεκτασίες που παρουσιάζουν όμως ήπια ενίσχυση μετά τη χορήγηση γαδολινίου.

## Β. ΔΙΑΓΝΩΣΗ & ΑΝΤΙΜΕΤΩΠΙΣΗ ΑΣΘΕΝΩΝ ΜΕ ΣΗΡΑΓΓΩΔΕΙΣ ΔΥΣΠΛΑΣΙΕΣ

### Β.1. ΑΠΕΙΚΟΝΙΣΤΙΚΟΣ 'ΕΛΕΓΧΟΣ

Με εξαίρεση τις υπερβολικά σπάνιες περιπτώσεις όπου ένας ασθενής μπορεί να παρουσιαστεί σε κακή κλινική κατάσταση, συνήθως ο κλινικός γιατρός έχει ευχέρεια χρόνου κατά τη διάγνωση και τη διαχείριση των ασθενών με σηραγγώδεις δυσπλασίες.[11]

Κατά την εμφάνιση ενός ασθενούς με συμπτωματολογία που θέτει την υποψία μιας αγγειακής βλάβης του ΚΝΣ, με πιθανότητες να πρόκειται περί σηραγγώδους δυσπλασίας, είναι κατ' αρχάς απαραίτητη η διενέργεια MRI (T1, T2 και GRE ακολουθίες) σε όλο το μήκος του νευράξονα, ώστε να αποκαλυφθούν τυχόν βλάβες τόσο στον εγκέφαλο όσο και στη σπονδυλική στήλη. Ταυτόχρονα απαιτείται η λήψη οικογενειακού ιστορικού για την ανάδειξη τυχόν οικογενούς μορφής, ιδιαίτερα όταν έχουν αναγνωριστεί πολλαπλές βλάβες.[11]

Από τα πρώτα ζητήματα που προκύπτουν κατά την αντιμετώπιση ασθενών που διαγιγνώσκονται με σηραγγώδη δυσπλασία, με δεδομένο τον κληρονομικό χαρακτήρα της νόσου, είναι και η εκτίμηση του κινδύνου που διατρέχουν άλλα μέλη της οικογένειας τους να εμφανίσουν τη νόσο. Η MRI ως εξέταση εκλογής για την ανίχνευση πιθανών ασυμπτωματικών συγγενών, παρά τη μεγάλη ευαισθησία της στην απεικόνιση της νόσου, έχει ποικίλη διαγνωστική ακρίβεια, καθώς η έκφραση της οικογενούς μορφής των σηραγγωδών δυσπλασιών είναι εξαρτώμενη από την ηλικία.[36] Ένα παιδί ή ένας νεαρός ενήλικας μπορεί να έχει φυσιολογική MRI εγκεφάλου, αλλά παρ'όλα αυτά να αναπτύξει συμπτωματικές σηραγγώδεις δυσπλασίες σε μεγαλύτερη ηλικία. Πάντως η MRI παραμένει η πιο αποτελεσματική μέθοδος, που θα μπορούσε να παρέχει χρήσιμες λεπτομέρειες όσον αφορά τον αριθμό των βλαβών, το μέγεθος τους, την εντόπιση, καθώς και τυχόν άλλες συνυπάρχουσες βλάβες.

### Β.2. ΓΕΝΕΤΙΚΟΣ 'ΕΛΕΓΧΟΣ

Ο μοριακός έλεγχος για τα τρία CM γονίδια είναι εφικτός σήμερα σε

οποιοδήποτε εξειδικευμένο διαγνωστικό εργαστήριο. Στις ερωτήσεις που προκύπτουν κατά τη διαχείριση ενός ασθενούς απο τον κλινικό γιατρό, όπως το πότε πρέπει να γίνεται μοριακός έλεγχος σε έναν ασθενή ή σε ένα ασυμπτωματικό μέλος της οικογένειάς του, αλλά και το ποιες είναι οι ενδείξεις διενέργειας MRI σε ασυμπτωματικά άτομα, οι Labauge et al. προτείνουν έναν αλγόριθμο όπου ένας ασθενής με σποραδική μορφή της νόσου που έχει μονήρη βλάβη στην MRI (τόσο σε T2 όσο και σε GRE ακολουθίες), έχει μηδαμινή ή ελάχιστη πιθανότητα (0 – 1% κατά την Cavernoma Alliance UK) να έχει γενετική μετάλλαξη, οπότε δεν προτείνεται ο μοριακός έλεγχος.[17,87] Σε συμπτωματικό ασθενή με πολλαπλές βλάβες και έναν ή περισσότερους προσβεβλημένους συγγενείς, το γενετικό υπόστρωμα είναι ήδη γνωστό οπότε ο μοριακός έλεγχος θα βοηθούσε σε περιπτώσεις όπου χρειάζεται γενετική καθοδήγηση. Για μια συμπτωματική σποραδική περίπτωση με πολλαπλές σηραγγώδεις δυσπλασίες, η γενετική φύση της ασθένειας είναι πολύ πιθανή, αλλά όχι αποδεδειγμένη. Η ευαισθησία σε έναν τέτοιο μοριακό έλεγχο αγγίζει το 60%.[87] Αν και οι πληροφορίες δε θα αλλάξουν την αντιμετώπιση για τον ίδιο τον ασθενή, μπορεί να είναι χρήσιμες στη γενετική καθοδήγηση. Σε ένα άτομο ασυμπτωματικό με προσβεβλημένους συγγενείς, καταρχάς ελέγχεται μέσω γενεαλογικού δέντρου η πιθανότητα κινδύνου που έχει σε σχέση με το βαθμό συγγένειας. Συνήθως προτείνεται προσυμπτωματικός έλεγχος με MRI και σε θετικά ενήλικα άτομα, τακτικοί επανέλεγχοι με MRI. Εναλλακτικά, αν στον/στους συγγενείς έχει αναγνωριστεί η μετάλλαξη, προτείνεται στον ασθενή μοριακός έλεγχος, που έχει σε αυτή τη περίπτωση 100% ευαισθησία στην ανάδειξη της μετάλλαξης[30] και σε θετικό αποτέλεσμα, follow up.

Όσον αφορά τον προγενετικό έλεγχο, είναι σπάνιος, αν και θα μπορούσε να ωφελήσει οικογένειες όπου πολλοί ασθενείς έχουν υποφέρει απο σοβαρά συμπτώματα.

Σε κάθε περίπτωση ιδιαίτερη βαρύτητα πρέπει να δοθεί στο γεγονός ότι η εξέταση των συγγενών, ενηλίκων και ανηλίκων, προκειμένου να ερευνηθεί ο κίνδυνος εμφάνισης της νόσου, εγείρει σοβαρά ψυχολογικά και ηθικά ζητήματα, αλλά και πιθανές κοινωνικές επιπτώσεις. Ιδιάιτερα όσον αφορά τα παιδιά, ο προσυμπτωματικός έλεγχος αποθαρρύνεται από την πλειοψηφία των

οργανώσεων που ασχολούνται με το γενετικό έλεγχο των παιδιών, εκτός αν μπορεί να δικαιολογηθεί άμεσο ώφελος για τον ανήλικο σε σχέση με πιθανές ιατρικές παρεμβάσεις ή προληπτικά μέτρα.[88]

## Β.3. ΚΛΙΝΙΚΕΣ ΥΠΟΔΕΙΞΕΙΣ ΚΑΤΑ ΤΗΝ ΠΕΡΙΘΑΛΨΗ ΤΩΝ ΑΣΘΕΝΩΝ ΜΕ ΣΗΡΑΓΓΩΔΗ ΔΥΣΠΛΑΣΙΑ

Από τους Berg and Vay γίνεται μία σειρά κλινικών υποδείξεων, με βάση τα παθολογικά χαρακτηριστικά της νόσου, με κύρια την αιμορραγική και επιληπτογενή τάση.[47] Οι υποδείξεις αυτές αφορούν τόσο πιθανές ωφέλιμες φαρμακευτικές επιλογές όσο και αποφυγή συγκεκριμένων φαρμάκων ή δραστηριοτήτων. Οι συγγραφείς προτείνουν την αποφυγή παραγόντων με αντιπηκτική ή αντιαιμοπεταλιακή δράση, όπως η βαρφαρίνη, η ηπαρίνη (και τα διάφορα ανάλογα και παράγωγά της), η ασπιρίνη και τα μη στεροειδή αντιφλεγμονώδη φάρμακα.

Παράλληλα, οι ασθενείς με βλάβες εντός των εγκεφαλικών ημισφαιρίων θα πρέπει να ελαχιστοποιούν καταστάσεις και φάρμακα που μειώνουν τον ουδό των σπασμών, είτε εμφανίζουν επιληπτικές κρίσεις είτε όχι. Οι ασθενείς με εγκεφαλική σηραγγώδη δυσπλασία θα πρέπει να συμβουλεύονται να αποφεύγουν τους υπερβολικά στρεσσογόνους παράγοντες, τόσο σωματικούς όσο και συναισθηματικούς, όπως η υπερκόπωση, η υπερβολική (ή οποιαδήποτε) κατανάλωση αλκοόλ, οι έντονες σωματικές δραστηριότητες, ενώ σε περιπτώσεις πυρετού (που σε μερικούς ανθρώπους μειώνει σημαντικά τον ουδό των σπασμών) θα πρέπει να είναι ιδιαίτερα προσεκτικοί και τακτικοί στη λήψη ακεταμινοφαίνης, που μάλλον αποτελεί την ασφαλέστερη λύση για τους ασθενείς αυτούς.

## Γ. ΘΕΡΑΠΕΥΤΙΚΕΣ ΕΠΙΛΟΓΕΣ

Οι θεραπευτικές επιλογές για τους ασθενείς με σηραγγώδεις δυσπλασίες περιλαμβάνουν τη συντηρητική θεραπεία, την φαρμακευτική αντιμετώπιση των συμπτωμάτων που σχετίζονται με τη βλάβη, όπως οι επιληπτικές κρίσεις και οι πονοκέφαλοι, τη χειρουργική εκτομή και τη στερεοτακτική ακτινοχειρουργική. Ο σχεδιασμός της θεραπείας θα πρέπει να γίνεται λαμβάνοντας υπόψιν τόσο τα δεδομένα πρωτοκόλλα αντιμετώπισης όσο και τους ιδιαίτερους παράγοντες που αφορούν τον κάθε ασθενή ξεχωριστά.[11] Η θεραπευτική προσέγγιση θα πρέπει να βασίζεται σε μια πολύπλευρη αποτίμηση της νόσου, περιλαμβάνοντας αφενός παράγοντες όπως η ηλικία του ασθενούς, το φύλο, η εθνικότητα και το γενετικό προφίλ και αφετέρου δεδομένα όπως τα απεικονιστικά χαρακτηριστικά της βλάβης, η κλινική εικόνα του ασθενούς και η φυσική ιστορία της νόσου.[15] Τελικά, η επιλογή της θεραπείας πρέπει να βασίζεται στις ανάγκες και την επιθυμία του ίδιου του ασθενούς. Για πολλούς από τους ασθενείς, ανάλογα βέβαια και με τον τρόπο ζωής, την ενασχόληση ή την ψυχοσύνθεσή τους, η διάγνωση μιας τυχαία ανευρεθείσας βλάβης δε μπορεί να αγνοηθεί, ενώ η επίγνωση των υπαρκτών κινδύνων, που ίσως έχει η βλάβη αυτή κατά τη φυσική πορεία της, να δημιουργεί τέτοιο ψυχολογικό φορτίο που τελικά να υπερσταθμίζει τους κινδύνους μιας πιο επιθετικής αντιμετώπισης της νόσου.[89]

Για τη μελέτη της κατάλληλης θεραπείας κατά περίπτωση, θα αναλύσουμε τις παραπάνω θεραπευτικές επιλογές υπό το πρίσμα της αντιμετώπισης των ασθενών με βάση την κλινική εικόνα τους (ασυμπτωματικοί, αιμορραγία, επιληπτικές κρίσεις) και με βάση την εντόπιση της βλάβης στο κεντρικό νευρικό σύστημα (υπο- ή υπερ-σκηνιδιακές βλάβες, βλάβες σπονδυλικής στήλης, άτυπες μορφές), αλλά και με προσέγγιση ιδιαίτερων ζητημάτων που αφορούν κάθε επιλογή ξεχωριστά.

## Γ.1. ΑΝΤΙΜΕΤΩΠΙΣΗ ΑΣΘΕΝΩΝ ΜΕ ΣΗΡΑΓΓΩΔΗ ΔΥΣΠΛΑΣΙΑ ΩΣ ΤΥΧΑΙΟ ΕΥΡΗΜΑ

Η πλειοψηφία των ασθενών όπου μια σηραγγώδης δυσπλασία ανακαλύπτεται ως τυχαίο εύρημα αντιμετωπίζονται συντηρητικά, χάρη στη συνήθως καλοήθη πορεία που χαρακτηρίζει τη νόσο και στο γεγονός ότι μόνο κάποιοι από τους ασθενείς αυτούς θα εμφανίσουν συμπτώματα από τη νόσο.[11,89,90] Προϋπόθεση αποτελεί κατ' αρχάς ο διεξοδικός έλεγχος προκειμένου να επιβεβαιωθεί αν όντως ο ασθενής είναι ασυμπτωματικός ή αν υπάρχουν τυχόν αδιάγνωστες επιληπτικές κρίσεις ή άλλα νευρολογικά συμπτώματα.[89] Γενικά, ενήλικες ασθενείς, με ασυμπτωματικές ή μικρού μεγέθους βλάβες (μικρότερες των 5 mm) που είναι απεικονιστικά σταθερές, μπορούν απλά να παρακολουθούνται σε τακτά χρονικά διαστήματα, αν και υπάρχει βέβαια κάποιος κίνδυνος νευρολογικής επιδείνωσης. Γι' αυτούς τους ασθενείς συνιστάται το follow-up με MRI, για να αποκλειστεί οπιαδήποτε τυχόν εξέλιξη της νόσου, όπως η αύξηση του όγκου της βλάβης, η αλλαγή των απεικονιστικών χαρακτηριστικών ή η εμφάνιση νέων βλαβών.[90] Μεγάλη αξία για τη διαχείριση των ασθενών έχει ο τύπος απεικόνισης της σηραγγώδους δυσπλασίας κατά Zabramski et al.[40] Για παράδειγμα, όπως αναλύθηκε και παραπάνω, οι τύποι I και II θεωρούνται περισσότερο "ενεργοί", με αυξημένη πιθανότητα αιμορραγικής μετατροπής, θέτοντας υπό αμφισβήτηση την επιλογή για συντηρητική αντιμετώπιση, ενώ οι τύποι III και IV εμφανίζουν καλοηθέστερη πορεία.[90]

Κατά τους Kivelev et al., για ασθενείς μικρότερους σε ηλικία των 45 ετών, με ένα κλινικά "σιωπηρό" τύπο I-II μονήρους σηραγγώδους δυσπλασίας, προτείνεται παρακολούθηση σε ένα, τρία και πέντε χρόνια μετά τη διάγνωση, για την αναγνώριση τυχόν αλλαγών κατά την απεικόνιση και σε απουσία αλλαγής και συμπτωμάτων από την κλινική εικόνα του ασθενούς, δεν προτείνεται περαιτέρω έλεγχος.[90] Σε ασθενείς 45 έως 65 ετών, συνιστάται από τους συγγραφείς, επανέλεγχος με MRI σε διάστημα δύο ή και τριών ετών μετά τη διάγνωση, ενώ σε σταθερή πορεία της νόσου κατά τα έτη αυτά, δεν προτείνεται επανέλεγχος. Τέλος σε ασθενείς 65 ετών και άνω, προτείνουν τον επανάλεγχο της βλάβης μόνο σε περίπτωση έναρξης νευρολογικών συμπτωμάτων.

## Γ.2. ΦΑΡΜΑΚΕΥΤΙΚΗ ΘΕΡΑΠΕΙΑ ΣΗΡΑΓΓΩΔΩΝ ΔΥΣΠΛΑΣΙΩΝ

Από την υπάρχουσα βιβλιογραφία φαίνεται πως δεν υπάρχει αποδεδειγμένα επωφελής φαρμακευτική αγωγή για τη νόσο τη δεδομένη στιγμή.[47] Η φαρμακευτική αντιμετώπιση αφορά τη συμπτωματική ανακούφιση των ασθενών αυτών και την πρόληψη της επιδείνωσης των συμπτωμάτων τους, όπως οι επιληπτικές κρίσεις και οι πονοκέφαλοι. Για τους πονοκεφάλους, η ασφαλέστερη επιλογή αναλγητικού φαίνεται να είναι η ακεταμινοφαίνη, που στερείται της ιατρογενούς εξάρτησης από τα οπιοειδή αναλγητικά και του κινδύνου αιμορραγίας από την ασπιρίνη και τα μη στεροειδή αντιφλεγμονώδη.[47] Για τη θεραπεία της οξείας ημικρανίας, επιλογές με χαμηλό κίνδυνο επιπλοκών αποτελούν κατά τους Berg and Vay οι τριπτάνες και οι εργοταμίνες.[47]

Έχει πρόσφατα προταθεί ότι φάρμακα με υπολιπιδαιμική δράση της κατηγορίας των στατινών μπορεί να είναι ωφέλιμα στις σηραγγώδεις δυσπλασίες.[91] Σε ένα πειραματικό μοντέλο ποντικού με μια μετάλλαξη στο CCM2 γονίδιο, η σιμβαστατίνη εμπόδισε τη διάσπαση του φραγμού των ενδοθηλιακών κυττάρων, πιθανώς με αναστολή της οδού σηματοδότησης της Rho-GTPάσης, η οποία είναι γνωστό ότι ενεργοποιείται από τη CCM2 μετάλλαξη.[92] Ομοίως, άλλοι αναστολείς της Rho-κινάσης συμπεριλαμβανομένης της φασουδίλης, η οποία μετριάζει την αγγειογένεση και τις αγγειακές ανωμαλίες σε έναν αριθμό ζωικών μοντέλων, έχουν προταθεί ως πιθανή θεραπεία για σηραγγώδη δυσπλασία.[93] Ωστόσο, κανένα από αυτά τα φάρμακα δεν έχει υποστεί δοκιμές σε ανθρώπους με τη νόσο αυτή, ζήτημα που προφανώς αγγίζει το πεδίο της βιοηθικής.

Επίσης, οι Moschovi et al. το 2010 περιέγραψαν ως ικανοποιητική την ανταπόκριση ενός βρέφους 7 μηνών στη θεραπεία με προπρανολόλη.[94] Το βρέφος διαγνώστηκε με σηραγγώδη δυσπλασία που είχε προκαλέσει αιμορραγία εντός του κοιλιακού συστήματος και υδροκέφαλο, ενώ στον επανέλεγχο με MRI μετά από 10 ημέρες θεραπείας με προπρανολόλη, η απεικόνιση της δυσπλασίας αναφέρεται ως βελτιωμένη, με σμίκρυνση της βλάβης. Το θετικό αποτέλεσμα δικαιολογεί, κατά τους συγγραφείς, την περαιτέρω διερεύνηση του ρόλου που θα μπορούσε να έχει η προπρανολόλη στη θεραπεία των σηραγγωδών δυσπλασιών.

## Γ.3. ΑΝΤΙΜΕΤΩΠΙΣΗ ΑΣΘΕΝΩΝ ΜΕ ΣΗΡΑΓΓΩΔΗ ΔΥΣΠΛΑΣΙΑ ΠΟΥ ΠΡΟΚΑΛΕΙ ΕΠΙΛΗΨΙΑ

Όταν ένας ασθενής εμφανίζεται για πρώτη φορά με επιληπτική διαταραχή και στον απεικονιστικό έλεγχο ανευρεθεί μια μάζα ή μια αγγειακή βλάβη, ο πρωταρχικός στόχος είναι να καθοριστεί εάν η βλάβη αυτή είναι όντως η αιτιολογία της διαταραχής ή αν πρόκειται για τυχαίο εύρημα. Εάν τεθεί η διάγνωση της σηραγγώδους δυσπλασίας και εάν τα συμπτώματα αντιστοιχούν στην εντόπιση της βλάβης, τότε εύκολα επιβεβαιώνεται η αιτιολογική σχέση. Σε περιπτώσεις όμως όπου η δυσπλασία εντοπίζεται σε μια συνήθως μη-επιληπτογόνο περιοχή (π.χ. υποσκηνιδιακά, στο εγκεφαλικό στέλεχος ή στην εν τω βάθει λευκή ουσία) ή υπάρχουν άλλες πιθανές αιτιολογίες σπασμών παρούσες (π.χ. αλκοόλ, ναρκωτικά ή τραύμα), θεωρείται πως η βλάβη θα μπορούσε να αποτελεί τυχαίο εύρημα και η επιληψία ελέγχεται περαιτέρω με ηλεκτροφυσιολογική μελέτη.[16]

### Γ.3.1. *Φαρμακευτική Θεραπεία*

Η πρώτη γραμμή θεραπείας για επιληπτικές κρίσεις που οφείλονται σε σηραγγώδη δυσπλασία είναι η φαρμακευτική αντιμετώπιση. Αν και θεωρητικά οι απλές εστιακές κρίσεις που συνήθως δημιουργεί η βλάβη, δεδομένου ότι δεν παράγουν εξ ορισμού διαταραχή της συνείδησης, θα μπορούσαν να μη χρήζουν αντιεπιληπτικής θεραπείας, η μακροχρόνια αγωγή με αντιεπιληπτικά φάρμακα (AEDs) συνιστάται σε ασθενείς με συμπτωματική σηραγγώδη δυσπλασία λόγω της πιθανότητας για μελλοντική επανεμφάνιση κρίσεων, μετατροπή προς σύμπλοκες εστιακές ή δευτερογενώς γενικευόμενες κρίσεις[44] ή μετάπτωση σε ανθεκτική μορφή.[16] Σε κάθε περίπτωση η ίδια η ύπαρξη συμπτωματικής σηραγγώδους δυσπλασίας αποτελεί μόνιμη προδιάθεση για επανεμφάνιση των κρίσεων.

Η αντιεπιληπτική αγωγή επιλέγεται όχι μόνο με βάση τον τύπο των κρίσεων και τον κίνδυνο για περαιτέρω εξέλιξη της διαταραχής, αλλά και με βάση τις

ανάγκες του ίδιου του ασθενούς και την αντοχή του στις παρενέργειες της μακροχρόνιας λήψης των φαρμάκων αυτών. Για παράδειγμα, σε γυναίκες ασθενείς σε αναπαραγωγική ηλικία, η συνταγογράφηση αντιεπιληπτικών φαρμάκων που έχουν αυξημένο κίνδυνο κατά τη διάρκεια της εγκυμοσύνης (π.χ. βαλπροϊκό, φαινοβαρβιτάλη) θα πρέπει να αποφεύγεται.[95] Επίσης σε ηλικιωμένους ασθενείς θα πρέπει να αποφεύγονται αντιεπιληπτικά φάρμακα (π.χ. φαινυτοΐνη, καρβαμαζεπίνη) που έχουν τη δυνατότητα αλληλεπίδρασης με άλλα φάρμακα και μπορούν ακόμη να εντείνουν την απώλεια οστικής πυκνότητας.[96]

Όλα τα διαθέσιμα αντιεπιληπτικά φάρμακα, με εξαίρεση την εθοσουξιμίδη, είναι αποτελεσματικά εναντίον εστιακών επιληπτικών κρίσεων με ή χωρίς δευτερογενή γενίκευση.[44] Συνήθως στην αρχή συνταγογραφείται ένα φάρμακο ως μονοθεραπεία. Κατά τον Bergey εάν ένα άτομο που είναι ήδη υπό αντιεπιληπτική θεραπεία, βιώνει μόνο απλές εστιακές κρίσεις χωρίς διαταραχή της συνείδησης, δεν είναι αναγκαίο να αυξηθεί η δόση ή να προστεθεί επιπλέον φαρμακευτική αγωγή εκτός εάν οι απλές εστιακές κρίσεις είναι ιδιαίτερα συχνές ή οδυνηρές για τον ασθενή.[44] Η άποψη αυτή δεν επιβεβαιώνεται από τους Awad and Jabbour που σε επανεμφάνιση κρίσεων, παρά τη συμμόρφωση στο φάρμακο και τις θεραπευτικές δόσεις αυτού, προτείνουν εισαγωγή και δεύτερου αντιεπιληπτικού φαρμάκου.[16]

Αν είναι καλά ανεκτές, η λεβετιρακετάμη και η λαμοτριγίνη μπορεί να είναι αποτελεσματικές για εστιακές επιληπτικές κρίσεις και να έχουν λιγότερες παρενέργειες. Εάν υπάρχει ανάγκη για ταχεία δράση, η λεβετιρακετάμη, η φαινυτοΐνη ή και το βαλπροϊκό μπορούν να χρησιμοποιηθούν. Στους περισσότερους ασθενείς, όμως, δεν απαιτείται ταχεία επέμβαση και η επιλογή αντιεπιληπτικής αγωγής μπορεί να εξατομικεύεται.[44]

### Γ.3.2. *Προφυλακτική αγωγή σε ασυμπτωματικούς ασθενείς ή σε νευροχειρουργική επέμβαση*

Όσον αφορά ασθενείς με σηραγγώδη δυσπλασία που δεν έχουν ακόμη

εμφανίσει επιληπτικές κρίσεις, δεν υπάρχει καμία αποδεδειγμένη ένδειξη για προφυλακτική αγωγή με αντιεπιληπτικά φάρμακα.[16] Οι ασθενείς με σηραγγώδη δυσπλασία μπορούν να υποβληθούν σε χειρουργική εκτομή για άλλες ενδείξεις, χωρίς ποτέ να εμφανίσουν επιληπτικές κρίσεις. Αν και δεν υπάρχουν επίσημες κατευθυντήριες γραμμές για αντιεπιληπτική προφυλακτική αγωγή πριν από κρανιοτομή, υπάρχουν αρκετά δεδομένα που υποστηρίζουν αυτή την πρακτική.[97]

Σε ασθενείς με σηραγγώδη δυσπλασία που δεν είχαν επιληπτικές κρίσεις, η αντιεπιληπτική προφυλακτική αγωγή πριν την εκτομή είναι δικαιολογημένη. Η λεβετιρακετάμη προσφέρει τη δυνατότητα ταχείας δράσης, δεν προκαλεί καταστολή, ενώ ευθύνεται για λιγότερες αλλεργικές αντιδράσεις, δεν έχει ηπατική επαγωγή ή αλληλεπιδράσεις με άλλα φάρμακα και είναι διαθέσιμη για παρεντερικό τρόπο χορήγησης. Η φαινυντοΐνη και το βαλπροϊκό μπορεί επίσης να δρουν γρήγορα και αποτελούν εναλλακτικές λύσεις της λεβετιρακετάμης. Μετά την ανάρρωση από τη χειρουργική επέμβαση, για τους ασθενείς που δεν είχαν προηγούμενο ιστορικό σπασμών θα αποσυρθεί σύντομα η αντιεπιληπτική θεραπεία.[44]

Υπάρχουν λιγοστές διαθέσιμες μελέτες που να αφορούν μόνο τη φαρμακευτική θεραπεία για την αντιμετώπιση των επιληπτικών κρίσεων που προκαλούνται από μια σηραγγώδη βλάβη.[98] Οι Churchyard et al. αν και η μελέτη τους ήταν περιορισμένη απέδειξαν ότι μια ομάδα ασθενών που πάσχουν από επιληπτικές κρίσεις εξαιτίας μιας σηραγγώδους βλάβης μπορεί να αντιμετωπισθεί επιτυχώς με φαρμακευτική αγωγή και μόνο.[99]

### Γ.3.3. *Ενδείξεις για χειρουργική επέμβαση*

Όπως ήδη αναφέρθηκε, η συχνότητα εμφάνισης φαρμακευτικά ανθεκτικών σπασμών σε ασθενείς με επιληπτικές κρίσεις που οφείλονται σε σηραγγώδεις δυσπλασίες είναι αρκετά σημαντική.[16] Κατά τους Kwan and Brodie η φαρμακευτική ανθεκτικότητα μπορεί να οριστεί ως αποτυχία επαρκών δοκιμών δύο ή τριών αντιεπιληπτικών φαρμάκων.[100] Για τους ασθενείς αυτούς λοιπόν, εξετάζεται το αν αποτελούν υποψήφιοι για χειρουργική θεραπεία. Βέβαια, η

χειρουργική θεραπεία θα μπορούσε να απευθύνεται και σε ασθενείς με καλή ανταπόκριση στη φαρμακευτική θεραπεία, που όμως δεν επιθυμούν τη συνέχιση της αντιεπιληπτικής αγωγής επ' αόριστον, εξαιτίας της ανησυχίας τους για τις παρενέργειες ή τη μη αντοχή τους σε αυτές. Στις περιπτώσεις αυτές, θα πρέπει να εξεταστεί το αν η βλάβη είναι εύκολα προσπελάσιμη ή όχι και να σταθμιστούν τα πιθανά ευνοϊκά μετεγχειρητικά αποτελέσματα με τους κινδύνους ενός χειρουργείου, ενημερώνοντας τους ασθενείς πως η βελτίωση των επιληπτικών κρίσεων και η διακοπή της αντιεπιληπτικής αγωγής δεν είναι σε καμία περίπτωση εγγυημένη.[16]

Τέλος, ασθενείς με συμπτωματική σηραγγώδη δυσπλασία, που προκαλεί επιληπτικές κρίσεις, μπορούν να οδηγηθούν στην επιλογή της χειρουργικής επέμβασης και για λόγους πέραν της ίδιας της αντιμετώπισης των κρίσεων, όπως για τον έλεγχο του κινδύνου αιμορραγίας από τη βλάβη, περισσότερο σε περιπτώσεις που κατά τον απεικονιστικό έλεγχο φαίνεται η βλάβη να αλλάζει χαρακτηριστικά και να μεγεθύνεται.[16]

### Γ.3.4. *Προεγχειρητικός έλεγχος*

Κατά την προεγχειρητική εκτίμηση πρέπει να ληφθούν υπόψιν τόσο η θέση των βλαβών, προκειμένου να υπάρχει ευχερής χειρουργική προσπέλαση, όσο και η πιθανή συννοσηρότητα και ο περιεγχειρητικός και μετεγχειρητικός κίνδυνος. Η θέση συνήθως δεν αποτελεί πρόβλημα καθώς οι πιο επιφανειακές βλάβες είναι αυτές που σχετίζονται περισσότερο με την εμφάνιση επιληπτικών κρίσεων, ενώ όσον αφορά τη συννοσηρότητα, δεν είναι ασύνηθες οι ασθενείς με σηραγγώδη δυσπλασία να είναι νέοι σε ηλικία χωρίς άλλες παθήσεις.[44]

Προϋπόθεση κάθε χειρουργικού σχεδιασμού φυσικά είναι η σωστή απεικόνιση της βλάβης, η επιβεβαίωση της αιτιολογικής της σχέσης με τις κρίσεις, η αναγνώριση τυχόν συνυπαρχουσών βλαβών (άλλων σηραγγωδών δυσπλασιών ή φλεβικών δυσπλασιών), αλλά και η χαρτογράφηση της έκτασης του αλλοιωμένου από τη γλοίωση και την εναπόθεση αιμοσιδηρίνης γειτονικού παρεγχύματος. Το τελευταίο απαιτείται καθώς μία σειρά μελετών αναφέρεται σε καλύτερα

μετεγχειρητικά αποτελέσματα μετά από εκτομή όχι μόνο της βλάβης αλλά και της αιμοσιδηρωτικής παρυφής της.[101-103]

Αν και η ύπαρξη πολλαπλών βλαβών που συνήθως αφορά την οικογενή μορφή της νόσου θεωρούνταν ότι καθιστά δυσχερή την επιλογή του χειρουργείου γι' αυτούς τους ασθενείς, νεότερη μελέτη από τους Kivelev et al. έδειξε πως ακόμα και να υπάρχουν πολλαπλές σηραγγώδεις δυσπλασίες σε ασθενή με κλινική εικόνα επιληπτικών κρίσεων, συνήθως μόνο μία από τις βλάβες αυτές είναι η αιτία των φαρμακευτικά ανθεκτικών σπασμών.[55] Περαιτέρω, η εκτομή της εν λόγω βλάβης θα μπορούσε να οδηγήσει με μεγάλη πιθανότητα στην απαλλαγή από τους κρίσεις.[104] Κριτικής σημασίας ζήτημα κατά τον προεγχειρητικό έλεγχο ενός τέτοιου ασθενούς αποτελεί η σωστή ανάδειξη της βλάβης που προκαλεί τους ανθεκτικούς σπασμούς, καθώς οποιαδήποτε σύγχυση θα μπορούσε να δημιουργήσει σοβαρά προβλήματα στη μετεγχειρητική πορεία του ασθενούς και στην περαιτέρω εξέλιξη της νόσου του.[44]

Σίγουρα μία βλάβη που δημιουργεί επιληπτικές κρίσεις επιβεβαιώνεται δυσκολότερα κατά τον απεικονιστικό έλεγχο από μια βλάβη που δίνει μόνο συμπτώματα αιμορραγίας. Από τον Bergey προτείνεται η παρακολούθηση του ασθενή σε εσωτερική βάση με video-ηλεκτροεγκεφαλογράφημα (video-EEG) ώστε να αποδειχθεί η επιληπτογόνος εστία και να αποκλειστεί η ύπαρξη δευτερογενών εστιών, δηλαδή ο αποκλεισμός τυχόν πολυεστιακής επιληπτικής δραστηριότητας. Ο συγγραφέας συστήνει την εξέταση αυτή για κάθε προεγχειρητικό έλεγχο για σηραγγώδη δυσπλασία που δημιουργεί ανθεκτική επιληψία, δηλαδή και σε περιπτώσεις ακόμη που η βλάβη είναι μονήρης ή που υπάρχει βλάβη σε δομές που δε θεωρούνται εν γένει επιληπτογόνες (π.χ. εν τω βάθει λευκή ουσία), για τον αποκλεισμό κάθε υποψίας πριν τη χειρουργική αντιμετώπιση.[44]

Πολλές σηραγγώδεις δυσπλασίες που παράγουν επιληπτικές κρίσεις βρίσκονται στους μετωπιαίους και τους κροταφικούς λοβούς. Αν η βλάβη που μας ενδιαφέρει βρίσκεται κοντά στον κινητικό φλοιό ή στις περιοχές του λόγου, η fMRI μπορεί να αρκεί για τον καθορισμό της ημισφαιρικής πλαγίωσης του λόγου και των κινητικών λειτουργιών, με τρόπο ισάξιο της διαδικασίας ενδοκαρωτιδικής έγχυσης αμοβαρβιτάλης ή αλλιώς Wada test. Η επίγνωση της

εγγύτητας της βλάβης προς τις αισθητικοκινητικές περιοχές, τα κέντρα λόγου, κτλ., είναι σημαντική, εφόσον όπως ήδη αναφέρθηκε τα καλύτερα αποτελέσματα όσον αφορά την απαλλαγή από τους σπασμούς, φαίνονται να σχετίζονται με εκτομή όχι μόνο της σηραγγώδους δυσπλασίας (ώστε να εξαλειφθεί κάθε μελλοντικός κίνδυνος αιμορραγίας), αλλά και του περιβάλλοντος δακτυλίου αιμοσιδηρίνης.[100-102] Η εντόπιση της βλάβης εντός ή κοντά σε κινητικές περιοχές ή περιοχές λόγου μπορεί να περιορίσει την ικανότητα ευρείας εκτομής του δακτυλίου αιμοσιδηρίνης. Σε περιπτώσεις όπου η βλάβη είναι εντός των εν λόγω περιοχών, θα πρέπει να εξεταστεί η περίπτωση διενέργειας κρανιοτομής με τον ασθενή σε εγρήγορση, για τη σωστή καθοδήγηση της εκτομής και την ελαχιστοποίηση μετεγχειρητικών ελλειμμάτων.[44]

Επίσης, θα πρέπει να γίνεται έλεγχος για τυχόν συνύπαρξη συνδρόμου επιληψίας του έσω κροταφικού λοβού, ακόμη και αν δεν είναι εμφανής η έσω κροταφική σκλήρυνση. Αν η περιοχή αυτή δεν είναι φυσιολογική κατά την απεικόνιση και δεν είναι απαραίτητη για την υποστήριξη της λεκτικής μνήμης (δηλαδή σε μη κυρίαρχο κροταφικό λοβό ή σε δυσλειτουργία του κυρίαρχου κροταφικού λοβού, όπως καθορίζεται από Wada test), τότε η παρακείμενη έσω κροταφική περιοχή μπορεί να αφαιρεθεί χειρουργικά. Αν, ωστόσο, υπάρχει ανησυχία σχετικά με την εκτομή λειτουργικού ιππόκαμπου, η εκτομή πρέπει να περιοριστεί στη βλάβη για την καλύτερη μετεγχειρητική έκβαση.

Τέλος, κατά τη μελέτη των Van Gompel et al. η διενέργεια διεγχειρητικού ηλεκτροφλοιογραφήματος προσέφερε τη δυνατότητα πιο ευρείας εκτομής αλλά και καλύτερα αποτελέσματα όσον αφορά την απαλλαγή από τις επιληπτικές κρίσεις άμεσα, αν και κατά τον έλεγχο μετά από δύο έτη δεν παρατηρήθηκε σημαντική διαφορά στο ποσοστό των ασθενών που είναι ελεύθεροι συμπτωμάτων μεταξύ της ομάδας όπου διενεργήθηκε ηλεκτροφλοιογράφημα και αυτής όπου δεν έλαβε χώρα η εξέταση αυτή.[105]

### Γ.3.5. *Χειρουργική θεραπεία*

Έχουν υπάρξει πολυάριθμες μελέτες που να εξετάζουν τη χειρουργική επέμβαση ως θεραπεία για την επιληψία που προκαλείται από CMs[98], στην πλειοψηφία τους παρουσιάζοντας πολύ καλά αποτελέσματα όσον αφορά τον

έλεγχο των επιληπτικών κρίσεων. Το 1999, οι Moran et al. δημοσίευσαν μια μελέτη 268 ασθενών με υπερσκηνιδιακές CMs που εμφάνιζαν επιληπτικές κρίσεις.[106] Από αυτούς, το 84% μετεγχειρητικά δεν εμφάνισε επιληπτική κρίση, το 8% είχε καλύτερο έλεγχο των επιληπτικών κρίσεων, το 6% δεν είχε καμία αλλαγή στην επιληψία, ενώ το 2% είχαν χειρότερο έλεγχο των επιληπτικών κρίσεων τους. Ουσιαστικά, το 92% των ασθενών εμφάνιζαν βελτιωμένη κλινική εικόνα μετά την εκτομή της σηραγγώδους βλάβης. Το 2009 οι Yeon et al. παρουσίασαν τη μελέτη 60 ασθενών που χειρουργήθηκαν είτε για ανθεκτική επιληψία με το 73% περίπου αυτών να εμφανίζει εξάλειψη των κρίσεων μετεγχειρητικά, είτε για σποραδικές επιληπτικές κρίσεις με το 89,5% αυτών να φτάνουν στο ίδιο αποτέλεσμα.[112]

Μία σειρά ερευνητών επιβεβαιώνουν το γεγονός ότι η επιλογή της χρονικής στιγμής της χειρουργικής επέμβασης για την αφαίρεση ενός CM που προκαλεί σπασμούς επηρεάζει την έκβαση του χειρουργείου. Ήδη από την ανάλυση της φυσικής ιστορίας των σηραγγωδών δυσπλασιών που εμφανίζουν επιληπτικές κρίσεις, φαίνεται ότι όσο πιο μακρά είναι η ιστορία των κρίσεων και όσο πιο συχνή η παρουσία τους, τόσο πιο πιθανή είναι η ανάπτυξη δευτερευόντων επιληπτογόνων εστιών είτε στο γειτονικό παρέγχυμα ως ανεξάρτητες τελικά από τη δυσπλασία εστίες, είτε σε απομακρυσμένες περιοχές του εγκεφάλου.[16]

Το 1995 οι Cohen et al. πραγματοποιώντας χειρουργική εκτομή σηραγγώδους δυσπλασίας σε 51 ασθενείς με επιληπτικές κρίσεις, παρατήρησαν ότι οι ασθενείς με μία μόνο κρίση ή με παρουσία επιληπτικών κρίσεων για διάστημα μικρότερο των 2 μηνών προεγχειρητικά, ήταν ελεύθεροι από κρίσεις μετεγχειρητικά στο 100%. Για τους ασθενείς με 2-5 επιληπτικές κρίσεις ή ιστορία κρίσεων για χρονικό διάστημα 2-12 μηνών, το αντίστοιχο ποσοστό ήταν 75-80%, ενώ για τους ασθενείς με περισσότερες από 5 κρίσεις προεγχειρητικά ή με μακρά ιστορία επιληπτικού συδρόμου για περισσότερους από 12 μήνες, το αντίστοιχο ποσοστό ήταν 50-55%.[107]

Το 2006 οι Ferroli et al. παρουσιάσαν μία μελέτη 163 ασθενών με επιληπτικές κρίσεις εξαιτίας σηραγγωδών δυσπλασιών στους οποίους διενεργήθηκε χειρουργική εκτομή της βλάβης.[108] Από τους ασθενείς με χρόνια επιληψία πριν το χειρουργείο, το 68,7% ήταν μετέπειτα ελεύθεροι συμπτωμάτων. Αντίθετα, το

ποσοστό των ασθενών που είχαν ιστορικό μίας μόνο κρίσης ή σποραδικών κρίσεων και μετεγχειρητικά δεν εμφάνισαν κρίσεις ήταν σημαντικά μεγαλύτερο, περίπου στο 98,4%. Οι συγγραφείς δεν παρατήρησαν σαφή συσχέτιση της εντόπισης της βλάβης και της μετεγχειρητικής έκβασης όσον αφορά τον έλεγχο των επιληπτικών κρίσεων. Σε παρόμοια άποψη για το χρόνο του χειρουργείου ως προγνωστικό παράγοντα επιτυχούς έκβασης κατέληψαν και αρκετές άλλες σύγχρονες μελέτες.[109,110,112]

Εκτός από το χρόνο διενέργειας της χειρουργικής επέμβασης, σημειώνεται από ερευνητές ένας ακόμη παράγοντας που φαίνεται να παίζει ρόλο στην έκβαση· αυτός του εύρους της εκτομής. Όπως αναφέρθηκε ήδη, έχει αποδειχθεί σε μια σειρά μελετών ότι η εκτομή όχι μόνο της ίδιας της βλάβης αλλά και του δακτυλίου αιμοσιδηρίνης που την περιβάλλει, έχει ευνοϊκότερη έκβαση όσον αφορά τον έλεγχο των επιληπτικών κρίσεων[101-103], κυρίως κατά τον παρατεταμένο επανέλεγχο[101], αν και κατά τους Stavrou et al. η έκβαση αυτή δεν επιβεβαιώθηκε με τον ίδιο τρόπο σε ασθενείς με μακρά ιστορία προγχειρητικών επιληπτικών κρίσεων.[103] Στην ίδια μελέτη από τους Hammen et al.[102] επιβεβαιώνεται στους παράγοντες που ευνοούν τα μετεγχειρητικά αποτελέσματα η μικρή διάρκεια του επιληπτικού συνδρόμου προεγχειρητικά, αλλά σημειώνονται σε αυτούς τόσο η απουσία συμπτωματικής αιμορραγίας από τη βλάβη πριν το χειρουργείο όσο και η ύπαρξη μίας μόνο επιληπτογόνου εστίας. Οι Kim et al. προσθέτουν στους προγνωστικούς παράγοντες και το μέγεθος της βλάβης, με καλύτερα ποσοστά επιτυχούς ελέγχου των κρίσεων σε βλάβες μικρότερες του 1,5 cm.[110]

Μία άλλη πτυχή αυτής της συζήτησης, για τους ασθενείς με μακρά ιστορία επιληψίας που οφείλεται σε σηραγγώδη δυσπλασία, αφορά την πιθανότητα να απαιτείται προκειμένου για τον έλεγχο των κρίσεων η εκτομή και άλλων δευτερευόντων επιληπτογόνων εστιών που μπορεί να έχουν δημιουργηθεί κατά την πορεία της νόσου είτε στο γειτονικό παρέγχυμα είτε και σε πιο απομακρυσμένες περιοχές ή η εκτομή των έσω κροταφικών δομών σε περίπτωση που είναι επηρεασμένοι. Έναν τέτοιο σχεδιασμό με ευνοϊκά μετεγχειρητικά αποτελέσματα περιγράφουν κατά τη μελέτη τους οι Paolini et al.[111], οι Yeon et al.[112] και οι Upchurch et al.[113]

Επίσης, από τους Awad and Jabbour, σημειώνεται ότι ευνοϊκότερο αποτέλεσμα

όσον αφορά τον έλεγχο των κρίσεων μετά το χειρουργείο, εκτός από τους ασθενείς με μικρής διάρκειας επιληπτική συνδρομή, φαίνεται να έχουν και οι ασθενείς με εντόπιση της βλάβης εκτός του κροταφικού λοβού. Σε ασθενείς με κροταφικές βλάβες και ανθεκτική στη φαρμακευτική θεραπεία επιληψία, μελέτες στις οποίες διενεργείται απλή εκτομή της βλάβης, χωρίς ταυτόχρονη εκτομή έσω δομών, καταλήγουν σε χαμηλά ποσοστά επιτυχούς ελέγχου των κρίσεων, που κυμαίνονται από 20- 45%. Αντίθετα σε επιληψία που οφείλεται σε εξωκροταφική βλάβη, τα ποσοστά επιτυχούς ελέγχου των κρίσεων φτάνουν το 60-95%.[16]

Τέλος, σύμφωνα με τους Van Gompel et al. η εκτίμηση, από την πλευρά των ίδιων των ασθενών, της έκβασης της χειρουργικής εκτομής της σηραγγώδους δυσπλασίας που προκαλούσε σε αυτούς ανθεκτική στη θεραπεία επιληψία, όσον αφορά τη μετέπειτα ποιότητα ζωής τους, δείχνει την ικανοποίησή τους στο 100%, με το 87% των ασθενών που ρωτήθηκαν να δηλώνουν ελεύθεροι συμτωμάτων (τάξη I στην κλίμακα κατά Engel).[114]

Όσον αφορά την πολλαπλή μορφή των σηραγγωδών δυσπλασιών, οι Rocamora et al. σε μια αναδρομική μελέτη κατέληξαν στο συμπέρασμα ότι το 82% περίπου των ασθενών με πολλαπλή μορφή, στους οποίους όμως αναγνωρίστηκε μία μόνο επιληπτογόνος εστία, έφτασαν στην τάξη I κατά Engel, με πλήρη εξάλειξη των συμπτωμάτων της επιληψίας.[115]

### Γ.3.6. *Στερεοτακτική Ακτινοχειρουργική*

Η στερεοτακτική ακτινοχειρουργική θα μπορούσε να αποτελεί καλή εναλλακτική θεραπεία για ασθενείς με σηραγγώδη δυσπλασία που προκαλεί επιληπτικές κρίσεις, οι οποίοι δε μπορούν να είναι υποψήφιοι για ανοικτή μικροχειρουργική εκτομή.[110] Τέτοιοι λόγοι θα μπορούσαν να είναι για παράδειγμα η εν τω βάθει εντόπιση της βλάβης (αν και συνήθως οι βλάβες αυτές δεν προκαλούν επιληψία[16]), η εντόπισή της κοντά σε αισθητικοκινητικές δομές ή κέντρα λόγου, που καθιστούν επικίνδυνη ή αδύνατη τη χειρουργική επέμβαση, ή τέλος η ύπαρξη συννοσηρότητας που δεν επιτρέπει τη διενέργεια χειρουργείου.

Σύμφωνα με τους Shih et al. αν και το ποσοστό των ασθενών όπου ο επιτυχής

έλεγχος των επιληπτικών κρίσεων με το χειρουργείο ήταν σαφώς μεγαλύτερο (79%), παρ' όλα αυτά και στην ομάδα των ασθενών που αντιμετωπίστηκαν με Gamma Knife radiosurgery υπήρχε ένα σεβαστό ποσοστό επιτυχίας 25%.[116] Σε άλλη μελέτη 125 ασθενών, από τους οποίους οι 28 εμφάνιζαν επιληπτικές κρίσεις, οι Liu et al. παρουσίασαν το 53% αυτών να έχει καλά αποτελέσματα όσον αφορά τον έλεγχο των κρίσεων μετά από θεραπεία με Gamma Knife.[117] Βέβαια, και στις δύο αυτές μελέτες τα αποτελέσματα να αναφέρονται σε μετεγχειρητική κλινική εικόνα όπου οι βαθμοί I και II της κλίμακας του Engel έχουν ενοποιηθεί.[44]

### Γ.3.7. *Μετεγχειρητική αντιεπιληπτική θεραπεία*

Αρκετοί ασθενείς που χειρουργούνται για σηραγγώδη δυσπλασία που προκαλεί ανθεκτική επιληψία θα συνεχίσουν μετεγχειρητικά να λαμβάνουν αντιεπιληπτική αγωγή, αν και συνήθως θα είναι με μονοθεραπεία ή με μικρότερες δόσεις από ό,τι πριν.[16] Η μείωση της αγωγής είναι λογικό να γίνει, με την προϋπόθεση ότι ο ασθενής είναι ελεύθερος νόσου (ή αν εμφανίζει μόνο αύρα περιστασιακά ή μόνο απλές εστιακές κρίσεις).[44] Πάντως κάθε μείωση στη θεραπεία ή ακόμη και η πλήρης εγκατάλειψή της θα πρέπει να γίνεται σταδιακά για να αποφευχθεί κάθε κίνδυνος εμφάνισης κρίσεων. Οι ασθενείς που είχαν μία μονήρη βλάβη, της οποίας έγινε εκτομή σύντομα μετά την έναρξη των συμπτωμάτων, που είχαν συμπτώματα αιτιολογικά συσχετισμένα με την εντόπιση της βλάβης και που είναι ελεύθεροι συμπτωμάτων μετεγχειρητικά, σε ποσοστό πάνω από το 50% θα καταφέρουν να εγκαταλείψουν χωρίς συνέπειες κάθε φάρμακο.[16] Στη σειρά που παρουσίασαν οι Ferroli et al. τα αντιεπιληπτικά φάρμακα αποσύρθηκαν μετά από τουλάχιστον ένα χρόνο παρακολούθησης κατά τον οποίο οι ασθενείς δεν είχαν συμπτώματα.[108]

## Γ.4. ΑΝΤΙΜΕΤΩΠΙΣΗ ΑΣΘΕΝΩΝ ΜΕ ΣΗΡΑΓΓΩΔΕΙΣ ΔΥΣΠΛΑΣΙΕΣ ΑΝΑΛΟΓΑ ΜΕ ΤΗΝ ΕΝΤΟΠΙΣΗ ΤΩΝ ΒΛΑΒΩΝ

### Γ.4.1. *Σηραγγώδεις Δυσπλασίες που εντοπίζονται άνωθεν του σκηνιδίου της παρεγκεφαλίδας*

Οι σηραγγώδεις δυσπλασίες που εντοπίζονται υπερσκηνιδιακά αποτελούν σχεδόν το 80% όλων των σηραγγωδών δυσπλασιών και συνήθως ποικίλλουν σε μέγεθος (0,1–9 cm).[48] Στην πλειοψηφία τους είναι ασυμπτωματικές, ενώ όταν προκαλέσουν συμπτώματα, εμφανίζονται συνήθως με επιληπτικές κρίσεις, στο 38–100% των ασθενών, ή με εμφανή αιμορραγία, στο 8–37% των περιπτώσεων.[48] Η υπερσκηνιδιακή εντόπιση είναι και η πιο πιθανή θέση της βλάβης, όταν στην κλινική εικόνα ασθενούς με σηραγγώδη δυσπλασία υπάρχει επιληπτικό σύνδρομο.[16] Η αντιμετώπιση των σηραγγωδών δυσπλασιών σε ασυμπτωματικούς ασθενείς και σε ασθενείς με επιληπτικές κρίσεις έχει ήδη αναλυθεί, οπότε στη συνέχεια θα δοθεί έμφαση στις περιπτώσεις εκείνες όπου κύριο σύμπτωμα είναι η αιμορραγία και τα επακόλουθα νευρολογικά ελλείμματα. Η διαχείριση τέτοιων ασθενών επιλέγεται με βάση τη φυσική ιστορία της νόσου των σηραγγωδών δυσπλασιών με ανάλογη εντόπιση, σε συνδυασμό με την γενικότερη κατάσταση του ασθενούς και τους κινδύνους που απορρέουν από κάθε είδους επέμβαση.[48]

Με δεδομένο ότι ο ετήσιος κίνδυνος αιμορραγικού επεισοδίου φαίνεται τελικά να είναι μικρός[7,21,22,40,51,52,56] και ότι η απειλητική μαζική αιμορραγία δεν είναι σύνηθες φαινόμενο στις σηραγγώδεις δυσπλασίες[51], οι σηραγγώδεις δυσπλασίες με υπερσκηνιδιακή λοβαία εντόπιση που δεν επηρεάζει τις κρίσιμες για την κίνηση, τις αισθήσεις ή το λόγο περιοχές του φλοιού ή τις αντίστοιχες νευρικές οδούς, ακόμη και να αιμορραγήσουν, δε θα προκαλέσουν τις περισσότερες φορές σημαντική νοσηρότητα. Οπότε οι βλάβες που για πρώτη φορά εμφανίζουν αιμορραγικό σύμβαμα, παρόμοια όπως αναφέρθηκε νωρίτερα με τις ασυμπτωματικές βλάβες που ανακαλύπτονται τυχαία και αυτές που προκαλούν επιληψία που ανταποκρίνεται καλά στην αντιεπιληπτική αγωγή, αντιμετωπίζονται με παρακολούθηση σε τακτά χρονικά διαστήματα για τυχόν

κλινική ή απεικονιστική μεταβολή.[98] Βλάβες με τέτοια εντόπιση που εμφανίζουν όμως προοδευτική επιδείνωση των νευρολογικών συμπτωμάτων οδηγούνται συνήθως στο χειρουργικό τραπέζι, όπως αντίστοιχα έχει αναλυθεί και γι' αυτές με επαναλαμβανόμενα επεισόδια αιμορραγίας ή ανθεκτική στην αγωγή επιληψία.[16,101,118,119] Όσον αφορά τους ασθενείς που παρουσιάζονται με πονοκέφαλο, σύμφωνα με τους Bortolotti et al. αυτοί που έχουν ένδειξη για χειρουργική εκτομή της βλάβης είναι μόνον οι ασθενείς με επίμονο πονοκέφαλο που δεν ανταποκρίνεται ικανοποιητικά στη συμπτωματική θεραπεία και που εμφανώς σχετίζεται με τη θέση της βλάβης.[121]

Από τη μελέτη των Shih et al. η στερεοτακτική ακτινοχειρουργική θεραπεία φαίνεται να υστερεί σε σχέση με τη χειρουργική εκτομή στον έλεγχο των επιληπτικών κρίσεων και την αποφυγή επαναιμορραγίας σποραδικών υπερσκηνιδιακών σηραγγωδών δυσπλασιών.[116] Άλλωστε, στην πλειοψηφία των περιπτώσεων, η εκτομή μιας τέτοιας βλάβης σχετίζεται με ευχερή χειρουργική προσπέλαση και καλά αποτελέσματα όσον αφορά τη νοσηρότητα και τη θνησιμότητα.[116,118,119]

Ιδιαίτερη αναφορά στα πλαίσια των υπερσκηνιδιακών σηραγγωδών δυσπλασιών, θα μπορούσε να γίνει για τις βλάβες που εντοπίζονται στη νήσο του Reil, αν και αποτελούν σπάνια οντότητα, με 24 μόνο περιστατικά χειρουργικής εκτομής νησιδιακών βλαβών να έχουν καταγραφεί στη βιβλιογραφία (τα 6 εκ των οποίων αφορούν την αριστερή νήσο) (εικόνα 9).[121] Εξαιτίας της ανατομικής της θέσης κάτωθεν τμημάτων μετωπιαίου, βρεγματικού και κροταφικού λοβού στη βάση της πλάγιας σχισμής του Sylvius, αλλά και της περίπλοκης αιμάτωσής της, η χειρουργική προσπέλαση της περιοχής αυτής είναι αρκετά δυσχερής, ενώ για τη νήσο του Reil στο αριστερό ημισφαίριο είναι ακόμη πιο επικίνδυνη λόγω των κέντρων του λόγου που κείνται άνωθεν αυτής. Οι Bertalanffy et al. σε μια ομάδα 10 ασθενών με εν τω βάθει υπερσκηνιδιακές σηραγγώδεις δυσπλασίες, από τις οποίες 6 εντοπίζονταν στη νήσο του Reil, 3 στα βασικά γάγγλια και 1 στο οπίσθιο σκέλος της έσω κάψας, εφάρμοσαν πλήρη εκτομή με χειρουργική προσπέλαση διαμέσου της σχισμής του Sylvius και της νήσου του Reil, με αποτελέσματα όχι και τόσο ευνοϊκά, αφού 7 στους 10 ασθενείς εμφάνισαν νέα σοβαρά μετεγχειρητικά νευρολογικά ελλείμματα.[120] Από τους Tirakotai et al. κατά

τη μελέτη 8 ασθενών με συμπτωματική βλάβη στη νήσο του Reil ή υπονησιδιακά, που χειρούργησαν με τη βοήθεια νευροπλοήγησης, αναφέρονται καλύτερα μετεγχειρητικά αποτελέσματα, όπου σε κανέναν από τους ασθενείς τους δε σημειώθηκε νέο, μόνιμο νευρολογικό έλλειμμα μετά τη θεραπεία.[122] Τέλος, από τους Duffau et Fontaine περιγράφεται η επιτυχής εκτομή σηραγγώδους δυσπλασίας από την αριστερή νήσο, με νευροπλοήγηση και με τον ασθενή σε επαγρύπνηση προκειμένου να ελέγχεται ο λόγος.[123]

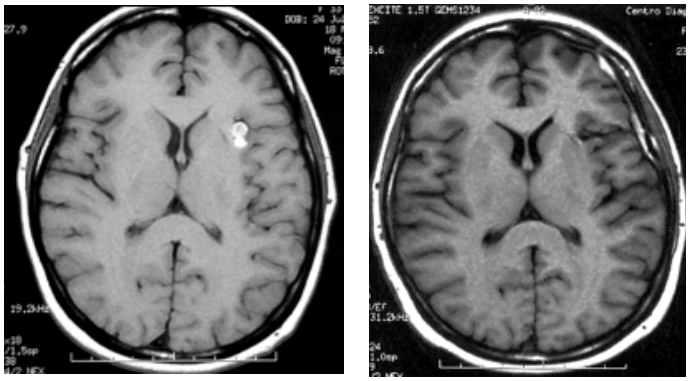

(α) (β)

**Εικόνα 9:** (α) Εγκάρσια τομή σε T1W ακολουθία που αναδεικνύει σηραγγώδη δυσπλασία της αριστερής νήσου του Reil. (β) Μετεγχειρητική MRI απεικόνιση του ίδιου ασθενούς.[162]

Γ.4.2. *Σηραγγώδεις Δυσπλασίες που εντοπίζονται σε περιοχές του εγκεφάλου που ελέγχουν αισθητικοκινητικές λειτουργίες και λειτουργίες λόγου και μνήμης*

Οι σηραγγώδεις δυσπλασίες μπορούν σε αρκετές περιπτώσεις ασθενών να εντοπίζονται σε αισθητικοκινητικές δομές ή κέντρα λόγου του εγκεφάλου και να επηρεάζουν τις δομές αυτές μέσω πιεστικών φαινομένων ή ερεθιστικής επίδρασης ως επακόλουθο αιμορραγίας (εικόνα 10).[121]

Για τις σηραγγώδεις δυσπλασίες στις εν λόγω δομές που προκαλούν προοδευτικά επιδεινούμενα νευρολογικά ελλείμματα ως συνέπεια επαναλαμβανόμενων αιμορραγικών επεισοδίων, σε μια σειρά μελετών προτείνεται η εκτομή των βλαβών με τη βοήθεια τόσο των σύγχρονων μεθόδων νευροπλοήγησης, όσο και των σύγχρονων απεικονιστικών μεθόδων, όπως η fMRI για τη χαρτογράφηση των δομών αυτών του φλοιού, η DTT (diffusion tensor tractography) για τη χαρτογράφηση των νευρικών οδών στη λευκή ουσία και η

διεγχειρητική MRI (iMRI).[124-127] Σε ασθενείς με παρουσία επιληπτικών κρίσεων προτείνεται το προεγχειρητικό ηλεκτροεγκεφαλογράφημα αλλά και το διεγχειρητικό ηλεκτροφλοιογράφημα. Στο σύνολο των μελετών φαίνεται πως η μικροχειρουργική εκτομή της βλάβης με την αρωγή των παραπάνω μεθόδων έχει καλά αποτελέσματα όσον αφορά τον κίνδυνο επαναιμορραγίας και τον έλεγχο των επιληπτικών κρίσεων.

Κατά τη μελέτη των Sun et al. το 2011, από τους 22 ασθενείς που εμφάνιζαν εστιακά νευρολογικά ελλείμματα (εκ των 36 ασθενών που συνολικά μελετήθηκαν), οι 20 παρουσίασαν μετεγχειρητική εξάλειψη ή βελτίωση των συμπτωμάτων τους, οι 2 παρέμειναν χωρίς μεταβολή των συμπτωμάτων, ενώ κανένας δεν εμφάνισε επιδείνωση της κλινικής του εικόνας.[127] Όσον αφορά τις επιληπτικές κρίσεις, από τους 20 ασθενείς με κρίσεις, οι 11, οι οποίοι προεγχειρητικά είχαν καλώς ανταποκρινόμενη στην αγωγή συνδρομή, εμφάνισαν μετεγχειρητικά αποτελέσματα της τάξης I κατά Engel, ενώ από τους υπόλοιπους 9 που είχαν ανθεκτική επιληψία, το 77,8% είχε αποτελέσματα της τάξης I κατά Engel, το 11,1% είχε αποτελέσματα της τάξης II και άλλο ένα 11,1% τάξης III.[127] Οι συγγραφείς παρατήρησαν επίσης καλύτερα αποτελέσματα όπου ήταν δυνατή η εξ ολοκλήρου εκτομή του περιεστιακού δακτυλίου αιμοσιδηρίνης.

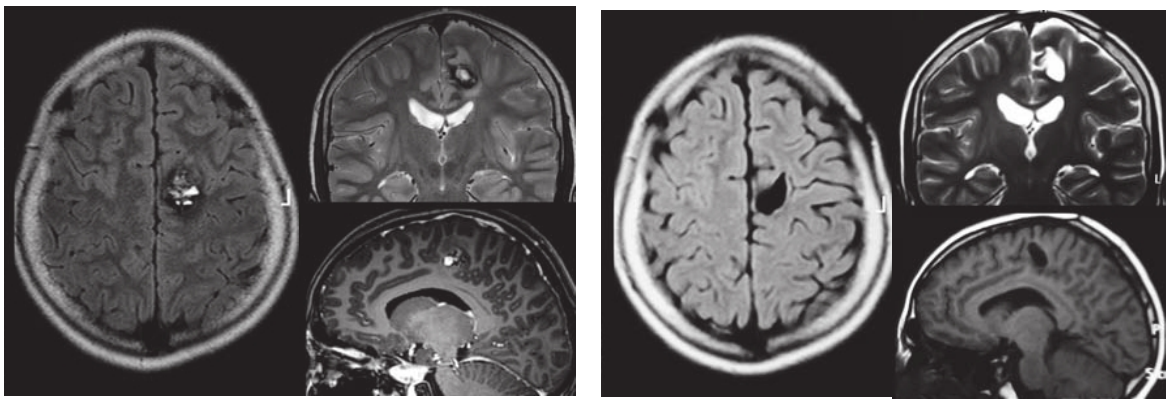

(α) (β)

**Εικόνα 10:** MRI ασθενούς 13 ετών που παραπονιέται για δυνατούς πονοκεφάλους που ξεκίνησαν δύο μήνες πριν και προοδευτικά χειροτέρευσαν. (α) Η ακολουθία FLAIR αναδεικνύει ετερογενή εστία με δικτυωτό πυρήνα με ελαττωμένης και αυξημένης έντασης σήματος στοιχεία, στην άνω μετωπιαία αύλακα, μόλις πριν τον κινητικό φλοιό. Η βλάβη, που αποδίδεται σε σηραγγώδη δυσπλασία, αφαιρέθηκε χειρουργικά ταυτόχρονα με τον περιεστιακό δακτύλιο αιμοσιδηρίνης (β).[163]

### Γ.4.3. *Σηραγγώδεις Δυσπλασίες που εντοπίζονται σε εν τω βάθει δομές του εγκεφάλου*

Οι σηραγγώδεις δυσπλασίες που εντοπίζονται σε εν τω βάθει δομές του εγκεφάλου αφορούν τα βασικά γάγγλια, δηλαδή τον κερκοφόρο πυρήνα και το φακοειδή πυρήνα (κέλυφος και ωχρά σφαίρα), αλλά και δομές όπως ο θάλαμος και η έσω κάψα. Οι ασθενείς, όπως συμβαίνει και με τις σηραγγώδεις δυσπλασίες σε οποιοδήποτε σημείο του νευράξονα, μπορεί να είναι ασυμπτωματικοί ή να εμφανίζουν συμπτώματα ανάλογα με την εντόπιση της βλάβης. Οι βλάβες στο θάλαμο συχνά προκαλούν οξείας έναρξης κινητικά ή αισθητικά συμπτώματα και σημεία, με ή χωρίς πονοκέφαλο, ενώ αυτές που εκτείνονται προς την τρίτη κοιλία μπορούν να προκαλέσουν υδροκέφαλο.[120,128] Στις εν τω βάθει αυτές δομές μία σηραγγώδης δυσπλασία θα προκαλέσει επιληψία λιγότερο συχνά σε σχέση με μια επιφανειακή λοβαία βλάβη.[43,128] Όσον αφορά τις σηραγγώδεις βλάβες που εντοπίζονται στα βασικά γάγγλια, τα συμπτώματα που προκαλούν είναι κινητικά, όπως ημιχορεία, τρόμο, εστιακή δυστονία και άλλα.

Από μια μετα-ανάλυση της περιστατικών της βιβλιογραφίας, οι Gross et al. εκτίμησαν τον ετήσιο κίνδυνο αιμοραγγίας στις εν τω βάθει αυτές δομές μεταξύ 2,8 και 4,1%.[129] Έστω όμως και ένα μόνο αιμορραγικό γεγονός στις κρίσιμες αυτές περιοχές, μπορεί να προκαλέσει σημαντική και μακροχρόνια νοσηρότητα.[52] Επίσης, σημαντική νοσηρότητα μπορεί να προκληθεί από την ίδια τη χειρουργική αντιμετώπιση μιας τέτοιας εν τω βάθει βλάβης, με κίνδυνο 10% για μακροχρόνια βλάβη και 1,9% για χειρουργική θνησιμότητα.[129] Για το λόγο αυτό έχει πολλές φορές προταθεί και εφαρμοστεί για τη θεραπεία των σηραγγωδών δυσπλασιών των εν τω βάθει δομών, που είναι δύσκολα χειρουργικά προσπελάσιμες και η χειρουργική αντιμετώπιση εμπεριέχει σημαντικό κίνδυνο, η στερεοτακτική ακτινοχειρουργική. Αν και έχει αμφισβητηθεί έντονα η αποτελεσματικότητά της, κατά τους Nagy et al. αποτελεί ασφαλή επιλογή για κρίσιμες περιοχές του κεντρικού νευρικού συστήματος, σε ασθενείς που είχαν επαναλαμβανόμενα αιμορραγικά επεισόδια πριν τη θεραπεία. Σε αυτούς τους ασθενείς φαίνεται πως μειώνει τον κίνδυνο επαναιμορραγίας.[144]

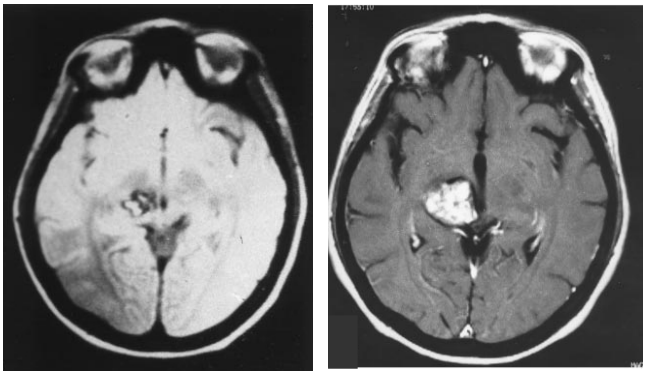

(α) (β)

**Εικόνα 11:** (α) MRI που αποκαλύπτει εστία συμβατή με σηραγγώδη δυσπλασία στο δεξιό θάλαμο. (β) MRI του ίδιου ασθενούς, 8 χρόνια μετά, αναδεικνύει τη μεγέθυνση της βλάβης.[128]

### Γ.4.4. *Σηραγγώδεις Δυσπλασίες που εντοπίζονται στην παρεγκεφαλίδα*

Οι σηραγγώδεις δυσπλασίες που εντοπίζονται στην παρεγκεφαλίδα διαφέρουν από τις βλάβες σε άλλες θέσεις στο ότι μπορούν να φτάσουν μεγάλες διαστάσεις, να προκαλέσουν μαζικές αιμορραγίες και να έχουν συνεπώς πιθανή μοιραία κατάληξη.[130] Σε μια αναδρομική μελέτη από τους de Oliveira et al. το 2006 καταγράφηκαν τα χειρουργικά αποτελέσματα σε 10 ασθενείς με παρεγκεφαλιδικές σηραγγώδεις δυσπλασίες.[130] Όλοι οι ασθενείς παρουσιάστηκαν με συμπτώματα οξείας αιμορραγίας, με βλάβη διαστάσεων 4,6 cm κατά μέσο όρο και αντιμετωπίστηκαν επειγόντως, εξαιτίας του κινδύνου τυχόν περαιτέρω πιεστικού φαινομένου που θα μπορούσε να προκύψει από την αιμορραγία. Σε δύο ασθενείς, που εμφάνιζαν υδροκέφαλο, έγινε επέμβαση παράκαμψης (shunt) του ΕΝΥ, με βαλβίδα παροχέτευσης. Όλοι οι ασθενείς είχαν καλά ή και άριστα μετεγχειρητικά αποτελέσματα, με μόνο δύο να έχουν υπολειμματικές συνέπειες από το γεγονός (αταξία και νυσταγμό αντίστοιχα). [130]

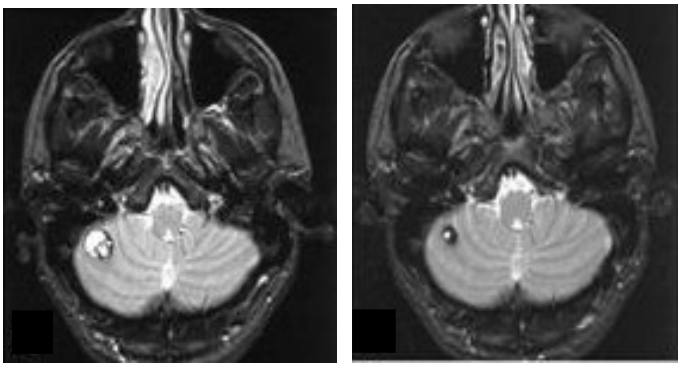

(α) (β)

**Εικόνα 12:** Ασθενής παρουσιάζεται με ζάλη, πονοκέφαλο και παραισθησία δεξιάς πλευράς. Στην MRI απεικοιζεται σε T2ς ακολουθία (α) μια ετερογενής εστία με ελαττωμένης έντασης σήματος παρυφή στο δεξιό σκέλος της παεργκεφαλίδας, που αποδίδεται σε σηραγγώδη δσυπλασία. (β) Σε follow-up 2 χρόνια αργότερα, φαίνεται η σμίκρυνση της βλάβης.[166]

### Γ.4.5. *Σηραγγώδεις Δυσπλασίες που εντοπίζονται στο εγκεφαλικό στέλεχος*

Οι σηραγγώδεις δυσπλασίες που εντοπίζονται στο εγκεφαλικό στέλεχος μπορούν να ανευρεθούν σε οποιοδήποτε σημείο αυτού, από το μεσεγκέφαλο (εικόνα 13), τη γέφυρα και τον προμήκη μυελό, αλλά και στη γεφυρομεσεγκεφαλική και γεφυροπρομηκική συμβολή ή και τη συμβολή προμήκους και νωτιαίου μυελού. Κατά πλειοψηφία φαίνεται πως οι βλάβες του εγκεφαλικού στελέχους αφορούν τη γέφυρα.[53,54] Η αναλογία των βλαβών που εντοπίζονται στο στέλεχος σε σχέση με το σύνολο των σηραγγωδών δυσπλασιών του κεντρικού νευρικού συστήματος είναι δύσκολο να εκτιμηθεί με ακρίβεια, καθώς οι βλάβες του στελέχους τείνουν περισσότερο από τις αντίστοιχες βλάβες στα εγκεφαλικά ημισφαίρια να είναι συμπτωματικές.[131] Ωστόσο, κατά τους Porter et al. η επίπτωση στο στέλεχος υπολογίζεται στο 9–35% όλων των σηραγγωδών δυσπλασιών[132], εύρος μέσα στο οποίο καταλήγουν και άλλοι ερευνητές.[42]

Οι ασθενείς με σηραγγώδη δυσπλασία του στελέχους μπορεί, εκτός από το να έχουν αυτή ως μοναδική σποραδική βλάβη, να εμφανίζουν επιπλέον συνυπάρχουσες βλάβες είτε μέσα στο ίδιο το εγκεφαλικό στέλεχος είτε και εκτός αυτού στο υπόλοιπο νευρικό σύστημα, ή ακόμη και παρ' ό,τι αρχικά δεν είχαν, να εμφανίσουν μεταγενέστερα de novo βλάβες. Επίσης, από πολλές μελέτες έχει αναδειχθεί η σύγχρονη με τη σηραγγώδη δυσπλασία παρουσία φλεβικής δυσπλασίας ή DVA, που ανευρίσκεται σχεδόν πάντα διεγχειρητικά, σε ποσοστά που αγγίζουν το 100% των ασθενών.[58,132,135]

Η μέση ηλικία των ασθενών που εμφανίζονται σε μία σειρά μελετών κυμαίνεται από 32 – 42 έτη.[53,58,62,132-135] Η διαφορά στην επίπτωση ανάμεσα στα δύο φύλα παραμένει αδιευκρίνιστη, αν και ορισμένοι ερευνητές δίνουν υψηλότερα ποσοστά στο ανδρικό φύλο[54,58] ενώ άλλοι στο γυναικείο.[132-135]

– *Κλινική εικόνα ασθενών με βλάβη στο στέλεχος*

Όσον αφορά την κλινική εικόνα των ασθενών με σηραγγώδη δυσπλασία του εγκεφαλικού στελέχους, μπορεί να ποικίλλει από την ασυμπτωματική μορφή μέχρι τα σοβαρά νευρολογικά συμπτώματα, που μπορεί να καταλήξουν κρίσιμα για τη ζωή του ασθενούς. Πάντως, η συντριπτική πλειοψηφία των ασθενών

αυτών που προσεγγίζουν ένα νευρολογικό κέντρο εμφανίζουν σημαντικές κλινικές εκδηλώσεις.[53,54,58,62,132,138] Συνήθως δημιουργούνται ως αποτέλεσμα του πιεστικού φαινομένου που προκαλεί η βλάβη που αυξάνεται σε όγκο, είτε με οξύ τρόπο από μια έκδηλη αιμορραγία, είτε με λανθάνοντα τρόπο από επαναλαμβανόμενα μικρά επεισόδια στις γειτονικές δομές. Σε μια σειρά 100 ασθενών που μελέτησαν οι Porter et al.[58] η παρουσία πολλαπλών συμπτωμάτων ήταν συνήθης, μεταξύ των οποίων περιλαμβάνονται ελλείμματα εγκεφαλικών συζυγιών στο 69%, αταξία ή δυσμετρία στο 43%, διαταραχές της αισθητικότητας στο 39%, διαταραχές της κινητικότητας στο 38%, δυσχέρεια λόγου στο 12% και αλλαγή του επιπέδου συνείδησης στο 6% των ασθενών. Τα πιο κοινά αναφερόμενα συμπτώματα που δεν μπορούν να επιβεβαιωθούν ως αντικειμενικά σημεία ήταν ο πονοκέφαλος στο 36%, ο ίλιγγος ή η ζάλη στο 24%, η ναυτία και ο έμετος στο 16% και η νευραλγία τριδύμου στο 4%. Το 38% των συμπτωματικών ασθενών ήταν σε επιδείνωση των συμπτωμάτων τους κατά την παρουσίαση, ενώ το υπόλοιπο 62% ήταν σταθεροί ή με βελτιωμένη εικόνα.[58]

Παρόμοια εικόνα παρουσίασαν από τις δικές τους σειρές ασθενών πολλοί ακόμη ερευνητές, όπως οι Kupersmith et al.[53] - που επιπλέον σημείωσαν την ύπαρξη ενός ποσοστού ασυμπτωματικών ασθενών στο 5% - και οι Ferroli et al.[137] Από τους Sandalcioglu et al. παρατηρήθηκε ότι η πρώτη αιμορραγία ακολουθήθηκε στους περισσότερους ασθενείς από σχετικά ήπια σημεία και συμπτώματα όπως ίλιγγο, κεφαλαλγία και ημιυπαισθησία, ενώ ασθενείς με επανειλημμένες αιμορραγίες εμφάνισαν επιδείνωση των νευρολογικών ελλειμμάτων με προοδευτικές διαταραχές βάδισης, πάρεση κρανιακών νεύρων και άλλες νευρολογικές διαταραχές.[136]

Οι Wang et al.[54] ανέλυσαν την κλινική εικόνα των συμπτωματικών ασθενών με βάση την εντόπιση της βλάβης, με πιο κοινά συμπτώματα των βλαβών του μεσεγκεφάλου τη διπλωπία, την ημιπάρεση, την αταξία και την αυξημένη ενδοκράνια πίεση. Για τις βλάβες της γέφυρας, πιο συχνά συμπτώματα ήταν η πάρεση των V-VIII εγκεφαλικών συζυγιών (που μαζί με τον υψηλό πυρετό εμφανίστηκαν αποκλειστικά και μόνο σε βλάβες της δομής αυτής), η ημιπάρεση και η ημιαναισθησία. Τέλος, οι ασθενείς με σηραγγώδη δυσπλασία του προμήκους μυελού εμφάνιζαν σε ποσοστό 100% δυσφαγία και ακολουθούσαν

στο 44,4% η ημιπάρεση, η αταξία και η ημιαναισθησία αντίστοιχα και σε μικρότερα ποσοστά η καρδιαγγειακή και αναπνευστική αστάθεια, η δύσπνοια, ακόμη και ο επιμένων μη ανατάξιμος λόξυγγας.[54] Το 67,2% των 137 ασθενών της μελέτης αυτής παρουσιάστηκε με πάνω από ένα αιμορραγικό επεισόδιο.[54]

– *Επίπεδα αιμορραγίας και επαναιμορραγίας. Φυσική πορεία νόσου.*

Οι βλάβες κάτωθεν του σκηνιδίου της παρεγκεφαλίδας και ιδιαίτερα του εγκεφαλικού στελέχους χαρακτηρίζονται από υψηλότερα ποσοστά αιμορραγιών σε σχέση με τις υπερσκηνιδιακές βλάβες, με ποσοστά που κυμαίνονται μεταξύ 2,46 – 6,8% ανά ασθενή ανά έτος.[51,53,58,62,134,136,137] Κατά την πορεία της νόσου, οι βλάβες που έχουν υποστεί αιμορραγικό επεισόδιο έχουν εμφανή τάση να επαναιμορραγήσουν, σε ποσοστό 5,1% κατά τους Kupersmith et al.[53], ενώ με βάση νεότερες και λιγότερο περιοριστικές μελέτες, σε ποσοστό 21–35%.[62,132,134,137] Τα ποσοστά αιμορραγίας πάντως είναι δύσκολο να υπολογιστούν με ακρίβεια, γιατί εκτός του ότι πρέπει να λαμβάνεται υπόψιν ότι οι σηραγγώδεις δυσπλασίες δεν είναι όλες συγγενείς αλλά μπορούν να σχηματιστούν και de novo, ισχύει και το ότι οι ασθενείς που συμμετέχουν στις μελέτες είναι συνήθως οι συμπτωματικοί ασθενείς που απευθύνονται σε μεγάλα κέντρα περίθαλψης, με αποτέλεσμα να υπερεκτιμάται το ποσοστό αιμορραγίας με σχέση με το γενικό πληθυσμό.[134] Άλλωστε, η ίδια η φύση του στελέχους, με τις δομές που το απαρτίζουν να έχουν λειτουργίες ζωτικής σημασίας, μπορεί να αυξάνει τις πιθανότητες ανάδειξης ακόμη και μικρών αιμορραγικών συμβαμάτων, εφόσον θα έχουν πιο γρήγορη κλινική εκδήλωση και θα είναι πιο προφανή. Παρ' όλα αυτά είναι σαφές ότι σε σύγκριση με τις βλάβες άλλων περιοχών του νευρικού συστήματος, αυτές του στελέχους εμφανίζουν μεγαλύτερη τάση αιμορραγίας.

Ενδιαφέρον υπάρχει στο γεγονός ότι μεγαλύτερου μεγέθους βλάβες (>1cm), πρώιμη ηλικία εμφάνισης (<35 έτη) και συνύπαρξη DVA έχουν βρεθεί να σχετίζονται με υψηλότερα ποσοστά αιμορραγίας.[53] Επίσης, κατά τους Wang et al. το γυναικείο φύλο εμφανίζει υψηλότερη επίπτωση όσον αφορά τα ποσοστά επαναλαμβανόμενων αιμορραγιών[54], ενώ οι Kupersmith et al. σημειώνουν ότι μία βλάβη που εμφανίζει αιμορραγία εκτός των ορίων της κάψας της, που είναι όμως σπανιότερη μορφή αιμορραγίας, φαίνεται να έχει 100% ποσοστό

επαναιμορραγίας.[53]

Από τους Wang et al.[54] αναδεικνύεται επίσης άλλο ένα στοιχείο, το οποίο έχει ήδη μελετηθεί για το σύνολο των σηραγγωδών δυσπλασιών του ΚΝΣ από τους Barker et al.[63], αυτό της χρονικής εγγύτητας των επαναλαμβανόμενων αιμορραγικών επεισοδίων. Κατά τους συγγραφείς[54] το 46,4% των βλαβών που αιμορράγησαν πάνω από μία φορές, θα επαναιμορραγήσουν μέσα σε διάστημα 6 μηνών, το 46,4% μέσα σε διάστημα 7 μηνών έως 4 ετών, ενώ το τελευταίο 7,2% μόνο θα αιμορραγήσει μετά από 4 χρόνια.[54]

Πάντως το ποσοστό αιμορραγίας από μόνο του δεν αρκεί για να χαρακτηριστεί μια βλάβη στο εγκεφαλικό στέλεχος ως επικίνδυνη ή μη για τον ασθενή. Εξάλλου, αν και τα συνήθη συμπτώματα προκαλούνται από πίεση των δομών του στελέχους και αρχικά τουλάχιστον είναι αναστρέψιμα, τα επαναλαμβανόμενα αιμορραγικά επεισόδια μπορεί να οδηγήσουν σε μόνιμη νευρολογική βλάβη.

– *Αντιμετώπιση των σηραγγωδών δυσπλασιών του στελέχους.*

Δεδομένης της ποικίλλης κλινικής εικόνας με την οποία μπορούν να προσέλθουν οι ασθενείς, δηλαδή από ασυμπτωματικούς με σηραγγώδη δυσπλασία ως τυχαίο εύρημα έως ασθενείς σε φάση οξείας αιμορραγίας με προοδευτικά συμπτώματα, αλλά και της φυσικής ιστορίας της νόσου, με όλους τους παράγοντες που την επηρεάζουν, η απόφαση για την αντιμετώπιση των ασθενών με βλάβη στο στέλεχος θα πρέπει να λαμβάνεται ξεχωριστά ανά ασθενή. Όταν ένας ασθενής παρουσιαστεί με μία σηραγγώδη δυσπλασία στο εγκεφαλικό στέλεχος, είτε ως τυχαίο εύρημα είτε μέσω της εμφάνισης νέων νευρολογικών συμπτωμάτων και σημείων, για την αποφάση για σύσταση επεμβατικής αντιμετώπισης της βλάβης θα πρέπει πρωταρχικά να λαμβάνονται υπόψιν παράγοντες, όπως ο εκτιμώμενος κίνδυνος μελλοντικής αιμορραγίας από τη συγκεκριμένη δυσπλασία, η πιθανή νευρολογική βλάβη που μπορεί να προκληθεί από μια τέτοια αιμορραγία, αλλά και η κλινική κατάσταση του ασθενούς, ιδιαίτερα η νευρολογική κατάσταση και η ηλικία του, καθώς και το μέγεθος και η εντόπιση της βλάβης.[131]

*- Συντηρητική θεραπεία*

Η επιλογή της συντηρητικής θεραπείας αφορά ασθενείς που δεν έχουν ένδειξη για χειρουργική θεραπεία, με μικρές βλάβες, που εμφανίζουν άμεση κλινική βελτίωση μετά από αιμορραγικά επεισόδια και μια μη επιθετική εικόνα της βλάβης στην MRI [139], αλλά και ασθενείς που δε μπορούν να χειρουργηθούν για οποιονδήποτε λόγο. Στη μελέτη των Fritschi et al. από τους ασθενείς που αντιμετωπίστηκαν με συντηρητική θεραπεία κατά τη μακροπρόθεσμη παρακολούθηση, το 66,6% εμφάνισε ελάχιστο ή καθόλου νευρολογικό έλλειμμα, το 6,7% εμφάνισε μέτρια αναπηρία, ένα ακόμη 6,7% ήταν εντελώς εξαρτημένο, ενώ ένα ποσοστό 20% των ασθενών απεβίωσε.[62] Από τη μελέτη των Huang et al. το 50% των ασθενών που αντιμετωπίστηκε συντηρητικά παρέμεινε σταθερό (37,5%) ή βελτιώθηκε (12,5%), ενώ 25% των ασθενών επιδεινώθηκε κλινικά και το 25% απεβίωσε.[140]

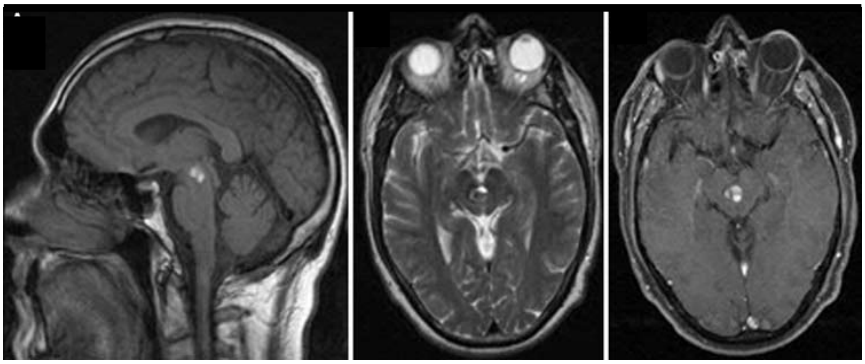

(α) (β) (γ)

**Εικόνα 13:** 49χρονος ασθενής με παροδική δεξιά βλεφαρόπτωση που οφείλεται σε σηραγγώδη δυσπλασία στον μεσεγκέφαλο, όπως απεικονίζεται στις ακολουθίες (α) T1W, (β) T2W και (γ) T1W μετά από χορήγηση γαδολινίου.[165] Επειδή η βλάβη δεν έφτανε μέχρι τη χοριοειδή επιφάνεια, αλλά παρεμβαλλόταν λεπτό στρώμα εγκεφαλικού παρεγχύματος, καθώς και επειδή τα συμπτώματα λύθηκαν τελείως, ο ασθενής ακολούθησε συντηρητική αντιμετώπιση.

– *Χειρουργική θεραπεία*

Με τη βοήθεια των νέων τεχνολογιών, όπως η νευροπλοήγηση και ο νευροφυσιολογικός έλεγχος, αλλά και με την καλύτερη γνώση της ανατομίας του στελέχους και την βελτίωση των τεχνικών της μικροχειρουργικής, η παλαιότερη

αντίληψη που προκύπτει από τη βιβλιογραφία ότι εξ ορισμού οι βλάβες στο στέλεχος είναι μη προσπελάσιμες χειρουργικά, έχει εγκαταληφθεί. Αρκετές μελέτες έχουν περιγράψει τις χειρουργικές μεθόδους και τεχνικές για την εκτομή σηραγγωδών δυσπλασιών από το στέλεχος του εγκεφάλου, ανάλογα με την ακριβή εντόπιση της βλάβης και αρκετές σειρές ασθενών έχουν μελετηθεί προεγχειρητικά και μετεγχειρητικά.

Κατά τους Wang et al.[54], οι ενδείξεις για μικροχειρουργική εκτομή μιας σηραγγώδους δυσπλασίας στο στέλεχος, περιλαμβάνουν (1) προοδευτικά επιδεινούμενα νευρολογικά ελλείμματα, (2) σοβαρές κλινικές εκδηλώσεις, όπως κώμα, καρδιακή και αναπνευστική αστάθεια, (3) εμφανή οξεία ή υποξεία αιμορραγία στην MRI, είτε εντός είτε εκτός των ορίων της βλάβης, με πιεστικά φαινόμενα, (4) είτε η ίδια η δυσπλασία είτε το αιμάτωμα να φτάνει λιγότερο από 2 mm από τη χοριοειδή επιφάνεια. Αντίστοιχα, οι Ferroli et al.[137] προτείνουν τη χειρουργική επέμβαση σε επιφανειακές βλάβες, σε βλάβες που να μπορούν να προσεγγιστούν μέσω της προσθιοπλάγιας επιφάνειας της γέφυρας, αλλά και σε συμπτωματικούς ασθενείς με δορυφόρο υποξύ αιμάτωμα. Μία βλάβη που αγγίζει τη χοριοειδή ή την επενδυματική επιφάνεια προσεγγίζεται πιο εύκολα χωρίς την ανάγκη να διαπεραστεί υγιής ιστός του στελέχους.[131]

Ιδιαίτερη μνεία στη βιβλιογραφία γίνεται για το χρόνο κατά τον οποίο είναι καλύτερα να λάβει χώρα η χειρουργική επέμβαση, δηλαδή το αν θα γίνεται κατά την οξεία ή την υποξεία φάση, ή σε μεσοδιάστημα αιμορραγικών επεισοδίων χωρίς να συνδέεται άμεσα το χειρουργείο με κάποιο επεισόδιο.[142] Οι Wang et al.[54] προτείνουν τη χορήγηση στεροειδών για μία ή δύο εβδομάδες μετά το αιμορραγικό γεγονός, ώστε να υποχωρήσει το οίδημα και κατόπιν προχωρούν στο χειρουργείο, εκτός αν βέβαια πρόκειται για ασθενή σε κώμα ή με καρδιοαναπνευστική αστάθεια οπότε και απαιτείται επείγουσα χειρουργική επέμβαση. Οι Bertalanffy et al.[141] αντιμετώπισαν το 25% των ασθενών τους με χειρουργική επέμβαση κατά την οξεία φάση. Οι συγγραφείς σημειώνουν ότι η επιλογή αυτή έχει τα εξής πλεονεκτήματα: (1) από την κένωση του αιματώματος στην περιοχή προκύπτει μια κοιλότητα η οποία μπορεί να λειτουργήσει ως πεδίο για ευχερείς χειρισμούς στο στέλεχος και καλύτερη εκτομή της βλάβης και (2) η

γρήγορη εκκένωση του αιματώματος βελτιώνει τη μικροκυκλοφορία της περιοχής, που έχει υποστεί βλάβη από το επεισόδιο, πιθανά οδηγώντας ακόμη και σε ταχεία υποχώρηση του περιεστιακού ενδοπαρεγχυματικού οιδήματος, με παράλληλη συνεπώς βελτίωση της κλινικής εικόνας του ασθενούς. Επίσης ως δεύτερη επιλογή προτείνουν την επέμβαση κατά την υποξεία φάση, 2 – 4 εβδομάδες μετά το αιμορραγικό επεισόδιο, κυρίως για τους ασθενείς με λιγότερο δραματικά συμπτώματα και πιο ήπια κλινική επιδείνωση.[141] Μετά την πάροδο αρκετού χρόνου από το αιμορραγικό συμβάν, η απορρόφηση του αιματώματος, η εναπομείνασα γλοίωση, οι αποτιτανώσεις [54,142], αλλά και η δημιουργία μιας ισχυρής κάψας γύρω από τη βλάβη[141,142] δυσχεραίνουν τη χειρουργική προσπέλαση.

Τα μετεγχειρητικά αποτελέσματα που προκύπτουν από την πλειοψηφία των ερευνητών είναι ευνοϊκά. Στη μελέτη των Wang et al. το 72,3% των ασθενών που χειρουργήθηκαν παρουσίασαν κλινική βελτίωση ή σταθερότητα.[54] Οι Fritschi et al. περιέγραψαν ένα αντίστοιχο αποτέλεσμα σε ποσοστό 83,9%, ενώ 15% των ασθενών τους εμφάνισαν μέτρια αναπηρία, ένας ασθενής σοβαρή, αλλά κανένας ασθενής δεν απεβίωσε.[62] Από τη μελέτη των Abla et al. φαίνεται πως μετεγχειρητικά εμφανίζονται νέα ή επιδεινούμενα νευρολογικά συμπτώματα σε έναν αρκετά σημαντικό ποσοστό ασθενών (53%), που όμως είναι παροδικά, αφήνοντας μόνιμο έλλειμμα στο 36% αυτών.[134] Η παρατήρηση αυτή των άμεσων μετεγχειρητικών νέων νευρολογικών συμπτωμάτων επιβεβαιώνεται και από αρκετούς άλλους ερευνητές.[136,141] Οι συγγραφείς περιέγραψαν τις μετεγχειρητικές επιπλοκές στο 28% των ασθενών που χειρουργήθηκαν, με σημαντικότερες την ανάγκη για τραχειοστομία, την τοποθέτηση καθετήρα σίτισης και τη διαρροή εγκεφαλονωτιαίου υγρού. Επίσης μετεγχειρητικά το 6,9% των ασθενών εμφάνισε ξανά αιμορραγία, με το ποσοστό του κινδύνου επαναιμορραγίας στο σύνολο των ασθενών να υπολογίζεται στο 2% ανά ασθενή ανά έτος.[134]

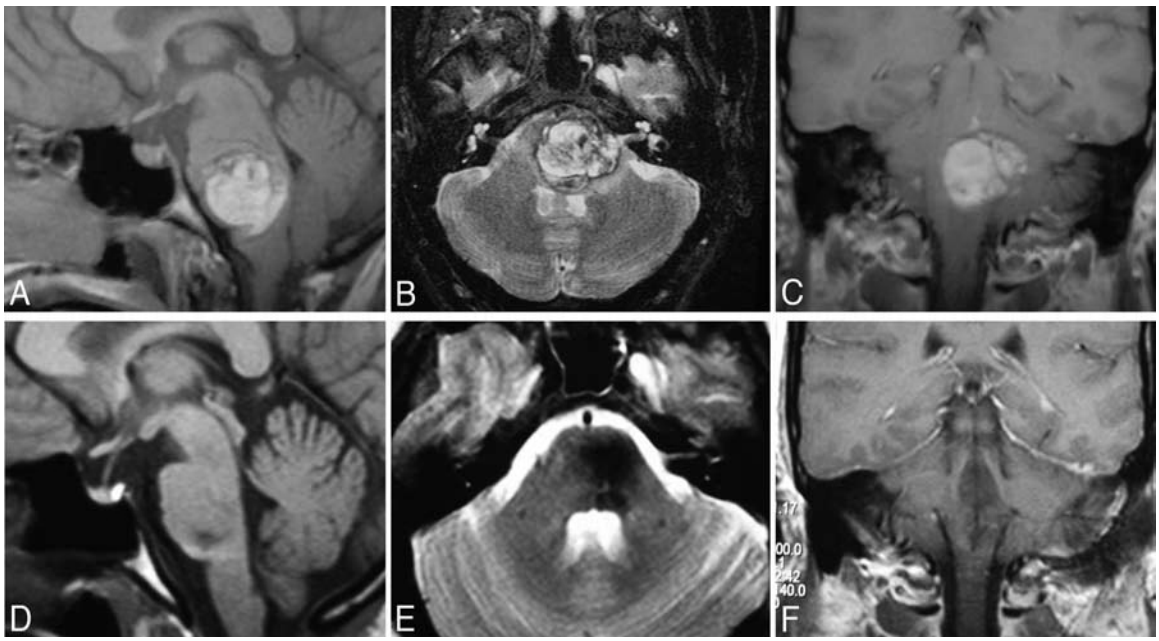


**Εικόνα 14:** Σηραγγώδης δυσπλασία στη γέφυρα. (a) Οβελιαία τομή σε T1W ακολουθία, (β) εγκάρσια T2W ακολουθία και (c) T1W ακολουθία με σκιαγραφική ενίσχυση αναδεικνύουν τη βλάβη της 27χρονης ασθενούς, η οποία προσήλθε με μη ανατάξιμη ναυτία, έμετο, αταξία, αμφοτερόπλευρη αδυναμία (ιδίως δεξιά) και απώλεια αισθητικότητας, αδυναμία απαγωγής του αριστερού οφθαλμού και αριστερή πάρεση προσωπικού. Η ασθενής υποβλήθηκε σε χειρουργική εκτομή ολόκληρης της δυσπλασίας, όπως φαίνεται ακι στις μετεγχειρητικές εικόνες (d-f). [165]

– *Στερεοτακτική ακτινοχειρουργική*

Η θεραπευτική αυτή επιλογή αντιμετωπίζεται με σκεπτικισμό ή ακόμη και δυσπιστία από διάφορους ερευνητές, αφήνοντας μικρό περιθώριο να αποτελέσει λύση για κάποιους ασθενείς.[141] Παρ'όλα αυτά οι Monaco et al. με μια αναδρομική μελέτη 68 ασθενών περιέγραψαν πολύ καλά αποτελέσματα όσον αφορά τον έλεγχο της αιμορραγίας, με μείωση του ποσοστού αιμορραγίας από το 32,4% πριν τη θεραπεία, στο 8,22% ανά έτος για τα δύο πρώτα χρόνια από τη θεραπεία και στο 1,37% μετά τα 2 χρόνια από τη θεραπεία.[143] Ωστόσο, κατά τους Asaad et al.[131] τα αποτελέσματα που θα μπορούσε να δώσει η ακτινοχειρουργική, τα οποία είναι συνήθως εμφανή με την πάροδο μερικών μηνών από την εφαρμογή της θεραπείας, δύσκολα μπορούν να εκτιμηθούν, καθώς πιθανά συμπίπτουν, όπως

έχει ήδη αναφερθεί για τη φυσική ιστορία των σηραγγωδών δυσπλασιών[63] , με την αυθόρμητη μείωση στο ποσοστό του κινδύνου αιμορραγίας μετά τα δύο χρόνια από το αρχικό επεισόδιο. Περαιτέρω μελέτες θα μπορούσαν να δώσουν λύση σε αυτή την προβληματική.

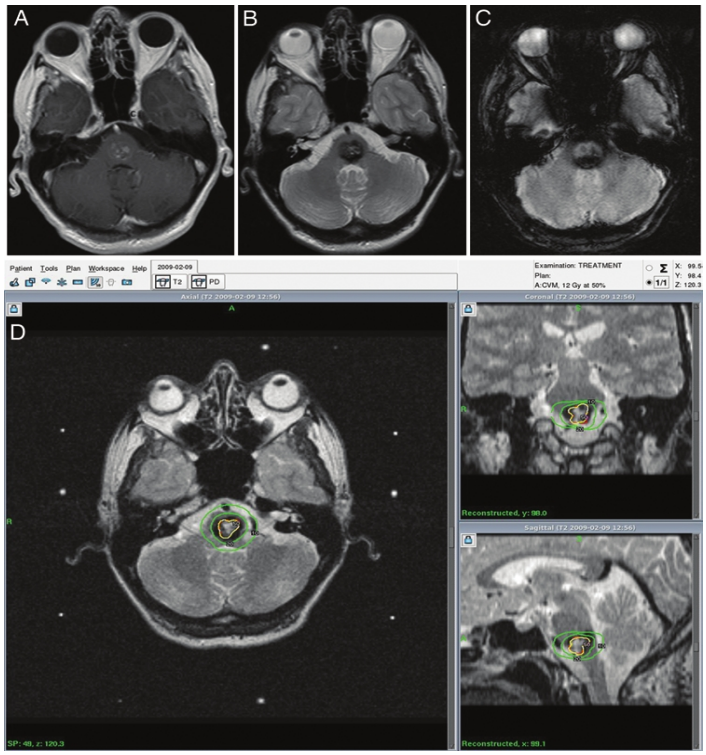


**Εικόνα 15:** Προεπεμβατικές εγκάρσιες MRI εικόνες σε (α) T1-weighted με χορήγηση γαδολινίου, (β) T2-weighted και (γ) gradient-echo ακολουθία που απεικονίζουν μεγάλη σηραγγώδη δυσπλασία στο κατώτερο τμήμα της γέφυρας. Η βλάβη εμφανίζει απεικονιστικά χαρακτηριστικά τύπου ΙΙ κατά Zabramski, τυπικά για ασθενείς που αντιμετωπίζονται με στερεοτακτική ακτινοχειρουργική.(δ) Ο θεραπευτικός σχεδιασμός για τον ίδιο ασθενή βασισμένος στις T2-weighted εικόνες. [144]

### Γ.4.6. *Σηραγγώδεις Δυσπλασίες που εντοπίζονται στη Σπονδυλική Στήλη*

Οι σηραγγώδεις δυσπλασίες της σπονδυλικής στήλης είναι σπάνια πάθηση, που αφορά όλη την έκταση της σπονδυλικής στήλης, με το 54-77% να εντοπίζεται στη θωρακική μοίρα, το 20-38% στην αυχενική και το 4-10% στην οσφυική μοίρα. [60,145,148] Η εντόπιση στο ιερό οστούν, στο μυελικό κώνο και την ιππουρίδα είναι εξαιρετικά σπάνια.[60,145,146] Οι σηραγγώδεις δυσπλασίες της σπονδυλικής στήλης είναι συνήθως ενδομυελικές, αλλά μπορεί επίσης να αφορούν και τα σπονδυλικά σώματα, καθώς και εξωμυελικές βλάβες του ενδοσκληριδίου και του επισκληριδίου χώρου. Οι ασθενείς με σηραγγώδεις δυσπλασίες στο σπονδυλικό

σωλήνα έχουν αυξημένη πιθανότητα συνύπαρξης πολλαπλών βλαβών σε όλο το νευράξονα,[39,74,148] με τους Vishteh et al. να περιγράφουν την πολλαπλή μορφή σχεδόν στο 50% των συμπτωματικών βλαβών του νωτιαίου μυελού[39] και τους Gross et al. στο 27% των ασθενών.[148]

Οι ασθενείς με αυτού του τύπου τις αγγειακές δυσπλασίες μπορεί να είναι ασυμπτωματικοί, ενώ όταν έχουν συμπτώματα, αυτά εμφανίζονται οξέως, προοδευτικά ή κατά επεισόδια.[145] Η οξεία έναρξη των νευρολογικών συμπτωμάτων οφείλεται συνήθως στην αιμορραγία εντός ή εκτός των ορίων της βλάβης. Οι ασθενείς μπορεί να εμφανίσουν αισθητικές ή κινητικές διαταραχές, όπως και διαταραχές στη λειτουργία του εντέρου και της ουροδόχου κύστης.[148]

Κατά τους Zevgaridis et al. το 41% των ασθενών με ενδομυελική βλάβη εμφανίζονται κλινικά με το πρότυπο της αργής επιδείνωσης των συμπτωμάτων.[145] Ο μηχανισμός είναι μάλλον αυτός των επαναλαμβανόμενων μικρών αιμορραγικών επεισοδίων, με τον ακόλουθο σχηματισμό θρόμβων και την αντιδραστική γλοίωση, καθώς και τα τοπικά πιεστικά φαινόμενα προς το νωτιαίο μυελό ή τις νευρικές ρίζες που προκαλούνται από τη σταδιακή αύξηση του όγκου της βλάβης.

Η επεισοδιακή ή σταδιακή επιδείνωση αφορά το 30% των ασθενών με ενδομυελική σηραγγώδη δυσπλασία.[145] Άλλο ένα σύμπτωμα των ασθενών με μια τέτοια βλάβη είναι ο πόνος, που περιγράφεται από το 27% των ασθενών από τους Gross et al.[148] Ο πόνος αυτός ενώ αρχικά εμφανίζει βελτίωση, συνήθως μεταπίπτει σε χρόνιο πόνο.[147]

Ο ετήσιος κίνδυνος αιμορραγίας των σηραγγωδών δυσπλασιών, με όλους τους περιορισμούς που αναφέρθηκαν για τον τρόπο υπολογισμού του από τις διάφορες μελέτες, όσον αφορά τη σπονδυλική στήλη εκτιμήθηκε σε 1,4% ανά ασθενή ανά έτος (λαμβάνοντας ως αξίωμα την ύπαρξη σηραγγωδών δυσπλασιών μόνο ως συγγενείς μορφές) από τους Zevgaridis et al.[145] , ενώ από τους Sandalcioglu et al. εκτιμήθηκε στο 4,5% ανά ασθενή ανά έτος[59] και τέλος από τους Gross et al. υπολογίστηκε στο 2,5% ανά ασθενή ανά έτος.[148]

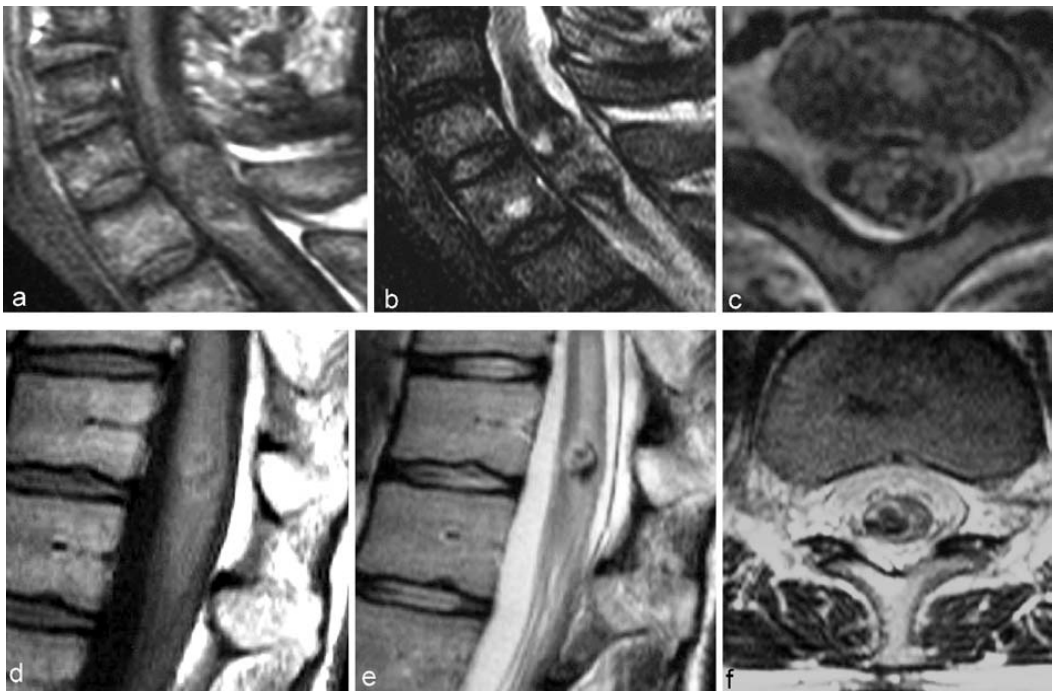


**Εικόνα 16:** Άρρεν ασθενής 55 ετών που αντιμετώπιζε για χρόνια παραισθησίες κάτω άκρων (a-c). (a) Στην T1W ακολουθία απεικονίζεται ευμεγέθης χωροκατακτητική εστία στο Α7-Θ1 επίπεδο, ίσης ή ελαττωμένης έντασης σήματος. (b) Στην T2W ακολουθία εμφανίζεται με μικτής έντασης σήματος στοιχεία και καταλαμβάνει όλη την έκταση τουνωτιαίου μυελού στο επίπεδο αυτό. (d-f) Θήλυ ασθενής 42 ετών με αδυναμία κάτω άκρων και παραισθησίες. Στην MRI σπονδυλικής στήλης απεικονίζεται μόρφωμα με ίσης έως ελαττωμένης έντασης σήματος στοιχεία στην T1 ακολουθία (d) και μικτής, αυξημένης και ελαττωμένης έντασης σήματος πυρήνα με περιεστιακή ελαττωμένης έντασης παρυφή που αντιστοιχεί σε εναπόθεση αιμοσιδηρίνης στην T2 ακολουθία (e,f). Και οι δύο ασθενείς διαγιγνώσκονται με τυπική σηραγγώδη δυσπλασία σπονδυλικής στήλης και αντιμετωπίζονται επιτυχώς με χειρουργική εκτομή της βλάβης.[167]

– *Αντιμετώπιση των σηραγγωδών δυσπλασιών της σπονδυλικής στήλης*

Η αντιμετώπιση των ασυμπτωματικών ασθενών, όπως και των ασθενών με ελάχιστα και παροδικά συμπτώματα, είναι αντικείμενο διαπραγμάτευσης από τους ερευνητές με την πλειοψηφία να καταλήγουν στο συμπέρασμα ότι για τους ασθενείς αυτούς θα πρέπει να προτείνεται η παρακολούθηση μέσω περιοδικής κλινικής εξέτασης και απεικονιστικών ελέγχων με MRI.[148,149] Οι Gross et al. προτείνουν, ωστόσο, τη χειρουργική αφαίρεση της βλάβης αν αυτή ακουμπά στη χοριοειδή επιφάνεια, ακόμη και σε ασυμπτωματικούς ασθενείς ή σε ασθενείς με ήπιες παροδικές κλινικές εκδηλώσεις, για την αποφυγή μελλοντικών αιμορραγιών και ακόλουθων νευρολογικών διαταραχών. Η σύσταση αυτή από

τους συγγραφείς γίνεται με δεδομένο ότι το ποσοστό αιμορραγίας του 2,5% θεωρούν ότι είναι υποεκτιμημένο και ότι η χειρουργική προσπέλαση μιας τέτοιας βλάβης είναι ευχερής.[148]

Όπως έχει παρατηρηθεί, η πλειοψηφία των συμπτωματικών ασθενών εμφανίζουν προοδευτική επιδείνωση της κλινικής τους εικόνας[145], συνεπώς για τους ασθενείς αυτούς η συνήθης επιλογή είναι αυτή της χειρουργικής επέμβασης. Οι στόχοι του χειρουργείου είναι να απαλλάξει τον ασθενή από τη νευροπάθεια, να σταματήσει την εξέλιξη των συμπτωμάτων και να αποτρέψει τυχόν αιμορραγικά επεισόδια από τη δυσπλασία που θα μπορούσαν να οδηγήσουν σε σημαντική νευρολογική βλάβη. Έχει σημειωθεί σε διάφορες μελέτες ότι τυχόν υπολλειμματικά στοιχεία σηραγγώδους δυσπλασίας που έχει υποβληθεί σε χειρουργική επέμβαση, χωρίς όμως την πλήρη εκτομή της, μπορούν να αιμορραγήσουν ξανά και να προκαλέσουν περαιτέρω μυελοπάθεια.[145,151] Για το λόγο αυτό, στόχος είναι η ολοκληρωτική χειρουργική αφαίρεση της σηραγγώδους δυσπλασίας.

Οι σηραγγώδεις δυσπλασίες της σπονδυλικής στήλης εκτέμνονται μέσω μικροχειρουργικών τεχνικών, με τη βοήθεια μικροσκοπίου και διεγχειρητικής υπερηχοτομογραφίας. Ο συνήθης περιεστιακός δακτύλιος αιμοσιδηρίνης θα πρέπει να διατηρείται, στην προσπάθεια επίτευξης όσο το δυνατόν μικρότερης επέμβασης στο σπονδυλικό σωλήνα. Επίσης, θα πρέπει να διατηρούνται ανέπαφες τυχόν φλεβικές δυσπλασίες, που σε σημαντικό ποσοστό των περιπτώσεων συνυπάρχουν με τις σηραγγώδεις. Ο λόγος γι' αυτό είναι ότι συχνά οι φλεβικές αυτές δυσπλασίες μπορεί να παίζουν πρωταρχικό ρόλο στην παροχή αίματος σε περιοχές του νωτιαίου μυελού πλησίον της σηραγγώδους δυσπλασίας, οπότε η αφαίρεσή τους ίσως προκαλέσει την ισχαιμία κρίσιμων δομών, με αποτέλεσμα τη μόνιμη νευρολογική βλάβη.[152]

Η άμεση μετεγχειρητική εικόνα των ασθενών είναι πολλές φορές συνώνυμη με νέα νευρολογικά συμπτώματα ή επιδείνωση της προεγχειρητικής κατάστασής τους, αλλά έχει αποδειχθεί ότι στο μεγαλύτερο ποσοστό των ασθενών η εικόνα αυτή είναι παροδική, με βελτίωση ή σταθεροποίηση της προεγχειρητικής κατάστασης.[148,150,152]

Στις περισσότερες χειρουργικές σειρές, υπάρχουν θετικά αποτελέσματα όσον

αφορά τη βελτίωση των συμπτωμάτων ή την αποτροπή της επιδείνωσής τους.[148,150,152] Κατά τους Zevgaridis et al. η νευρολογική κατάσταση των ασθενών μετεγχειρητικά εξαρτάται σε κάποιο βαθμό από την προεγχειρητική εικόνα και τη διάρκεια των συμπτωμάτων. Η πλειοψηφία των ασθενών (76%) με συμπτώματα διάρκειας λιγότερης των 3 χρόνων παρουσίασαν σαφή κλινική βελτίωση, ενώ όταν τα συμπτώματα υπήρχαν προεγχειρητικά για πάνω από 3 χρόνια, το ποσοστό των ασθενών που καλυτέρευσαν ήταν σημαντικά λιγότερο (52%).[145]

Κατά την πρώτη μετεγχειρητική ημέρα προτείνεται από πολλούς συγγραφείς η διενέργεια MRI, ώστε να απεικονιστούν τυχόν υπολλειμματικά στοιχεία που δεν ήταν εμφανή κατά την επέμβαση, αλλά κυρίως για να αποτελέσει η απεικόνιση αυτή μία βάση για μελλοντικές συγκρίσεις.[152] Στη συνέχεια, ο περιοδικός έλεγχος θα πρέπει να είναι σταθερός για τουλάχιστον 2 χρόνια μετά την επέμβαση και κατόπιν, σε απουσία εξέλιξης της νόσου ή επανάληψης των συμπτωμάτων, να γίνεται με μεγαλύτερα μεσοδιαστήματα.

Όσον αφορά τη στερεοτακτική ακτινοχειρουργική δε φαίνεται να είναι συχνή επιλογή για τέτοιες βλάβες. Επίσης, εξαιτίας της χαμηλής ροής αίματος εντός των σηραγγωδών δυσπλασιών, που έχει ως συνέπεια την αδυναμία διάκρισης των βλαβών κατά την αγγειογραφική απεικόνιση, οποιαδήποτε ενδοαγγειακή επέμβαση για εμβολισμό της βλάβης δε μπορεί να έχει σημαντικό ρόλο στην αντιμετώπιση της νόσου.[152]

### Γ.4.7. *Σηραγγώδεις Δυσπλασίες με άτυπη εντόπιση*

- *Σηραγγώδεις δυσπλασίες εντός του κοιλιακού συστήματος*

Οι σηραγγώδεις δυσπλασίες που εντοπίζονται στο κοιλιακό σύστημα (εικόνα 17) του εγκεφάλου αποτελούν κατά τη μελέτη των Kivelev et al. το 3,7% (με βιβλιογραφική αναφορά στο 2,5 – 10,8%) επί του συνόλου των σηραγγωδών δυσπλασιών[153], με την τρίτη κοιλία να είναι η πιο συχνή εντόπιση από αυτές.

Οι σηραγγώδεις δυσπλασίες των κοιλιών, κατά τους συγγραφείς, εμφανίζονται σε τρία πρότυπα, (1) τις "αληθείς" ενδοκοιλιακές δυσπλασίες, προσκολλημένες

στο επένδυμα ή στο χοριοειδές πλέγμα, που όμως δεν ξεπερνούν τα τοιχώματα της κοιλίας, (2) βλάβες που έχουν και ενδοπαρεγχυματικό τμήμα, που όμως να μην ξεπερνά το 50% του συνολικού όγκου τους και (3) βλάβες παρά τις κοιλίες με ένα μικρό μέρος τους να βρίσκεται ενδοκοιλιακά (όχι πάνω από το μισό του όγκου τους).[153]

Συνήθως τα συμπτώματα των ασθενών είναι αποτέλεσμα του πιεστικού φαινομένου που προκαλεί μια τέτοια βλάβη. Από τη μελέτη των Kivelev et al. το 92% των ασθενών εμφάνιζαν οξείας έναρξης ήπιο έως σοβαρό πονοκέφαλο και σε μικρότερα ποσοστά ναυτία και έμετο.[153] Οι σηραγγώδεις δυσπλασίες που εντοπίζονται στο τρήμα του Monro προκαλούν υδροκέφαλο, ενώ όταν αγγίζουν τα τοιχώματα της τρίτης κοιλίας μπορεί να προκαλούν απώλεια μνήμης.[154] Μια βλάβη της τέταρτης κοιλίας μπορεί να έχει ως αποτέλεσμα συμπτώματα όπως οι διαταραχές των εγκεφαλικών συζυγιών, ο αποφρακτικός υδροκέφαλος και το σύνδρομο μέσων σχηματισμών της παρεγκεφαλίδας.[154]

Από τους Deshmukh et al. προτείνεται η επιθετική αντιμετώπιση των βλαβών των κοιλιών, εξαιτίας των σημαντικών νευρολογικών ελλειμμάτων που προκαλούν και της ραγδαίας ανάπτυξής τους.[154] Από τα μετεγχειρητικά αποτελέσματα της μελέτης των Kivelev et al. το 75% των ασθενών που χειρουργήθηκαν ήταν ασυμπτωματικοί ή είχαν μόνο ελάσσονα νευρολογικά συμπτώματα, ενώ το 25% είχε επίμονα ελλείμματα.[153] Χειρότερη πρόγνωση σημειώνεται από τους συγγραφείς για τις σηραγγώδεις δυσπλασίες της τέταρτης κοιλίας.

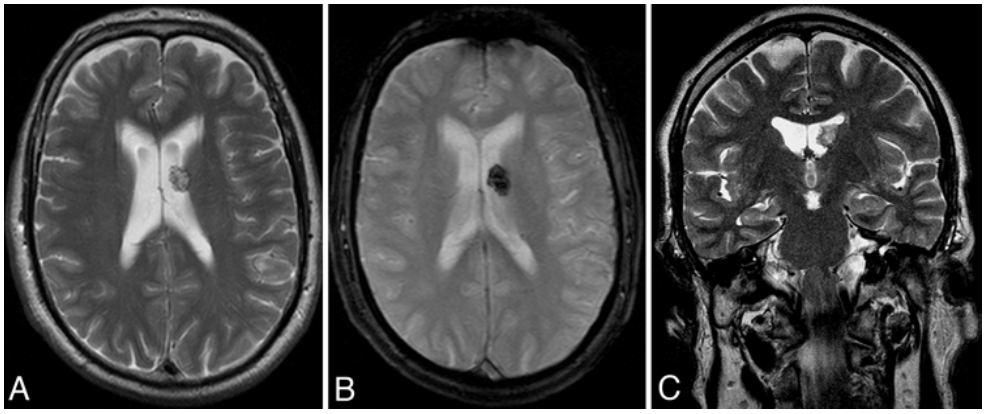


**Εικόνα 17:** Σηραγγώδης δυσπλασία αριστερής πλάγιας κοιλίας σε T2-weighted εγκάρσια MRI τομή (A) και σε T2*-GRE εγκάρσια (B) και στεφανιαία τομή (C). [153]

– *Σηραγγώδεις Δυσπλασίες εκτός του νευράξονα*

Σηραγγώδεις δυσπλασίες μπορούν να ανευρεθούν και εκτός του νευράξονα, με αναφορές περιστατικών με βλάβες στο σηραγγώδη κόλπο, σε λιθοειδή κόλπο, στην γεφυροπαρεγκεφαλιδική γωνία, ακόμη και στο θόλο του κρανίου, με συμπτώματα συνήθως πολλαπλής νευροπάθειας, διαταραχές όρασης και πονοκεφάλους.[154] Από τη βιβλιογραφία, περισσότερα στοιχεία υπάρχουν για την αντιμετώπιση των σηραγγωδών αιμαγγειωμάτων του σηραγγώδους κόλπου, τα οποία όμως πλέον θεωρούνται διαφορετική κλινική οντότητα από τις παρεγχυματικές σηραγγώδεις δυσπλασίες.[155] Οι βλάβες αυτές ανήκουν στην κατηγορία των καλοήθων αγγειακών όγκων και χαρακτηρίζονται από υψηλές ταχύτητες αιματικής ροής, σε αντίθεση με τις σηραγγώδεις δυσπλασίες. Για το λόγο αυτό η αντιμετώπισή τους παραμένει διαφορετική, με τις ενδαγγειακές τεχνικές εμβολισμού να έχουν πρωταρχικό ρόλο σε αυτή, κυρίως για την προετοιμασία της βλάβης προς χειρουργική αφαίρεση.[154,156]

## ΒΙΒΛΙΟΓΡΑΦΙΑ


1. **Diagnostic cerebral angiography,** Anne G. Osborn - 2nd ed. *Lippincott-Raven*, c1999 : 277-310
2. **Surgical neuroangiography: Endovascular treatment of cerebral lesions**, A. Berenstein, P.L. Lasjaunias, Springer- Verlag, 1992: 85-86
3. **Encyclopedia of the Neurological Sciences.** c2003 *Elsevier Science Inc. p.532*
4. **Natural History of Cavernous Malformations of the central Nervous System,** I. Feiz- Erfan, JM Zabramski, LJ Kim and JD Klopfenstein. In: **Cavernous Malformations of the Brain and Spinal Cord**, Giuseppe Lanzino, M.D.,Robert F. Spetzler. *Thieme Medical Publishers Inc.*, 2008: 3-10
5. **An analysis of the natural history of cavernous malformations.** Kim DS, Park YG, Choi JU, Chung SS, Lee KC. *Surgical Neurology,* 1997, 48:9-18
6. **Update on the natural history of cavernous malformations and factors predicting aggressive clinical presentation.** Chad W Washington, Kathleen E McCoy, Gregory J Zipfel. Neurosurg Focus. 2010 Sep ;29 (3):E7
7. **Natural history of the cavernous angioma.** Robinson JR, Awad IA, Little JR. *J Neurosurgery* 1991; 75: 709-714.
8. **Pathology of cavernous malformations,** Batra S, Crain B et al. In: **Cavernous Malformations of the Nervous System,** Daniele Rigamonti, *Cambridge University Press*, 2011:1-7
9. **Cavernous malformations,** Smith ER, Scott RM. *Neurosurg Clin N Am*. 2010 Jul;21(3):483-90.
10. **Pathology of tumors of the nervous system,** Russell DS, Rubinstein IJ -5th ed.Baltimore: Williams and Wilkins; 1989: 730-736
11. **Cavernous malformations: a review and current controversies**, J Conway, D Rigamonti *Neurosurgery Quarterly,* 2006;16:15-23
12. **Netter's Atlas of Human Physiology** Hansen J, Koeppen B, μετάφραση Ε.Παραμυθιώτου, *εκδ.Πασχαλίδη*,2004:13-14
13. **Ultrastructural Pathological Features of Cerebrovascular Malformations: A Preliminary Report**, Wong JH, Awad IA, Kim JH, *Neurosurgery*:2000-46(6):1454-1459
14. **Ultrastructural and immunocytochemical evidence that an incompetent blood-brain barrier is related to the pathophysiology of cavernous malformations.** Clatterbuck RE, Eberhart CG, Crain BJ, Rigamonti D. *J Neurol Neurosurg Psychiatry*. 2001 Aug;71(2):188-92
15. **Characteristics of cavernomas of the brain and spine**. Kivelev J, Niemela M, Hernesniemi J. *Journal of Clinical Neuroscience*.2012,19:643-648
16. **Cerebral cavernous malformations and epilepsy**. Awad I, Jabbour P. *Neurosurg Focus*. 2006 Jul 15;21(1):e7.

17. **Genetics of cavernous angiomas.** Labauge P, Denier C, Bergametti F, Tournier-Lasserve E. *Lancet Neurol*. 2007 Mar;6(3):237-44.

18. **Cerebral cavernous malformations. Incidence and familial occurrence.** Rigamonti D, Hadley MN, Drayer BP, Johnson PC, Hoenig-Rigamonti K, Knight JT, Spetzler RF. *The New England Journal of Medicine,* 1988, 319(6):343-347

19. **Hereditary cerebral cavernous angiomas:clinical and genetic features in 57 French families.** Labauge LP,Laberge S,Brunereau L,et al. *Lancet*,1998,352:1892-1897.

20. **Clinical features of cerebral cavernous malformations patients with KRIT1 mutations**, C. Denier, P. Labauge, and P. Labauge, *Annals of Neurology*, vol. 55, no. 2, pp. 213–220, 2004.

21. **An analysis of the natural history of cavernous angiomas**.Del Curling O Jr, Kelly DL Jr, Elster AD, Craven TE. *J Neurosurg*. 1991 Nov;75(5):702-8.

22. **The natural history of familial cerebral cavernomas: a retrospective MRI study of 40 patients.**Labauge P, Brunereau L, Lévy C, Laberge S, Houtteville JP. Neuroradiology. 2000 May;42(5):327-32

23. **A gene responsible for cavernous malformation of the brain maps to chromosome 7q.** Dubovsky J,Zabramski JM,Kurth J,et al. *Hum Mol Genet*,1995,4:453-458.

24. **A founder mutation as a cause of cerebral cavernous malformation in Hispanic Americans.** Gunel M,Awad IA,Finberg K,et al. *N Engl J Med*,1996,334:946-951.

25. **Truncating mutations in CCM1,encoding KRIT1,cause hereditary cavernous angiomas.** Laberge-le Couteulx S,Jung HH,Labauge P,et al. *Nat Genet*,1999,23:189-193

26. **Mutations in the gene encoding *KRIT1*, a Krev-1/rap1a binding protein, cause cerebral cavernous malformations (CCM1).** Sahoo T, Johnson EW, Thomas JW *et al. Hum Mol Genet* 1999; 8: 2325-2333

27. **Multilocus linkage identifies two new loci for a mendelian form of stroke, cerebral cavernous malformation, at 7p15-13 and 3q25.2-27**, H. D. Craig, M. Günel et al., *Human Molecular Genetics*, vol. 7, no. 12, pp. 1851–1858, 1998.

28. **Mutations in a gene encoding a novel protein containing a phosphotyrosine-binding domain cause type 2 cerebral cavernous malformations.** C. L. Liquori, M. J. Berg, and M. J. Berg, *American Journal of Human Genetics*, vol. 73, no. 6, pp. 1459–1464, 2003.

29. **Mutations within the programmed cell death 10 gene cause cerebral cavernous malformations.** Bergametti, C. Denier, and C. Denier, *American Journal of Human Genetics*, vol. 76, no. 1, pp. 42–51, 2005

30. **Clinical and molecular genetics of cerebral cavernous malformations** . Xavier Ayrignac and Elisabeth Tournier-Lasserve . In: **Cavernous Malformations of the Nervous System,** Daniele Rigamonti, *Cambridge University Press*, 2011:21-29

31. **Interaction between krit1 and icap1alpha infers perturbation of integrin beta1-mediated angiogenesis in the pathogenesis of cerebral cavernous malformation.**Zhang J, Clatterbuck RE, Rigamonti D, Chang DD, Dietz HC. *Hum Mol Genet*. 2001 Dec 1;10(25):2953-60.

32. **KRIT1, a gene mutated in cerebral cavernous malformation, encodes a microtubule-associated protein.** Gunel M, Laurans MS, Shin D, DiLuna ML, Voorhees J, Choate K, Nelson-Williams C, Lifton RP.*Proc Natl Acad Sci USA*. 2002 Aug 6;99(16):10677-82.

33. **CCM1 and CCM2 protein interactions in cell signaling: implications for cerebral cavernous malformations pathogenesis.** Zawistowski JS, Stalheim L, Uhlik MT, Abell AN, Ancrile BB, Johnson GL, Marchuk DA. *Hum Mol Genet*. 2005 Sep 1;14(17):2521-31.

34. **Cerebral venous malformations have distinct genetic origin from cerebral cavernous malformations.** Guclu B, Ozturk AK, Pricola KL, Seker A, Ozek M, Gunel M. *Stroke*. 2005 Nov;36(11):2479-80.

35. **CCM1 mutation screen of sporadic cases with cerebral cavernous malformations.** Verlaan DJ, Laurent SB, Sure U, Bertalanffy H, Andermann E, Andermann F, Rouleau GA, Siegel AM. *Neurology*. 2004 Apr 13;62(7):1213-5.

36. **Genotype-phenotype correlations in cerebral cavernous malformations patients.** Denier C, Labauge P, Bergametti F, Marchelli F, Riant F, Arnoult M, Maciazek J, Vicaut E, Brunereau L, Tournier-Lasserve E. *Ann Neurol*. 2006 Nov;60(5):550-6

37. **Cavernous Angiomas: A Radiologic Review.** Bellon, R. J. and Seeger, J. F.*International Journal of Neuroradiology*, 3(4) 343-355, 1997.

38. **Pathology of Cerebral Cavernous Malformations**. Wang H and Gujrati M. In: **Cavernous Malformations of the Brain and Spinal Cord**, Giuseppe Lanzino, M.D.,Robert F. Spetzler. *Thieme Medical Publishers Inc.*, 2008:22-25

39. **Patients with spinal cord cavernous malformations are at an increased risk for multiple neuraxis cavernous malformations.** Vishteh AG, Zabramski JM, Spetzler RF. *Neurosurgery*. 1999 Jul;45(1):30-2; discussion 33

40. **The natural history of familial cavernous malformations: results of an ongoing study.** Zabramski JM, Wascher TM, Spetzler RF, Johnson B, Golfinos J, Drayer BP, Brown B, Rigamonti D, Brown G. *J Neurosurg*. 1994 Mar;80(3):422-32.

41. **Familial form of intracranial cavernous angioma: MR imaging findings in 51 families.** Brunereau L, Labauge P, Tournier-Lasserve E, Laberge S, Levy C, Houtteville JP. *Radiology*. 2000 Jan;214(1):209-16.

42. **The natural history of cavernous malformations.** Moriarity, J.l., Clatterbuck, R.E., Rigamonti, D. *Neurosurgery* Clinics of North America, 10(3):411-417, 1999.

43. **The natural history of cavernous malformations: a prospective study of 68 patients.** Moriarity JL, Wetzel M, Clatterbuck RE, Javedan S, Sheppard JM, Hoenig-Rigamonti K, Crone NE, Breiter SN, Lee RR, Rigamonti D. *Neurosurgery* 44:1166-71; discussion 1172-3, 1999.

44. **Cavernous malformations and epilepsy: medical management of seizures and the presurgical evaluation of medically intractable epilepsy** . Gregory K. Bergey . In: **Cavernous Malformations of the Nervous System,** Daniele Rigamonti, *Cambridge University Press*, 2011:91-101

45. **Intractable epilepsy and structural lesions of the brain: mapping, resection strategies, and seizure outcome.** Awad IA, Rosenfeld J, Ahl J, Hahn JF, Luders H. *Epilepsia* 32:179-186, 1991.

46. **Seizure outcome after lesionectomy for cavernous malformations.** Cohen DS, Zubay GP, Goodman RR. *J Neurosurg* 83:237-242, 1995.

47. **Clinical features and medical management of cavernous malformations .** Michel J. Berg and Tegan Vay. In: **Cavernous Malformations of the Nervous System,** Daniele Rigamonti, *Cambridge University Press*, 2011:65-78

48. **Intracranial cavernous malformations: lesion behavior and management strategies.** Maraine JN, Awad IA. *Neurosurgery* 1995; 37:591-605. 13.

49. **Cavernous haemangioma presenting with obstructive hydrocephalus.** Bulluss KJ, Wood M, Smith P, Trost N, Murphy MA. *J Clin Neurosci.* 2005 Aug;12(6):660-3.

50. **Massive intracerebral hemorrhage caused by a cavernous malformation.** Kim YS, Lee JI, Choi CH, Ko JK. *J Korean Neurosurg Soc.* 2012 Jan;51(1):37-9.

51. **The natural history of cerebral cavernous malformations.** Kondziolka D, Lunsford LD, Kestle JR. *J Neurosurg* 83:820-824, 1995.

52. **Cerebral cavernous malformations: natural history and prognosis after clinical deterioration with or without hemorrhage.** Porter PJ, Willinsky RA, Harper W, Wallace MC. *J Neurosurg* 87:190-197, 1997.

53. **Natural history of brainstem cavernous malformations.** Kupersmith MJ, Kalish H, Epstein F, Yu G, Berenstein A, Woo H, Jafar J, Mandel G, De Lara F. *Neurosurgery*. 2001 Jan;48(1):47-53; discussion 53-4.

54. **Surgical management of brain-stem cavernous malformations:report of 137 cases.** Wang CC, Liu A, Zhang JT, Sun B, Zhao YL. *Surg Neurol* 59:444-54; discussion 454, 2003.

55. **Long-term outcome of patients with multiple cerebral cavernous malformations.** Kivelev J, Niemelä M, Kivisaari R, Dashti R, Laakso A, Hernesniemi J. *Neurosurgery* 65:450-5, 2009

56. **Untreated clinical course of cerebral cavernous malformations: a prospective, population-based cohort study.** Al-Shahi Salman R, Hall JM, Horne MA, Moultrie F et al. *Lancet Neurol.* 2012 Mar;11(3):217-24.

57. **Hemorrhage from cavernous malformations of the brain: definition and reporting standards. Angioma Alliance Scientific Advisory Board.** Al-Shahi Salman R, Berg MJ, Morrison L,Awad IA. *Stroke* 2008;39:3222–3230.

58. **Cavernous malformations of the brainstem: experience with 100 patients.** Porter RW, Detwiler PW, Spetzler RF, Lawton MT, Baskin JJ, Derksen PT, Zabramski JM. *J Neurosurg* 90:50-58, 1999.

59. **Intramedullary spinal cord cavernous malformations: clinical features and risk of hemorrhage.** Sandalcioglu IE, Wiedemayer H, Gasser T, Asgari S, Engelhorn T, Stolke D. *Neurosurg Rev* 26:253-256, 2003

60. **French Study Group of Spinal Cord Cavernomas: Outcome in 53 patients with spinal cord cavernomas.** Labauge P, Bouly S, Parker F, Gallas S, Emery E, Loiseau H, Lejeune JP, Lonjon M, Proust F, Boetto S, Coulbois S, Auque J, Boulliat J, *Surg Neurol* 70:176-81; discussion 181, 2008.

61. **Natural history of intracranial cavernous malformations.** Aiba T, Tanaka R, Koike T, Kameyama S, Takeda N, Komata T. *J Neurosurg* 83:56-59, 1995.

62. **Cavernous malformations of the brainstem. A review of 139 cases.** Fritschi JA, Reulen HJ, Spetzler RF, Zabramski JM. *Acta Neurochir* (Wien) 130:35-46, 1994.

63. **Temporal clustering of hemorrhages from untreated cavernous malformations of the central nervous system.** Barker FG,2nd, Amin-Hanjani S, Butler WE, Lyons S, Ojemann RG, Chapman PH, Ogilvy CS. *Neurosurgery* 49:15-24; discussion 24-5, 2001.

64. **Prospective follow-up of 33 asymptomatic patients with familial cerebral cavernous malformations.** Labauge P, Brunereau L, Laberge S, Houtteville JP. *Neurology* 57:1825-1828, 2001.

65. **Growth, subsequent bleeding, and de novo appearance of cerebral cavernous angiomas.** Pozzati E, Acciarri N, Tognetti F, Marliani F, Giangaspero F. *Neurosurgery* 38:662-9; discussion 669-70, 1996.

66. **De novo formation of a central nervous system cavernous malformation: implication for predicting risk of hemorrhage: case report and review of the literature.**Detwiler, P. W., Porter, R. W., Zabramski, J. M., et al. *J Neurosurg* 1997;87:629–632.

67. **Appearance of a cavernous hemangioma in the cerebral cortex after biopsy of a deeper lesion.** Ogilvy, C., Moayeri, N. & Golden, J. A. *Neurosurgery* 1993;33:303–309.

68. **Radiosurgery for radiosurgery-induced cavernous malformations.** Park YS, Kim SH, Chang JH, Chang JW, Park YG. *World Neurosurgery* 2011 Jan;75(1):94-8.

69. **Radiation- induced cavernomas of the brain.** Jain, R., Robertson, P. L., Gandhi, D., et al. *AJNR* 2005;26:1158–1162.

70. **Acquired cerebellar cavernous angioma following childhood radiotherapy in a patient with neurofibromatosis type 1.** Van Calenbergh F,Demaerel P, Sciot R, van Loon J. *Acta Neurol Belg* 103(2):103-6 (2003),

71. **Dynamic nature of cavernous malformations: a prospective magnetic resonance imaging study with volumetric analysis.**Clatterbuck RE, Moriarity JL, Elmaci I, Lee RR, Breiter SN, Rigamonti D. *J Neurosurg* 93:981-986, 2000.

72. **The association of venous and cavernous malformations. Report of four cases and discussion of the pathophysiological, diagnostic, and therapeutic implications.** Rigamonti D, Spetzler RF. *Acta Neurochir* (Wien). 1988;92(1-4):100-5.

73. **Cavernous malformations and capillary telangiectasia: a spectrum within a single pathological entity.** Rigamonti D, Johnson PC, Spetzler RF, Hadley MN, Drayer BP. *Neurosurgery* 28:60-64, 1991.

74. **Mixed vascular malformations of the brain: clinical and pathogenetic considerations.** Awad IA, Robinson JR Jr, Mohanty S, Estes ML. *Neurosurgery*. 1993 Aug;33(2):179-88; discussion 188.

75. **Simultaneous occurrence of developmental venous anomalies and cavernous angiomas.** Wilms G, Bleus E, Demaerel P, Marchal G, Plets C, Goffin J, Baert AL. *AJNR Am J Neuroradiol.* 1994 Aug;15(7):1247-54; discussion 1255-7.

76. **Coexistence of occult vascular malformations and developmental venous anomalies in the central nervous system: MR evaluation.** Abe T, Singer RJ, Marks MP, Norbash AM, Crowley RS, Steinberg GK. *Am J Neuroradiol.* 1998 Jan;19(1):51-7.

77. **The association of venous developmental anomalies and cavernous malformations: pathophysiological, diagnostic, and surgical considerations.** Perrini P, Lanzino G. *Neurosurg Focus*. 2006 Jul 15;21(1):e5

78. **Cerebral cavernous malformations: clinical insights from genetic studies.** Mindea SA, Yang BP, Shenkar R, Bendok B, Batjer HH, Awad IA. *Neurosurg Focus* 21:e1, 2006.

79. **Familial versus Sporadic Cavernous Malformations: Differences in Developmental Venous Anomaly Association and Lesion Phenotype.** Petersen T.A., Morrison L.A., Schrader R.M., Hart B.L. *Am J Neuroradiol* 2010 31: 377-382

80. **Are cerebral cavernomas truly nonenhancing lesions and thereby distinguishable from arteriovenous malformations? MRI findings and histopathological correlation.** Pinker K, Stavrou I, Knosp E, Trattnig S. *J MRI* 24(2006):631-637

81. **Diagnostic imaging- Brain.** Anne o. Osborn - *1st ed. Amirsys Inc 2004* . Vol.I (5):24-27

82. **Intracranial cavernous malformations.**Rivera PP, Willinsky RA, Porter P. *J. Neuroimaging* Clin N Am. 2003 Feb;13(1):27-40.

83. **The MRI appearance of cavernous malformations (angiomas).**Rigamonti D, Drayer BP, Johnson PC, Hadley MN, Zabramski J, Spetzler RF. *J Neurosurg*. 1987 Oct;67(4):518-24.

84. **Pre- and postoperative neuroimaging of cavernous malformations.** Fiorella, D., Lanzino, G., & Wallace, R. C. *Operative Techniques in Neurosurgery*(2002)Vol.5(3):137-144.

85. **The nature and fate of punctate (type IV) cavernous malformations.** Clatterbuck RE, Elmaci I, Rigamonti D. *Neurosurgery* 49:26-30; discussion 30-2, 2001.

86. **Neuroimaging of cavernous malformations .** Doris D. M. Lin and Wael Abdalla . In: **Cavernous Malformations of the Nervous System,** Daniele Rigamonti, *Cambridge University Press*, 2011:49-63

87. **Guidelines for the management of cerebral cavernous malformations in adults,** Genetic Alliance UK| Cavernoma Alliance UK, published in 2012

88. **Genetic counseling .** Leslie Morrison. In: **Cavernous Malformations of the Nervous System,** Daniele Rigamonti, *Cambridge University Press*, 2011:181-183

89. **Management of Incidental Cavernous Malformations.** Dalyai R, Ghobrial G, Awad I, Tjoumakaris S, Gonzalez F, Dumont A, Chalouhi N, Randazzo C, Rosenwasser R, Jabbour P. *Neurosurg Focus*.2011;31(6)

90. **Treatment strategies in cavernomas of the brain and spine.** Kivelev J, Niemela M, Hernesniemi J. *Journal of Clinical Neuroscience*. 2012;19(4):491-497

91. **Evaluating strategies for the treatment of cerebral cavernous malformations.** Li DY, Whitehead KJ. *Stroke* 2010, 41(10 Suppl):S92-S94

92. **The cerebral cavernous malformation signaling pathway promotes vascular integrity via rho GTPases.** Whitehead, K.J., Chan, A.C., Navankasattusas, S., et al. *Nat Med* 2009;15:177–184.

93. **Fasudil inhibits vascular endothelial growth factor-induced angiogenesis in vitro and in vivo.** Yin, L., Morishige, K., Takahashi, T., et al. *Mol Cancer Ther* 2007;6:1517–1525

94. **Propranolol Treatment for a Giant Infantile Brain Cavernoma.** Moschovi M, Alexiou G, Stefanaki K, Tourkantoni N, Prodromou N. *Journal of Child Neurology* 2010;25:653-655

95. **Management issues for women with epilepsy – Focus on pregnancy** (an evidence-based review): II. Teratogenesis and perinatal outcomes: Report of the Quality Standards Subcommittee and Therapeutics and Technology Subcommittee of the American Academy of Neurology and the American Epilepsy Society. Harden CL, Meador KJ, Pennell PB, et al. American Academy of Neurology; American Epilepsy Society. *Epilepsia* 2009;50:1237–1246.

96. **Initial treatment of epilepsy: special issues in treating the elderly.** Bergey GK. *Neurology* 2004;63(10 Suppl 4): S40–8.

97. **Prophylactic anticonvulsants after neurosurgery**. Temkin NR. *Epilepsy Curr* 2002;2:105–107.

98. **The pros and cons of conservative and surgical treatment of cavernous malformations.** Pablo F. Recinos, Sheng-Fu Larry Lo and Daniele Rigamonti . In: **Cavernous Malformations of the Nervous System,** Daniele Rigamonti, *Cambridge University Press*, 2011:103-113

99. **Cerebral cavernous angioma: a potentially benign condition? Successful treatment in 16 cases.** Churchyard, A., Khangure, M. & Grainger, K. *J Neurol Neurosurg Psychiatry* 1992;55:1040–1045.

100. **Early identification of refractory epilepsy.** Kwan P. & Brodie M.J. *New Engl J Med* 2000;342: 314–319

101. **Seizure outcome after resection of cavernous malformations is better when surrounding hemosiderin-stained brain also is removed.** Baumann C,Schuknecht B,Lo Russo G, et al. *Epilepsia* 2006;47:563–566.

102. **Prediction of postoperative outcome with special respect to removal of hemosiderin fringe: a study in patients with cavernous haemangiomas associated with symptomatic epilepsy.** Hammen T,Romstöck J,Dörfler A, et al. *Seizure* 2007;16:248–253.

103. **Long-term seizure control after resection of supratentorial cavernomas: a retrospective single-center study in 53 patients.** Stavrou I,Baumgartner C,Frischer J,Trattnig S,Knosp E. *Neurosurgery* 2008;63:888–896.

104. **Epilepsy surgery in patients with multiple cerebral cavernous malformations.** Rocamora R,Mader I,Zentner J,Schulze-Bonhage A. *Seizure* 2009;18:241–245

105. **Electrocorticography-guided resection of temporal cavernoma: is electrocorticography warranted and does it alter the surgical approach?** Van Gompel J,Rubio J,Cascino G,Worrell G,Meyer F. *J Neurosurg* 2009;110:1179–1185

106. **Supratentorial cavernous haemangiomas and epilepsy: a review of the literature and case series.** Moran N,Fish D, Kitchen N, et al. J Neurol Neurosurg Psychiatry 1999;66:561–568

107. **Seizure outcome after lesionectomy for cavernous malformations.** Cohen, D. S., Zubay, G. P. & Goodman, R. R. *J Neurosurg* 1995;83:237–242.

108. **Cerebral cavernomas and seizures: a retrospective study on 163 patients who underwent pure lesionectomy.** Ferroli, P., Casazza, M., Marras, C., et al. *Neurol Sci.* 2006;26:390–394.

109. **Cavernous malformations presenting with seizures: Therapeutic options and outcome.** Smith, K. A., Javedan, S., Zabramski, J. M., Blum, D. E., &. Spetzler, R. F. *Operative Techniques in Neurosurgery*(2002)5(3):161-165

110. **Prognostic factors for post-operative seizure outcomes after cavernous malformation treatment.** Kim W, Stramotas S, Choy W, Dye J, Nagasawa D, Yang I. *J Clin Neurosci* 18 (7): 877-80

111. **Drug-resistant temporal lobe epilepsy due to cavernous malformations.** Paolini, S., Morace, R., Di Gennaro, G., et al. *Neurosurg Focus* 2006;21(1):e8.

112. **Supratentorial cavernous angiomas presenting with seizures: Surgical outcomes in 60 consecutive patients.** Je Young Yeon, Jong-Soo Kim, Su Jung Choi, et al. *Seizure* 18:7 (2009)

113. **Epileptogenic temporal cavernous malformations: operative strategies and postoperative seizure outcomes.** K. Upchurch, J. M. Stern, N. Salamon et al. *Seizure* 2010 Mar;19(2):120-8

114. **Patient-assessed satisfaction and outcome after microsurgical resection of cavernomas causing epilepsy.** Van Gompel J, Marsh R, Meyer F, Worrell G. *Neurosurg Focus* 29(3):E16,2010

115. **Epilepsy surgery in patients with multiple cerebral cavernous malformations.** Rocamora R, Mader I, Zentner J, Schulze-Bonhage A. *Seizure* 18(2009):241-245

116. **Management of supratentorial cavernous malformations: craniotomy versus gammaknife radiosurgery.** Shih, Y. H. & Pan, D. H. *Clin Neurol Neurosurg* 2005;107:108–112

117. **Gamma knife surgery for cavernous hemangiomas: an analysis of 125 patients.** Liu, K. D., Chung, W. Y., Wu, H. M., et al. *J Neurosurg* 2005;102(Suppl):81–86.

118. **Cerebral cavernomas in the adult. Review of the literature and analysis of 72 surgically treated patients.** Bertalanffy, H., Benes, L., Miyazawa, T., et al. *Neurosurg Rev* 2002;25:1–53; discussion 4–5.

119. **Supratentorial cerebral cavernous malformations: clinical, surgical, and genetic involvement.** D'Angelo, V. A., De Bonis, C., Amoroso, R., et al. *Neurosurg Focus* 2006;21:e9

120. **Microsurgery of deep-seated cavernous angiomas: report of 26 cases.** Bertalanffy, H., Gilsbach, J., Eggert, H. & Seeger, W. *Acta Neurochir* (Wien) 1991;108:91–99.

121. **Supratentorial Cavernous Malformations.** Bortolotti C, Nannavecchia B, Lanzino G, Perrini P, Andreoli A. In: **Cavernous Malformations of the Brain and Spinal Cord**, Giuseppe Lanzino, M.D.,Robert F. Spetzler. *Thieme Medical Publishers Inc.*, 2008: 65-70

122. **Image-guided transsylvian, transinsular approach for insular cavernous angiomas.** Tirakotai W, Sure U, Benes L, Krischek B, Siegfried B, Bertalanffy H. *Neurosurgery* 2003;53:1299–1304; discussion 1304–1295.

123. **Successful resection of a left insular cavernous angioma using neuronavigation and intraoperative language mapping.** Duffau H, Fontaine D. *Acta Neurochir* (Wien). 2005 Feb;147(2):205-8; discussion 208

124. **Image-guided removal of supratentorial cavernomas in critical brain areas: application of neuronavigation and intraoperative magnetic resonance imaging.** Gralla J, Ganslandt O, Kober H, Buchfelder M, Fahlbusch R, Nimsky C. *Minim Invasive Neurosurg*. 2003 Apr;46(2):72-7.

125. **Cavernous malformations-navigational supported surgery.** Winkler D, Lindner D,Trantakis, C. et al. *Minim. Invasive Neurosurg* 2004;1: 24-28

126. **Supratentorial cavernomas in eloquent brain areas: application of neuronavigation and functional MRI in operative planning.** D Zotta, A Di Rienzo, A Scogna, A Ricci, G Ricci, R J Galzio. *J Neurosurg Sci.* 2005;49 (1):13-9

127. **Intraoperative MRI with integrated functional neuronavigation-guided resection of supratentorial cavernous malformations in eloquent brain areas.** Guo-chen Sun, Xiao-lei Chen, Yan Zhao, Fei Wang, et al. J Clin Neurosci 2011;18(10):1350-1354

128. **Thalamic cavernous malformations.** Pozzati E. *Surg Neurol.* 2000 Jan;53(1):30-9; discussion 39-40

129. **Cavernous malformations of the basal ganglia and thalamus.** Gross BA, Batjer HH, Awad IA, Bendok BR. *Neurosurgery* 2009 Jul;65(1):7-18; discussion 18-9.

130. **Neurosurgical management of cerebellar cavernous malformations.** de Oliveira JG, Rassi-Neto A, Ferraz FA, Braga FM. *Neurosurg Focus* 2006 Jul 15;21(1):e11.

131. **Operative management of brainstem cavernous malformations.** Asaad WF, Walcott BP, Nahed BV, Ogilvy CS. *Neurosurg Focus*. 2010 29(3):E10

132. **Surgical Approaches to Brain Stem Cavernous Malformations.** Porter W, Detwiler P, Lawton M,Baskin J,Zabramski J,Spetzler R. *Neurosurgery* 1997Sep;41(3):720

133. **Experience of microsurgical treatment of brainstem cavernomas: Report of 37 cases.** Li H, Ju Y, Cai Bw, Chen J, You C, Hui Xh. *Neurol India* 2009;57:269-73

134. **Advances in the Treatment and Outcome of Brainstem Cavernous Malformation Surgery: A Single-Center Case Series of 300 Surgically Treated**

**Patients.** Abla A, Lekovic G, Turner J, de Oliveira J, Porter R, Spetzler R. *Neurosurgery* 2011,Feb68(2):403-415

135. **Supracerebellar infratentorial approach to cavernous malformations of the brainstem: surgical variants and clinical experience with 45 patients.** de Oliveira JG, Lekovic GP, Safavi-Abbasi S, Reis CV, Hanel RA, Porter RW, Preul MC, Spetzler RF. *Neurosurgery*. 2010 Feb;66(2):389-99

136. **Surgical removal of brain stem cavernous malformations: surgical indications, technical considerations, and results .** I E Sandalcioglu, H Wiedemayer, S Secer, S Asgari, D Stolke . *J Neurol Neurosurg Psychiatry* 2002;72:351–355

137. **Brainstem cavernomas: long-term results of microsurgical resection in 52 patients .** Ferroli P, Sinisi M, Franzini A, Giombini S, Solero CL, Broggi G. *Neurosurgery* 56:1203-1214, 2005

138. **Deep and brainstem cavernomas: a consecutive 8-year series.** Mathiesen T, Edner G, Kihlström L. *J Neurosurg*. 2003 Jul;99(1):31-7.

139. **Current clinical management of brainstem cavernomas.** Bozinov O, Hatano T, Sarnthein J, Burkhardt J-K, Bertalanffy H. *Swiss Med Wkly*. 2010;140:w13120

140. **Brain stem cavernous malformations .** Huang AP-H, Chen J-S et al. *Journal of Clinical Neuroscience* 17 (2010) 74–79

141. **Resection of cavernous malformations of the brainstem .** Bertalanffy H, Burkhardt J-K, Kockro RA, Bozinov O, Sarnthein J. In: **Cavernous Malformations of the Nervous System,** Daniele Rigamonti, *Cambridge University Press*, 2011:143-159

142. **Early surgery for brainstem cavernomas .** M. Bruneau, P. Bijlenga, A. Reverdin, B. Rilliet, L. Regli, J.-G. Villemure, F. Porchet, N. de Tribolet. *Acta Neurochir* (Wien) (2006) 148: 405–414

143. **Stereotactic radiosurgery for the treatment of symptomatic brainstem cavernous malformations.** Monaco EA, Khan AA, Niranjan A, Kano H, Grandhi R, Kondziolka D, et al. *Neurosurg Focus*. 2010 Sep;29(3):E11

144. **Stereotactic radiosurgery for deep-seated cavernous malformations: a move toward more active, early intervention.** Nagy G, Razak A, et al. *J Neurosurg* 113:691-699,2010

145. **Cavernous haemangiomas of the spinal cord. A review of 117 cases.** Zevgaridis D, Medele RJ, Hamburger C, Steiger HJ, Reulen HJ. *Acta Neurochir* (Wien). 1999;141(3):237-45.

146. **Intraneural cavernous malformation of the cauda equina.** Cecchi PC, Rizzo P, Faccioli F, Bontempini L, Schwarz A, Bricolo A. *J Clin Neurosci*. 2007 Oct;14(10):984-6

147. **Pain outcomes after surgery in patients with intramedullary spinal cord cavernous malformations.** Deutsch H. *Neurosurg Focus*. 2010 Sep;29(3):E15.

148. **Intramedullary spinal cord cavernous malformations.** Gross BA, Du R, Popp AJ, Day AL. *Neurosurg Focus*. 2010 Sep;29(3):E14.

149. **Prognostic factors for the outcome of surgical and conservative treatment of symptomatic spinal cord cavernous malformations: a review of a series of 20 patients.** Steiger HJ, Turowski B, Hänggi D. *Neurosurg Focus*. 2010 Sep;29(3):E13.

150. **Clinical presentation and optimal management for intramedullary cavernous malformations.** Jallo GI, Freed D, Zareck M, Epstein F, Kothbauer KF. *Neurosurg Focus*. 2006 Jul 15;21(1):e10.

151. **Surgical resection of intramedullary spinal cord cavernous malformations: delayed complications, long-term outcomes, and association with cryptic venous malformations.** Vishteh AG, Sankhla S, Anson JA, Zabramski JM, Spetzler RF. *Neurosurgery*. 1997 Nov;41(5):1094-100; discussion 1100-1.

152. **Spinal cord cavernous malformations.** Lemole GM, Henn JS, Riina HA, et al. *Seminars in Cerebrovascular Diseases and Stroke* 2002; 2(3): 227–235

153. **Intraventricular cerebral cavernomas: a series of 12 patients and review of the literature.** Kivelev J, Niemelä M, Kivisaari R, Hernesniemi J. *J Neurosurg* 112:140–149, 2010

154. **Surgical management of atypical cavernous malformations.** Deshmukh V, Albuquerque FC, Spetzler RF. *Operative Techniques in Neurosurgery* 2002;5(3):166-170.

155. **Are cavernous sinus hemangiomas and cavernous malformations different entities?** Gonzalez LF, Lekovic GP, Eschbacher J, Coons S, Porter RW, Spetzler RF. *Neurosurg Focus*. 2006 Jul 15;21(1):e6.

156. **Preoperative Onyx embolization of a giant cavernous malformation involving the dural sinuses.** Dashti SR, Fiorella D, Spetzler RF, Beres E, McDougall CG, Albuquerque FC. *J Neurosurg Pediatr*. 2009 Apr;3(4):302-6.

157. **Central nervous system cavernomas in the pediatric age group.** Mottolese C, Hermier M, Stan H, Jouvet A, Saint-Pierre G, Froment JC, Bret P, Lapras C. *Neurosurg Rev*. 2001 Jul;24(2-3):55-71; discussion 72-3.

158. **Natural history and imaging prevalence of cavernous malformations in children and young adults.** Al-Holou WN, O'Lynnger TM, Pandey AS, Gemmete JJ, Thompson BG, Muraszko KM, Garton HJ, Maher CO. *J Neurosurg Pediatr*. 2012 Feb;9(2):198-205

159. **Natural history and imaging prevalence of cavernous malformations in children and young adults.** Al-Holou WN, O'Lynnger TM, Pandey AS, Gemmete JJ, Thompson BG, Muraszko KM, Garton HJ, Maher CO. *J Neurosurg Pediatr*. 2012 Feb;9(2):198-205

160. **Risk for symptomatic hemorrhage of cerebral cavernous malformations during pregnancy.** Yashar M, Kalani S, Zabramski J. *J Neurosurg* Jan 2013;118(1):50-55

161. **CNS cavernous haemangioma: "popcorn" in the brain and spinal cord.** Hedge A, Mohan S, Lim C. *Clinical Radiology 67(2012):380-388*

162. **Resection of a left insular cavernoma aided by a simple navigational tool .** Esposito V, Paolini S and Morace R. *Neurosurg Focus* 21 (1):E16, 2006

163. **Principles for managing cavernous malformations in eloquent locations.** Uğur Türe and Ahmet Hilmi Kaya . In: **Cavernous Malformations of the Nervous System,** Daniele Rigamonti, *Cambridge University Press*, 2011:161-172

164. **Radiosurgery for Cavernous Malformations .** Kondziolka D , Flickinger J, Lunsford LD. In: **Radiosurgery and Pathological Fundamentals.** *Prog Neurol Surg*. Basel,

Karger 2007;20:220–230

165. **Brainstem cavernous malformations: anatomical, clinical and surgical considerations .** Giliberto G, Lanzino D, Diehn F, Factor D, Flemming K and Lanzino G. *Neurosurg Focus* 29 (3):E9, 2010

166. **De novo development of a lesion with the appearance of a cavernous malformation adjacent to an existing developmental venous anomaly.** Campeaua N, Lanea J. *AJNR* 2005 26: 156-159

167. **Spinal vascular malformations .** Krings T, Mull M, Gilsbach J, Thron A. *Eur Radiol* (2005) 15:267–278