ΕΘΝΙΚΟ ΚΑΙ ΚΑΠΟΔΙΣΤΡΙΑΚΟ ΠΑΝΕΠΙΣΤΗΜΙΟ ΑΘΗΝΩΝ
ΙΑΤΡΙΚΗ ΣΧΟΛΗ
&
ΤΕΧΝΟΛΟΓΙΚΟ ΕΚΠΑΙΔΕΥΤΙΚΟ ΙΔΡΥΜΑ ΑΘΗΝΑΣ
ΤΜΗΜΑ ΜΑΙΕΥΤΙΚΗΣ
ΠΡΟΓΡΑΜΜΑ ΜΕΤΑΠΤΥΧΙΑΚΩΝ ΣΠΟΥΔΩΝ
«ΕΡΕΥΝΑ ΣΤΗ ΓΥΝΑΙΚΕΙΑ ΑΝΑΠΑΡΑΓΩΓΗ»

ΤΙΤΛΟΣ ΔΙΠΛΩΜΑΤΙΚΗΣ ΕΡΓΑΣΙΑΣ

«Ανοσοϊστοχημική μελέτη της έκφρασης των μορίων κυττάρικης συγκόλλησης Integrin και E-Cadherin, στα επιθηλιακά κύτταρα φυσιολογικού ενδομητρίου, ενδομητρίου γυναικών με αδενομύωση, ενδομητρίωση και ενδομητριοειδές καρκινώμα των ωοθηκών, καθώς και μελέτη της έκφρασης του ενδιάμεσου ινιδίου τύπου IIIVimentin, στα στρωματικά κύτταρα φυσιολογικού ενδομητρίου, ενδομητρίου γυναικών με αδενομύωση, ενδομητρίωση και ενδομητριοειδές καρκίνωμα των ωοθηκών.»

Όνομα μεταπτυχιακής φοιτήτριας:

ΚΑΡΑΚΟΥΛΑΚΗ ΜΑΡΙΑ

ΑΜ 2010567

Μαιευτήρας - Χειρουργός Γυναικολόγος

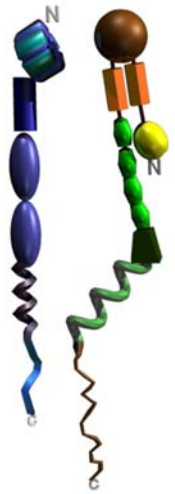

<u>Τριμελής Εξεταστική Επιτροπή:</u>

ΑΓΑΘΗ ΚΟΝΔΗ-ΠΑΦΙΤΗ	Καθηγήτρια (Επιβλέπουσα)
ΚΑΪΡΗ – ΒΑΣΙΛΑΤΟΥ ΕΥΗ	Αν. Καθηγήτρια
ΚΑΡΒΟΥΝΗ ΕΛΕΝΗ	Αν. Καθηγήτρια

ΑΘΗΝΑ, 2014

ΠΕΡΙΕΧΟΜΕΝΑ

ΕΥΧΑΡΙΣΤΙΕΣ **3**

Α. ΓΕΝΙΚΟ ΜΕΡΟΣ

ΕΙΣΑΓΩΓΗ **5**
ΕΝΔΟΜΗΤΡΙΟ **8**
ΕΝΔΟΜΗΤΡΙΩΣΗ **14**
ΑΔΕΝΟΜΥΩΣΗ **41**
ΕΝΔΟΜΗΤΡΙΟΕΙΔΕΣ ΑΔΕΝΟΚΑΡΚΙΝΩΜΑ ΤΗΣ ΩΟΘΗΚΗΣ **44**
ΙΝΤΕΓΚΡΙΝΕΣ **47**
Ε-ΚΑΝΤΧΕΡΙΝΗ **50**
ΒΙΜΕΝΤΙΝΗ **54**

Β. ΕΙΔΙΚΟ ΜΕΡΟΣ

ΣΚΟΠΟΣ **57**
ΥΛΙΚΟ & ΜΕΘΟΔΟΣ **57**
ΑΠΟΤΕΛΕΣΜΑΤΑ **60**
ΣΥΖΗΤΗΣΗ **65**
ΣΥΜΠΕΡΑΣΜΑΤΑ **70**

ΒΙΒΛΙΟΓΡΑΦΙΑ **71**

ΕΥΧΑΡΙΣΤΙΕΣ

Η παρούσα διπλωματική εργασία εκπονήθηκε στη Β' Μαιευτική και Γυναικολογική Κλινική του Πανεπιστημίου Αθηνών, του Αρεταίειου Νοσοκομείου υπό τη Διεύθυνση του Καθηγητή κ. Γ. Κρεατσά και υπό την αιγίδα του προγράμματος μεταπτυχιακών σπουδών «Έρευνα στη Γυναικεία Αναπαραγωγή».

Θα ήθελα να ευχαριστήσω από καρδίας την Καθηγήτρια κα. Αγάθη Κονδή – Παφίτη, επιβλέπουσα του πονήματος, για την αμέριστη υποστήριξη, την ενεργό συμμετοχή της και το ειλικρινές και ανιδιοτελές ενδιαφέρον της, χωρίς τα οποία το αποτέλεσμα δεν θα ήταν πλήρες.

Ευχαριστώ πολύ τα υπόλοιπα μέλη της Τριμελούς Εξεταστικής Επιτροπής, Αν. Καθηγήτριες κα Εύη Καΐρη-Βασιλάτου και κα. Ελένη Καρβούνη καθώς και τον Επιστημονικό Υπεύθυνο του Προγράμματος Αν. Καθηγητή κο. Γεώργιο Μαστοράκο .

Τέλος, θα ήθελα να ευχαριστήσω την οικογένειά μου και ιδιαιτέρως το σύζυγό μου για τη συμπαράσταση, την αγάπη και την υπομονή τους.

Α. ΓΕΝΙΚΟ ΜΕΡΟΣ

ΕΙΣΑΓΩΓΗ

Ο βλεννογόνος της μήτρας, το ενδομήτριο, αποτελείται από τα επιθηλιακά κύτταρα (καλυπτικό επιθήλιο, αδένες) και τα μεσεγχυματικά κύτταρα (στρώμα, αγγεία). Το επιφανειακό επιθήλιο είναι υψηλό κυλινδρικό με μερικά κροσσωτά κύτταρα και καλύπτει την επιφάνεια των απλών σωληνωδών αδένων του ενδομητρίου.

Το στρώμα δομείται από στρωματικά κύτταρα, στρωματικά κοκκιοκύτταρα (υποπληθυσμός Τ-λεμφοκυττάρων μακροφάγων), λευκοκύτταρα, στρωματικά αφρώδη κύτταρα, λεμφοκύτταρα, πλασματοκύτταρα, κολλαγόνες και δικτυωτές ίνες, καθώς και από αγγεία και νεύρα.

Κατά την διάρκεια του εμμηνορρυσιακού κύκλου προκαλούνται κυκλικές μεταβολές στο ενδομήτριο, οι οποίες χαρακτηρίζουν τα ανώτερα 2/3 του βλεννογόνου, τη λειτουργική στιβάδα και λιγότερο εως καθόλου το κατώτερο 1/3, τη βασική στιβάδα.

Η ενδομητρίωση αποτελεί μια κλινική οντότητα, κατά την οποία ο ενδομητρικός βλεννογόνος παρατηρείται εκτός της μήτρας. Οι θέσεις εμφύτευσης του έκτοπου ενδομητρικού ιστού αφορούν κυρίως στην ελάσσονα πύελο (ιερομητρικοί σύνδεσμοι, ωοθήκες, δουγλάσειος, πλατύς σύνδεσμος, ουροδόχος κύστη, ορθό, σάλπιγγα, μεσοσαλπίγγιο). Σπανιότερα, περιγράφονται και απομακρυσμένες θέσεις εμφύτευσης όπως αυτή του θώρακα, της περικαρδιακής κοιλότητας, των πνευμόνων ή ακόμα και του ομφαλού ή της ουλής από λαπαροτομία.

Όταν ο ενδομητρικός βλεννογόνος εμφυτευτεί στο μυομήτριο, τότε αναφερόμαστε στην αδενομύωση. Σε κάθε περίπτωση, ο έκτοπος ενδομητρικός ιστός ακολουθεί τις ίδιες κυκλικές μεταβολές, κατά την διάρκεια του εμμηνορυσιακού κύκλου, με αυτές του βλεννογόνου της ενδομητρικής κοιλότητας. Γεγονός που προκαλεί είτε αιμορραγικές εστίες, είτε ενδομητριωσικές κύστεις, ανάλογα με τη θέση εμφύτευσης του έκτοπου ιστού. Το φάσμα των κλινικών εκδηλώσεων της νόσου είναι ευρύ. Η συχνότητα της ενδομητρίωσης ανέρχεται στο 1-2% στο γενικό πληθυσμό, ενώ στις υπογόνιμες γυναίκες φθάνει στο 25%.

Ο ενδομητριοειδής όγκος των ωοθηκών αποτελεί το 10-20% των επιθηλιακών όγκων των ωοθηκών. Στην πλειοψηφεία των περιπτώσεων πρόκειται για κακοήθεις όγκους και απαντώνται στο 40% αμφοτερόπλευρα. Οι όγκοι αυτοί μπορεί ν΄αναπτύχθουν denovo ή σε έδαφος ενδομητρίωσης των ωοθηκών. Είναι συνήθως κυστικοί με αιμορραγικό περιεχόμενο και συχνά παρουσιάζουν θηλωματώδη ανάπτυξη.

Ιντεγκρίνες (integrin) και Ε-καντχερίνη (E-cadherin)

Οι ιντεγκρίνες είναι οικογένεια διαμεμβρανικών υποδοχέων, μόρια δηλαδή της κυτταρικής επιφάνειας, οι οποίοι αποτελούνται από δύο υπομονάδες, την α και β. Γνωστότεροι υποδοχείς είναι της φιμπρονεκτίνης και της λαμινίνης. Οι ιντεγκρίνες συνδέουν το κύτταρο με τους γύρω ιστούς και παίζουν ρόλο στην διαμόρφωση του κυτταρικού σχήματος καθώς και στον κυτταρικό κύκλο, καθώς μεταφέρουν μηνύματα από και προς το περιβάλλον. Με τον τρόπο αυτό επηρεάζουν την διαίρεση, την ανάπτυξη, την διαφοροποίηση αλλά και την απόπτωση του κυττάρου.

Η E-cadherin αποτελεί μέλος της υπερ-οικογένειας των cadherin. Πρόκειται για γλυκοπρωτεϊνη που προάγει την κυτταρική σύνδεση. Μετάλλαξη του γονιδίου που εκφράζει την πρωτεϊνη συνδέεται με κακοήθεια του εντέρου, του μαστού, της ωοθήκης κλπ. Απενεργοποίηση του συγκεκριμένου γονιδίου συμβάλει στην εμφάνιση καρκίνου λόγω αύξησης του κυτταρικού πολλαπλασιασμού και προαγωγής μεταστάσεων.

Βιμεντίνη

Η βιμεντίνη ανήκει στην οικογένεια των ενδιάμεσων ινιδίων τύπου ΙΙΙ. Άλλα ινίδια της ίδιας οικογένειας είναι η δεσμίνη, η GFAP (glialfibrillaryacidicprotein) και η περιφερίνη. Πρόκειται για μια στηρικτική δομή του κυτταροπλάσματος, που προσφέρει μηχανική αντοχή, ελαστικότητα και σταθερότητα στο κύτταρο. Η βιμεντίνη εκφράζεται στα μεσεγχυματικά κύτταρα, ενώ η υπερ-εκφρασή της απαντάται συχνά σε διάφορους επιθηλιακούς καρκίνους, όπως καρκίνο του προστάτη, του μαστού, του γαστρεντερικού σωλήνα, του πνεύμονα κ.α.

Χαρακτηριστικό είναι ότι η βιμεντίνη χρησιμοποιείται ως δείκτης επιθήλιο-μεσεγχυματικής μετάπλασης, το οποίο συνδέεται με διάφορες ογκογόνες διαδικασίες.

ΕΝΔΟΜΗΤΡΙΟ

1) ΣΤΟΙΧΕΙΑ ΜΟΡΦΟΛΟΓΙΑΣ

Ο βλεννογόνος της μήτρας, το ενδομήτριο αποτελείται από επιθηλιακά κύτταρα (καλυπτικό επιθήλιο, αδένες) και μεσεγχυματικά κύτταρα (στρώμα, αγγεία). Καλύπτει την κοιλότητα του σώματος και του ισθμού της μήτρας μεταπίπτονταςστον βλεννογόνο του τραχήλου και συνδέεται στενά με το μυικό στρώμα, χωρίς την παρεμβολή υποβλεννογόνιου χιτώνα.

Το επιθήλιο καλύπτει την έσω επιφάνεια των αδένων και είναι υψηλό κυλινδρικό με εκκριτικά κύτταρα που μπορεί να φέρουν μικρολάχνες και κροσσωτά κύτταρα για την μεταφορά των εκκριτικών προϊόντων.

Το στρώμα δομείται από στρωματικά κύτταρα, στρωματικά κοκκιοκύτταρα (υποπληθυσμός Τ-λεμφοκυττάρων μακροφάγων), λευκοκύτταρα, στρωματικά αφρώδη κύτταρα, λεμφοκύτταρα, πλασματοκύτταρα, κολλαγόνες και δικτυωτές ίνες, καθώς και από αγγεία και νεύρα.

Το αγγειακό δίκτυο του ενδομητρικού βλενογόννου, προέρχεται από τις μητριαίες αρτηρίες, κλάδους των έσω λαγονίων αρτηριών.

2) ΔΟΜΗ ΤΟΥ ΕΝΔΟΜΗΤΡΙΟΥ

Το ενδομήτριο αποτελείται από δύο στιβάδες, την βασική και την λειτουργική.

Η βασική στιβάδα ύψους 1mm περιπού (το κατώτερο 1/3 του ενδομητρικού βλεννογόνου), περιλαμβάνει τη βαθύτερη στιβάδα του στρώματος και τους πυθμένες των μητριαίων αδένων. Αιματώνεται από αγγειακό δίκτυο προερχόμενο από τις κλαδικές αρτηρίες του μυομητρίου, το οποίο δεν υπόκειται σε ορμονικές αλλαγές. Η στιβάδα αυτή παραμένει σταθερή κατά την διάρκεια του καταμήνιου κύκλου και αποτελεί τη βάση ανάπλασης του ενδομητρίου μετά από κάθε έμμηνο ρύση.

Η λειτουργική στιβάδα (τα ανώτερα 2/3 του ενδομητρικού βλεννογόνου), της οποίας το ύψος κυμαίνεται από 1-8mm, ανάλογα με τη φάση του κύκλου, αιματώνεται επίσης από κλάδους των αρτηριών του μυομητρίου. Λόγω της ελικοειδούς μορφολογίας τους ονομάζονται σπειροειδείς και είναι πολύ εύσθητες στα ορμονικά ερεθίσματα (οιστρογόνων και προσταγλανδινών). Χαρακτηριστικό τους είναι η έλλειψη υπο-ενδοθηλιακού ελαστικού χιτώνα με αποτέλεσμα την ελάττωση της συσταλτικής τους ικανότητας. Γεγονός που τις καθιστά εξαιρετικά ευάλωτες στην ισχαιμία. Η λειτουργική στιβάδα σε αντίθεση με την βασική εμφανίζει κυκλικές μεταβολές, κυρίως στην περιοχή του σώματος και του πυθμένα της μήτρας, και αποπίπτει κατά την εμμηνορυσία. Χαρακτηριστικά, στο δεύτερο ήμισυ του κύκλου διακρίνεται στην επιφανειακή προς τη μητρική κοιλότητα συμπαγή, και τη σπογγώδη.

3) ΤΟ ΕΝΔΟΜΗΤΡΙΟ ΣΤΗΝ ΔΙΑΡΚΕΙΑ ΤΟΥ ΚΑΤΑΜΗΝΙΟΥ ΚΥΚΛΟΥ

Ο καταμήνιος κύκλος της γυναίκας χωρίζεται σε τρεις φάσεις σε σχέση με την ωοθυλακιορρηξία. Στην πρώτη φάση επικρατεί η δράση των οιστρογόνων με το επιθήλιο και το στρώμα της λειτουργικής στιβάδας ν' αναγεννώνται από τη βασική στιβάδα. Λόγω των παραγωγικών φαινομένων, που εμφανίζονται στο ενδομήτριο, η φάση αυτή ονομάζεται παραγωγική. Στη δεύτερη φάση του κύκλου που ξεκινά αμέσως μετά την ωοθυλακιορρηξία, επικρατεί η προγεστερόνη και κατά συνέπεια η εκκριτική δραστηριότητα των αδένων του ενδομητρίου. Η φάση αυτή ονομάζεται εκκριτική. Η τελευταία φάση του κύκλου είναι η αιμορροϊκή, από την πρώτη εως την τέταρτη ημέρα του κύκλου, κατά την οποία το λειτουργικό ενδομήτριο αποπίπτει. Στην φάση αυτή παρατηρείται φλεγμονώδης διήθηση του στρώματος, ενώ κάποια ένζυμα παρεμποδίζουν την πήξη του αίματος της περιόδου.

3.1) Παραγωγική φάση.

Σ΄ένα κύκλο 28 ημερών η φάση αυτή διαρκεί δυο εβδομάδες. Σχηματικά μπορεί να διακριθεί σε πρώιμο και σε κυρίως στάδιο.

Το πρώιμο στάδιο αφορά στις ημέρες 4-6 του κύκλου και χαρακτηρίζεται από το «κλείσιμο της τραυματικής επιφάνειας», που δημιουργείθηκε κατά την αιμορροϊκή

φάση. Δεδομένου ότι τα ορμονικά ερεθίσματα βρίσκονται στο ναδίρ τις ημέρες αυτές, το ερέθισμα για την αναγέννηση του ενδομητρικού βλεννογόνου είναι ο «τραυματισμός» και όχι οι ορμόνες. Σαν αποτέλεσμα παρατηρούνται σπάνιες μιτώσεις στα επιθηλιακά κύτταρα, οι οποίες όμως αρκούν ώστε την τέταρτη ημέρα του κύκλου, περισσότερο από τα 2/3 της ενδομητρικής κοιλότητας, να είναι καλυμένα με νέο επιθήλιο και την πέμπτη εως έκτη ημέρα να είναι επαναεπιθηλιωμένη όλη η κοιλότητα. Οι αδένες σ' αυτή τη φάση είναι αβαθείς και ευθείς με χαμηλά κυλινδρικά κύτταρα, ενώ το στρώμα είναι χαλαρό.

Τις επόμενες ημέρες εως την την 15η η επίδραση των οιστρογόνων οδηγεί σε υπερπλαστικές αλλαγές τόσο των αδένων όσο και του στρώματος και των αγγείων. Η μεγάλη αύξηση του πάχους του ενδομητρίου οφείλεται κυρίως στο οίδημα του στρώματος, ενώ οι αδένες αναπτύσσονται ταχύτατα ,καθίστανται ελικοειδείς και τα επιθηλιακά κύτταρα γίνονται υψηλά κυλινδρικά. Τα κύτταρα των αδένων πολλαπλασιάζονται, συνωθούνται στον αυλό και δίνουν την εικόνα της ψευδοστιβάδωσης. Στην πραγματικότητα ωστόσο το επιθήλιο παραμένει μονόστιβο, αφού όλα τα κύτταρα διατηρούν επαφή με τη βασική μεμβράνη. Τις ημέρες 8-10 παρατηρείται ο μέγιστος ρυθμός μιτωτικής δραστηριότητας στα αδενικά κύτταρα, ο οποίος αντανακλά την αύξηση των οιστρογόνων και τη μέγιστη συγκέντρωση οιστρογονικών υποδοχέων στο ενδομήτριο. Η αυξημένη σύνθεση επομένως, πυρηνικού DNA και κυτταροπλασματικού RNA τις μέρες αυτές, υποδηλώνουν τον αυξημένο βαθμό κυτταρικού πολλαπλασιασμού, ο οποίος μάλιστα κατανέμεται περισσότερο στην λειτουργική στιβάδα του πυθμένα και του σώματος της μήτρας, το σημείο εμφύτευσης της τροφοβλάστης.
Την 7η και 8η ημέρα χαρακτηριστική είναι η εμφάνιση κροσσών γύρω από τα αδενικά στόμια, τα οποία θα μεταφέρουν τα εκκριτικά προϊόντα των αδένων στο επόμενο στάδιο. Η προετοιμασία του ενδομητρίου για την εκκριτική φάση άλλωστε φαίνεται και κατά τις ημέρες 11-14 όπου παρατηρείται ελάττωση της σύνθεσης του DNA και αύξηση της c-AMP (cyclicadenosinemonophosphate) μέσω της επίδρασης του παράγοντα IGF-1 (insulin-like-growthfactor), που προάγει τη σύνθεση υποδοχέων προγεστερόνης. Τέλος μεγάλος αριθμός κυττάρων όπως λεμφοκύτταρα, και μακροφάγα μεταφέρονται από το μυελό των οστών στο στρώμα, ενώ τα

αδενικά κύτταρα παράγουν μικρή ποσότητα ανοσοσφαιρινών IgA και IgM καθώς και τον εκκριτικό παράγοντα (secretorycomponent).

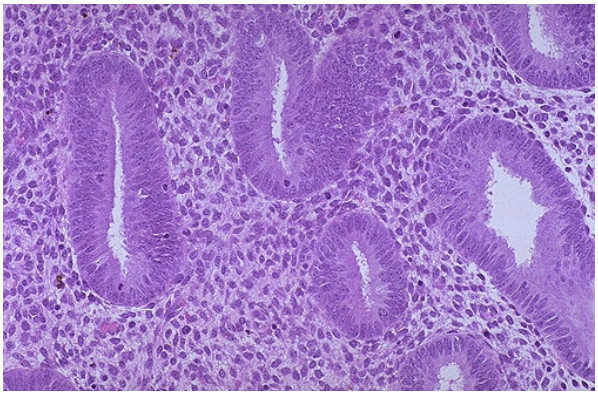

Παραγωγικό ενδομήτριο

3.2) Εκκριτική φάση

Μετά την ωοθυλακιορρηξία το ενδομήτριο βρίσκεται υπό την επίρροια τόσο των οιστρογόνων όσο και της προγεστερόνης που παράγεται από το ωχρό σωμάτιο. Οι μορφολογικές αλλάγες στο ενδομήτριο γίνονται σαφείς από την 2η ημέρα μετά την ωοθυλακιορρηξία, όπου εκδηλώνεται η δράση της προγεστερόνης, με μικρά υποπυρηνικά κενοτόπια στα αδενικά κύτταρα που υποδηλώνουν αυξημένη συγκέντρωση γλυκογόνου. Στα ίδια κύτταρα παρατηρούνται επίσης γιγαντιαία μιτοχόνδρια και ένας σχηματισμός καναλιών από αναδιπλώσεις της πυρηνικής μεμβράνης (CNS-nucleolarchannelsystem). Την 5η και 6η ημέρα αφού έχουν εμφανιστεί και υπερπυρηνικά κενοτόπια, ο αυλός των αδένων παρουσιάζει έκκριμα και σταματούν οι μιτώσεις, παρόλο που που υπάρχει μεγάλη ποσότητα οιστρογόνων και σ΄αυτή τη φάση. Αυτό πιθανώς οφείλεται στην ανταγωνιστική δράση της προγεστερόνης στο επίπεδο έκφρασης των οιστρογονικών υποδοχέων και στην ενεργοποίηση της 17βHSDH (υδρόξυστεροειδική δεϋδρογονάση) και της σούλφοτρανσφεράσης, οι οποίες μετατρέπουν την οιστραδιόλη σε σούλφο-οιστρόνη, που αποβάλλεται γρήγορα από το κύτταρο. Επίσης τα οιστρογόνα ενεργοποιούν πολλά ογκογονίδια, τα οποία συμβάλλουν στην ανάπτυξητου

ενδομητρίου. Η προγεστερόνη ανταγωνίζεται αυτή τη δράση ανστέλλοντας τη μεταγαραφή των ογκογόνων mRNA.

Κατά τη δεύτερη βδομάδα της εκκριτικής φάσης οι εντυπωσιακές αλλάγες παρατηρούνται πλέον στο στρώμα και όχι στα αδενικά κύτταρα. Υπό την επίρροια των F2 και PGE2 προσταγλανδινών, αυξάνεται η διαπερατότητα των αγγείων με αποτέλεσμα τον σχηματισμό οιδήματος στο στρώμα. Η παρουσία των προσταγλανδινών μαζί με τα οιστρογόνα προκαλεί επίσης ταχύτατη ανάπτυξη των αγγείων του ενδομητρίου, τα οποία λόγω αυξημένου μήκους λαμβάνουν μια ελικοειδή πορεία. Η προγεστερόνη με την σειρά της μεταβάλει τα στρωματικά κύτταρα, αρχικά γύρω από τα αρτηρίδια και αργότερα σε όλο το επιφανειακό τμήμα του λειτουργικού ενδομητρίου, σε προφθαρτοειδή. Σ΄αυτή τη φάση το λειτουργικό ενδομήτριο διαχωρίζεται σε συμπαγή και σπογγώδη στιβάδα. Προς το τέλος της δεύτερης βδομάδας, η φθαρτοειδής μετατροπή των κυττάρων του στρώματος διαφοροποιείται σαφέστερα, ενώ τα στο στρώμα παρουσιάζονται λευκοκύτταρα και κοκκιοκύτταρα (K-cells), τα οποία παράγουν ρελαξίνη, ουσία με κύρια δράση τη λύση του κολλαγόνου και κατ΄επέκταση τη διάσπαση του στρώματος και την υποβοήθηση της εμφύτευσης του ωαρίου.
Τη 13η ημέρα μετά την ωοθυλακιορρηξία,η πτώση της προγεστερόνης και των οιστρογόνων προκαλεί συρρίκνωση στο ενδομήτριο. Οι αδένες συμπίπτουν παίρνοντας πριονωτή μορφή και το φθαρτοειδές στρώμα γίνεται πυκνότερο. Τέλος τη 14η ημέρα προκαλείται διάσπαση των ενδοκυττάριων λυσοσωμάτων στα αδενικά, στρωματικά και ενδοθηλιακά κύτταρα, με αποτέλεσμα την απελευθέρωση ισχυρών πρωτεολυτικών ενζύμων.

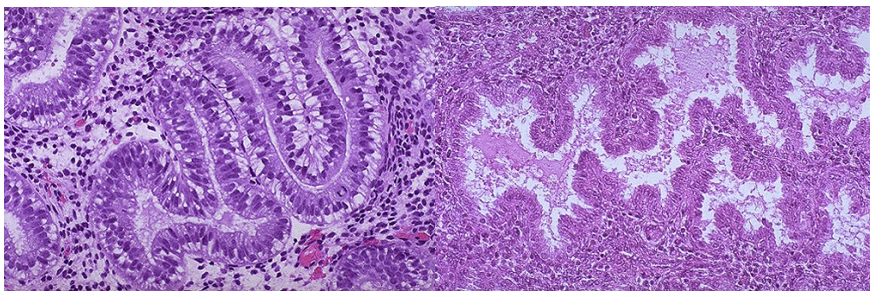

Εκκριτικό ενδομήτριο

3.3) Φάση εμμηνορυσίας

Η πτώση των οιστρογόνων και της προγεστερόνης προκαλεί ταχεία εκφύλιση της λειτουργικής στιβάδας του ενδομητρίου με συρρίκνωση και αφυδάτωση του, που οδηγεί στην αποβολή του 50% του όγκου του το πρώτο 24ωρο.
Η λυσοσωμιακή αυτοφαγοκυττάρωση προκαλέι νέκρωση τόσο στους αδένες όσο και στο στρώμα και τα αγγεία. Η απόπτωση του λειτουργικού ενδομητρίου είναι τελικά απότελεσμα ισχαιμικής νέκρωσης. Η αιμορραγία ελέγχέται από το σπασμό των αρτηριών της βασικής στιβάδας, από την οποία ξεκινά εκ νέου και η επαναεπιθηλιοποίηση της μητρικης κοιλότητας.

ΕΝΔΟΜΗΤΡΙΩΣΗ

Ενδομητριωσικές εστίες

1.Ιστορική Αναδρομή

Συμπληρώνονται περίπου 110 χρόνια από τότε που έγινε γνωστή η κλινική και παθολογοανατομική εικόνα της ενδομητρίωσης από τη μονογραφία του διάσημου παθολογοανατόμου vonFriedrichDanielRecklinghausen (1814-1910), καθηγητή της Παθολογικής Ανατομικής για περισσότερο από 30 χρόνια στο Πανεπιστήμιο του Στρασβούργου. Ο Recklinghausen είναι ευρύτερα γνωστός από τη νευροϊνωμάτωση, πάθηση που φέρει το όνομα του. Το 1896 δημοσίευσε τα παθολογοανατομικά ευρήματα της ενδομητρίωσης και τη γενικότερη περιγραφή της εικόνα της, με τίτλο: «DieAdenomyomeundcystadenomederTubewandung», «Τα αδενομυώματα και κυσταδενώματα του τοιχώματος των σαλπίγγων». (Μανταλενάκης Σ. 2005)

Η επόμενη δημοσίευση για την παθογένεια της ενδομητρίωσης γίνεται αρκετά χρόνια αργότερα, το 1919 από τον Γερμανό παθολογοανατόμο-γυναικολόγο RobertMeyer, ο οποίος διατυπώνει τη θεωρία για τη μετάπλαση του σπλαγχνικού

επιθηλίου. Ο Αμερικανός γυναικολόγος JohnSampson ακολούθησε το 1921 με ανακοίνωση για τα παθολογοανατομικά σε συνδυασμό με τα κλινικά ευρήματα της ενδομητρίωσης. Αργότερα διατύπωσε τη θεωρία για την εμφύτευση του ενδομήτριου ιστού στην περιτοναϊκή κοιλότητα από την παλινδρόμηση του αιμορραγικού περιεχομένου των εμμήνων, κατά τη διάρκεια της εμμηνορρυσίας. Γεγονός παραμένει ότι πάρα πολλές γυναίκες εμφανίζουν παλινδρόμηση αίματος εντός της περιτοναϊκής κοιλότητας κατά την εμμηνορρυσία, αλλά είναι σχετικά λίγες εκείνες που εμφανίζουν ενδομητρίωση. Πιθανόν ανοσολογικοί παράγοντες συμβάλλουν στην επιλογή των περιπτώσεων. Ο Sampson με μια σειρά δημοσιεύσεων από το 1921 έως το 1940 υποστήριξε την άποψη του, η οποία στηριζόταν σε προσεκτικές κλινικές παρατηρήσεις που συνοδεύονταν από τις ανάλογες παθολογοανατομίες εικόνες, αλλά και από πειραματικές μελέτες. Η άποψη αυτή εξακολουθεί και σήμερα να παραμένει ως η επικρατέστερη.

Εκτός από τις θεωρίες του Meyer και του Sampson για την ενδομητρίωση, το 1924 προστίθεται η άποψη του Βιεννέζου γυναικολόγου JosefHalban, ο οποίος υποστηρίζει ότι οι έκτοπες εστίες της αδενομύωσης-ενδομητρίωσης οφείλονται σε λεμφογενή διασπορά. Φαίνεται ότι και οι τρεις θεωρίες αλληλοσυμπληρώνουν η μία την άλλη και καλύπτουν εν μέρει ορισμένα κενά.

Έτσι οι τρεις θεωρίες σε συνδυασμό με την προσθήκη του ανοσολογικού παράγοντα μπορεί να εξηγήσουν την ενδομητρίωση, κατά το μεγαλύτερο τουλάχιστον μέρος.

Παρά τις συνεχείς προσπάθειες και την αλματώδη ανάπτυξη της επιστήμης, μέχρι σήμερα δεν έχει διευκρινιστεί η παθογένεια της νόσου με ακρίβεια. (Μανταλενάκης Σ. 2005)

2.Αίτια – Παθογένεια

Η ενδομητρίωση είναι μια ιδιαίτερα συχνή, διηθητική αλλά όχι νεοπλασματική πάθηση της αναπαραγωγικής ηλικίας της γυναίκας, οριζόμενη ως παρουσία και ανάπτυξη ενδομητρικού ιστού (στρώματος και αδένων) εκτός της μήτρας. Χαρακτηρίζεται από πυελικό άλγος, δυσμηνόρροια και υπογονιμότητα.

Η ενδομητρίωση είναι μία από τις πλέον αινιγματικές και μυστηριώδεις γυναικολογικές παθήσεις. Η αιτιολογία και η παθογένεσή της, η γνώση των οποίων αποτελεί τη βάση για την αντιμετώπιση της, εξακολουθεί να παραμένει αδιευκρίνιστη. Από το 1860 που ο vonRecklinghausen έκανε την πρώτη λεπτομερή περιγραφή της πάθησης αυτής, έχουν αναπτυχθεί πολλές θεωρίες για την αιτιολογία και την παθογένεσή της ενδομητρίωσης, καμία όμως δεν καλύπτει πλήρως την παθολογική αυτή οντότητα. Οι πρώτες σκέψεις γύρω από την αιτιολογία - παθογένεσή της ενδομητρίωσης διατυπώθηκαν το 1885 από τον vonRecklinghausen, ο οποίος θεώρησε ότι εμβρυϊκά στοιχεία του μεσόνεφρου ευθύνονται για την ανάπτυξη της ενδομητρίωσης. Η άποψη του vonRecklinghausen υιοθετήθηκε το 1942 από τον Grunwald ο οποίος υποστήριξε ότι κατά τη εμβρυϊκή ηλικία κύτταρα από τους αναπτυσσόμενους πόρους του Muller μπορούν να αποκτήσουν την ικανότητα μετατροπής τους σε κύτταρα του ενδομητρίου.

Έτσι συγκεντρωτικά, οι πιο σημαντικές θεωρίες που έχουν διατυπωθεί είναι:

1. **<u>Η θεωρία της εμφύτευσης (Implantation theory)</u>**

Σύμφωνα με τη θεωρία αυτή, το ενδομήτριο περνά από τις σάλπιγγες στην περιτοναϊκή κοιλότητα, όπου και εμφυτεύεται. Ο μηχανισμός αυτός της ιστογένεσης αναφέρεται ως θεωρία του Sampson. Βασικές προϋποθέσεις για την εμφύτευση των ενδομήτριων ιστών στο περιτόναιο είναι η ζωτικότητα των κυττάρων του ενδομητρίου που αποπίπτουν και η ικανότητά τους να εμφυτεύονται και να πολλαπλασιάζονται. Το περιτοναϊκό υγρό των γυναικών, που υποβάλλονται σε λαπαροσκόπηση κατά τη διάρκεια της εμμήνου ρύσεως, είναι στο 90% των περιπτώσεων αιμορραγικό. Ακόμη, στις 76% των περιπτώσεων λαπαροσκόπησης κατά την έμμηνο ρύση, διαπιστώνεται παλίνδρομη έμμηνος ροή. Για να δικαιολογήσουν τη διαφορά ανάμεσα στην συχνότητα εμφάνισης της παλίνδρομης ροής των ενδομήτριων υπολειμμάτων στην περιτοναϊκή κοιλότητα και της εμφάνισης της ενδομητρίωσης, οι Ayers&Friedentab υποστήριξαν ότι στις ασθενείς με ενδομητρίωση υπάρχει υποτονία της μητροσαλπιγγικής σύνδεσης. Τα ανωτέρω επιβεβαίωσε και ο Bartosik ύστερα από έγχυση υγρού (flushing) των σαλπίγγων. Πρόσφατα οι Salamanca&Betram έδειξαν ότι στις ασθενείς με ενδομητρίωση, η

κατεύθυνση διάδοσης του υποενδομήτριου συσπαστικού κύματος του μυομητρίου ήταν παλλίνδρομη σε αντίθεση με την ομάδα ελέγχου που ήταν προς τα εμπρός.

Έχει αποδειχθεί η ζωτικότητα των ενδομήτριων κυττάρων σε καλλιέργειες, καθώς και επιβεβαιωθεί από μια σειρά μελετών σε καλλιέργειες κυττάρων, τόσο σε ασθενείς όσο και σε πειραματόζωα. Επιχειρήματα υπέρ της θεωρίας αυτής είναι η ανατομική κατανομή της νόσου καθώς και η συχνή εμφάνιση της ενδομητρίωσης σε ασθενείς με ανωμαλίες των πόρων του Muller όπου υπάρχει απόφραξη της εμμήνου ροής μέσω του κόλπου.

2. **Η θεωρία της άμεσης επέκτασης (Direct extension theory):**

Σύμφωνα με τη θεωρία αυτή, η ενδομητρίωση οφείλεται στη διαμέσω του μυομητρίου άμεση επέκταση του έκτοπου ενδομητρίου. Ο Cullen έδειξε αδενικά στοιχεία αδενομύωσης σε άμεση σχέση με το φυσιολογικό ενδομήτριο σε 55 από 56 περιπτώσεις. Αν και η ενδομητρίωση μπορεί να αναπτυχθεί με άμεση επέκταση μετά τη δημιουργία της, δεν υπάρχει μαρτυρία ότι το φυσιολογικό ενδομήτριο παράγει ενδομητρίωση με τον ίδιο τρόπο.

3. **Η θεωρία της μεταπλασίας της σπλαχνικής κοιλότητας (Coelomic metaplasia theory):**

Οι Iwanoff και Meyer θεωρούνται οι εμπνευστές, δημιουργοί και υποστηρικτές της θεωρίας της μεταπλασίας. Σύμφωνα με τη θεωρία αυτή η ενδομητρίωση προέρχεται από τη μεταπλασία των κυττάρων που επαλείφουν το περιτόναιο. Η θεωρία βασίζεται σε εμβρυολογικές μελέτες που δείχνουν ότι οι πόροι του Muller, το επιθήλιο της ωοθήκης και το περιτόναιο έχουν την ίδια εμβρυολογική προέλευση. Προϋπόθεση της ανωτέρω θεωρίας είναι η ικανότητα των κυττάρων του ωοθηκικού επιθηλίου και του πυελικού περιτοναίου να διαφοροποιούνται σε ενδομήτρια κύτταρα ή να αποδιαφοροποιούνται και αργότερα να αποκτούν τη δυνατότητα να μεταβάλλονται σε ενδομήτρια κύτταρα. Στοιχεία υπέρ της θεωρίας της μεταπλασίας είναι η εμφάνιση της ενδομητρίωσης

σε οποιοδήποτε σημείο εντός της περιτοναϊκής κοιλότητας, στον υπεζωκότα, σε άνδρες που υποβλήθηκαν σε οιστρογονοθεραπεία, σε γυναίκες με σύνδρομο Mayer-Rokitansky-Kuster-Hauser, όπως και η εμφάνιση της ωοθηκικής ενδομητρίωσης.

4. **<u>Η θεωρία της πρόκλησης (Induction theory):</u>**

Η θεωρία αυτή είναι επέκταση της θεωρίας της μεταπλασίας. Σύμδωνα με αυτή το ενδομήτριο που αποπίπτει παράγει ειδικές ουσίες που προκαλούν-διεγείρουν τους περιτοναϊκούς ιστούς ώστε να δημιουργούν ενδομητρίωση. Οι ουσίες αυτές επηρεάζουν τα αδιαφοροποίητα περιτοναϊκά στοιχεία, ή προκαλούν αποδιαφοροποίηση και στη συνέχεια μεταπλασία. Πρώτοι οι Levander και Norman απέδειξαν τη θεωρία σε πειραματόζωα και στη συνέχεια και άλλοι ερευνητές.

5. **<u>Η θεωρία των εμβρυικών υπολειμμάτων (Embryonicres tstheory):</u>**

Κατά τη θεωρία αυτή που προτάθηκε από τους VonRecklinghausen&Russel η ενδομητρίωση οφείλεται σε κύτταρα εμβρυικών υπολειμμάτων, ύστερα από ένα ειδικό ερέθισμα, που τα ενεργοποιεί για να δημιουργήσουν ένα λειτουργικό ενδομήτριο. Αναφέρονται σε περιστατικά όπου υπήρχε συνύπαρξη ενδομητρίωσης στις σάλπιγγες και τις ωοθήκες με υπολλείμματα εμβρυικών πόρων. Η θεωρία αυτή μπορεί να εξηγήσει επίσης τις σπάνιες περιπτώσεις ενδομητρίωσης σε άντρες.

6. **<u>Η θεωρία της λεμφικής και αγγειακής μετάστασης (Lymphatic and vascular metastasis theory):</u>**

Ο Halban το 1924 υποστήριξε τη θεωρία της λεμφικής μετάστασης. Σύμφωνα με τη θεωρία αυτή, η ενδομητρίωση μπορεί να εμφανιστεί στον οπισθοπεριτοναϊκό χώρο καθώς και σε ιστούς που δεν έχουν άμεση επαφή με το περιτόναιο. Ο Sampson επίσης το 1927 υποστήριξε τη λεμφογενή και αιματογενή διασπορά των ενδομήτριων κυττάρων και την εμφάνιση ενδομητρίωσης. Αναφέρεται η παρουσία ενδομήτριου ιστού στο 6,5% των περιπτώσεων πυελικής λεμφαδενεκτομής. Σε

ασθενείς με ενδομητρίωση, συνυπήρχε ενδομητρίωση των λεμφαδένων στο 29% των περιπτώσεων. Η θεωρία αυτή εξηγεί τις σπάνιες περιπτώσεις ενδομητρίωσης σε περιοχές μακριά από την περιτοναϊκή κοιλότητα, όπως στον υπεζωκότα, στο πνευμονικό παρέγχυμα, στα οστά, στα περιφερικά νεύρα και στο εγκέφαλο.

7. **Η σύνθετη θεωρία (Composite theory):**

Ο Javert το 1949 πρότεινε τη σύνθετη θεωρία στην δημιουργία της ενδομητρίωσης που συνδυάζει τη θεωρία της εμφύτευσης, της αγγειακής- λεμφικής μετάστασης και της άμεσης επέκτασης. Πιο πρόφατα, άλλοι ερευνητές, όπως οι Nissole&Donnez, υποστήριξαν ότι η ιστογένεση της ενδομητρίωσης, εξαρτάται από την εντόπιση και το είδος του ενδομητριωσικού εμφυτεύματος. Έτσι τα ωοθηκικά ενδομητριώματα θεωρούνται ότι προέρχονται από τη μεταπλασία του σπλαχνικού επιθηλίου που έχει υποστεί εγκολεασμό, ενώ για την ενδομητρίωση του ορθοκολπικού διαφράγματος προτείνεται η θεωρία της μεταπλασίας των υπολειμμάτων των πόρων του Muller. Η σύνθετη θεωρία είναι ελκυστική γιατί αναγνωρίζει ένα πολυπρόσωπο μηχανισμό ιστογένεσης. Είναι λογικό μια νόσος με πρωτεϊκή εμφάνιση να προέρχεται από ποικίλους μηχανισμούς και καμμία μόνη θεωρία να μη μπορεί να εξηγήσει κάθε περίπτωση της νόσου.

8. **Τοπικοί περιτοναϊκοί και ανοσολογικοί παράγοντες:**

Υπάρχουν πειστικά δεδομένα ότι η παλίνδρομη εμμηνορυσία και η εμφύτευση των στοιχείων του ενδομητρίου είναι οι κύριες αιτίες δημιουργίας ενδομητρίωσης στην περιτοναϊκή κοιλότητα. Πρόσφατες μελέτες όμως εστιάζονται στους μηχανισμούς που συμβάλουν στη συγκόλληση ή τον καθαρισμό των ενδομήτριων υπολειμμάτων στην ή από την περιτοναϊκή κοιλότητα. Αλλοιώσεις στην ανοσολογική αντίδραση του περιτοναϊκού ιστού έχουν ενοχοποιηθεί για τη γένεση και τη διατήρηση των ενδομητριωσικών εστιών.

Παρά τις πολλαπλές υπάρχουσες θεωρίες καμία δεν είναι ικανή να ερμηνεύσει το γεγονός ότι η ενδομητρίωση παρουσιάζεται επιλεκτικά σε ορισμένες

γυναίκες και όχι σε όλες. Έτσι πιθανολογούνται και άλλοι παράγοντες και μηχανισμοί που καθιστούν τα ενδομητρικά κύτταρα ικανότερα να προσκολλώνται και να διηθούν το περιτόναιο, καθώς και να έχουν μεγαλύτερη δυνατότητα επιβίωσης στο περιτοναϊκό υγρό (D'Hoogheetal., 2003).

Φυσική εξέλιξη

Τα παλινδρομούντα ενδομητρικά κύτταρα αρχικά προσκολλώνται στο περιτοναϊκό μεσοθήλιο. Σύμφωνα με ορισμένους ερευνητές, απαραίτητη προϋπόθεση για να γίνει η προσκόλληση είναι να υπάρχει κάποια βλάβη στ περιτόναιο με καταστροφή του μεσοθηλίου και έκθεση της βασικής στοιβάδας (Groothuisetal., 1999, Koksetal., 1999). Έχει προταθεί πως το ακέραιο επιθήλιο αποτελεί ένα είδος αμυντικού φραγμού που αποτρέπει την προσκόλληση των ενδομητρικών κυττάρων, αν και τα ευρήματα αυτά δεν επαληθεύονται από άλλους ερευνητές που πιστεύουν ότι η προσκόλληση στο μεσοθήλιο γίνεται ανεξάρτητα της κατάστασης του περιτοναίου (Witzetal., 2001).

Στην αρχική σύνδεση συμμετέχουν κυρίως τα στρωματικά κύτταρα και διάφοροι μοριακοί διαμεσολαβητές, όπως οι ιντεγκρίνες, το μεσοκυττάριο μόριο προσκόλλησης (IntracellularAdhesionMolecule-1) (ICAM-1), το αγγειακό κυτταρικό προσκολλητικό μόριο (VCAM-1), η λαμινίνη, η φιμπρονεκτίνη κ.α. (Selietal., 2003). Οι ιντεγκρίνες είναι γλυκοπρωτεΐνες που δρουν σαν υποδοχείς για πρωτεΐνες του εξωκυττάριου διάμεσου ιστού και παίζουν σημαντικό ρόλο στην σύνδεση των κυττάρων μεταξύ τους. Οι ιντεγκρίνες α2β1 και α3β1 και το υαλουρονικό οξύ εκφράζονται στα μεσοθηλιακά κύτταρα και συμμετέχουν στη σύνδεση μεσοθηλίου-ενδομητρίου (Witzetal., 2000), ενώ ο υποδοχέας του υαλουρονικού οξέος CD44 εκφράζεται στα επιθηλιακά και στρωματικά ενδομητρικά κύτταρα. Ο ρόλος των παραγόντων αυτών στην παθοφυσιολογία της ενδομητρίωσης, γίνεται αντιληπτός από το γεγονός ότι σε invitro μοντέλα, η προσθήκη υαλουρονιδάσης σε μεσοθηλιακά κύτταρα μειώνει την προσκόλληση ενδομητρικών κυττάρων σε αυτά (Dechaudetal., 2001). Επίσης, έχει βρεθεί ότι σε σύγκριση με φυσιολογικές γυναίκες τα ενδομητρικά κύτταρα από γυναίκες με ενδομητρίωση εκφράζουν σε μεγαλύτερο

βαθμό τέτοιους διαμεσολαβητές και διαθέτουν αυξημένο δυναμικό προσκόλλησης στην εξωκυττάρια θεμέλια ουσία (πχ. περιτοναϊκή κοιλότητα) (Klemmtetal., 2007, Kyamaetal., 2008).

Στην ιστογένεση της ενδομητριωσικής βλάβης, την αρχική σύνδεση στο περιτόναιο, διαδέχεται η διείσδυση των ενδομητρικών κυττάρων στο μεσοθήλιο. Στη διαδικασία αυτή σημαντικό ρόλο έχει μια κατηγορία ενζύμων, οι μεταλλοπρωτεάσες της μεσοκυττάριας ουσίας MMPs (MatrixMetalloproteinases) και οι αναστολείς τους TIMPs (TissueInhibitorsofMetalloproteinases). Πρόκειται για μια οικογένεια ενδοπεπτιδασών που καταλύουν την αποδόμηση διαφόρων συστατικών της εξωκυττάριας θεμέλιας ουσίας, όπως το κολλαγόνο, τις πρωτεογλυκάνες, την λαμινίνη, την φιμπρονεκτίνη κ.α. Οι πρωτεάσες αυτές εκφράζονται μεταξύ άλλων και στο φυσιολογικό ενδομήτριο και συμβάλλουν στην αναδόμηση αυτού κατά την παραγωγική φάση και την αποδόμησή του κατά την έμμηνο ρύση (Woessner, 1991, Salamonsenetal., 1996, Hulboyetal., 1997). Στο φυσιολογικό ενδομήτριο η έκφραση των MMPs και TIMPs στις διάφορες φάσεις του κύκλουβρίσκεται υπό τον στενό ρυθμιστικό έλεγχο ορμονών και κυτοκινών. Η προγεστερόνη δρα ανασταλτικά στην έκφραση των MMPs. Η μείωσή της κατά το τέλος της εκκριτικής και την αρχή της παραγωγικής φάσης σηματοδοτεί την σύνθεση των MMPs, που με τη σειρά τους συμβάλλουν στη διάσπαση και καταστροφή της εξωκυττάριας θεμέλιας ουσίας του ενδομητρίου και την έναρξη της εμμήνου ρύσεως. Είτε ανεξάρτητα είτε σε συνδυασμό με την προγεστερόνη, διάφοροι παράγοντες δρουν ευοδωτικά στη δράση των MMPs, όπως η πλασμίνη (Ulukusetal., 2006), η ιντερλευκίνη -1$^{\alpha}$ (IL-1a) (Kelleretal., 2000), η ιντερλευκίνη -8 (IL-8) (Mulayimetal., 2004), ο ογκονεκρωτικός παράγοντας α (TNF-a) (Kyamaetal., 2003), ή ανασταλτικά όπως ο μετασχηματικός αυξητικός παράγοντας β (TGF-β) (Brunneretal., 1995). Ο τρόπος με τον οποίο η προγεστερόνη αναστέλλει την έκφραση και ενεργοποίηση των MMPs δεν είναι πλήρως διευκρινισμένος. Πιθανώς δρα μέσω αύξησης του αναστολέα του ενεργοποιητή του πλασμινογόνου (Plasminogenactivatorinhibitor-1) και συνεπώς μείωσης της πλασμίνης.

Σε σύγκριση με το φυσιολογικό ενδομήτριο γυναικών χωρίς ενδομητρίωση, το ενδομητριωσικό περιβάλλον (φυσιολογικό ενδομήτριο και ενδομητριωσικές εστίες)

παρουσιάζει αυξημένη έκφραση των παραγόντων MMP-1, -3, -7, του ενεργοποιητή του πλασμινογόνου και του αναστολέα TIMP-1, οι οποίοι όμως χάνουν τον φυσιολογικό ρυθμιστικό τους έλεγχο και παρουσιάζουν συνεχή έκφραση (Coxetal., 2001, Ramonetal., 2005). Η αυξημένη έκφραση και η διαταραχή της ισορροπίας μεταξύ MMPs και TIMPs στην περιτοναϊκή κοιλότητα διευκολύνει τη διείσδυση των παλινδρομούντων ενδομητρικών κυττάρων στο περιτόναιο (Selietal., 2003).

Ο ρόλος του ανοσολογικού συστήματος

Το ανοσολογικό σύστημα αποκτά όλο και μεγαλύτερη σημασία στην παθογένεση της ενδομητρίωσης. Έχει προταθεί ότι στην παθογένεση και εξέλιξη της ενδομητρίωσης συμμετέχει ενεργά κάποιου βαθμού διαταραχή της ανοσολογικής απόκρισης έναντι των παλινδρομούντων ενδομητρικών κυττάρων, η οποία επιτρέπει την επιβίωση και προσκόλληση του έκτοπου ενδομητρίου στο περιτόναιο.

Πολλές μελέτες έχουν δείξει ότι γυναίκες με ενδομητρίωση παρουσιάζουν διαταραχές της κυτταρικής και χυμικής ανοσίας, με αποτέλεσμα να δημιουργείται ένα φλεγμονώδες μικροπεριβάλλον στο περιτοναϊκό υγρό που διευκολύνει την ανάπτυξη ενδομητριωσικών εστιών (Selietal., 2003). Παρά το γεγονός ότι δεν είναι πλήρως αποσαφηνισμένο κατά πόσο οι ανοσολογικές διαταραχές είναι το αίτιο ή το αποτέλεσμα της ενδομητρίωσης, το ανοσολογικό σύστημα με την πληθώρα των ανοσολογικών παραγόντων που ανευρίσκονται στο ενδομητριωσικό περιτοναϊκό περιβάλλον, εμπλέκεται τόσο στη γέννηση όσο και στον πολλαπλασιασμό των ενδομητριωσικών εμφυτεύσεων, καθώς και στην συμπτωματολογία της νόσου, όπως το πυελικό άλγος και η υπογονιμότητα.

Γυναίκες με ενδομητρίωση παρουσιάζουν αυξημένη Β- λεμφοκυτταρική δράση και αυξημένη συγκέντρωση αυτοαντισωμάτων έναντι ενδομητρικού και ωοθηκικού ιστού (Gilmoreetal., 1992, Eversetal., 2002).

Ο ρόλος της κυτταρικής ανοσίας φαίνεται να είναι πιο σημαντικός. Η βιοχημική και κυτταρική υπόσταση του περιτοναϊκού υγρού διαφέρει μεταξύ γυναικών με και χωρίς ενδομητρίωση. Υπό φυσιολογικές συνθήκες το περιτοναϊκό

υγρό αποτελείται από μακροφάγα, λεμφοκύτταρα και αποπίπτοντα μεσοθηλιακά κύτταρα (Hilletal., 1988, Witzetal., 2002). Στην ενδομητρίωση παρατηρείται αυξημένη ενεργοποίηση μακροφάγων και μειωμένη δραστικότητα Τ-λεμφοκυττάρων (Oraletal., 1996).

Τα ενεργοποιημένα μακροφάγα εκκρίνουν κυτοκίνες και αυξητικούς παράγοντες που συμβάλουν στην ανάπτυξη του έκτοπου ενδομητρίου (Lebovicetal., 2001). Οι κυτοκίνες είναι πρωτεΐνες χαμηλού μοριακού βάρους που συμμετέχουν στην ρύθμιση της κυτταρικής δραστηριότητας. Μαζί με τους αυξητικούς παράγοντες ελέγχουν την χημειοταξία, αγγειογένεση, διαφοροποίηση και πολλαπλασιασμό των κυττάρων και δρώντας με αυτοκρινικό και παρακρινικό τρόπο συμμετέχουν στη ρύθμιση του ανοσοποιητικού συστήματος. Στο περιτοναϊκό υγρό γυναικών με ενδομητρίωση ανευρίσκονται αυξημένα επίπεδα IL-1, IL-8, IL-6,IL-10, χημειτακτικής πρωτεΐνης μονοκυττάρων-1 (MCP-1), RANTES, TNF-a, αγγειακού ενδοθηλιακού αυξητικού παράγοντα (VEGF), ινσουλινο- μιμητικού αυξητικού παράγοντα (IGF), επιδερμικού αυξητικού παράγοντα (EGF), αιμοπεταλιακού αυξητικού παράγοντα (PDGF) (Khorrametal., 1993, Ryanetal., 1995, Aricietal., 1996, McLarenetal., 1996, Punnonenetal., 1996, Aricietal., 1997, Kyamaetal., 2003). Οι πρωτεΐνες αυτές ευοδώνουν τη χημειοταξία μονοπύρηνων και μακροφάγων κυττάρων στο περιτοναϊκό περιβάλλον και την περαιτέρω έκκριση κυτοκινών και αυξητικών παραγόντων, συμβάλλοντας στη διατήρηση και τον πολλαπλασιασμό των ενδομητριωσικών βλαβών (Aricietal., 1998, Garcia- Vellascoetal., 1999, Aricietal., 2002).

Τα φυσικά κυτταροκτόνα κύτταρα (NaturalKillers, NK) παρυσιάζουν μειωμένη δραστικότητα στην ενδομητρίωση με αποτέλεσμα την μειωμένη ανοσολογική αντίδραση και καταστροφή του έκτοπου ενδομητρίου στην περιτοναϊκή κοιλότητα. Η διαταραχή είναι περισσότερο ποιοτική παρά ποσοστική και οφείλεται στην ύπαρξη παραγόντων που αναστέλλουν την αναγνώριση των έκτοπων κυττάρων από τα φυσικά κυτταροκτόνα κύτταρα (WuMyetal., 2000). Μεταξύ άλλων έχει ενοχοποιηθεί ο παράγοντας ICAM-1 που βρίσκεται στην επιφάνεια πολλών κυττάρων όπως τα ενδομητρικά και κύτταρα του ανοσολογικού συστήματος. Η απελευθέρωση του παράγοντα αυτού από έκτοπα ενδομητρικά κύτταρα,

μακροφάγα και άλλα κύτταρα που βρίσκονται στο περιτοναϊκό υγρό, μέσω σύνδεσης με τα NK κύτταρα, αναστέλλει την ικανότητά τους να αναγνωρίζουν και να καταστρέφουν τα έκτοπα ενδομητρικά κύτταρα (WuMHetal., 2000, Lebovicetal., 2001, Kyamaetal., 2003, Ulukusetal., 2006).

Παρόμοια δυσλειτουργία έναντι των ενδομητρικών κυττάρων υπάρχει και στα Τ- λεμφοκύτταρα. Και σε αυτή την περίπτωση ο ολικός αριθμός λεμφοκυττάρων και η αναλογία Τ βοηθητικά/ Τ κατασταλτικά κύτταρα δεν παρουσιάζει ποσοτική διαφορά ανάμεσα σε γυναίκες με και χωρίς νόσο αλλά η διαταραχή φαίνεται να είναι ποιοτική (Hilletal., 1988).

Αγγειογένεση

Ο ρόλος της αγγειογένεσης στην παθογένεια των ενδομητριωσικών βλαβών έχει μελετηθεί εκτεταμένα. Η νεοαγγείωση στην περιτοναϊκή κοιλότητα θεωρείται πρωταρχικής σημασίας στην αρχική προσκόλληση και ανάπτυξη των παλινδρομούντων ενδομητρικών κυττάρων στο μεσοθήλιο. Όπως συμβαίνει και με τα καρκινικά κύτταρα, προκειμένου να γίνει πολλαπλασιασμός πέρα από το κριτικό όριο των 10^6 κυττάρων είναι απαραίτητη η ύπαρξη αγγειακού δικτύου (Witz, 1999). Η νεοαγγείωση αποτελεί σημαντική παράμετρο όχι μόνο στην αρχική ανάπτυξη αλλά και στην εξέλιξη των ενδομητριωσικών βλαβών (ερυθρές- μαύρες εστίες). Στο περιτοναϊκό υγρό γυναικών με ενδομητρίωση έχουν βρεθεί αυξημένες συγκεντρώσεις αγγειογενετικών παραγόντων (Oosterlyncketal., 1993). Πρωταρχικής σημασίας είναι ο αγγειακός ενδοθηλιακός αυξητικός παράγοντας (VEGF) που θεωρείται το κύριο αγγειογενετικό ερέθισμα που σηματοδοτεί την ανάπτυξη ενδοθηλιακών κυττάρων. Ο VEGF εκφράζεται στα μακροφάγα κύτταρα του περιτοναίου και του έκτοπου ενδομητριωσικού ιστού υπό την επίδραση διαφόρων κυτοκινών, αυξητικών παραγόντων και ορμονών (οιστρογόνα, προγεστερόνη) (Beckeretal., 2007).

Ενώ διάφορες μελέτες έχουν δείξει σημαντικά αυξημένη συγκέντρωση VEGF στο περιτοναϊκό υγρό γυναικών με ενδομητρίωση καθώς και σε ενδομητριωσικές

εστίες (Donnezetal., 1998), εν τούτοις μελέτες σε αποπίπτον ενδομήτριο κατά την έμμηνο ρύση δεν έχουν δείξει διαφορές στη συγκέντρωση αυτού μεταξύ γυναικών με και χωρίς ενδομητρίωση (Maliketal., 2006). Πιθανολογείται ότι σε γυναίκες με ενδομητρίωση τα παλινδρομούντα κύτταρα προκαλούν διαταραχή της ανοσολογικής απάντησης στην περιτοναϊκή κοιλότητα η οποία εκφράζεται με αύξηση του VEGF (Beckeretal., 2007).

Διάφοροι γενετικοί πολυμορφισμοί στο γονίδιο του VEGF έχουν μελετηθεί ως παράγοντες που αυξάνουν την έκφραση και τον κίνδυνο για εμφάνιση ενδομητρίωσης. Από τους πιο εκτεταμένα μελετημένους είναι ο πολυμορφισμός +405G>C, η παρουσία του οποίου φαίνεται να αυξάνει τον κίνδυνο. Ωστόσο, διάφορες μελέτες παρουσιάζουν ετερογενή αποτελέσματα που δυσκολεύουν την εξαγωγή ασφαλών συμπερασμάτων. Είναι πιθανό να οφείλονται σε διαφορές στα χαρακτηριστικά του εκάστοτε υπό μελέτη πληθυσμού και για το λόγο αυτό αναγκαία η διενέργεια μελετών σε μεγαλύτερο αριθμό ασθενών (Gentilinietal., 2008).

Σημαντική ομάδα αγγειογενών αυξητικών παραγόντων είναι οι αγγειοποιητίνες, οι οποίες μέσω δράσης στην εξωκυττάρια θεμέλια ουσία δρουν συνεργικά με τον VEGF και προάγουν την ωρίμανση και αναδιαμόρφωση των νεοαγγεών. Οι αγγειοποιητίνες εκφράζονται σε αυξημένες συγκεντρώσεις στο ενδομήτριο γυναικών με ενδομητρίωση σε σύγκριση με φυσιολογικές γυναίκες και αποτελούν σημαντικό στοιχείο στην ικανότητα του παλλινδρομούντος ενδομητρίου να προάγει την ανάπτυξη νεοαγγείων στην περιτοναϊκή κοιλότητα (Huretal., 2006).

Ορμονική επίδραση

Η ενδομητρίωση είναι ορμονοεξαρτώμενη νόσος και διάφοροι ενδοκρινικοί παράγοντες που συμμετέχουν στο μεταβολισμό των οιστρογόνων έχουν μελετηθεί στην παθογένεια της νόσου. Στο έκτοπο ενδομήτριο ανευρίσκονται υποδοχείς οιστρογόνων και προγεστερόνης που όμως δεν εμφανίζουν τις κυκλικές μεταβολές του φυσιολογικού ενδομητρίου (Prenticeetal., 1992, Bergqvistetal., 1993, Nisolleetal., 1997). Στο ενδομητριωσικό περιβάλλον υπάρχουν τοπικά αυξημένα επίπεδα οιστρογόνων, που με αυτοκρινικό και παρακρινικό τρόπο, ενέχονται στην

ανάπτυξη των ενδομητριωσικών βλαβών. Η δράση της αρωματάσης του κυτοχρώματος P450 έχει ενοχοποιηθεί για την τοπική οιστρογονική αύξηση. Πρόκειται για ένα ένζυμο που εκφράζεται σε διάφορους τύπους κυττάρων όπως τα κοκκώδη κύτταρα της ωοθήκης, το λιπώδη ιστό, τη συγκυτιοτροφοβλάστη κ.α. και καταλύει την μετατροπή της 17β- ύδροξυ- στερόειδο- αφυδρογονάσης τύπου 1 (17β-HSDtype1) μετετρέπεται στην πιο οιστρογονικά ενεργή οιστραδιόλη.

Σε γυναίκες με ενδομητρίωση, η αρωματάση εκφράζεται σε υψηλά επίπεδα στις ενδομητριωσικές βλάβες, καθώς και στο έκτοπο ενδομήτριο (αν και σε χαμηλότερα επίπεδα) (VanderLindenetal., 1995, Nobleetal., 1997), ενώ απουσιάζει από το ενδομήτριο γυναικών χωρίς τη νόσο (Nobleetal., 1996). Η προσταγλανδίνη E2 (PGE2) θεωρείται ο σημαντικότερος ευοδωτικός παράγοντας της αρωματάσης (Nobleetal., 1997), ενώ η παραγόμενη οιστραδιόλη δρα θετικά στη σύνθεση της PGE2 δημιουργώντας με ένα κύκλωμα θετικής παλλίνδρομης ρύθμισης συνεχή τοπική σύνθεση οιστρογόνων. Πλην της PGE2, διάφορες κυτοκίνεςοπώς οι IL-1, IL-6, TNF-a έχουν ενοχοποιηθεί ότι συμμετέχουν στην αύξηση της αρωματάσης (Kyamaetal., 2003).

Όταν ενδομητρικά κύτταρα με κάποια ενδογενή διαταραχή στην έκφραση της αρωματάσης βρεθούν μέσω παλλινδρόμησης στην περιτοναϊκή κοιλότητα, μπορούν λόγω της τοπικής φλεγμονώδους αντίδρασης να οδηγήσουν σε αύξηση της σύνθεσης αρωματάσης και οιστρογόνων. Στο φυσιολογικό ενδομήτριο η ύπαρξη του ενζύμου 17β-HSD τύπου 2 που βρίσκεται υπό τον έλεγχο της προγεστερόνης, καταλύει την μετατροπή της οισταδιόλης στην πιο ανενεργό οιστρόνη, προστατεύοντας με αυτό τον τρόπο από την υπέρμετρη οιστρογονική δράση. Αντίθετα στις ενδομητριωσικές βλάβες, το ένζυμο αυτό δεν εκφράζεται (Dassenetal., 2007) υποδεικνύοντας ότι τα ενδομητρικά κύτταρα γυναικών με ενδομητρίωση πιθανώς διαθέτουν αυξημένο δυναμικό σύνθεσης οιστρογόνων συγκριτικά με αυτά φυσιολογικών γυναικών (Minicietal., 2007).

Ο ρόλος της τελομεράσης

Διάφορες μελέτες έχουν συσχετίσει την ενδομητρίωση με διαταραχή της έκθεσης της τελομεράσης στα κύτταρα του ενδομητρίου. Πρόκειται για ένα ένζυμο που αναστέλλει τη σμίκρυνση των τελομεριδίων που βρίσκονται στα άκρα των χρωμοσωμάτων. Τα τελομερίδια είναι επαναλαμβανόμενες αλληλουχίες DNA που συμμετέχουν στην ακεραιότητα των χρωμοσωμάτων και τη σταθερότητα των κυττάρων. Κάθε κυτταρική διαίρεση οδηγεί σε σμίκρυνση του τελομεριδίου, το οποίο πέραν κάποιου κριτικού ορίου σηματοδοτεί την απόπτωση και τον προγραμματισμένο κυτταρικό θάνατο (Harleyetal., 1995). Κύτταρα με αυξημένη έκφραση τελομεράσης χάνουν τον ρυθμιστικό αυτό έλεγχο με αποτέλεσμα να εμφανίζουν αυξημένο δυναμικό κυτταρικής διαίρεσης. Υψηλά επίπεδα έκφρασης τελομεράσης έχουν βρεθεί στους περισσότερους καρκίνους ενδομητρίου (Oshitaetal., 2000).

Διάφορες μελέτες έχουν δείξει ότι το ενδομήτριο γυναικών με ενδομητρίωση εμφανίζει υψηλή έκφραση τελομεράσης τόσο σε επίπεδο mRNA (Kimetal., 2007) όσο και σε επίπεδο πρωτεΐνης (Hapangamaetal., 2008). Αντίθετα στο ενδομήτριο φυσιολογικών γυναικών η έκφραση της τελομεράσης είναι ελάχιστη. Πιθανολογείται πως πρόκειται για ένα πρόσθετο μηχανισμό που καθιστά τα παλινδρομούντα ενδομητρικά κύτταρα πιο ικανά να πολλαπλασιάζονται και να ανθίστανται στην προγραμματισμένη απόπτωση στο περιτοναϊκό περιβάλλον.

Γενετικά αίτια

Όπως συμβαίνει και με άλλα νοσήματα του γενετικούς συστήματος η ενδομητρίωση είναι νόσος πολυπαραγοντικής αιτιολογίας. Η κληρονομικότητα έχει σημαντική επίπτωση, με τους πρώτου βαθμού συγγενείς να παρουσιάζουν περίπου 5-7% κίνδυνο εκδήλωσης της νόσου (Simpsonetal., 2003). Στη γενετική προδιάθεση συμμετέχουν πολλά γονίδια με διαφορετική δυναμικότητα, η οποία επηρεάζεται και τροποποιείται από περιβαλλοντικούς και άλλους παράγοντες, καθιστώντας

ακόμη δυσκολότερη την διαπίστωση σαφούς αιτιολογικής σχέσης. Τα τελευταία χρόνια γίνονται προσπάθειες εντοπισμού γονιδίων που μπορεί να εμπλέκονται στην ενδομητρίωση με σκοπό την περαιτέρω κατανόηση της παθοφυσιολογίας της νόσου.

Διάφορες μελέτες επιβεβαιώνουν τον ισχυρισμό της οικογενούς τάσης. Γυναίκες με πρώτου βαθμού συγγενείς με ενδομητρίωση εμφανίζουν όχι μόνο συχνότερα τη νόσο σε σχέση με τις περιπτώσεις ελέγχου αλλά παρουσιάζουν πιο βαριάς μορφής νόσο (Simpsonetal., 2002). Η αυξημένη εμφάνιση της νόσου (concordance) στα μονοζυγωτικά συγκριτικά με τα διζυγωτικά δίδυμα, 2% έναντι 0,6% αντίστοιχα (Treloaretal., 1999), ενισχύει την υπόθεση της συμμετοχής γενετικών παραγόντων στην αιτιολογία της νόσου.

Πολλά γονίδια και γονιδιακοί πολυμορφισμοί έχουν μελετηθεί και συσχετιστεί με την ενδομητρίωση. Πρόκειται για γονίδια που συμμετέχουν στην αδρανοποίηση τοξικών ουσιών, στο μεταβολισμό στεροειδών, στη ρύθμιση κυτοκινών, στη ρύθμιση του κυτταρικού κύκλου, στο μεταβολισμό της γαλακτόζης και στην έκφραση ορμονικών υποδοχέων (Falconeretal., 2007). Τα πιο ευρέως μελετημένα είναι γονίδια υπεύθυνα για την έκφραση του κυτοχρώματος P450, της S-τρανσφεράσης της γλουταθειόνης (GST), της N- ακετυλο- τρανσφεράσης (NAT2) και της φωσφορικής- 1- γαλακτόζο- ουριδίλο- τρανσφεράσης (GALT). Ωστόσο, υπάρχει μεγάλη ετερογένεια μεταξύ των μελετών και τα αποτελέσματα θα πρέπει να ερμηνεύονται με προσοσχή. Όσον αφορά στα γονίδια GST και NAT2, τα αρχικά θετικά αποτελέσματα φαίνεται να μην επιβεβαιώνονται (Treloaretal., 2002). Επίσης έχουν μελετηθεί μεταλλάξεις σε ογκογονίδια που ρυθμίζουν τον πολλαπλασιασμό, διαφοροποίηση και απόπτωση των κυττάρων, όπως τα c-myc, c-ergB1 (Simsonetal., 2003), BARCA-1, BRCA-2, p53, blc-2 (Campbelletal., 2001). Η ενδομητρίωση παρουσιάζει κάποιες ομοιότητες με νεοπλασίες και πιθανώς κάποιες θεωρίες που έχουν προταθεί για τη δημιουργία νεοπλασιών, όπως η «θεωρία των πολλαπλών χτυπημάτων» θα μπορούσε να έχει θέση και στην περίπτωση της ενδομητρίωσης (Simpsonetal., 2002). Απλουστεύοντας αυτή τη θεωρία, μπορεί κανείς να υποστηρίξει ότι στο πρώτο «χτύπημα» συμμετέχει κάποιο γονίδιο που προδιαθέτει στην εμφύτευση του έκτοπου ιστού στο περιτόναιο και στο δεύτερο, κάποιο

ογκογονίδιο που οδηγεί σε πολλαπλασιασμό του έκτοπου ενδομητρίου (Simpsonetal., 2003).

Λόγω της πολυπλοκότητας της ενδομητρίωσης από γενετικής πλευράς, η έρευνα έχει στραφεί σε μεγάλης κλίμακας μελέτες σε οικογένειες γυναικών με τη νόσο, για την ανίχνευση χρωμοσωμικών περιοχών που μπορεί να εμπλέκονται στην παθογένεια της ενδομητρίωσης. Από τις μεγαλύτερες τέτοιες μελέτες είναι η "InternationalEndogeneStudy", που διεξήχθη σε Αυστραλία και Ηνωμένο Βασίλειο και η οποία έδειξε θέσεις αυξημένης συσχέτισης στα χρωμοσώματα 7 (Zondervanetal., 2007), 10 και 20 (Treloaretal., 2005). Διάφοροι πολυμορφισμοί σε νουκλεοτίδια (SingleNucleotidePolymorphisms, SNPs) στις περιοχές υψηλής συσχέτισης των χρωμοσωμάτων 7, 10 και 20 μελετώνται αλλά μέχρι στιγμής δεν υπάρχει σαφής συσχέτιση με την ενδομητρίωση (Montgomeryetal., 2008).

Η ανάπτυξη νέων τεχνολογιών στη μοριακή βιολογία επιτρέπει την ταυτόχρονη ανάλυση πολλαπλών SNPs (GenomeWideAssociationStudies). Τέτοιου είδους μελέτες σε μεγάλο αριθμό ασθενών και φυσιολογικών γυναικών και με τη συνεργασία πολλών ερευνητικών ομάδων πιθανώς να μπορέσουν στο μέλλον να διελευκάνουν τα γενετικά αίτια που συμμετέχουν στην παθογένεια της ενδομητρίωσης και να συμβάλουν στην ανάπτυξη μη επεμβατικών μεθόδων διάγνωσης της νόσου.

Πρωτεόματα

Ωστόσο, ένα γονίδιο μπορεί να κωδικοποιεί πολλές πρωτεΐνες και η έκφραση αυτών να ποικίλει ανάλογα με τις συνθήκες κατά τη διάρκεια της πρωτεϊνοσύνθεσης. Επίσης, η γονιδιακή ανάλυση δεν δίνει πληροφορίες για την τροποποίηση που υφίστανται οι πρωτεΐνες μετά την μετάφραση και για την κατά τόπους έκφραση μιας πρωτεΐνης. Εκεί έρχονται τα πρωτεόματα (proteomics) έχουν το πλεονέκτημα της ταυτόχρονης ανάλυσης μεγάλου αριθμού πρωτεϊνών με μεγάλη αξιοπιστία, οι οποίες μπορούν να αναλυθούν σε ιστούς και βιολογικά υγρά (σίελο,

ούρα, περιτοναϊκό υγρό) δίνοντας πληροφορίες για την κατά τόπους έκφραση μιας πρωτεΐνης σε σχέση με το κυτταρικό περιβάλλον.

Πέρα από την καλύτερη κατανόηση της παθογένειας της νόσου, απώτερος σκοπός είναι η ανεύρεση πρωτεϊνών που θα χρησιμοποιηθούν σαν βιολογικοί δείκτες (biomarkers) για την ανάπτυξη μη επεμβατικών διαγνωστικών εξετάσεων. Η ανάλυση πρωτεϊνών που εκφράζονται στο ενδομήτριο παρουσιάζει μεγάλη ετερογένεια λόγω της επίδρασης ορμονών και της εμμήνου ρύσεως. Ωστόσο, η συγκριτική ανάλυση μεγάλου αριθμού πρωτεϊνών στο ενδομήτριο ή/και στον ορό του αίματος γυναικών με και χωρίς ενδομητρίωση μπορεί να συμβάλλει στην ανάπτυξη μιας αξιόπιστης διαγνωστικής εξέτασης που θα καταστήσει τη διάγνωση της ενδομητρίωσης ευκολότερη χωρίς την ανάγκη διενέργειας διαγνωστικής λαπαροσκόπησης.

Πλήθος πρωτεϊνών που εκφράζονται με διαφορετικό τρόπο έχουν βρεθεί. Τέτοιες είναι μορφολογικές πρωτεΐνες όπως η βιμεντίνη και ακτινίνη, πρωτεΐνες σχετιζόμενες με το ανοσολογικό σύστημα, με οξειδωτικό στρες, με θερμική καταπληξία, κυτταροσκελετικές πρωτεΐνες και πρωτεΐνες με ρυθμιστικό ρόλο στον κυτταρικό κύκλο. Πιθανώς η έκφραση όλων αυτών σχετίζεται με την ενδογενή αυξημένη δυνατότητα επιβίωσης των ενδομητρικών κυττάρων που παλινδρομούν από την ενδομητρική κοιλότητα γυναικών με ενδομητρίωση (Fowleretal., 2007, TenHaveetal., 2007).

3.Επιδημιολογικά χαρακτηριστικά

Αν και η ενδομητρίωση είναι πολύ συχνή και γίνεται μεγάλη έρευνα ως προς την κατανόηση της παθογένειάς της, στον τομέα της επιδημιολογίας παρατηρείται στασιμότητα, λόγω των ιδιαιτέρων χαρακτηριστικών της νόσου που κάνουν δυσχερή τον σχεδιασμό επιδημιολογικών μελετών και την επιλογή των κατάλληλων ασθενών.

Η συμπτωματολογία είναι μη ειδική και μοιάζει με πολλές άλλες γυναικολογικές παθήσεις, ενώ η διαγνωστική μέθοδος εκλογής είναι η λαπαροσκόπηση, που όμως είναι επεμβατική μέθοδος. Επομένως, η διάγνωση καθώς και η αντικειμενική ανταπόκριση στη θεραπεία είναι δυσχερείς. Επιπλέον, σύμφωνα με τον υπάρχοντα ορισμό της νόσου, η διάγνωση προϋποθέτει την ιστολογική επιβεβαίωση έκτοπου ενδομητριωσικού ιστού ανεξάρτητα αν η νόσος είναι συμπτωματική ή όχι. Αυτό θα μπορούσε σε κάποιες περιπτώσεις να είναι παραπλανητικό, αφού πολλές φορές κατά την λαπαροσκόπηση ανευρίσκονται τυχαία ενδομητριωσικές εστίες, οι οποίες δεν δημιουργούν κανένα σύμπτωμα και καμία λειτουργική ανωμαλία και δεν χρήζουν θεραπείες. Για το λόγο αυτό πολλοί ερευνητές προτείνουν ότι ο ορισμός θα πρέπει να περιλαμβάνει την ανεύρεση έκτοπων βλαβών που είναι ενεργείς και διαταράσουν την φυσιολογία της γυναίκας.

Λόγω της επεμβατικής μεθόδου διάγνωσης, ασθενείς υψηλότερου κοινωνικοοικονομικού επιπέδου με ευκολότερη πρόσβαση σε υπηρεσίες υγείας ή γυναίκες με πιο έντονη συμπτωματολογία είναι δυνατόν να προσφεύγουν ευκολότερα σε αναζήτηση ιατρικής βοήθειας και να διαγιγνώσκονται συχνότερα. Αντίθετα, ασθενείς χαμηλότερου κοινωνικού επιπέδου και συμπτωματολογία που υποχωρεί με αναλγητικά ή ορμονική θεραπεία είναι δυνατό πολύς υσχνά να υποδιαγιγνώσκονται.

Η φύση των συμπτωμάτων είναι τέτοια που κάνει αδύνατο τον ακριβή προσδιορισμό της έναρξης της νόσου. Η μέση χρονική διάρκεια που μεσολαβεί μεταξύ της έναρξης των συμπτωμάτων και της διάγνωσης είναι 9,3 χρόνια, από τα οποία τα 4,7 έτη μέχρι την πρώτη επίσκεψη στον ιατρό και 4,6 έτη μέχρι την επιβεβαίωση της νόσου (Missmeretal., 2003).

Ο επιπολασμός της νόσου ποικίλει αρκετά, ανάλογα με την αιτία που οδήγησε στη διενέργεια λαπαροσκόπησης. Σε μελέτες όπου ασυμπτωματικές γυναίκες υποβλήθηκαν σε λαπαροσκοπική απολίνωση σαλπίγγων, ενδομητρίωση βρέθηκε σε ποσοστό 2-18% (Mahmoodetal., 1991, Sangi-Haghpeykaretal., 1995), ενώ σε γυναίκες με προβλήματα γονιμότητας που υποβλήθηκαν σε λαπαροσκόπηση ο επιπολασμός ήταν 9-50% (Hornsteinetal., 1999). Ενώ μέχρι πρότινος εθεωρείτο ότι η

ενδομητρίωση είναι σπάνια στην εφηβεία, πρόσφατες έρευνες έδειξαν ότι παρουσιάζεται σε συχνότητα μεγαλύτερη από ότι στο παρελθόν σε έφηβες με συμπτώματα έντονης δυσμηνόρροιας και πυελικού πόνου (Templeman 2009). Στο γενικό πληθυσμό η ενδομητρίωση εμφανίζεται στο 6-10% των γυναικών αναπαραγωγικής ηλικίας (Giudiceetal., 2004), ενώ σε γυναίκες με υπογονιμότητα μέχρι και 20% (Gaoetal., 2006). Η ηλικία έχει σταθερή συσχέτιση με τη νόσο, σε όλη τη διάρκεια της αναπαραγωγικής περιόδου και κορυφώνεται κατά τη δεκαετία 30-40 ετών (Oliveetal., 2001). Ο επιπολασμός είναι χαμηλότερος σε Αφρο-αμερικανούς συγκριτικά με Καυκάσιους πληθυσμούς, αν και αυτό μπορεί να είναι αποτέλεσμα διαφορετικής δυνατότητας πρόσβασης σε υπηρεσίες υγείας (Missmeretal., 2004). Είναι δύσκολο κανείς να προβλέψει την εξέλιξη της νόσου. Όπως φαίνεται από μελέτες όπου γυναίκες υπεβλήθηκαν σε δεύτερη λαπαροσκόπηση μετά από θεραπεία placebo, στο 1/3 υπήρξε πλήρης υποχώρηση της νόσου, στις μισές επιδείνωση και στις υπόλοιπες η κατάσταση παρέμενε αναλοίωτη (Farquhar, 2007).

Προδιαθεσικοί παράγοντες

Έχουν προταθεί διάφοροι προδιαθεσικοί παράγοντες, χωρίς όμως να έχει βρεθεί σαφής αιτιολογική σχέση μεταξύ αυτών και της εμφάνισης ενδομητρίωσης, ενώ τα αποτελέσματα ποικίλλουν μεταξύ των ερευνητών.

- *Παράγοντες σχετιζόμενοι με την έμμηνο ρύση*

Ο κίνδυνος για εμφάνιση ενδομητρίωσης φαίνεται να είναι αυξημένος σε γυναίκες που εκτίθενται σε μεγαλύτερης διάρκειας έμμηνο ρύση. Εμμηναρχή πριν την ηλικία των 11 ετών, κύκλος με διάρκεια μικρότερη από 27 ημέρες και σε μικρότερο βαθμό η εμμηνορρυσία διάρκειας μεγαλύτερης από 7 ημέρες και με μεγάλη ροή αίματος συνδυάζονται με αυξημένο κίνδυνο (Crameretal., 1986, Arumugametal., 1997, Eskenazietal., 1997). Ο αριθμός των κυήσεων είναι αντιστρόφως ανάλογος του κινδύνου (Sangi-Haghpeykaretal., 1995). Οι παράγοντες αυτοί φαίνεται να ευνοούν την ενδομητρίωση λόγω της μεγαλύτερης αναδρομικής εμμηνορυσίας και την αυξημένη έκθεση στο ενδομήτριο που απλινδρομεί.

- *Σωματομετρικοί παράγοντες*

Μικρή συσχέτιση και αντικρουόμενα αποτελέσματα έχουν βρεθεί μεταξύ ενδομητρίωσης και δείκτη μάζας σώματος (BMI). Σύμφωνα με κάποιους ερευνητές, υψηλός δείκτης συνδυάζεται με μικρότερο κίνδυνο λόγω μεγαλύτερου ποσοστού ανωοθυλακιορρηκτικών κύκλων σε αυτές τις γυναίκες (Signoreloetal., 1997), ενώ άλλοι υποστηρίζουν ότι ο αυξημένος BMI αυξάνει τον κίνδυνο λόγω αυξημένης έκθεσης σε οιστρογόνα (Berkleyetal., 2005).

- *Περιβαλλοντικοί παράγοντες και τρόπος ζωής*

Οι απόψεις για την πιθανή συμμετοχή του καπνίσματος και της κατανάλωσης αλκοόλ και καφεΐνης είναι αντικρουόμενες. Υπάρχουν ενδείξεις ότι γυναίκες που καπνίζουν πολύ παρουσιάζουν μικρότερο κίνδυνο λόγω της σχετικής αρνητικής επίδρασης του καπνού στα επίπεδα οιστρογόνων. Για τον ακριβώς αντίθετο λόγο, υποστηρίζεται από κάποιους ότι το αλκοόλ και η καφεΐνη αυξάνουν τον κίνδυνο (Abdullaetal., 1998).

Η επίδραση της περιβαλλοντικής έκθεσης στη διοξίνη μελετάται στην ενδομητρίωση και δρα πιθανώς λόγω της αρνητικής επίπτωσης στο ανοσολογικό σύστημα (Riveretal., 1993), αν και μελέτες που προσπάθησαν να συσχετίσουν τα επίπεδα διοξίνης στον ορό αίματος και την εμφάνιση της νόσου είχαν αντικρουόμενα αποτελέσματα (Mayanetal., 1997, Labeletal., 1998).

- *Άλλοι παράγοντες*

Η χρήση των ενδομητρικών σπειραμάτων έχει φανεί σε κάποιες μελέτες ότι αυξάνει τον κίνδυνο λόγω συχνότερης πρόκλησης επεισοδίων μηνορραγίας, ενώ η χρήση από του στόματος αντισυλληπτικών μειώνει τον κίνδυνο λόγω μείωσης του πάχους του ενδομητρίου και συνεπώς μείωσης του ποσού αίματος κατά την εμμηνορρυσία (Missmeretal., 2003). Πάντως σύμφωνα με άλλους ερευνητές τα αντισυλληπτικά μπορεί να αυξάνουν τον κίνδυνο ή και να μην επηρεάζουν καθόλου την εμφάνιση της νόσου (Beriberietal., 1998).

Η παρουσία ενδομητρίωσης σε συγγενείς πρώτου βαθμού αυξάνει αρκετά τον κίνδυνο εκδήλωσης της νόσου, ενώ φαίνεται αυξημένη συχνότητα ανεύρεσης της νόσου σε γυναίκες με διάφορες αυτοάνοσες παθήσεις όπως ρευματοειδή

αρθρίτιδα. συστηματικό ερυθηματώδη λύκο, υποθυρεοειδισμό κ.α., ενισχύοντας την άποψη ότι το ανοσολογικό σύστημα και η ενδομητρίωση είναι στενά συνδεδεμένα (Boschert, 2002, Sinaiietal., 2002).

4.Ειδη ενδομητριωσικών βλαβών

Μορφολογικά, η πυελική ενδομητρίωση χωρίζεται σε περιτοναϊκή, ωοθηκική και εν τω βάθει. Έχει προταθεί ότι οι αλλοιώσεις αυτές αποτελούν τρεις διαφορετικές οντότητες της νόσου και έχουν διαφορετική αιτιοπαθογένεια (Nisolleetal., 1997), ενισχύοντας την άποψη ότι καμία από τις προτεινόμενες θεωρίες για την παθογένεση της ενδομητρίωσης δεν μπορεί να εξηγήσει από μόνη της το σύνολο των εντοπίσεων και των χαρακτηριστικών της νόσου.

Οι ενδομητριωσικές εστίες στο τοίχωμα του περιτοναίου εμφανίζουν μορφολογία ανάλογη της χρονικής διάρκειας και της εξελικτικής πορείας της νόσου (Donnezetal., 2003). Οι αρχικές εστίες είναι οι ερυθρές βλάβες που εμφανίζονται σαν βλάβες δίκην φλόγας, σαν πετέχειες στην επιφάνεια του περιτοναίου, σαν κυστοειδείς υπεγέρσεις του περιτοναίου ή φλεγμονώδεις συμφύσεις μεταξύ της ωοθήκης και του ωοθηκικού βόθρου. Θεωρούνται οι πιο ενεργείς βλάβες και ιστολογικά αποτελούνται από μεγάλο αριθμό ενδομητρικών αδενίων και εμφανίζουν αυξημένη τρωματική αγγείωση.

Ως αποτέλεσμα των ορμονικών αλλαγών κατά τη διάρκεια του καταμήνιου κύκλου, οι βλάβες αυτές υπόκεινται σε μερική απόπτωση και εν συνεχεία αναπτύσσονται ξανά μέχρι την επόμενη απόπτωση. Η συνεχής αυτή διεργασία οδηγεί σε φλεγμονώδη αντίδραση και ουλοποίηση που εκτός από την περιχαράκωση της εμφύτευσης, προκαλέι παραμόρφωση του περιτοναίου και δημιουργία συμφύσεων. Η εναπόθεση αιμοσιδηρίνης και χρωστικών του αποπίπτοντος αίματος στις εστίες δίνει σκουρόχρωμη χρώση και εξαιτίας αυτής ονομάζονται μαύρες ή κυανές εστίες. Αυτή είναι η εικόνα της προχωρημένης

ενδομητρίωσης και ιστολογικά οι βλάβες αποτελούνται από συνδυασμό αδενίων, στρώματος και νεκρωτικών κυτταρικών στοιχείων.

Η παρατεταμένη τοπική φλεγμονώδης αντίδραση επηρεάζει την αγγείωση της βλάβης, η οποία τελικά, λόγω της ανεπαρκούς αγγείωσης εξελίσσεται σε μια λευκάζουσα πλάκα κολλαγόνου στο πειτόναιο και τη δημιουργία ουλής. Μια τέτοια εικόνα, θεωρείται όψιμη εικόνα ενδομητρίωσης.

Εκτός από την προαναφερθείσα τυπική εικόνα των αλλοιώσεων, ανευρίσκονται και άτυπες μορφές που πολλές φορές αποτελούν την μοναδική ένδειξη της νόσου στη λαπαροσκόπηση. Τέτοιες είναι διάφορα λευκάζοντα τμήματα του περιτοναίου, πεπαχυσμένες περιοχές του περιτοναίου που συχνά εμφανίζονται υπεγερμένες, διάφορα κυκλικά περιτοναϊκά ελλείμματα και εστίες πάνω στο περιτόναιο κιτρινωπής ή καφεοειδούς χροιάς (Donnezetal., 2004).

Το αδενικό επιθήλιο στις έκτοπες ενδομητριωσικές εμφυτεύσεις υπόκειται σε κυκλικές αλλαγές όμοιες με το φυσιολογικό ενδομήτριο, ωστόσο όχι συγχρόνως με αυτό. Έτσι, ενώ ο έκτοπος ιστός είναι ορμονικά ευαίσθητος, εν τούτοις παρουσιάζει σχετική αυτονομία στα στεροειδή συγκριτικά με το φυσιολογικό ενδομήτριο. Πιθανές αιτίες είναι η ανεπάρκεια στεροειδικών υποδοχέων, η συνοδός φλεγμονώδης αντίδραση και το γεγονός ότι ο ορμονικός έλεγχος είναι δευτερεύων ρυθμιστικός μηχανισμός των έκτοπων κυττάρων. Πιθανώς, αυτός είναι ένας από τους μηχανισμούς που κάποιες περιπτώσεις εμφανίζονται ανθεκτικές στην ορμονική θεραπεία.

Η ενδομητρίωση προσβάλλει τις ωοθήκες με τη δημιουργία ενδομητριωσικών κύστεων (ενδομητριώματα) που αποτελούν την εν τω βάθει ενδομητρίωση των ωοθηκών. Αυτές έχουν χαρακτηριστικό σοκολατοειδές περιεχόμενο, λόγω της ύπαρξης παλαιού αίματος και κυτταρικών υπολειμμάτων των αποπιπτόντων ενδομητρικών αδενίων και στρώματος. Επίσης, οι ωοθήκες μπορούν να προσβληθούν και από επιφανειακή ενδομητρίωση, οι βλάβες της οποίας εμφανίζονται σαν εμφυτεύσεις στο τοίχωμα της ωοθήκης.

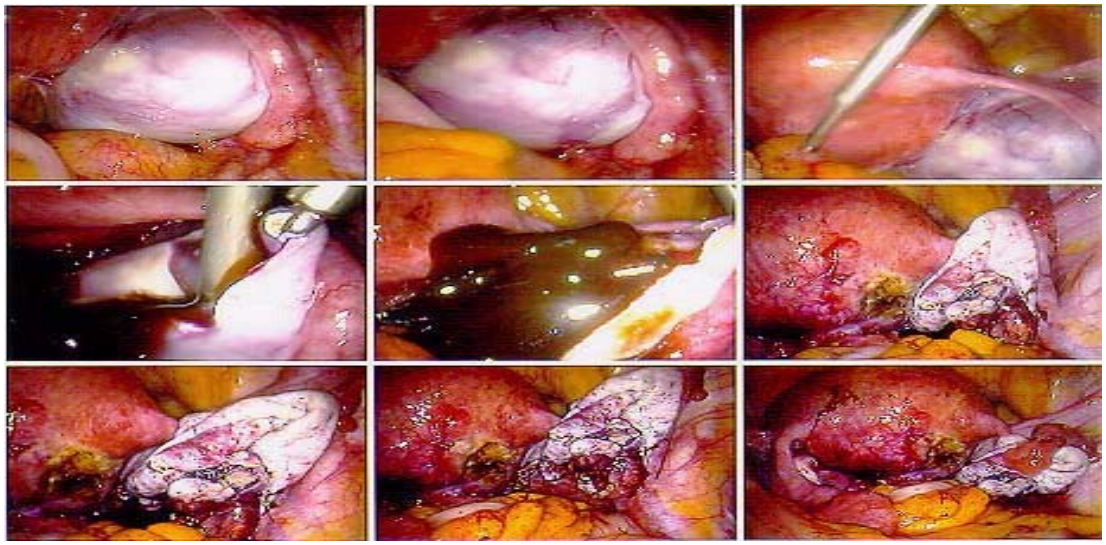

1,2,3: Λαπαροσκοπικές εικόνες Ενδομητριώματος σε δεξιά ωοθήκη

4,5,6,7,8,9: Φωτογραφίες κατά τη διάρκεια της Λαπαροσκοπικής εξαίρεσης του ενδομητριώματος

Η παθογένεση ωστόσο των ενδομητριωσικών κύστεων δεν είναι απόλυτα σαφής. Θεωρείται ότι προέρχονται από εγκόλπωση του φλοιού της ωοθήκης στο εσωτερικό της. Σύμφωνα με τη θεωρία των Hughesdon (Hughesdon, 1957) και Brosens (Brosensetal., 1994), η εγκόλπωση αυτή ξεκινάει από κάποια επιφανειακή ενδομητριωσική εμφύτευση που βρίσκεται στο τοίχωμα της ωοθήκης και εν συνεχεία καλύπτεται από περιτοναϊκές συμφύσεις. Λόγω της συνεχούς άθροισης αποπίπτοντος αίματος και κυτταρικών στοιχείων προκαλείται προοδευτική εγκόλπωση του φλοιού και δημιουργία της κύστης. Οι Nisolle και Donnez (Nisolleetal., 1996) προτείνουν ότι οι ενδομητριωσικές κύστεις είναι αποτέλεσμα μετάπλασης εγκολπωμένων κυττάρων του βλαστικού επιθηλίου του τοιχώματος της ωοθήκης προς ενδομητρικά. Η θεωρία αυτή υποστηρίζεται:

α) από το ότι πολλοί επιθηλιακοί όγκοι της ωοθήκης προέρχονται από μετάπλαση του βλαστικού επιθηλίου της ωοθήκης, που σημαίνει ότι το βλαστικό επιθήλιο έχει δυνατότητα μετάπλασης.

β) από την ανεύρεση ενδομητριωμάτων σε γυναίκες με σύνδρομο Rokitansky-Kuster-Hauser, οι οποίες δεν έχουν μήτρα και συνεπώς δεν εμφανίζουν παλίνδρομη εμμηνορρυσία.

γ) από την ανεύρεση επιθηλιακών τοιχωματικών κυττάρων σε συνέχεια με ενδομητριωσικό ιστό κατά την ιστολογική μελέτη τοιχώματος κύστεων (Donnezetal., 1996).

Η εν τω βάθει ενδομητρίωση του οπισθίου τμήματος της πυέλου παρουσιάζει επίσης ερωτηματικά για την παθογένειά της. Προσβάλει τους ιερομητρικούς συνδέσμους και τον ορθοκολπικό χώρο μεταξύ του τραχήλου και άνω τμήματος του κόλπου και του προσθίου τοιχώματος του ορθού (ορθοκολπικό διάφραγμα). Ιστολογικά ορίζεται ως η ανεύρεση της ενδομητριωσικής βλάβης σε βάθος μεγαλύτερο των 5 χιλιοστών κάτω από το περιτόναιο.

Σύμφωνα με κάποιους ερευνητές η μορφή αυτή αποτελεί διαφορετική οντότητα από την περιτοναϊκή ενδομητρίωση. Βάσει αυτής της θεωρίας το ενδομητριωσικό οζίδιο έχει παρόμοια χαρακτηριστικά με την αδενομύωση και προέρχεται από εμβρυικά υπολείμματα των πόρων του Muller που διαφοροποιούνται σε ενδομητρικά κύτταρα. Ιστολογικά το οζίδιο αυτό μοιάζει αδενομυωσικό και αποτελείται από συνάθροιση λείων μυικών κυττάρων, ενδομητρικών αδενίων και διάσπαρτου στρωματικού ιστού (Donnezetal., 1995, 1996).

Άλλοι πάντως ερευνητές ερευνητές αμφισβητούν την παραπάνω θεωρία και υποστηρίζουν ότι η εν τω βάθει ενδομητρίωση δεν αναπτύσσεται denovo οπισθοπεριτοναϊκά αλλά αποτελεί φυσική εξέλιξη της περιτοναϊκής ενδομητρίωσης που διηθεί εις βάθος τους ιερομητρικούς συνδέσμους και το δουγλάσειο (Chapronetal., 2006).

5.Σταδιοποίηση

Η σταδιοποίηση της ενδομητρίωσης, όπως και για πολλά άλλα νοσήματα, είναι απαραίτητη για κάθε ασθενή, με σκοπό την εφαρμογή της κατάλληλης θεραπείας και την εκτίμηση των θεραπευτικών αποτελεσμάτων. Ένα ιδανικό

σύστημα σταδιοποίησης θα πρέπει να συσχετίζει το στάδιο της νόσου με την κλινική συμπτωματολογία και την θεραπευτική πρόγνωση. Δυστυχώς, η φύση της νόσου είναι τέτοια που η συμπτωματολογία δεν είναι πάντοτε ανάλογη της βαρύτητας και της μορφολογίας των ενδομητριωσικών εστιών. Το υπάρχουν σύστημα ταξινόμησης δεν πληρεί τα κριτήρια ώστε να είναι δυνατή η πρόβλεψη της συμπτωματολογίας και η απάντηση στη θεραπεία με βάση το στάδιο της νόσου.

Από την εποχή που έγιναν οι πρώτες αναφορές στην ενδομητρίωση, ξεκίνησαν οι προσπάθειες για την ανεύρεση ενός συστήματος ταξινόμησης, χρησιμοποιώντας είτε ιστολογικά κριτήρια είτε την έκταση της νόσου. Η ταξινόμηση κατά Acosta που προτάθηκε το 1973, ήταν η πρώτη που συσχέτισε το στάδιο με την πιθανότητα εγκυμοσύνης στις περιπτώσεις που υπήρχε υπογονιμότητα και διεχώριζε την ενδομητρίωση σε ελαφριά, μέτρια και βαριά, με βάση τα ευρήματα από την λαπαροσκόπηση.

Έκτοτε έγιναν πολλές τροποποιήσεις και προτάσεις, μέχρι την αναθεωρημένη σταδιοποίηση της Αμερικανικής Εταιρείας Γονιμότητας (rAFS) του 1985 (rAFSclassification, 1985), που διακρίνει την ενδομητρίωση σε στάδιο I εως IV (ελάχιστη, ελαφριά, μέτρια, βαριά), με βάση ένα σύστημα βαθμολόγησης της συνολικής επιφάνειας του περιτοναίου που καλύπτεται από ενδομητρίωση, την ετερόπλευρη ή αμφοτερόπλευρη εντόπιση στις ωοθήκες, την ύπαρξη συμφύσεων και την κάλυψη του δουγλασείου.

Αν και το σύστημα αυτό παρουσιάζει δυσκολίες και περιορισμούς, όπως η υποκειμενικότητα στη βαθμολόγηση, η αδυναμία χαρακτηρισμού του τύπου των περιτοναϊκών εστιών (ενεργείς- ανενεργείς) και η αδυναμία συσχέτισης του σταδίου με το πυελικό άλγος, ωστόσο σήμερα είναι αποδεκτό από όλους. Με την καλύτερη κατανόηση της παθογένειας της νόσου, του πυελικού άλγους και της υπογονιμότητας στην ενδομητρίωση, ίσως στο μέλλον υπάρξει ένα διαφορετικό σύστημα σταδιοποίησης ή μια βελτιωμένη αναθεωρημένη μορφή του υπάρχοντος συστήματος.

6.Εντόπιση και συμπτώματα

α. Εντόπιση

Η ενδομητρίωση διαχωρίζεται τοπογραφικά σε πυελική και εξωπυελική. Στην πυελική μορφή η νόσος εντοπίζεται στις ωοθήκες, στο πυελικό περιτόναιο, στο δουγλάσειο, στους ιερομητρικούς συνδέσμους, στις σάλπιγγες, στην ουροδόχο κύστη, στους ουρητήρες, στο ορθοκολπικό διάφραγμα, στον κόλπο, στη σκωληκοειδή απόφυση, στο ορθό και στο σιγμοειδές, ενώ η εξωπυελική μπορεί να εμφανιστεί σχεδόν σε όλα τα όργανα, όπως πνεύμονα, υπεζωκότα, κεντρικό νευρικό σύστημα, λεπτό έντερο κ.α. (Μιχαλάς 2000). Η εν τω βάθει ενδομητρίωση ανευρίσκεται συχνότερα στο ορθοκολπικό διάφραγμα, στους ιερομητρικούς συνδέσμους, στο ορθό και στους ουρητήρες και σχετίζεται με εντονότερη συμπτωματολογία.

Ανατομικά, η εντόπιση διαφέρει μεταξύ της δεξιάς και της αριστερής πλευράς της πυέλου, με συχνότερη την ανεύρεση αριστερα. Η διαφορά αυτή φαίνεται να σχετίζεται με την παρουσία του σιγμοειδούς αριστερά και την στενή ανατομική σχέση του τελευταίου με την αριστερή ωοθήκη, η οποία εγκλωβίζει τα παλινδρομούντα ενδομητρικά κύτταρα και διευκολύνει την ανάπτυξη της νόσου περισσότερο στην αριστερή πλευρά της πυέλου (Chapronetal., 2006).

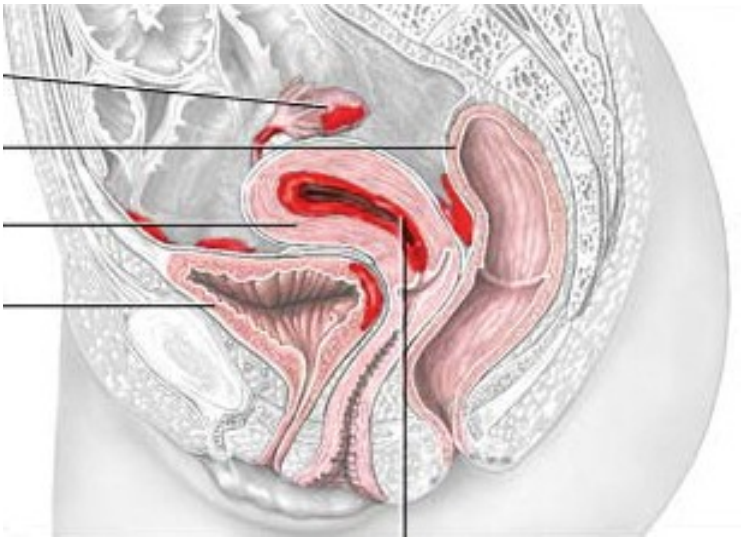

Οι περιοχές με κόκκινο αποτελούν κοινές ενδομητριωσικές εστίες

β. Συμπτωματολογία

Η συμπτωματολογία ποικίλλει σε μεγάλο βαθμό και εξαρτάται από την εντόπιση της νόσου, καθώς και την βαρύτητά της, αν και η τελευταία παρουσιάζει διακυμάνσεις, αφού γυναίκες με βαριά ενδομητρίωση μπορεί να έχουν ήπιο ή και καθόλου πόνο, ενώ γυναίκες με ελαφριά να εμφανίζπουν έντονο πόνο. Η κλασική συμπτωματολογία της ενδομητρίωσης περιλαμβάνει δυσμηνόρροια, χρόνιο πυελικό άλγος, δυσπαρεύνια και υπογονιμότητα. Η δυσμηνόρροια είναι συνήθως έντονη και ξεκινάει πριν την έναρξη της περιόδου και προοδευτικά γίνεται εντονότερη και ανθεκτική στα μη στεροειδή αντιφλεγμονώδη. Στο χρόνιο πυελικό άλγος, ο πόνος είναι βαθύς, εντοπίζεται στο υπογάστριο και συχνά αντανακλά στα κάτω άκρα. Έχουν γίνει αρκετές μελέτες που προσπαθούν να συσχετίσουν την ένταση του πόνου με την εντόπιση της νόσου, αλλά τα αποτελέσματα είναι αντικρουόμενα (Murphy 2002). Κατά κανόνα, η εν τω βάθει ενδομητρίωση σχετίζεται με εντονότερη συμπτωματολογία (Milingosetal., 2006). Εντόπιση στο ορθό μπορεί να συνδυάζεται με άλγος κατά την αφόδευση, το οποίο είναι εντονότερο κατά την έμμηνο ρύση καθώς και με κυκλική καταμήνιο αιματοχεσία. Όταν υπάρχει συμμετοχή της ουροδόχου κύστης και/ή των ουρητήρων, στα συμπτώματα μπορεί να υπάρχει δυσουρία και αιματουρία. Δυσπαρεύνια συχνά παρατηρείται όταν η νόσος εντοπίζεται στο ορθοκολπικό διάφραγμα ή στους ιερομητρικούς συνδέσμους ή όταν η μήτρα είναι καθηλωμένη από συμφύσεις.

Η υπογονιμότητα εμφανίζεται σε μεγάλο ποσοστό ασθενών (20-30%). Η παθογένειά της είναι πολυπαραγοντική και δύσκολο να ερμηνευτεί, ειδικά σε περιπτώσεις ελαφριάς ενδομητρίωσης. Αιτίες που έχουν προταθεί είναι μηχανικοί λόγοι λόγω συμφύσεων, ωοθηκική δυσλειτουργία λόγω ενδομητριωμάτων, η ανεύρεση προσταγλανδινών, μακροφάγων κυττάρων και άλλων φλεγμονωδών στοιχείων στο περιτοναϊκό υγρό καθώς και η μειωμένη δυνατότητα εμφύτευσης λόγω κακής ποιότητας των ωαρίων (Navaroetal., 2003).

ΑΔΕΝΟΜΥΩΣΗ

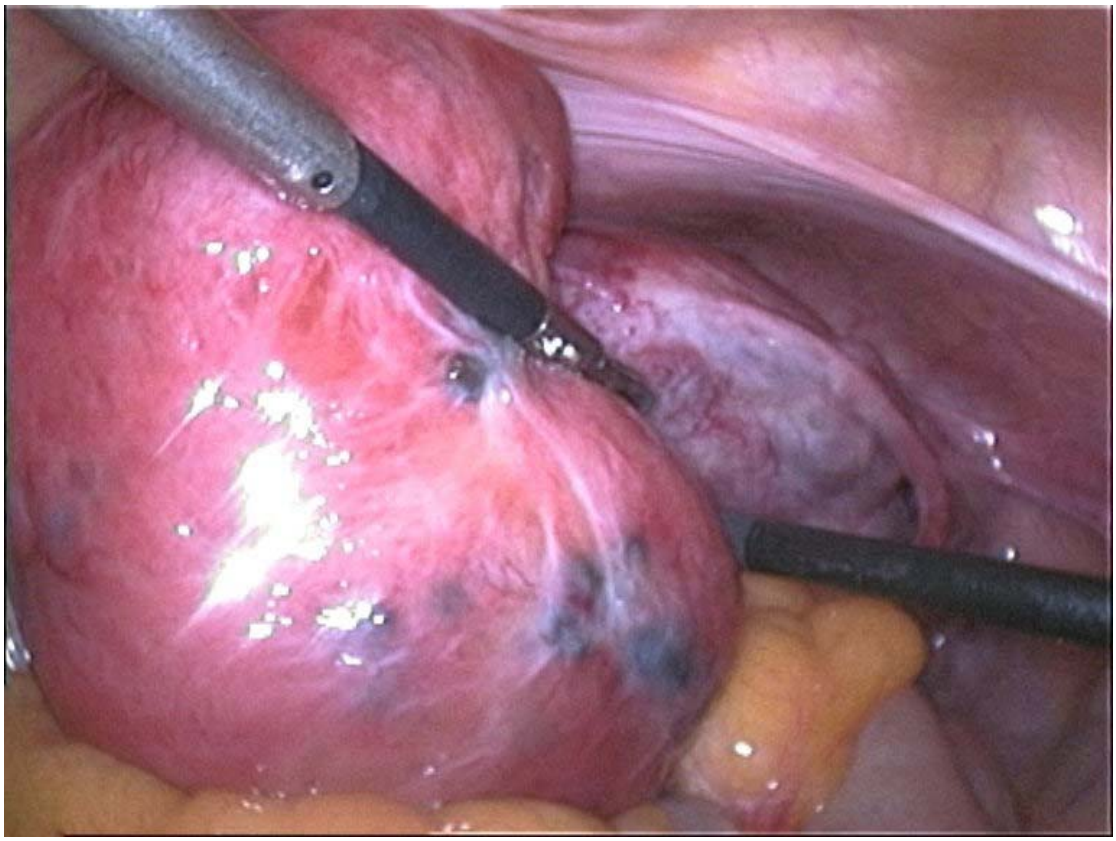

Ως αδενομύωση ορίζεται η έκτοπη παρουσία ενδομητρίου ανάμεσα στις ίνες του μυομητρίου. Η αδενομύωση έχει ως επακόλουθο τη διάχυτη αύξηση του μεγέθους της μήτρας, που μπορεί να φτάσει να αντιστοιχεί στο μέγεθος εγκύμονος μήτρας έως 12 εβδομάδων κύησης. Μικροσκοπικά, οι εστίες αδενομύωσης εμφανίζονται ως έκτοποι μη-νεοπλασματικοί αδένες μαζί με κύτταρα του στρώματος του ενδομητρίου, που περιβάλλονται από υπερτροφικό και υπερπλαστικό μυομήτριο (Birdetal., 1972).

Υπολογίζεται, ότι το 80% των ασθενών με αδενομύωση είναι γυναίκες ηλικίας 40-50 ετών και ότι το 90% είναι πολυτόκες (Leeetal., 1984). Περίπου το ένα τρίτο των γυναικών με αδενομύωση παρουσιάζουν συμπτώματα, των οποίων η βαρύτητα σχετίζεται με τον αριθμό των παθολογικών εστιών και την έκταση της διείσδυσης του ενδομητρίου στο μυομήτριο. Από τα συμπτώματα αυτά τα πιο συχνά είναι η μηνορραγία και η δυσμηνόρροια (Levguretal., 2000, Nishidaetal., 1991, Sammouretal., 2002). Περίπου 10% των γυναικών αιτιώνται δυσπαρεύνεια (Donnez, 1997). Δεν είναι ωστόσο ακόμη ξεκάθαρο αν η αδενομύωση είναι σχετικά συχνή και

σε μικρότερες ηλικίες, αφού έως πρόσφατα η διάγνωσή της στηριζόταν κυρίως σε ιστολογικά παρασκευάσματα υστερεκτομής (Parazzinietal., 1997) ενώ σήμερα στη διαγνωστική προστέθηκαν σύγχρονες απεικονιστικές μέθοδοι (Reinholdetal., 1996, 1998) και η υστεροσκόπηση (Otaetal., 1992). Αξίζει επίσης να σημειωθεί, ότι δεν έχουν ακόμη καθιερωθεί γενικώς αποδεκτά κριτήρια, σε ό,τι αφορά στο ελάχιστο βάθος διείσδυσης του ενδομήτριου στο μυομήτριο, ώστε να τεθεί ιστολογικά η διάγνωση της αδενομύωσης (Kangetal., 1996).

Η αιτιοπαθογένεια της αδενομύωσης παραμένει ακόμη ασαφής. Πρόσφατες μελέτες καταλήγουν στην υπόθεση ότι προκαλείται από διαταραχή της συνέχειας μεταξύ βασικής στιβάδας του ενδομήτριου και του υποκείμενου μυομητρίου. Η κοινή επιφάνεια ενδομητρίου-μυομητρίου (endometrial-myometrialinterface - EMI) έχει μια μοναδική αρχιτεκτονική και λειτουργία: δεν υπάρχει υποβλεννογόνιος χιτώνας και έτσι το μυομήτριο καθίσταται ευάλωτο στη διείσδυση ενδομήτριων αδένων και κυττάρων του στρώματος (Brosensetal., 1995, Uduwelaetal., 2000). Στο μηχανισμό αυτής της διαταραχής της συνέχειας μπορεί να ενέχονται η προηγηθείσα κύηση, ο μηχανικός χειρουργικός τραυματισμός, η γενετική προδιάθεση, η διαταραγμένη τοπική ανοσολογική απάντηση με την εμφάνιση χρόνιας φλεγμονώδους διεργασίας και τα οιστρογόνα και η προγεστερόνη, δεδομένου ότι η νόσος εμφανίζεται σε αναπαραγωγική ηλικία και υποστρέφεται στην εμμηνόπαυση (Otaetal., 1998, Furuhashietal., 1998, Ferenczyetal., 1998) Μια άλλη θεωρία υποστηρίζει ότι η αδενομύωση μπορεί να αναπτυχθεί από τη διαφοροποίηση αρχέγονου πολυδύναμου μυλλεριανού ιστού προς λάθος κατεύθυνση (Donnezetal., 1995).

Τα κύτταρα της αδενομύωσης χαρακτηρίζονται από αυξημένη έκφραση επιφανειακών αντιγόνων, μορίων προσκόλλησης, αυξητικών παραγόντων και αυξημένα επίπεδα κυκλοοξυγενάσης/υπεροξειδικής δισμουτάσης/ξανθινοξειδάσης (Otaetal., 1998, 2001). Έχει επίσης βρεθεί, ότι από κύτταρα του στρώματος, καθώς και από λευκοκύτταρα, παράγονται μεταλλοπρωτεϊνάσες (matrixmetalloproteinases – MMPs), οι οποίες φαίνεται ότι προκαλούν αποσταθεροποίηση των κυτταρικών δομών και των αιμοφόρων αγγείων του ενδομητρίου με συνέπεια τη δυσλειτουργική αιμορραγία της μήτρας σε περίπτωση υποκείμενης αδενομύωσης.

Έτσι, η αδενομύωση αποτελεί μοναδικό παράδειγμα τοπικής διήθησης και κατά συνέπεια θα μπορούσε να χρησιμοποιηθεί ως μοντέλο για τη μελέτη των μοριακών και γενετικών προϋποθέσεων που ενέχονται στην τοπική κυτταρική διείσδυση.

Σημαντικός φαίνεται να είναι και ο ρόλος του ανοσοποιητικού συστήματος. Στην περιτοναϊκή κοιλότητα παρατηρείται αυξημένος αριθμός μακροφάγων (Haneyetal., 1981), τα οποία με τη σειρά τους εκκρίνουν διάφορες κυτοκίνες, συμπεριλαμβανομένων της Ιντερλευκίνης 1 (IL-1) και του TNF (TumorNecrosisFactor). Επίσης παρατηρούνται αυξημένα αυτοαντισώματα, ιδιαιτέρως κατά των μεμβρανικών φωσφολιπιδίων (Ota, 1991), τα οποία μαζί με την υπόλοιπη παθολογική ανοσολογική απάντηση, συμβάλουν καθοριστικά στην υπογονιμότητα που χαρακτηρίζει την αδενομύωση.

ΕΝΔΟΜΗΤΡΙΟΕΙΔΕΣ ΑΔΕΝΟΚΑΡΚΙΝΩΜΑ ΤΗΣ ΩΟΘΗΚΗΣ

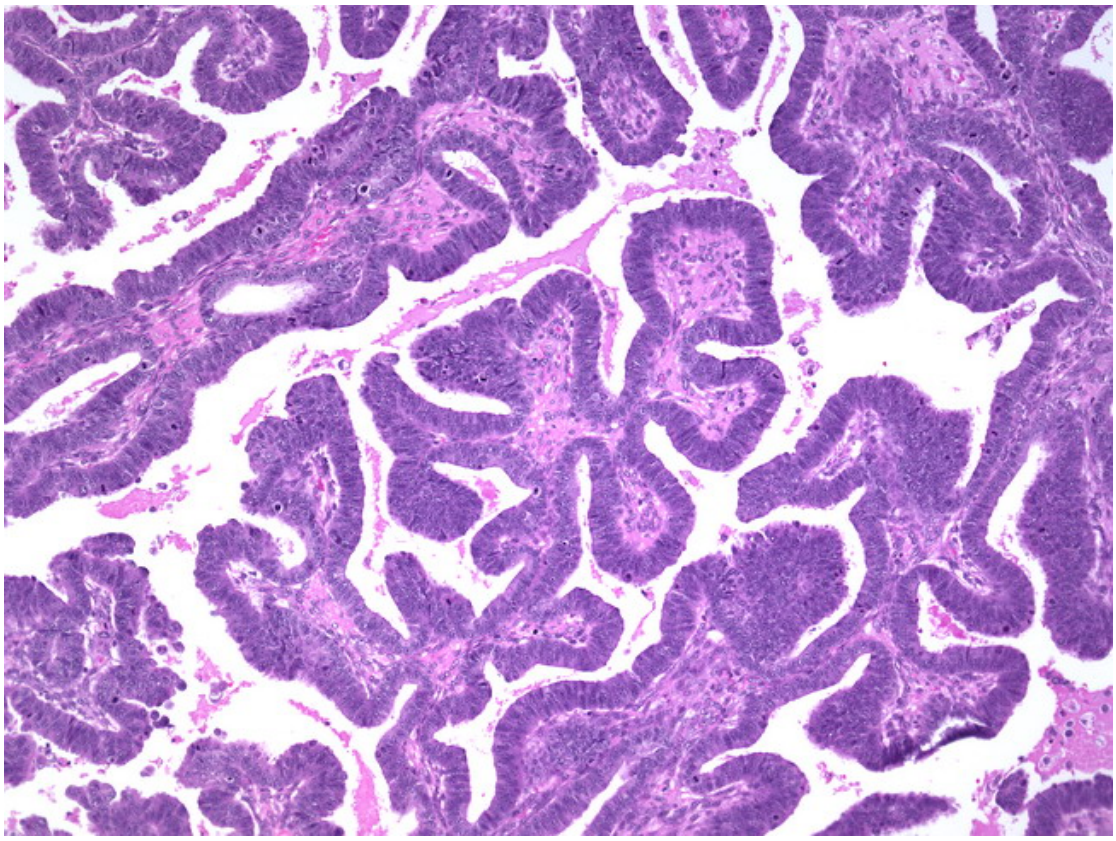

Το 15-20% των επιθηλιακών καρκινωμάτων της ωοθήκης είναι ενδομητριοειδή καρκινώματα. Τα ενδομητριοειδή καρκινώματα αποτελούν τον δεύτερο συχνότερο ιστολογικό τύπο καρκίνου ωοθήκης. Ο συγκεκριμένος ιστολογικός τύπος ταυτοποιήθηκε από τον Παγκόσμιο Οργανισμό Υγείας το 1964.

Τα ενδομητριοειδή καρκινώματα της ωοθήκης συχνότερα εμφανίζονται σε γυναίκες ηλικίας 50-70 ετών. Γυναίκες με ατομικό ή οικογενειακό ιστορικό καρκίνου παχέως εντέρου ή καρκίνου ενδομητρίου (Σύνδρομο Lynch τύπου 2) εμφανίζουν υψηλότερο κίνδυνο να εμφανίσουν ενδομητριοειδή καρκίνο ωοθήκης. Παράγοντες κινδύνου αποτελούν η ηλικία, η ατοκία, η λήψη σκευασμάτων οιστρογόνων χωρίς ταυτόχρονη λήψη προγεσταγόνου.

Η συμπτωματολογία των ενδομητριοειδών καρκινωμάτων της ωοθήκης δεν διαφέρει από τα άλλα είδη: άτυπο κοιλιακό άλγος, διαταραχές του γαστρεντερικού (συχνότερα δυσκοιλιότητα), μετεωρισμός, απώλεια βάρους, καταβολή, ψηλαφητή μάζα. Η διάγνωση γίνεται συνήθως με το διακολπικό υπερηχογράφημα στο οποίο

διαπιστώνεται μόρφωμα στην ωοθήκη, ενώ ο δείκτης CA-125 είναι ανεβασμένος. Στις περισσότερες περιπτώσεις η διάγνωσή τους γίνεται σε πρώιμα στάδια της νόσου, στα Στάδια I και II κατά FIGO.2 Είναι χαρακτηριστικό πως αποτελούν το 50% των καρκινωμάτων ωοθήκης που διαγιγνώσκονται στο Στάδιο I3, ενώ σε μεγάλο ποσοστό τα καρκινώματα αυτά είναι καλής διαφοροποίησης. Αυτό εξηγεί και την καλύτερη πρόγνωση αυτών των ασθενών σε σχέση με άλλους ιστολογικούς τύπους.

Πολλές φορές υπάρχει δυσκολία στην διαφοροδιάγνωση μεταξύ ενός ενδομητριοειδούς καρκινώματος χαμηλής διαφοροποίησης και ενός ορώδους. Σύμφωνα με πολλούς συγγραφείς, τα ενδομητριοειδή καρκινώματα έχουν καλύτερη πρόγνωση σε σχέση με τα ορώδη και στατιστικά η κυτταρομείωση στην διάρκεια του χειρουργείου είναι ικανοποιητικότερη (<2 εκ. υπολειπόμενη νόσο). Σε σχέση με τα ορώδη, λιγότεροι ασθενείς χρειάζονται χημειοθεραπεία και η επιβίωση είναι καλύτερη, ακόμη και σε προχωρημένο στάδιο νόσου.

Τα περισσότερα ενδομητριοειδή καρκινώματα της ωοθήκης συσχετίζονται με ενδομητρίωση, καθώς και με ταυτόχρονη ύπαρξη αδενοκαρκινώματος του ενδομητρίου, ενδομητριοειδούς τύπου. Σε πολλές μελέτες αναφέρεται πως το ενδομητριοειδές καρκίνωμα της ωοθήκης ξεκινά ουσιαστικά από μία ενδομητριωσική ωοθήκη. Έχει διαπιστωθεί πως η ενδομητρίωση είναι συχνή σε όλα τα στάδια του ενδομητριοειδούς καρκίνου σε σχέση με τους άλλους ιστολογικούς τύπους και σε κάποιες μελέτες το 37% των ασθενών είχαν ενδομητρίωση.

Αρκετές θεωρίες έχουν προταθεί για το πώς η ενδομητρίωση μπορεί να οδηγήσει στην δημιουργία ενδομητριοειδούς καρκίνου στην ωοθήκη. Ερευνητές θεωρούν πως μπορεί να συμβεί άμεση «μεταμόρφωση» του καλοήθους επιθηλίου μίας ενδομητριωσικής κύστης σε. Μία άλλη θεωρία προτείνει ως γενεσιουργό αιτία την απώλεια Fe λόγω αιμορραγίας μέσα στην ενδομητριωσική κύστη. Η παρουσία του Fe επάγει διαδικασίες οξειδωτικού στρες μέσα στην κύστη, με αποτέλεσμα την πρόκληση μεταλλάξεων στο DNA των κυττάρων της ωοθήκης και την εξαλλαγή της κύστης. Σε ορισμένες εργασίες αναφέρεται και η θεωρία της «άτυπης» ενδομητρίωσης. Σύμφωνα με αυτή την υπόθεση, το φυσιολογικό επιθήλιο της ενδομητριωσικής κύστης μετατρέπεται σε άτυπο, παρουσιάζεται δηλαδή κυτταρική

ατυπία και δημιουργείται έτσι δυσπλαστικό νεοπλασματικό επιθήλιο, το οποίο στην συνέχεια έχει ως αποτέλεσμα την εμφάνιση ενδομητριοειδούς καρκινώματος. Πάντως, η εξαλλαγή μίας κύστης ενδομητρίωσης σε καρκίνο είναι σπάνια (0,7%), όταν όμως συμβεί συνηθέστερα οδηγεί σε ενδομητριοειδές καρκίνωμα.

Στο 15-20% των περιπτώσεων ενδομητριοειδούς καρκινώματος της ωοθήκης υπάρχει ταυτόχρονα αδενοκρκίνωμα του ενδομητρίου. Αν και στις περισσότερες περιπτώσεις θεωρείται ως δεύτερο πρωτοπαθές νεόπλασμα, η πιθανότητα της μετάστασης από το ένα όργανο στο άλλο είναι δύσκολο να αποκλειστεί. Σε ορισμένες εργασίες αναφέρεται πως ίσως η ανοσοϊστοχημική μελέτη των οιστρογονικών και προγεστερονικών υποδοχέων μπορεί να βοηθήσει στην διαφορο-διάγνωση. Η παθογένεση δεν είναι σαφής. Έχει διατυπωθεί η θεωρία του δευτερογενούς Μυλεριανού συστήματος, σύμφωνα με την οποία το επιθήλιο του γεννητικού συστήματος έχει κοινούς υποδοχείς οι οποίοι αντιδρούν όμοια στα «καρκινογόνα» ερεθίσματα, με αποτέλεσμα τη δημιουργία δύο καρκινωμάτων ταυτόχρονα.

ΙΝΤΕΓΚΡΙΝΕΣ

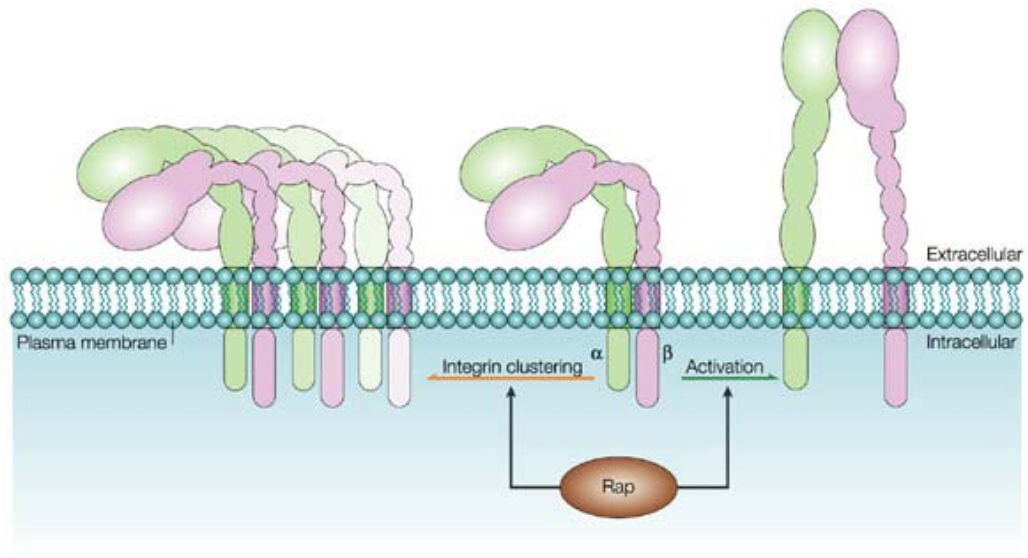

Οι ιντεγκρίνες είναι οικογένεια διαμεμβρανικών υποδοχέων, μόρια δηλαδή της κυτταρικής επιφάνειας, τα οποία αποτελούνται από δύο υπομονάδες, την α και την β. Μεταφέροντας μηνύματα από και προς το περιβάλλον, συνδέουν το κύτταρο με τους γύρω ιστούς και παίζουν ρόλο τόσο στη διαμόρφωση του κυτταρικού σχήματος όσο και στον κυτταρικό κύκλο. Με τον τρόπο αυτό επηρεάζουν την διαίρεση, την ανάπτυξη, την διαφοροποίηση αλλά και την απόπτωση του κυττάρου.

α. Δομή

Οι ιντεγκρίνες είναι γλυκοπρωτεϊνικοί υποδοχείς της κυτταρικής μεμβράνης και παρουσιάζονται ως ετεροδιμερή, αποτελούμενες από την α και β υποομάδα. Στα θηλαστικά έχουν αναγνωριστεί 17α και 8β υποομάδες, οι οποίες εκφράζονται από διαφορετικά γονίδια και σχηματίζουν 22 διαφορετικούς υποδοχείς με διακριτούς ρόλους ο καθένας (Kumar,1998) (εικ.). Η μοριακή μάζα των ιντεγκρινών κυμαίνεται μεταξύ 90kDa και 160kDa . Κάθε κύτταρο εκφράζει μια ή περισσοτερες ιντεγκρίνες.

Κάθε υποομάδα αποτελείται από μια μεγάλη εξωκυτταρική περιοχή, μια διαμεμβρανική και μια μικρή ενδοκυτταρική 40-70 αμινοξέων. Η α υποομάδα αποτελείται από 2 αλυσίδες, οι οποίες συνδέονται μεταξύ τους μ΄ένα δισουλφιδικό δεσμό. Η β υποομάδα έχει 2 χαρακτηριστικά: 1) το εξωκυτταρικό τμήμα της περιέχει επαναλαμβανόμενες, πλούσιες σε κυστεϊνη, περιοχές και 2) το ενδοκυτταρικό

τμήμα της συνδέεται με την ακτινίνη διαμέσου των πρωτεϊνών ταλινίνη, βινκουλίνη και α-ακτινίνη.

Καθένας από τους ιντεγκρινικούς υποδοχείς έχει την δυνατότητα να προσδένεται σε περισσότερους προσδέτες του εξωκυττάριου χώρου. Το σημείο αναγνώρισης για τις ιντεγκρίνες είναι το τριπεπτίδιο RGD (Arg-Gly-Asp) (Ruoslahti and Peirschbacher, 1987), αλληλουχία που απαντάται στη λαμινίνη, φιμπρονεκτίνη, βιτρονεκτίνη, οστεοποντίνη και το κολλαγόνο.

β. Λειτουργία

Οι ιντεγκρίνες τα τελευταία χρόνια έχουν μελετηθεί αρκετά ως προς τη λειτουργία τους, δεδομένου ότι παίζουν σπουδαίο ρόλο σε πολλές και σημαντικές βιολογικές διαδικασίες. Είναι πλέον γνωστό ότι αρκετές ασθένειες οφείλονται σε μεταλλάξεις γονιδίων των ιντεγκρινών (DanenandSonnenberg,2003).

Η ικανότητα πρόσδεσης των ιντεγκρινών με μόρια του εξωκυττάριου χώρου δημιουργεί νέες δομές στην κυτταρική μεμβράνη (focaladhesions), μέσω των οποίων γίνεται η σύνδεση με τον κυτταροσκελετό (Olberdingetal, 2010). Η σύνδεση αυτή με την σειρά της, επάγοντας ποικίλα ενδοκυττάρια μηνυματοδοτικά μόρια και μονοπάτια επιδρά τόσο στη συνάφεια και το σχήμα του κυττάρου, όσο και στην κατανομή, την κίνηση και την μετανάστευσή του.

Ο ρόλος των ιντεγκρινών είναι σημαντικός επίσης τόσο στον πολλαπλασιασμό, όσο και στην απόπτωση των κυττάρων. Οι ιντεγκρινο-εξαρτώμενες συνδέσεις έχουν την ικανότητα να ρυθμίζουν την G1 φάση του κυτταρικού κύκλου και κατ΄επέκταση τον κυτταρικό πολλαπλασιασμό (Zhuetal.,1996).

Όσον αφορά στην απόπτωση των κυττάρων φαίνεται ότι όταν χάνεται η επαφή τους με τον εξωκυττάριο χώρο επέρχεται ο «προγραμματισμένος κυτταρικός θάνατος», μια διαδικασία που ονομάζεται και “anoikis” (FrischandFrancis 1994). Οι ιντεγκρινικοί υποδοχείς εμπλέκονται τόσο στο ενδογενές όσο και στο εξωγενές αποπτωτικό μονοπάτι επάγοντας την έκφραση αντιαποπτωτικών παραγόντων και αναστολέων της απόπτωσης (SalvesenandDuckett, 2002).

Με τους παραπάνω μηχανισμούς δράσης οι ιντεγκρίνες εν τέλει παίζουν ουσιαστικό ρόλο σε φυσιολογικές διεργασίες όπως η επούλωση, η εμβρυική ανάπτυξη αλλά και στην καρκινογένεση μέσω του πολλαπαλσιασμού, της μετανάστευσης και της απόπτωσης των κυττάρων.

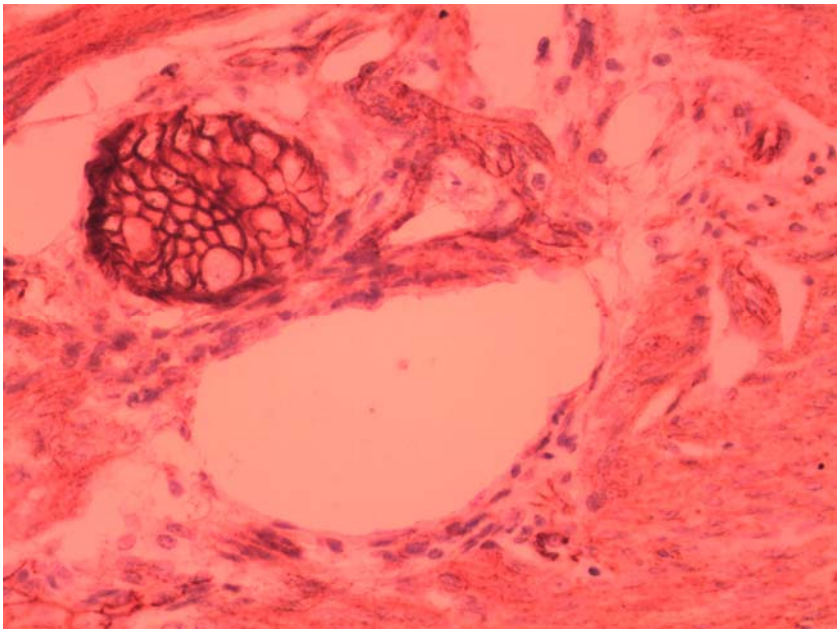

Μεμβρανική εντόπιση ιντεγκρίνης σε αδενομύωση (ανοσόχρωση Χ 200)

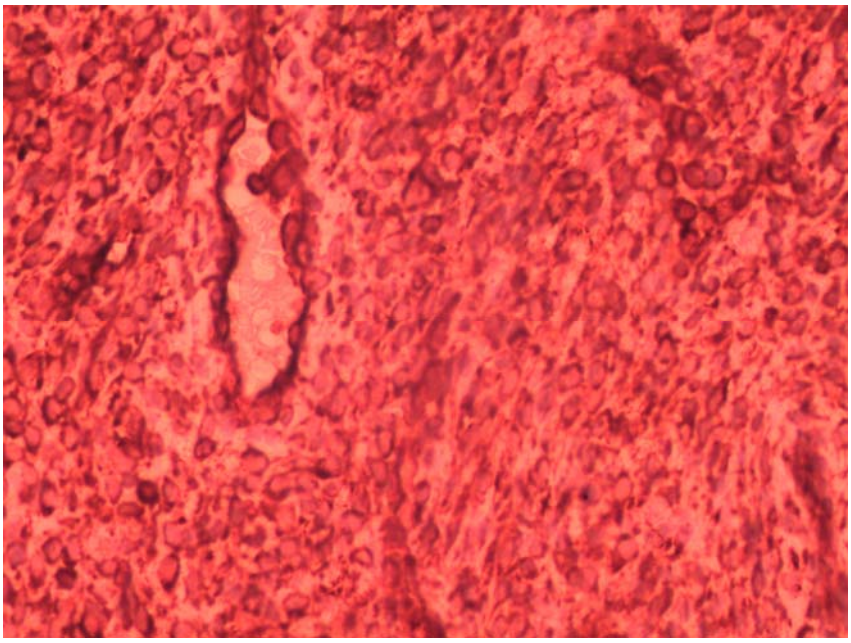

Μεμβρανική εντόπιση ιντεγκρίνης σε τοίχωμα αγγείου και στρωματικά κύτταρα (ανοσόχρωση Χ 120)

Ε-ΚΑΝΤΧΕΡΙΝΗ

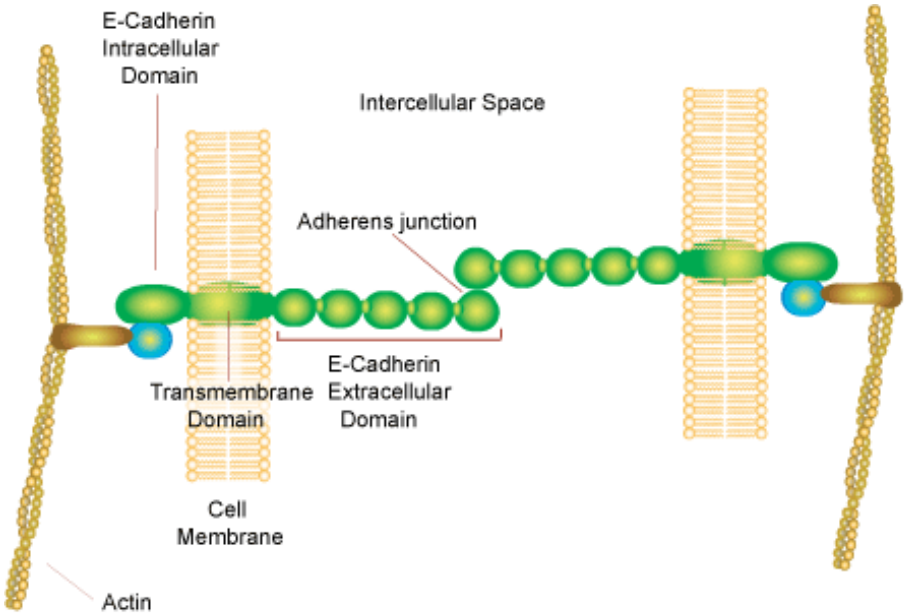

Οι καντχερίνες ανήκουν σε μια οικογένεια διαμεμβρανικών γλυκοπρωτεϊνών, η οποία ενέχεται στην κυτταρική διασύνδεση, τη σηματοδότηση και την κυτταροσκελετική απάντηση των κυττάρων σε εξωτερικά ερεθίσματα. Μέλη της οικογένειας αυτής απαντώνται σχεδόν σε όλους τους συμπαγείς ιστούς.

α. Δομή

Το όνομα καντχερίνη (Cadherine) προέρχεται από το αγγλικό Calciumadhering, λόγω της εξάρτησης των γλυκοπρωτεϊνών αυτών από τα ιόντα ασβεστίου. Στον ανθώπινο οργανισμό έχουν ταυτοποιηθεί μέχρι τώρα 80 διαφορετικά μόρια καντχερίνης. Η πιο γνωστή και καλά μελετημένη, είναι η Ε-καντχερίνη. Το γονίδιο της εκφράζεται κυρίως στα επιθηλιακά κύτταρα και εντοπίζεται στο χρωμόσωμα 16q23.

Δομικά αποτελείται από ένα εξωκυτταρικό, ένα διαμεμβρανικό και ένα ενδοκυτταρικό τμήμα. Το εξωκυτταρικό της τμήμα αποτελείται από πέντε ίδιες ομάδες (EC1-EC5) που συνδέονται με ιόντα ασβεστίου μεταξύ τους. Η ομάδαEC1 βάσει αρκετών μελετών (Blashcuketal, WheelockandJohnson, 2003) φαίνεται να παίζει τον ρόλο κλειδί στην αναγνώριση και προσκόλληση των μορίων Ε-καντχερίνης δύο κυττάρων. Απαραίτητη για την σύνδεση των μορίων αυτών είναι η

παρουσία ιόντων ασβεστίου. Είναι χαρακτηριστικό ότι η Ε-καντχερίνη δημιουργεί μόνο ομόφιλες διασυνδέσεις, ενώνεται δηλαδή μόνο με όμοιούς της υποδοχείς άλλων κυττάρων, σχηματίζοντας διμερή μόρια.

Το ενδοκυτταρικό τμήμα της συνδέεται μέσω των κατενινών με το κυτταροπλασματικό δίκτυο. Συγκεκριμένα, η β-κατενίνη προσφύεται στην Ε-καντχερίνη και η α-κατενίνη παρέχει διαμέσου της β την σύνδεση στο κυτταροπλασματικό δίκτυο. Άλλες κυτταροπλασματικές πρωτεϊνες που ενώνονται με την Ε-καντχερίνη, είναι οι φωσφατάσες της τυροσίνης και το p120, οι οποίες έχουν επίσης σημαντικούς ρυθμιστικούς ρόλους(Reynoldsetal.,1994).

β.Λειτουργία

Στην Ε-καντχερίνη αποδόθηκε αρχικά, μόνο ένας στατικός ρόλος όσον αφορά στη συνοχή των ιστών. Είναι γεγονός ότι η Ε-καντχερίνη εκφράζεται ήδη από το στάδιο της βλαστοκύστης και αργότερα απαντάται σε όλα τα επιθήλιακά κύτταρα. Η ζωή επομένως δεν είναι δυνατή χωρίς την παρουσία της. Η απουσία της Ε-καντχερίνης προκάλεσε για παράδειγμα, σε πειράματα με ποντίκια, το θάνατό τους στο στάδιο της βλαστοκύστης (Larueetal.,1994, MarrsandNelson, 1996).
Ο ρόλος της Ε-καντχερίνης ωστόσο είναι και δυναμικός αφού χρησιμοποιεί σηματοδοτικά μονοπάτια όπως το Wnt. Πρόκειται για μια αλυσιδωτή επαγωγή πρωτεϊνων με κύρια πρωτεϊνη την Wnt, η οποία σταθεροποιεί την β-κατενίνη, μετά την σύνδεση της με την Ε-καντχερίνη, στον πυρήνα του κυττάρου και οδηγεί στην έκφραση γονιδίων ζωτικής σημασίας για το κύτταρο.

Με αυτό τον τρόπο οι Ε-καντχερίνες παίζουν σημαντικό ρόλο στην ανάπτυξη, διαφοροποίηση και ομοιόσταση των επιθηλιακών κυττάρων. Γεγονός καταλυτικό και για την εμβρυογένεση, όπου η παρουσία τους είναι απαραίτητη για τη δημιουργία επιθηλιακών κυττάρων από μεσεγχυματικά κύτταρα.

Η απώλεια της έκφρασης της Ε-καντχερίνης από την άλλη, οδηγεί σε διατάραξη του σηματοδοτικού μονοπατιού Wnt με αποτέλεσμα η" αποσταθεροποιημένη" πλέον β-

κατενίνη να επάγει στον πυρήνα του κυττάρου, την έκφραση ογκογονιδίων όπως το c-myc και το cyclinD1.

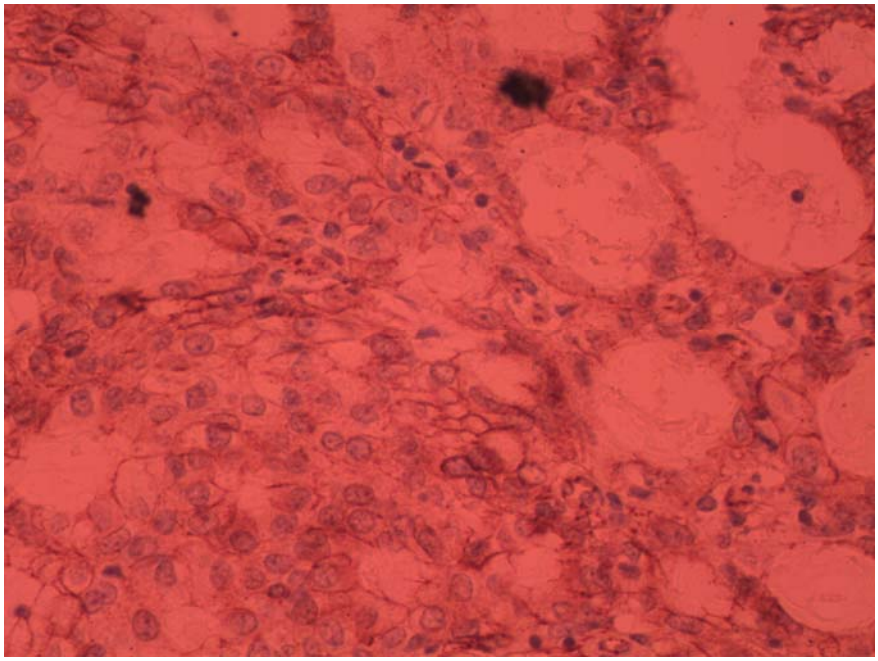

Ελαττωμένη έκφραση καντχερίνης σε ενδομητριοειδές αδενοκαρκίνωμα ωοθήκης (ανοσόχρωση Χ 120)

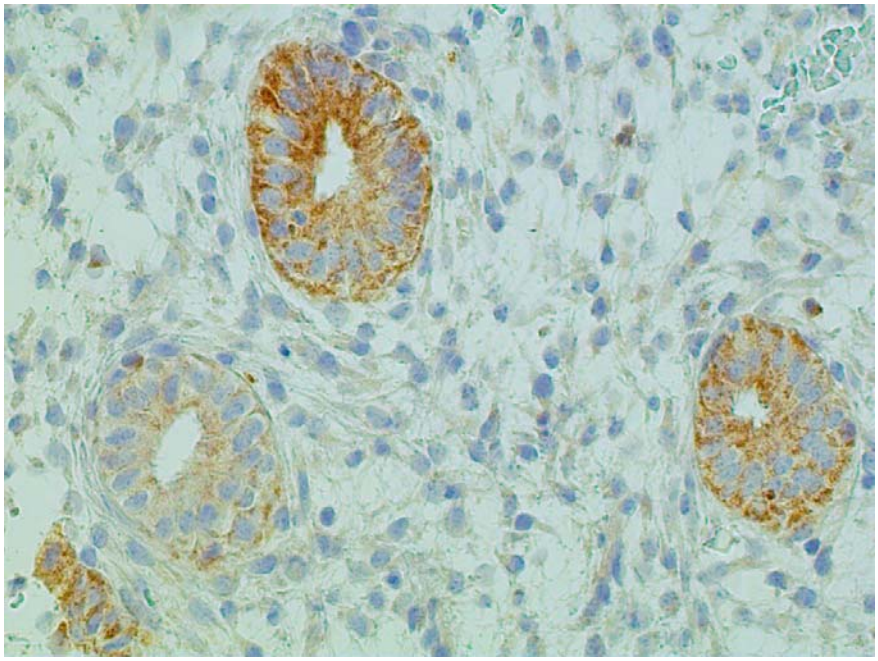

Μεμβρανική έκφραση καντχερίνης σε επιθηλιακά κύτταρα φυσιολογικού ενδομητρίου (ανοσόχρωση Χ 200)

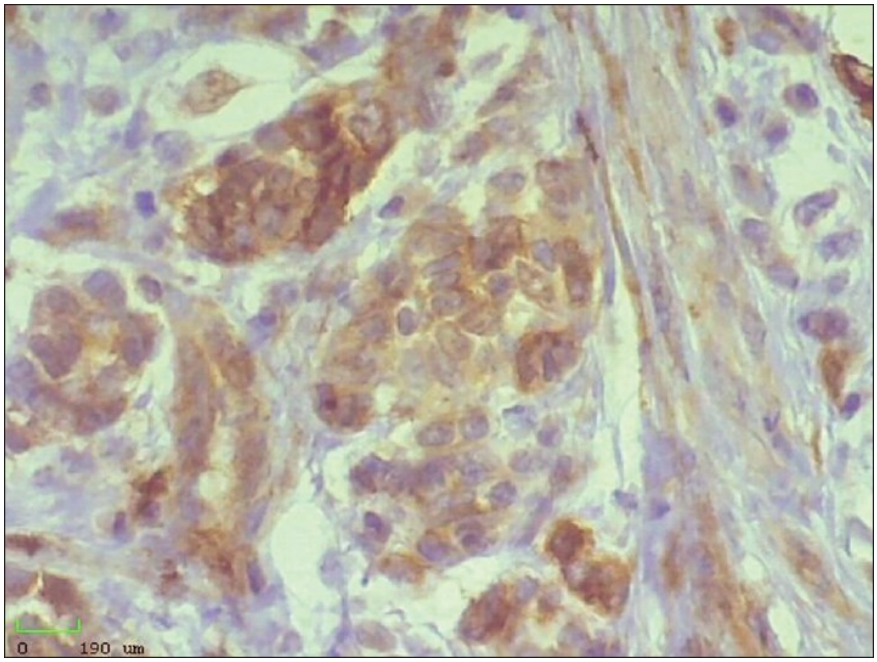

Έκφραση καντχερίνης σε καλά διαφοροποιημένο ενδομητριοειδές καρκίνωμα ωοθήκης (ανοσόχρωση Χ 200)

ΒΙΜΕΝΤΙΝΗ

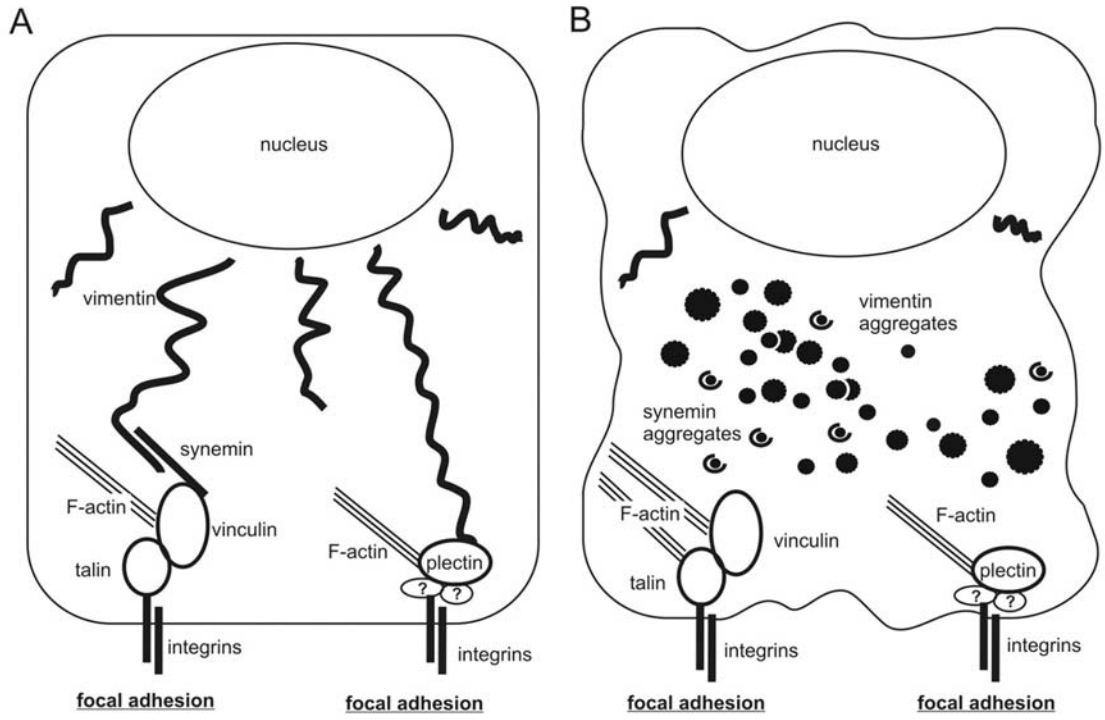

Η βιμεντίνη είναι μια πρωτεϊνη, η οποία ανήκει στην οικογένεια των ενδιάμεσων ινιδίων τύπου ΙΙΙ. Πρόκειται για ινίδια που μοιάζουν με σχοινιά , έχουν μεγάλη ελαστική δύναμη και προσδίδουν στο κύτταρο μηχανική αντοχή.
Η βιμεντίνη, όπως και τα λοιπά ενδιάμεσα ινίδια (κερατίνη, νευροϊνίδια) αποτελούνται από μια κεντρική ραβδόμορφη περιοχή και δύο σφαιρικές κεφαλές, μια αμινοτελική και μια καρβόξυτελική. Με τις κεντρικές περιοχές τους τα ινίδια ενώνονται μεταξύ τους σχηματίζοντας διμερή στη συνέχεια τετραμερή και τελικώς ένα σκοινοειδές ινίδιο.

Η βιμεντίνη μαζί με νημάτια ακτίνης και μικροσωληνίσκους από τουμπουλίνη, σχηματίζουν τον κυτταροσκελετό, ένα πολύπλοκο πρωτεϊνικό δίκτυο που εκτείνεται σε όλο το κυτταρόπλασμα. Στα μιτωτικά κύτταρα απαντάται υπό τη μορφή κοκκίων γύρω από τη χρωμοσωμική περιοχή.

Η βιμεντίνη συμβάλλει σημαντικά στη συνοχή και την ακεραιότητα του κυτταροπλάσματος καθώς και στη διατήρηση του σχήματος των κυττάρων. Εκφράζεται κυρίως στα μεσεγχυματικά κύτταρα και χρησιμοποιείται ως δείκτης κυττάρων μεσεγχυματικής προέλευσης ή επιθηλιακών κυττάρων που υφίστανται

μεσεγχυματική μετάπτωση (EMT= Epithelial-to-mesenchymaltransition), τόσο σε φυσιολογικές όσο και σε μεταστατικές διεργασίες.

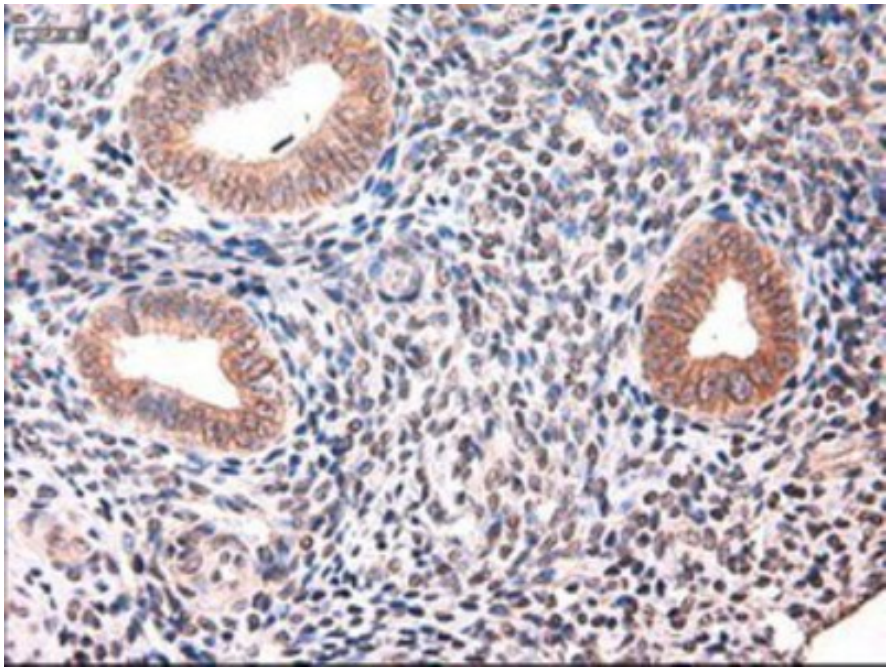

Έκφραση βιμεντίνης σε στρωματικά κύτταρα φυσιολογικού ενδομητρίου και έκφραση και σε αδενικά κύτταρα (ανοσόχρωση Χ 120)

Β. ΕΙΔΙΚΟ ΜΕΡΟΣ

ΣΚΟΠΟΣ ΤΗΣ ΜΕΛΕΤΗΣ

Ο σκοπός της μελέτης είναι η καταγραφή της κατανομής και της διαφοροποιήσης της έκφρασης των Integrin, E-cadherin (επιθηλιακά κύτταρα) και Vimentin (στρωματικά κύτταρα) στο φυσιολογικό ενδομήτριο και σε παθολογικές καταστάσεις όπως, η ενδομητρίωση, αδενομύωση και ενδομητριοειδές καρκίνωμα των ωοθηκών.

ΥΛΙΚΟ ΚΑΙ ΜΕΘΟΔΟΣ

Υλικό της μελέτης αυτής αποτέλεσαν :

- Είκοσι δειγματα φυσιολογικού ενδομητρίου προερχόμενα από ολικές υστερεκτομές οι οποίες πραγματοποιήθηκαν για παθήσεις που δεν αφορούσαν το ενδομήτριο
- Εικοσι δείγματα ενδομητρίου από μήτρες με ενδομητρίωση
- Εικοσι ενδομητριωσικές κύστεις
- Εικοσι ενδομητριοειδή καρκινώματα ωοθήκης

Τα δείγματα προέρχονται από περιστατικά υστερεκτομών και ογκεκτομών που διενεργήθηκαν στην Β Μ/Γ κατά την τελευταία δεκαετία (Διευθυντής Καθηγητής Κος Γ. Κρεατσάς). Όλα τα δείγματα εξετάσθηκαν στο Παθολογοανατομικό εργαστήριο του Αρεταιείου Νοσοκομείου (Διευθύντρια Καθηγήτρια Κα. Κόνδη-Παφίτη). ΟΙ ασθενείς εσημάνθησαν με ειδικό κωδικό ώστε να διαφυλαχτεί το απόρρητο των προσωπικών δεδομένων.

Όλα τα δείγματα μονιμοποιήθηκαν σε διάλυμα ουδέτερης φορμόλης 5% και ακολούθησε διαδικασία ιστολογικής μελέτης.

Μετά την μονιμοποίηση και την διαδικασία ρουτίνας τα δείγματα εγκλείστηκαν σε κύβους παραφίνης και

1. Ακολούθησε αποπαραφίνωση και ενυδάτωση με νερό βρύσης
2. Χρώση με αιματοξυλίνη – ηωσίνη για 15 επτά.
3. Απόπλυση με νερό βρύσης
4. Εμβάπτιση σε οξινισμένο αλκοόλ (3 έως 10 εμβαπτίσεις). Στην συνέχεια απόπλυση με νερό βρύσης και εμβάπτιση σε αμμωνιακό ύδωρ (3 έως 5 εμβαπτίσεις).
5. Έκπλυση των τομών σε νερό βρύσης για 10 έως 20 λεπτά.
6. Ακολούθησε χρώση ηωσίνης δια εμβαπτίσεων των τομών για 10 λεπτά κατά μέσο όρο.

7. Μετά, αφυδάτωση σε ανιούσα οινοπνευμάτων (2 εμβαπτίσεις διάρκειας περίπου 2 λεπτών)
8. Μετά, εμβάπτιση σε απόλυτο αλκοόλ (2 εμβαπτίσεις επί 3 λεπτά κάθε φορά).
9. Στην συνέχεια εμβάπτιση σε ξυλόλη (2 εμβαπτίσεις επί 2 λεπτά η κάθεμία).
10. Επικάλυψη πλακιδίων και μικροσκόπηση σε μκρόσκόπιο Zeiss.

Συμπληρωματικές τομές από όλα τα περιστατικά χρώσθησαν με ανοσοϊστοχημική μέθοδο, σε αυτόματο μηχάνημα Ventana. Ειδικότερα, η ανοσοϊστοχημική χρώση των ιστών περιελάμβανε τα ακόλουθα στάδια:

1. Τοποθέτηση των τομών παραφίνης πάχους 5μ στον κλίβανο στους 60° για 15 λεπτά.
2. Αποπαραφίνωση και ενυδάτωση των τομών μέσω ξυλόλης (επί 10 και 5 λεπτά, αντίστοιχα) και διαδοχική εμβάπτισή τους σε αιθανόλη 100°, 96°,80° και 70°, καθώς και σε δισαπεσταγμένο νερό.
3. Εμβάπτιση των τομών σε TBS buffer (pH:7,6), τρεις αλλαγές ανά 5 λεπτά.
4. Αναστολή της δράσης της ενδογενούς υπεροξειδάσης με επώαση 8 λεπτών σε διάλυμα H_2O_2 3%, σε θερμοκρασία δωματίου.
5. Έκπλυση των τομών με TBS buffer (pH:7,6), τρεις αλλαγές ανά 5 λεπτά.
6. Τοποθέτηση των τομών σε buffer κιτρώδους διαλύματος (pH:6), σε φούρνο μικροκυμάτων, με εναλλαγές του buffer ανά 5 λεπτά.
7. Επικάλυψη των τομών με το πρωτογενές πολυκλωνικό αντίσωμα, στην κατάλληλη αραίωση, επί 45 λεπτά, σε θερμοκρασία δωματίου.
8. Έκπλυση των τομών με TBS buffer (pH:7,6), τρεις αλλαγές ανά 5 λεπτά.
9. Επικάλυψη των τομών με το δευτερογενές αντίσωμα, συνδεδεμένο με βιοτίνη (ανά 1000 μl TBS 10 μl βιοτίνης) επι 30 λεπτά.
10. Έκπλυση των τομών με TBS buffer (pH:7,6), τρεις αλλαγές ανά 5 λεπτά.
11. Επικάλυψη των τομών με το σύμπλεγμα streptABComplex/HRP, Duet (DAKO), επί 30 λεπτά (1000 μl TBS + 10 μl A + 10 μl B), σε θερμοκρασία δωματίου. Παρασκευή του διαλύματος 15 λεπτά πριν την χρήση του.
12. Έκπλυση των τομών με TBS buffer (pH:7,6), τρεις αλλαγές ανά 5 λεπτά.
13. Εφαρμογή του χρωμογόνου DAB (100 μlTris – buffer + 2 epp. DAB + 100 μl H_2O_2 3%) επί 10 λεπτά.
14. Έκπλυση των τομών σε νερό βρύσης.
15. Αντίχρωση των τομών με διάλυμα αιματοξυλίνης – ηωσίνης επί 1 λεπτό, έκπλυση σε νερό βρύσης, αφυδάτωση με διαδοχικές εμβαπτίσεις σε αιθανόλη 70°, 80°, 96° και 100°, ξυλόλη Α και ξυλόλη Β και το τέλος, επίστρωση.
16. Μικροσκόπηση των πλακιδίων με μικροσκόπιο Olympus.

Χρησιμοποιήσαμε αντισώματα βιμεντίνης (Monosan, κλώνος V9), ε-καντχερίνη (cell marque , κλώνος ECH-6), CD 10 (Serotec, κλώνος SNS-C), ιντεργκρίνη και λαμινίνη (Dako, DenmarkP1E6, P1B5).

ΑΠΟΤΕΛΕΣΜΑΤΑ

ΟΜΑΔΑ 1: Φυσιολογικό ενδομήτριο

Τα αποτελέσματά μας συνοπτικά φαίνονται στον Πίνακα 1.

ΠΙΝΑΚΑΣ 1: ΦΥΣΙΟΛΟΓΙΚΟ ΕΝΔΟΜΗΤΡΙΟ				
		INTEGRIN (Επιθηλιακά)	**E-CADHERIN (Επιθηλιακά)**	**VIMENTIN (Στρωματικά)**
1.	Π.Φ	+	+	+
2	Π.Φ	-	+	+
3.	Π.Φ	+	+	+
4.	Π.Φ	+	+	+
5.	Π.Φ	+	+	+
6.	Π.Φ	+	+	+
7.	Π.Φ	+	+	+
8.	Π.Φ	+	+	+
9.	Π.Φ	+	+	-
10.	Π.Φ	+	+	-
11.	Ε.Φ	-	+	+
12.	Ε.Φ	+	+	+
13.	Ε.Φ	+	-	+
14.	Ε.Φ	+	+	+
15.	Ε.Φ	+	+	+
16.	Ε.Φ	+	+	+
17.	Ε.Φ	+	+	+
18.	Ε.Φ	-	+	-
19.	Ε.Φ	+	+	-
20.	Ε.Φ	+	+	-

Αναλυτικά έχουν ως εξής:

Ιντεγκρίνη

Θετική ανοσο-αντίδραση έδωσαν 9 από τα 10 δείγματα παραγωγικής φάσης κύκλου (90%) και 8 από τα 10 δείγματα εκκριτικής φάσης (80%).

Ε-Καντχερίνη

Θετική ανοσο-αντίδραση παρατηρήθηκε σε όλα τα δείγματα παραγωγικής φάσης (10 στα 10, 100%) και στα 9 από τα 10 εκκριτικής φάσης (90%).

Βιμεντίνη

Θετική ανοσο-αντίδραση παρατηρήθηκε στα 8 από τα 10 δείγματα παραγωγικής φάσης (80%) και στα 7 από τα 10 εκκριτικής φάσης (70%).

ΟΜΑΔΑ 2: Αδενομύωση

Τα αποτελέσματα μας φαίνονται στον Πίνακα 2

ΠΙΝΑΚΑΣ 2: ΑΔΕΝΟΜΥΩΣΗ			
	INTEGRIN (Επιθηλιακά)	**E-CADHERIN (Επιθηλιακά)**	**VIMENTIN (Στρωματικά)**
1.	+	+	+
2	|+	+	+
3.	+	+	+
4.	+	+	+
5.	+	+	+
6.	+	+	+
7.	+	+	-
8.	+	+	+
9.	+	+	+
10.	+	+	+
11.	+	+	+
12.	+	+	+
13.	+	+	+
14.	+	+	+
15.	-	-	-
16.	+	+	+
17.	+	+	+
18.	+	+	+

Ιντεγκρίνη

Θετική ανοσο-αντίδραση έδωσαν τα 17 από τα 18 δείγματα (94,4%).

Ε-καντχερίνη

Θετική ανοσο-αντίδραση παρατηρήθηκε στα 17 από τα 18 δείγματα (94,4%).

Βιμεντίνη

Θετική ανοσο-αντίδραση παρατηρήθηκε στα 16 από τα 18 δείγματα (88,8%).

ΟΜΑΔΑ 3: Ενδομητριωσικές κύστεις

Τα αποτελέσματα μας φαίνονται στον Πίνακα 3

ΠΙΝΑΚΑΣ 3: ΕΝΔΟΜΗΤΡΙΩΣΙΚΕΣ ΚΥΣΤΕΙΣ					
	ΗΛΙΚΙΑ	**ΜΕΓΕΘΟΣ ΘΕΣΗ**	**INTEGRIN (Επιθηλιακά)**	**E-CADHERIN (Επιθηλιακά)**	**VIMENTIN (Στρωματικά)**
1.	26	12 εκ. Αρ	-	-	+
2	43	4 εκ. Αρ	+	+	-
3.	29	4 εκ. Δεξ	+	+	+
4.	31	3εκ, 3,5 εκ. αμφω	+	-	+
5.	31	4 εκ. Δεξ	+	+	+
6.	29	5,5 εκ.Αρ	+	-	-
7.	37	4 εκ.,Δεξ	+	+	+
8.	30	8 εκ. Δεξ	+	-	+
9.	49	4 εκ, 5 εκ, αμφω	+	-	-
10.	40	3,5εκ.δεξ	-	+	-
11.	35	4,5 εκ.Αρ	+	+	+
12.	46	7 εκ.Αρισ	+	-	+
13.	49	6 εκ. Δεξ	+	-	+
14.	27	4 εκ. Αρ	+	+	-
15.	30	3 εκ. Αρ	+	+	-
16.	32	2,5 εκ.Αρ	+	+	+
17.	33	1,5 εκ.Δε	+	+	+
18.	35	2 εκ. Αρ	+	-	+
19.	40		-	-	+
20.	28		+	-	+

Ιντεγκρίνη

Θετική ανοσο-αντίδραση παρατηρήθηκε στα 17 από τα 20 δείγματα (85%)

Ε-καντχερίνη

Θετική ανοσο-αντίδραση παρατηρήθηκε στα 10 από τα 20 δείγματα (50%).

Βιμεντίνη

Θετική ανοσο-αντίδραση παρατηρήθηκε στα 15 από τα 20 δείγματα (75%).

ΟΜΑΔΑ 4: Ενδομητριοειδές αδενοκαρκίνωμα ωοθηκών

Τα αποτελέσματα μας φαίνονται στον Πίνακα 4

ΠΙΝΑΚΑΣ 4: ΕΝΔΟΜΗΤΡΙΟΕΙΔΕΣ ΑΔΕΝΟΚΑΡΚΙΝΩΜΑ ΩΟΘΗΚΩΝ						
	ΗΛΙΚΙΑ	**ΜΕΓΕΘΟΣ ΘΕΣΗ**	**GRADE**	**INTEGRIN (Επιθηλιακά)**	**E-CADHERIN (Επιθηλιακά)**	**VIMENTIN (Στρωματικά)**
1.	59	12 εκ. Δ	I	+	-	+
2	56	18εκ. Δ	I	+	-	+
3.	46	13 εκ. Δ	I	-	+	+
4.	38	8εκ, 5 εκ. αμφω	III	-	-	-
5.	59	17εκ.8 εκ αμφω	I	-	-	+
6.	58	5 εκ Δ	I	+	+	+
7.	63	4 εκ.,Α	I	+	+	-
8.	59	4 εκ. Δεξ	II	-	-	+
9.	65	11 εκ, Α	II	-	-	-
10.	76	8 εκ.δεξ	I	+	+	+
11.	38	8 εκ.Αρ	II	-	-	+
12.	67	18εκ. Δ	I	-	-	-
13.	55	9 εκ Δ	II	-	-	+
14.	60	8εκ.19 εκ. αμφω	I	-	-	+
15.	75	12 εκ. Δ	I	+	+	+
16.	34	7 εκ.Αρ	III	-	-	-
17.	58	9 εκ.Δε	I	+	+	+

Ιντεγκρίνη

Θετική ανοσο-αντίδραση έδωσαν τα 7 από τα 17 δείγματα (41,2%).

Ε-καντχερίνη

Θετική ανοσο-αντίδραση παρατηρήθηκε στα 6 από τα 17 δείγματα (35,3%).

Βιμεντίνη

Θετική ανοσο-αντίδραση παρατηρήθηκε στα 12 από τα 17 δείγματα (70,5%).

ΣΥΝΟΠΤΙΚΟΙ- ΣΥΓΚΡΙΤΙΚΟΙ ΠΙΝΑΚΕΣ ΑΠΟΤΕΛΕΣΜΑΤΩΝ

	Φυσιολογικό Ενδομήτριο	**Αδενομύωση**	**Ενδομητρίωση**	**Ενδομητριοειδές Ca Ωοθηκών**
Ιντεγκρίνη	85%	94,4%	85%	**41,1%**
Ε-Καντχερίνη	95%	94,4%	**50%**	**35,2%**
Βιμεντίνη	75%	88,8%	75%	70%

ΕΝΔΟΜΗΤΡΙΟΕΙΔΕΣ CA ΩΟΘΗΚΩΝ

	Grade I	**Grade II**	**Grade III**
Ιντεγκρίνη	7	0	0
Ε-καντχερίνη	6	0	0
Βιμεντίνη	9	3	0

ΣΥΖΗΤΗΣΗ

Παρά το μεγάλο αριθμό θεωριών σχετικά με την προέλευση της ενδομητρίωσης, οι ακριβείς παθογενετικοί μηχανισμοί παραμένουν άγνωστοι.Το ενδιαφέρον των ερευνών τα τελευταία χρόνια έχει εστιαστεί στα «μοριακά» γεγονότα και αφορούν στην προσκόληση επιθηλιακών και στρωματικών ενδομητρικών κυττάρων σε έκτοπες θέσεις. Ανάλογοι μηχανισμοί υποβοηθούν και το μεταστατικό δυναμικό των ωοθηκικών καρκίνων. Οι μηχανισμοί αυτοί έχουν σχέση τόσο με την παρουσία μορίων συγκόλλησης όσο και αυξητικών παραγόντων στα πλάισια μιας διαταραγμένης ανοσολογικής απόκρισης στο μικροπεριβάλλον του σημείου εμφύτευσης (Hirotakaetal, 1998). Η δυνατότητα των ενδομητρικών κυττάρων να εμφυτεύονται, κατά την παθογένεση της περιτοναϊκής ενδομητρίωσης, παρουσιάζει ιδιαίτερο ενδιαφέρον. Μελέτες δείχνουν ότι στο αίμα της εμμήνου ρύσεως υπάρχουν ενδομητρικά κύτταρα, τα οποία επιβιώνουν και προσκολούνται στην άθικτη περιτοναϊκή κοιλότητα (PaulJ.Q.vanderLindenetal, 1994).

Η παρούσα μελέτη εξετάζει την έκφραση δύο μορίων συγκόλλησης, της ιντεγκρίνης και της Ε-καντχερίνης και ενός αυξητικού παράγοντα, της βιμεντίνης, τόσο στην ενδομητρίωση όσο και στο ενδομητριοειδές καρκίνο των ωοθηκών. Η έκφραση των μορίων αυτών σε σύγκριση με το φυσιολογικό ενδομήτριο, μπορεί να βοηθήσει στην κατανόηση της παθογένεσης και κατά συνέπεια της αντιμετώπισης των παραπάνω παθολογικών καταστάσεων.

Οι ιντεγκρίνες μέσω της ικανότητας της προσκόλησης δημιουργούν νέες δομές στην κυτταρική μεμβράνη (focaladhesions) επάγοντας έτσι ποικίλα μηνυματοδοτικά μόρια και μονοπάτια που επιδρούν στη συνάφεια, το σχήμα, τη μετανάστευση, τη διείσδιση ακόμα και τον πολλαπλασιασμό και τον προγραμματισμένο θάνατο του κυττάρου.

Η Ε-καντχερίνη ανήκει σε μια οικογένεια διαμεμβρανικών γλυκοπρωτεϊνών, που απαντάται σε όλα τα επιθηλιακά κύτταρα και ενέχεται στην κυτταρική διασύνδεση, τη σηματοδότηση και την κυτταροσκελετική απάντηση των κυττάρων σε εξωτερικά ερεθίσματα.

Η βιμεντίνη με τη σειρά της ανήκει στην οικογένεια των ενδιάμεσων ινιδίων τύπου ΙΙΙ που σχηματίζουν τον κυτταροσκελετό και συμβάλουν σημαντικά στη συνοχή και την ακεραιότητα των κυττάρων.

Εξετάζοντας την έκφραση των μορίων αυτών στο φυσιολογικό ενδομήτριο, την αδενομύωση, την ενδομητρίωση και το ενδομητριοειδές Ca των ωοθηκών, είχαμε τα εξής αποτελέσματα:

Α) Στο **φυσιολογικό ενδομήτριο** (ΦΕ) παρατηρήθηκε έκφραση και των τριών μορίων σε όλα τα δείγματα χωρίς μεταβολή στη φάση του κύκλου.

Β) Στην **αδενομύωση** η έκφραση των εξεταζόμενων μορίων στα δείγματα μας δεν σημείωσε καμιά διαφορά από το φυσιολογικό ενδομήτριο. Αυτό δεν επιβεβαίωνεται από άλλες μελέτες, στις οποίες ωστόσο, τα αποτελέσματα είναι συγκρουόμενα.

Η ιντεγκρίνη σύμφωνα με κάποιες εργασίες έχει μειωμένη έκφραση στην αδενωμύωση, κυρίως στην εκκρτιτική φάση (YuXiaoetal 2012). Άλλες μελέτες δείχνουν στην αδενομύωση αύξηση κάποιων ιντεγκρινών (VLA 2,3) (OtaH, tanakaT, 1997). Οι μεταβολές πάντως στην έκφραση των ιντεγκρινών, είναι κοινά αποδεκτό ότι αντιπροσωπεύουν αλλαγές του μικροπεριβάλλοντος του ενδομητρίου. Δε γνωρίζουμε ακόμα πολλά για τους ρυθμιστικούς παράγοντες της έκφρασης της ιντεγκρίνης στο ενδομήτριο. Φαίνεται όμως ότι το τοπικό ανοσοποιητικό σύστημα, με τα μακροφάγα κύτταρά του,παίζει σημαντικό ρόλο. Αφού ενεργοποιηθούν, εκκρίνουν κυτοκίνες και αυξητικούς παράγοντες, τα οποία με τη σειρά τους επηρεάζουν την έκφραση των ιντεγκρινών (Dedhar, 1998, Ignotzetal 1989). Σύμφωνα με τη μελέτη του Sundqvist , η οποία εξετάζει πιθανούς παθογενετικούς μηχανισμούς της ενδομητρίωσης, φαίνεται να ισχύει και η αντίθετη κατεύθυνση του παραπάνω μηχανισμού. Οι ιντεγκρίνες δηλαδή μπορούν άμεσα ή έμμεσα να ενεργοποιήσουν κυτοκίνες και αυξητικούς παράγοντες, τα οποία κάτω από την επίδραση των οιστρογόνων , ρυθμίζουν τον πολλαπλασιασμό και την ακεραιότητα των ενδομητρικών κυττάρων (Sundqvistetal, 2012).

Τα αποτελέσματα των μελετών σχετικά με την έκφραση της Ε-καντχερίνης στην αδενομύωση, είναι εξίσου συγκρουόμενα. Υπάρχουν μελέτες ,που παρατηρήθηκε αύξηση της έκφρασης της Ε-καντχερίνης σε σχέση με το φυσιολογικό ενδομήτριο, η οποία μάλιστα φάινεται να είναι ανάλογη της διάρκειας της νόσου. Επίσης στις εστίες αδενομύωσης παρατηρήθηκε αυξημένη προσκόληση των ενδομητρικών κυττάρων μεταξύ τους, γεγονός που μπορεί να οφείλεται στην αλλαγή της μικροκυκλοφορίας (Hirotaetal 1998, Gorbachevaetal, 2008). Αντίθετα με τα ευρήματα αυτά, στην εργασία των Matsuzaki και Darcha βρέθηκε μειωμένη η έκφραση της Ε-καντχερίνης στην αδενομύωση και την ενδομητρίωση. Η μείωση ή η απώλεια της Ε-καντχερίνης αποτελεί δείκτη για μεσεγχυματική μετάπτωση επιθηλιακών κυττάρων (EMT=EpithelialtoMesenchymalTransition) και αυτός είναι ένας μηχανισμός που απαντάται στη διήθηση και τη μετάσταση των καρκινικών κυττάρων. Οι συγγραφείς καταλήγουν στο συμπέρασμα ότι η μεταπτώση των επιθηλιακών κυττάρων σε μεσεγχυματικά, αλλα και η μετάπτωση των μεσεγχυματικών σε επιθηλιακά κύτταρα, μπορεί να ανήκουν στα παθογενετικά μονοπάτια και της αδενομύωσης-ενδομητρίωσης (S.MatsuzaliandC.Darcha, 2001).

Γ) Στην **ενδομητρίωση** σύμφωνα με τα δικά μας αποτελέσματα δε βρέθηκε διαφορά στην έκφραση της ιντεγκρίνης σε σχέση με το φυσιολογικό ενδομήτριο. Άλλες μελέτες υποστηρίζουν είτε μείωση (Lesseyetal,1994), είτε αύξηση (OtaHandTanaka,

1997) της έκφρασης των ιντεγκρινών στην ενδομητρίωση, γεγονός που το αποδίδουν στην αλλαγή του μικροπεριβάλλοντος του ενδομητρίου.

Όσον αφορά στην Ε-καντχερίνη παρατηρήσαμε μια σημαντική μείωση της έκφρασης της στην ενδομητρίωση. Στο ίδιο αποτέλεσμα καταλήγουν και άλλες μελέτες (S.MatsuzaliandC.Darcha, 2001). Οι Changetal. βρήκαν στην εργασία τους σε έκτοπο ενδομήτριο, αυξημένο το OCT4mRNA. Αυτό με τη σειρά του κωδικοποιεί στο ενδομήτριο γονίδια που υποστηρίζουν τη μεταναστευτική ικανότητα των κυττάρων και σχετίζεται μεταξύ άλλων και με μειωμένη έκφραση της Ε-καντχερίνης (ChangJHetal,2013). Αυξημένη, αντίθετα, βρίσκεται η έκφραση της Ε-καντχερίνης στην ενδομητρίωση, σύμφωνα με άλλες μελέτες (H.Otaetal, 1998, OtahandTanakaT, 1997). Άλλη εργασία υποστηρίζει ότι δεν υπάρχει διαφορά της έκφρασης της Ε-καντχερίνης σε σχέση με το φυσιολογικό ενδομήτριο και συνεπώς το μόριο αυτό δεν παίζει ρόλο στη διαδικασία προσκόλησης που οδηγεί σε ενδομητρίωση.

Ενδιαφέρουσα είναι η συμπεριφορά της βιμεντίνης, η οποία σε όλα τα δείγματα της μελέτης μας εκφράστηκε τόσο στα στρωματικά όσο και στα επιθηλιακά κύτταρα. Σύμφωνα με τα δικά μας αποτελέσματα, το ποσοστό έκφρασης της στη ενδομητρίωση ήταν το ίδιο με το φυσιολογικό ενδομήτριο. Το γεγονός της παρουσίας της βιμεντίνης στα επιθηλιακά κύτταρα

συνάδει με την προέλευση των ενδομητρικών επιθηλιακών κυττάρων από το ενδιάμεσο μεσόδερμα μέσω επιθηλιακής μετάπτωσης των μεσεγχυματικών κυττάρων (MesenchymaltoEpithelialTransition=MET). Ακριβώς λοιπόν λόγω της προέλευσής τους τα ενδομητρικά επιθηλιακά κύτταρα έχουν την ικανότητα και της μεσεγχυματικής μετάπτωσης (EMT) όπως προαναφέρθηκε. Μελέτες ωστόσο που δείχνουν μείωση της βιμεντίνης στην ενδομητρίωση, υποστηρίζουν ότι τα επιθηλιακά κύτταρα μετά την εμφύτευση τους χάνουν τη δυνατότητα μετατροπής τους σε μεσεγχυματικά (MatsuzakiandDarcha, 2011). Η μειωμένη βιμεντίνη στις ενδομητριωσικές κύστεις, εξηγήθηκε από άλλους ερευνητές ως συνέπεια της αυξημένης πίεσης μέσα στις κύστεις αυτές(SongIOetal,1998). Αντίθετα οι Changetal στη μελέτη τους βρήκαν αυξημένη βιμεντίνη στην ενδομητρίωση ως αποτέλεσμα της υπερέκφρασης του OCT4 mRNA, που κωδικοποιεί γονίδια σχετιζόμενα με την κυτταρική μετανάστευση, προτείνοντας το και ως πιθανό παθογενετικό μηχανισμό.

Δ) Στο **ενδομητριοειδές αδενοκαρκίνωμα των ωοθηκών** στη δική μας μελέτη παρατηρήθηκε σημαντική μείωση της ιντεγκρίνης σε σχέση με το φυσιολογικό ενδομήτριο. Επίσης εκφράστηκε μόνο σε καρκίνο GradeI , και καθόλου σε GradeII και III. Το αποτέλεσμα αυτό δε συμφωνεί με το ρόλο των ιντεγκρινών στην καρκινογένεση. Γνωρίζουμε ότι μέσω των ιντεγκρινώνκαθίστανται εφικτές διεργασίες όπως η διείσδυση των καρκινικών κυττάρων στην εξωκυττάρια ουσία, το πέρασμα διαμέσου των αγγειακών τοιχωμάτων και η προσάραξη στο ενδοθήλιο. Παρολ΄αυτά μελέτες στην έκφραση των ιντεγκρινών δείχνουν ότι στα κακοήθη

κύτταρα αλλάζει το πρότυπο έκφρασης των ιντεγκρινών. Οι αλλαγές αυτές εξαρτώνται από τον τύπο του καρκίνου και μπορεί να πολίλουν ακόμα και ανάμεσα στα κύτταρα ενός όγκου (Mizejewski, 1999). Έτσι ορισμένες ιντεγκρίνες υπερεκφράζονται, άλλες παύουν να εκφράζονται και άλλες φωσφορυλιώνται, γεγονός που επηρεάζει την πρόσδεση τους στη ΕΘΟ και τη σύνδεση τους με τον κυτταροσκελετό (Taddeietal, 2003).

ΗΕ-καντχερίνη στην εργασία μας σύμφωνα με τα αποτέλεσματα πολλών μελετών, βρέθηκε με σαφώς μειωμένη έκφραση στα GradeI ενδομητριοειδή αδενοκαρκινώματα των ωοθηκών και δεν εκφράστηκε καθόλου στα GradeII και III. Η Ε καντχερίνη συνιστά τον καλύτερα μελετημένο τύπο καντχερίνης ο οποίος και κατέχει κεντρικό ρόλο στην καρκινογένεση (VanAken, andDeWever, etal, 2001). Μελέτες έχουν επισημάνει αφενός μείωση της έκφρασής της στα στάδια αποκοπής και μετανάστευσης των καρκινικών κυττάρων από τον πρωτοπαθή όγκο (Braun, andPantel, 1999; Bussemakers, andvanMoorselaar, etal, 1992; Frixen, andBehrens, etal, 1991) και αφετέρου επανέκφρασή της στην μεταστατική εστία (Bryden, andFreemont, etal, 1999; Bukholm, Nesland, andBorresen-Dale, 2000). Οι καρκινικές κυτταρικές σειρές οι οποίες εκφράζουν ισχυρά την Ε-καντχερίνη εμφανίζουν χαμηλό μεταστατικό δυναμικό ενώ το αντίθετο ισχύει για αυτές που εμφανίζουν ασθενή έκφρασή της. Επιπλέον η επαγόμενη έκφραση Ε-καντχερίνης στις τελευταίες οδηγεί σε αυξημένη μεταστατική ικανότητα (Choong, 2003; Mbalaviele, andDunstan, etal, 1996). Ωστόσο πρέπει να αναφερθεί και η ύπαρξη μελετών οι οποίες δεν επιβεβαιώνουν τα παραπάνω αποτελέσματα αλλά αντίθετα υποστηρίζουν ότι όγκοι υψηλής κακοήθειας διατηρούν σε προχωρημένα στάδια την έκφραση της Ε-καντχερίνης (Gillett, andMiles, etal, 2001; Howard, andLau, etal, 2005).

Τέλος η βιμεντίνη στη μελέτη μας σημείωσε την ίδια έκφραση στο ενδομητριοειδές αδενοκαρκίνωμα των ωοθηκών όπως στο φυσιολογικό ενδομήτριο. Επίσης δεν εκφράστηκε καθόλου στους GradeIII καρκίνους, γεγονός που έρχεται σε αντίθεση με τη γνωστή πλέον συμπεριφορά της βιμεντίνης στην καρκινογένεση. Είναι γνωστό ότι σε πολλούς επιθηλιακούς καρκίνους παρατηρείται υπερέκφραση της βιμεντίνης, η οποία είναι ανάλογη του μεγέθους του όγκου, της διήθησης και της κακής πρόγνωσης (SatelliA, LiS,2011). Χρησιμοποιείται άλλωστε ως δείκτης κυττάρων μεσεγχυματικής προέλευσης ή επιθηλιακών κυττάρων που υφίστανται μεσεγχυματική μετάπτωση (ΕΜΤ), μηχανισμός γνωστός σε μεταστατικές διεργασίες.

Όπως είδαμε τα αποτελέσματα των μελετών σχετικά με την έκφραση των εξεταζόμενων μορίων στις παραπάνω παθολογικές καταστάσεις, διαφέρουν πολύ μεταξύ τους. Αυτό ίσως οφείλεται στη διαφορετικότητα του σχεδιασμού,της ευαισθησίας των μεθόδων και του υλικού των βιοψιών. Το ενδομήτριο άλλωστε που εξετάστηκε είναι από τους πιο ενεργά αναπτυσσόμενους ιστούς και έχει τη δυνατότητα να υφίσταται συνεχείς μεταβολές.

Επομένως περισσότερες μελέτες είναι απαραίτητες έτσι ώστε να κατανοηθούν σε βάθος οι παθοφυσιολογικοί μηχανισμοί της αδενομύωσης, ενδομητρίωσης και ενδομητριοειδούς καρκίνου των ωοθηκών, με σκοπό τις αιτιολογικές διαγνωστικές μεθόδους και φυσικά νέα αιτιολογικέά θεραπευτικά σχήματα.

ΣΥΜΠΕΡΑΣΜΑΤΑ

Στην παρούσα μελέτη εξετάσθηκε η έκφραση των μορίων κυτταρικής συγκόλλησης, ιντεγκρίνη και Ε-κανχερίνη στα επιθηλιακά κύτταρα φυσιολογικού ενδομητρίου,ενδομητρίου γυναικών με αδενομύωση, ενδομητρίωση και ενδομητριοειδούς καρκινώματος των ωοθηκών καθώς και η έκφραση του ενδιάμεσου ινιδίου τύπου ΙΙΙ, βιμεντίνη, στα στρωματικά κύτταρα των ίδιων δειγμάτων. Τα αποτελέσματα της μελέτης έχουν ως εξής:

- Στο φυσιολογικό ενδομήτριο παρατηρήθηκε έκφραση της ιντεγκρίνης, Ε-καντχερίνης και βιμεντίνης σε όλα τα δείγματα, ανεξάρτητα από τη φάση του κύκλου.
- Στην αδενομύωση δεν παρατηρήθηκε καμιά μεταβολή στην έκφραση των μορίων σε σχέση με το φυσιολογικό ενδομήτριο.
- Στην ενδομητρίωση παρατηρήθηκε μείωση της έκφρασης της Ε-καντχερίνης σε σχέση με το φυσιολογικό ενδομήτριο.Τα υπόλοιπα μόρια εκφράστηκαν στο ίδιο ποσοστό περίπου με το φυσιολογικό ενδομήτριο.
- Στο ενδομητριοειδές καρκίνωμα των ωοθηκών παρατηρήθηκε σημαντική μείωση της έκφρασης της ιντεγκρίνης και της Ε-καντχερίνης ενώ η βιμεντίνη παρέμεινε αμετάβλητη σε σχέση με το φυσιολογικό ενδομήτριο. Και τα τρία μόρια εκφράστηκαν στον καρκίνο Grade I και κανένα δεν εκφράστηκε στο Grade III. Στο Grade II παρουσίασαν θετική ανοσο-αντίδραση στη βιμεντίνη μόνο 3 δείγματα.

Περαιτέρω έρευνες είναι απαραίτητες ώστε να συμβάλλουν στην ανίχνευση των παραγόντων που ρυθμίζουν τις μεταβολές στη λειτουργία των ενδομητρικών κυττάρων και την ανεύρεση των μοριακών οδών που καταλύουν αυτές τις μεταβολές ώστε να κατανοήσουμε εις βάθος τους παθοφυσιολογικούς μηχανισμούς που εμπλέκονται στην αδενομύωση, ενδομητρίωση και στο ενδομητριοειδές καρκίνωμα των ωοθηκών.

ΒΙΒΛΙΟΓΡΑΦΙΑ

1. American fertility Society. Revised American Fertility Society Classification: 1985. Fertil Steril 1985;43:351-2

2. Arici A, Oral E, Attar E, Tazuke S, Olive DL. Monocyte chemotactic protein-1 concetration in peritoneal fluid of women with endometriosis and its modulation of expression in mesothelial cells. Fertil Steril 1997;67:1065-72.

3. Arici A, Seli E, Zeyneloglou HB, Senturk LM, Oral E, Olive DL. Interleukin-8 induces proliferation of endometrial stromal cells: a potential autocrine growth factor. J Clin Endocrinol Metab 1998;83:1201-5.

4. Arici A, Tazuke SI, Attar E, Kliman HJ, Olive DL. Interleukin-8 concetration in peritoneal fluid of patients with endometriosis and modulation of interleukin-8 expression in human mesothelial cells. Mol Hum Reprod 1996;2:40-5.

5. Arici A. Local cytokines in endometrial tissue: the role of interleukin-8 in the pathogenesis of endometriosis. Ann N Y Acad Sci 2002;955:101-9.

6. Arumugam K, Lim JM. Menstrual characteristics associated with endometriosis. Br J Obstet Gynecol 1997;104:948-50.

7. Becker CM, D'Amato RJ. Angiogenesis and angiogenetic therapy in endometriosis. Microvasc Res 2007;74:121-30.

8. Bergqvist A, Ljungberg O, Skoog L. Immunohistochemical analysis of oestrogen and progesterone receptors in endometriotic tissue and endometrium. Hum Reprod 1993;8:1915-22.

9. Berkley KJ, Rapkin AJ, Papka RE. The pains of endometriosis. Science 2005;308:1587-9.

10. Bird CC, McElin TW, Manalo-Estrella P. The elusive adenomyosis of the uterus. Am J Obstet Gynecol 1972; 112:83–593.

11. Brosens IA, Puttemans PJ, Deprest J. The endoscopic localization of endometrial implants in the ovarian chocolate cyst. Fertil Steril 1994;61:1034-8.

12. Brosens JJ, De Souza NM, Barker FG. Uterine junctional zone: function and disease. Lancet 1995; 346:558–560.

13. Campbell IG, Thomas EJ. Endometriosis: candidate genes. Hum Reprod Update, Jan-Feb 2001;7:15-20.

14. Chang JH, Au HK, Lee WC, Chi CC, Ling TY, Wang LM, Kao SH, Huang YH, Tzeng CR. Expression of the pluripotent transcription factor OCT4 promotes cell migration in endometriosis. Fertil Steril. 2013 Apr;99(5):1332-1339.e5.

15. Chapron C, Chopin N, Borgese B, Foulot H, Dousset B, Vacher-Lavenn MC, Vieira M, Hasan W, Bricou A. Deeply infiltrating endometriosis: pathogenetic implications of the anatomical distribution. Hum Reprod 2006;21:1839-45.

16. Cramer DW, Missmer SA. The epidemiology of endometriosis. Ann N Y Acad Sci 2002;955:11-22.

17. Cramer DW, Wilson E, Stillman RJ, et al. The relation of endometriosis to menstrual characteristics, smoking and exercise. JAMA 1986;25:1904-9.

18. D'Hooghe TM, Babra CS, Raeymaekers BM, DeJonge I, Lauweryns JM, Koninckx PR. Intrapelvic injection of menstrual endometrium causes endometriosis in baboons. Am J Obstet Gynecol 1995;173:125-34.

19. Danen EH, Sonnenberg A: Integrins in regulation of tissue development and function. J Pathol. 2003, 201:632-41

20. Dassen H, Punyadeera C, Camps R, Delvoux B, Van Langendonckt A, Donnez J, Husen B, Thole H. Estrogen metabolizing enzymes in endometrium and endometriosis. Hum Reprod 2007;22:3148-58.

21. Dechaud H, Witz CA, Montoya-Rodriguez IA, Shenken RS. Messothelial cell associated hyaluronic acid promotes adhesion of endometrial cells to mesothelium. Fertil Steril 2001;76:1012-8.

22. Donnez J, Nisolle M, Casanas-Roux F, Bassil S, Anaf V. Rectovaginal septum, endometriosis or adenomyosis: laparoscopic management in a series of 231 patients. Human Reproduction 1995; 10:630- 635.

23. Donnez J, Nisolle M, Gillerot S, Smets M, Bassil S, Casanas-Roux F. Rectovaginal septum adenomyotic nodules: a series of 500 cases. Br J Obstet Gynaecol 1997; 104:1014–1018.

24. Donnez J, Nissole M, Gillet N, Smets M, Bassil S, Casanas-Roux F. Large ovarian endometrioma. Hum Reprod 1996;11:641-6.

25. Donnez J, Nissole M, Smoes P, Gillet N, Beguin S, Casanas-Roux F. Peritoneal endometriosis and endometriotic nodule of the retrovaginal septum are two different entities. Fertil Steril 1996;66:362-8.

26. Donnez J, Smoes P, Gillerot S, Casanas-Roux F, Nissole M. Vascular endothelial growth factor (VEGF) in endometriosis. Hum Reprod 1998;13:1686-90.

27. Donnez J, Squifflet J, Casanas-Roux F, Pirard C, Jadoul P, van Langendonckt A. Typical and subtle atypical presentations of endometriosis. Obstet Gynecol Clin N Am 2003;30:83-93.

28. Donnez J, van Langendonckt A. Typical and subtle atypical presentations of endometriosis. Curr Opin Obstet Gynecol 2004;16:431-7.

29. Evers JLH, Dunselman GAJ, van der Linden PJO. Markers for endometriosis. Baillieres Clin Obstet Gynecol 1993;7:715-39.

30. Falconer H, D'Hooghe T, Fried G. Endometriosis and genetic polymorphisms. Obstet Gynecol Surv 2007;62:616-28.

31. Ferenczy A. Pathophysiology of adenomyosis. Hum Reprod Update 1998; 4:312-322.

32. Fowler PA, Tattum J, Bhattacharya S, et al. An investigation of the effects of endometriosis on the proteome of human eutopic endometrium: a heterogeneous tissue with a complex disease. Proteomics 2007;7:130-42.

33. Frisch SM, Francis H: Disruption of epithelial cell-matrix interactions induces apoptosis. J Cell Biol. 1994, 124:619-626

34. Frisch SM, Ruoslahti E: Integrins and anoikis. Cur Opin Cell Biol. 1997, 9:701-706

35. Furuhashi M, Miyabe Y, Katsumata Y, Oda H, Imai N. Comparison of complications of vaginal hysterectomy in patients with leiomyomas and in patients with adenomyosis. Arch Gynecol Obstet 1998; 262:69–73.

36. Gentilini D, Somigliana E, Vigano P, Vignali M, Busacca M, DiBlasio AM. The vascular endothelial growth factor +405G>C polymorphism in endometriosis. Hum Reprod 2008;23:211-5.

37. Giudice L, Kao LC. Endometriosis. Lancet 2004;364:1789-99.

38. Giudice LC. Growth factors and growth modulators in human uterine endometrium: their potential relevance to reproductive medicine. Fertil Steril 1994;61:1-17.

39. Gorbacheva IuV, Romadanova IuA, Solomakhina MA, Popova OP, Voloshchuk IN. The specific features of the expression of E-cadherin and beta-catenin in adenomyosis. Arkh Patol. 2008 Sep-Oct;70(5):12-6.

40. Hapangama DK, Turner MA, Drury JA, Quenby S, Saretzki G, Martin-Ruiz C, von Zglinicki T. Endometriosis is associated with aberrant endometrial expression of telomerase and increased telomere length. Hum Reprod 2008;23:1511-9.

41. Hughesdon PE. The structure of endometrial cysts of the ovary. J Obstet Gynecol Brit Empire 1957;44:69-84.

42. Kang S, Turner DA, Foster GS, Rapoport MI, Spencer SA, Wang JZ. Adenomyosis: specificity of 5 mm as the maximum normal uterine junctional zone thickness in MR images. AJR Am J Roentgenol 1996; 166:1145–1150.

43. KIm CM, Oh YJ, Cho SH, Chung DJ, et al. Increase telomerase activity and human telomerase reverse transcriptase mRNA expression in the endometrium of patients with endometriosis. Hum Reprod 2007;22:843-9.

44. Klemmt P, Carver J, Koninckx P, McVeigh EJ, Mardon HJ. Endometrial cells from women with endometriosis have increased adhesion and proliferative capacity in response to extracellular matrix components: towards a mechanistic model for endometriosis progression. Hum Reprod 2007;22:3139-47.

45. Kumar CC: Signaling by integrin receptors. Oncogene. 1998, 17: 1365-1373

46. Kyama CM, Debrock S, Mwenda JM, D'Hppghe TM. Potential involvement of the immune system in the developement of endometriosis. Reprod Biol Endocrin 2003;1:123-43.

47. Larue, L., Ohsugi, M., Hirchenhain, J., and Kemler, R. (1994). E-cadherin null mutant embryos fail to form a trophectoderm epithelium. Proc Natl Acad Sci U S A 91, 8263- 8267.

48. Lebovic DI,Mueller MD, Taylor RN. Immunobiology of endometriosis. Fertil Steril 2001;75:1-10.

49. Lee NC, Dicker RC, Rubin GL, Ory HW. Confirmation of the preoperative diagnoses for hysterectomy. Am J Obstet Gynecol 1984; 150:283- 287.

50. Lembessis P, Milingos S, Michalas S, Milingos D, Creatsas G, Sourla A, Koutsilieris M. Urikinase- type plasminogen activator and insulin- like growth

factor- binding protein 3mRNA expression in endometriotic lesions and eutopic endometrium. Ann N Y Acad Sci 2003;997:223-8.

51. Levgur M, Abadi MA, Tucker A. Adenomyosis: symptoms, histology, and pregnancy terminations. Obstet Gynecol 2000; 95:688-691.

52. Μανταλενάκης, Σέργιος Ι. Ορόσημα μαιευτικής και γυναικολογίας / Σέργιος Ι. Μανταλενάκης. - 1η έκδ. - Αθήνα : Εκδόσεις Καυκάς, 2005.

53. Mahmood TA, Templeton A. Prevalence and genesis of endometriosis. Hum Reprod 1991;6:544-9.

54. Malik S, Day K, Perrault I, Charnock-Jones DS, Smith SK. Menstrual effluent in endometriosis shows no difference in volume, VEGF-A, MMP2 and MMP9 or sFLT. Reprod Biomed Online 2006;12:174-81.

55. Marrs, J. A., and Nelson, W. J. (1996). Cadherin cell adhesion molecules in differentiation and embryogenesis. Int Rev Cytol 165, 159-205.

56. Matsuzaki S, Darcha C.Epithelial to mesenchymal transition-like and mesenchymal to epithelial transition-like processes might be involved in the pathogenesis of pelvic endometriosis. Hum Reprod. 2012 Mar;27(3):712-21.

57. McLaren J, Prentice A, Charnock-Jones DS, Millican SA, Muller KH, Sharkey AM, et al. Vascular endothelial growth factor is produced by peritoneal fluid macrophages in endometriosis and is regulated by ovarian steroids. J Clin Invest 1996;98:482-9.

58. Michalas SP. Gynecology and Obstetrics. Parisianos Scientific Publishers. 2000

59. MIlingos S, Protopapas A, Kallipolitis G, Drakakis P, Loutradis D, Liapi A, Antsaklis A. Endometriosis in patients with chronic pelvic pain: is staging predictive of the efficasy of laparoscopic surgery in pain relief? Gynecol Obstet Invest 2006;62:48-54.

60. Minici F, Tiberi F, Tropea A, Fiorella M, Orlando M, Gangale MF, Romani F, Catino S, Campo S, Lanzone A, Apa R. Paracrine regulation of endometriotic tissue. Gynecol Endocrinol 2007;23:574-80.

61. Missmer SA, Hankinson SE, Spiegelman D, Barbieri RL, Marshall LM, Hunter DJ. Incidence of laparoscopically confirmed endometriosis by demographic, anthropometric and lifestyle factors. Am J Epidemiol 2004;160:784-96.

62. Montgomery GW, Nyholt DR, Zhao ZZ, Treloar SA, Kennedy SH, Zondervan KT. the search for genes contributing to endometriosis risk. Hum Reprod Udt 2008;14:447-57.

63. Murphy AA. Clinical aspects of endometriosis. Ann N Y Acad Sci 2002;955:183-98.

64. Navaro J, Garrido N, Remohi J, Pellicer A. How does endometriosis affect infertility? Obstet Gynecol Clin N Am 2003;30:181-192.

65. Nikkanen V, Punnonen R: Clinical significance of adenomyosis. Ann Chir Gynaecol 1980; 69:278-280.

66. Nishida M. Relationship between the onset of dysmenorrhea and histologic findings in adenomyosis. Am J Obstet Gynecol 1991; 165:229-231.

67. Nisolle M, Casanas-Roux F, Donnez J. Immunohistochemical analysis of proliferative activity and steroid receptor expression in peritoneal and ovarian endometriosis. Fertil Steril 1997;58:912-9.

68. Nisolle M, Donnez J. Peritoneal endometriosis, ovarian endometriosis and adenomyotic nodules of the rectovaginal septum are three different entities. Fertil Steril 1997;68:585-96.

69. Noble LS, Takayama K, Zeitun KM, Putman JM, Johns DA, et al. Prostaglandin E2 stimulates aromatase expression in endometriosis- derived stromal cells. J Clin Endocrinol Metab 1997;82:600-6.

70. Oh SJ, Shin JH, Kim TH, Lee HS, Yoo JY, Ahn JY, Broaddus RR, Taketo MM, Lydon JP, Leach RE, Lessey BA, Fazleabas AT, Lim JM, Jeong JW. β-Catenin activation contributes to the pathogenesis of adenomyosis through epithelial-mesenchymal transition. J Pathol. 2013 Oct;231(2):210-22.

71. Olive DL, Pritt EA. Drug therapy: treatment of endometriosis. The New Eng J Med 2001;345:266-75.

72. Oosterlynck DJ, Meuleman C, Sobis H, Vandeputte M. Angiogenic activity of peritoneal fluid from women with endometriosis. Fertil Steril 1993;59:778-82.

73. Ota H, Igarashi S, Hatazawa J, Tanaka T. Endothelial nitric oxide synthase in the endometrium during the menstrual cycle in patients with endometriosis and adenomyosis. Fertil Steril 1998; 69:303–308.

74. Ota H, Igarashi S, Hatazawa J, Tanaka T. Immunohistochemical assessment of superoxide dismutase expression in endometriosis and adenomyosis. Fertil Steril 1999; 72:129–134.

75. Ota H, Igarashi S, Hatazawa J, Tanaka T. Is adenomyosis an immune disease? Hum Reprod Update 1998; 4:360–367.

76. Ota H, Igarashi S, Hatazawa J, Tanaka T. Is adenomyosis an immune disease? Hum Reprod Update. 1998 Jul-Aug;4(4):360-7.

77. Ota H, Igarashi S, Sasaki M, Tanaka T. Distribution of cyclooxygenase-2 in eutopic and ectopic endometrium in adenomyosis and endometriosis. Hum Reprod 2001; 16:561–566.

78. Ota H, Igarashi S, Tanaka T. Xanthine oxidase in eutopic and ectopic endometrium in endometriosis and adenomyosis. Fertil Steril 2001; 75:785–90.

79. Ota H, Tanaka T. Integrin adhesion molecules in the endometrial glandular epithelium in patients with endometriosis or adenomyosis. J Obstet Gynaecol Res. 1997 Oct;23(5):485-91.

80. Ota H. Evaluation of hysteroscopy in the diagnosis of adenomyosis. Jap J Fertil Steril 1992; 37:49–55.

81. Parazzini F, Vercellini P, Panazza S, Chatenoud L, Oldani S, Crosignani PG. Risk factors for adenomyosis. Hum Reprod 1997; 12:1275–1279.

82. Reinhold C, McCarthy S, Bret PM, Mehio A, Atri M, Zakarian R, Glaude Y, Liang L, Seymour RJ. Diffuse adenomyosis: comparison of endovaginal US and MR imaging with histopathologic correlation. Radiology 1996; 199:151–158.

83. Reinhold C, Tafazol F, Wang L. Imaging features of adenomyosis. Hum Reprod Update 1998; 4:337– 349.

84. Reynolds, A. B., Daniel, J., McCrea, P. D., Wheelock, M. J., Wu, J., and Zhang, Z. (1994). Identification of a new catenin: the tyrosine kinase substrate p120cas associates with E-cadherin complexes. Mol Cell Biol 14, 8333-8342.

85. Ruoslahti E, Peirschbacher MD: New perspectives in cell adhesion: RGD and integrins. Science. 1987, 238:491-497

86. Ruoslahti E, Reed JC: Anchorage dependence, integrins, and apoptosis. Cell. 1994, 77:477-478

87. Ruoslahti E: Integrins. J Clin Invest 1991, 87: 1-5

88. Salvesen GS, Duckett CS: IAP proteins: blocking the road to death's door. Nat. Rev. Mol. Cell Biol. 2002, 3: 401-410

89. Sammour A, Pirwany I, Usubutun A, Arseneau J, Tulandi T. Correlations between extent and spread of adenomyosis and clinical symptoms. Gynecol Obstet Invest 2002; 54:213-216.

90. Satelli A, Li S. Vimentin in cancer and its potential as a molecular target for cancer therapy. Cell Mol Life Sci. 2011 Sep;68(18):3033-46.

91. Seli E, Berkkanoglu M, Arici A. Pathogenesis of endometriosis. Obstet Gynecol Clin N A 2003;30:41-61.

92. Simpson JL, Bischoff FZ, Kammat A, Buster JE, Carson SA. Genetics of endometriosis. Obstet Gynecol Clin N Am 2003 ;30 :21-40.

93. Simpson JL, Bischoff FZ. Heritability and molecular genetic studies of endometriosis. Ann N Y Acad Sci 2002;955:239-51.

94. Sinaii N, Cleary SD, Ballweg ML, Nieman LK, Straton P. High rates of autoimmune and endocrine disorders, fibromyalgia chronic fatigue syndrome and atopic diseases among women with endometriosis: a survey analysis. Hum Reprod 2002;17:2715-24.

95. Song IO, Hong SR, Huh Y, Yoo KJ, Koong MK, Jun JY, Kang IS. Expression of vimentin and cytokeratin in eutopic and ectopic endometrium of women with adenomyosis and ovarian endometrioma. Am J Reprod Immunol. 1998 Jul;40(1):26-31.

96. Sundqvist J, Andersson KL, Scarselli G, Gemzell-Danielsson K, Lalitkumar PG Expression of adhesion, attachment and invasion markers in eutopic and ectopic endometrium: a link to the aetiology of endometriosis. Hum Reprod. 2012 Sep;27(9):2737-46. doi: 10.1093/humrep/des220.

97. Ten Have S, Fraser I, Markham R, Lam A, Matsumoto I. Proteomic analysis of protein expression in the eutopic endometrium of women with endometriosis. Protemics Clin Appl 2007;1:1243-51.

98. Uduwela AS, Perera MA, Aiqing L, Fraser IS. Endometrial–myometrial interface: relationship to adenomyosis and changes in pregnancy. Obstet Gynecol Surv 2000; 55:390–400.

99. Ulukus M, Cakmak, Arici A. The role of endometrium in endometriosis. J Soc Gynecol Investig 2006;13:467-76.

100. Van der Linden PJ1, de Goeij AF, Dunselman GA, van der Linden EP, Ramaekers FC, Evers JL. Expression of integrins and E-cadherin in cells from menstrual effluent, endometrium, peritoneal fluid, peritoneum, and endometriosis. Fertil Steril. 1994 Jan;61(1):85-90.

101. Wheelock, M. J., and Johnson, K. R. (2003). Cadherins as modulators of cellular phenotype. Annu Rev Cell Dev Biol 19, 207-235.

102. Yu Xiao, Tinchiu Li, Enlan Xia, Xiuli Yang, Xiao Sun, Yingfang Zhou. Expression of integrin β3 and osteopontin in the eutopic endometrium of adenomyosis during the implantation window European Journal of Obstetrics & Gynecology and Reproductive Biology, Volume 170, Issue 2 , Pages 419-422, October 2013.

103. Zhu L, Chou SH, Reid BR: A single G-to-C change causes human centromere TGGAA repeats to fold back into hairpins. Proc Natl Acad Sci U S A. 1996, 93: 12159-64.