**ΕΘΝΙΚΟ ΚΑΙ ΚΑΠΟΔΙΣΤΡΙΑΚΟ ΠΑΝΕΠΙΣΤΗΜΙΟ ΑΘΗΝΩΝ**

**ΙΑΤΡΙΚΗ ΣΧΟΛΗ**

**ΑΝΘΡΩΠΟΛΟΓΙΚΟ ΜΟΥΣΕΙΟ**

**(Διευθύντρια: Αναπλ. Καθηγήτρια Μ. Κουλούκουσα)**

# «ΠΑΛΑΙΟΠΑΘΟΛΟΓΙΚΗ ΜΕΛΕΤΗ ΤΟΥ ΜΕΣΑΙΩΝΙΚΟΥ ΠΛΗΘΥΣΜΟΥ ΤΗΣ ΠΟΛΗΣ ΤΗΣ ΡΟΔΟΥ»

## ΔΙΔΑΚΤΟΡΙΚΗ ΔΙΑΤΡΙΒΗ

**Αναστασία Σοφία Π. Πρωτόπαπα**

**Ιατρός-Βιολόγος**



Αθήνα 2017

# ΕΘΝΙΚΟΝ & ΚΑΠΟΔΙΣΤΡΙΑΚΟΝ ΠΑΝΕΠΙΣΤΗΜΙΟΝ ΑΘΗΝΩΝ

## ΙΑΤΡΙΚΗ ΣΧΟΛΗ

# ΙΠΠΟΚΡΑΤΙΚΟΣ ΟΡΚΟΣ
## ΚΕΙΜΕΝΟ

ΟΜΝΥΜΙ ΑΠΟΛΛΩΝΑ ΙΗΤΡΟΝ ΚΑΙ ΑΣΚΛΗΠΙΟΝ ΚΑΙ ΥΓΕΙΑΝ ΚΑΙ ΠΑΝΑΚΕΙΑΝ ΚΑΙ ΘΕΟΥΣ ΠΑΝΤΑΣ ΤΕ ΚΑΙ ΠΑΣΑΣ ΙΣΤΟΡΑΣ ΠΟΙΕΥΜΕΝΟΣ, ΕΠΙΤΕΛΕΑ ΠΟΙΗΣΕΙΝ ΚΑΤΑ ΔΥΝΑΜΙΝ ΚΑΙ ΚΡΙΣΙΝ ΕΜΗΝ ΟΡΚΟΝ ΤΟΝΔΕ ΚΑΙ ΞΥΓΓΡΑΦΗΝ ΤΗΝΔΕ. ΗΓΗΣΕΣΘΑΙ ΜΕΝ ΤΟΝ ΔΙΔΑΞΑΝΤΑ ΜΕ ΤΗΝ ΤΕΧΝΗΝ ΤΑΥΤΗΝ ΙΣΑ ΓΕΝΕΤΗΣΙΝ ΕΜΟΙΣΙ, ΚΑΙ ΒΙΟΥ ΚΟΙΝΩΣΕΣΘΑΙ ΚΑΙ ΧΡΕΩΝ ΧΡΗΙΖΟΝΤΙ ΜΕΤΑΔΟΣΙΝ ΠΟΙΗΣΕΣΘΑΙ ΚΑΙ ΓΕΝΟΣ ΤΟ ΕΞ ΑΥΤΟΥ ΑΔΕΛΦΕΟΙΣ ΙΣΟΝ ΕΠΙΚΡΙΝΕΕΙΝ ΑΡΡΕΣΙ ΚΑΙ ΔΙΔΑΞΕΙΝ ΤΗΝ ΤΕΧΝΗΝ ΤΑΥΤΗΝ, ΗΝ ΧΡΗΙΖΩΣΙ ΜΑΝΘΑΝΕΙΝ, ΑΝΕΥ ΜΙΣΘΟΥ ΚΑΙ ΞΥΓΓΡΑΦΗΣ ΠΑΡΑΓΓΕΛΙΗΣ ΤΕ ΚΑΙ ΑΚΡΟΗΣΙΟΣ ΚΑΙ ΤΗΣ ΛΟΙΠΗΣ ΑΠΑΣΗΣ ΜΑΘΗΣΙΟΣ ΜΕΤΑΔΟΣΙΝ ΠΟΙΗΣΕΣΘΑΙ ΥΙΟΙΣΙ ΤΕ ΕΜΟΙΣΙ ΚΑΙ ΤΟΙΣΙ ΤΟΥ ΕΜΕ ΔΙΔΑΞΑΝΤΟΣ ΚΑΙ ΜΑΘΗΤΑΙΣΙ ΞΥΓΓΕΓΡΑΜΜΕΝΟΙΣ ΤΕ ΚΑΙ ΩΡΚΙΣΜΕΝΟΙΣ ΝΟΜΩ ΙΗΤΡΙΚΩ ΑΛΛΩ ΔΕ ΟΥΔΕΝΙ ΔΙΑΙΤΗΜΑΣΙ ΤΕ ΧΡΗΣΟΜΑΙ ΕΠ' ΩΦΕΛΕΙΗ ΚΑΜΝΟΝΤΩΝ ΚΑΤΑ ΔΥΝΑΜΙΝ ΚΑΙ ΚΡΙΣΙΝ ΕΜΗΝ, ΕΠΙ ΔΗΛΗΣΕΙ ΔΕ ΚΑΙ ΑΔΙΚΙΗ ΕΙΡΞΕΙΝ. ΟΥ ΔΩΣΩ ΔΕ ΟΥΔΕ ΦΑΡΜΑΚΟΝ ΟΥΔΕΝΙ ΑΙΤΗΘΕΙΣ ΘΑΝΑΣΙΜΟΝ, ΟΥΔΕ ΥΦΗΓΗΣΟΜΑΙ ΞΥΜΒΟΥΛΙΗΝ ΤΟΙΗΝΔΕ· ΟΜΟΙΩΣ ΔΕ ΟΥΔΕ ΓΥΝΑΙΚΙ ΠΕΣΣΟΝ ΦΘΟΡΙΟΝ ΔΩΣΩ. ΑΓΝΩΣ ΔΕ ΚΑΙ ΟΣΙΩΣ ΔΙΑΤΗΡΗΣΩ ΒΙΟΝ ΤΟΝ ΕΜΟΝ ΚΑΙ ΤΕΧΝΗΝ ΤΗΝ ΕΜΗΝ. ΟΥ ΤΕΜΕΩ ΔΕ ΟΥΔΕ ΜΗΝ ΛΙΘΙΩΝΤΑΣ, ΕΚΧΩΡΗΣΩ ΔΕ ΕΡΓΑΤΗΣΙΝ ΑΝΔΡΑΣΙΝ ΧΡΗΞΙΟΣ ΤΗΣΔΕ. ΕΣ ΟΙΚΙΑΣ ΔΕ ΟΚΟΣΑΣ ΑΝ ΕΣΙΩ, ΕΣΕΛΕΥΣΟΜΑΙ ΕΠ' ΩΦΕΛΕΙΗ ΚΑΜΝΟΝΤΩΝ, ΕΚΤΟΣ ΕΩΝ ΠΑΣΗΣ ΑΔΙΚΙΗΣ ΕΚΟΥΣΙΗΣ ΚΑΙ ΦΘΟΡΗΣ ΤΗΣ ΤΕ ΑΛΛΗΣ ΚΑΙ ΑΦΡΟΔΙΣΙΩΝ ΕΡΓΩΝ ΕΠΙ ΤΕ ΓΥΝΑΙΚΕΙΩΝ ΣΩΜΑΤΩΝ ΚΑΙ ΑΝΔΡΕΙΩΝ, ΕΛΕΥΘΕΡΩΝ ΤΕ ΚΑΙ ΔΟΥΛΩΝ. Α Δ' ΑΝ ΕΝ ΘΕΡΑΠΕΙΗ Η ΙΔΩ Η ΑΚΟΥΣΩ, Η ΚΑΙ ΑΝΕΥ ΘΕΡΑΠΕΙΗΣ ΚΑΤΑ ΒΙΟΝ ΑΝΘΡΩΠΩΝ, Α ΜΗ ΧΡΗ ΠΟΤΕ ΕΚΛΑΛΕΕΣΘΑΙ ΕΞΩ, ΣΙΓΗΣΟΜΑΙ ΑΡΡΗΤΑ ΗΓΕΥΜΕΝΟΣ ΕΙΝΑΙ ΤΑ ΤΟΙΑΥΤΑ. ΟΡΚΟΝ ΜΕΝ ΟΥΝ ΜΟΙ ΤΟΝΔΕ ΕΠΙΤΕΛΕΑ ΠΟΙΕΟΝΤΙ ΚΑΙ ΜΗ ΞΥΓΧΕΟΝΤΙ, ΕΙΗ ΕΠΑΥΡΑΣΘΑΙ ΚΑΙ ΒΙΟΥ ΚΑΙ ΤΕΧΝΗΣ, ΔΟΞΑΖΟΜΕΝΩ ΠΑΡΑ ΠΑΣΙΝ ΑΝΘΡΩΠΟΙΣ ΕΣ ΤΟΝ ΑΙΕΙ ΧΡΟΝΟΝ· ΠΑΡΑΒΑΙΝΟΝΤΙ ΔΕ ΚΑΙ ΕΠΙΟΡΚΕΟΝΤΙ, ΤΑΝΑΝΤΙΑ ΤΟΥΤΕΩΝ.

## Τριμελής Συμβουλευτική Επιτροπή

| | |
|---|---|
| **Εμμανουήλ Αγαπητός** | Καθηγητής (Επιβλέπων) |
| **Γεώργιος Λυρίτης** | Ομότιμος Καθηγητής |
| **Κωνσταντίνα Τηνιακού** | Αναπληρώτρια Καθηγήτρια |

## Επταμελής Εξεταστική Επιτροπή

| | |
|---|---|
| **Εμμανουήλ Αγαπητός** | Καθηγητής (Επιβλέπων) |
| **Γεώργιος Λυρίτης** | Ομότιμος Καθηγητής |
| **Κωνσταντίνα Τηνιακού** | Αναπληρώτρια Καθηγήτρια |
| **Θεόδωρος Πίτσιος** | Ομότιμος Καθηγητής |
| **Μυρσίνη Κουλούκουσα** | Αναπληρώτρια Καθηγήτρια |
| **Ανδρέας Λάζαρης** | Καθηγητής |
| **Ευστάθιος Χρονόπουλος** | Αναπληρωτής Καθηγητής |

**Ημερομηνία υποστήριξης: 3 Απριλίου 2017**

**Βαθμός: “’Αριστα”**

Από την εκπόνηση της παρούσας Διδακτορικής Διατριβής προήλθαν οι ακόλουθες επιστημονικές δημοσιεύσεις σε διεθνή επιστημονικά περιοδικά στην βάση Pubmed και ανακοινώσεις σε Πανελλήνια Ιατρικά Συνέδρια:

**Δημοσιεύσεις**

1) Medial tibial stress syndrome: a skeleton from medieval Rhodes demonstrates the appearance of the bone surface--a case report.
   Protopapa AS, Vlachadis N, Tiniakos DG, Lyritis G, Pitsios T.
   Acta Orthop 2014;85:443-4.

2) Primary intraosseous meningioma on a calvarium from Byzantine Greece.
   Protopapa AS, Vlachadis N, Agapitos E, Pitsios T.
   Acta Neurochir 2014;156:2379-81.

3) A case of multifocal spinal tuberculosis from Medieval Rhodes.
   Protopapa AS, Vlachadis N, Pitsios T.
   Spine J 2014;14:2263-4.

**Ανακοινώσεις σε Πανελλήνια Ιατρικά Συνέδρια**

**1.** "Κρανιακά ευρήματα επισκληρίδιας αιμορραγίας ως πιθανές εκδηλώσεις δρεπανοκυτταρικής νόσου σε σκελετικό πληθυσμό από την μεσαιωνική Ρόδο"
   Πρωτόπαπα Α, Βλαχάδης Ν, Τηνιακού Κ, Κονταξή Σ, Λυρίτης Γ.
   Προφορική ανακοίνωση

42ο Πανελλήνιο Ιατρικό Συνέδριο

Αθήνα, 11-14 Μαΐου 2016

Τόμος Περιλήψεων, σελ. 18

**2.** "Σύνδρομο καταπόνησης της έσω κνήμης (medial tibia stress syndrome) σε σκελετικά ευρήματα από τη μεσαιωνική Ρόδο"

Πρωτόπαπα Α, Βλαχάδης Ν, Τηνιακού Κ, Λυρίτης Γ, Αγαπητός Ε, Πίτσιος Θ.

Προφορική ανακοίνωση

42ο Πανελλήνιο Ιατρικό Συνέδριο

Αθήνα, 11-14 Μαΐου 2016

Τόμος Περιλήψεων, σελ. 33

**3.** "Δρεπανοκυτταρική νόσος σε σκελετικό πληθυσμό Βυζαντινού νεκροταφείου της Ρόδου"

Πρωτόπαπα ΑΣ, Βλαχάδης Ν, Κονταξή Σ, Τηνιακού Κ, Λυρίτης Γ, Πίτσιος Θ.

Προφορική Ανακοίνωση

41ο Πανελλήνιο Ιατρικό Συνέδριο

Αθήνα, 10-13 Ιουνίου 2015

Τόμος Περιλήψεων: σελ. 16

## Σύντομο βιογραφικό σημείωμα

Η Αναστασία Σοφία Πρωτόπαπα αποφοίτησε από το 2ο Λύκειο Νέας Σμύρνης και σπούδασε Βιολογία στο Πανεπιστήμιο Concordia στο Μόντρεαλ του Καναδά (BSc), όπου στη συνέχεια απέκτησε Μεταπτυχιακό Δίπλωμα Ειδίκευσης (MSc) στο ίδιο αντικείμενο.

Κατείχε έμμισθη θέση επιστημονικού συνεργάτη στο κέντρο κλινικών ερευνών του Μόντρεαλ (Institut de recherches cliniques de Montréal).

Σπούδασε στην Ιατρική Σχολή του Εθνικού και Καποδιστριακού Πανεπιστημίου Αθηνών και ειδικεύτηκε στην Ακτινοδιαγνωστική στο Γενικό Νοσοκομείο Παίδων Αθηνών "Παναγιώτης και Αγλαΐα Κυριακού" και στο Γενικό Νοσοκομείο Αθηνών "Ελπίς".

Είναι επιστημονικός συνεργάτης του Ανθρωπολογικού Μουσείου της Ιατρικής Σχολής του Εθνικού και Καποδιστριακού Πανεπιστημίου Αθηνών, όπου συμμετέχει στην διδασκαλία και την διεξαγωγή των εργαστηριακών ασκήσεων του κατ' επιλογήν υποχρεωτικού μαθήματος "Φυσική Ανθρωπολογία".

## Ευχαριστίες

Ευχαριστώ τον Καθηγητή Φυσικής Ανθρωπολογίας της Ιατρικής Σχολής του Εθνικού και Καποδιστριακού Πανεπιστημίου Αθηνών Θεόδωρο Πίτσιο για την ευκαιρία που μου πρόσφερε και την εμπιστοσύνη που μου έδειξε κατά την εκπόνηση της διδακτορικής διατριβής στο Ανθρωπολογικό Μουσείο της Ιατρικής Σχολής του Εθνικού και Καποδιστριακού Παμεπιστημίου Αθηνών, αναθέτοντάς μου ως αντικείμενο μελέτης το ιδιαίτερα σημαντικό υλικό από τις μακρόχρονες ανασκαφικές έρευνες στη μεσαιωνική πόλη της Ρόδου. Του είμαι ευγνώμων για την διακριτική και ουσιαστική καθοδήγηση, τον ευγενικό τρόπο  που διασφάλισε περιθώρια δικής μου πρωτοβουλίας κατά την διάρκεια της μελέτης, όπως και την γενναιόδωρη άδεια να χρησιμοποιήσω φωτογραφικό υλικό και σημειώσεις από το προσωπικό του αρχείο.

Θερμά ευχαριστώ επίσης τα μέλη της τριμελούς επιτροπής. Ειδικά ευχαριστώ τον Καθηγητή Παθολογικής Ανατομικής της Ιατρικής Σχολής του Εθνικού και Καποδιστριακού Πανεπιστημίου Αθηνών και επιβλέποντα της διατριβής Εμμανουήλ Αγαπητό για την θερμή υποστήριξη στη διάρκεια των τελευταίων χρόνων, την χωρίς αναβολή διάθεση του χρόνου του και το ενδιαφέρον με το οποίο αντιμετώπισε την θεματολογία της έρευνας και τα επιμέρους ευρήματα όπως και για την μέριμνα με την οποία αντιμετώπισε κάθε διαδικαστικό στάδιο κατά την εκπόνηση της διδακτορικής διατριβής. Επίσης, θα ήθελα να ευχαριστήσω τον Καθηγητή Ορθοπαιδικής της Ιατρικής Σχολής του Εθνικού και Καποδιστριακού Πανεπιστημίου Αθηνών Γεώργιο Λυρίτη, και την Αναπληρώτρια Καθηγήτρια Ιστολογίας και Εμβρυολογίας της Ιατρικής Σχολής του Εθνικού και

Καποδιστριακού Πανεπιστημίου Αθηνών Κωνσταντίνα Τηνιακού για την συμμετοχή τους στην τριμελή επιτροπή, την άμεση και ευγενική ανταπόκρισή τους σε κάθε επικοινωνία μαζί τους, και τον γόνιμο προβληματισμό τους στο πλαίσιο των ερμηνευτικών προσεγγίσεων των ευρημάτων. Η εμπιστοσύνη και το γνήσιο ενδιαφέρον με το οποίο υποδέχθηκαν την προσπάθεια αναζήτησης σε ένα όχι τόσο παραδοσιακό πεδίο έρευνας δεν έπαψαν να λειτουργούν υποστηρικτικά και ενθαρρυντικά για μένα κατά τη διάρκεια εκπόνησης της διδακτορικής μου διατριβής. Τους ευχαριστώ για την πρόθυμη διάθεση του χρόνου τους, τις εύστοχες παρατηρήσεις και τις καίριες παρεμβάσεις τους.

Ιδιαίτερες ευχαριστίες οφείλω στην Διευθύντρια του Ανθρωπολογικού Μουσείου της Ιατρικής Σχολής του Εθνικού και Καποδιστριακού Πανεπιστημίου Αθηνών Αναπληρώτρια Καθηγήτρια Μυρσίνη Κουλούκουσα για την αμέριστη στήριξη και εμπιστοσύνη καθώς και την ουσιαστική και πολυεπίπεδη συμβολή της στην επιτυχή ολοκλήρωση των τελευταίων σταδίων της παρούσας μελέτης.

Ευχαριστώ επίσης την Διευθύντρια του Ακτινοδιαγνωστικού τμήματος του νοσοκομείου παίδων «Παναγιώτης & Αγλαΐα Κυριακού» Χρυσούλα Κουμανίδου και τον Διευθυντή του Ακτινοδιαγνωστικού τμήματος του Γενικού Νοσοκομείου Αθηνών “Ελπίς” Σωτήριο Καρβέλα για τις δυνατότητες που μου προσέφεραν αναφορικά με την απεικονιστική ανάλυση των σκελετικών ευρημάτων, και την Σταυρούλα Κονταξή Τεχνολόγο Ακτινολόγο του Ακτινοδιαγνωστικού τμήματος του Γενικού Νοσοκομείου Αθηνών “Ελπίς” για την πρόθυμη και πολύτιμη βοήθειά της στην πραγματοποίηση της ακτινολογικής μελέτης του ανθρωπολογικού υλικού. Ευχαριστώ την γραμματέα του Ανθρωπολογικού Μουσείου της Ιατρικής Σχολής του Εθνικού και Καποδιστριακού Πανεπιστημίου Αθηνών Άννα Οργέτα για την πολύτιμη βοήθειά της σε ποικιλία πρακτικών

προβλημάτων και για την ειλικρινή της διάθεση, τον συνάδελφο Διδάκτορα Φυσικής Ανθρωπολογίας της Ιατρικής Σχολής του Εθνικού και Καποδιστριακού Πανεπιστημίου Αθηνών ιατρό Κωνσταντίνο Μερδενισιάνο για τις γόνιμες επιστημονικές συζητήσεις, τον ανεπιτήδευτο ενθουσιασμό και το ενδιαφέρον που έδειξε για την πρόοδο της έρευνας και τον συνάδελφο ιατρό Δημήτρη Κουντούρη για την συμμετοχή του στην μελέτη, καταγραφή και παρουσίαση δημογραφικών παραμέτρων και παθολογικών παρατηρήσεων. Ευχαριστίες οφείλω ακόμη στην γραμματέα του Ανθρωπολογικού Μουσείου της Ιατρικής Σχολής του Εθνικού και Καποδιστριακού Πανεπιστημίου Αθηνών Άννα Οργέτα για την πολύτιμη βοήθειά της σε ποικιλία πρακτικών προβλημάτων και την ειλικρινή της διάθεση, και στην υπεύθυνη λειτουργίας Ασημίνα Βλαχάκη και όλο το προσωπικό της Βιβλιοθήκης Επιστημών Υγείας του Εθνικού και Καποδιστριακού Πανεπιστημίου Αθηνών για την πρόθυμη βοήθειά τους στην αναζήτηση της βιβλιογραφίας

Τέλος, ιδιαιτέρως ευχαριστώ τον Μαιευτήρα-Γυναικολόγο Διδάκτορα της Ιατρικής Σχολής του Εθνικού και Καποδιστριακού Πανεπιστημίου Αθηνών Νικόλαο Βλαχάδη για την ανεκτίμητη βοήθειά του στην στατιστική επεξεργασία των δεδομένων, την παρουσίαση των αποτελεσμάτων και την τεκμηρίωση των συμπερασμάτων της παρούσας μελέτης, καθώς και την επιμέλεια του παρόντος τόμου. Η συνεργασία μαζί του υπήρξε πολύτιμη σε όλα τα στάδια της συγγραφής και υποβολής των δημοσιεύσεων που αφορούν στην μελέτη. Ακόμη αισθάνομαι την ανάγκη να τον ευχαριστήσω για τις άμεσες απαντήσεις του σε επιστημονικά ερωτήματα καθώς και για τον ανεπιφύλακτο τρόπο με τον οποίο μοιράζεται τις ευρύτατες γνώσεις και την άρτια επιστημονική σκέψη που τον διακρίνουν.

## Περιεχόμενα

**Α. ΓΕΝΙΚΟ ΜΕΡΟΣ** 17

Α.1. Ρόδος. Ιστορικό πλαίσιο 19

Α.2. Παλαιοπαθολογία 36

Α.3. Αναπτυξιακή οστική κατασκευή (Modeling) και ανακατασκευή (Remodeling) 42

Α.4. Ορμόνες του φύλου και φυσιολογία του οστίτη ιστού 52

Α.5. Οστεοαρθρίτιδα 55

Α.6. Τρεπονημική νόσος 66

Α.7. Σύνδρομο καταπόνησης της έσω κνήμης 77

Α.8. Φυματίωση 79

Α.9. Νεοπλασματική νόσος 86

Α.10. Δρεπανοκυτταρική νόσος 91

Α.11. Δείκτες σκελετικών αναπτυξιακών διαταραχών 97

**Β. ΕΙΔΙΚΟ ΜΕΡΟΣ** 101

**Β.1. Υλικό και Μέθοδοι** 103

**Β.2. Αποτελέσματα** 125

**Β.3. Συζήτηση** 361

**Περίληψη** 443

Abstract 449

**Βιβλιογραφία** 455

# Α. ΓΕΝΙΚΟ ΜΕΡΟΣ

## Α.1. Ρόδος. Ιστορικό πλαίσιο

Η Ρόδος είναι το ανατολικότερο και το μεγαλύτερο νησί των Δωδεκανήσων. Εκτείνεται στο Νοτιοανατολικό όριο του Αιγαίου Πελάγους και αποτελεί γέφυρα ανάμεσα στο Αρχιπέλαγος και τα παράλια της Ανατολικής Μεσογείου και ταυτόχρονα σταθμό ανάμεσα στην Κρήτη και την Μικρά Ασία. Μεγάλη, ορεινή και δασώδης, με εύφορες κοιλάδες, μεγάλους και ασφαλείς φυσικούς λιμένες, η Ρόδος καλύπτει έκταση 1.400 τετραγωνικά χιλιόμετρα και απέχει ελάχιστα ναυτικά μίλια από τα απέναντι Μικρασιατικά παράλια.

Γνωστή στην αρχαιότητα και με το όνομα Ηλιούσα, η Ρόδος ήταν αφιερωμένη στο θεό του Φωτός και είχε οικιστές τους μυθικούς Ηλιάδες. Ο αίθριος ουρανός της Ρόδου της χάρισε το επίθετο “Claram Rhodon” από τους Δυτικούς περιηγητές και ερευνητές. Μαρτυρημένη από την αρχαιότητα είναι η παραγωγή σιτηρών, η καλλιέργεια της ελιάς και ονομαστά προϊόντα της αγροτικής δραστηριότητας είναι τα σύκα, το λάδι και το κρασί της Ρόδου (Ροδίτης οίνος).

Η προνομιακή γεωγραφική θέση και η έκταση του νησιού, το εύκρατο κλίμα, οι εύφορες περιοχές και η φύση των ακτών του, έπαιξαν καθοριστικό ρόλο σε όλες τις περιόδους της μακρόχρονης ιστορίας του. Οι περίοδοι ακμής του νησιού συνδέονται με την ανάπτυξη της ναυτικής επικοινωνίας και της εμπορευματικής δραστηριότητας σε ολόκληρη την Μεσόγειο, συνεπάγονται πνευματική και καλλιτεχνική άνθηση και αποτελούν σημαντικά κεφάλαια της Ροδιακής Ιστορίας και Αρχαιολογίας (Αρχοντόπουλος 2000; Luttrell 2000).

**Αρχαία Ρόδος**

Στοιχεία που αφορούν στον Προϊστορικό κύκλο της Ρόδου, προέρχονται από Αρχαίες πηγές όχι απαλλαγμένες από το Μύθο, και την συστηματική αρχαιολογική έρευνα. Λίθινα και οστέϊνα εργαλεία από τις μεγάλες ανασκαφές της Ιαλυσού, της Λίνδου και της Καμείρου, μαρτυρούν τη νεολιθική κατοίκηση της Ρόδου.

Η αρχαία παράδοση αναφέρει τρεις κύριους εποικισμούς της Ρόδου, οι οποίοι πραγματοποιούνται με τους Τελχίνες, τους Ηλιάδες και τους Ηρακλείδες διαδοχικούς οικιστές του νησιού και αφετηρία τον Ελλαδικό γεωγραφικό κορμό. Οι πρώτοι κάτοικοι του νησιού, ικανοί μεταλλουργοί με επιδόσεις στις καλές τέχνες, ήταν Μινωΐτες άποικοι που εγκαταστάθηκαν στη Ρόδο, οι Τελχίνες του Μύθου.

Μυκηναίοι με αφετηρία την Αργολίδα, πραγματοποίησαν τον δεύτερο εποικισμό του νησιού. Αυτοί εγκαταστάθηκαν αρχικά στην δυτική ακτή και εξαπλώθηκαν στην συνέχεια σε ολόκληρη την Ρόδο, εκτοπίζοντας τους Μινωΐτες. Η Αχαΐα πόλις, το οχύρωμα στο βορειοδυτικό άκρο του νησιού, διατηρεί μέσα στους αιώνες την ονομασία του, που αναφέρεται στους Αχαιούς εποίκους της Ρόδου. Ο Όμηρος γνωρίζει το όνομα και την γεωγραφική θέση της Ρόδου, τον πλούτο και την ακμή των Ροδίων. Αναφέρει τον ένδοξο βασιλιά των αγέρωχων Ροδίων Τληπόλεμο ο οποίος έλαβε μέρος στην Τρωϊκή εκστρατεία με εννέα πλοία. Επισημαίνει την ευδαιμονία των Ροδίων: “θεσπέσιον πλούτον κατέχευε Κρονίδης” (Ομήρου Ιλιάδα).

Στην ταραγμένη εποχή των αρχών του 10ου αιώνα που ακολουθεί την καταστροφή της Τροίας και την διάλυση της Μυκηναϊκής κυριαρχίας, πραγματοποιείται ο εποικισμός των Δωριέων, ο τρίτος εποικισμός του νησιού, και η ίδρυση των τριών πόλεων-κρατών: Λίνδος, Ιαλυσός, Κάμειρος. Η τριμερής διαίρεση του νησιού ήταν

απότοκος της κατανομής των Δωριέων σε τρείς φυλές. Οι τρείς Δωρικές Ροδιακές πόλεις-κράτη συνυπάρχουν κάτω από ειρηνικές συνθήκες προετοιμάζοντας την θαλασσοκρατία των Ροδίων και την ανάδειξη της Ρόδου σε εμποροναυτικό κέντρο του Αρχαίου Κόσμου, με συνέπεια την οικονομική και πνευματική ευημερία του νησιού κατά τους αιώνες που ακολούθησαν (9ος ως 7ος αιώνας).

Η Δωρική Εξάπολις είναι η πολιτική ομοσπονδία των τριών Ροδιακών πόλεων-κρατών με τις γειτονικές Δωρικές πόλεις Κνίδο, Κω και Αλικαρνασσό και αποτελεί συνασπισμό με σημαντική επιρροή στο χώρο του Αιγαίου. Οι Ρόδιοι γίνονται κύριοι των συγκοινωνιών και του ναυτικού εμπορίου. Ο Ναυτικός Νόμος των Ροδίων θεσπίζει κανόνες Ναυτικού Δικαίου που θα υιοθετηθούν αργότερα από τους Ρωμαίους (Lex Rhodia) και θα ενσωματωθούν στους Βυζαντινούς Νόμους ("Βασιλικά").

Οι Ρόδιοι πραγματοποιούν μακρινές και επικίνδυνες εξορμήσεις διασχίζοντας το Αιγαίο, την Μεσόγειο και τον Εύξεινο Πόντο κατά τον 7ο αιώνα. Ροδιακές αποικίες ιδρύονται στην απέναντι Μικρασιατική ακτή, την Σικελία, την Κάτω Ιταλία, την Ιβηρική χερσόνησο: Κάσος, Κάρπαθος, Φάσηλις, Ακράγας, Γέλα, Λιπάρα. Ωστόσο, κατά τα μέσα του 6ου αιώνα, η επικράτηση του Περσικού στοιχείου σε όλα τα μικρασιατικά παράλια και τα νησιά του Ανατολικού και του Βορείου Αιγαίου επιβάλλει τυραννία στις Ροδιακές πόλεις και αργότερα τις αναγκάζει να συνδράμουν τους Πέρσες στις εκστρατείες εναντίον της Ελλάδας. Μετά την οριστική νίκη των Ελλήνων κατά των Περσών (479 π.Χ.), η προσχώρηση στην Αθηναϊκή συμπολιτεία θέτει τις Ροδιακές πόλεις υπό την ηγεμονία των Αθηνών, και τις υποχρεώνει να καταβάλουν δυσβάσταχτο φόρο.

Κατά τη διάρκεια του Πελοποννησιακού πολέμου η Ρόδος εντάχθηκε αρχικά στην συμμαχία των Αθηναίων κατά των ομοφύλων Λακεδαιμονίων. Το 412 π.Χ. η πανωλεθρία

των Αθηναίων στην Σικελία επέτρεψε στους Ροδίους, μεταξύ άλλων συμμάχων, να αποστατήσουν από την Αθηναϊκή Συμμαχία ακολουθώντας τη Λακωνίζουσα μερίδα των αριστοκρατικών της Ρόδου. Ο Δωριεύς ηγήθηκε της αποστασίας και το 408 π.Χ. στην 93η Ολυμπιάδα και μέσα στην αναταραχή του Πελοποννησιακού πολέμου επέβαλλε τον συνοικισμό των τριών πόλεων, ιδρύοντας την Πόλη Ρόδο (το δάμο των Ροδίων) στο Βορειοανατολικό άκρο του νησιού.

Η πόλη χτίζεται πάνω από πέντε φυσικά λιμάνια και υιοθετεί το ρυμοτομικό σύστημα του περίφημου αρχιτέκτονα Ιπποδάμου. Αποτελεί μία από τις ωραιότερες και καλύτερα οργανωμένες πόλεις της αρχαιότητας αλλά και την πρώτη πόλη που χτίζεται σε επιλεγμένη θέση και σύμφωνα με σχέδιο. Τα λιμάνια, τα ναυπηγεία, οι ναοί, τα θέατρα, τα γυμναστήρια, η αγορά και τα πολυάριθμα έργα γλυπτικής και ζωγραφικής καθώς και η οχύρωση της πόλης εγκωμιάζονται από τους συγγραφείς της αρχαιότητας. Η ναυτική δραστηριότητα ανθεί, τα Ροδιακά νομίσματα με την κεφαλή του Ήλιου επικρατούν στο διεθνές εμπόριο, η φιλοσοφία, η ρητορική, η ποίηση και η ζωγραφική αναδεικνύουν κορυφαίους εκπροσώπους στην Ρόδο (Κωνσταντινόπουλος 1986).

**Ελληνιστικοί χρόνοι**

Στα χρόνια της ραγδαίας ανόδου του Μεγάλου Αλεξάνδρου η πολεμική ισχύς της Ρόδου τεκμηριώνεται καθώς διακεκριμένοι Ρόδιοι στρατηγοί, τα αδέλφια Μέντωρ και Μέμνων αναλαμβάνουν από το Περσικό στρατόπεδο δράση κατά των Μακεδόνων. Επίσημα ωστόσο, το Ροδιακό κράτος ήταν στο πλευρό του Μεγάλου Αλεξάνδρου, ώστε απολάμβανε ευνοϊκή μεταχείρηση και περισσότερες ελευθερίες. Μετά το θάνατο του

Αλεξάνδρου το 323 π.Χ. οι Ρόδιοι ελευθέρωσαν την πόλη, εκδιώχνοντας την Μακεδονική φρουρά.

Το 305 π.Χ. η Ρόδος αμύνεται με σθένος, γενναιότητα και αξιοθαύμαστη οργάνωση απέναντι στην πολιορκία του Δημητρίου, επιγόνου του Μεγάλου Αλεξάνδρου που αξίωσε τη συνδρομή των Ροδίων κατά του βασιλιά Πτολεμαίου της Αιγύπτου. Ο οικονομικός και στρατηγικός ρόλος της Ρόδου στην ευρύτερη περιοχή της Μεσογείου κατηύθυνε την εξέλιξη της πολιορκίας του Δημητρίου, η οποία λύθηκε μετά από ένα χρόνο σφοδρών συγκρούσεων, με τους Ροδίους νικητές, ενισχυμένους ως προς το κύρος, την πολεμική πείρα και το φρόνημα.

Η Ρόδος μεσουρανεί κατά τους ελληνιστικούς χρόνους. Οι Ρόδιοι τελειοποιούν τη ναυτική τους εμπειρία και συσσωρεύουν πλούτο και δύναμη. Η εξωτερική πολιτική χαρακτηρίζεται από ευελιξία που διασφαλίζει τον προνομιακό ρόλο του νησιού ως εμπορικού, ναυτικού και οικονομικού κέντρου ανάμεσα στην Αίγυπτο, την Μικρά Ασία, την Μέση Ανατολή και την Ηπειρωτική Ελλάδα. Ο πλούτος και η ευημερία της Ελληνιστικής Ρόδου είναι εμφανείς στα θαυμάσια μνημεία, ερείπια των οποίων σώζονται, στα περίφημα γλυπτά των Αγησάνδρου, Αθηνοδώρου, Πολυδώρου, Απολλωνίου, στα επιγράμματα του Ανταγόρα και του Ξενοκράτη, στην ποίηση του Σιμμία, του Απολλώνιου του Ιδαίου, της Κλεοβουλίνης, του Παρμένωνα και του Τιμοκρέωντα. Ιστορικοί (Αντισθένης, Πραξιφάνης, Εύδοξος, Διοκλής, Διονύσιος, Κάστωρ, Καλλιξένης, Ζήνων, Κλειτοφών, Ευαγόρας ο Λίνδιος), Μαθηματικοί και Αστρονόμοι (Εύδημος, Ποσειδώνιος, Ίππαρχος, Λεωνίδας, Γεμίνος), Φιλόσοφοι (Παναίτιος, Εκάτων, Ευκρατίδας) και Ρήτορες (Αισχίνης, Φιλάγριος) με ακτινοβολία σε ολόκληρο τον Αρχαίο Κόσμο, αναφαίνονται και πρωταγωνιστούν στην Ρόδο των Ελληνιστικών χρόνων.

Η ακρόπολη και τα τείχη της πόλης ανοικοδομούνται, η δημόσια αρχιτεκτονική και πολεοδομία αναδεικνύουν τον υλικό και φυσικό πλούτο της πόλης, αλλά και την πολύτιμη παράδοση του Ιπποδάμιου ρυμοτομικού σχεδίου της αρχαίας Ρόδου. Ο Κολοσσός της Ρόδου, ένα από τα επτά θαύματα του κόσμου, ήταν έργο του αδριαντοποιού Χάρη του Λίνδιου, μαθητή του Λυσσίπου, ο οποίος εργάστηκε επί 12 χρόνια (304-292 π.Χ.) για την ολοκλήρωση αυτού του αγάλματος του Ηλίου, ύψους 30 μέτρων.

Μια πλούσια αστική τάξη εμπόρων ναυτικών και τεχνιτών στηρίζει την οικονομική κοινωνική και καλλιτεχνική ανάπτυξη της πόλης καθώς και την καλλιέργεια των γραμμάτων και των επιστημών. Η Ρητορική και Φιλοσοφική φήμη της Ρόδου προσελκύουν κορυφαίες προσωπικότητες της Ρωμαϊκης Δημοκρατίας: ο Κικέρων ο Πομπήϊος και ο Κάσσιος ήταν ακροατές των Ροδίων Διδασκάλων.

Από το 200 π.Χ. η Ρόδος είναι σύμμαχος της Ρώμης. Ωστόσο το 42 π.Χ. η επεκτατικότητα των Ρωμαίων εκδηλώνεται με την εισβολή του Κάσσιου στη Ρόδο ο οποίος λεηλατεί τους θησαυρούς της πόλης και τους μεταφέρει στη Ρώμη. Η Ρόδος χάνει τον υπερήφανο στόλο της και την πολεμική της ισχύ, και το 267 μ.Χ. επί Διοκλητιανού, χάνει την ελευθερία της και ορίζεται κέντρο της επαρχίας των νήσων (Provincia insularium) ακολουθώντας στην συνέχεια την τύχη του Ρωμαϊκού κράτους (Στεφανίδης 1971, Κωνσταντινόπουλος 1986).

**Βυζαντινοί χρόνοι**

Στους Βυζαντινούς χρόνους, η Μεσόγειος αποτελεί το θέατρο των ανταγωνισμών και των συγκρούσεων της Ανατολής του Μεσαίωνα και αναδεικνύει λαμπρά κέντρα οικονομικής, πνευματικής και στρατιωτικής ισχύος της Αυτοκρατορίας. Η Ρόδος παρακολουθεί την

Βυζαντινή ιστορική περιπέτεια από την ζωτική και νευραλγική για την άμυνα της Αυτοκρατορίας περιοχή τη Μεσογείου, στην οποία περιλαμβάνεται. Το νησί βρίσκεται κάτω από την αίγλη της Ιουστινιάνειας "Pax christiana" μέσα στην Βυζαντινή λίμνη της Μεσογείου κατά την διάρκεια του 6ου αιώνα (Γλύκατζη-Αρβελέρ 2009)

Η ακμή του χριστιανισμού και η ανάπτυξη του νησιού κατά την πρώιμη Βυζαντινή περίοδο γίνεται φανερή από το πλήθος και την σημασία των παλαιοχριστιανικών εκκλησιών της πόλης και της υπαίθρου της Ρόδου. Στους σκοτεινούς αιώνες, 7ος ως 9ος αιώνας, η Ρόδος παρακολουθεί την εμφάνιση των Αραβικών στόλων στην Μεσόγειο και αργότερα την εγκατάσταση της Αραβικής απειλής στα νότια παράλια της Μεσογείου.

Η Ρόδος γίνεται βάση των Βυζαντινών επιχειρήσεων και ταυτόχρονα στόχος των Αραβικών επιδρομών. Καταλαμβάνεται προσωρινά από Πέρσες και επανειλημένα από Άραβες, παραμένοντας ωστόσο κομμάτι της Βυζαντινής Αυτοκρατορίας. Από τον 10ο αιώνα, όταν ξεκινά η Ιταλική εμπορική διείσδυση στην Μεσόγειο, η Ρόδος βρίσκεται στο επίκεντρο της Βυζαντινο-Ιταλικής διαμάχης για θαλάσσια κυριαρχία με αποτέλεσμα να υποστεί αρκετές καταστροφές.

Το 1082 η Βενετία, απολαμβάνοντας προνομιακή μεταχείριση από τους Βυζαντινούς αυτοκράτορες (όπως άλλωστε και η Γένοβα, η Πίζα, το Αμάλφι) εγκαθιστά εμπορικό σταθμό στη Ρόδο με απόφαση του αυτοκράτορα Αλέξιου Α΄ του Κομνηνού (Γλύκατζη-Αρβελέρ 2009).

Στα 1096 τα άναρχα στρατεύματα της πρώτης Σταυροφορίας, διέρχονται από τα εδάφη της Αυτοκρατορίας στο δρόμο προς τους Αγίους Τόπους. Οι Σελτζούκοι Τούρκοι εμφανίζονται στα ανατολικά σύνορα της Αυτοκρατορίας στην αρχή του δεύτερου ημίσεως του 11ου αιώνα και προωθούνται προς την Δυτική Μικρά Ασία, μέχρι τα παράλια του

Αιγαίου. Το 1204 η άλωση και η λεηλασία της Πόλης από τα φραγκικά στρατεύματα της τέταρτης σταυροφορίας, ακολουθείται από την εγκατάσταση στην Βασιλεύουσα Λατίνων Βασιλέων. Η Κρήτη και τα νησιά του Αιγαίου τα οποία αποτελούν την επαρχία του Αρχιπελάγους, παραχωρούνται στην νικήτρια της τέταρτης σταυροφορίας, την αποικιακή αυτοκρατορία της Βενετίας ως το 1261 όταν ο Μιχαήλ ο Η' ο Παλαιολόγος επανακτά την Κωνσταντινούπολη.

Ωστόσο η Βενετία δεν καταφέρνει να κατακτήσει την Ρόδο. Εδώ, ο αυτοκρατορικός διοικητής των Δωδεκανήσων Λέων Γαβαλάς αυτοανακηρύσσεται ηγεμόνας του νησιού. Οι λεηλασίες του εμίρη της Σμύρνης Τζαχά στο τέλος του 11ου αιώνα και οι επεμβάσεις των Φράγκων Στυροφόρων τον 12ο αιώνα δημιούργησαν αναστάτωση που οι Άγγελοι αυτοκράτορες αντιμετώπισαν διορίζοντας κυβερνήτη-τοποτηρητή τον Βυζαντινό ευπατρίδη Λέοντα Γαβαλά.Από το τελευταίο τέταρτο του 13ου αιώνα η Ρόδος τυπικά μόνο υπάγεται στο Βυζαντινό κράτος ενώ στην πραγματικότητα βρίσκεται στα χέρια Βενετών και Γενοβέζων κουρσάρων, οι οποίοι φέρουν τον τίτλο του Ναυάρχου του Βυζαντινού Αυτοκράτορα, όπως ο Vignolo di Vignoli. Ο τελευταίος, παραδίδει τη Ρόδο το 1309 στους Ιππότες του θρησκευτικού-στρατιωτικού Τάγματος του Αγίου Ιωάννου (Εικόνα Α.1.1) (Κόλλιας 2005, Lane 2007).

**Ιππότες της Ρόδου**

Το σταυροφορικό τάγμα των Ιπποτών του Αγίου Ιωάννου καταλαμβάνει την Ρόδο στα 1309. Τα πρώτα σπέρματα του θρησκευτικού-στρατιωτικού τάγματος των Ιωαννιτών Ιπποτών εντοπίζονται στην Παλαιστίνη των μέσων του 11ου αιώνα. Η εκκλησία της Santa Maria Latina και ο ξενώνας-νοσοκομείο για τους άρρωστους και φτωχούς προσκυνητές

των Αγίων Τόπων οικοδομούνται το 1099 στην Ιερουσαλήμ. Είναι έργα εμπόρων από το Αμάλφι και θεμελιώνουν τον μοναχικό και φιλανθρωπικό χαρακτήρα ενός πρόδρομου οργανισμού με πυρήνα Βενεδικτίνους μοναχούς ο οποίος διευρύνεται προσελκύοντας νέα μέλη. Οι μοναχοί του Αγίου Ιωάννου του Προδρόμου, προστάτη του τάγματος, ή Αδελφοί Νοσοκόμοι (Fréres hospitaliers) αποκτούν παπική αναγνώριση ως ανεξάρτητο θρησκευτικό τάγμα.

Οι Ιππότες του Αγίου Ιωάννου, όπως και οι Ναΐτες Ιππότες της Ιερουσαλήμ ενσαρκώνουν τα ιδανικά και τις επιδιώξεις της φεουδαρχικής Δύσης του Μεσαίωνα και υιοθετούν το μοναχικό-πολεμικό σχήμα ενώ υπερασπίζονται το τελευταίο σύνορο του Χριστιανικού κόσμου απέναντι στην ορμητική Αραβική δύναμη. Αντλούν οικονομική στήριξη και ανθρώπινο δυναμικό από τη Δύση, συσσωρεύουν γη και πλούτο, και ελέγχουν μια σειρά οχυρών της Αγίας Γης.

Η ιστορία του Τάγματος στην Μέση Ανατολή και ο ρόλος του στον έλεγχο της περιοχής της Παλαιστίνης διανύουν δύο αιώνες. Το τάγμα στη συνέχεια χάνει ένα-ένα τα οχυρά του, προβάλλοντας ηρωική αντίσταση, πειθαρχία και υψηλό στρατιωτικό φρόνημα απέναντι στους Μωαμεθανούς πολιορκητές (Εικόνα Α.1.2). Η πτώση των Ιεροσολύμων στα 1247 ακολουθείται από την άλωση του Κρακ των Ιπποτών στη Συρία στα 1271 και του Μαργκάτ στα 1281. Τέλος, μετά την άλωση το 1291 της Άκρας της Παλαιστίνης, το κατεξοχήν χριστιανικό φρούριο και σύμβολο ακμής των Ιωαννιτών, οι Ιππότες της Ιερουσαλήμ εκδιώκονται από την Μέση Ανατολή. Μετά από περιπλάνηση στην Μεσόγειο και παραμονή στην Κύπρο, όπου κατέβαλαν φόρο υποτέλειας στο Βενετό διοικητή του νησιού, εξορμούν προς την Ρόδο. Ο Γενουάτης τιμαριούχος του νησιού Vignolo di Vignoli παραδίδει την Ρόδο στους Ιππότες του Αγίου Ιωάννου οι οποίοι καταλαμβάνουν την πόλη

στα 1309 και γίνονται οι Ιππότες της Ρόδου για τους δύο αιώνες παραμονής τους στο νησί. Με την εγκατάσταση του τάγματος των Ιπποτών του Αγίου Ιωάννη στην Ρόδο, διαμορφώνεται ένας σημαντικός σε διάρκεια και πλούσιος σε ιστορία κύκλος που τελειώνει με την κατάληψη του νησιού από τους Τούρκους επί Σουλτάνου Σουλεϊμάν του Μεγαλοπρεπούς το 1522 (Κόλλιας 2005, Γλύκατζη-Αρβελέρ 2009).

**Μεσαιωνική πόλη**

Η πόλη της Ρόδου, όπως αυτή διαμορφώθηκε στα ελληνιστικά χρόνια, επιβιώνει σε όλη τη διάρκεια των παλαιοχριστιανικών και Βυζαντινών χρόνων. Η αρχαία χωροταξία και το αρχαίο οδικό σύστημα διαφαίνονται ανάμεσα στις πρωτοβυζαντινές οχυρώσεις, τα νεκροταφεία και τις μεγαλοπρεπείς Βασιλικές της Βυζαντινής περιόδου. Τα στοιχεία αυτά διατηρούνται ακόμη, κάτω από την επιβλητική αρχιτεκτονική των διοικητικών εγκαταστάσεων και των οχυρωματικών έργων των Ιπποτών της Ρόδου (Εικόνα Α.1.3).

Η μεσαιωνική πόλη, εκτεινόταν ημικυκλικά μπροστά στο μεγάλο εμπορικό λιμάνι, το Εμποριό. Στα χρόνια της Ιπποτοκρατίας η Βυζαντινή πόλη τετραπλασιάζεται σε έκταση, ενώ σύμφωνα προς το πρότυπο τριμερούς οχύρωσης των Μεσαιωνικών πόλεων διαιρείται με εσωτερικό τείχος που εκτείνεται από τα Ανατολικά προς τα Δυτικά, σε άνω και κάτω πόλη. Το Βόρειο ή άνω τμήμα της πόλης, όπου βρίσκεται το Βυζαντινό Κάστρο, αποτελεί το Κολλάκιο (Collachium) των Ιπποτών. Το Νοτιότερο και περισσότερο εκτεταμένο τμήμα της Μεσαιωνικής πολης, η Χώρα, αντιστοιχεί στο Μπούργκο (Burgum). Στη Βόρεια απόληξη της άνω πόλης, όπου βρίσκεται η Βυζαντινή ακρόπολη, χτίζεται επί Ιπποτοκρατίας το παλάτι του Μεγάλου Μάγιστρου. Οχυρωματικά τείχη περιέβαλλαν περιμετρικά το Μπούργκο, συνιστώντας την πρώτη οχυρωματική γραμμή της πόλης.

Δεύτερο αμυντικό όριο της Μεσαιωνικής πόλης αποτελούσε το ενισχυμένο με πύργους διαχωριστικό τείχος. Τελευταίο οχυρό ήταν το παλάτι-κάστρο του Μεγάλου Μάγιστρου.

Στην Μεσαιωνική πόλη των 7.000 περίπου κατοίκων, το τάγμα των Ιπποτών του Αγίου Ιωάννου αριθμούσε 3.000 μέλη, από τα οποία οι 200 ήταν Ιππότες, ενώ ο προαστιακός πληθυσμός του Μπούργκου περιλάμβανε 4.000 άτομα. Στο Μπούργκο κατοικούσαν και δραστηριοποιούνταν διαφορετικές εθνότητες και κοινωνικές τάξεις. Εδώ, κυριαρχούσε το Ελληνικό στοιχείο, ωστόσο οι κατοικίες Ελλήνων, Λατίνων, Εβραίων, Συρίων και άλλων βρίσκονταν διάσπαρτες στο προάστιο της Μεσαιωνικής Πόλης. Η κυριαρχία των Ιπποτών στην Ρόδο μετέφερε την οργανωτική και οχυρωματική εμπειρία τους εκεί και εγκατέστησε την πολυεθνική σύνθεση του τάγματος στην νέα έδρα.

Το Κολλάκιο, διοικητικό κέντρο του Ιπποτικού κράτους που περιλάμβανε τους ναούς, το Νοσοκομείο και τα καταλύματα των γλωσσών, αποτελούσε την περιοχή της πόλης στην οποία περιορίζονταν μάλλον οι Ιππότες παρά από την οποία αποτρέπονταν οι υπόλοιποι κάτοικοί της. Οι Ιππότες στην Ρόδο οργανώθηκαν σε Γλώσσες, διαίρεση σύμφωνη με τις εθνικές ομάδες της Λατινικής Δύσης που συνέθεταν το τάγμα, με ιεράρχηση κατά σειρά αρχαιότητας: Προβηγκίας, Ωβέρνης, Γαλλίας, Ιταλίας, Αραγωνίας, Ισπανίας, Αγγλίας, Γερμανίας και Καστίλλης. Η διαίρεση του τάγματος περιλάμβανε τρείς τάξεις: οι πολεμιστές ιππότες, γόνοι ευγενών οικογενειών, ήταν φορείς εξουσίας και κατείχαν αξιώματα στη διοίκηση και το στράτευμα, η τάξη των ιερέων και κληρικών (cappelani) εκτελούσε θρησκευτικά καθήκοντα, και η τρίτη τάξη, οι υπηρέτες αδελφοί (serventes armorum) είχαν αρμοδιότητες στην υπηρεσία του Νοσοκομείου και σε κατώτερα αξιώματα του στρατού και της δημόσιας διοίκησης. Ο Μεγάλος Μάγιστρος, ισόβια ανώτατη διοικητική και στρατιωτική αρχή, εκλεγόταν από τη Γενική Σύνοδο

(Capitulum Generale), το ανώτατο ελεγκτικό όργανο του τάγματος. Οι «αρχηγοί» (pillerii) των Γλωσσών, μοιράζονταν τα ανώτατα αξιώματα και τις αρμοδιότητες στην διαχείριση της περιουσίας του τάγματος, στην διοίκηση στρατιωτικών μονάδων και στην λειτουργία του Νοσοκομείου.

Οι Ιππότες κατά την διάρκεια των δύο αιώνων της κυριαρχίας τους, μερίμνησαν συστηματικά και εμπνευσμένα για την άμυνα και την οχύρωση της πόλης, ενισχύοντας, επεκτείνοντας και εκσυγχρονίζοντας τα τείχη και τα φρούρια που υπήρχαν εκεί από τους πρωτοβυζαντινούς χρόνους (7ος αιώνας) και καταλείποντας στην Ρόδο μνημεία Μεσαιωνικής οχυρωματικής τέχνης. Η Μεσαιωνική Πόλη της Ρόδου σήμερα είναι μια από τις καλύτερα διατηρημένες μεσαιωνικές πόλεις της Ευρώπης και έχει χαρακτηριστεί από την UNESCO Μνημείο της Παγκόσμιας Κληρονομιάς.

Στα χρόνια της Ιπποτοκρατίας, οι κάτοικοι της Ρόδου διατηρούν έντονη την Βυζαντινή και Ορθόδοξη ταυτότητά τους. Η παρουσία και διατήρηση των Ορθοδόξων Μονών και Εκκλησιών αποδεικνύει την ανεμπόδιστη επιβίωση της Βυζαντινής ζωγραφικής και αρχιτεκτονικής. Το τάγμα δεν εισήγαγε νέα διοικητική οργάνωση στη Ρόδο, αντίθετα διατήρησε τους θεσμούς της τοπικής αυτοδιοίκησης όπως αυτοί είχαν διαμορφωθεί στο πλαίσιο της Βυζαντινής πολιτικής.

Η πρόθυμη συμβολή του ντόπιου στοιχείου στις αμυντικές επιχειρήσεις των Ιπποτών κατά των Αράβων και Τούρκων επιδρομέων αποδεικνύει την αποδοχή του Τάγματος από τους Ροδίους οι οποίοι άλλωστε αναγνώριζαν στους Ιππότες οργανωτικό και διοικητικό έργο και έτρεφαν σεβασμό απέναντι στο πολεμικό δυναμικό, τη στρατιωτική πειθαρχία και γενναιότητα των Ιπποτών.

Τέλος, οι πάντα ολιγάριθμοι, 200 ή 300, Ιππότες του Τάγματος, εναλλάσσονταν μεταξύ τους στην Μεσαιωνική Ρόδο: πολεμιστές-μοναχοί διαφορετικών εθνοτήτων από τη Δυτική Ευρώπη ή και τα γύρω νησιά που υπάγονταν στην κυριαρχία του Τάγματος, αντικαθιστούσαν τους παλαιότερους στο διοικητικό κέντρο των Ιωαννιτών. Η παροδική παρουσία των μελών του τάγματος άφηνε περιθώρια για την διατήρηση του αυτόχθονου συστήματος αυτονομίας και για την ανάπτυξη πρωτοβουλιών στους ντόπιους και την ανάδειξη των τελευταίων στις εμπορικές και οικονομικές δραστηριότητες. Η Ιπποτοκρατία έφερε στην Ρόδο πολιτικοστρατιωτική σταθερότητα η οποία συνοδεύτηκε, όπως ήταν φυσικό, οικονομική άνθηση.

Η ανάπτυξη της διεθνούς αγοράς και του διαμετακομιστικού εμπορίου και η δημιουργία νέων οικονομικο-εμπορικών σχημάτων (εμπορικές εταιρείες, τράπεζες) αποτελούσαν συνθήκες της οικονομίας των Ιταλικών δημοκρατιών (Βενετία, Γένοβα) με επιρροή στην διαμόρφωση της οικονομίας στην Ρόδο της Ιπποτοκρατίας. Ιταλικές εμπορικές εταιρείες και τράπεζες εγκαθιστούν καταστήματα στην Ρόδο. Τα ασφαλή λιμάνια της αποτελούν κέντρα στο διαμετακομιστικό εμπόριο του μεταξιού και των πολύτιμων και σπάνιων μπαχαρικών της Ανατολής. Ακόμη, ζάχαρη, κερί, μάλλινα υφάσματα και αρώματα διέρχονται από τον ασφαλή εμπορικό σταθμό της Ανατολικής Μεσογείου. Ο Ελληνικός πληθυσμός της πόλης αναδεικνύει ικανούς εμπόρους, τραπεζίτες και άλλα διακεκριμένα στελέχη, με πρωτεύοντα ρόλο στην οικονομική και κοινωνική δραστηριότητα της Ρόδου. Η σύνθετη διαστρωμάτωση της Ροδιακής αστικής κοινωνίας περιλάμβανε νομικούς, δικαστές, φαρμακοποιούς, τεχνίτες, υπαλλήλους, μικροβιοτέχνες, μικροεμπόρους και εργάτες (Αρχοντόπουλος 2000; Κόλλιας 2005).

**Αρχαιολογία**

Η Αρχαία Ρόδος αποτελεί αντικείμενο Ευρωπαϊκών Ιστορικών–Φιλολογικών εκδόσεων που χρονολογούνται από τον 17ο αιώνα. Η αρχαιολογική διερεύνηση της Ρόδου και ειδικότερα η αρχαιολογική ανασκαφική δραστηριότητα με επίκεντρο την Αρχαία Ρόδο, είχαν απασχολήσει δυτικοευρωπαίους αρχαιοδίφες ήδη από τον 19ο αιώνα.

Στα χρόνια της Ιταλικής κατοχής, έλαβε χώρα συστηματική και γόνιμη ανασκαφική έρευνα με επικέντρωση στην περίοδο της Ιπποτοκρατίας, την οποία θεωρούσε ότι είχε ¨διαδεχθεί¨ η Ιταλική κατάκτηση.

Μετά το Β΄ Παγκόσμιο πόλεμο και την ενσωμάτωση των Δωδεκανήσων στην Ελλάδα, πραγματοποιήθηκε ο διορισμός του πρώτου Εφόρου Αρχαιοτήτων στην Ρόδο, του Ιωάννη Κοντή, και θεμελιώθηκε η ενασχόληση της Ελληνικής Αρχαιολογίας με όλες τις περιόδους της πολυκύμαντης Ιστορίας του νησιού: προϊστορική, κλασσική, ελληνιστική, Ρωμαϊκή, Βυζαντινή και νεότερη ιστορία (Κωνσταντινόπουλος 1986).

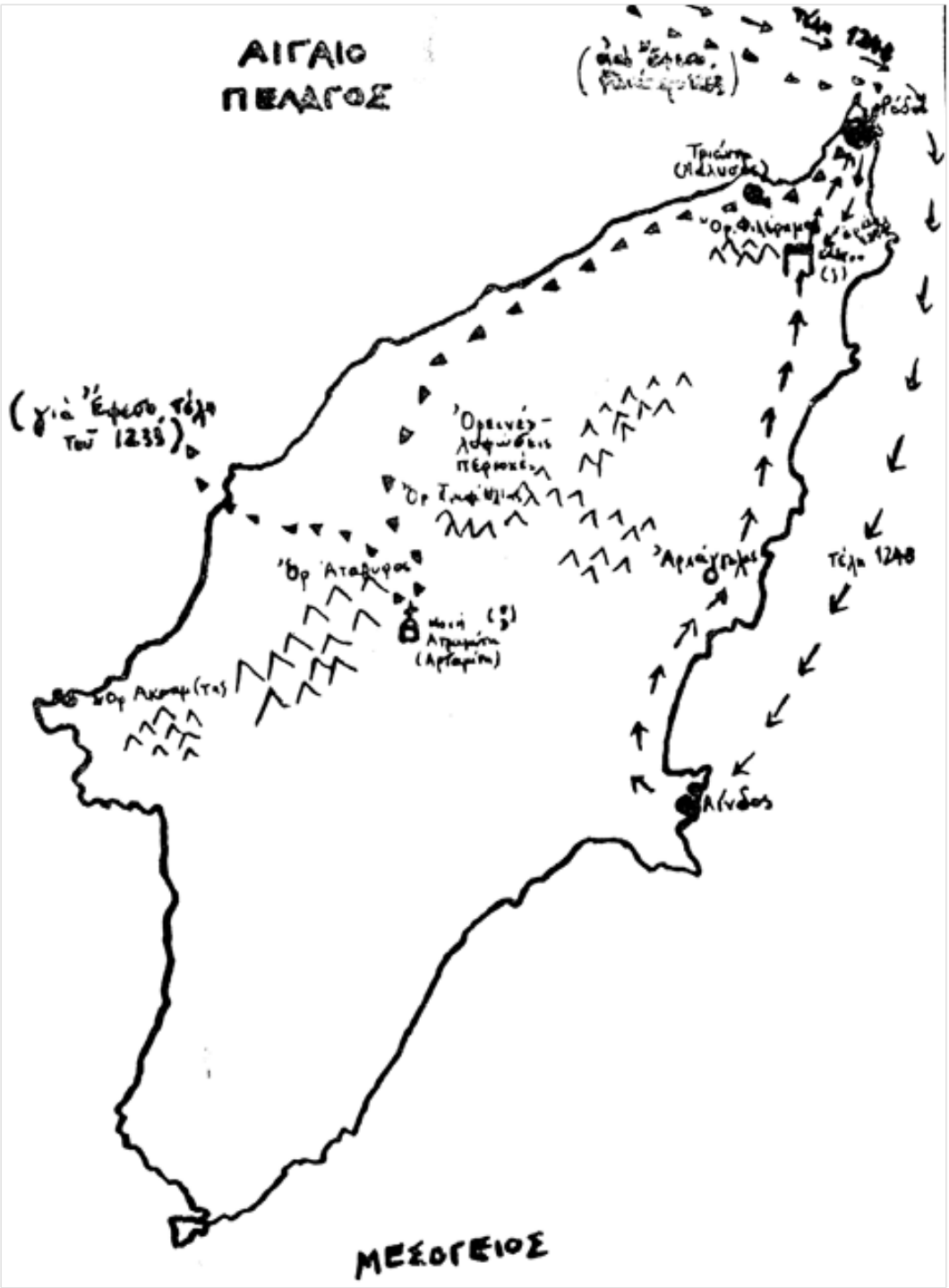


**Εικόνα Α.**1.1. Χάρτης της Ρόδου τον 13ο αιώνα. Εκστρατεία της Νίκαιας κατά των επιδρομέων από την Γένοβα (1248-49). Σχέδιο Αλέξη ΓΚ Σαββίδη.



**Εικόνα Α.1.2**. Ρόδος. Η πολιορκία του 1480 από τον Μωάμεθ τον Β΄. Μικρογραφία από τον κώδικα Par. Lat. 6067.

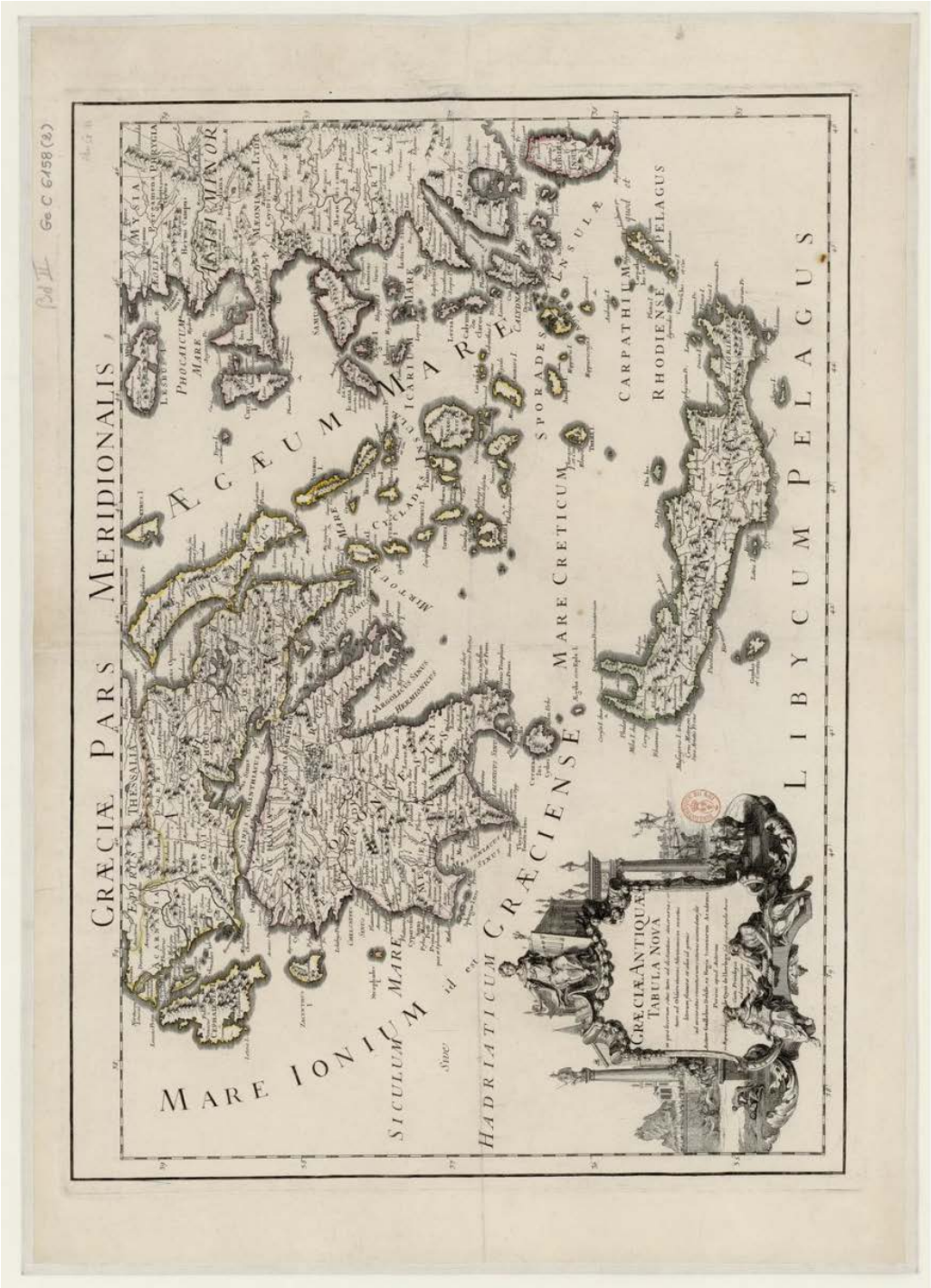


Source gallica.bnf.fr / Bibliothèque nationale de France

**Εικόνα Α.1.3.** Χάρτης της Νότιας Ελλάδας από τον Guillaume Delisle, 18ος αιώνας. (Graeciae Antiquae Tabula Nova in qua locorum situs tum ad distantias itinerarias tum ad Observationes Astronomicas exactus litorum flexurae et alia id genus ad accuratas recentiorum rationes accomodatae).

## Α.2. Παλαιοπαθολογία

### Αντικείμενο-Στόχοι-Μέθοδοι

Η Παλαιοπαθολογία αποτελεί διεπιστημονικό πεδίο έρευνας στο επίκεντρο του οποίου βρίσκεται η μελέτη των εκδηλώσεων παθολογίας σε ανθρώπινα σκελετικά κατάλοιπα με προέλευση στην προϊστορική και ιστορική αρχαιότητα. Στόχο της παλαιοπαθολογικής έρευνας αποτελεί η διερεύνηση της φυσικής, ιστορικής και εξελικτικής διαδρομής των ανθρώπινων νοσημάτων.

Φυσικό αντικείμενο της παλαιοπαθολογίας αποτελούν κυρίως οι ενασβεστιωμένοι ιστοί, οστά και δόντια, και σε εξαιρετικές περιπτώσεις οι φυσικά και τεχνητά μουμιοποιημένοι ιστοί. Συνολικά, η παλαιοπαθολογία συμβάλλει στην μελέτη της ανθρώπινης βιολογίας αναδεικνύοντας δημογραφικά και επιδημιολογικά πρότυπα της απόκρισης του σκελετού απέναντι σε φάσμα βιολογικών, φυσικών και πολιτισμικών παραγόντων κατά την διαδρομή των ιστορικών περιόδων. Η κατανόηση παραμέτρων σχετικών με την προέλευση, την διασπορά και τις εκδηλώσεις ιστορικών επιδημικών νόσων μπορεί να συμβάλλει στην διερεύνηση των εξελικτικών σχέσεων ανθρώπινων παθογόνων καθώς και την ανάλυση των σχέσεων παθογόνου-ξενιστή και τον σχεδιασμό στρατηγικών αντιμετώπισης σύγχρονων αναδυόμενων λοιμωδών νοσημάτων (Angel 1966; Angel 1981; Rothschild & Rothschild 1995; Kolman et al. 1999; Bosch 2000; Πίτσιος 2003; Knell 2004; Harper et al. 2008; De Melo et al. 2010; Harper et al. 2011; Potter & Jennings 2011; Armelagos 2013; Hussein et al. 2013; Aslanabadi et al. 2015).

Οι σύγχρονες μέθοδοι απεικόνισης και μικροσκοπίας καθώς και μέθοδοι ανοσολογίας και απομόνωσης του αποξυπυρηνικού οξέος επιτρέπουν την προσέγγιση στα ερωτήματα της παλαιοπαθολογίας (Ascenzi et al. 1985; Bell 1990; Stuart-Macadam 1992; Spigelman 1994; Donoghue et al. 2004; Weston 2009). Η "διάγνωση" στην παλαιοπαθολογία προκύπτει εξ αναλογίας με τις παθολογικές εκδηλώσεις στον ζώντα που αφορούν σε κλινικά σημεία ή/και εργαστηριακά ευρήματα και άμεσα κατά την ταυτοποίηση παθογόνων μικροοργανισμών ή βιομορίων (Klepinger 1983; Dutour 2008). Η εφαρμογή της επιστημονικής μεθοδολογίας της Φυσικής Ανθρωπολογίας αποτελεί θεμελιώδη όρο της διεξαγωγής της Παλαιοπαθοογικής έρευνας και αφορά πρωταρχικά στον προσδιορισμό του φύλου και της βιολογικής ηλικίας θανάτου των ανθρωπολογικών ευρημάτων (Πίτσιος 2003).

Εξάλλου, οστεολογικό υλικό αναφοράς στο οποίο εκδηλώνονται αλλοιώσεις που αναπτύχθηκαν στο έδαφος γνωστής νόσου, αποτελεί την βάση της συγκριτικής παλαιοπαθολογικής έρευνας (Hackett 1975) και συμβάλλει στον προσδιορισμό και την χρήση κοινών διαγνωστικών κριτηρίων από τους διαφορετικούς ερευνητές του κλάδου. Η εγκυρότητα των παλαιοπαθολογικών ευρημάτων αφορά αρχικά στην αναγνώριση πραγματικών παθολογικών αλλοιώσεων έναντι "ψευδοπαθολογικών" ευρημάτων που αποτελούν φυσιολογικές ανατομικές παραλλαγές ή επιδράσεις της διαγένεσης στο υπό μελέτη υλικό και κατά δεύτερο στην "διάγνωση" της ειδικής νοσολογικής οντότητας που ερμηνεύει αυτές τις παθολογικές αλλοιώσεις. Τέλος, η Παλαιοπαθολογία αποτελεί μια σύνθετη προσέγγιση σε ένα σύνθετο φαινόμενο όπως είναι η εξέλιξη της ανθρώπινης παθολογίας και μπορεί να διευρύνει την κατανόηση της ανθρώπινης βιολογικής ιστορίας.

**Ιστορικά στοιχεία**

Ο όρος Παλαιοπαθολογία εισήχθη από τον ιατρό R.W. Schufeldt (1892-1893), ωστόσο καθιερώθηκε και έγινε ευρύτερα γνωστός κυρίως από τις συστηματικές εργασίες του ιατρού Marc Ruffer κατά τις αρχές του 20ου αιώνα σε μούμιες της Αιγυπτιακής αρχαιότητας. Ανατόμοι και φυσιοδίφες του 17ου και του 18ου αιώνα με προσανατολισμό την εμπειρική και ορθολογική διερεύνηση της φύσης, οδηγήθηκαν στην περιγραφική και ερμηνευτική προσέγγιση παθολογικών ευρημάτων σε απολιθωμένα οστά πλειστοκαινικών θηλαστικών.

Κατά το 19ο αιώνα η ανίχνευση της εξέλιξης του βιολογικού κόσμου και της ιστορίας του ανθρώπινου πολιτισμού, έστρεψε την προσοχή στην αναζήτηση και την μελέτη ανθρώπινων απολιθωμάτων. Παράλληλα, σημειωνόταν η ανάπτυξη της αρχαιολογικής ανασκαφικής δραστηριότητας, και η ανάδυση ανθρωπολογικών ενδιαφερόντων. Την ίδια περίοδο, η μεθοδολογία της παλαιοπαθολογικής έρευνας διευρύνθηκε με την εφαρμογή της μικροσκοπικής παρατήρησης καθώς και την εισαγωγή νέων ιστολογικών τεχνικών. Αποτέλεσμα των εξελίξεων αυτών ήταν η παραγωγή εκτεταμένης βιβλιογραφίας που αντλούσε την θεματολογία της από ποικίλα αντικείμενα μελέτης: ανθρώπινα ή άλλα ζωικά απολιθώματα, προϊστορικά εργαλεία, σκελετικό υλικό αρχαιολογικών ανασκαφών, ταριχευμένα κατάλοιπα του Αιγυπτιακού πολιτισμού και κρανία των ιθαγενών Γκουάγχων των Κανάριων νησιών.

Ο θεμελιωτής της κυτταρικής παθολογίας Rudolph Virchow παρέδωσε συστηματικές παρατηρήσεις αναφορικά με ανθρωπολογικά και παθολογικά χαρακτηριστικά σε παλαιολιθικά και νεολιθικά ανθρώπινα ευρήματα. Ανάμεσα σε αυτά συγκαταλέγονταν τα διάσημα απολιθωμένα ευρήματα της κοιλάδας Neander (1856) και το

σκελετικό υλικό που αναδείχθηκε από τον H. Schliemann κατά την ανασκαφή της αρχαίας Τροίας. Επίσης ο Virchow συμμετείχε στη μακρά συζήτηση γύρω από το αδιευκρίνιστο μέχρι σήμερα ζήτημα της τοποχρονικής εξέλιξης της σύφιλης (Virchow 1858)

Στο Παρίσι του 19ου αιώνα ο πρωτοπόρος της Νευροχειρουργικής και της Φυσικής Ανθρωπολογίας Pierre-Paul Broca, επεξεργάστηκε επιστημονικά τα απολιθωμένα ευρήματα του ανθρώπου του Cro-Magnon που είχαν αναδειχθεί στην νότια Γαλλία (1868) καθώς και περιπτώσεις τρυπανισμού σε κρανία ιθαγενών της Νοτίου Αμερικής. Το Παρίσι του 19ου αιώνα είχε αναδειχθεί σε κέντρο ιατρικής εκπαίδευσης και βιολογικών μελετών. Άλλωστε, το λεκανοπέδιο του Παρισιού, "ένα τεράστιο κοιμητήρι κοραλλιών, οστράκων και θηλαστικών" είχε προσφέρει το έδαφος για τις παλαιοπαθολογικές παρατηρήσεις σε μη ανθρώπινα ευρήματα, του θεμελιωτή της παλαιοντολογίας των σπονδυλωτών Georges Léopold Cuvier στις αρχές του αιώνα.

Η μακρόχρονη και εντατική ανασκαφική δραστηριότητα στην Αίγυπτο έφερε στο φως μαζικά σκελετικά και ταριχευμένα ευρήματα των οποίων το ανθρωπολογικό και ιατρικό ενδιαφέρον αναγνώρισαν ο Ruffer και άλλοι ερευνητές της περιόδου, όπως οι G. Elliot Smith, W.R. Dawson και F. Wood-Jones. Οι ανασκαφές στην Νουβία του σημερινού Σουδάν ανέδειξαν σκελετικούς πληθυσμούς δεκάδων χιλιάδων ατόμων, οι οποίοι αποτέλεσαν το αντικείμενο ερευνών των G. Elliot Smith και F. Wood-Jones. Ανάμεσα στα σημαντικά για την Παλαιοπαθολογία ευρήματα που αναδείχτηκαν σε Αιγυπτιακές μούμιες, ήταν παράσιτα του γένους *Schistosoma* και *Ascaris* και ιστικές αλλοιώσεις συμβατές με πνευμονία, αθηρωμάτωση, φυματίωση της σπονδυλικής στήλης, οστεοαρθρίτιδα και κίρρωση του ήπατος. Ο Ruffer ο οποίος είχε αποκτήσει εξειδίκευση στην μικροβιολογία

από το Ινστιτούτο Pasteur του Παρισιού, τελειοποίησε μεθόδους ιστολογικής παρασκευής σε μουμιοποιημένους ιστούς.

Στις Ηνωμένες Πολιτείες, η πρώτη δημοσίευση παλαιοπαθολογικού περιεχομένου προέρχεται από τον ιατρό J.C. Warren, διακεκριμένο χειρουργό της Βοστώνης, ο οποίος στο έργο του "A comparative view of the sensorial and nervous system in man and animals" (1822) εκθέτει κρανιακά ευρήματα ιθαγενών της Βορείου Αμερικής τα οποία επιδεικνύουν τεχνητή παραμόρφωση. Κατά το δεύτερο μισό του 19ου αιώνα το ενδιαφέρον στις Ηνωμένες Πολιτείες επικεντρώνεται στην αναζήτηση αλλοιώσεων σε σκελετικά ευρήματα ιθαγενών του Νέου Κόσμου, που τεκμηρίωναν την παρουσία σύφιλης εκεί, πριν από την έλευση των Ισπανών θαλασσοπόρων. Η "θεωρία" της εισαγωγής της αφροδίσιας νόσου στην Ευρώπη μετά την επιστροφή του Κολόμβου και της ακολουθίας του έχει αφετηρία στον 15ο αιώνα. Η αντιπαράθεση που διαρκεί μέχρι τις μέρες μας αναδεικνύει ένα από τα πρωιμότερα παραδείγματα εφαρμογής της παλαιοπαθολογικής έρευνας στην επίλυση ενός σημαντικού ιατρικού ζητήματος (Ortner & Putschar 1981).

Κατά την περίοδο 1890-1930 η εφαρμογή των ακτίνων Χ και η ανάπτυξη νέων ορολογικών και ιστολογικών μεθόδων εισήγαγαν καινούριες δυνατότητες στο πεδίο της παλαιοπαθολογικής διάγνωσης. Στις Ηνωμένες Πολιτείες σημαντική είναι η συμβολή των R.L. Moodie, A. Hrdlička και E. A. Hooton. Ο παλαιοντολόγος R.L. Moodie επιμελείται την έκδοση των εργασιών του Ruffer σε ένα τόμο με τίτλο "Studies in the paleopathology of Egypt". Επίσης, συγκεντρώνει στην έκδοση "Paleopathology, an introduction to the study of ancient evidences of disease" τα αποτελέσματα των μελετών του που τεκμηριώνουν την παρουσία νόσου σε φυτικά και ζωικά ευρήματα με παλαιοντολογική προέλευση.

Ο ανθρωπολόγος A. Hrdlička (1910) συμπεριλαμβάνει στο μείζον έργο του “Anthropological Work in Peru” τα παλαιοπαθολογικά δεδομένα από το σκελετικό υλικό των μακρόχρονων ερευνών του. Ο ανθρωπολόγος EA Hooton (1930) παρουσιάζει στην κλασσική μελέτη “The Indians of Pecos Pueblo: a study of their skeletal remains” την συχνότητα και την κατανομή των νοσημάτων και των κακώσεων στον σκελετικό πληθυσμό του Pecos.

Μετά το 1930 η περιγραφική προσέγγιση μεμονωμένων περιπτώσεων αποτελεί το ιστορικό παρελθόν της παλαιοπαθολογίας. Ο προσανατολισμός στην κατεύθυνση της στατιστικής επεξεργασίας των παλαιοπαθολογικών δεδομένων αποτελεί το μέλλον των ερευνών στην Παλαιοπαθολογία αλλά και την βάση στην οποία οικοδομείται αυτή σαν επιστημονικός κλάδος. Η αρχή της σύγχρονης περιόδου της Παλαιοπαθολογίας βρίσκεται στην δεκαετία του 1960. Ισχυρή ώθηση στην επιστημονική ανάπτυξη του κλάδου δίνουν η διοργάνωση του πρώτου συμποσίου με αντικείμενο την ανθρώπινη Παλαιοπαθολογία (Human Paleopathology) στο Ντητρόϊτ των Ηνωμένων Πολιτειών το 1966 και στην ίδια πόλη το 1973 σεμινάριου Παλαιοπαθολογίας υπό την αιγίδα των Smithsonian Institution, Detroit Institute of Arts και Wayne State University Medical School, με συμμετοχή επιστημόνων διαφορετικών ειδικοτήτων που οδηγεί στην ίδρυση της Εταιρείας Παλαιοπαθολογίας (Paleopathology Association) (Steinbock 1976; Ortner & Putschar 1981; Marks & Popoff 1988; Reddi 1997).

## **Α.**3. **Αναπτυξιακή οστική κατασκευή** (Modeling) **και ανακατασκευή** (Remodeling)

Ο όρος “αναπτυξιακή οστική ανακατασκευή” (modeling) αναφέρεται στην λειτουργία διαμόρφωσης των ελεύθερων οστικών επιφανειών η οποία επιτυγχάνει την προσαρμογή του σχήματος των οστών στην αύξηση των μετρικών τους διαστάσεων κατά την διάρκεια της ανάπτυξης. Η λειτουργία αυτή παρατηρείται τόσο κατά την εμβρυϊκή όσο και κατά την μεταγεννητική ανάπτυξη, ώστε να επιτυγχάνεται η διατήρηση του σχήματος των οστών καθώς τα μετρικά μεγέθη του αναπτυσσόμενου σκελετού και οι φορτίσεις που υποδέχεται μεταβάλλονται από την εμβρυϊκή στην ενήλικη περίοδο (Marks & Popoff 1988; Reddi 1997).

Τα κύρια μορφογενετικά γεγονότα της ανάπτυξης του μυοσκελετικού συστήματος έχουν ήδη λάβει χώρα στη διάρκεια των πρώτων επτά εβδομάδων της εμβρυϊκής ζωής. Στο στάδιο αυτό οι καταβολές των περισσότερων από τα στοιχεία του σκελετού, οι περισσότεροι μυς, τένοντες και σύνδεσμοι έχουν ήδη σχηματιστεί, ενώ η διαδικασία της ενδοχόνδρινης οστεοποίησης μόλις ξεκινά. Οι μυς που έχουν σχηματιστεί ασκούν ασυνεχείς, μικρού μεγέθους, σημαντικές όμως, δυνάμεις στα στοιχεία του εμβρυϊκού σκελετού. Συμπιεστικές δυνάμεις ή δυνάμεις ολκής, ασκούνται τόσο στα κύτταρα όσο και στην εξωκυττάρια ουσία του σκελετού.

Η μορφογενετική διαδικασία επιτυγχάνεται καθώς απορρόφηση οστίτη ιστού λαμβάνει χώρα, παράλληλα με τον σχηματισμό νέου οστίτη ιστού, σε γειτονικές επιφάνειες του αναπτυσσόμενου οστού. Τα παραπάνω διαμεσολαβούνται από τη συντονισμένη δράση οστεοβλαστών και οστεοκλαστών.

Η διαδικασία περιγράφεται ευκολότερα στα άκρα των μακρών οστών. Το τμήμα του οστού που παρεμβάλλεται μεταξύ των δύο επιφυσιακών δίσκων αποτελεί τη διάφυση. Η μορφολογία και οι μετρικές διαστάσεις της διάφυσης διαφοροποιούνται τόσο στο κατακόρυφο όσο και στο οριζόντιο επίπεδο. Έτσι η διάφυση εμφανίζει αδρά κυλινδρική διαμόρφωση κατά το μέσο τμήμα της και προοδευτικά διευρύνεται με φορά προς τις επιφύσεις ώστε τα άκρα της να εμφανίζουν αδρά κωνική διαμόρφωση.

Κατά την εμβρυϊκή ανάπτυξη, ο νεοσχηματισμένος οστίτης ιστός στο κέντρο του χόνδρινου προτύπου που ακολουθεί την εμφάνιση του πρωτογενούς κέντρου οστεοποίησης, δεν έχει παρά μικρή δυνατότητα αποθετικής αύξησης και το αντίστοιχο τμήμα οστού έχει περιορισμένα περιθώρια επέκτασης. Η αύξηση της εγκάρσιας διατομής του οστού στην περιοχή όπου οστίτης ιστός αντικαθιστά το χόνδρινο μέρος του αρχικού προτύπου πραγματοποιείται με απόθεση οστίτη ιστού υπό το περιόστεο με τον μηχανισμό της ενδομεμβρανώδους οστεοποίησης. Ενώ περιφερικά του οστεοποιητικού κέντρου το υπόλοιπο του χόνδρινου υποδείγματος αναπτύσσεται τόσο κατά τον επιμήκη όσο και κατά τον εγκάρσιο άξονα τόσο με αποθετική όσο και διάμεση αύξηση, τα άκρα της διάφυσης διευρύνονται σε σχέση με το μέσο τμήμα αυτής, σχηματίζοντας τις δύο διαφυσιακές χοάνες. Η λειτουργία της αναπτυξιακής ανακατασκευής περιλαμβάνει την αύξηση της εγκάρσιας διαμέτρου του κυλινδρικού τμήματος της διάφυσης, με απόθεση υμενογενούς οστίτη ιστού κάτω από το περιόστεο και την ταυτόχρονη απορρόφηση οστίτη ιστού στο εσωτερικό του μυελικού αυλού. Στις διαφυσιακές χοάνες, αντίθετα, οστίτης ιστός επαναρροφάται υπό το περιόστεο ενώ αποτίθεται στην εσωτερική επιφάνεια υπό το ενδόστεο. Ταυτόχρονα, η μετάφυση μετασχηματίζεται, προσαρμοζόμενη στις μετρικές διαστάσεις της διάφυσης. Οι μετρικές διαστάσεις των επιφύσεων αυξάνουν καθώς ο

χόνδρινος ιστός επεκτείνεται ακτινωτά και η ενδοχόνδρια οστεοποίηση που ακολουθεί οδηγεί σε αύξηση κυρίως της σπογγώδους μοίρας της επίφυσης. Η διάμετρος ενός οστού μετά τη σύγκλειση των επιφύσεων αυξάνει με αποθετική υποπεριοστική ανάπτυξη και απορρόφηση οστίτη ιστού κατά την ενδοστική επιφάνεια. Πειραματικές μελέτες έχουν δείξει ότι η αναπτυξιακή οστική ανακατασκευή αποτελεί προσαρμοστική απάντηση στις μεταβαλλόμενες φορτίσεις ακόμη και στον ώριμο σκελετό. Η οστική μάζα, αυξάνεται με ταχύ ρυθμό κατά την εφηβεία και φτάνει στη μέγιστη τιμή της περίπου μια δεκαετία μετά την ολοκλήρωση της ανάπτυξης του σκελετού (Frost 2004).

Η σχέση ανάμεσα στις μηχανικές επιδράσεις που ασκούνται στον σκελετό και τα δομικά χαρακτηριστικά των οστών, απασχόλησε τους φυσικούς φιλοσόφους πριν από το 17ο αιώνα. Ο Γαλιλαίος, επεσήμανε τη συσχέτιση ανάμεσα στα μετρικά χαρακτηριστικά του σκελετού και το μέγεθος και τη δραστηριότητα διαφορετικών ζωντανών οργανισμών (Ascenzi 1993).

Ο Γερμανός ιατρός Julius Wolff το 1892 στην διάσημη μονογραφία του “Das Gesetz der Transformation der Knochen” (Ο νόμος του μετασχηματισμού των οστών) διατύπωσε την αρχή ότι κάθε μεταβολή στη λειτουργία του σκελετού ακολουθείται από μεταβολές της εσωτερικής αρχιτεκτονικής και της μορφολογίας της επιφάνειας των οστών, και οι μεταβολές αυτές ακολουθούν μαθηματικούς κανόνες (Skedros & Baucom 2007). Ο Wolff υποστήριζε τον σχεδιασμό των δομικών και γεωμετρικών χαρακτηριστικών των οστών σύμφωνα με μαθηματική νομοτέλεια ώστε να επιτελείται αποτελεσματικά η λειτουργία τους. Σύμφωνα με τη θεωρητική του ανάπτυξη, μαθηματικοί νόμοι υπαγορεύουν την αρχιτεκτονική των οστών κατά την εξέλιξη διαδικασιών όπως αυτές της ανάπτυξης και της πόρωσης των καταγμάτων (Huiskes 2000).

Ο Wolff παρατήρησε την σχέση ανάμεσα στην κατανομή των τιμών των μηχανικών παραμέτρων αντοχής των οστών, αλλά και την τοπογραφία της οστικής ουσίας, και τις κύριες διευθύνσεις κατά τις οποίες ασκούνται λειτουργικές φορτίσεις στα οστά του σκελετού. Π.χ. η συμπαγής φλοιώδης μοίρα των μακρών οστών αποτελεί το πεδίο με την μεγαλύτερη πυκνότητα οστικής ουσίας και ταυτόχρονα αποτελεί πεδίο άσκησης δυνάμεων στρέψης, στο οποίο συγκεντρώνονται δυναμικές γραμμές με την μεγαλύτερη πυκνότητα (Huiskes 2000).

Το εγγύς τμήμα του μηριαίου οστού αποτέλεσε το πρότυπο της θεωρητικής κατασκευής του Wolff. Η κεντρική υπόθεση ταύτιζε την διάταξη των δοκίδων της σπογγώδους μοίρας του εγγύς τμήματος του μηριαίου με τις τροχιές των κύριων φορτίσεων που εφαρμόζονταν σε αυτό, όπως αυτές αναδεικνύονταν από την γραφική μέθοδο ανάλυσης της στατικής ενός μηχανικού αναλόγου του οστού.

Ο Wolff χρησιμοποίησε στην θεωρία του παρατηρήσεις που πολύ νωρίτερα ο ανατόμος G.H. Meyer είχε παρουσιάσει στην δημοσίευσή του με τίτλο “Die Architektur der Spongiosa” (1866). Ο Meyer είχε συνεργαστεί με τον εξέχοντα μαθηματικό και μηχανικό Karl Culmann, καθηγητή στο Πολυτεχνικό Ινστιτούτο της Ζυρίχης. Ο Culmann ήταν ο δημιουργός γραφικών μεθόδων για τη λύση προβλημάτων μηχανικής των υλικών και στατικής μηχανικής (graghic statics).

Σήμερα, με τον νόμο του Wolff διατυπώνουμε μια σύνθετη αντίληψη που ενώ αναφέρεται σε βασικές παρατηρήσεις του Γερμανού ανατόμου και χειρουργού, παρουσιάζει αξιοσημείωτη συνάφεια με τις έννοιες που εισήγαγε ο σύγχρονός του ιατρός Wilhelm Roux. Ο Roux τολμηρά, διεισδυτικά και εύστοχα πρότεινε ως μηχανισμό της δομικής προσαρμογής των οστών στις μηχανικές απαιτήσεις της λειτουργίας τους μία

βιολογική διαδικασία. Ταύτισε τη διαδικασία αυτή με ένα μηχανισμό κυπαρικής απάντησης σε μηχανικά ερεθίσματα. Ο Roux ήταν επηρεασμένος από τις ιδέες του Καρόλου Δαρβίνου και του Jeanne Baptiste Lamarck και τις έννοιες της αρμοστικότητας των βιολογικών οργανισμών στο περιβάλλον, στις οποίες και στηρίχθηκε για την ανάπτυξη του προτύπου της λειτουργικής προσαρμογής των διαφόρων οργανικών συστημάτων.

Με την σύγχρονη ορολογία, ο νόμος του Wolff αφορά στις βιολογικές διαδικασίες της αναπτυξιακής οστικής ανακατασκευής (modeling) και της οστικής ανακατασκευής (remodeling). Οι δύο διαδικασίες λαμβάνουν χώρα στον σκελετό ταυτόχρονα, ωστόσο δεν εκδηλώνονται στον ίδιο βαθμό, ώστε αφορούν η κάθε μία σε διαφορετικές περιόδους της ζωής και διακρίνονται ως προς το αποτέλεσμά τους αναφορικά με την εσωτερική δομή και την εξωτερική μορφολογία των οστών.

Η οστική ανακατασκευή έχει ως συνέπεια την μεταβολή των κύριων διευθύνσεων ανάπτυξης των δομικών μονάδων και της συνολικής μικροδομής του οστίτη ιστού και λαμβάνει χώρα στο εσωτερικό των οστών με αποτέλεσμα την μεταβολή της οστικής πυκνότητας (internal remodeling) ή στην επιφάνεια των οστών και έχει ως συνέπεια την μεταβολή της οστικής γεωμετρίας (external remodeling). Ωστόσο, οι γεωμετρικές μεταβολές που συντελούνται σε ορισμένο χρόνο είναι ελάχιστες σε σχέση με τις μεταβολές που αφορούν στις εσωτερικές ιδιότήτες του οστίτη ιστού κατά το αντίστοιχο χρονικό διάστημα. Οι πρώτες είναι σημαντικές κατά την διαδικασία της ανάπτυξης του σκελετού, ενώ στον ενήλικο σκελετό η σημασία τους είναι ελάχιστη. Το βιολογικό φαινόμενο της ανάπτυξης όπως και αυτό της οστικής ανακατασκευής αποτελούν θεμελιώδεις διαδικασίες της μηχανικής λειτουργίας του σκελετού και κατευθύνονται από

τις μηχανικές δυνάμεις που επιδρούν στο σκελετό. Η λειτουργική προσαρμογή του οστίτη ιστού και του σκελετού στο σύνολό του είναι αποτέλεσμα αυτών των διαδικασιών.

Η λειτουργία της οστικής ανακατασκευής περιλαμβάνει μια ακολουθία γεγονότων που συνδέουν τα κυτταρικά στοιχεία του οστίτη ιστού και την οστική θεμέλια ουσία, παρατηρείται κατ' εξοχήν στον ενήλικο σκελετό και αποτελεί τον φυσιολογικό μηχανισμό αναγέννησης του οστίτη ιστού και αποκατάστασης της φθοράς στην οστική θεμέλια ουσία. Έτσι, η λειτουργία της οστικής ανακατασκευής αποτελεί μηχανισμό της λειτουργικής προσαρμογής των οστών κατά την ανάπτυξη του σκελετού και, κυρίως, μετά την ολοκλήρωση της ανάπτυξης. Ο μηχανισμός είναι σημαντικός στο πλαίσιο της φυσιολογικής λειτουργίας του σκελετού αλλά και στο πλαίσιο της παθολογικής φυσιολογίας κοινών νοσημάτων (Buckwalter et al. 1996).

Η λειτουργία της οστικής ανακατασκευής αφορά στα διαδοχικά γεγονότα απορρόφησης και σχηματισμού οστικής θεμέλιας ουσίας κατά τη συνεζευγμένη, χρονικά και τοπικά, δράση των οστεοκλαστών και των οστεοβλαστών. Τα δύο είδη κυττάρων συγκροτούν λειτουργικές ομάδες οι οποίες ονομάζονται βασικές πολυκυτταρικές μονάδες (Basic Multicellular Units, BMUs) και αντιστοιχούν στις βασικές μεταβολικές μονάδες του οστίτη ιστού. Η αλληλουχία των γεγονότων που συνθέτουν το φαινόμενο της οστικής ανακατασκευής περιλαμβάνει ενεργοποίηση των οστεοκλαστών, απορρόφηση οστίτη ιστού και δημιουργία ενός κωνικού μετώπου ή βοθρίου εντός της οστικής θεμέλιας ουσίας και στη συνέχεια σχηματισμό νέου οστίτη και πλήρωση του κώνου. Οι BMUs επιτελούν την απορρόφηση και τον σχηματισμό στοιχειωδών ποσοτήτων οστίτη ιστού. Στο φλοιώδες οστό αυτές οι στοιχειώδεις ποσότητες αντιστοιχούν στις ανατομικές μονάδες του οστίτη ιστού, τους δευτερογενείς οστεώνες.

Στον ανθρώπινο σκελετό οι ανακατασκευαστικές μονάδες οι οποίες επιτελούν οστική ανακατασκευή σε οποιαδήποτε χρονική στιγμή υπολογίζονται περίπου σε 2.000.000. Στο φλοιώδες οστό ένας κύκλος οστικής ανακατασκευής από μία BMU έχει διάρκεια 120 ημερών, ώστε στην διάρκεια ενός έτους, η λειτουργία της οστικής ανακατασκευής αντικαθιστά το 5% της φλοιώδους μοίρας και το 25% της σπογγώδους μοίρας του σκελετού. Η μεταβολική δραστηριότητα της σπογγγώδους μοίρας των οστών είναι υψηλότερη αυτής της φλοιώδους μοίρας, εξαιτίας του υψηλού λόγου επιφανείας/όγκου που χαρακτηρίζει την δοκιδώδη δομή της. Ο σκελετός στο σύνολό του αντικαθίσταται πλήρως στη διάρκεια μιας δεκαετίας (Buckwalter et al. 1996).

Ο "ρυθμός ενεργοποίησης" των BMUs (Activation frequency) και η "περίοδος ανακατασκευής" (sigma period, $\sigma_{RC}$, η οποία διαιρείται σε περίοδο απορρόφησης $\sigma_{RC(r)}$ και περίοδο σχηματισμού $\sigma_{RC(f)}$) προσδιορίζουν τον αριθμό των ανακατασκευαστικών μονάδων που επιτελούν οστική ανακατασκευή σε ορισμένο όγκο οστού και την χρονική διάρκεια ενός κύκλου ανακατασκευής, αντίστοιχα. Διαφορετικά νοσήματα του μεταβολισμού των οστών συνιστούν συνέπεια της διαταραχής των παραπάνω παραμέτρων (Robling et al. 2006).

Κατά την παιδική ηλικία και κατά την εφηβεία, η ταχύτητα σχηματισμού νέου οστίτη ιστού είναι μεγαλύτερη της ταχύτητας απορρόφησης ώστε μεταξύ 20 και 30 ετών πραγματοποιείται η επίτευξη της κορυφαίας οστικής μάζας για τον σκελετό. Μετά την ηλικία των 30 ετών, ενδοκρινικοί, μεταβολικοί και μηχανικοί παράγοντες ρυθμίζουν την ισοροπία μεταξύ οστικής παραγωγής και απορρόφησης. Το 80% της κορυφαίας οστικής μάζας προσδιορίζεται από γενετικούς παράγοντες, ενώ το 20% ελέγχεται από περιβαλλοντικούς παράγοντες. Ο έλεγχος της λειτουργίας της οστικής ανακατασκευής

πραγματοποιείται από παραμέτρους του συστηματικού και τοπικού περιβάλλοντος που συνδέονται με το φύλο, την διατροφή και την δραστηριότητα, σε συνδυασμό με γενετικούς, ενδοκρινείς, μεταβολικούς και μηχανικούς παράγοντες.

Οι μηχανικές φορτίσεις αποτελούν ισχυρό ερέθισμα το οποίο τα κύτταρα του οστίτη ιστού "αντιλαμβάνονται" και ακολούθως προάγουν την σύνθεση νέου ιστού ενώ αναστέλλουν την απώλεια της οστικής μάζας που παρατηρείται με την πάροδο της ηλικίας. Η παρατεταμένη κατάκλιση ή αχρησία ενός μέλους οδηγούν στην οστική απορρόφηση και απώλεια οστικής μάζας που εκδηλώνονται με λέπτυνση της φλοιώδους μοίρας και αύξηση της αναλογίας του πορώδους στη σπογγώδη μοίρα. Το ίδιο αποτέλεσμα παρατηρείται σε κοσμοναύτες οι οποίοι εκτίθενται σε συνθήκες έλλειψης βαρύτητας κατά τη διάρκεια διαστημικών πτήσεων.

Την ποιοτική ή ημιποσοτική περιγραφή του φαινομένου της οστικής ανακατασκευής που επιχειρήθηκε από την φυσική φιλοσοφία και την επιστήμη κατά την διάρκεια των προηγούμενων αιώνων, ακολούθησαν διαφορετικές θεωρητικές προσεγγίσεις που περιγράφουν την συμπεριφορά του οστίτη ιστού στα μηχανικά ερεθίσματα και αναπτύχθηκαν κατά το δεύτερο ήμισυ του προηγούμενου αιώνα και μέχρι σήμερα. Οι ποσοτικές προσεγγίσεις εισάγουν μαθηματικές εκφράσεις και υπολογιστικά μοντέλα που προβλέπουν την μακροπρόθεσμη μεταβολή των ιδιοτήτων του οστίτη ιστού, π.χ. φαινόμενη πυκνότητα, μάζα, όταν υποδέχεται ορισμένα μηχανικά φορτία, και προέρχονται από το πεδίο έρευνας της μηχανικής και της εμβιομηχανικής (Robling et al. 2006).

Η διάκριση των λειτουργιών της αναπτυξιακής οστικής κατασκευής και της οστικής ανακατασκευής και η συσχέτιση των λειτουργιών αυτών με τον αναπτυσσόμενο

και τον ώριμο σκελετό, αντίστοιχα, ανάγεται στις εργασίες του H. Frost, ιατρού στο Detroit των Ηνωμένων Πολιτειών. Οι φυσιολογικοί μηχανισμοί ελέγχου των δομικών χαρακτηριστικών του οστίτη ιστού αποτέλεσαν το επίκεντρο των ερευνών του ορθοπεδικού χειρουργού ο οποίος εισήγαγε έννοιες και όρους συνδεδεμένους με τα φαινόμενα της οστικής ανακατασκευής και της λειτουργικής προσαρμογής των οστών. Ο Frost πρότεινε την συζευγμένη δράση των οστεοκλαστών και οστεοβλαστών κατά την οστική ανακατασκευή, την κύρια λειτουργία στον ώριμο σκελετό, αλλά και την διαφοροποιημένη απάντηση του αναπτυσσόμενου και του ώριμου σκελετού κατά την υποδοχή μηχανικών φορτίσεων, την διαφοροποιημένη προσαρμογή του σκελετού σε ορισμένες συνθήκες φόρτισης. Ο Frost πρότεινε ακόμη έναν ομοιοστατικό μηχανισμό ο οποίος απαντά στην υποδοχή μηχανικών ερεθισμάτων, τα οποία λαμβάνουν μεταβαλλόμενες τιμές ως προς το μέγεθος και τη διάρκεια, και ελέγχει τις λειτουργίες απορρόφησης και σχηματισμού οστού, καθώς και την μεταξύ τους ισορροπία. Ο όρος "μηχανοστάτης" ο οποίος αντιστοιχεί στον μηχανισμό αυτό, προέρχεται από τον ίδιο ερευνητή, ο οποίος επηρέασε σημαντικά το πεδίο έρευνας της φυσιολογίας του οστίτη ιστού. Τα μηχανικά ερεθίσματα ενεργοποιούν την λειτουργία της οστικής ανακατασκευής, ωστόσο η φύση του άμεσου ερεθίσματος που ενεργοποιεί τα κύτταρα προτείνει τη διαφοροποιημένη απάντηση του αναπτυσσόμενου και του ώριμου σκελετού στην υποδοχή μηχανικών φορτίσεων. Απόρροια της λειτουργίας της οστικής ανακατασκευής στον ώριμο σκελετό είναι και η διαφοροποιημένη απόκριση, ή προσαρμογή, του σκελετού σε ορισμένες συνθήκες μηχανικής φόρτισης (Frost 2003).

Η φυσιολογική ανάπτυξη και διατήρηση του σκελετού συνδέεται με μεταβολικούς και ενδοκρινείς παράγοντες. Η επαρκής πρόσληψη και απορρόφηση ασβεστίου,

φωσφόρου, βιταμινών D, C και A και η ρυθμιστική δράση της αυξητικής ορμόνης, των θυρεοειδικών ορμονών και των ορμονών του φύλου, αποτελούν παραμέτρους με καθοριστικό ρόλο στη φυσιολογία του σκελετού. Η βιταμίνη D ελέγχει την εντερική απορρόφηση του ασβεστίου και του φωσφόρου και επομένως τις συγκεντρώσεις των στοιχείων αυτών στο αίμα. Ανεπάρκεια βιταμίνης D μακρά σε διάρκεια, έχει ως αποτέλεσμα σε ενήλικα άτομα την αποτυχία της ασβεστοποίησης του οστεοειδούς και την παραμόρφωση των οστών (οστεομαλακία). Στον αναπτυσσόμενο σκελετό, τα χαμηλά επίπεδα βιταμίνης D, έχουν ως αποτέλεσμα σοβαρές διαταραχές στη δομή του αυξητικού χόνδρου και την διαδικασία οστεοποίησης. Η αποτυχία ασβεστοποίησης του οστεοειδούς των μεταφύσεων έχει ως συνέπεια την παραμόρφωση των οστών υπό την επίδραση της βαρύτητας (ραχίτιδα). Η βιταμίνη C αποτελεί απαραίτητο συστατικό στοιχείο στον μεταβολισμό του κολλαγόνου και των πρωτεογλυκανών της μητρικής ουσίας του συνδετικού ιστού. Ανεπαρκής πρόσληψη βιταμίνης C έχει ως αποτέλεσμα εύθραυστα οστά καθώς και καθυστέρηση της αποκατάστασης των καταγμάτων. Η βιταμίνη A αποτελεί κύριο παράγοντα της φυσιολογικής ανάπτυξης του σκελετού και της ισορροπίας ανάμεσα στις διαδικασίες απορρόφησης και σχηματισμού οστού. Ανεπάρκεια βιταμίνης A αναστέλλει τη λειτουργία της οστικής ανακατασκευής, ιδιαίτερα το σκέλος της απορρόφησης, και συνδέεται με καθυστέρηση της ανάπτυξης. Η διαταραχή επηρεάζει χαρακτηριστικά την διαμόρφωση της βάσης του κρανίου. Τα φυσιολογικά τρήματα του κρανίου και της σπονδυλικής στήλης εμφανίζουν μικρότερες διαμέτρους ενώ η έκπτυξη του κρανίου δεν ακολουθεί την ανάπτυξη του κεντρικού νευρικού συστήματος.

## Α.4. Ορμόνες του φύλου και φυσιολογία του οστίτη ιστού

Οι κύριες ορμόνες του φύλου, τα οιστρογόνα και τα ανδρογόνα, ελέγχουν την φυσιολογία του γεννητικού συστήματος στην γυναίκα και τον άνδρα, αντίστοιχα, την ανάπτυξη των δευτερογενών χαρακτηριστικών του φύλου, την συμπεριφορά και συνολικά την λειτουργία της αναπαραγωγής. Οι ορμόνες του φύλου είναι στεροειδείς ενώσεις οι οποίες παράγονται στους γεννητικούς αδένες. Η τεστοστερόνη είναι η κυριότερη ορμόνη που παράγεται στους όρχεις, ενώ η οιστραδιόλη και η προγεστερόνη αποτελούν τις κυριότερες ορμόνες που παράγονται στις ωοθήκες. Ωστόσο, στεροειδείς ορμόνες του φύλου παράγονται τοπικά στο ήπαρ, τον λιπώδη ιστό, τον πλακούντα και τα επινεφρίδια. Ιστοί-στόχοι των στεροειδών του φύλου απαντούν στο κεντρικό νευρικό, το αγγειακό, το γαστρεντερικό, το μυοσκελετικό και το ανοσοποιητικό σύστημα, το δέρμα, τους νεφρούς και τους πνεύμονες.

Η διερεύνηση του μηχανισμού δράσης των οιστρογόνων στα όργανα του γεννητικού συστήματος των θηλαστικών οδήγησε στο συμπέρασμα ότι αυτή διαμεσολαβείται από μια κυτταρική πρωτεΐνη-υποδοχέα. Σήμερα, έχουν απομονωθεί τα γονίδια δύο οιστρογονικών υποδοχέων (ERα και ERβ), δύο προγεστερονικών υποδοχέων (PRA και PRB), και ενός ανδρογονικού υποδοχέα (AR). Οι υποδοχείς αυτοί ανήκουν στην υπεροικογένεια των πυρηνικών υποδοχέων (Nuclear Receptors' Superfamily) στην οποία περιλαμβάνονται συνολικά 18 μόρια τα οποία σχηματίζουν δύο κατηγορίες (I και II) πυρηνικών υποδοχέων. Η κατηγορία I περιλαμβάνει τους υποδοχείς των στεροειδών ορμονών του φύλου που αναφέρονται παραπάνω, ενώ η κατηγορία II περιλαμβάνει τους υποδοχείς της θυρεοειδικής ορμόνης (TR), του ρετινοϊκού οξέος (RAR), της βιταμίνης D

(VDR) κ.α. Τα μόρια αυτά έχουν κοινή αρχιτεκτονική και περιέχουν τρία ανεξάρτητα δομικά πεδία που συνδέονται λειτουργικά μεταξύ τους.

Ο κλασικός μηχανισμός δράσης των στεροειδών του φύλου, αφού διαπεράσουν την κυτταρική μεμβράνη, περιλαμβάνει την δέσμευση των μορίων αυτών σε κυτταρικούς υποδοχείς και την τροποποίηση της διαμόρφωσης του υποδοχέα. Το σύμπλεγμα ορμόνης-υποδοχέα επιτρέπει την πρόσδεση του υποδοχέα σε ειδικές ρυθμιστικές αλληλουχίες DNA οι οποίες ονομάζονται EREs (Estrogen Response Elements) στα γονίδια εκείνα που η έκφρασή τους ελέγχεται από τις αντίστοιχες ορμόνες. Ακολουθεί η προαγωγή της μεταγραφής των γονιδίων αυτών.

Τα οιστρογόνα και τα ανδρογόνα ασκούν σημαντική επίδραση στην φυσιολογία του σκελετού, στις μετρικές διαστάσεις, την γεωμετρία και αρχιτεκτονική των οστών. Κατά την περίοδο της ήβης, επάγουν την ανάπτυξη του σκελετού και την λειτουργία της αναπτυξιακής οστικής ανακατασκευής, ενώ σε μεταγενέστερο χρόνο επάγουν την σύγκλιση της επιφυσιακής πλάκας και τον τερματισμό της ανάπτυξης των οστών κατά τον επιμήκη άξονα. Στον ενήλικο σκελετό τα στεροειδή του φύλου ελέγχουν τη λειτουργία της οστικής ανακατασκευής. Ειδικότερα, η οιστραδιόλη είναι κρίσιμη για τη διατήρηση της οστικής μάζας στις γυναίκες, καθώς ταχεία απώλεια σπογγώδους ουσίας και οστικής μάζας παρατηρείται στις γυναίκες μετά από ωοθηκεκτομή ή μετά την εμμηνόπαυση (Turner et al. 1994; Turner 1999).

Σήμερα είναι γνωστό ότι η οιστραδιόλη ελέγχει την έκφραση παραγόντων που έχουν σημαντικό ρόλο στην διαφοροποίηση και την λειτουργία των οστεοβλαστών και των οστεοκλαστών. Συγκεκριμένα, η οιστραδιόλη προάγει την σύνθεση και την έκκριση του αυξητικού παράγοντα IGF-I και της οστεοπροτεγερίνης, μιας πρωτεΐνης με κρίσιμο ρόλο

στην αναστολή της διαφοροποίησης και της λειτουργίας των οστεοκλαστών, ενώ αναστέλλει την έκφραση των μορίων IL-6 και TNF που εμπλέκονται στην διαδικασία της οστικής απορρόφησης. Η έκφραση των δύο οιστρογονικών κυτταρικών υποδοχέων (ERα και ERβ) έχει παρατηρηθεί στους οστεοβλάστες και στα οστεοκύτταρα του οστίτη ιστού καθώς και στα χονδροκύτταρα της επιφυσιακής πλάκας σε μελέτες που πραγματοποιήθηκαν σε ανθρώπινους ιστούς και σε ιστούς άλλων θηλαστικών (Braidman et al.1995; Hoyland et al. 1997; Onoe et al. 1997; Windahl et al. 2000).

Ο φυσιολογικός διμορφισμός του φύλου που εκδηλώνεται στον σκελετό, αμβλύνεται σε τρωκτικά τα οποία έχουν υποστεί γοναδεκτομή ενώ βρίσκονταν στο στάδιο της ανάπτυξης. Στα ζώα αυτά παρατηρείται ελάττωση του μήκους των οστών των άκρων στα άρρενα ενώ στα θήλεα παρατηρείται αύξηση, αντίστοιχα (Turner et al. 1994; Turner 1999). Διαγονιδιακά ζώα στα οποία η έκφραση των γονιδίων ERα ή/και ERβ έχει καταργηθεί, δεν παρουσιάζουν μεταβολές στον φυσιολογικό φαινότυπο του σκελετού πριν την έναρξη της ήβης. Ωστόσο, στα ενήλικα ζώα αναδεικνύεται αναγκαία η έκφραση και των δύο οιστρογονικών υποδοχέων για την φυσιολογική ανάπτυξη του σκελετού και στα δύο φύλα. Ειδικότερα, τα ζώα στα οποία έχει εξαλειφθεί η λετουργία του υποδοχέα ERα παρουσιάζουν ελάττωση του μήκους των οστών των άκρων και ελάττωση του πάχους της φλοιώδους μοίρας, δηλαδή ελάττωση της οστικής ανάπτυξης κατά την εγκάρσια και την επιμήκη διάσταση (Vidal et al.1999a; Vidal et al. 1999b).

## Α.5. Οστεοαρθρίτιδα

Η οστεοαρθρίτιδα αποτελεί εκφυλιστική αρθρική νόσο που προσβάλλει τις κινητές αρθρώσεις του σκελετού. Αποτελεί την συχνότερη μορφή αρθροπάθειας. Η αιτιολογία της νόσου είναι σύνθετη και παραμένει σε μεγάλο βαθμό αδιευκρίνιστη, ενώ αποτελεί αντικείμενο εντατικής επιστημονικής διερεύνησης τις τελευταίες δεκαετίες. Γενετικοί, βιοχημικοί και μηχανικοί παράγοντες, εμπλέκονται στον παθογενετικό μηχανισμό της οστεοαρθρίτιδας. Οι αλληλεπιδράσεις μεταξύ των παραπάνω παραγόντων ελέγχουν την εκδήλωση και την εξέλιξη της νόσου (Buckwalter et al. 2004).

Οι παθολογικές μεταβολές που παρατηρούνται στην οστεοαρθρίτιδα αφορούν την άρθρωση στο σύνολό της, δηλαδή τον αρθρικό χόνδρο, το υποκείμενο οστό και τον αρθρικό υμένα (Martel-Pelletier & Pelletier 2005; Brandt et al. 2006; Aspden 2008). Ωστόσο, θεωρείται ότι η παθολογία της οστεοαρθρίτιδας έχει αφετηρία την εγκατάσταση αλλοιώσεων στον αρθρικό χόνδρο. Ο υαλοειδής χόνδρος των αρθρικών επιφανειών αποτελεί τον κύριο ιστό που προσβάλλεται κατά την διαδρομή της εκφυλιστικής διαδικασίας που χαρακτηρίζει την νόσο, ενώ οι μεταβολές στην φυσιολογία και την δομή του χονδρικού ιστού αποτελούν την “σφραγίδα” της οστεοαρθρίτιδας. Οι μεταβολές αυτές βρίσκονται εδώ και δεκαετίες στο επίκεντρο των ερευνών με αντικείμενο μελέτης τον μηχανισμό της ανάπτυξης και της εξέλιξης της νόσου. Μικροσκοπικά, εστίες εκφύλισης της μητρικής ουσίας του αρθρικού χονδρικού ιστού παρατηρούνται στα αρχικά στάδια της νόσου. Η προοδευτική επέκταση της εκφυλιστικής διαδικασίας κατά την εξέλιξη της νόσου έχει ως συνέπεια την μερική ή ολική απώλεια των δομικών/μηχανικών ιδιοτήτων του αρθρικού χόνδρου και του λειτουργικού του ρόλου.

Τα τυπικά μακροσκοπικά χαρακτηριστικά της οστεοαρθρίτιδας καθιστούν την παθολογία της έκδηλη κατά τον ακτινολογικό έλεγχο, ώστε η νόσος τεκμηριώνεται με ακτινολογική διερεύνηση. Η ανακάλυψη των ακτίνων Χ από τον Wilhelm Konrad Röntgen το 1895 συνδέεται με τον διαχωρισμό της νόσου από άλλες μορφές αρθροπάθειας και τον χαρακτηρισμό της ως "υπερτροφική αρθρίτιδα". Στην συνέχεια, η εφαρμογή των ακτίνων Χ εκτός από την διάκριση μεταξύ των μορφών χρόνιας αρθρίτιδας (ρευματοειδής αρθρίτιδα/οστεοαρθρίτιδα) οδήγησε στην ανάπτυξη ακτινοδιαγνωστικών κριτηρίων για την νόσο και ενός συστήματος βαθμονόμησης των αντίστοιχων ακτινολογικών ευρημάτων από τους Kellgren και Lawrence. Το σύστημα αυτό αποτέλεσε και την βάση της επιδημιολογικής διερεύνησης της νόσου (Dequeker & Luyten 2008).

Η εκφύλιση, ειδικότερα η λέπτυνση, του αρθρικού χόνδρου είναι ορατή κατά τον ακτινολογικό έλεγχο ως ελάττωση του εύρους του μεσάρθριου διαστήματος. Η εμφάνιση οστεοφύτων, των οστέϊνων προσεκβολών που αναπτύσσονται στα όρια των αρθρικών επιφανειών, αποτελεί χαρακτηριστικό ακτινολογικό εύρημα και παθογνωμονικό στοιχείο της οστεοαρθρίτιδας. Άλλωστε ο ίδιος ο όρος οστεοαρθρίτιδα, τον οποίο εισήγαγε ο A.E. Garrod το 1890, αναφέρεται με το συνθετικό οστεο- στον σχηματισμό νέου οστού, δηλαδή την ανάπτυξη οστεοφύτων.

Διακρίνουμε στην οστεοαρθρίτιδα πρωτοπαθή και δευτεροπαθή μορφή. Η πρωτοπαθής (ιδιοπαθής) μορφή αφορά στις περιπτώσεις όπου δεν διαγιγνώσκεται συστηματικός ή τοπικός παράγοντας που συνδέεται με τη νόσο. Οι περιπτώσεις στις οποίες αναγνωρίζονται συστηματικοί παράγοντες ή παράμετροι του τοπικού περιβάλλοντος της άρθρωσης που έχουν συσχέτιση με τη νόσο, ταξινομούνται ως δευτεροπαθείς μορφές οστεοαρθρίτιδας. Η πρωτοπαθής μορφή της νόσου προσβάλλει με

διαφορετική συχνότητα τις διαφορετικές αρθρώσεις του σκελετού. Οι αρθρώσεις που προσβάλλονται συχνότερα είναι αυτές της άκρας χειρός (μεσοφαλαγγικές και μετακαρποφαλαγγκές διαρθρώσεις), η άρθρωση του γόνατος και η άρθρωση του ισχίου, ή με άλλα λόγια, η άκρα χείρα και οι μεγάλες φορτιζόμενες αρθρώσεις του σκελετού. Επίσης, συχνά προσβάλλεται η πρώτη ταρσομετατάρσια διάρθρωση. Οι αρθρώσεις του άνω άκρου κα η άρθρωση του αστραγάλου προσβάλλονται σπάνια.

Επιδημιολογικές έρευνες έχουν αναδείξει ισχυρή συσχέτιση ανάμεσα στην νόσο και τις παραμέτρους της ηλικίας και του φύλου. Επίσης, η νόσος εμφανίζει επιδημιολογικά τεκμηριωμένη συσχέτιση με παράγοντες κληρονομικότητας, εμβιομηχανικής των αρθρώσεων, μεταβολισμού και διατροφής.

Η ισχυρότερη από τις παραπάνω επιδημιολογικές συσχετίσεις αφορά στην ηλικία η οποία αποτελεί τον πρώτο παράγοντα κινδύνου για την εκδήλωση της οστεοαρθρίτιδας. Αντίστροφα, η οστεοαρθρίτιδα αποτελεί την νόσο που συσχετίζεται ισχυρότερα με την ηλικία (Van der Kraan & Van den Berg 2007). Έτσι, θα αναμένονταν, το σύνολο των ατόμων σε ένα πληθυσμό να εκδηλώσει τις αλλοιώσεις και την συμπτωματολογία της νόσου σε κάποιο στάδιο της διαδικασίας γήρανσης. Βιολογικές μεταβολές που σηματοδοτούν την διαδικασία γήρανσης και αφορούν στον αρθρικό χόνδρο, τους συνδέσμους και τους μυς που συμβάλλουν στη λειτουργία της άρθρωσης συνιστούν το υπόβαθρο για την εκδήλωση και την εξέλιξη της οστεοαρθρίτιδας με την πρόοδο της ηλικίας.

Η σύνθεση της μητρικής ουσίας του αρθρικού χόνδρου και η αποκατάσταση της φθοράς της συνιστούν αποτελέσματα των μεταβολικών λειτουργιών των χονδροκυττάρων. Οι λειτουργίες αυτές ελέγχονται από εξωκυττάρια “μόρια-αγγελιοφόρους”, δηλαδή

αυξητικούς παράγοντες και/ή κυττοκίνες που συνδέονται με υποδοχείς της κυτταρικής μεμβράνης των χονδροκυττάρων. Με την πρόοδο της ηλικίας, η απάντηση των χονδροκυττάρων στα “μόρια-αγγελιοφόρους” και η ενεργοποίησή τους από αυξητικούς παράγοντες και/ή κυττοκίνες τροποποιείται και περιορίζεται (Loeser 2000; Buckwalter & Brown 2004).

Με την πάροδο της ηλικίας ελαττώνεται η περιεκτικότητα της χόνδρινης μητρικής ουσίας σε μόρια πρωτεογλυκανών, τα οποία βραχύνονται, η αναλογία των διαφορετικών μορίων υδατανθράκων που συνδέονται με τον πρωτεϊνικό άξονα των μορίων των πρωτεογλυκανών μεταβάλλεται και αναπτύσσονται ομοιοπολικές διασυνδέσεις μεταξύ των μορίων κολλαγόνου της χόνδρινης μητρικής ουσίας (Sahebjam et al. 2007). Οι παραπάνω μεταβολές αλλοιώνουν τα μηχανικά χαρακτηριστικά του αρθρικού χόνδρου, η αντοχή του κατά την εφαρμογή ορισμένου φορτίου ελαττώνεται ενώ η ακαμψία του αυξάνεται.

Κατά την διαδικασία της γήρανσης οι σύνδεσμοι και οι μυς της άρθρωσης μεταβάλλουν την ισχύ και την σταθερότητά τους, τροποποιώντας και τις μηχανικές παραμέτρους του τοπικού περιβάλλοντος της άρθρωσης. Η παθοφυσιολογία της οστεοαρθρίτιδας περιλαμβάνει την διαταραχή των ρυθμών σύνθεσης και αποδόμησης της χόνδρινης μητρικής ουσίας και την ανάπτυξη παθολογικών μηχανισμών αποκατάστασης της φθοράς της. Οι τελευταίοι περιλαμβάνουν την σύνθεση πρωτεασών που επενεργούν τον κατακερματισμό των μακρομορίων της χόνδρινης μητρικής ουσίας. Οι πρωτεάσες αυτές είναι μόρια που ανήκουν στην κατηγορία των μεταλλοπρωτεασών (MMP-1, MMP-3, MMP-9, MMP-13).

Στην πρωτοπαθή μορφή οστεοαρθρίτιδας (ιδιοπαθής ή γενικευμένη) η κληρονομικότητα αποτελεί μετά την ηλικία τον κυριότερο παράγοντα κινδύνου. Ο ρόλος των κληρονομικών παραγόντων ερμηνεύει το 35%-65% της ποικιλότητας στις φαινοτυπικές εκδηλώσεις της νόσου (Livshits et al. 2000; Hart & Spector 2000; Spector & MacGregor 2004; Hunter et al. 2004).

Η επιδημιολογία της οστεοαρθρίτιδας αναδεικνύει την ισχυρή κληρονομική συνιστώσα της νόσου. Πρώιμες μελέτες οικογενειών ανέδειξαν σαφώς και νωρίς το φαινόμενο της οικογενούς συγκέντρωσης της νόσου, ιδιαίτερα όσον αφορά στην οστεοαρθρίτιδα της άκρας χειρός. Μελέτες οικογενειών, μελέτες διδύμων και μελέτες γενετικής σύνδεσης αναδεικνύουν τον οικογενή χαρακτήρα της οστεοαρθρίτιδας, αποδίδοντας σε γενετικούς παράγοντες μεγαλύτερο ή μικρότερο κλάσμα της συχνότητας των διαφορετικών μορφών της.

Η κληρονομησιμότητα της οστεοαρθρίτιδας διαφέρει ανάμεσα στην πρωτοπαθή και δευτεροπαθή μορφή της και είναι διαφορετική για τις διαφορετικές αρθρώσεις του σκελετού που προσβάλλονται από τη νόσο. Μελέτες διδύμων υπολογίζουν την κληρονομησιμότητα της νόσου στο 65% για την οστεοαρθρίτιδα της άκρας χειρός, στο 39% για την οστεοαρθρίτιδα του γόνατος, στο 50% για την οστεοαρθρίτιδα του ισχίου και στο 75% για την οστεοαρθρίτιδα της οσφυϊκής μοίρας της σπονδυλικής στήλης (Jonsson et al. 2003; Spector & MacGregor 2004; Jordan et al. 2004; Bateman 2005).

Πολλά από τα υποψήφια γονίδια με αιτιολογικό ρόλο στην εκδήλωση και την εξέλιξη της νόσου αντιστοιχούν σε πρωτεΐνες της μητρικής ουσίας του χονδρικού και του οστίτη ιστού, πρωτεΐνες της οικογένειας των μορίων του κολλαγόνου, μόρια πρωτεογλυκανών και γλυκοπρωτεϊνών, και πρωτεΐνες που συμμετέχουν στις διαδικασίες

ανάπτυξης και ωρίμανσης των ιστών αυτών. Άλλα υποψήφια γονίδια αντιστοιχούν σε υποδοχείς της κυτταρικής μεμβράνης των χονδροκυττάρων, αυξητικούς παράγοντες και παράγοντες φλεγμονής που συντίθενται στα κύτταρα του αρθρικού υμένα και παίζουν καθοριστικό ρόλο στην εκδήλωση και την εξέλιξη της νόσου. Τα παραπάνω συνιστούν ενδείξεις για το ότι η οστεοαρθρίτιδα δεν αποτελεί μια ενιαία κλινική οντότητα αλλά ένα ετερογενές σύνολο διαταραχών του μυοσκελετικού συστήματος οι οποίες από ένα σημείο της εξέλιξής τους και μετά, συγκλίνουν σε κοινές παθολογοανατομικές και κλινικές εκδηλώσεις.

Η νόσος εμφανίζει συσχέτιση με το γυναικείο φύλο στις ηλικίες περί ή μετά την εμμηνόπαυση, τυπικά περί την 5η δεκαετία ζωής, ενώ εμφανίζει συσχέτιση με το ανδρικό φύλο στις νεότερες ηλικίες. Η επίπτωση της νόσου στους άνδρες συσχετίζεται με την φυσική δραστηριότητα που χαρακτηρίζει ορισμένες επαγγελματικές ενασχολήσεις. Υπολογίζεται ότι στους άνδρες 15%-30% της οστεοαρθρίτιδας του γόνατος (και 30%-40% της οστεοαρθρίτιδας του ισχίου αποδίδονται σε εργασιακές παραμέτρους (Verbrugge 1995; Felson et al. 2000; Hoaglund et al. 2003).

Επιδημιολογικές έρευνες συσχετίζουν παράγοντες της διατροφής με την εκδήλωση ή/και εξέλιξη της οστεοαρθρίτιδας. Σε αυτούς περιλαμβάνονται η βιταμίνη C και η βιταμίνη D. Η βιταμίνη C είναι ένας απλός υδατάνθρακας που έχει λειτουργία συνενζύμου κατά την υδροξυλίωση των υπολειμμάτων προλίνης και λυσίνης στο μόριο του προ-κολλαγόνου. Η τροποποίηση αυτή είναι κρίσιμη για την σταθεροποίηση των ινιδίων κολλαγόνου και την φυσιολογική δομή και λειτουργία των διαφόρων τύπων συνδετικού ιστού (Ρακιτζής 1997). Επίσης, η βιταμίνη C έχει προστατευτικό ρόλο απέναντι στην δράση οξειδωτικών παραγόντων οι οποίοι ενέχονται στην εκδήλωση της

οστεοαρθρίτιδας καθώς και άλλων εκφυλιστικών νοσημάτων που συνδέονται με την ηλικία. Η βιταμίνη D αποτελεί βασικό παράγοντα του οστικού μεταβολισμού και η πτωχή σε βιταμίνη D δίαιτα αυξάνει τον κίνδυνο εξέλιξης της οστεοαρθρίτιδας. Στις πάσχουσες αρθρώσεις μεμβρανικοί υποδοχείς για τη βιταμίνη D εκφράζονται στα κύπαρα του αρθρικού χόνδρου (Felson et al. 2000).

Οι μεταβολές των μηχανικών ιδιοτήτων μιας άρθρωσης μεταβάλλουν την κατανομή των φορτίων στην επιφάνεια του αρθρικού χόνδρου και του υποκείμενου στο χόνδρο οστού. Τέτοιες μεταβολές στο μηχανικό περιβάλλον των αρθρώσεων μπορεί να συνδέονται με την ηλικία ή να είναι αποτέλεσμα συγγενών ή αναπτυξιακών δυσπλασιών ή τραυματισμού. Οξύς τραυματισμός του αρθρικού χόνδρου, κατάγματα των αρθρικών επιφανειών, ρήξη των συνδέσμων ή των μηνίσκων, φλεγμονή της άρθρωσης, τραυματισμός ή φλεγμονή των μυών που συμμετέχουν στην λειτουργία της άρθρωσης, αποτελουν περιπτώσεις που συνδέονται αιτιολογικά με την εκδήλωση της οστεοαρθρίτιδας.

Σύμφωνα με τα παραπάνω, οι εργασίες κατά τις οποίες γίνεται επαναλαμβανόμενη, στερεότυπη χρήση μιας η περισσότερων αρθρώσεων, με αποτέλεσμα την καταπόνηση των μυών και συνδέσμων που προστατεύουν την άρθρωση, αυξάνουν την μεταφορά φορτίου στις αρθρικές επιφάνειες και τον κίνδυνο για την εμφάνιση οστεοαρθρίτιδας. Επιπλέον, οι βαριές εργασίες μπορεί να οδηγήσουν σε άμεσο τραυματισμό των μυών ή/και συνδέσμων ή τραυματισμό της άρθρωσης.

Στην κλασσική δημοσίευση του 1978, οι Hadler και συν. παρατήρησαν υψηλότερη επίπτωση οστεοαρθρίτιδας των άπω μεσοφαλαγγικών διαρθρώσεων της άκρας χειρός σε εργάτριες κλωστοϋφαντουργίας των οποίων η εργασία χαρακτηριζόταν

από επαναλαμβανόμενη συλληπτήρια κίνηση που περιλάμβανε τον δείκτη και τον αντίχειρα, ή τον μέσο, δείκτη και αντίχειρα, σε σύγκριση με άλλες εργάτριες (Hadler et al. 1978). Στην ίδια μελέτη, οι εργάτριες με εκδήλωση οστεοαρθρίτιδας της άκρας χειρός δεν εμφάνισαν υψηλότερη επίπτωση οστεοφύτωσης της σπονδυλικής στήλης συγκριτικά με τις άλλες εργάτριες.

Η συχέτιση ανάμεσα στην νόσο και την σωματική εργασία ερμηνεύει την υψηλότερη συχνότητα που παρατηρείται στους άνδρες των ηλικιακών ομάδων κάτω των 45 ετών και προσανατολίζει στην αντιμετώπιση και απάλειψη του αντίστοιχου ποσοστού οστεοαρθρίτιδας στον πληθυσμό με προληπτικά μέτρα εργονομικής (Verbrugge 1995; Felson et al. 2000;; Buckwalter & Brown 2004).

Η πρωτοπαθής οστεοαρθρίτιδα του γόνατος και η πρωτοπαθής οστεοαρθρίτιδα του ισχίου αποτελούν τις εκδηλώσεις της νόσου με την υψηλότερη συχνότητα και τις σοβαρότερες επιπτώσεις στην ποιότητα ζωής και την λειτουργικότητα των ατόμων που προσβάλλουν. Ταυτόχρονα αποτελούν το επίκεντρο των σχετικών επιδημιολογικών μελετών και αντικείμενο αναλυτικής διερεύνησης ως προς τους παράγοντες κινδύνου που αφορούν την επίπτωση και την εξέλιξη της νόσου. Τόσο η οστεοαρθρίτιδα του γόνατος όσο και η οστεοαρθρίτιδα του ισχίου συνιστούν κυρίως πρωτοπαθή εκδήλωση της νόσου, ενώ η οστεοαρθρίτιδα του αγκώνα και του αστραγάλου, αποτελούν κυρίως εκδηλώσεις της δευτεροπαθούς μορφής της νόσου.

Η οστεοαρθρίτιδα του γόνατος εμφανίζει τιμές επιπολασμού γύρω στο 15% του ενήλικου πληθυσμού στις χώρες της Ευρώπης και σε Ευρωπαϊκής προέλευσης πληθυσμούς της Βορείου Αμερικής (Verbrugge 1995; Felson et al. 2000). Η οστεοαρθρίτιδα του γόνατος εμφανίζει συσχέτιση με την παχυσαρκία και το ιστορικό

τραυματισμού του γόνατος, συγκεκριμένα την ρήξη μηνίσκων και την ρήξη του πρόσθιου χιαστού συνδέσμου και με το χειρουργικό ιστορικό μηνισκεκτομής. Αύξηση του σχετικού κινδύνου εμφάνισης της νόσου από 2 ως 6 φορές διαπιστώνεται σε εργαζόμενους που διατηρούν την άρθρωση του γόνατος σε κάμψη κατά την εργασία, π.χ. επαγγελματίες κατασκευαστές δαπέδων, και σε επαγγελματικές κατηγορίες που χαρακτηρίζει έκθεση σε μηχανικό στρες (Sohn & Micheli 1985; Felson 1988; Felson et al. 1991; Rossignol et al. 2005). Ορισμένες επιδημιολογικές μελέτες έχουν αναδείξει θετική συσχέτιση της εμφάνισης της οστεοαρθρίτιδας του γόνατος με την έντονη φυσική/αθλητική δραστηριότητα (σχετικός κίνδυνος 2 ως 4) (McAlindon et al.1999; Cooper et al. 2000). Ωστόσο, άλλες μελέτες απέτυχαν να διαπιστώσουν αύξηση του σχετικού κινδύνου εμφάνισης της νόσου μεταξύ αθλητών υψηλών επιδόσεων, όπως δρομείς μεγάλων αποστάσεων (Sohn & Micheli 1985; Kujala et al. 1995). Η μελέτη Framingham συνιστά ορόσημο στην επιδημιολογική διερεύνηση της οστεοαρθρίτιδας του γόνατος. Το πρωτόκολο της μελέτης Framingham για την οστεοαρθρίτιδα του γόνατος εφαρμόστηκε στον πληθυσμό της πόλης του Πεκίνου στην Κίνα και ανέδειξε 40%-45% υψηλότερη συχνότητα της νόσου ανάμεσα στις γυναίκες του Πεκίνου, σε σύγκριση με αυτές της Αμερικανικής πόλης, ενώ η συχνότητα μεταξύ των ανδρών του Πεκίνου είναι συγκρίσιμη με αυτές του ανδρικού πληθυσμού των Ηνωμένων Πολιτειών. Ακόμη, η μελέτη στην πόλη του Πεκίνου, ανέδειξε θετική συσχέτιση ανάμεσα στην επίπτωση της νόσου και τον χρόνο κατά τη διάρκεια της ημέρας που μια γυναίκα εργάζεται με τα γόνατα σε κάμψη.

Η οστεοαρθρίτιδα του ισχίου εμφανίζεται με συχνότητα 3%-6% στους Καυκάσιους πληθυσμούς (Βρετανία, Σουηδία, Ηνωμένες Πολιτείες), τιμές που δεν παρουσιάζουν μεταβολή στην διάρκεια των τελευταίων τεσσάρων δεκαετιών (Dagenais et

al. 2009). Αντίθετα, ο επιπολασμός της νόσου στους πληθυσμούς της Αφρικής και της Ασίας και σε πληθυσμούς ιθαγενών της Αμερικής εμφανίζονται ιδιαίτερα χαμηλές.

Οι αγρότες αποτελούν επαγγελματική ομάδα με αυξημένο κίνδυνο για την εκδήλωση της νόσου. Η ανύψωση και η μεταφορά βάρους, η βάδιση σε ανώμαλο έδαφος και η έκθεση σε κραδασμούς κατά την οδήγηση αγροτικών οχημάτων αποτελούν πιθανές αιτιολογικές παραμέτρους της επίπτωσης της οστεοαρθρίτιδας του ισχίου στην πληθυσμιακή αυτή ομάδα. Σε πολλές μελέτες έχει ανακοινωθεί διπλάσιος ως και δεκαπλάσιος σχετικός κίνδυνος εμφάνισης της νόσου σε επαγγέλματα που συνδέονται με την ανύψωση και μεταφορά βάρους (αγροτικές, οικοδομικές και άλλες εργασίες) (Coggon et al. 1998; Lau et al. 2000; Jensen 2008a; Jensen 2008b).

Η κατ' αγκώνα διάρθρωση αποτελεί σπάνια θέση εκδήλωσης της οστεοαρθρίτιδας (Goodfellow & Bullough 1967). Τυπικά, η διάγνωση αφορά άνδρες μέσης ηλικίας με ιστορικό χειρονακτικής επαγγελματικής απασχόλησης (Bovenzi et al. 1987; Buckwalter & Brown 2004; Debono et al. 2004; Rossignol et al. 2005). Η συσχέτιση ανάμεσα στην νόσο και την επαγγελματική δραστηριότητα είναι τόσο ισχυρή ώστε στην Ευρώπη, από τις αρχές του προηγούμενου αιώνα, η οστεοαρθρίτιδα του αγκώνα συμπεριλαμβάνεται μεταξύ των επαγγελματικών νοσημάτων για τα οποία χορηγούνται αποζημιώσεις στους εργαζόμενους που προσβάλλονται από αυτά. Στους επαγγελματίες αθλητές του μπέηζμπολ η επαναλαμβανόμενη φόρτιση της άρθρωσης του αγκώνα σε συνδυασμό με τις δυνάμεις στρέψης που υποδέχεται η άρθρωση κατά την εκτίναξη της μπάλας, φαίνεται να συνδέονται με την εκφύλιση της άρθρωσης και την εμφάνιση οστεοαρθρίτιδας της άρθρωσης του αγκώνα.

Οι αρθρώσεις του καρπού αποτελούν σπάνια θέση εκδήλωσης της οστεοαρθρίτιδας, ωστόσο χαρακτηριστικό πρότυπο προσβολής αυτών αναδεικνύεται σε επαγγελματίες χειριστές κρουστικού δραπάνου (Fam & Kolin 1986). Η αστραγαλοκνημική διάρθρωση προσβάλλεται εξαιρετικά σπάνια και η εκδήλωση οστεοαρθρίτιδας συνδέεται ισχυρά με ιστορικό τραυματισμού της άρθρωσης (Huch et al. 1997; Saltzman et al. 2005). Ο μηχανισμός σχηματισμού αυτών των περιοχών δεν έχει διευκρινιστεί απόλυτα, ωστόσο συνδέεται με τη διαταραγμένη ισορροπία ανάμεσα στις διαδικασίες σύνθεσης και απορρόφησης οστού. Ακόμη, πιθανό μηχανισμό συνιστά η διάβρωση της σπογγώδους μοίρας κάτω από τις αρθρικές επιφάνειες που οφείλεται στην υπό υδροστατική πίεση ροή αρθρικού υγρού μέσα από ρωγμές του υποχόνδριου οστού.

Οι παραπάνω παθολογικές μεταβολές αξιολογούνται κατά τον ακτινολογικό έλεγχο ο οποίος αποτελεί και την κύρια διαγνωστική μέθοδο στην κλινική διερεύνηση της νόσου καθώς και στις περισσότερες επιδημιολογικές μελέτες για την οστεοαρθρίτιδα. Τα παραπάνω αποτελούν κριτήρια της Παλαιοπαθολογικής διάγνωσης της νόσου. Εξελικτικά και ιστορικά η νόσος τεκμηριώνεται ίσως με τον περισσότερο αναλυτικό τρόπο στα πλαίσια της Παλαιοπαθολογικής έρευνας. Άλλωστε η οστεοαρθρίτιδα αποτελεί το κατ' εξοχήν νόσημα της Παλαιοπαθολογικής έρευνας και το συχνότερο εύρημα σε σκελετικούς πληθυσμούς μετά τις οδοντικές παθήσεις (Felson et al. 2000; Weiss 2005). Φαίνεται ότι η οστεοαρθρίτιδα διατηρεί τα παθολογικά της χαρακτηριστικά αμετάβλητα τα τελευταία 100 εκατομμύρια χρόνια, παρά την ποικιλία των προσαρμογών που εμφανίζουν τα διαφορετικά είδη των ζωϊκών φορέων της. Άλλωστε η νόσος εκδηλώνεται σε πτηνά, ερπετά και θηλαστικά, ακόμα και σε θαλάσσια θηλαστικά. Η νόσος έχει περιγραφεί σε απολιθωμένα ευρήματα Νεάντερταλ και Cro-Magnon (Weiss & Jurmain 2007).

## Α.6. Τρεπονημική νόσος

Οι νόσοι εκ τρεπονημάτων του ανθρώπου περιλαμβάνουν την σύφιλη και τις ενδημικές σπειροχαιτώσεις τροπική μόρωση (νόσος yaws), ενδημική σύφιλη (νόσος bejel) και νόσο pinta. Οι αιτιολογικοί παράγοντες των παραπάνω νοσημάτων ταξινομούνται στην οικογένεια *Treponemataceae*, τάξη *Spirochaetales*, γένος *Treponema* και είναι αντιστοίχως οι παθογόνες σπειροχαίτες *T. pallidum ssp. pallidum, T. pallidum ssp. pertenue, T. pallidum ssp. endemicus* και *T. carateum* (Centurion-Lara et al.1998; Kolman et al. 1999). Η διάκριση ανάμεσα στα υποείδη του *T. pallidum* δεν είναι δυνατή με τις συμβατικές εργαστηριακές μεθόδους ταυτοποίησης. Η δοκιμασία σκοτεινού οπτικού πεδίου δεν αναδεικνύει διαφορές κατά την μορφολογία και κατά την κίνηση των τρεπονημάτων και οι ορολογικές διαγνωστικές μέθοδοι δεν ανιχνεύουν διαφορές μεταξύ των διαφορετικών παθογόνων τρεπονημάτων (Singh & Romanowski 1999).

Οι παθογόνες σπειροχαίτες μπορούν να ταξινομηθούν σύμφωνα με το κριτήριο της διεισδυτικότητάς τους στους ιστούς του ξενιστή, ενώ οι αντίστοιχες νόσοι διαφοροποιούνται ως προς το εύρος των ιστών που προσβάλλονται και την βαρύτητα των αντίστοιχων εκδηλώσεων. Το *T. pallidum spp. pallidum* αποτελεί την παθογόνο σπειροχαίτη με την μεγαλύτερη διεισδυτικότητα και η αντίστοιχη νόσος, η αφροδίσια σύφιλη, μπορεί να προσβάλλει οποιοδήποτε όργανο και διέρχεται από τον πλακούντα στο έμβρυο. Το *T. carateum* εκδηλώνει την μικρότερη διεισδυτικότητα, ώστε το φάσμα των εκδηλώσεων από την αντίστοιχη νόσο (νόσος pinta) περιορίζεται σε δερματικές βλάβες. Τα τρεπονήματα *T. pallidum ssp. pertenue* και *T. pallidum ssp. endemicus* έχουν ενδιάμεση διεισδυτικότητα. Οι αντίστοιχες νόσοι, νόσος yaws και ενδημική σύφιλη (νόσος

bejel), τυπικά προσβάλλουν το δέρμα και τα οστά ενώ η προσβολή του καρδιαγγειακού και του κεντρικού νευρικού συστήματος αναφέρονται στην βιβλιογραφία μόνο ανεκδοτολογικά για τις νόσους αυτές (Wicher et al. 2000).

Οι τρεπονημικές νόσοι του ανθρώπου διαφοροποιούνται επίσης ως προς τα επιδημιολογικά χαρακτηριστικά και τον τρόπο μετάδοσης. Η μετάδοση της επίκτητης σύφιλης γίνεται σχεδόν αποκλειστικά με την σεξουαλική επαφή, αφορά κατά κανόνα στον ενήλικο πληθυσμό και έχει παγκόσμια γεωγραφική εξάπλωση. Η ετήσια επίπτωση της σύφιλης σε παγκόσμια κλίμακα υπολογίζεται σε 12 εκατομμύρια νέες περιπτώσεις (Gerbase et al. 1998). Η μετάδοση των νόσων εκ τρεπονημάτων προεξάρχει στις ηλικίες μεταξύ 3-15 ετών και πραγματοποιείται μετά την επαφή με δερματικές βλάβες νεαρών ασθενών, συνήθως ανάμεσα σε παιδιά. Οι ενδημικές τρεπονημικές νόσοι απαντούν μεταξύ των αναπτυσσόμενων χωρών στις τροπικές και υποτροπικές γεωγραφικές περιοχές με κατανομή μωσαϊκού η οποία αφορά σε κοινότητες που χαρακτηρίζονται από συνθήκες φτώχειας και αποκλεισμού από τις κοινωνικές υπηρεσίες και τις υπηρεσίες υγείας (Meheus 2005). Η τροπική μόρωση ή νόσος yaws προεξάρχει σε γεωγραφικές περιοχές της τροπικής ζώνης και η επίπτωσή της συνδέεται με συνθήκες υψηλής θερμοκρασίας και υγρασίας περιβάλλοντος. Η ενδημική σύφιλη ή νόσος bejel προεξάρχει σε γεωγραφικές περιοχές παρακείμενες στην τροπική ζώνη που χαρακτηρίζονται από υψηλές θερμοκρασίες και ξηρασία ενώ απαντά και σε περιοχές με εύκρατο κλίμα (Antal et al. 2002).

Η φυσική ιστορία των τρεπονημικών νόσων εξελίσσεται σε διακριτά κλινικά στάδια ανάλογα με αυτά της αφροδίσιας σύφιλης. Οι πρώιμες εκδηλώσεις εμφανίζονται κατά το πρωτοπαθές και το δευτεροπαθές στάδιο και ακολουθούνται από λανθάνον

στάδιο στην διάρκεια του οποίου μπορεί να λάβουν χώρα υποτροπές τις οποίες χαρακτηρίζουν εκδηλώσεις του δευτεροπαθούς σταδίου. Τέλος, ασθενείς που δεν λαμβάνουν θεραπεία μπορεί να εκδηλώσουν τις καταστροφικές βλάβες του τριτοπαθούς σταδίου. Οι βλάβες κατά το τριτοπαθές στάδιο προσβάλλουν το δέρμα και τα οστά στην νόσο yaws και την ενδημική σύφιλη, ενώ στην νόσο pinta αφορούν σε δερματικές βλάβες (Antal et al. 2002; Giacani & Lukehart 2014).

**Σύφιλη**

Η σύφιλη είναι μολυσματικό νόσημα χρόνιας διαδρομής που εξελίσσεται κατά στάδια και περιλαμβάνει ποικιλία συστηματικών εκδηλώσεων. Το βακτήριο *T. pallidum spp. pallidum* είναι ο αιτιολογικός παράγοντας της σύφιλης. Η μετάδοση της νόσου μεταξύ των ενηλίκων ατόμων γίνεται σχεδόν αποκλειστικά μεταξύ συντρόφων κατά τη διάρκεια της σεξουαλικής επαφής. Η συγγενής σύφιλη μεταδίδεται διαπλακουντιακά από μητέρα που έχει μολυνθεί στο έμβρυο που κυοφορεί.

Η σύφιλη αποτελεί σημαντικό κεφάλαιο της δημόσιας υγείας. Η ετήσια επίπτωση της νόσου στις ανεπτυγμένες χώρες έχει σημειώσει σχετική άνοδο στην διάρκεια των τελευταίων είκοσι χρόνων και έχει συμβάλλει στην ανανέωση του ενδιαφέροντος γύρω από την νόσο. Τα βιολογικά χαρακτηριστικά της λοίμωξης, η σύνθετη και βραδεία ανάπτυξη της ανοσολογικής απάντησης του ξενιστή στο *T. pallidum spp. pallidum,* καθώς και η στενή γενετική συγγένεια του τελευταίου με τα υποείδη *T. pallidum ssp. pertenue* και *T. pallidum ssp. endemicus,* αποτελούν μερικές από τις παραμέτρους που καλλιεργούν το ερευνητικό ενδιαφέρον γύρω από την νόσο και τις παθογόνες σπειροχαίτες στο σύνολό τους.

Χωρίς θεραπεία η επίκτητη σύφιλη εξελίσσεται σε πρωτογενές στάδιο, δευτερογενές στάδιο, λανθάνουσα σύφιλη και όψιμη σύφιλη (τριτογενές στάδιο). Η είσοδος του τρεπονήματος στον οργανισμό πραγματοποιείται μέσα από ακέραιους βλεννογόνους ή σε θέσεις λύσης της συνέχειας του δέρματος ή/και των βλεννογόνων. Στην θέση ενοφθαλμισμού οι σπειροχαίτες πολλαπλασιάζονται βραδέως με συνέπεια την ανάπτυξη μετά από διάστημα λίγων εβδομάδων (ο χρόνος επώασης ποικίλλει ανάμεσα στις 10-90 ημέρες) του πρωτοπαθούς έλκους, το οποίο χαρακτηρίζει το πρωτογενές στάδιο της νόσου, και σύστοιχης λεμφαδενίτιδας. Αρκετές εβδομάδες μετά την εμφάνιση του πρωτοπαθούς έλκους εκδηλώνεται η συμπτωματολογία του δευτερογενούς σταδίου στην οποία περιλαμβάνονται γενικά συμπτώματα, πυρετός, κεφαλαλγία, κακουχία, γενικευμένη λεμφαδενοπάθεια, και εκδηλώνονται τυπικά εξανθήματα του δέρματος και των βλεννογόνων. Οι εκδηλώσεις του δευτερογόνου σταδίου παρέρχονται σε διάστημα 4-12 εβδομάδων.

Η λανθάνουσα σύφιλη αφορά στο διάστημα κατά το οποίο πραγματοποιείται η ανίχνευση της λοίμωξης με ορολογικές μεθόδους ενώ οι κλινικές ενδείξεις και τα συμπτώματα της νόσου απουσιάζουν. Στο ένα τρίτο των ασθενών που δεν λαμβάνουν θεραπεία θα αναπτυχθεί όψιμη τριτοπαθής σύφιλη σε διάστημα 1-10 χρόνων μετά την αρχική λοίμωξη. Η όψιμη καλοήθης σύφιλη αναπτύσσεται περίπου στο 15% των ασθενών που δεν λαμβάνουν θεραπεία 1-46 έτη μετά την αρχική μόλυνση, κατά μέσο όρο σε διάστημα 15 ετών. Πρόκειται για καταστρεπτικό στάδιο της νόσου που χαρακτηρίζεται από την ανάπτυξη κομμιωμάτων. Τα κομμιώματα αποτελούν εκφυλισμένους όζους με κεντρική νέκρωση και σύσταση ελαστική κατά την περιφέρεια. Η ιξώδης σύσταση που προσομοιάζει με αυτή του αραβικού κόμμεος και δίνει το όνομα στην χαρακτηριστική

παθολογοανατομική βλάβη της συφιλιδικής φλεγμονής. Τα κομμιώματα τυπικά προσβάλλουν το δέρμα και τα οστά, μπορεί ωστόσο να προσβάλλουν οποιοδήποτε όργανο. Τα οστά προσβάλλονται με ιεραρχική ακολουθία: η κνήμη προσβάλλεται στο 50% των περιπτώσεων, ενώ η κλείδα, το κρανίο και η περόνη σε ποσοστό 25% το κάθε ένα. Οι κομμιωματώδεις βλάβες του σκελετού είναι χαρακτηριστικές. Εξάλλου, η αντίδραση του οστίτη ιστού στη συφιλιδική λοίμωξη μπορεί να έχει χαρακτήρα χρόνιο, χωρίς σχηματισμό κομμιωμάτων. Στον σκελετό του εγκεφαλικού κρανίου οι καταστρεπτικές βλάβες της τριτογόνου σύφιλης εξελίσσονται κατά το πρότυπο χαρακτηριστικής ακολουθίας επάλληλων χρονικά και τοπογραφικά μορφολογικών αλλοιώσεων (*caries sicca*). Τυπικές παραμορφώσεις του προσωπικού σκελετού περιλαμβάνουν την διάβρωση του ρινικού διαφράγματος και της σκληρής υπερώας.

Η αρχική περιγραφή των αλλοιώσεων επιφανείας σε κρανιακά ευρήματα που εκδηλώνονται κατά την τριτογόνο σύφιλη έγινε από τον R. Virchow, ο οποίος αναγνώρισε τον παθογνωμονικό χαρακτήρα του φάσματος των αλλοιώσεων του κρανιακού θόλου και προσδιόρισε με τον όρο *caries sicca* το τελικό παθολογικό που δίνει το ονομά του συνολικά στην διαγνωστική μορφολογική ακολουθία (Virchow 1858). Αργότερα, ο CJ Hackett μελέτησε εκατοντάδες κρανιακών ευρημάτων, περιέγραψε λεπτομερώς τα μορφολογικά στάδια της ακολουθίας *caries sicca* και θεμελίωσε τα διαγνωστικά κριτήρια των νόσων από τρεπονήματα σε κρανιακά ευρήματα (Hackett 1974; Hackett 1975).

**Νευρική σύφιλη (Νευροσύφιλη)**

Ο όρος νευροσύφιλη αφορά στην παρουσία του μικροβίου στο κεντρικό νευρικό σύστημα. Συμετοχή του κεντρικού νευρικού συστήματος μπορεί να εμφανιστεί σε κάθε στάδιο της

νόσου. Η είσοδος του *T. pallidum spp. pallidum* στο κεντρικό νευρικό σύστημα πραγματοποιείται σε διάστημα λίγων ωρών ή λίγων ημερών μετά την αρχική μόλυνση (Lukehart et al. 1988).

Οι εκδηλώσεις της συφιλιδικής λοίμωξης από το κεντρικό νευρικό σύστημα διαιρούνται σε πρώιμες και όψιμες. Νωρίς κατά τη διαδρομή της νόσου η νευροσύφιλη μπορεί να είναι ασυμπτωματική ή εκδηλώνεται με τη μορφή της οξείας συφιλιδικής μηνιγγίτιδας, ενώ στο όψιμο στάδιο της νόσου εκδηλώνονται διαφορετικές μορφές (μπορεί στον ίδιο ασθενή περισσότερες από μία): 1) μηνιγγοαγγειακή νευροσύφιλη, 2) γενικευμένη πάρεση, και 3) νωτιαία φθίση (Luxon 1980).

Η πιθανότητα εκδήλωσης για καθένα από τα παραπάνω στάδια κατά την φυσική εξέλιξη της νόσου (δηλαδή χωρίς να λαμβάνεται θεραπεία) έχει ως εξής: ασυμπτωματική νευροσύφιλη (ανίχνευση του μικροβίου στο κεντρικό νευρικό σύστημα): 13,5%-20%, οξεία μηνιγγίτιδα: 1,4%-6%, μηνιγγοαγγειακή σύφιλη: 3,2%-15%, γενικευμένη πάρεση: 5%, και νωτιαία φθίση: 3%-9% (Ghanem 2010).

Τα στάδια της ασυμπτωματικής νευροσύφιλης και της οξείας μηνιγγίτιδας εκδηλώνονται κατά μέσο όρο στην διάρκεια 12 μηνών από την έναρξη της νόσου. Η μορφή της μηνιγγοαγγειακής σύφιλης εκδηλώνεται κατά μέσο όρο σε διάστημα 5-12 ετών, ενώ αυτές της γενικευμένης πάρεσης και της νωτιαίας φθίσης αναδεικνύονται κατά μέσο όρο σε διάστημα 15-25 ετών μετά την έναρξη της νόσου (Ghanem 2010).

Κατά το στάδιο της γενικευμένης πάρεσης απαντά χρόνια μηνιγγίτιδα αντιστοίχως προς τους μετωπιαίους και τους βρεγματικούς λοβούς του εγκεφάλου οι οποίοι ελέγχονται με βαθμό ατροφίας (Lukehart et al. 1988).

*Carries sicca*

Η τριτογόνος ή όψιμη περίοδος της σύφιλης και των ενδημικών τρεπονηματικών νόσων yaws και bejel χαρακτηρίζεται από καταστρεπτικά κομμιώματα που μπορεί να αφορούν στον σκελετό και ειδικότερα στα οστά του κρανίου. Ωστόσο, η έκταση και η βαρύτητα των βλαβών διαφοροποιούν την παθολογοανατομική εικόνα μεταξύ των διαφόρων συνδρόμων από τρεπονήματα.

Στον σκελετό του εγκεφαλικού κρανίου οι καταστρεπτικές βλάβες της τριτογόνου σύφιλης εξελίσσονται κατά το πρότυπο χαρακτηριστικής ακολουθίας επάλληλων χρονικά και τοπογραφικά μορφολογικών αλλοιώσεων. Συνολικά, διαδικασίες νέκρωσης και παραγωγής νέου οστίτη ιστού έχουν ως αποτέλεσμα την χαρακτηριστική εικόνα εξελκώσεων της επιφάνειας, με απαλειφή της έξω πλάκας και μερική απαλειφή της διπλόης ενώ η έσω πλάκα διατηρείται ακέραιη, ή έχει συμμετοχή στην εικόνα όταν η έκταση των αλλοιώσεων προκαλεί διάτρηση των κρανιακών οστών (Hackett 1975). Οι αλλοιώσεις συνήθως φείδονται του ινιακού οστού ακόμα και όταν διέρχονται το όριο της λαβδοειδούς ραφής (Ortner & Putschar 1981).

Ειδικότερα, διαπιστώνονται πόρωση της έξω πλάκας, στρογγύλες διακοιλάνσεις που αφορούν στην έξω πλάκα και την διπλόη και αντιστοιχούν σε εστίες κομμιωματώδους νέκρωσης, υπερυψωμένες περιοχές νεοσχηματισμένου οστού, οι οποίες είναι επίπεδες και λείες ή έχουν τη μορφή οζιδιακών σχηματισμών, και βαθιές εξελκώσεις με υπεσκαμμένα χείλη. Τέλος, το πλέον παθογνωμονικό εύρημα, η “ακτινωτή ουλή”, καταλείπεται μετά την ολοκλήρωση της διαδικασίας επούλωσης των οστικών βλαβών και παραμένει για πάντα (Hackett 1975).

**Ιστορία και προέλευση της σύφιλης**

Η πρώτη ιστορική καταγραφή της επιδημικής σύφιλης στην Ευρώπη χρονολογείται στα 1495. Ιατρικά κείμενα και άλλες πηγές καταγράφουν την εκδήλωση της επιδημικής έκρηξης της νέας νόσου μεταξύ των στρατευμάτων του Καρόλου VII της Γαλλίας κατά την διάρκεια της πολιορκίας της Νεαπόλεως από τις δυνάμεις του Ισπανού στρατηγού Gonsalvo de Cordoba (Rothschild et al. 2000). Η επιστροφή των Γάλλων μισθοφόρων στις εστίες τους μετά την παράδοση της πόλης συνδέεται με την ραγδαία διασπορά της νόσου σε ολόκληρη την Ευρώπη καθώς και με τις διαφορετικές ονομασίες της: “morbus gallicus” ή “mal francaise” για τους Ιταλούς και τους Ισπανούς, αντίστοιχα, ενώ για τους Γάλλους, φυσικά, “mal Napolitain” (Felman 1989).

Ο όρος “σύφιλη” καθιερώθηκε μετά το 1530 μετά από τη δημοσίευση του μακροσκελούς διδακτικού χαρακτήρα ποιήματος ¨Syphilis sive morbus gallicus¨ από τον Girolamo Fracastoro, λόγιο από την πόλη Βερόνα της Δημοκρατίας της Βενετίας. Τόσο η βαρύτητα της κλινικής εικόνας όσο και η μολυσματικότητα της νόσου επισημαίνονται σε ακαδημαϊκές εκδόσεις που χρονολογούνται πριν το τέλος του 15ου αιώνα, ενώ μεταγενέστερες πηγές σημειώνουν υποχώρηση της επιδημίας και ηπιότερη κλινική συμπτωματολογία σε διάστημα μικρότερο από μια δεκαετία (Tognotti 2009; Maatouk & Moutran 2014).

Η προέλευση και η διασπορά της σύφιλης, και των ανθρώπινων τρεπονημικών νόσων συνολικά, αποτελούν την βάση μακράς επιστημονικής αντιπαράθεσης με διάρκεια 500 ετών.

Η αρχαιότερη και περισσότερο διαδεδομένη θεωρία γύρω από την γεωγραφική και χρονολογική προέλευση της σύφιλης ή “υπόθεση του Κολόμβου” (Columbian

hypothesis) υποστηρίζει ότι η εισαγωγή της νόσου στην Ευρώπη πραγματοποιήθηκε κατά την επιστροφή της εξερευνητικής αποστολής του Χριστόφορου Κολόμβου στην Ιβηρική χερσόνησο το έτος 1493, αφού ολοκληρώθηκε το δεύτερο υπερατλαντικό ταξίδι των Ισπανών θαλασσοπόρων μετά την ανακάλυψη του Νέου Κόσμου στα 1492.

Εξάλλου, η σύφιλη πιθανώς ενδημούσε στην Ευρώπη πριν την ανακάλυψη του Νέου Κόσμου. Η διευκρίνιση της φυσικής ιστορίας και της κλινικής εικόνας της νόσου και η άρση της διαφοροδιαγνωστικής σύγχισης μεταξύ νοσημάτων με παρεμφερείς εκδηλώσεις μπορεί να προσέδωσε, σε συνδυασμό με την ανάπτυξη καινούργιων τυπογραφικών τεχνικών, τα χαρακτηριστικά της επιδημίας σε μια προϋπάρχουσα αδιευκρίνιστη κλινική οντότητα (Livingstone 1991).

Τέλος, ένα γεγονός μετάλλαξης που έλαβε χώρα πριν το τέλος του 15ου αιώνα στο παθογόνο της προϋπάρχουσας ενδημικής νόσου μπορεί να αποτέλεσε τον αιτιολογικό παράγοντα μιας διαφοροποιημένης ως προς τα επιδημιολογικά χαρακτηριστικά και την κλινική εικόνα νόσου που αναγνωρίστηκε ως νέα κλινική οντότητα (Hackett 1963; Harper et al. 2008; Smajs et al. 2012).

**Σύγχρονη έρευνα-Παλαιοπαθολογία**

Οι φυλογενετικές σχέσεις ανάμεσα στις παθογόνες σπειροχαίτες και η εξελικτική ιστορία αυτών των παθογόνων αποτελούν επί μακρόν αντικείμενα επιστημονικού προβληματισμού και σημαντικούς στόχους της σύγχρονης έρευνας (Hackett 1963; Mikalová et al. 2010; Pětrošová et al. 2012).

Τα γονιδιώματα από τα διαφορετικά είδη τρεπονημάτων επιδεικνύουν πολύ μεγάλη ομοιότητα ως προς την γενετική δομή και εκτεταμένη ταυτότητα στην ακολουθία

του DNA (Brinkmann et al. 2006; Strouhal et al. 2007; Harper et al. 2008; Matějková et al. 2008; Giacani et al. 2010; Šmajs et al. 2011; Smajs et al. 2012). Η ταυτότητα αυτή προσδιορίζεται στο 99,8% ανάμεσα στα γονιδιώματα των *T. pallidum pallidum και T. pallidum pertenue.* Οι διαφορές εντοπίζονται σε περιορισμένο αριθμό περιοχών του γονιδιώματος και πιθανώς είναι υπεύθυνες για τις διαφορές που παρατηρούνται στην λοιμογονικότητα των αντίστοιχων τρεπονημάτων (Mikalová et al. 2010; Mitjà et al. 2013).

Ο χαρακτηρισμός της ακολουθίας ολόκληρου του γονιδιώματος των τρεπονημάτων και η εφαρμογή μεθόδων φυλογενετικής ανάλυσης συμβάλλουν στην διερεύνηση της προέλευσης των παθογόνων, στον προσδιορισμό παραγόντων που συνδέονται με την διαφοροποίηση των χαρακτηριστικών των τρεπονημικών νόσων, καθώς και στην κατανόηση της γενετικής βάσης της νόσου στον άνθρωπο (Miao & Fieldsteel 1980; Fraser et al. 1998; Centurion-Lara et al. 1998, Centurion-Lara et al. 2006).

Οι φυλογενετικές σχέσεις ανάμεσα στα υποείδη του *T. pallidum* δεν έχουν διευκρινιστεί. Υπάρχουν ενδείξεις σύμφωνα με τις οποίες το *T. pallidum ssp. pertenue* αποτελεί το αρχαιότερο υποείδος (Harper et al. 2008; De Melo et al. 2010) και άλλες που καταδεικνύουν παράλληλη εξέλιξη των τριών παθογόνων σπειροχαιτών (Mulligan et al. 2008). Ακόμη, αλλοιώσεις τυπικές της νόσου yaws έχουν περιγραφεί σε σκελετό *Homo erectus* που χρονολογείται στα 1,6 εκατομμύρια χρόνια πριν από τις μέρες μας (Rothschild et al. 1995, Rothschild & Rothschild 1995). Το στέλεχος Fribourg-Blanc είναι παθογόνος σπειροχαίτη που προσβάλλει ανώτερα πρωτεύοντα και τον άνθρωπο, προκαλώντας νόσο με συμπτωματολογία που προσομοιάζει σε αυτήν της τροπικής μόρωσης (Fribourg-Blanc & Mollaret 1969). Τα παραπάνω, η γεωγραφική αλληλοεπικάλυψη των περιοχών επικράτησης των παθογόνων τρεπονημάτων *Fribourg-*

*Blanc* και *T. pertenue*, καθώς και η στενή γενετική συγγένεια μεταξύ τους, αποτελούν ενδείξεις κοινής καταγωγής των παθογόνων με πρόγονο Αφρικανικής προέλευσης και υποδηλώνουν την μετάδοση σπειροχαιτών μεταξύ ανθρώπου και άλλων πρωτευόντων στον γεωγραφικό χώρο της Αφρικής. Εξάλλου, ο βαθμός της γενετικής ποικιλομορφίας εντός του υποείδους *T. pallidum spp. pallidum* δεν υποστηρίζει την εκδοχή της ανάδειξης του παθογόνου στελέχους, άρα και της νόσου, μόλις 500 χρόνια πριν από τις μέρες μας (De Melo et al. 2010).

Ο διεπιστημονικός κλάδος της Παλαιοπαθολογίας μπορεί να συμβάλλει στην διευκρίνιση της προέλευσης της σύφιλης παρουσιάζοντας πρωτογενή τεκμήρια, δηλαδή ανθρώπινα σκελετικά ευρήματα που εκδηλώνουν τις παθογνωμονικές αλλοιώσεις της συφιλιδικής λοίμωξης, έχουν προέλευση στον Ευρωπαϊκό γεωγραφικό χώρο και χρονολογούνται πριν από το 1493. Η παλαιοπαθολογική έρευνα αξιοποιεί το ειδικό διαγνωστικό κριτήριο της μορφολογικής ακολουθίας *carries sicca*, η οποία χαρακτηρίζεται από καταστροφικές αλλοιώσεις απότοκες της κομμιωματώδους φλεγμονής των οστών που εξελίσσεται κατά το τριτογενές στάδιο της νόσου με εντόπιση στα οστά του κρανιακού θόλου.

## Α.7. **Σύνδρομο καταπόνησης της έσω κνήμης**

Το σύνδρομο καταπόνησης της έσω κνήμης (Medial Tibial Stress Syndrome, MTSS) αποτελεί την συχνότερη από τις κακώσεις εκ καταπονήσεως του κάτω άκρου (Yates et al. 2003). Παρατηρείται συχνότερα μεταξύ των αθλητών με δραστηριότητες στις οποίες πραγματοποιείται χρόνια, επαναλαμβανόμενη φόρτιση του κάτω άκρου, όπως το τρέξιμο, η αεροβική γυμναστική, η ρυθμική και ο χορός, καθώς και στην αρχή της εκπαίδευσης των νεοσυλλέκτων στρατιωτών. Στις ιδιαίτερες αυτές ομάδες ο επιπολασμός του συνδρόμου αναφέρεται μεταξύ 4%-35% (Almeida et al. 1999; Yates & White 2004; Moen et al. 2009).

Το MTSS χαρακτηρίζεται από εκλυόμενα κατά την άσκηση επώδυνα συμπτώματα που αναδεικνύονται κατά μήκος του οπίσθιου έσω χείλους των δύο περιφερικών τριτημορίων του οστού της κνήμης και εκτείνονται σε μήκος τουλάχιστον 5 εκατοστών (Yates & White 2004). Ο ορισμός και τα επιδημιολογικά χαρακτηριστικά του MTSS ξεχωρίζουν το σύνδρομο αυτό από κακώσεις υπερχρήσης του κάτω άκρου που εμφανίζονται με μικρότερη συχνότητα και αφορούν σε διακριτές βλάβες που αναγνωρίζονται κατά την απεικονιστική ανάλυση, όπως αυτές στα κατάγματα εκ κοπώσεως και στο χρόνιο σύνδρομο διαμερίσματος της κνήμης (Detmer et al. 1985; Mubarak et al. 1989; Montgomery et al. 1989; Pedowitz et al. 1990; Boden & Osbahr 2000; Rauh et al. 2006).

Προοπτικές και αναδρομικές μελέτες έχουν αναδείξει μια σειρά παραγόντων κινδύνου που συνδέονται με την ανάπτυξη του MTSS. Σε αυτούς περιλαμβάνονται εμβιομηχανικοί παράγοντες, όπως το περιορισμένο εύρος έσω στροφής του ισχίου, η επίταση της πελματιαίας κάμψης του άκρου ποδός και η ανεπαρκώς ανεπτυγμένη ποδική

καμάρα (Bandholm et al. 2008; Tweed et al. 2008; Moen et al. 2012). Ακόμη, παράμετροι όπως η διάρκεια της άσκησης (Marti et al. 1988; Macera et al.1989; Fredericson 1996; Rudzki 1997), τα χαρακτηριστικά του χώρου προπόνησης και του αθλητικού εξοπλισμού (σκληρότητα επιφάνειας προπόνησης, κλίση εδάφους, ακατάλληλα υποδήματα) (James et al. 1978; Fredericson 1996), ο αυξημένος δείκτης μάζα σώματος (Delacerda 1980; Plisky et al. 2007), το ιστορικό MTSS και το γυναικείο φύλο (Bennett et al. 2001; Burne et al. 2004) αποτελούν παράγοντες κινδύνου για την ανάπτυξη του συνδρόμου.

Ο υποκείμενος παθοφυσιολογικός μηχανισμός του MTSS δεν έχει αποσαφηνισθεί πλήρως (Orava & Puranen 1979; Holder & Michael 1984; Mubarak et al. 1989; Kues 1990; Abramowitz et al. 1994). Οι διαφορετικές υποθέσεις που έχουν διατυπωθεί αφορούν:

- στην ανάπτυξη φλεγμονώδους αντίδρασης στο περιόστεο της κνήμης κατά την έσω επιφάνεια και το οπίσθιο χείλος της διάφυσης. Η τοπική φλεγμονή συσχετίζεται με την δραστηριότητα του υποκνημιδίου μυός και των εν τω βάθει καμπτήρων της κνήμης. Οι παραπάνω μυς παράγουν δυνάμεις τις οποίες μεταδίδουν στην κνημιαία περιτονία, η οποία συγχωνεύεται με το περιόστεο της κνήμης κατά το οπίσθιο χείλος και την έσω επιφάνεια της διάφυσης (James et al. 1978; Michael & Holder 1985; Mubarak et al. 1989).
- στην ανάπτυξη χρόνιου συνδρόμου διαμερίσματος του οπισθίου διαμερίσματος της κνήμης (Andrish et al. 1974; Allen & Barnes 1986; Anderson et al. 1997)
- στην επισώρευση καταγμάτων κόπωσης του οστού (Devas 1958; Roub et al. 1979; Johnell et al. 1982).

## **Α.**8. **Φυματίωση**

Ο αιτιολογικός παράγοντας της φυματίωσης εκτιμάται ότι φιλοξενείται από τους ανθρώπινους πληθυσμούς εδώ και διάστημα δεκάδων χιλιάδων χρόνων (Kapur et al. 1994; Brosch et al. 2002; Daniel 2002; Gutierrez et al. 2005; Gutierrez et al. 2006; Daniel 2006). Τα επιδημιολογικά χαρακτηριστικά της φυματίωσης προσδιορίζουν μια παγκόσμια επιδημία με βραδεία εξέλιξη (Bates & Stead 1993), η οποία συνδέεται με σημαντικές μεταβολές στις δημογραφικές και πολιτισμικές παραμέτρους που σημειώνονται στο διάστημα των τελευταίων χιλιετιών. Η ανάπτυξη της γεωργικής καλλιέργειας και η εγκατάσταση των νεολιθικών ανθρώπων σε σταθερούς οικισμούς συνδέονται με την διαμόρφωση χαρακτήρων ενδημικής νόσου (Diel et al. 2013). Οι μεγάλοι δείκτες πυκνοκατοίκησης των Ευρωπαϊκών πόλεων και οι ραγδαίες μεταβολές των κοινωνικών και οικονομικών συνθηκών που ακολουθούν τη βιομηχανική επανάσταση εξασφαλίζουν τις προυποθέσεις για τον μετασχηματισμό της ενδημικής νόσου σε επιδημική (Lawn & Zumla 2011). Η παγκόσμια διασπορά της φυματίωσης ολοκληρώθηκε στη διάρκεια των τελευταίων 500 ετών, παράλληλα με την αποικιακή εξάπλωση στην Αφρική και την Ασία των Ευρωπαϊκών ιμπεριαλιστικών δυνάμεων και την εγκατάσταση εποίκων με προέλευση τις μητροπολιτικές χώρες.

Περιγραφές της νόσου περιέχονται σε κείμενα που χρονολογούνται περίπου 3.000 χρόνια πριν από τις μέρες μας με προέλευση την Κίνα και την Ινδία. Οι κλινικοί χαρακτήρες και η μολυσματικότητα της νόσου αναγνωρίζονται από τον Ιπποκράτη, τον Αριστοτέλη, τον Γαληνό και τον Αβικέννα (Hajar 2012; Bouwman et al. 2012). Η φυματίωση της σπονδυλικής στήλης περιγράφεται πρώτα από τον Percivall Pott το 1799.

Η νόσος αναγνωρίζεται σε μούμιες της Αιγυπτιακής αρχαιότητας με ηλικία 3.000 ετών. Η ανάλυση αρχαίου DNA αποτελεί την πιο σύγχρονη μεθοδολογική προσέγγιση και παρέχει την πιο ειδική τεκμηρίωση της παρουσίας της νόσου σε ανθρώπινα ευρήματα (Salo et al. 1994). Η παρουσία ακολουθιών αρχαίου DNA που χαρακτηρίζουν το σύμπλεγμα του *M. tuberculosis* έχει τεκμηριωθεί σε ανθρωπολογικό υλικό που χρονολογείται σε διαφορετικές περιόδους, όπως είναι η Αιγυπτιακή αρχαιότητα, η εποχή του σιδήρου και ο μεσαίωνας στον Ευρωπαϊκό γεωγραφικό χώρο (Zink et al. 2003a; Zink et al. 2003b; Taylor et al. 2007). Η διεξαγωγή μιας συστηματικής ανασκόπησης της βιβλιογραφίας που αφορά σε σκελετικά ευρήματα με μακροσκοπικές ενδείξεις φυματίωσης ανέδειξε συνολικά 150 σχετικές δημοσιεύσεις, στις οποίες περιλαμβάνονται ευρήματα από τον Ευρωπαϊκό γεωγραφικό χώρο που χρονολογούνται ανάμεσα στα 800-1600 μ.Χ. (Holloway et al. 2011).

Το σύμπλεγμα του *M. tuberculosis* αποτελούν φυλογενετικά στενά συνδεδεμένα βακτηρίδια *(M. tuberculosis complex*: MTBC) που αποτελούν τους αιτιολογικούς παράγοντες της φυματίωσης. Σήμερα το *M. tuberculosis* αποτελεί το κύριο ανθρώπινο παθογόνο (Gagneaux 2012). Το *M. bovis* χαρακτηρίζεται από ευρύτερο φάσμα ξενιστών και αποτελεί το κύριο παθογόνο σε διαφορετικά από τον άνθρωπο ζωϊκά είδη. Συνήθως η μόλυνση στον άνθρωπο ακολουθεί την κατανάλωση γάλατος και γαλακτοκομικών προϊόντων από μολυσμένο με *M. bovis* ζώο. Η φυματίωση περιλαμβάνει ευρύ φάσμα κλινικών εκδηλώσεων και απεικονιστικών ευρημάτων και μπορεί να εμφανίζει άτυπη κλινική εικόνα ώστε χαρακτηρίζεται ως “η νόσος με τα πολλά πρόσωπα” (Polley & Dunn 2009). Η φυσική ιστορία και τα πολλαπλά κλινικά σύνδρομα της φυματίωσης σχετίζονται στενά με τους αμυντικούς μηχανισμούς του ξενιστή. Η ανάπτυξη κυτταρικής ανοσίας

ρυθμίζει την επίτευξη μιας λεπτής ισορροπίας μεταξύ ξενιστή και παρασίτου. Μεταξύ των φυσιολογικών ενηλίκων ατόμων ο ξενιστής επικρατεί σε περισσότερες από 95% των περιπτώσεων. Η διασπορά των μικροβίων και ο αποικισμός του σκελετού, των σπλάγχνων ή των μηνίγγων πραγματοποιούνται κατά την μικροβιαιμική νόσο στην διάρκεια της πρωτοπαθούς λοίμωξης. Ταχεία εξέλιξη της νόσου μεταξύ νεομολυνθέντων ατόμων εμφανίζεται σε ομάδες υψηλού κινδύνου που εκδηλώνουν υπολειμματική ανοσοποίηση, στις οποίες περιλαμβάνονται παιδιά μέχρι την ηλικία των 4 ετών, ανοσοκατεσταλμένοι και ηλικιωμένοι ασθενείς. Σήμερα εκτιμάται ότι η συνθήκη λάνθάνουσας λοίμωξης από *M. tuberculosis* αφορά στο ένα τρίτο του ανθρώπινου πληθυσμού.

Ο υψηλός επιπολασμός της μακρόχρονης λανθάνουσας μόλυνσης στους ανθρώπινους πληθυσμούς υποδηλώνουν την μακρά σχέση ανάμεσα στον ξενιστή και το παθογόνο και την πιθανή συνεξέλιξη αυτών στην διάρκεια χιλιετιών (Comas et al. 2013; Brites & Gagneux 2015). Ο προσδιορισμός της χρονικής και γεωγραφικής προέλευσης του μυκοβακτηριδίου της φυματίωσης του ανθρώπου αποτελεί αντικείμενο επιστημονικής έρευνας και αντιπαράθεσης αλλά και σημαντική παράμετρο στην διευκρίνιση της ιστορίας και της επιδημιολογίας της νόσου και άρα της αλληλεπίδρασης του παρασίτου με τον άνθρωπο (Nerlich & Lösch 2009). Τα σχετικά συμπεράσματα έχουν σημασία στην κατανόηση των μηχανισμών ανοσίας και μπορούν να επηρεάσουν τον σχεδιασμό θεραπευτικής στρατηγικής και την ανάπτυξη εμβολίων (Smith et al. 2009).

Η φυματίωση της σπονδυλικής στήλης με συμμετοχή δύο ή περισσότερων μη επάλληλων εστιών σε διαφορετικές μοίρες της σπονδυλικής στήλης αποτελεί σπάνια εκδήλωση με συχνότητα εμφάνισης μικρότερη του 1%. Η φυματίωση της σπονδυλικής

στήλης με πολλαπλές εντοπίσεις (multifocal spinal tuberculosis) ή φυματιώδης σπονδυλίτιδα με πολλαπλές εστίες χωρίς επαλληλία (non-contiguous spinal tuberculosis) απαντά σε περιορισμένο αριθμό βιβλιογραφικών αναφορών οι οποίες αφορούν σε σποραδικές περιπτώσεις με προέλευση περιοχές στις οποίες η φυματίωση είναι ενδημική (Yalniz et al. 2000; Turgut 2001; Emel at al. 2006; Kaila et al. 2007; Polley & Dunn 2009; Garg & Somvanshi 2011; Gosal et al. 2012). Η φυματιώδης σπονδυλίτιδα αφορά στο 50% των περιπτώσεων προσβολής του σκελετού από το *M. tuberculosis* (Martini & Ouahes 1988; Tuli 2002; Talbot et al. 2007; Mazza-Stalder et al. 2012). Συνιστά δευτερογενή εκδήλωση μετά αιματογενή διασπορά των μυκοβακτηριδίων από την πρωτοπαθή εστία (LaFond 1958; Chapman et al. 1979). Τυπικά προσβάλλονται δύο επάλληλοι σπόνδυλοι.

Η φυματίωση της σπονδυλικής στήλης αφορά σε παιδιά και νεαρούς ενήλικες στις χώρες του αναπτυσσόμενου κόσμου όπου η επίπτωση της φυματίωσης είναι υψηλή (Chapman et al. 1979; Weaver & Lifeso 1984; Ludwig & Lazarus 2007; Talbot et al. 2007), ενώ πρόσφατες μελέτες αναδεικνύουν την συμμετοχή γενετικών παραγόντων στην ανάπτυξη της νόσου (Garg & Somvanshi 2011; Brites & Gagneux 2015). Στα παιδιά και τους εφήβους η νόσος τείνει να προσβάλλει την σπονδυλική στήλη σε μεγαλύτερη έκταση και συχνότερα περιλαμβάνει στην παθολογική εικόνα την παρουσία αποστημάτων (Hoffman et al. 1993; Moorthy & Prabhu 2002). Συχνότερα προσβάλλονται η θωρακική μοίρα, ιδιαίτερα οι κατώτεροι θωρακικοί σπόνδυλοι, και η οσφυϊκή μοίρα της σπονδυλικής στήλης, ενώ είναι σπάνια η συμμετοχή της αυχενικής μοίρας και του ιερού οστού (Chapman et al. 1979; Desai 1994; Patankar et al 2000; Macke et al. 2015). Η προσβολή της θωρακικής μοίρας είναι πιο συχνή στα παιδιά και τους εφήβους, ενώ η οσφυϊκή μοίρα προσβάλλεται συχνότερα μεταξύ των ενηλίκων ασθενών (Weaver & Lifeso

1984; Omari et al. 1989; Hoffman et al. 1993). Η θωρακοοσφυϊκή συμβολή αποτελεί συχνή θέση προσβολής (Akman et al. 2003).

Η μεταφορά των μυκοβακτηριδίων ακολουθεί διαφορετικές διαδρομές μέχρι την εγκατάστασή τους στην σπονδυλικής στήλη οι οποίες αντικατοπτρίζονται στα διαφορετικά πρότυπα προσβολής των σπονδύλων και την διαφοροποιημένη τοπογραφία των αλλοιώσεων. Η συμμετοχή του σπονδυλικού σώματος μπορεί να είναι παραδισκική, πρόσθια υποπεριοστική, κεντρική ή να αφορά στο σπονδυλικό τόξο (Moorthy & Prabhu 2002). Απεικονιστικές μελέτες αναδεικνύουν την παραδισκική προσβολή ως την συχνότερη εντόπιση φυματιώδους βλάβης στα σπονδυλικά σώματα. Η εντόπιση της μόλυνσης υπό το περιόστεο, ο διαχωρισμός του από το σπονδυλικό σώμα και η αναστολή της αιμάτωσής του ευνοούν την ανάπτυξη των παρασίτων με συνέπεια την ανάπτυξη πίεσης και ισχαιμίας που οδηγεί σε καταστροφή του φλοιού της πρόσθιας επιφάνειας και την δημιουργία ενός προτύπου “λαξευτής” μετωπιαίας επιφάνειας. Η κεντρική εντόπιση της λοίμωξης συνδέεται συχνότερα με καθίζηση του σπονδύλου, ενώ τα μέρη του σπονδυλικού τόξου προσβάλλονται σπάνια (Moorthy & Prabhu 2002; Akman et al. 2003).

Η αρτηριακή είναι η κύρια οδός μεταφοράς των μυκοβακτηριδίων. Λιγότερο συχνά τα μυκοβακτηρίδια ακολουθούν την φλεβική οδό μεταφοράς, η οποία συνδέεται με διαφοροποιημένη κατανομή των αλλοιώσεων της σπονδυλικής στήλης. Η ευαισθησία της σπονδυλικής στήλης στην μόλυνση πιθανότατα είναι αποτέλεσμα της πλούσιας αρτηριακής τροφοδοσίας των σπονδυλικών σωμάτων και του περιβάλλοντος υψηλής τάσης οξυγόνου που ευνοεί τον πολλαπλασιασμό των υποχρεωτικά αερόβιων *M. tuberculosis*.

Το προσαγωγό αρτηριακό σύστημα της σπονδυλικής στήλης και του νωτιαίου μυελού σχηματίζουν οι μεταμερείς αρτηρίες (Smith & Blaser 1991). Στην αυχενική μοίρα η αρτηριακή τροφοδοσία των σπονδυλικών σωμάτων εξασφαλίζεται από τις σπονδυλικές και τις εν τω βάθει αυχενικές αρτηρίες. Στην θωρακική και οσφυϊκή μοίρα οι μεσοπλεύριες και οι οσφυϊκές αρτηρίες, αντίστοιχα, εκπορεύονται από το οπίσθιο τοίχωμα της αορτής και πορεύονται επί της περιφέρειας των σπονδυλικών σωμάτων. Οι παραπάνω αρτηριακοί κλάδοι χορηγούν αριθμό οριζόντιων κλάδων που διαπερνούν ακτινωτά το σπονδυλικό σώμα κατά το οριζόντιο επίπεδο συμμετρίας και χορηγούν μικρότερους κλάδους οι οποίοι με τη σειρά τους σχηματίζουν τα τριχοειδικά πλέγματα της άνω και κάτω τελικής σπονδυλικής πλάκας. Ένα δεύτερο δίκτυο σχηματίζεται από κλάδους που εκφυόμενοι από το κύριο στέλεχος της αρτηρίας πορεύονται κάθετα προς τα άνω και προς τα κάτω κατά το άνω και κάτω ημιμόριο της περιφέρειας των σπονδυλικών σωμάτων, αντίστοιχα. Ανιόντες κλάδοι του υποκείμενου σπονδύλου αναστομώνονται με κατιόντες κλάδους του υπερκείμενου σπονδύλου αντίστοιχα προς την επιφάνεια του μεσοσπονδύλιου δίσκου και ορισμένοι διατιτραίνουν στο ύψος των τελικών πλακών τα σπονδυλικά σώματα και συμβάλλουν στον σχηματισμό του εσωτερικού τριχοειδικού δικτύου. Τα κύρια στελέχη της σπονδυλικής αρτηρίας χορηγούν ραχιονωτιαίους κλάδους οι οποίοι πορεύονται προς το σπονδυλικό τρήμα και τροφοδοτούν τον νωτιαίο σωλήνα, τον σκελετό της σπονδυλικής στήλης, τον νωτιαίο μυελό και τις μήνιγγες, καθώς και τα παρασπονδυλικά μόρια, αφού διαιρεθούν σε οπισθοσωματικές αρτηρίες (οπίσθιοι ενδοραχιαίοι κλάδοι της ραχιονωτιαίας αρτηρίας), των οποίων κλάδοι εισδύουν στο σπονδυλικό σώμα από την αγγειακή πύλη και τροφοδοτούν την κεντρική μοίρα και την οπίσθια επιφάνεια αυτού. Επισκληρίδιοι κλάδοι της αρτηρίας της πρόσθιας επιφάνειας

του σπονδυλικού τόξου τροφοδοτούν το αρτηριακό τόξο καθώς και περιοστικοί κλάδοι που προέρχονται από τον εξωραχιαίο κλάδο της ραχιονωτιαίας αρτηρίας.

Τυπικά η αρτηριακή μεταφορά συνδέεται με τις παρακάτω παθολογικές εικόνες:

- η αφετηρία της νόσου εντοπίζεται στην πρόσθια μοίρα της τελικής πλάκας των σπονδυλικών σωμάτων και η επέκταση της νόσου πραγματοποιείται είτε υπό τον πρόσθιο επιμήκη σύνδεσμο είτε δια της τελικής πλάκας και τυπικά περιλαμβάνει την προσβολή δύο επάλληλων σπονδυλικών σωμάτων, των παρακείμενων τελικών πλακών και του μεσοσπονδυλίου δίσκου, καθώς και την δευτερογενή απώλεια του μεσοσπονδύλιου διαστήματος (Weaver & Lifeso 1984; Boxer et al. 1992; Ahmadi et al. 1993; Harisinghani et al. 2000).
- η αφετηρία της νόσου εντοπίζεται κεντρικά στο σπονδυλικό σώμα.
- η νόσος εντοπίζεται στο σπονδυλικό τόξο.

Η εντόπιση των βλαβών αντικατοπτρίζει το πρότυπο κατανομής των αρτηριακών κλάδων στο εσωτερικό του σπονδυλικού σώματος: πολυάριθμα τροφικά αρτηρίδια κατανέμονται κατά την άνω και κάτω πλάκα και κατά την πρόσθια μοίρα της περιφέρειας ενώ κλάδοι της οπίσθιας τροφοφόρου αρτηρίας κατανέμονται στα τμήματα του οπίσθιου τόξου (Wiley & Trueta 1959). Εναλλακτικές οδούς στην μεταφορά των μυκοβακτηριδίων προς την σπονδυλική στήλη αποτελούν το παρασπονδυλικό πλέγμα του Batson και η λεμφική οδός προς τους παρα-αορτικούς λεμφαδένες (Agrawal et al. 2010). Τόσο το πρότυπο της κεντρικής προσβολής του σπονδυλικού σώματος όσο και αυτό της φυματιώδους προσβολής της σπονδυλικής στήλης με πολλαπλές διακριτές εντοπίσεις αποτελούν εκδηλώσεις της μεταφοράς των μυκοβακτηριδίων στο παρασπονδυλικό φλεβικό πλέγμα του Batson (Ruiz et al. 1995; Agrawal et al. 2010).

## Α.9. Νεοπλασματική νόσος

### Μηνιγγίωμα

Τα μηνιγγιώματα αποτελούν τους συχνότερους πρωτοπαθείς όγκους του κεντρικού νευρικού συστήματος και υπολογίζεται ότι αποτελούν περίπου το 20% των όγκων του εγκεφάλου (Longstreth et al. 1993, Wiemels et al. 2010). Η επίπτωση αυξάνει με την ηλικία και είναι μεγαλύτερη στις γυναίκες (Longstreth et al. 1993), με την αναλογία γυναίκες/άνδρες να βρίσκεται περίπου στο 2/1 (Wiemels et al. 2010), ενώ προσεγγίζει το 3/1 κατά την αναπαραγωγική ηλικία (Klaeboe et al. 2005).

Η προέλευση των μηνιγγιωμάτων δεν έχει πλήρως αποσαφηνισθεί, ωστόσο υπάρχουν ισχυρές ενδείξεις ότι εξορμώνται από τα κυπελλοειδή κύτταρα των αραχνοειδών λαχνών της αραχνοειδούς μήνιγγας (Yamashima 1996; Akat et al. 2003; Ohnishi et al. 2011). Οι κύριες εντοπίσεις αυτών των όγκων περιλαμβάνουν την κρανιακή κυρτότητα, παραοβελιαίες θέσεις καθώς και την ελάσσονα πτέρυγα του σφηνοειδούς οστού (Buetow et al. 1991). Στα παιδιά τα ενδοκρανιακά μηνιγγιώματα αποτελούν σπανιότερες εκδηλώσεις, αντιστοιχούν στο 1-4% των ενδοκρανιακών όγκων χωρίς να επιδεικνύουν διαφοροποίηση στην επίπτωση μεταξύ των δύο φύλων (Shah & Haines 1992). Στην πλειοψηφία τους αποτελούν καλοήθεις όγκους με βραδεία ανάπτυξη, ωστόσο στο σύνολό τους τα μηνιγγιώματα εμφανίζουν ευρύτατο φάσμα ιστολογικών τύπων και συμπεριφορών. Σύμφωνα με τον Παγκόσμιο Οργανισμό Υγείας διακρίνονται σε:

- Grade I: καλοήθεις όγκοι που αφορούν σχεδόν το 75% των μηνιγγιωμάτων
- Grade II: όγκοι που εμφανίζουν ατυπία και αποτελούν περίπου το 20% των μηνιγγιωμάτων, και

- Grade III: αναπλαστικοί, κακοήθεις όγκοι με ποσοστό εμφάνισης κοντά στο 3-5% των μηνιγγιωμάτων (Ragel & Jensen 2010).

Η ανάπτυξη των μηνιγγιωμάτων συνδέεται με εστιακές χρωμοσωμικές βλάβες, συχνότερα με εντόπιση στο χρωμόσωμα 22. Η απαλειφή του γονιδίου της νευροϊνωμάτωσης τύπου 2 (NF2), ενός ογκοκατασταλτικού γονιδίου που εδράζεται στο χρωμόσωμα 22q12.2 απαντά στην πλειοψηφία (~60%) των σποραδικών μηνιγγιωμάτων (Evans et al. 1992; Rouleau et al. 1993; Trofater et al. 1993). Άλλα ογκοκατασταλτικά γονίδια, όπως αυτά της υπεροικογένειας των DAL-1, γονίδια που ελέγχουν την δραστικότητα των μεταλλοπρωτεϊνασών και γονίδια με συμμετοχή στον έλεγχο του κυτταρικού κύκλου αλλά και αριθμός ογκογονιδίων έχουν συνδεθεί με την ανάπτυξη των μηνιγγιωμάτων. Ελλείμματα αλλά και προσθήκες που συσσωρεύονται στα χρωμοσώματα 1p, 6q, 10 14q και 18q συνιστούν βλάβες που συνδέονται με την ανάπτυξη μηνιγγιωμάτων με άτυπους χαρακτήρες και συμπεριφορά (Shen et al. 2009; Mawrin & Perry 2010).

Μικρό ποσοστό των μηνιγγιωμάτων (1%-2%) εκδηλώνονται σε θέσεις εκτός του κεντρικού νευρικού συστήματος (Whicker et al. 1973; Lang et al. 2000), συχνότερα με εντόπιση στην κεφαλή και στον τράχηλο (primary extradural meningiomas, PEMs). Η επίπτωση των “έκτοπων” ή “εξω-μηνιγγικών” μηνιγγιωμάτων εμφανίζει δικόρυφη ηλικιακή κατανομή, αντίστοιχα προς την δεύτερη και προς τις 6η-7η δεκαετίες της ζωής (Lang et al. 2000). Η επίπτωση είναι σχεδόν ισότιμη στα δύο φύλα (Lang et al. 2000). Οι όγκοι αυτοί στην πλειοψηφία τους (70%) παρουσιάζουν καλοήθη συμπεριφορά και αργή ανάπτυξη (Thompson & Gyure 2000; Muzumdar et al. 2001).

Οι θέσεις του κρανίου όπου εκδηλώνονται τα PEMs περιλαμβάνουν τους παραρρίνιους κόλπους, την ρινική κοιλότητα (Friedman et al. 1990), τα μέρη του

ακουστικού οργάνου και, σπάνια, τα οστά του κρανίου (Lee et al. 1992; Lang et al. 2000; Ocque et al. 2014). Τα ενδοστικά μηνιγγιώματα αποτελούν πιθανότατα την σπανιότερη εκδήλωση των PEMs και υπολογίζεται ότι αναλογούν σε ποσοστό <1% των μηνιγγιωμάτων συνολικά (Daffner et al. 1998), αν και η πραγματική επίπτωση των όγκων αυτών είναι άγνωστη (McGuire et al. 2007).

Κύριες εντοπίσεις των ενδοστικών μηνιγγιωμάτων αποτελούν τα οστά του κρανιακού θόλου, το σφηνοειδές οστό και τα οστά του οφθαλμικού κόγχου, ενώ σπανιότερες εντοπίσεις αφορούν στα οστά των γνάθων (McGuire et al. 2007). Η βιολογική συμπεριφορά των όγκων αυτών είναι καλοήθης και η ανάπτυξή τους βραδεία, ώστε ο τυπικός ασθενής προσέρχεται παραπονούμενος για διόγκωση του κρανίου που μεγενθύνεται προοδευτικά (Tokgoz et al. 2005).

Τα περισσότερα ενδοστικά μηνιγγιώματα των οστών του κρανίου εμφανίζονται σαν μονήρεις, ενδοδιπλοϊκές, οστεοβλαστικού χαρακτήρα εξεργασίες οι οποίες επάγουν διαδικασίες υπερόστωσης και οστικής ανακατασκευής, ενώ συχνά η εντόπισή τους συσχετίζεται με τις κρανιακές ραφές. Ειδικότερα, η συνάφεια αναφέρεται στο 8%-50% των περιπτώσεων με συμμετοχή κύρια της στεφανιαίας ραφής και των ραφών της μείζονος πτέρυγας του σφηνοειδούς οστού (Lang et al. 2000; Muzumdar et al. 2001). Ακόμη, σε ορισμένες περιπτώσεις έχει παρατηρηθεί συσχέτιση ανάμεσα στην θέση ανάπτυξης του όγκου και προηγηθέντα τραυματισμό της κεφαλής (Azar-Kia et al. 1974; Arana et al. 1996).

Οι διαφορετικές θεωρίες γύρω από την προέλευση των ενδοστικών μηνιγγιωμάτων αναφέρουν ως αφετηρίες του όγκου νησίδες έκτοπων αραχνοειδών κυττάρων από τις οποίες αναπτύσσεται ο νεοπλασματικός ιστός ή σφάλματα που

λαμβάνουν χώρα κατά την εμβρυϊκή ανάπτυξη και αφορούν στην εντόπιση ή την διαφοροποίηση πολυδύναμων μεσεγχυματικών κυττάρων (Shuangshoti et al. 1971). Η συσχέτιση ανάμεσα στην εντόπιση των όγκων και τις κρανιακές ραφές ερμηνεύεται θεωρητικά από την απόσπαση ή σύλληψη της μήνιγγας μεταξύ των κρανιακών οστών που συντάσσονται κατά την ραφή κατά την διέλευση της κεφαλής στη διάρκεια του τοκετού. Ανάλογος μηχανισμός μπορεί να ερμηνεύει την συσχέτιση ανάμεσα στην ανάπτυξη του όγκου και το ιστορικό κρανιακού τραύματος (Arana et al. 1996).

Η υπολογιστική τομογραφία αποτελεί την μέθοδο εκλογής για την ανάδειξη των τυπικών ή/και ειδικών χαρακτήρων του ενδοστικού μηνιγγιώματος (Geoffray et al. 1984). Η συμβατική ακτινογραφία μπορεί να αναδείξει βασικούς χαρακτήρες της παθολογίας του κρανίου σε αυτές τις περιπτώσεις (Azar-Kia et al. 1974; Tokgoz et al. 2005). Κατά τον απεικονιστικό έλεγχο των ενδοστικών μηνιγγιωμάτων η υπερόστωση των γειτονικών οστών αποτελεί το συχνότερο ακτινολογικό εύρημα και μπορεί να αφορά στο 50%-60% των περιπτώσεων σε διαφορετικές μελέτες (Arana et al. 1996; Tokgoz et al. 2005). Η παρουσία ανωμαλιών επιφανείας της έσω πλάκας αποτελεί χαρακτηριστικό εύρημα και σημαντική παράμετρο στην διαφορική διάγνωση των ενδοστικών μηνιγγιωμάτων του κρανίου (Budhdeo et al. 2011).

**Οστέωμα**

Τα οστεώματα του κρανίου είναι καλοήθεις οστεοβλαστικοί όγκοι με βραδεία ανάπτυξη και εντόπιση καθ' υπεροχήν στα μεμβρανογενή οστά του σκελετού (τα οστά του κρανιακού θόλου και του προσωπικού σκελετού) (Haddad et al. 1997). Τα οστεώματα αποτελούν τους συχνότερους πρωτοπαθείς όγκους του κρανιοπροσωπικού σκελετού

(Tucker & Nasser-Sharif 1997). Αποτελούνται από καλά διαφοροποιημένο ώριμο οστό με χαρακτήρες συμπαγούς ή/και σπογγώδους οστού (Haddad et al. 1997; Patel & Borah 2004). Εντοπίζονται με φθίνουσα συχνότητα στα βρεγματικά, μετωπιαίο και κροταφικά οστά (Tucker & Nasser-Sharif 1997; Patel & Borah 2004). Η απεικονιστική ανάλυση αναδεικνύει ακτινοσκιερά μορφώματα σε συνέχεια με την έξω πλάκα των οστών του θόλου του κρανίου, χωρίς συμμετοχή της διπλόης (Chae et al. 2015).

**Οστική μεταστατική νόσος**

Τα μεταστατικά νεοπλάσματα των οστών εμφανίζουν υψηλότερη συχνότητα από τα πρωτοπαθή κακοήθη. Ο σκελετός αποτελεί την τρίτη κατά σειρά συχνότητας θέση μεταστάσεων μετά το ήπαρ και τους πνεύμονες (Tucker & Dowd 1997). Περίπου το 25% των ασθενών με μεταστατική νόσο εκδηλώνουν μεταστάσεις στα οστά (Abrams et al. 1950). Τα οστά αποτελούν την συχνότερη εντόπιση μεταστατικής νόσου με πρωτοπαθείς εστίες στον μαστό και τον προστάτη. Μελέτη σε νεκροτομικό υλικό ανέδειξε μεταστάσεις στο σκελετό στο 70% αυτών των ασθενών, ενώ η αντίστοιχη συχνότητα για τον καρκίνο του θυρεοειδή, των νεφρών και των βρόγχων βρίσκεται μεταξύ 30%-40%. Οι μεταστάσεις στον σκελετό μπορεί να είναι λυτικές ή οστεοβλαστικές. Οι λυτικές μεταστάσεις συνδέονται με αυξημένη δραστηριότητα των οστεοκλαστών (Coleman 1997; Coleman 2006).

## Α.10. **Δρεπανοκυτταρική νόσος**

Οι αιμοσφαιρινοπάθειες αποτελούν τις συχνότερες κληρονομικές διαταραχές στην Ελλάδα. Η δρεπανοκυτταρική νόσος αφορά στο 25% του συνολικού αριθμού των ασθενών που εκδηλώνουν τα παραπάνω νοσήματα. Οι φορείς του γονιδίου της δρεπανοκυτταρικής αιμοσφαιρίνης HbS στην Ελλάδα αντιστοιχούν σε περίπου 1%-2% του γενικού πληθυσμού, ενώ σε ορισμένες περιοχές το ποσοστό αυτό κυμαίνεται ανάμεσα σε 5%-15% (Voskaridou et al. 2012). Η κατάσταση διπλής ετεροζυγωτίας στην οποία ο γόνος βS συν-κληρονομείται με έτερο παθολογικό γονίδιο β-σφαιρίνης ($\beta^0$ ή $\beta^+$) αποτελεί την συχνότερη μορφή δρεπανοκυτταρικής νόσου στον Ελλαδικό χώρο λόγω της υψηλής συχνότητας ετεροζυγωτίας για το παθολογικό αλληλόμορφο της β-σφαιρίνης που προσεγγίζει το 8% (Christakis et al. 1991).

Η πρώτη αναφορά της δρεπανοκυτταρικής νόσου στην Ελλάδα έγινε το 1949 από τον Κ. Μακρυκώστα σε ένα χωριό της Σπάρτης. Αυξημένη συχνότητα του φαινομένου της δρεπάνωσης (15%-20%) αναφέρεται για την περιοχή της Χαλκιδικής, με την υψηλότερη επίπτωση (32%) σε κοινότητες της χερσονήσου της Σιθωνίας (Deliyannis & Tavlarakis 1955). Ανάλογα ευρήματα σε περιοχές του ελληνικού γεωγραφικού χώρου (Θήβα, Καρδίτσα, Άρτα) αποδόθηκαν στις μακροχρόνιες γαμήλιες στρατηγικές των αντίστοιχων πληθυσμών στους οποίους υπήρχαν φορείς για τη μετάλλαξη της αιμοσφαιρίνης S.

Ο γεωγραφικός χώρος της Ελλάδας περιλαμβάνεται ανάμεσα στις σημαντικές εστίες της δρεπανοκυτταρικής νόσου στην ευρύτερη περιοχή της Μεσογείου, όπως επίσης η Σικελία και περιοχές της Μέσης Ανατολής (Serjeant & Serjeant 1991; Serjeant 1997).

Στην βιβλιογραφία διατυπώνεται η άποψη ότι η παρουσία της μετάλλαξης βS στην περιοχή είναι αποτέλεσμα της εισαγωγής της με το εμπόριο σκλάβων από τη Δυτική Αφρική (Boussiou et al. 1991; Serjeant 1997; Gabriel & Przybylski 2010). Η άφιξη των Πορτογάλων στον όρμο του Benin (1472) και οι επιδρομές που ακολούθησαν κατά μήκος της Δυτικής ακτής της Αφρικανικής ηπείρου (Gunther 1955) ανιχνεύονται στην συχνότητα των απλοτύπων Senegal, Bantu και Benin στον πληθυσμό μιας περιοχής της Πορτογαλίας όπου η ελονοσία υπήρξε ενδημική νόσος έως τα πρόσφατα χρόνια (Monteiro et al. 1989). Γενικά, οι αυξημένες συχνότητες του αλληλόμορφου βS που παρατηρούνται εντοπισμένες σε μικρές φωλεές στον γεωγραφικό χώρο της Μεσογείου και την Αραβική χερσόνησο οφείλονται εν μέρει στην αύξηση της γονιδιακής συχνότητας των υπολειπόμενων γονιδίων που επιτυγχάνουν οι παραδοσιακές γαμήλιες στρατηγικές των αντίστοιχων πληθυσμών (φαινόμενα ομαιμοσύνης) (Serjeant 1997).

Ωστόσο, η μετάλλαξη βS φαίνεται να έχει λάβει χώρα στην περιοχή της Μέσης Ανατολής ή της Ινδικής χερσονήσου (Kulozik et al. 1986) και ως ανεξάρτητο γεγονός περισσότερες από μία φορές στην Ισημερινή Αφρική (Serjeant 1997; Stuart & Nagel 2004). Εξάλλου, στις Βυζαντινές και νεότερες ιστορικές πηγές αναφέρονται ληστρικές επιδρομές Σαρακηνών, Αράβων της Ιβηρικής χερσονήσου, στον Ελληνικό γεωγραφικό χώρο. Η πειρατική δράση εκδηλωνόταν με ιδιαίτερη ένταση στο Νοτιοανατολικό Αιγαίο και συχνότερα με επίκεντρο την Ρόδο και αποτέλεσε συνεχές ιστορικό φαινόμενο στη διάρκεια αιώνων μέχρι και τις αρχές της Ελληνικής επανάστασης του 1821 (Lane 2007; Γλύκατζη-Αρβελέρ 2009).

Η δρεπανοκυτταρική αναιμία είναι αιμολυτική αναιμία που κληρονομείται με μεντελικό τρόπο. Η κληρονομική βλάβη αντιστοιχεί σε σημειακή μετάλλαξη του γονιδίου

της β-σφαιρίνης. Το παθολογικό αλληλόμορφο βS φέρει σημειακή μετάλλαξη με συνέπεια την αντικατάσταση της βάσης θυμίνη που φυσιολογικά εντοπίζεται στη θέση 17 της αλληλουχίας των βάσεων του γονιδίου από την βάση αδενίνη, με αποτέλεσμα την αντικατάσταση του αμινοξέος γλουταμινικό οξύ στη θέση 113 της ακολουθίας των αμινοξέων της β-σφαιρίνης από το αμινοξύ βαλίνη και απώλεια ενός αρνητικού φορτίου της πρωτεϊνικής αλύσου (Pauling et al. 1949; Ingram 1957). Οι παραπάνω μεταβολές στο επίπεδο της μακρομοριακής δομής και του φορτίου της β-σφαιρίνης οδηγούν σε μεταβολές στις φυσικοχημικές ιδιότητες της αιμοσφαιρίνης S και αποτελούν την βάση των παθοφυσιολογικών μηχανισμών της δρεπανοκυτταρικής νόσου.

Η αιμοσφαιρίνη HbS εμφανίζει ελαττωμένη διαλυτότητα μετά την απόδοση οξυγόνου στους ιστούς η οποία εκδηλώνεται κυρίως στο περιβάλλον των αγγείων του τριχοειδικού δικτύου και στα μετατριχοειδικά φλεβίδια και προκύπτει από τον σχηματισμό υδρόφοβων δεσμών ανάμεσα σε αμινοξέα επιφανείας των μορίων HbS αιμοσφαιρίνης. Ειδικότερα, στις βS αλυσίδες η βS-6 βαλίνη αλληλεπιδρά με τη βS-85 φαινυλαλανίνη και την βS-88 λευκίνη παρακείμενου μορίου παθολογικής αιμοσφαιρίνης (Hofrichter et al. 1976; Stuart & Nagel 2004) με συνέπεια την δημιουργία αρχικά διμερών και στην συνέχεια τετραμερών της αιμοσφαιρίνης S. Ο σχηματισμός πολυμερών εξαρτάται από διαφορετικούς παράγοντες, όπως οι ενδοκυττάριες συγκεντρώσεις αιμοσφαιρίνης S και αιμοσφαιρίνης F, το pH και τα επίπεδα του οξυγόνου και του διοξειδίου του άνθρακα στο αίμα, οι βακτηριακές και παρασιτικές λοιμώξεις, η αφυδάτωση, η διατροφή, η φυσική δραστηριότητα και οι κλιματολογικές συνθήκες (Serjeant 1995; Akinsheye et al. 2011; Tewari et al. 2015). Τα πολυμερή της αποξυγονωμένης δρεπανοκυτταρικής αιμοσφαιρίνης σχηματίζουν ινίδια που καθιζάνουν μέσα στα ερυθρά αιμοσφαίρια και προσδίδουν σε

αυτά ανώμαλο/δρεπανοειδές σχήμα (Hofrichter et al. 1976). Ο πολυμερισμός της HbS και η άτυπη κυτταρική μορφολογία είναι αρχικά αναστρέψιμα φαινόμενα όμως μετά από αρκετές επαναλήψεις κύκλων οξυγόνωσης-αποξυγόνωσης της αιμοσφαιρίνης τα δρεπανοκύτταρα καθίστανται μόνιμες μορφές. Αυτές εμφανίζουν διαφοροποιημένες ιδιότητες της κυτταρικής μεμβράνης και χαρακτηρίζονται από ελαττωμένη παραμορφωσιμότητα και "δυσκαμψία". Ο σχηματισμός των δρεπανοκυττάρων μεταβάλλει τις ρεολογικές παραμέτρους του αίματος, ειδικότερα στα τριχοειδή όπου η επιβράδυνση/παρεμπόδιση της αιματική ροής επιτείνει τις συνθήκες περιοχικής υποξίας και προάγει τον πολυμερισμό της αιμοσφαιρίνης HbS σε μεγαλύτερο αριθμό ερυθροκυττάρων τροφοδοτώντας έτσι ένα φαύλο κύκλο δρεπάνωσης (Steinberg 1998; Steinberg & Rodgers 2001).

Ο φυσιολογικός χρόνος ζωής των ερυθρών αιμοσφαιρίων είναι περίπου 120 ημέρες ενώ στα δρεπανοκυτταρικά σύνδρομα έχει διάρκεια 10-12 ημέρες καθώς τα παθολογικά ερυθροκύτταρα καταστρέφονται πρόωρα. Ο σπλήνας αποτελεί την κύρια θέση απομάκρυνσης των παθολογικών ερυθροκυττάρων ενώ μικρότερος βαθμός περιφερικής αιμόλυσης λαμβάνει χώρα μέσα στα αγγεία. Στην κατάσταση σύνθετης ετροζυγωτίας βS/β+ η αναποτελεσματική αιμοποίηση αποτελεί έτερο μηχανισμό ανάπτυξης αναιμίας στα αντίστοιχα δρεπανοκυτταρικά σύνδρομα. Οι τιμές συγκέντρωσης της αιμοσφαιρίνης κυμαίνονται μεταξύ 6-9 gr/dL και το ποσοστό των δικτυοερυθροκυττάρων στο αίμα κυμαίνεται από 5% ως 15% (Serjeant 1997; Rezende et al. 2016). Η συγκέντρωση της ερυθροποιητίνης στο πλάσμα βρίσκεται αυξημένη στους ασθενείς με δρεπανοκυτταρική αναιμία (Sherwood et al. 1986). Στον μυελό παρατηρείται υπερπλασία των προγονικών αιμοποιητικών προβαθμίδων και των πρόδρομων κυττάρων

της ερυθράς σειράς. Η υπερδυναμική κυκλοφορία και η χαμηλή συγγένεια της αιμοσφαιρίνης S για το οξυγόνο εξασφαλίζουν ικανοποιητική παροχή οξυγόνου στους ιστούς. Εντούτοις, ο υψηλός ρυθμός αιμόλυσης οδηγεί στην εξάντληση των αποθεμάτων φυλλικού οξέος, στην ανάπτυξη μεγαλοβλαστικής αιμοποίησης και στην προοδευτική αύξηση του μέσου όγκου των ερυθροκυττάρων, και σε χαμηλές τιμές αιμοσφαιρίνης (Serjeant 1997). Επιπλέον, η παρουσία ελεύθερης αιμοσφαιρίνης στην κυκλοφορία που ακολουθεί την αιμόλυση συνδέεται με σύνθετη παθοφυσιολογία. Σε αυτή σημαντική παράμετρος αποτελεί η καταστροφή του πρωτοξειδίου του αζώτου στο πλάσμα που διαθέτει σημαντικές αγγειοδιασταλτικές, αντιφλεγμονώδεις και αντιαιμοπεταλιακές ιδιότητες (Schaer et al. 2013).

Η αγγειοαποφρακτική παθολογία αποτελεί την σφραγίδα της δρεπανοκυτταρικής νόσου και μπορεί να λάβει χώρα σε κάθε όργανο ή ιστό. Η απόφραξη των αγγείων αφορά στα τριχοειδή και τα μετατριχοειδικά φλεβίδια και σημαντικές παράμετροι στην εξέλιξη του φαινομένου είναι η προσκόλληση των δρεπανοκυττάρων στο αγγειακό ενδοθήλιο και η συμμετοχή των λευκοκυττάρων σε αυτήν τη διαδικασία (Ataga & Orringer 2003; Zhang et al. 2016). Η θρόμβωση αποτελεί σημαντική επιπλοκή της νόσου και συχνότερα εντοπίζεται στον σκελετό (Steinberg & Rodgers 2001; Almeida & Roberts 2005; Ejindu et al. 2007).

Οι σκελετικές αλλοιώσεις της δρεπανοκυτταρικής νόσου είναι επιγενείς των δύο κύριων παθογενετικών μηχανισμών που εκδηλώνονται νωρίς μετά την γέννηση και αφορούν στην βαριά χρόνια αναιμία και την χρόνια αγγειοαποφρακτική παθολογία, και ειδικότερα στον σχηματισμό οστικών εμφράκτων. Οι εκδηλώσεις των δρεπανοκυτταρικών συνδρόμων από τον σκελετό αποτελούν αντικείμενο μελέτης κατεξοχήν της

ακτινοδιαγνωστικής. Στην απεικονιστική ανάλυση προεξάρχουν τα ευρήματα της χρόνιας αναιμίας ενώ περισσότερο ειδικά, πρακτικά παθογνωμικά, κριτήρια της νόσου περιλαμβάνουν κεντρική καθίζηση “σαν σκαλοπάτι” των σπονδυλικών σωμάτων (συμμετρική κατά την άνω και κάτω πλάκα) στις πλάγιες ακτινογραφίες της σπονδυλικής στήλης και την στιβαδωτή εικόνα της διπλόης “δίκην φλοιού κρεμμυδιού” στις πλάγιες ακτινογραφίες κρανίου. Στα ευρήματα της χρόνιας αιμολυτικής αναιμίας περιλαμβάνονται η διεύρυνση των μυελικών κοιλοτήτων, η διαπλάτυνση των μεταφύσεων και η αδροποίηση του φυσιολογικού οστικού ανατομικού περιγράμματος, που είναι ιδιαίτερα έκδηλα στα μακρά οστά του σκελετού των άκρων και τα μικρά οστά του σκελετού της άκρας χειρός και του άκρου ποδός. Ειδικότερα ευρήματα αποτελούν οι κωνοειδείς ή πυραμοειδείς φάλαγγες των δακτύλων, η διαμόρφωση της φιάλης Erlenmyer κατά το άπω τριτημόριο του μηριαίου οστού, τα τετραγωνισμένα μετακάρπια και οι κυβοειδείς επιγονατίδες. Τα παραπάνω γνωρίσματα μπορεί να παρατηρηθούν ήδη από τους πρώτους 6 μήνες ζωής και είναι επιγενή της διαδικασίας αντικατάστασης της εμβρυϊκής σφαιρίνης από την παθολογική αιμοσφαιρίνη S και της αναπτυξιακής οστικής ανακατασκευής που εξελίσσεται σε συνθήκες χρόνιας/βαριάς συστηματικής αναιμίας (Bohrer 1987). Η εικόνα αυτή διατηρείται στην ενήλικο ζωή. Η υπερπλασία του ερυθροποιητικού μυελού οδηγεί στην λέπτυνση της φλοιώδους μοίρας και στην αδροποίηση του δοκιδώδους προτύπου του σπογγώδους οστού. Τα παθολογικά πρότυπα που περιγράφονται παραπάνω αντανακλούν κύρια διαδικασίες αναπτυξιακής οστικής ανακατασκευής και την διαμόρφωση της ανόργανης συνιστώσας του οστίτη ιστού και αναμένεται να εκδηλώνονται σε σκελετικά ευρήματα αρχαιολογικών πληθυσμών με καλή κατάσταση διατήρησης.

## Α.11. Δείκτες σκελετικών αναπτυξιακών διαταραχών

### Εμβόλιμα (Βορμιανά) οστά

Τα εμβόλιμα ή επακταία οστά είναι υπεράριθμα οστά που εντοπίζονται συχνότερα αντίστοιχα προς τις ραφές (ραφαία οστά) (sutural bones) και τις πηγές (πηγαία οστά) (fonticular bones) του κρανίου. Τα πηγαία εμβόλιμα οστά εντοπίζονται με σειρά φθίνουσας συχνότητας αντίστοιχα προς το αστέριο, το πτέριο, το λάβδα και το βρέγμα. Τα ραφαία οστά απαντούν συχνότερα στην λαβδοειδή, την στεφανιαία, την οβελιαία και την μετωπιαία ραφή (Sanchez-Lara et al. 2007, Khan et al. 2011). Τα εμβόλιμα οστά διαφοροποιούνται σημαντικά ως προς τις διαστάσεις, το σχήμα, το πάχος και τον αριθμό, ώστε μπορεί να αντιστοιχούν σε ολόκληρο το πάχος του κρανίου ή μόνο στην έξω ή την έσω πλάκα (Jeanty et al. 2000; Bellary et al. 2013). Ονομάζονται και Βορμιανά οστά από το όνομα του Δανού ανατόμου Olaus Worm ο οποίος τα περιέγραψε σε επιστολή του προς τον Thomas Bartholin στα 1643 (Pryles & Khan 1979).

Τα εμβόλιμα οστά προέρχονται από υπεράριθμους, αυτοτελείς πυρήνες οστέωσης οι οποίοι είναι ανεξάρτητοι από τους κανονικούς πυρήνες των οστών του κρανίου. Τα Βορμιανά οστά απαντούν συχνότερα στο δεξιό ημιμόριο του κρανίου (Jeanty et al. 2000) και σε άνω του 90% των περιπτώσεων εφάπτονται ενός ή αμφοτέρων των βρεγματικών οστών (Sanchez-Lara et al. 2007). Η παρουσία των εμβόλιμων οστών αποτελεί κατά κανόνα φυσιολογική ανατομική παραλλαγή χωρίς παθολογική ή διαγνωστική σημασία (Marti et al. 2013) και συνδέεται με γενετικές παραμέτρους (El-Najjar & Dawson 1977; Kaplan et al. 1991) οι οποίες δεν έχουν διερευνηθεί ικανοποιητικά. Ειδικότερα, το οστό των Inca είναι εμβόλιμο οστό που εντοπίζεται στο οπισθοκράνιο και

αφορίζεται από τα βρεγματικά οστά με τα δύο σκέλη της λαβδοειδούς ραφής, ενώ αφορίζεται από το ινιακό οστό με την οριζόντια ινιακή ραφή. Η ονομασία του παραπέμπει σε ανθρωπολογικό υλικό με προέλευση το Περού στο οποίο αναφέρονται και οι πρώτες σχετικές παρατηρήσεις (Marti et al. 2013).

Μηχανικές παράμετροι κατά την εμβρυϊκή και την νεογνική περίοδο φαίνεται ότι διαδραματίζουν σημαντικό ρόλο στον σχηματισμό των εμβόλιμων οστών (Goto et al. 2004; Barberini et al. 2008; Bellary et al. 2013). Η εμφάνιση πολυάριθμων εμβόλιμων οστών, συχνότερα στην λαβδοειδή ραφή, συνδέεται με την εφαρμογή τάσης στα μηνιγγικά περιβλήματα, διάταση των ραφών και διεύρυνση των πηγών μετά από αύξηση της ενδοκράνιας πίεσης, όπως συμβαίνει σε συνθήκες υδροκεφάλου (El-Najjar & Dawson 1977). Ακόμη, η παρουσία εμβόλιμων οστών στο κρανίο έχει συνδεθεί με συγγενείς ανωμαλίες του νευρικού συστήματος, ασυμμετρία του κρανίου και σκελετικές διαταραχές, στις οποίες περιλαμβάνεται η ατελής οστεογένεση (Cremin et al. 1982) και η κλειδοκρανιακή δυσόστωση (Pryles & Khan 1979; Jeanty et al. 2000). Ο συγγενής υποπαραθυρεοειδισμός και η υποφωσφαταιμία επίσης συσχετίζονται με μη φυσιολογική οστεοποίηση και συχνότερη εμφάνιση Βορμιανών οστών (Kaplan et al. 1991).

**Γραμμές του** Harris

Οι γραμμές του Harris ανιχνεύονται στις απλές ακτινογραφίες των μακρών οστών σαν ακτινοσκιερές γραμμές στην περιοχή της μετάφυσης ή κατά μήκος της διάφυσης σε νεαρούς σκελετούς και σε ενήλικους σκελετούς, αντίστοιχα (Harris 1931), και αφορούν σε παχυσμένες οστικές δομές με εγκάρσιο προσανατολισμό προς τον επιμήκη άξονα της διάφυσης (Miszkiewicz 2015), οι οποίες αντιστοιχούν σε ένα πλέγμα οστικών δοκίδων

που εκτείνεται παράλληλα προς την επιφυσιακή γραμμή. Ο μηχανισμός σχηματισμού των γραμμών του Harris δεν έχει διευκρινιστεί μέχρι σήμερα, ωστόσο η παρουσία τους έχει συνδεθεί με παροδικά επεισόδια διακοπής της ανάπτυξης (Park & Richter 1953), διαταραχές του μεταβολισμού, λοιμώξεις, διατροφικές ανεπάρκειες (Platt & Stewart 1962) και παροδικά επεισόδια νόσου (Ogden 1984).

**Υποπλασία της αδαμαντίνης**

Οι δυσπλασίες της αδαμαντίνης ανάγονται σε διαταραχή της μήτρας των σκληρών ιστών και της διαδικασίας ενασβεστίωσης κατά την οντογένεση. Η αιτιολογία των διαταραχών αυτών περιλαμβάνει γενετικές συνιστώσες, καθώς και εύρος συστηματικών και τοπικών παραγόντων. Η υποπλασία της αδαμαντίνης αφορά σε ποσοτική διαταραχή της αδαμαντίνης που εκδηλώνεται κλινικά με την μορφή βοθρίων, σειρών βοθρίων ή οριζόντιων αυλάκων άλλοτε άλλου εύρους της επιφάνειας (Brook et al. 1997). Οι παραπάνω αλλοιώσεις προκύπτουν κατά την διάπλαση της νεογιλής ή της μόνιμης οδοντοφυΐας, υπό την επίδραση ενός ή περισσότερων αιτιολογικών παραγόντων σε δεδομένο στάδιο της αδαμαντινογένεσης με άλλοτε άλλη διάρκεια και ένταση. Συσχέτιση της εμφάνισης των αλλοιώσεων με ποικίλα νοσήματα της νεογνικής περιόδου έχει τεκμηριωθεί σε διαφορετικές μελέτες, μεταξύ των οποίων περιλαμβάνονται κληρονομικά μεταβολικά νοσήματα, όπως η ανθεκτική στη βιταμίνη D ραχίτιδα, η ομοκυστινουρία και η GM1 γαγγλιοσίδωση, ο συγγενής υποπαραθυρεοειδισμός και η επιγενής υπασβεστιαιμία, συγγενείς λοιμώξεις όπως η συγγενής σύφιλη, επεισόδια υψηλού πυρετού, και διαταραχές στην πρόσληψη παραγόντων της διατροφής (Goepferd & Flaitz 1981; Nishino et al. 1990).

# Β. ΕΙΔΙΚΟ ΜΕΡΟΣ

# Β.1. ΥΛΙΚΟ ΚΑΙ ΜΕΘΟΔΟΙ

**Ανθρωπολογικό υλικό**

Κατά την περίοδο 1985-1996 αναστηλωτικές και ανασκαφικές εργασίες από την 4η Εφορία Βυζαντινών Αρχαιοτήτων ανέδειξαν σημαντικά μνημεία της Βυζαντινής περιόδου της πόλης. Στο διάστημα αυτό, η παρουσία του Ανθρωπολογικού Μουσείου της Ιατρικής Σχολής του Εθνικού και Καποδιστριακού Πανεπιστημίου Αθηνών στις επιτόπιες έρευνες ήταν συνεχής και οι εργασίες αποκάλυψης, συλλογής και ταξινόμησης του ανθρωπολογικού υλικού πραγματοποιήθηκαν με την συμμετοχή συνεργατών του Ανθρωπολογικού Μουσείου του Εθνικού και Καποδιστριακού Πανεπιστημίου Αθηνών και φοιτητών του μαθήματος της Φυσικής Ανθρωπολογίας υπό την εποπτεία του Καθηγητή Φυσικής Ανθρωπολογίας και Επιστημονικό Υπεύθυνο των συλλογών του Ανθρωπολογικού Μουσείου Θεόδωρου Πίτσιου. Ο ίδιος ολοκλήρωσε την προκαταρτική μελέτη του υλικού και προχώρησε στον προσδιορισμό ανθρωπολογικών παραμέτρων και παθολογικών εκδηλώσεων στους υπό μελέτη αρχαιολογικούς πληθυσμούς.

Στην παρούσα διατριβή έχει συμπεριληφθεί το πλούσιο ανθρώπινο σκελετικό υλικό που ανασκάφηκε σε δύο σημαντικά νεκροταφεία της Μεσαιωνικής πόλης της Ρόδου με ιδιαίτερο αρχαιολογικό, ιστορικό, κοινωνικό και ανθρωπολογικό ενδιαφέρον, σε μικρή απόσταση από το παλάτι των Μαγίστρων της Ρόδου, το επίκεντρο της Φραγκοκρατίας στην Ρόδο και της κυριαρχίας των Ιωαννιτών Ιπποτών στην Μεσόγειο. Πρόκειται για το λαϊκό νεκροταφείο του Αγίου Σπυρίδωνα (13ος-14ος αιώνας) και το αστικό νεκροταφείο της οδού Αγησάνδρου (12ος-14ος αιώνας) (Βολονάκης 2000) (Εικόνα Β.1.1).

Η έρευνα στο ναό του Αγίου Σπυρίδωνα αποκάλυψε ένα σημαντικό αρχιτεκτονικά και αγιογραφικά μνημείο και ταυτόχρονα έφερε στο φως ένα Βυζαντινό νεκροταφείο κάτω από το δάπεδο του εσωτερικού του ναού (Εικόνες Β.1.2, Β.1.3). Η πυκνή χρήση του χώρου από τον 13ο έως τον 14ο αιώνα και ο λαϊκός χαρακτήρας του νεκροταφείου αποτελούν συμπεράσματα της τεκμηριωμένης ανθρωπολογικής και αρχαιολογικής έρευνας.

Η ανασκαφή στην οδό Αγησάνδρου αφορά σε οικογενειακό ναΐδριο, το παρεκκλήσιο των Αρμενόπουλων, με χρήση από τον 12ο ως τον 14ο αιώνα,. Κάτω από το δάπεδο του εσωτερικού χώρου και μέσα στον περίβολο του ναΐσκου αποκαλύφθηκαν συνολικά 40 σταθερές ταφικές κατασκευές, ενώ τα δύο αρκοσόλια του ναού, Βόρειο και Νότιο, περιείχαν σκελετικά ευρήματα περισσότερων ατόμων σε ελεύθερη ανάμειξη. Πρόκειται για το νεκροταφείο αξιωματούχων εποίκων της Ρόδου με αφετηρία στην εγγύς Ανατολή οι οποίοι είχαν διοικητικά/στρατιωτικά καθήκοντα και στενές σχέσεις με το Παλάτι. Η εικονογράφηση του ναού επιδεικνύει εξαιρετική τέχνη, χαρακτηριστική των εργαστηρίων της Βασιλεύουσας, ιδιαίτερο στοιχείο της οποίας αποτελεί η απεικόνιση των δωρητών σε πρώτο εικονιστικό επίπεδο. Η σεμνότητα και ευσέβεια των δωρητών αποτυπώνεται στα χαρακτηριστικά του προσώπου και την στάση του σώματος ενώ αποδίδονται ρεαλιστικά τα μακριά ενδύματα, ειδικά οι πλούσιοι χιτώνες, διακριτικά της ανώτερης τάξης (Αρχοντόπουλος 2000).

Οι δύο ανασκαφές ανέδειξαν ευρήματα στα οποία αντιπροσωπεύονται σκελετοί με διαφορετικό βαθμό πληρότητας, η αναγνώριση των οποίων έγινε καταρχήν κατά την επιτόπια εξέταση και στην συνέχεια κατά την εργαστηριακή εξέταση του υλικού.

Σύμφωνα με τις επιτόπιες ανασκαφικές παρατηρήσεις, οι ελεύθερες ταφές στον εσωτερικό χώρο του βυζαντινού ναού του Αγίου Σπυρίδωνα ήταν προσανατολισμένες σε κατεύθυνση Ανατολής-Δύσης με τον νεκρό τοποθετημένο σε εκτεταμένη ύπτια θέση και την κεφαλή του προσανατολισμένη στην Δύση.

Η διάνοιξη χώρου για την τοποθέτηση του νεκρού συνήθως γινόταν με την αφαίρεση ή τον παραμερισμό μέρους προηγούμενης ταφής, ενώ το υπόλοιπο τμήμα της, συχνά εξαιρετικά περιορισμένο, παρέμενε αδιατάρακτο στην αρχική του θέση. Έτσι, οι 22 από τις 24 in situ ταφές που διαπιστώθηκαν στο χώρο σώζονταν αποσπασματικά αλλά διατηρούσαν τις φυσιολογικές ανατομικές σχέσεις των οστών τους χάρη στις προστατευμένες στρωματογραφικές συνθήκες του χώρου.

Κατά καιρούς φαίνεται πως γινόταν μερικός καθαρισμός του χώρου και συσσώρευση ελεύθερων οστών, "δίκην ανακομιδών", στην περιφέρεια ή σε ενδιάμεσα σημεία του κλειστού ταφικού χώρου, προκειμένου να ελευθερωθεί χώρος για την σταδιακή αντικατάσταση των παλαιότερων ενταφιασμών. Ως εκ τούτου, η πυκνή χρήση του χώρου δεν επέτρεπε σαφή οριοθέτηση των επάλληλων ταφών και επαρκή διάκριση χώρων ελεύθερης συγκέντρωσης οστών ή "ανακομιδών". Επίσης, δεν ήταν δυνατός ο προσδιορισμός των οστών που επιλέγονταν για αυτές, με εξαίρεση τα κρανία, τα μακρά οστά και τα οστά της λεκάνης που αποτελούν κατά κανόνα και τα πιο αντιπροσωπευτικά οστά των αρχαίων ταφικών ανακομιδών.

Αντίθετα, στο νεκροταφείο της οδού Αγησάνδρου οι κτιστές ταφικές κατασκευές περιόριζαν σημαντικά την ελεύθερη ανάμειξη σκελετικού υλικού στον ευρύτερο χώρο του νεκροταφείου (Εικόνες Β.1.4 και Β.1.5). Εντούτοις, η πολλαπλή και για μεγάλο χρονικό διάστημα χρήση των κτιστών οικογενειακών τάφων, σε συνδυασμό με την ανώμαλη

στρωματογραφική επίχωση στο εσωτερικό τους και την συχνή διαταραχή των οστών προηγούμενων ταφών, επέτρεπε με σαφήνεια την διάγνωση της ανατομικής διευθέτησης των οστών μόνο των ανώτερων στρωματογραφικά και υστερότερων χρονικά νεκρών κάθε τάφου.

Έτσι, τόσο στην περίπτωση του Αγίου Σπυρίδωνα όσο και του νεκροταφείου της οδού Αγησάνδρου, ένα μεγάλο μέρος του ανθρωπολογικού υλικού βρέθηκε σε ελεύθερη κατάσταση περιορίζοντας την πληρότητα των σκελετών και τον αριθμό των οστών. Η αδυναμία αυτή ήταν δυνατόν να αντιμετωπιστεί σε ένα βαθμό με την προσαρμογή της ανθρωπολογικής μεθόδου και την καλύτερη δυνατή αξιοποίηση του συνόλου των σκελετικών ευρημάτων.

Οι ταφές στην οδό Αγησάνδρου, όπως και στον Άγιο Σπυρίδωνα, είχαν προσανατολισμό Ανατολής-Δύσης με την κεφαλή προς τη Δύση. Όμως, συχνά, σε σύγκριση με το νεκροταφείο του Αγίου Σπυρίδωνα, διακρίνονταν από μεγαλύτερη ελευθερία στον τρόπο αντιμετώπισης και διευθέτησης των νεκρών, που χαρακτηρίζονταν από απρόβλεπτη διάθεση και αυξημένη ελευθερία στη στάση του σώματος, με ιδιαίτερη έμφαση στη θέση των άνω και κάτω άκρων. Οι ανθρωπολογικές παρατηρήσεις ως προς τη βιολογική ηλικία και το φύλο των νεκρών, υποδηλώνουν οικογενειακή χρήση των κτιστών συλλογικών τάφων στο νεκροταφείο της οδού Αγησάνδρου, όπως και η παρουσία οστών νεογέννητων ατόμων ή και εμβρύων ακόμη, τοποθετημένων στα πλευρικά τοιχώματα των κτιστών τάφων ή και στους ενδιάμεσους ελεύθερους χώρους του νεκροταφείου.

Σε συνθήκες ελεύθερης ανάμειξης του σκελετικού υλικού παλαιοανθρωπολογικών ή αρχαιολογικών θέσεων, βασική παράμετρο περιγραφής του πληθυσμιακού δείγματος

αποτελεί ο υπολογισμός του Ελάχιστου Αριθμού Ατόμων (ΕΑΑ) που αντιπροσωπεύει με σχετική ακρίβεια το σύνολο των συγκεντρωμένων ανθρώπινων οστών. Σε ιδανικές συνθήκες διατήρησης των οστών ενός νεκροταφείου, ο ΕΑΑ μπορεί θεωρητικά να προσεγγίσει σημαντικά τον πραγματικό αριθμό ατόμων του σκελετικού πληθυσμού. Αντίθετα, όσο πιο εκτεταμένες είναι οι αναμενόμενες απώλειες κατά τη διάρκεια του ενταφιασμού λόγω φυσικών παραγόντων και ανθρώπινων επεμβάσεων, τόσο αποκλίνουν μεταξύ τους οι δύο παράμετροι.

Στις συνθήκες της μεσαιωνικής πόλης της Ρόδου, η μέθοδος καθορισμού του ΕΑΑ στηρίχτηκε καταρχήν σε ανατομικούς προσδιορισμούς των οστών ενηλίκων ατόμων και ιδιαίτερα αυτών που χαρακτηρίζονται από μεγαλύτερη ανθεκτικότητα στη διάβρωση του εδάφους, όπως είναι τα μηριαία οστά, οι κνήμες και οι αστράγαλοι. Αντίθετα, τα κρανιακά ευρήματα προσφέρονται λιγότερο στον υπολογισμό του ΕΑΑ, επειδή υπόκεινται στον πιο δυσμενή συνδυασμό παραγόντων φυσικής φθοράς και σκόπιμων ανθρώπινων παρεμβάσεων.

Η εφαρμογή πρόσθετων κριτηρίων μετρικών και μορφολογικών γνωρισμάτων στην ανάλυση των σκελετικών ευρημάτων επιτρέπει την καλύτερη προσέγγιση του μεγέθους του πληθυσμού, συμπεριλαμβάνοντας τα σκελετικά ευρήματα παιδιών και νεαρών ατόμων. Ο ΕΑΑ μπορεί να υπολογιστεί από το πηλίκο n/2, όπου n ο αριθμός των οστών στον υπό μελέτη σκελετικό πληθυσμό στα οποία αναγνωρίζεται η ανατομία ενός μακρού οστού ενώ διατηρούν τουλάχιστον τα 2/3 της διάφυσής τους, διατηρούν δηλαδή έναν βαθμό ακεραιότητας που διασφαλίζει εγκυρότητα ως προς τον ανατομικό τους προσδιορισμό, αλλά κυρίως προσδίδει ακρίβεια στον αριθμό n.

**Διαγένεση**

Οι διαδικασίες που λαμβάνουν χώρα από τον χρόνο θανάτου και εξελίσσονται κατά κύριο λόγο στο περιβάλλον ταφής με αποτέλεσμα την μεταβολή των μακροσκοπικών, ιστολογικών και βιοχημικών παραμέτρων των οστών, αποτελούν αντικείμενο της ταφονομικής.

Ο όρος διαγένεση προέρχεται από τις γεωλογικές επιστήμες και αφορά στις μεταβολές που οφείλονται σε φυσικές, χημικές και βιολογικές μεταβολές που λαμβάνουν χώρα μέσα σε γεωλογικά στρώματα μετά την απόθεση εντός αυτών βιολογικών οργανισμών. Ο όρος, με την αυστηρή του εκδοχή, αφορά στα απολιθώματα, αλλά χρησιμοποιείται με την ευρύτερη έννοια σε κατάλοιπα των προϊστορικών και ιστορικών περιόδων, σε σκελετικά ευρήματα αλλά και σε σύγχρονα ευρήματα ιατροδικαστικής φύσης.

Παράγοντες που επηρεάζουν τις διαδικασίες διαγένεσης αφορούν στην επάρκεια του εδάφους σε οξυγόνο και νερό, την θερμοκρασία και το εύρος διακύμανσής της, την παρουσία χλωρίδας, πανίδας και μικροοργανισμών του εδάφους, και την συγκεντρωση ιόντων και ιοντικών ενώσεων. Στους μικροοργανισμούς οφείλεται η ταχύτερη φάση χημικής μεταβολής των οστών και ο καταβολισμός του οργανικού τμήματος με παραγωγή διοξειδίου του άνθρακα και νερού. Ακόμη, το προϊόν όξινων μεταβολιτών μειώνει το pH και διευκολύνει την διαλυτοποίηση του ανόργανου υποστρώματος που ενεργείται με αντίδραση υδρόλυσης. Τα θερμά και υγρά κλίματα δεν βοηθούν στην διατήρηση των οστών, ενώ ο κορεσμός σε ύδωρ και η χαμηλή θερμοκρασία περιορίζουν την μικροβιακή διαγένεση. Μακροσκοπικές μεταβολές οφείλονται στην δραστηριότητα ζωικών οργανισμών στο σκελετικό υπόστρωμα. Οι μηχανικές αλλοιώσεις αφορούν συνήθως στις

ενέργειες μικρών θηλαστικών. Οδοντικά εντυπώματα με την μορφή παράλληλων αυλάκων στα άκρα των οστικών επιφανειών είναι εύγλωττα σημεία της δραστηριότητας μικρών ζώων (Nielsen-Marsh & Hedges 2000; Hedges 2002).

**Διάγνωση**

Μετά τον θάνατο ακολουθεί η κατά στάδια αποικοδόμηση της βιολογικής ύλης, η διάλυση των ιστών και των οργάνων και συνολικά του πτώματος. Μετά την αποικοδόμηση των βιολογικών μορίων που συνιστούν το οργανικό μέρος των οστών και των οδόντων η ανόργανη ουσία του σκελετού και της οδοντοφυΐας μπορεί να διατηρηθεί υπό κατάλληλες συνθήκες για χιλιάδες χρόνια. Έτσι, το εξωτερικό σχήμα, τα φύματα, οι αποφύσεις, οι αύλακες και τα βοθρία της επιφάνειας των οστών καθώς και αγγειακά τρήματα με διαφορετικό μέγεθος, εντόπιση και αριθμό αναγνωρίζονται σε σκελετικά ευρήματα. Ακόμη, οι μορφολογικοί τύποι του οστίτη ιστού, δηλαδή το συμπαγές ή φλοιώδες οστό και το δοκιδώδες ή σπογγώδες οστό εσωτερικά του πρώτου, οι δοκίδες και τα πετάλια του σπογγώδους οστού, η αρχιτεκτονική του σπογγώδους οστού με διάταξη των οστικών δοκίδων σύμφωνη με τις δυναμικές γραμμές φόρτισης και η μικροσκοπική ανατομική του οστίτη ιστού, η δομή και η διάταξη των οστεώνων, αναγνωρίζονται στα ανασκαφικά ευρήματα με καλή διατήρηση (Ubelaker 1999; De Boer & Maatthe 2012; De Boer & Van der Merwe 2016). Οι μεταβολές στη μακρο- και μικροσκοπική δομή των οστών μετά την ταφή είναι ποικίλες και είναι αποτέλεσμα φυσικών παραμέτρων του περιβάλλοντος, χημικών διαδικασιών καθώς και βιολογικής δραστηριότητας μικροοργανισμών, εντόμων και μικρών θηλαστικών. Κατά την ιστολογική παρατήρηση διαπιστώνονται μεταβολές διαγένεσης στην εξωτερική στιβάδα του πεταλιώδους οστού, ενώ οι κεντρικές στιβάδες

της φλοιώδους μοίρας καθώς και η σπογγώδης μοίρα στο εσωτερικό των οστών επιδεικνύουν καλύτερη διατήρηση της μικροσκοπικής δομής. Από τα παραπάνω προκύπτουν σημαντικοί περιορισμοί στην ερμηνεία αλλοιώσεων επιφανείας που παρατηρούνται σε σκελετικά ευρήματα (Bell 1990). Έτσι, τα αρχαιολογικά οστά αποτελούν ένα έντονα πορώδες, εύθρυπτο "εκμαγείο" του ζώντος οργάνου κατά την χρονική στιγμή του θανάτου, στο οποίο αποτυπώνονται φαινόμενα της ανάπτυξης, της γήρανσης και της οστικής ανακατασκευής και συνεπώς εκδηλώσεις που αφορούν στην παθολογία, το τραύμα, την λειτουργική προσαρμογή, και τις αναπτυξιακές διαταραχές. Επιπλέον, η βιοχημική ανάλυση μπορεί να δώσει πληροφορίες σχετικές με την διατροφή στην διάρκεια της ζωής και ανάλυση πρωτεϊνών και αποξυπυρηνικού οξέος.

**Προσδιορισμός της βιολογικής ηλικίας**

Ο προσδιορισμός της βιολογικής ηλικίας βασίζεται στην αξιολόγηση ανατομικών/ιστολογικών χαρακτήρων που ελέγχονται σε μακροσκοπικό επίπεδο.

Ο προσδιορισμός της βιολογικής ηλικίας σε σκελετούς ανηλίκων ατόμων αφορά στο διάστημα 0-17 έτη. Οι μέθοδοι που χρησιμοποιήθηκαν υιοθετούν διαφορετικούς σκελετικούς καθώς και οδοντικούς δείκτες οι οποίοι επιδεικνύουν σταθερή διαδοχή χρονολογικά προγραμματισμένων μεταβολών τις οποίες καθορίζει η φυσιολογική διαδικασία της ανάπτυξης. Ο έλεγχος πολλαπλών παραμέτρων από τον ίδιο σκελετό επιδιώκει να μετριάσει το σφάλμα στον προσδιορισμό της βιολογικής ηλικίας που συνδέεται με την αξιολόγηση μίας μοναδικής βιολογικής (σκελετικής ή οδοντικής) παραμέτρου.

Για τον προσδιορισμό της ηλικίας στο διάστημα 0-5 έτη, χρησιμοποιήθηκε η μέθοδος από το εγχειρίδιο “Human osteology: a laboratory and field manual” (Bass 1987), ενώ για το ηλικιακό εύρος 0-17 έτη χρησιμοποιήθηκε ο Άτλας “The juvenile skeleton” (Scheuer & Black 2004).

Οι σκελετικές παράμετροι αφορούν:

- στο μήκος των διαφύσεων των μακρών οστών
- στην σύγκλιση των επιφύσεων, και
- στην σύγκλιση των κρανιακών ραφών

Οι οδοντικές παράμετροι αφορούν:

- στην ανατολή των οδόντων, και
- στο στάδιο διάπλασης της οδοντικής ρίζας μέσα στην οστική κρύπτη κατά τον απεικονιστικό έλεγχο της γνάθου με ακτίνες Χ .

Για τον προσδιορισμό της βιολογικής ηλικίας των ενηλίκων ατόμων χρησιμοποιήθηκαν οι παρακάτω οδοντικοί δείκτες:

- η ανατολή του τρίτου γομφίου
- η οδοντική αποτριβή

Η αξιολόγηση των οδοντικών δεικτών πραγματοποιήθηκε σύμφωνα με τις μεθόδους κατά Ubelaker (Ubelaker 1987), Demirjian (Demirjian et al. 1973) και Brothwell (Brothwell 1981). Η μέθοδος κατά Brothwell υιοθετεί την συνδυαστική αξιολόγηση της οδοντικής αποτριβής στην ακολουθία των τριών γομφίων για τον προσδιορισμό της βιολογικής ηλικίας και επιτυγχάνει την κατάταξη σε 4 ηλικιακές κατηγορίες (17-25 έτη, 25-35 έτη, 35-45 έτη και ≥45 έτη).

Η οδοντική αποτριβή αποτελεί φυσιολογική διαδικασία που αφορά κυρίως στην μηχανική επίδραση της τροφής κατά την μασητική λειτουργία στους ιστούς της αδαμαντίνης και της οδοντίνης. Ο βαθμός της οδοντικής αποτριβής εμφανίζει σημαντική συσχέτιση με την ηλικία και μπορεί κατά περιόδους να επιταχύνεται (Van't Spijker et al. 2009). Μελέτες σε σύγχρονους Ευρωπαϊκούς πληθυσμούς καταγράφουν εκδήλωση του φαινομένου σε άλλοτε άλλο βαθμό με επιπολασμό που φτάνει το 97% μεταξύ ενηλίκων ατόμων σε ολόκληρο το ηλικιακό φάσμα που ελέγχθηκε, ενώ η αποκάλυψη της οδοντίνης συσχετίζεται με τις μεγαλύτερες ηλικίες (Smith & Robb 1996). Η εκδήλωση του φαινομένου συσχετίζεται ακόμη με την διατροφή, εμβιομηχανικούς, ψυχολογικούς (βρουξισμός), παθολογικούς και γενετικούς παράγοντες.

Ακόμη, αξιολογήθηκε ο βαθμός σύγκλισης των κρανιακών ραφών σύμφωνα με την μέθοδο κατά Acsádi-Nemeskéri (Acsádi & Nemeskéri 1970) και το πρότυπο συνοστέωσης του ιερού οστού (Brothwell 1981), τα μορφολογικά στάδια εκφύλισης κατά την ηβική σύμφυση κατά Todd (Todd 1921) καθώς και οι μεταβολές στην ιστολογική δομή του σπογγώδους οστού κατά την βραχιόνια και την μηριαία κεφαλή κατά Nemeskéri (Nemeskéri et al. 1960).

Η προσέγγιση της πραγματικής ηλικίας θανάτου εξαρτάται από τον βαθμό συσχέτισης της χρονολογικής ηλικίας με τις παραπάνω παραμέτρους, ενώ η βιολογική μεταβλητότητα των τελευταίων, καθώς και οι επιδράσεις του περιβάλλοντος ταφής στα ανθρώπινα κατάλοιπα, περιορίζουν την εγκυρότητα της προσέγγισης αυτής (Franklin 2010).

Τα ευρήματα ταξινομούνται κατά ηλικιακές ομάδες διαφορετικού χρονολογικού εύρους, ανάλογα με την ακρίβεια στον προσδιορισμό της ηλικίας που επιτρέπουν τα

διαθέσιμα κριτήρια για την κάθε ομάδα. Έτσι, π.χ τα κριτήρια της ανατολής και τελείωσης των δοντιών είναι άμεσα και σαφή και συμβάλλουν στον προσδιορισμό της βιολογικής ηλικίας σε στενά χρονολογικά πλαίσια, σε κρανία που η εξέλιξη της οδοντοφυΐας δεν έχει ολοκληρωθεί. Αντίθετα, πιο έμμεσα και λιγότερο σαφή κριτήρια, όπως ο βαθμός αποτριβής των δοντιών ή οστικοί ιστολογικοί χαρακτήρες που εφαρμόζονται σε ευρήματα μεγαλύτερων ηλικιών, επιβάλλουν την κατάταξή τους σε ηλικιακές ομάδες μεγάλου χρονολογικού εύρους.

**Προσδιορισμός του φύλου**

Ο προσδιορισμός του φύλου βασίζεται στην ανάλυση μετρικών χαρακτήρων του κρανιακού και μετακρανιακού σκελετού και την αξιολόγηση μορφολογικών γνωρισμάτων του κρανίου και της πυέλου που διαφοροποιούνται ως προς το φύλο. Η διαφοροποίηση αυτή οφείλεται σε γενετικές, ορμονικές και μεταβολικές διαφορές ανάμεσα στα δύο φύλα, καθώς και στην επίδραση της επιλογής του φύλου και της φυσικής επιλογής.

Ο διμορφισμός του φύλου στον άνθρωπο εκδηλώνεται ασθενώς συγκριτικά με άλλα πρωτεύοντα (Plavcan 2001). Ωστόσο ο βαθμός εκδήλωσης του φυλετικού διμορφισμού στα οστά, επιτρέπει τον προσδιορισμό του φύλου σε σκελετικά ευρήματα.

Η διαφοροποίηση του φύλου στον άνθρωπο εκδηλώνεται με τον πιο ακραίο τρόπο στα οστά της πυέλου και είναι αποτέλεσμα της προσαρμογής των λειτουργιών της κύησης και του τοκετού στην προοδευτική ανάπτυξη του ανθρώπινου εγκεφάλου που σηματοδοτεί την εξελικτική πορεία του γένους Homo στα τελευταία 3,5 εκατομμύρια χρόνια (LaVelle 1995) .

Στα οστά της πυέλου αξιολογούνται μορφολογικοί χαρακτήρες που αφορούν στην ισχιακή εντομή, το ηβικό οστό και το ιερό οστό (Walker 2005; Plochocki 2011; Wilson et al. 2015). Η μέθοδος κατά Buikstra-Ubelaker (Buikstra & Ubelaker 1994) χρησιμοποιεί μια διατεταγμένη κλίμακα που βαθμονομεί τους αντίστοιχους χαρακτήρες από το 1 έως το 5: (1): ισχυρά θηλυκός χαρακτήρας, (2): ασθενώς θηλυκός χαρακτήρας, (3): ενδιάμεσος ή αδιευκρίνιστος χαρακτήρας, (4): ασθενώς αρσενικός χαρακτήρας, και (5): ισχυρά αρσενικός χαρακτήρας.

Η μελέτη του σπλαγχνικού και του εγκεφαλικού κρανίου επιτρέπει την αξιολόγηση μεγάλου αριθμού (15-20) ανατομικά ανεξάρτητων μεταξύ τους χαρακτήρων οι οποίοι διαφοροποιούνται ως προς το φύλο. Αξιολογείται ο βαθμός ανάπτυξης χαρακτήρων όπως το μεσόφρυο, τα υπερόφρυα τόξα, η μαστοειδής απόφυση, η υπερμαστοειδής ακρολοφία, και ο όγκος του κρανίου. Τα δεδομένα της μετρικής ανάλυσης αφορούν κυρίως στα μακρά οστά του σκελετού όπου οι μετρήσεις γίνονται ευκολότερα με μεγαλύτερη αντικειμενικότητα και ακρίβεια. Αυτά πού αφορούν στο μηριαίο έχουν ιδιαίτερη βαρύτητα (Albanese et al. 2008)

Η εγκυρότητα του προσδιορισμού του φύλου εξαρτάται από τον βαθμό συσχέτισης των κριτηρίων που χρησιμοποιούνται (μετρικών και μορφολογικών) με το φύλο και από τον βαθμό πληρότητας του σκελετού που εξετάζεται και το βαθμό διατήρησής του. Σε πλήρεις σκελετούς με καλή διατήρηση η πιθανότητα αντικειμενικού προσδιορισμού του φύλου είναι μεγαλύτερη από 95%. Η αναγνώριση γίνεται χωρίς αμφιβολία σε περιπτώσεις στις οποίες οι μετρήσεις είναι χαρακτηριστικές και τα μορφολογικά γνωρίσματα κλίνουν εμφανώς προς το ένα ή το άλλο φύλο, ενώ όταν οι μετρήσεις είναι οριακές και η εικόνα ενδιάμεση, το φύλο μένει αδιευκρίνιστο, όταν δηλαδή

η παράμετρος εκφράζεται στην περιοχή αλληλοεπικάλυψης της κατανομής της παραμέτρου σε πληθυσμιακά δείγματα ανδρών και γυναικών. Επίσης, η εγκυρότητα του προσδιορισμού του φύλου εξαρτάται από τον καθορισμό των σχετικών κριτηρίων σύμφωνα με τα ιδιαίτερα ανθρωπολογικά χαρακτηριστικά του υπό μελέτη πληθυσμού. Ο προσδιορισμός του φύλου είναι αβέβαιος σε ευρήματα παιδικής ή εφηβικής ηλικίας, στα οποία οι φυσιολογικές διεργασίες διαφοροποίησης του φύλου δεν έχουν ολοκληρωθεί (Holcomb & Konigsberg 1995).

**Απεικονιστική ανάλυση**

Η απεικονιστική ανάλυση με ακτίνες Χ πραγματοποιήθηκε με το ακτινολογικό μηχάνημα της εταιρείας SIEMENS model no 4803404 και χρήση ψηφιακού συστήματος απεικόνισης. Τα οστά τοποθετούνται στην πρόσθια επιφάνεια της πινακίδας φωσφόρου. Η λυχνία Χ τοποθετείται σε απόσταση 1,50 μέτρου από την πινακίδα (ακτινογραφική κασέτα), οι ακτινολογικές παράμετροι ρυθμίζονται με ψηφιακό χειριστήριο στις προεπιλεγμένες ενδείξεις 44 Kv και 2,0 mAs και πραγματοποιείται η λήψη μετά τον περιορισμό του πεδίου ακτινοβόλησης με την χρήση διαφραγμάτων και χωρίς την χρήση ηθμών. Ακολουθεί επεξεργασία της ψηφιακής εικόνας, βελτίωση της αντίθεσης, μεγέθυνση και φωτογράφηση από την οθόνη του υπολογιστή με ψηφιακή φωτογραφική μηχανή SONY Cyber-shot (DSC WX8 16.2 MP).

Η απεικονιστική ανάλυση με Υπολογιστική Τομογραφία πραγματοποιήθηκε σε πολυτομικό τομογράφο δύο τομών SIEMENS SOMATOM Emotion Duo. Ελήφθησαν εγκάρσιες τομές πάχους 1mm με την εφαρμογή του οστικού παραθύρου και πραγματοποιήθηκε ανασύνθεση εικόνας τριών διαστάσεων (3D).

**Χρονολόγηση οστικού τεμαχίου με την μέθοδο του ραδιοάνθρακα (**$^{14}C$)

Οστικό τεμάχιο από τη διάφυση μηριαίου οστού χρησιμοποιήθηκε κατά τη χρονολόγηση του σκελετού με την τεχνική του άνθρακα-14.

Η επεξεργασία του δείγματος και η διαδικασία χρονολόγησης πραγματοποιήθηκαν στο εργαστήριο Klaus-Tschira-Laboratory for Radiometric Dating στο Μουσείο Reiss-Engelhorn-Museen της πόλης Mennheim, Baden-Württemberg, Γερμανία. Η μέτρηση των ατόμων του $^{14}C$ με επιτάχυνση και διαχωρισμό τους από άλλα ισότοπα άνθρακα έλαβε χώρα σε επιταχυντή τύπου MICADAS.

Ο άνθρακας-14 είναι ραδιενεργό ισότοπο που διασπάται αργά σε άζωτο-14 με χρόνο υποδιπλασιασμού (T1/2) 5.730 έτη. Στον έμβιο κόσμο, η συγκέντρωση του $^{14}C$ μειώνεται μετά τον θάνατο με σταθερό ρυθμό και μετά την πάροδο 5.730 ετών ισοδυναμεί με το ήμισυ της αρχικής (συγκέντρωση στον ζώντα οργανισμό). Η μέθοδος μετρά την ραδιενέργεια του δείγματος (τη συγκέντρωση του $^{14}C$ στο δείγμα) και προσδιορίζεται η ηλικία του υλικού σε έτη άνθρακα-14 ή σε έτη BP (BP: before present, έτη πριν από τις μέρες μας), η οποία μετατρέπεται σε πραγματική ημερολογιακή ηλικία. Η μέθοδος έχει εφαρμογή ως 50.000 χρόνια πριν από τις μέρες μας. Η ηλικία άνθρακα-14 δεν είναι μονοσήμαντος αριθμός αλλά υπολογίζεται από μία κατανομή πιθανοτήτων. Στον κάθετο άξονα δίνονται οι ηλικίες σε έτη άνθρακα-14 όπως προκύπτουν κατά την διαδικασία μέτρησης της συγκέντρωσης του άνθρακα-14 στο δείγμα και στον οριζόντιο άξονα δίνονται οι αντίστοιχες πραγματικές ημερολογιακές ηλικίες, όπως προκύπτουν από γνωστής ημερολογιακής ηλικίας δακτυλίους κορμών δέντρων (η ηλικία κάθε δακτυλίου κορμού δέντρου είναι γνωστή με ακρίβεια έτους). Η βαθμονομημένη ηλικία υπολογίζεται σύμφωνα με την καμπύλη πιθανοτήτων με σύνολο πιθανοτήτων 68,2% (1σ) και με σύνολο

πιθανοτήτων 95,4% (2σ). Η βαθμονόμηση των ηλικιών του άνθρακα-14 έγινε με την χρήση του λογισμικού OxCal (https://c14.arch.ox.ac.uk/oxcal.html).

**Μικροσκοπική παρατήρηση**

Η μικροσκοπική παρατήρηση με χρήση στερεοσκοπικού μικροσκοπίου Olympus SZ 40 έγινε με κατάλληλη μεγέθυνση στο εύρος x4 ως x40.

Στην παρούσα ερευνητική εργασία χρησιμοποιήθηκαν κριτήρια που απαντούν σε προτυπωμένες ανθρωπολογικές μεθόδους ή προσδιορίστηκαν εκ νέου για τους σκοπούς της μελέτης (π.χ. κριτήρια αναιμίας).

Για τη διάγνωση της οστεοαρθρίτιδας υιοθετήθηκαν τα παρακάτω κριτήρια:

- ανάπτυξη περιαρθρικού χείλους που ακολουθεί το όριο πρόσφυσης του αρθρικού υμένα
- διαβρώσεις/πόρωση της αρθρικής επιφάνειας
- ανώμαλο περίγραμμα/επιφάνεια της αρθρικής επιφάνειας
- χροιά “δίκην ελεφαντοστού”-“πορσελανοειδής” λάμψη περιοχής της αρθρικής επιφάνειας (παθογνωμονικό κριτήριο για την διάγνωση της οστεοαρθρίτιδας).

Η διάγνωση της οστεοαρθρίτιδας τέθηκε στις παρακάτω περιπτώσεις:

- ανάδειξη μόνου του δείκτη “χροιά ελεφαντοστού”, ο οποίος ωστόσο συνηθέστερα ελέγχεται σε συνδυασμό με άλλα κριτήρια για την οστεοαρθρίτιδα.
- ανάδειξη περιφερικών οστεοφύτων και διαβρώσεων/πόρωσης της αρθρικής επιφάνειας

- ανάδειξη υποχόνδριων κύστεων καθώς και αλλοιώσεων διαχωριστικής οστεοχονδρίτιδας απαντούν ταυτόχρονα με τα παραπάνω σε ορισμένες περιπτώσεις.

Για την διάγνωση της αναιμίας υιοθετήθηκαν τα παρακάτω κριτήρια:

- διαπλάτυνση των μεταφύσεων/απαλειφή των αυχένων των μακρών οστών
- αδροποίηση του δοκιδώδους προτύπου της σπογγώδους μοίρας
- λέπτυνση φλοιού
- παρουσία διπλού φλοιού με σπογγώδες οστό μεταξύ κύριου και εσωτερικού φλοιού
- ανάπτυξη σπογγώδους οστού εντός της φλοιώδους μοίρας
- ανάπτυξη σπογγώδους οστού σε ανατομικές θέσεις όπου φυσιολογικά δεν ελέγχεται

Η διάγνωση της αναιμίας τέθηκε με την ανάδειξη τριών τουλάχιστον από τα παραπάνω σε τρείς τουλάχιστον ανατομικά ανεξάρτητες θέσεις του σκελετού.

**Αλλοιώσεις επιφανείας**

Η περιοστική αντίδραση προσδιορίστηκε κατά την μακροσκοπική εξέταση και επαληθεύτηκε με χρήση μεγεθυντικού φακού x5 με κριτήριο την παρουσία αγγειακών τρημάτων σε παράλληλους στίχους με διευθέτηση παράλληλη προς τον επιμήκη άξονα της διάφυσης και άλλοτε άλλου βαθμού εναπόθεση οστού.

Το πρότυπο της αδρής/κατακερματισμένης επιφάνειας εκδηλώνεται σε φάσμα παραλλαγών του αναγλύφου του οστικού φλοιού. Καταγράφεται ως ένδειξη φλεγμονής

όταν ελέγχεται λεπτομερής πόρωση της επιφάνειας που προσβάλλεται η οποία ελέγχεται με μεγέθυνση x10 υπό το στερεοσκοπικό μικροσκόπιο.

**Οδοντοφατνιακή παθολογία**

- Τερηδόνα: Η διάγνωση της τερηδόνας τέθηκε με μακροσκοπική παρατήρηση ή/και έλεγχο με χρήση οδοντικού εργαλείου.
- Απορρόφηση φατνίων: Η διάγνωση αφορά σε φατνία που εκδηλώνουν ανύψωση του επιπέδου του πυθμένα, αποστρογγυλεμένα όρια και βαθμό κάλυψης της φατνιακής κοιλότητας.
- Οδοντικό απόστημα: Η διάγνωση αφορά σε κοιλότητα του φατνιακού οστού με κωδωνοειδή διαμόρφωση που διευρύνει τα όρια της φατνιακής κοιλότητας με την οποία συνέχεται.
- Γραμμές υποπλασίας της αδαμαντίνης: Η διάγνωση τέθηκε κατά τον μακροσκοπικό έλεγχο καθώς και κατά την παρατήρηση υπό μεγέθυνση Χ5 των χειλικών και παρειακών οδοντικών επιφανειών. Η ανάπτυξη του μεταξύ των γραμμών υποπλασίας όγκου αξιολογήθηκε και τα ευρήματα ταξινομήθηκαν στις παρακάτω τρείς κατηγορίες α) Βαθμός: 1, ήπια β) Βαθμός: 2, μέτρια και γ) Βαθμός: 3, ισχυρή.
- Το ποσοστό των δοντιών με τερηδόνα ή γραμμές υποπλασίας της αδαμαντίνης προσδιορίστηκε στο σύνολο των υπαρχόντων δοντιών.

**Στατιστική Ανάλυση**

Οι συχνότητες εκφράζονται ως ποσοστά (%) και η σύγκρισή τους έγινε με την στατιστική δοκιμασία $\chi^2$ και την ακριβή δοκιμασία του Fisher και οι τάσεις προσδιορίστηκαν στατιστικά με την δοκιμασία $\chi^2$ for trend. Το επίπεδο στατιστική σημαντικότητας ορίστηκε στο $p<0,05$ για δίπλευρο έλεγχο. Η στατιστική ανάλυση έγινε με την χρήση του στατιστικού λογισμικού MedCalc Statistical Software version 12.7.7 (2013) MedCalc Software bvba, Ostend, Belgium.

**Εικόνα Β.1**.1. Μεσαιωνική πόλη της Ρόδου. Υποσημαίνεται η περιοχή στο κέντρο της μεσαιωνικής πόλης όπου βρίσκονται ο ναός του Αγίου Σπυρίδωνα και το παρεκκλήσιο της οδού Αγησάνδρου (στικτός κύκλος).

**Εικόνα Β.1.2**. Άγιος Σπυρίδωνας, Μεσαιωνική πόλη. Ρόδος. (Φωτογραφία: Θ. Πίτσιος).

**Εικόνα Β.1.3**. Νεκροταφείο Αγίου Σπυρίδωνα, ελεύθερες ταφές. (Φωτογραφία Θ. Πίτσιος).

**Εικόνα Β.1.4**. Νεκροταφείο οδού Αγησάνδρου, κτιστός τάφος (Τάφος 25) (Φωτογραφία Θ. Πίτσιος).

**Εικόνα Β.1.5**. Νεκροταφείο οδού Αγησάνδρου, κτιστός τάφος (Τάφος 33). (Φωτογραφία Θ. Πίτσιος).

## Β.2. ΑΠΟΤΕΛΕΣΜΑΤΑ

Η εργαστηριακή εξέταση του σκελετικού υλικού αξιοποίησε τα δεδομένα που παρείχε η σύνθεση του σκελετικού υλικού σε κάθε περίπτωση (νεκροταφείο/ομάδα/τάφος). Ο συνδυασμός των ανατομικών προσδιορισμών και της μορφομετρικής ανάλυσης έδωσε για το νεκροταφείο του Αγίου Σπυρίδωνα ΕΑΑ=157 (92 ενήλικοι και 65 ανήλικοι σκελετοί) ενώ για το νεκροταφείο της οδού Αγησάνδρου ΕΑΑ=114 (54 ενήλικοι και 60 ανήλικοι σκελετοί).

Οι σκελετοί του Αγίου Σπυρίδωνα προέρχονται από συνολικά 33 ομάδες ελεύθερων ταφών. Ο αριθμός των ατόμων ανά ομάδα στον Άγιο Σπυρίδωνα έχει τιμές μεταξύ 1 και 8, με διάμεση τιμή 2. Οι σκελετοί της οδού Αγησάνδρου προέρχονται συνολικά από 22 ταφικές κατασκευές. Ο αριθμός των ατόμων ανά τάφο στην οδό Αγησάνδρου έχει τιμές μεταξύ 1 και 6, με διάμεση τιμή 3.

Η κατανομή κατά ηλικία των κρανιακών ευρημάτων ενηλίκων ατόμων από τους σκελετικούς πληθυσμούς των νεκροταφείων του Αγίου Σπυρίδωνα και της οδού Αγησάνδρου παρουσιάζεται στον Πίνακα Β.2.1 και το Διάγραμμα Β.2.1. Διαπιστώθηκε ότι η κατά ηλικία κατανομή διέφερε μεταξύ των πληθυσμών των δύο νεκροταφείων σε στατιστικά σημαντικό βαθμό ($p<0,001$), με την παρουσία νεότερων ατόμων στο νεκροταφείο της οδού Αγησάνδρου. Συγκεκριμένα, η συχνότητα των νεαρών ατόμων (<25 ετών) ήταν 3πλάσια στο νεκροταφείο της οδού Αγησάνδρου, σε σύγκριση με αυτό του Αγίου Σπυρίδωνα (61,7% έναντι 20%, αντίστοιχα, $p<0,001$). Η συχνότητα των ατόμων ηλικίας 25-34 ετών ήταν 31% μεγαλύτερη στο νεκροταφείο του Αγίου Σπυρίδωνα από

αυτό της οδού Αγησάνδρου (41,7% έναντι 31,9%, αντίστοιχα) αλλά η διαφορά δεν ήταν στατιστικά σημαντική (p=0,301). Αντίθετα, διαπιστώθηκε επικράτηση των ατόμων μεγαλύτερων ηλικιών στο νεκροταφείο του Αγίου Σπυρίδωνα. Η συχνότητα των ατόμων ηλικίας 35-44 ετών ήταν 5,5 φορές υψηλότερη στο νεκροταφείο του Αγίου Σπυρίδωνα, σε σύγκριση με αυτό της οδού Αγησάνδρου (23,3% έναντι 4,3%, αντίστοιχα, p=0,006). Η πιο προχωρημένη ηλικία των κρανιακών ευρημάτων στο νεκροταφείο του Αγίου Σπυρίδωνα γίνεται περισσότερο φανερή από την σύγκριση της συχνότητας των ατόμων άνω των 45 ετών, η οποία ήταν 7πλάσια στο νεκροταφείο του Αγίου Σπυρίδωνα από αυτό της οδού Αγησάνδρου (15% έναντι 2,1%, αντίστοιχα, p=0,040).

Στον Πίνακα Β.2.2 και το Διάγραμμα Β.2.2 παρουσιάζεται ο αριθμός των σκελετών που βρίσκονται στην φάση ανάπτυξης και αυτών στους οποίους έχει ολοκληρωθεί η ανάπτυξη στους πληθυσμούς των νεκροταφείων του Αγίου Σπυρίδωνα και της οδού Αγησάνδρου. Το ποσοστό των σκελετών σε φάση ανάπτυξης ήταν 27% υψηλότερο στο νεκροταφείο της οδού Αγησάνδρου, σε σύγκριση με αυτό του Αγίου Σπυρίδωνα (52,6% έναντι 41,4%, αντίστοιχα), αλλά η διαφορά ήταν λίγο έξω από τα όρια της στατιστικής σημαντικότητας (p=0,067). Αντίστοιχα, στο νεκροταφείο του Αγίου Σπυρίδωνα ήταν υψηλότερη η σχετική συχνότητα των σκελετών με ολοκληρωμένη ανάπτυξη (58,6% έναντι 47,4%, αντίστοιχα).

Η κατανομή κατά ηλικία των σκελετών εμβρύων και ανηλίκων ατόμων στους σκελετικούς πληθυσμούς των νεκροταφείων του Αγίου Σπυρίδωνα και της οδού Αγησάνδρου απεικονίζονται στον Πίνακα Β.2.3. Στο νεκροταφείο του Αγίου Σπυρίδωνα βρέθηκαν συνολικά 48 σκελετοί ανηλίκων ατόμων, εκ των οποίων 33 παιδιών ηλικίας <5,5 ετών, χωρίς κανένα σκελετό εμβρύου. Στο νεκροταφείο της οδού Αγησάνδρου βρέθηκαν

**Πίνακας Β.2.1. Κατανομή κατά ηλικία των κρανιακών ευρημάτων ενηλίκων ατόμων από τους σκελετικούς πληθυσμούς των νεκροταφείων του Αγίου Σπυρίδωνα και της οδού Αγησάνδρου.**

| | Άγιος Σπυρίδωνας | | Αγησάνδρου | |
|---|---|---|---|---|
| **Ηλικία (έτη)** | N (=60) | (%) | N (=47) | (%) |
| 17-25 | 12 | 20 | 29 | 61,7 |
| 25-35 | 25 | 41,7 | 15 | 31,9 |
| 35-45 | 14 | 23,3 | 2 | 4,3 |
| 45-55 | 6 | 10 | 1 | 2,1 |
| >55 | 3 | 5 | - | - |

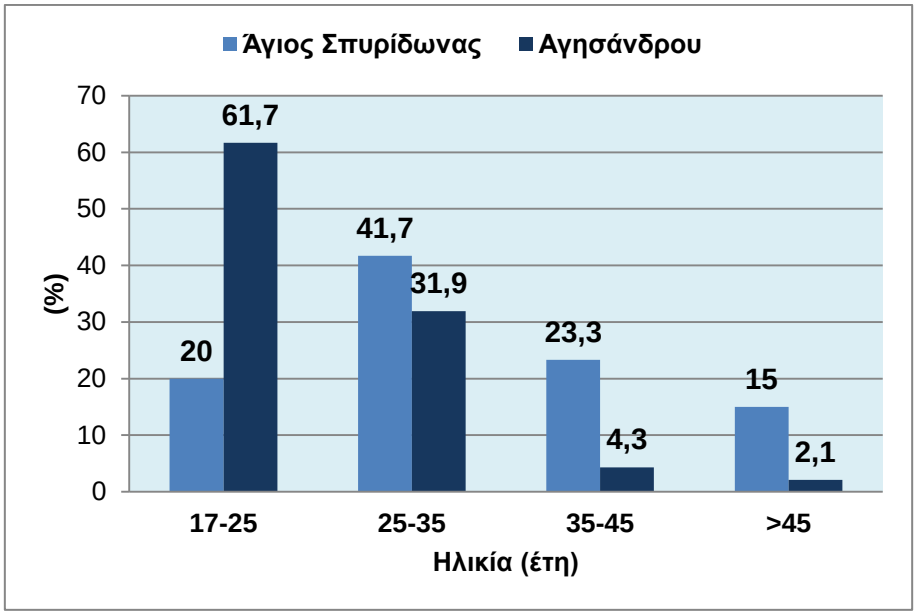


**Διάγραμμα** Β.2.1. Κατανομή κατά ηλικία των κρανιακών ευρημάτων ενηλίκων ατόμων από τους σκελετικούς πληθυσμούς των νεκροταφείων του Αγίου Σπυρίδωνα και της οδού Αγησάνδρου.

| Πίνακας Β.2.2. Αριθμός σκελετών που βρίσκονται στη φάση ανάπτυξης και αριθμός σκελετών στους οποίους έχει ολοκληρωθεί η ανάπτυξη στους πληθυσμούς των νεκροταφείων του Αγίου Σπυρίδωνα και της οδού Αγησάνδρου. | | | | |
|---|---|---|---|---|
| | Άγιος Σπυρίδωνας | | Αγησάδρου | |
| | N (=157) | (%) | N (=114) | (%) |
| Αριθμός σκελετών σε φάση ανάπτυξης | 65 | 41,4 | 60 | 52,6 |
| Αριθμός σκελετών με ολοκληρωμένη ανάπτυξη | 92 | 58,6 | 54 | 47,4 |

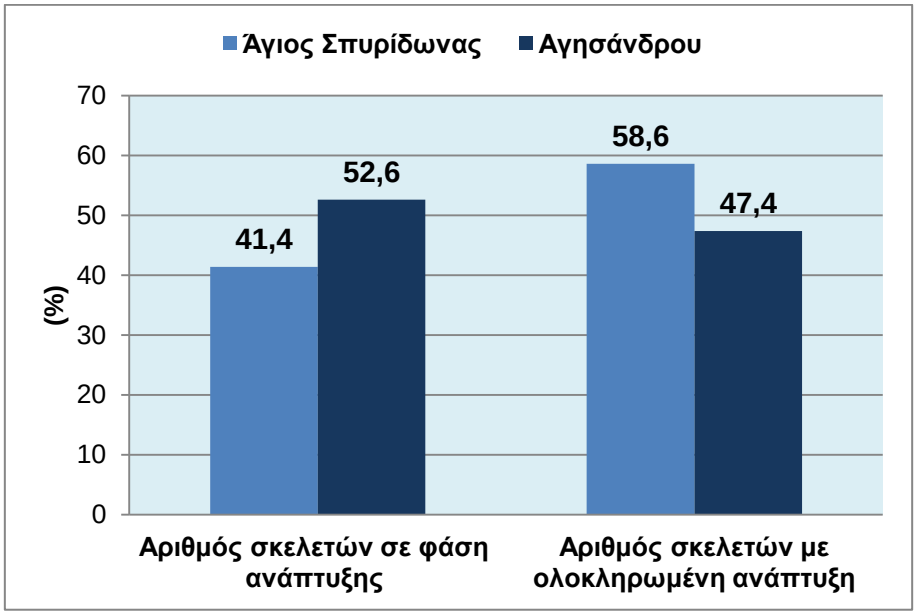


**Διάγραμμα Β.2.**2. Αριθμός σκελετών που βρίσκονται στη φάση ανάπτυξης και αριθμός σκελετών στους οποίους έχει ολοκληρωθεί η ανάπτυξη στους πληθυσμούς των νεκροταφείων του Αγ. Σπυρίδωνα και της οδού Αγησάνδρου.

58 σκελετοί ανηλίκων ατόμων, εκ των οποίων 29 παιδιών ηλικίας <5,5 ετών, και 2 σκελετοί εμβρύων. Η κατά ηλικία κατανομή των σκελετών ανηλίκων ατόμων παρουσιάζεται στο Διάγραμμα Β.2.3. Το ποσοστό των παιδιών ηλικίας 0-2,5 ετών ήταν 34% υψηλότερο στο νεκροταφείο του Αγίου Σπυρίδωνα από αυτό της οδού Αγησάνδρου (45,8% έναντι 34,1%, αντίστοιχα) χωρίς η διαφορά να είναι στατιστικά σημαντική (p=0,264). Οι δύο σκελετικοί πληθυσμοί δεν διέφεραν ηλικιακά σε στατιστικά σημαντικό βαθμό (διάμεση ηλικία Αγίου Σπυρίδωνα: 3,5 έτη, διάμεση ηλικία Αγησάνδρου: 4 έτη, p=0,569).

Στην συνέχεια πραγματοποιήθηκε στους δύο πληθυσμούς έλεγχος της οδοντοφατνιακής παθολογίας και αξιολόγηση σκελετικών δεικτών, όπως οι γραμμές υποπλασίας της αδαμαντίνης και η εκδήλωση πολλαπλών Βορμιανών οστών, από τα οποία προέκυψαν ενδιαφέροντα αποτελέσματα.

Οι περιπτώσεις οδοντοφατνιακής παθολογίας συνοψίζονται στον Πίνακα Β.2.4 και το Διάγραμμα Β.2.4. Η συχνότητα της τερηδόνας ήταν 2,6 φορές μεγαλύτερη μεταξύ των οδόντων που βρέθηκαν στο νεκροταφείο του Αγίου Σπυρίδωνα, σε σύγκριση με την οδό Αγησάνδρου (11,6% έναντι 4,5%, αντίστοιχα) με στατιστικά σημαντική διαφορά (p=0,011). Η συχνότητα των οδόντων με απόστημα ήταν 51% υψηλότερη στο νεκροταφείο του Αγίου Σπυρίδωνα (6,8% έναντι 4,5%, αντίστοιχα, p=0,343), ενώ τα ευρήματα της οδού Αγησάνδρου υπερτερούν κατά 27% σε συχνότητα υποπλασίας της αδαμαντίνης (20% έναντι 15,8%, αντίστοιχα, p=0,303). Τέλος, στο νεκροταφείο του Αγίου Σπυρίδωνα καταγράφεται 32% υψηλότερη συχνότητα απορρόφησης φατνίων από την οδό Αγησάνδρου (22,1% έναντι 16,8%, αντίστοιχα) με την διαφορά στα όρια της στατιστικής σημαντικότητας (p=0,051).

| Πίνακας Β.2.3. Κατανομή κατά ηλικία των σκελετών ανηλίκων ατόμων στους σκελετικούς πληθυσμούς των νεκροταφείων του Αγίου Σπυρίδωνα και της οδού Αγησάνδρου. | | | | |
|---|---|---|---|---|
| **Ηλικία (έτη)** | **Άγιος Σπυρίδωνας** | | **Αγησάνδρου** | |
| | N (=48) | (%) | N (=58) | (%) |
| **Εμβρυϊκή** | 0 | 0 | 2 | 3,4 |
| **Παιδική** | **N (=48)** | (%) | **N (=56)** | (%) |
| <0,5 | 6 | 12,5 | 4 | 7,1 |
| 0,5-1,5 | 7 | 14,6 | 7 | 12,5 |
| 1,5-2,5 | 9 | 18,8 | 6 | 10,7 |
| 2,5-3,5 | 2 | 4,2 | 4 | 7,1 |
| 3,5-4,5 | 4 | 8,3 | 4 | 7,1 |
| 4,5-5,5 | 5 | 10,4 | 4 | 7,1 |
| >5,5 | 15 | 31,3 | 27 | 48,2 |

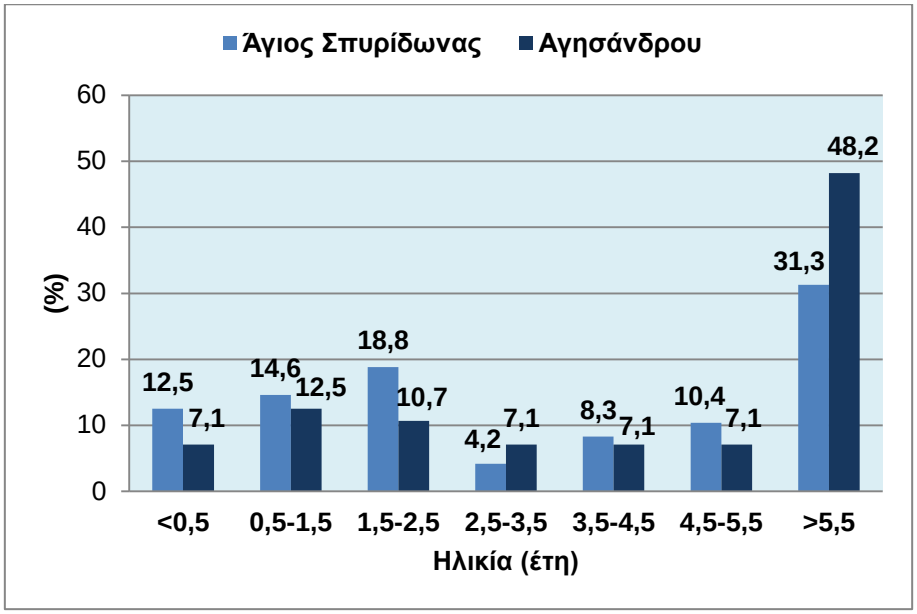


**Διάγραμμα Β.2.**3. Ηλικιακή κατανομή των σκελετών ανηλίκων ατόμων στα νεκροταφεία του Αγίου Σπυρίδωνα και της οδού Αγησάνδρου.

| Πίνακας Β.2.4. Περιπτώσεις οδοντικής και φατνιακής παθολογίας στους σκελετικούς πληθυσμούς των νεκροταφείων του Αγίου Σπυρίδωνα και της οδού Αγησάνδρου. | | | | |
|---|---|---|---|---|
| **Παθολογία οδόντων** | **Άγιος Σπυρίδωνας** | | **Αγησάνδρου** | |
| | **N (=146)** | (%) | **N (=220)** | (%) |
| **Οδοντική τερηδόνα** | 17 | 11,6 | 10 | 4,5 |
| **Οδοντικό απόστημα** | 10 | 6,8 | 10 | 4,5 |
| **Υποπλασία αδαμαντίνης** | 23 | 15,8 | 44 | 20 |
| **Παθολογία φατνίων** | **N (=439)** | (%) | **N (=400)** | (%) |
| **Απορρόφηση φατνίων** | 97 | 22,1 | 67 | 16,8 |

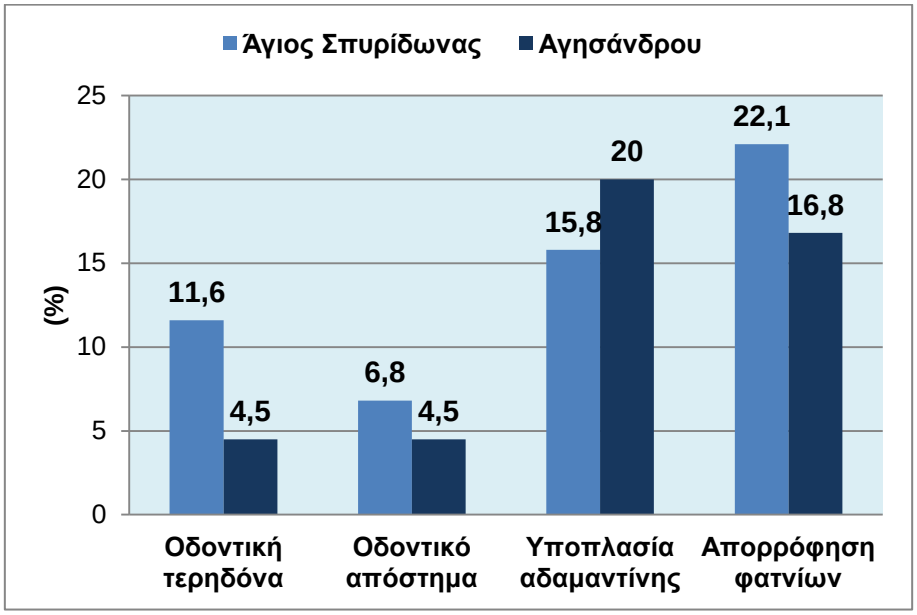


**Διάγραμμα Β.2.4**. Περιπτώσεις οδοντικής και φατνιακής παθολογίας στους σκελετικούς πληθυσμούς των νεκροταφείων του Αγίου Σπυρίδωνα και της οδού Αγησάνδρου.

Η κατανομή των οδόντων με γραμμές υποπλασίας της αδαμαντίνης στους σκελετικούς πληθυσμούς των δύο νεκροταφείων παρουσιάζεται αναλυτικά στον Πίνακα Β.2.5 και συνοπτικά στον Πίνακα Β.2.6 και το Διάγραμμα Β.2.5. Η κατανομή των οδόντων με γραμμές υποπλασίας της αδαμαντίνης δεν διέφερε σε στατιστικά σημαντικό βαθμό μεταξύ των σκελετικών πληθυσμών των νεκροταφείων του Αγίου Σπυρίδωνα και της οδού Αγησάνδρου (p=0,857). Η μεγαλύτερη διαφορά στην συχνότητα των οδόντων με γραμμές υποπλασίας της αδαμαντίνης καταγράφεται στους τομείς οδόντες με 57% υψηλότερη συχνότητα στον πληθυσμό της οδού Αγησάνδρου έναντι του Αγίου Σπυρίδωνα (27,3% έναντι 17,4%, αντίστοιχα) αλλά χωρίς στατιστική σημαντικότητα (p=0,547). Η σχετική συχνότητα των προσθίων οδόντων μεταξύ αυτών με γραμμές υποπλασίας της αδαμαντίνης ήταν 65,2% και 65,9% στα νεκροταφεία του Αγίου Σπυρίδωνα και της οδού Αγησάνδρου, αντίστοιχα, και το ποσοστό των οπισθίων οδόντων ήταν 34,8% και 34,1%, αντίστοιχα (p=0,955).

Στον Πίνακα Β.2.7 παρουσιάζεται η συχνότητα των κρανίων με οδοντοφυΐα που εκδηλώνει γραμμές υποπλασίας της αδαμαντίνης στα νεκροταφεία του Αγίου Σπυρίδωνα και της οδού Αγησάνδρου. Το ποσοστό των κρανίων με οδοντοφυΐα που εκδηλώνει γραμμές υποπλασίας της αδαμαντίνης ήταν 3,4 φορές υψηλότερο στο νεκροταφείο της οδού Αγησάνδρου από το νεκροταφείο του Αγίου Σπυρίδωνα και η διαφορά ήταν στατιστικά σημαντική (55,6% έναντι 16,4%, αντίστοιχα, p<0,001) (Διάγραμμα Β.2.6). Σημειώνεται ότι ο συνολικός αριθμός κρανίων του νεκροταφείου του Αγίου Σπυρίδωνα σε αυτήν την ανάλυση (Πίνακας Β.2.7) είναι μεγαλύτερος από τον συνολικό αριθμό κρανίων στον Πίνακα Β.2.1 (67 έναντι 60) διότι στον Πίνακα Β.2.1 τα κρανία (γνάθοι) χρησιμοποιούνται για τον προσδιορισμό της ηλικίας και περιλαμβάνουν οπωσδήποτε

**Πίνακας Β.2.5. Κατανομή των οδόντων με γραμμές υποπλασίας της αδαμαντίνης στους σκελετικούς πληθυσμούς των νεκροταφείων του Αγίου Σπυρίδωνα και της οδού Αγησάνδρου.**

| Οδόντες | Άγιος Σπυρίδωνας | | Αγησάνδρου | |
|---|---|---|---|---|
| | N (=23) | (%) | N (=44) | (%) |
| **Τ1 (κεντρικοί τομείς)** | 2 | 8,7 | 7 | 15,9 |
| **Τ2 (πλάγιοι τομείς)** | 2 | 8,7 | 5 | 11,4 |
| **Κ (κυνόδοντες)** | 11 | 47,8 | 17 | 38,6 |
| **Π1 (πρώτοι προγόμφιοι)** | 2 | 8,7 | 6 | 13,6 |
| **Π2 (δεύτεροι προγόμφιοι)** | 1 | 4,3 | 2 | 4,5 |
| **Μ1 (πρώτοι γομφίοι)** | 2 | 8,7 | 4 | 9,1 |
| **Μ2 (δεύτεροι γομφίοι)** | 2 | 8,7 | 3 | 6,8 |
| Μ3 **(τρίτοι γομφίοι)** | 1 | 4,3 | - | - |

**Πίνακας Β.2.6. Κατανομή των οδόντων με γραμμές υποπλασίας της αδαμαντίνης στους σκελετικούς πληθυσμούς των νεκροταφείων του Αγίου Σπυρίδωνα και της οδού Αγησάνδρου.**

| Οδόντες | Άγιος Σπυρίδωνας | | Αγησάνδρου | |
|---|---|---|---|---|
| | N (=23) | (%) | N (=44) | (%) |
| **Τομείς** | 4 | 17,4 | 12 | 27,3 |
| **Κυνόδοντες** | 11 | 47,8 | 17 | 38,6 |
| **Προγόμφιοι** | 3 | 13,0 | 8 | 18,2 |
| **Γομφίοι** | 5 | 21,7 | 7 | 15,9 |

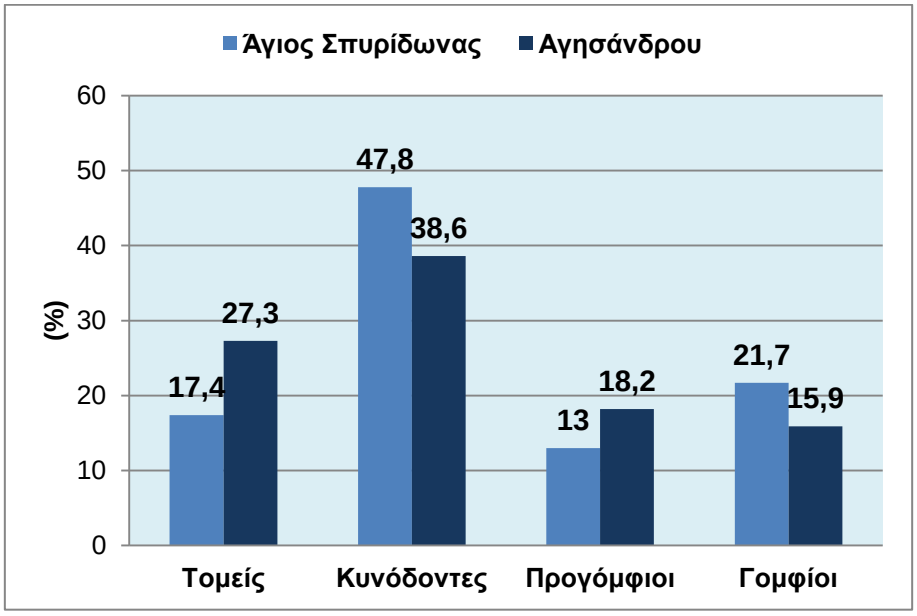


**Διάγραμμα Β.2.5**. Κατανομή των οδόντων με γραμμές υποπλασίας της αδαμαντίνης στους σκελετικούς πληθυσμούς των νεκροταφείων του Αγίου Σπυρίδωνα και της οδού Αγησάνδρου.

**Πίνακας Β.2.7. Αριθμός κρανίων με οδοντοφυΐα που εκδηλώνει γραμμές υποπλασίας της αδαμαντίνης στα νεκροταφεία του Αγίου Σπυρίδωνα και της οδού Αγησάνδρου.**

| | Άγιος Σπυρίδωνας | | Αγησάνδρου | |
|---|---|---|---|---|
| | N (=67) | (%) | N (=45) | (%) |
| **Κρανία με υποπλασία της αδαμαντίνης στους οδόντες** | 11 | 16,4 | 25 | 55,6 |

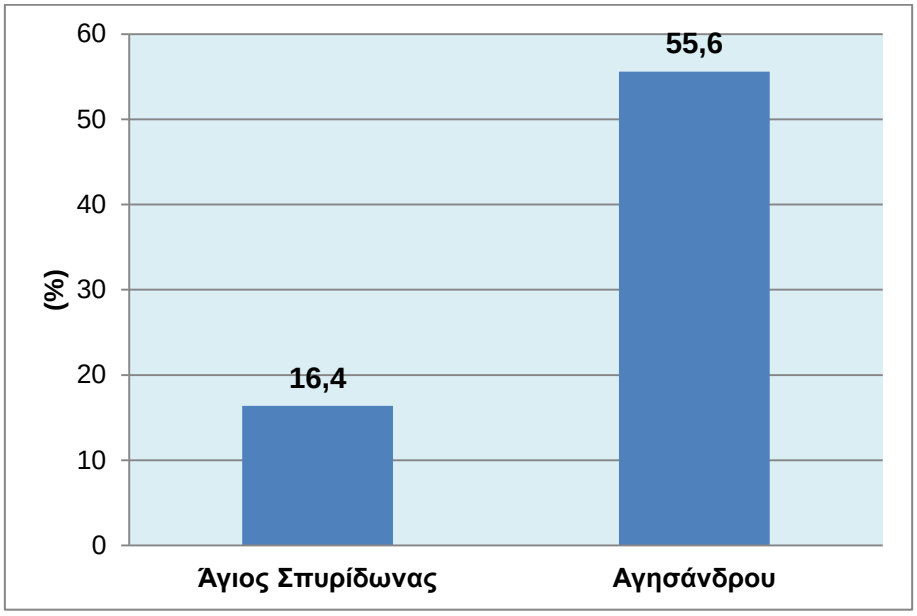


**Διάγραμμα Β.2.6**. (%) Ποσοστό κρανίων με οδοντοφυΐα που εκδηλώνει γραμμές υποπλασίας της αδαμαντίνης στα νεκροταφεία του Αγίου Σπυρίδωνα και της οδού Αγησάνδρου.

τους τρείς γομφίους (συνιστούν ειδικό υποσύνολο), ενώ εδώ περιλαμβάνονται και γνάθοι που έχουν π.χ. μόνο έναν κυνόδοντα και το ποσοστό αυτό είναι το ελάχιστο.

Η κατανομή των οδόντων με αλλοιώσεις υποπλασίας της αδαμαντίνης ως προς τον βαθμό των αλλοιώσεων στους σκελετικούς πληθυσμούς των νεκροταφείων του Αγίου Σπυρίδωνα και της οδού Αγησάνδρου απεικονίζονται στον Πίνακα Β.2.8 και το Διάγραμμα Β.2.7. Παρατηρείται αυξημένη συχνότητα οδόντων με βαρύτερες αλλοιώσεις στον σκελετικό πληθυσμό της οδού Αγησάνδρου έναντι του Αγίου Σπυρίδωνα αν και οι διαφορές δεν ξεπέρασαν τα όρια της στατιστικής σημαντικότητας. 11,4% των οδόντων της οδού Αγησάνδρου εμφανίζουν 3ου βαθμού αλλοιώσεις ενώ καμία περίπτωση με αλλοιώσεις 3ου βαθμού δεν βρέθηκε στο νεκροταφείο του Αγίου Σπυρίδωνα (p=0,210). Συνολικά, η συχνότητα των οδόντων με σοβαρές αλλοιώσεις (άνω του 1ου βαθμού) ήταν

57% μεγαλύτερη στο νεκροταφείο της οδού Αγησάνδρου, σε σύγκριση με αυτό του Αγίου Σπυρίδωνα (54,5% έναντι 34,8%, αντίστοιχα, p=0,124).

Ο συνολικός αριθμός ατόμων με παρουσία πρώτου γομφίου της άνω γνάθου ήταν 15 και 32 στα νεκροταφεία του Αγίου Σπυρίδωνα και της οδού Αγησάνδρου, αντίστοιχα. Η συχνότητα της παρουσίας του φύματος Carabelli ήταν διπλάσια στο νεκροταφείο της οδού Αγησάνδρου, σε σύγκριση με το νεκροταφείο του Αγίου Σπυρίδωνα (53,1% έναντι 26,7%), αν και η διαφορά δεν ήταν στατιστικά σημαντική (p=0,121) (Πίνακας Β.2.9).

Ενδεικτικά ευρήματα οδοντοφατνιακής και γναθικής παθολογίας στον σκελετικό πληθυσμό που εξετάστηκε παρουσιάζονται στις Εικόνες Β.2.1 ως Β.2.8.

Αναφορικά με τα Βορμιανά οστά, στο νεκροταφείο της οδού Αγησάνδρου παρατηρήθηκε υπεροχή τόσο ως προς την συχνότητα εμφάνισης του οστού των Ίνκα όσο και ως προς τον αριθμό και τις διαστάσεις αυτών των οστών που συχνά εμφανίζονται διαιρεμένα. Στις εικόνες απεικονίζεται το οπισθοκράνιο νεαρών κρανίων από τον πληθυσμό της οδού Αγησάνδρου, στο οποίο διακρίνονται το λάβδα, η λαβδοειδής ραφή και το κατώτερο τμήμα της οβελιαίας ραφής. Ευμεγέθη οστά που περιβάλλονται από ραφές είναι ορατά καθώς και διευρυμένα τμήματα ραφών με οδοντωτή παρυφή στα οποία υποσημαίνεται ο σχηματισμός εμβόλιμων οστών (Εικόνες Β.2.9 και Β.2.10).

Στους Πίνακες Β.2.10 και Β.2.11 παρουσιάζονται αναλυτικά τα Βορμιανά οστά τα οποία εντοπίστηκαν σε κρανία από τα νεκροταφεία του Αγίου Σπυρίδωνα και της οδού Αγησάνδρου, αντίστοιχα, οι διαστάσεις τους καθώς και η ανατομική τους εντόπιση.

Στον Πίνακα Β.2.12 παρουσιάζεται η κατανομή των Βορμιανών οστών τα οποία εντοπίστηκαν στα δύο νεκροταφεία ως προς την ανατομική τους εντόπιση. Η κατανομή

| Πίνακας Β.2.8. Κατανομή των οδόντων με αλλοιώσεις υποπλασίας της αδαμαντίνης ως προς τον βαθμό των αλλοιώσεων στους σκελετικούς πληθυσμούς των νεκροταφείων του Αγίου Σπυρίδωνα και της οδού Αγησάνδρου. | | | | |
|---|---|---|---|---|
| **Βαθμός αλλοιώσεων υποπλασίας της αδαμαντίνης** | **Άγιος Σπυρίδωνας** | | **Αγησάνδρου** | |
| | **N (=23)** | (%) | **N (=44)** | (%) |
| 1 | 15 | 65,2 | 20 | 45,5 |
| 2 | 8 | 34,8 | 19 | 43,2 |
| 3 | - | - | 5 | 11,4 |

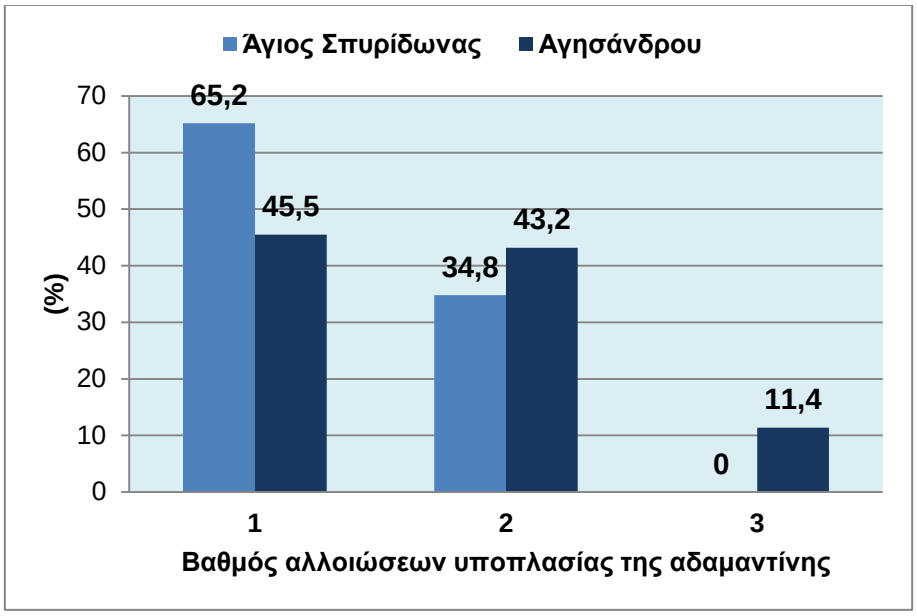


**Διάγραμμα Β.2.7**. Κατανομή των οδόντων με αλλοιώσεις υποπλασίας της αδαμαντίνης ως προς τον βαθμό της εκδήλωσης στους σκελετικούς πληθυσμούς των νεκροταφείων του Αγίου Σπυρίδωνα και της οδού Αγησάνδρου.

**Πίνακας Β.2.9. Αριθμός ατόμων με παρουσία στην οδοντοφυΐα του μορφολογικού χαρακτήρα του φύματος Carabelli στους πληθυσμούς των νεκροταφείων του Αγίου Σπυρίδωνα και της οδού Αγησάνδρου.**

| | **Άγιος Σπυρίδωνας** | | **Αγησάνδρου** | |
|---|---|---|---|---|
| | N (=15) | (%) | N (=32) | (%) |
| **Παρουσία φύματος** Carabelli | 4 | 26,7 | 17 | 53,1 |

**Εικόνα Β.2.1**. Νεκροταφείο οδού Αγησάνδρου. Ογκώδεις κάτω γνάθοι.

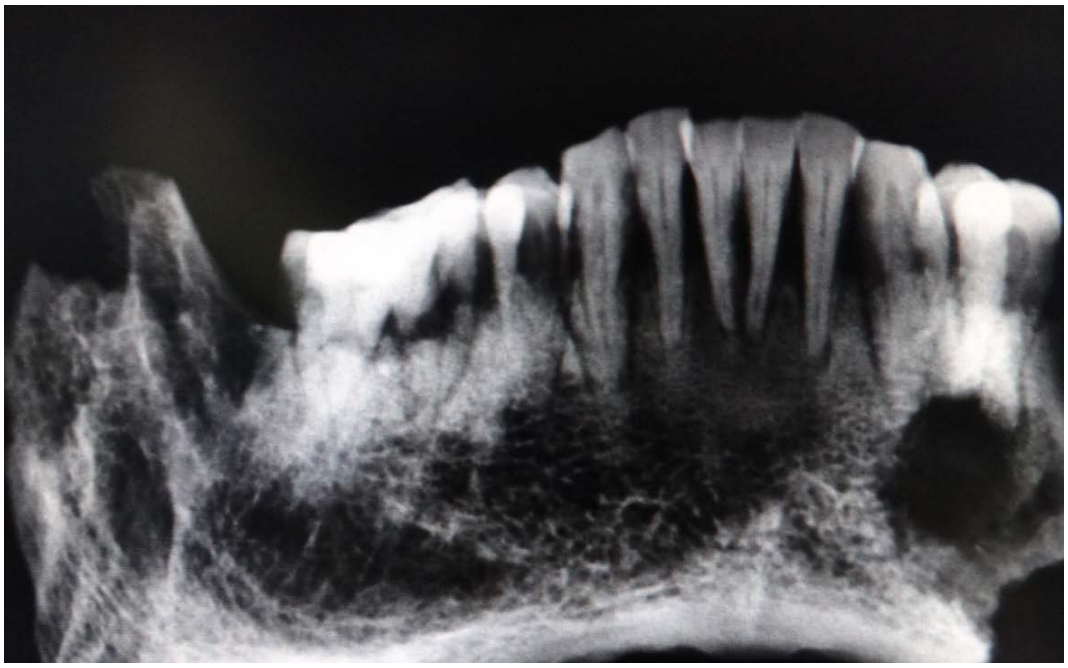

**Εικόνα Β.2.2**. Νεκροταφείο οδού Αγησάνδρου Άνω: μακροσκοπική εικόνα. Κάτω: Ακτινογραφία.. Εξεσημασμένου βαθμού περιοδοντίτιδα.

**Εικόνα Β.2.3.** Νεκροταφείο οδού Αγησάνδρου. Κάτω γνάθοι από τα κρανία ΔΩΡ2 ΣΕΤ1 (Άνω) και ΔΩΡ2 Σ4ΚρΓ (Κάτω). Πρότυπο "κλίμακας" της σπογγώδους μοίρας κατά τα μεσοδόντια οστέινα διαφραγμάτια.

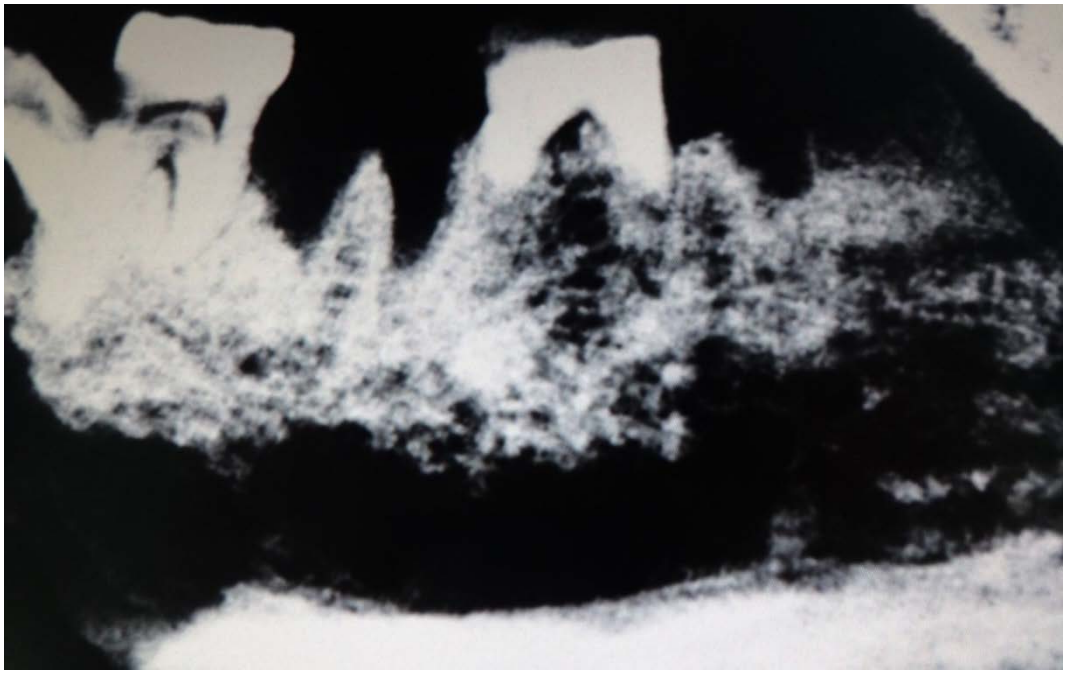

**Εικόνα** Β.2.4. Νεκροταφείο οδού Αγησάνδρου. Κάτω γνάθοι από τα κρανία ΔΩΡ2 ΣΕΤ1 (Άνω) και ΔΩΡ2 Σ4ΚρΓ (Κάτω). Απώλεια της αρχιτεκτονικής της σπογγώδους μοίρας, ακτινοδιαυγαστικές και σκληρυντικές περιοχές κατά το σώμα των κάτω γνάθων.

**Εικόνα Β.2.5**. Νεκροταφείο οδού Αγησάνδρου. Γραμμές υποπλασίας της αδαμαντίνης (Βαθμός 1).

**Εικόνα Β.2.6**. Νεκροταφείο οδού Αγησάνδρου. Γραμμές υποπλασίας της αδαμαντίνης (Βαθμός 2).

**Εικόνα Β.2.7.** Νεκροταφείο οδού Αγησάνδρου. Τάφος 6. Σκελετός Σ6Δ. Πρόσθιοι τομείς με γραμμές υποπλασίας της αδαμαντίνης (Βαθμός 3).

των Βορμιανών οστών ως προς τη ανατομική τους εντόπιση διέφερε σε στατιστικά σημαντικό βαθμό μεταξύ των δύο νεκροταφείων (p=0,002) (Διάγραμμα Β.2.8).

Η συχνότητα της ανατομικής εντόπισης των Βορμιανών οστών στην οβελιαία ραφή ήταν 7πλάσια στα κρανία της οδού Αγησάνδρου έναντι του Αγίου Σπυρίδωνα (9,8%

**Εικόνα Β.2.**8. Νεκροταφείο οδού Αγησάνδρου. Γραμμές υποπλασίας της αδαμαντίνης (Βαθμός 3).



**Εικόνα Β.2.**9. Νεκροταφείο οδού Αγησάνδρου. Άνω: Διαιρεμένο οστό των Ίνκα. Κάτω: Ρομβοειδές οστό των Ίνκα.

**Εικόνα Β.2.**10. Νεκροταφείο οδού Αγησάνδρου. Οστά των Ίνκα.

**Πίνακας Β.2.10. Αριθμός Βορμιανών οστών, ανατομική εντόπιση και μέγιστη διάσταση (σε cm) στα κρανία του σκελετικού πληθυσμού του νεκροταφείου του Αγίου Σπυρίδωνα.**

| Κρανίο | Στεφανιαία | Οβελιαία | Λαβδοειδής | Βρεγματο-μαστοειδής | Λάβδα (Ίνκα) | Αστέριο | Αριθμός Βορμιανών οστών |
|---|---|---|---|---|---|---|---|
| **11ααΣ16** | | | | | 2,0 | 1,0<br>0,5 | 3 |
| **2ακρΑ** | | | 1,7 | | 1,1 | 0,5<br>0,5 | 4 |
| **2κρΒ** | | | 0,5 | | | | 1 |
| **ΚΚρΑ** | 0,1<br>0,2<br>0,1 | | 1,0<br>0,5<br>0,3<br>0,3 | | | | 7 |
| **11αΣ17** | | | 1,0<br>0,1 | | | | 2 |
| **ΔΩΡ2Σ8** | | | 0,5<br>0,5 | | 2,0 | | 3 |
| **ΔΩΡ1Σ10** | | | 1,0<br>0,5<br>0,4<br>0,3 | | | | 4 |
| **11ΚΡΑΣ18** | | | 0,2<br>0,3<br>0,4<br>0,5 | | | | 4 |
| **ΔΩΡ16Σ1** | | | | 0,2<br>0,2<br>0,2<br>0,2<br>0,3<br>0,1<br>0,1<br>0,1 | 0,7 | | 9 |

**Πίνακας Β.2.10 (συνέχεια). Αριθμός Βορμιανών οστών, ανατομική εντόπιση και μέγιστη διάσταση (σε cm) στα κρανία του σκελετικού πληθυσμού του νεκροταφείου του Αγίου Σπυρίδωνα.**

| Κρανίο | Στεφανιαία | Οβελιαία | Λαβδοειδής | Βρεγματο-μαστοειδής | Λάβδα (Ίνκα) | Αστέριο | Αριθμός Βορμιανών οστών |
|---|---|---|---|---|---|---|---|
| **ΔΩΡ1Σ2** | 1,0 | | | | | 1,2 | 2 |
| **Σ1211κρΔ** | | | 0,5 | | | | 1 |
| **3ηΚρΑ** | | | 0,5 | | | | 1 |
| **ΚΚρΕ** | | | 1,3 | | | | 1 |
| **ΔΩΡ1Σ6** | | | 0,6<br>0,3 | | | | 2 |
| **ΔΩΡ1Σ2** | | 0,6 | | | | | 1 |
| **ΔΩΡ1Σ4ΚρΒ** | | | 0,1<br>0,3<br>0,3<br>0,4 | | | 0,4 | 5 |
| **ΔΩΡ1Σ11ΚρΒ** | | | 1,0<br>0,5<br>0,6 | | | 1,5 | 4 |
| **ΔΩΡ1ΚΚρΔ** | | | | | | 0,1<br>0,2 | 2 |
| **ΔΩΡ1ΚΚΡΓ** | | | 1,0<br>0,5<br>0,5 | | | | 3 |
| **ΔΩΡ16Σ11** | | | 0,6 | | 0,6 | | 2 |
| **ΔΩΡ111ΚρΓ** | | | | 0,1<br>0,1<br>0,2<br>0,1<br>0,2 | | 1,4 | 6 |
| **ΔΩΡ111ααΣ17** | | | 0,5<br>0,6<br>0,8 | | 0,5 | 1,8 | 5 |

**Πίνακας Β.2.11. Αριθμός Βορμιανών οστών, ανατομική εντόπιση και μέγιστη διάσταση (σε cm) στα κρανία του σκελετικού πληθυσμού του νεκροταφείου της οδού Αγησάνδρου.**

| Κρανίο | Μετωπιαία | Στεφανιαία | Οβελιαία | Λαβδοειδης | Λάβδα (Ίνκα) | Αστέριο | Αριθμός Βορμιανών οστών |
|---|---|---|---|---|---|---|---|
| | | | 0,8 | | 2,0 | | |
| **ΔΩΡ2Σ4Ε** | | | | | 2,0 | | 4 |
| | | | | | 5 | | |
| | | | 3,5 | 0,2 | | | |
| | | | 2,5 | 0,3 | | | |
| | | | | 0,3 | | | |
| **ΔΩΡ2Σ10Α** | | | | 0,3 | | | 9 |
| | | | | 0,5 | | | |
| | | | | 0,6 | | | |
| | | | | 1,0 | | | |
| | | 0,5 | 0,5 | 0,3 | | 0,5 | |
| | | 0,5 | 0,5 | 0,3 | | 0,5 | |
| | | 0,5 | 0,5 | 0,3 | | | |
| ΒΑ**Σ9**Α | | | 0,5 | 0,3 | | | 16 |
| | | | | 0,3 | | | |
| | | | | 0,3 | | | |
| | | | | 0,3 | | | |
| **ΔΩΡ2ΒΑΚρΔ** | | 2,0 | | | 1,0 | | 2 |
| | | | 2,5 | 3,5 | 2,5 | | |
| | | | | 3,5 | | | |
| | | | | 3,5 | | | |
| **ΣΕΤ1** | | | | 3,5 | | | 9 |
| | | | | 3,5 | | | |
| | | | | 3,5 | | | |
| | | | | 3,5 | | | |
| | 0,3 | 0,3 | 0,3 | | | | |
| | 0,3 | 0,3 | 0,3 | | | | |
| **ΔΩΡ2Σ10** | 0,3 | 0,3 | 0,3 | | | | 11 |
| | 0,3 | 0,3 | | | | | |

**Πίνακας Β.2.11 (συνέχεια). Αριθμός Βορμιανών οστών, ανατομική εντόπιση και μέγιστη διάσταση (σε cm) στα κρανία του σκελετικού πληθυσμού του νεκροταφείου της οδού Αγησάνδρου.**

| Κρανίο | Στεφανιαία | Λαβδοειδης | Βρεγματο-μαστοειδής | Βρέγμα | Λάβδα (Ίνκα) | Αστέριο | Αριθμός Βορμιανών οστών |
|---|---|---|---|---|---|---|---|
| | | 0,5 | | | | | |
| | | 0,5 | | | | | |
| ΔΩΡ2Σ25 | | 0,5 | | | | | 5 |
| | | 0,5 | | | | | |
| | | 0,5 | | | | | |
| | | 0,3 | | | 0.6 | | |
| | | 0,3 | | | | | |
| | | 0,3 | | | | | |
| ΔΩΡ2Σ39 Ε | | 0,3 | | | | | 7 |
| | | 0,3 | | | | | |
| | | 0,3 | | | | | |
| ΣΕΤ3Γ | | 1,6 | | | 2,7 | | 2 |
| | | 0,5 | | | | | |
| ΔΩΡ2Σ4Δ | | 0,6 | | | | | 3 |
| | | 1,5 | | | | | |
| | | 1,2 | 0,2 | | | | |
| ΔΩΡ2 | | | 0,2 | | | | 4 |
| | | | 0,2 | | | | |
| ΔΩΡ2 ΒΑΣ1Α | | 5,0 | | 0,3 | 0,3 | 0,3 | 4 |
| | | 0,3 | | | 1,5 | 0,3 | |
| | | 0,3 | | | | 0,3 | |
| ΔΩΡ2ΝΑΣ | | | | | | 0,3 | 7 |
| | | | | | | 0,3 | |
| ΔΩΡ2Σ32Α | | | | | | 1,5 | 1 |
| ΔΩΡ2Σ5 | | 0,5 | | | | | 1 |
| ΔΩΡ2Χ1 | | 2,0 | | | | | 1 |
| | | 0,5 | | | | 0,2 | |
| ΔΩΡ2ΚΡΣΤ | | | | | | | 3 |
| | | | | | | 0,2 | |

**Πίνακας Β.2.11 (συνέχεια). Αριθμός Βορμιανών οστών, ανατομική εντόπιση και μέγιστη διάσταση (σε cm) στα κρανία του σκελετικού πληθυσμού του νεκροταφείου της οδού Αγησάνδρου.**

| Κρανίο | Στεφανιαία | Λαβδοειδης | Βρεγματο-μαστοειδής | Βρέγμα | Λάβδα (Ίνκα) | Αστέριο | Αριθμός Βορμιανών οστών |
|---|---|---|---|---|---|---|---|
| | | 0,5 | | | 0,3 | 0,4 | |
| | | 0,5 | | | 0,3 | | |
| | | 0,7 | | | 0,4 | | |
| **ΔΩΡ2Σ3Α** | | 0,7 | | | 0,5 | | 14 |
| | | 0,7 | | | 0,6 | | |
| | | 0,8 | | | 0,6 | | |
| | | | | | 0,8 | | |
| | 0,4 | 0,3 | | | | | |
| | 0,6 | 0,3 | | | | | |
| | | 0,3 | | | | | |
| **ΔΩΡ2Σ10Α** | | 0,1 | | | | | 9 |
| | | 0,3 | | | | | |
| | | 0,3 | | | | | |
| | | 0,4 | | | | | |

**Πίνακας Β.2.12. Κατανομή των Βορμιανών οστών ως προς την ανατομική τους εντόπιση στα κρανία του σκελετικού πληθυσμού των νεκροταφείων του Αγίου Σπυρίδωνα και της οδού Αγησάνδρου.**

| | Άγιος Σπυρίδωνας | | Αγησάνδρου | |
|---|---|---|---|---|
| | N (=72) | (%) | (N=112) | (%) |
| **Λαβδοειδής** | 37 | 51,4 | 56 | 50 |
| **Βρεγματομαστοειδής** | 13 | 18,1 | 3 | 2,7 |
| **Αστέριο** | 11 | 15,3 | 11 | 9,8 |
| **Λάβδα (ΐνκα)** | 6 | 8,3 | 16 | 14,3 |
| **Στεφανιαία** | 4 | 5,6 | 10 | 8,9 |
| **Οβελιαία** | 1 | 1,4 | 11 | 9,8 |
| **Μετωπιαία** | 0 | 0 | 4 | 3,6 |
| **Βρέγμα** | 0 | 0 | 1 | 0,9 |

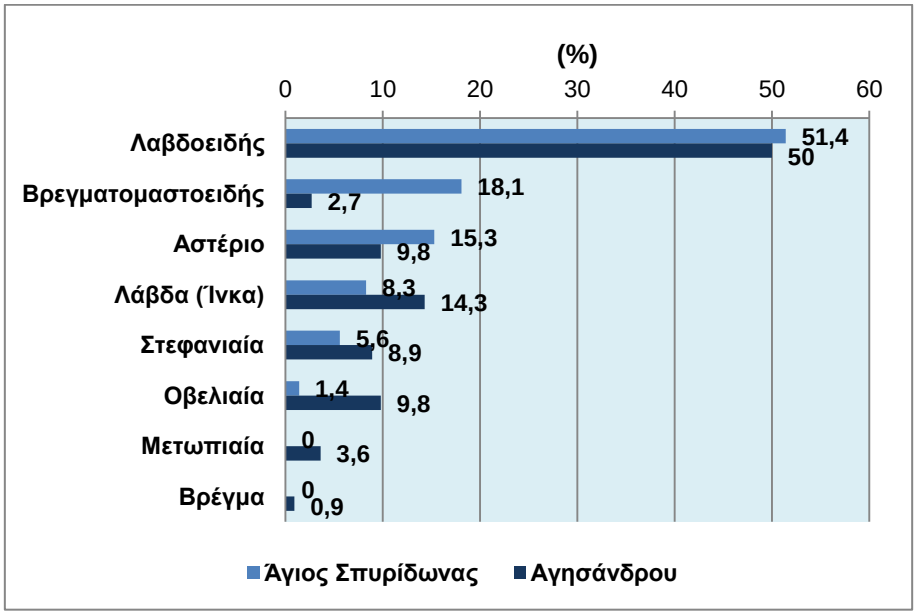


**Διάγραμμα Β.2.8**. Κατανομή των Βορμιανών οστών που εντοπίστηκαν στα κρανία από τα νεκροταφεία του Αγίου Σπυρίδωνα και της οδού Αγησάνδρου ως προς τη ανατομική τους εντόπιση.

έναντι 1,4%, αντίστοιχα, εύρημα οριακής στατιστικής σημαντικότητας: p=0,053). Επίσης, στο νεκροταφείο της οδού Αγησάνδρου ήταν συχνότερη η ανεύρεση Βορμιανών οστών στην μετωπιαία ραφή (3,6% έναντι 0%, αντίστοιχα, p=0,231), στην στεφανιαία ραφή (+61%, 8,9% έναντι 5,6%, αντίστοιχα, p=0,571) και στο λάβδα (Ίνκα) (+71%, 14,3% έναντι 8,3%, αντίστοιχα, p=0,224), σε σύγκριση με το νεκροταφείο του Αγίου Σπυρίδωνα.

Η συχνότητα της ανατομικής εντόπισης των Βορμιανών οστών στην βρεγματομαστοειδή ραφή ήταν 6,7 φορές υψηλότερη στον σκελετικό πληθυσμό του νεκροταφείου του Αγίου Σπυρίδωνα, σε σύγκριση με αυτό της οδού Αγησάνδρου (18,1% έναντι 2,7%, αντίστοιχα) και η διαφορά ήταν στατιστικά σημαντική (p<0,001), ενώ επίσης

ήταν 56% υψηλότερη για το αστέριο (15,3% έναντι 9,8%, αντίστοιχα) χωρίς στατιστική σημαντικότητα (p=0,265).

Και στα δύο νεκροταφεία η συχνότερη ανατομική εντόπιση ήταν η λαβδοειδής ραφή στην οποία εντοπίστηκε το ήμισυ του συνολικού αριθμού των Βορμιανών οστών (51,4% στον Άγιο Σπυρίδωνα και 50% στην οδό Αγησάνδρου) και η σπανιότερη στην μετωπιαία ραφή και το βρέγμα (3,6% και 0,9%, αντίστοιχα, στην οδό Αγησάνδρου, ενώ δεν βρέθηκε κανένα Βορμιανό οστό στις δύο αυτές ανατομικές περιοχές στα κρανία του Αγίου Σπυρίδωνα).

Η κατανομή των κρανίων των σκελετικών πληθυσμών των νεκροταφείων του Αγίου Σπυρίδωνα και της οδού Αγησάνδρου ως προς τον αριθμό των Βορμιανών οστών απεικονίζεται στον Πίνακα Β.2.13 και το Διάγραμμα Β.2.9.

Στο νεκροταφείο του Αγίου Σπυρίδωνα εντοπίστηκαν συνολικά 72 Βορμιανά οστά σε 22 κρανία. Ο αριθμός των Βορμιανών οστών στο νεκροταφείο αυτό κυμάνθηκε από 1 ως 9 ανά κρανίο, με διάμεση τιμή 3. Στο νεκροταφείο της οδού Αγησάνδρου διαπιστώθηκε η παρουσία 112 Βορμιανών οστών σε 19 κρανία. Ο αριθμός των Βορμιανών οστών στο νεκροταφείο αυτό κυμάνθηκε από 1 ως 16 ανά κρανίο, με διάμεση τιμή 4.

Ο αριθμός των Βορμιανών οστών ανά κρανίο ήταν υψηλότερος στο νεκροταφείο της οδού Αγησάνδρου, σε σύγκριση με αυτό του Αγίου Σπυρίδωνα. Η σύγκριση των διάμεσων τιμών ήταν οριακά στατιστικά μη σημαντική (διάμεση τιμή 4 έναντι 3, αντίστοιχα, p=0,076). Εν τούτοις, το ποσοστό των κρανίων της οδού Αγησάνδρου στα οποία εντοπίστηκαν >6 Βορμιανά οστά ήταν 5,8 φορές υψηλότερο από αυτό του Αγίου Σπυρίδωνα και η διαφορά ήταν στατιστικά σημαντική (52,6% έναντι 9,1%, αντίστοιχα, p=0,005).

**Πίνακας Β.2.13. Κατανομή των κρανίων των σκελετικών πληθυσμών των νεκροταφείων του Αγίου Σπυρίδωνα και της οδού Αγησάνδρου ως προς τον αριθμό των Βορμιανών οστών.**

| | Άγιος Σπυρίδωνας | | Αγησάνδρου | |
|---|---|---|---|---|
| Αριθμός Βορμιανών οστών | Αριθμός κρανίων (N=22) | (%) | Αριθμός κρανίων (N=19) | (%) |
| 1 | 5 | 22,7 | 3 | 15,8 |
| 2 | 5 | 22,7 | 2 | 10,5 |
| 3 | 3 | 13,6 | 2 | 10,5 |
| 4 | 4 | 18,2 | 3 | 15,8 |
| 5 | 2 | 9,1 | 1 | 5,3 |
| 6 | 1 | 4,5 | 0 | 0 |
| 7 | 1 | 4,5 | 2 | 10,5 |
| 9 | 1 | 4,5 | 3 | 15,8 |
| 11 | 0 | 0 | 1 | 5,3 |
| 14 | 0 | 0 | 1 | 5,3 |
| 16 | 0 | 0 | 1 | 5,3 |

Από την ανάλυση των διαστάσεων φαίνεται ότι το μέγεθος των Βορμιανών οστών που εντοπίστηκαν στο νεκροταφείο της οδού Αγησάνδρου ήταν μεγαλύτερο από αυτό του Αγίου Σπυρίδωνα (Διάγραμμα Β.2.10). Η διάμεση τιμή της μέγιστης διάστασης των Βορμιανών οστών δεν διέφερε σε στατιστικά σημαντικό βαθμό μεταξύ των δύο νεκροταφείων (διάμεση τιμή: 0,5 cm και για τα δύο νεκροταφεία, p=0,184). Εν τούτοις, το ποσοστό των Βορμιανών οστών με διαστάσεις ≥2 cm ήταν 6,2 φορές υψηλότερο στο νεκροταφείο της οδού Αγησάνδρου (17,0% έναντι 2,8%, αντίστοιχα, p=0,003) και,

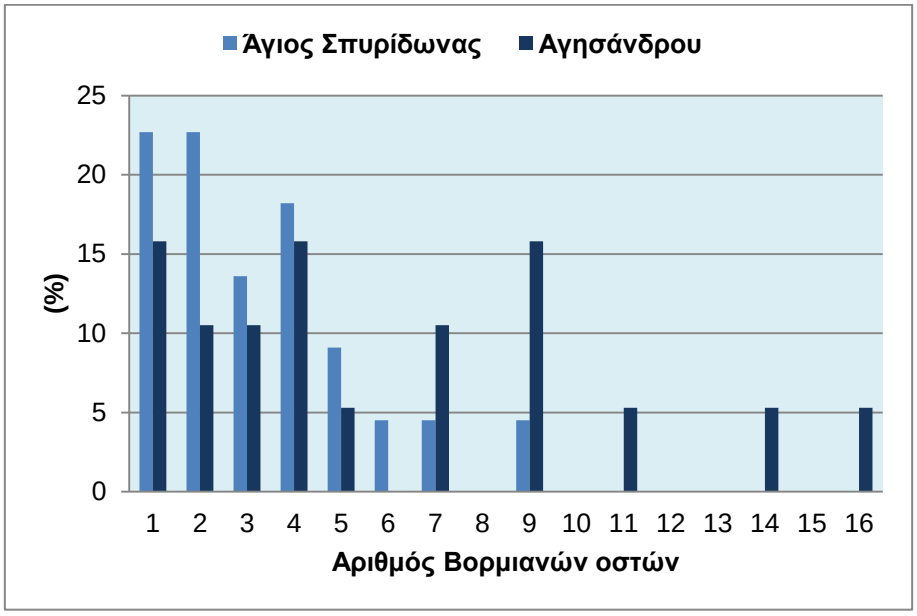


**Διάγραμμα Β.2.9**. Κατανομή των κρανίων των σκελετικών πληθυσμών των νεκροταφείων του Αγίου Σπυρίδωνα και της οδού Αγησάνδρου ως προς τον αριθμό των Βορμιανών οστών.

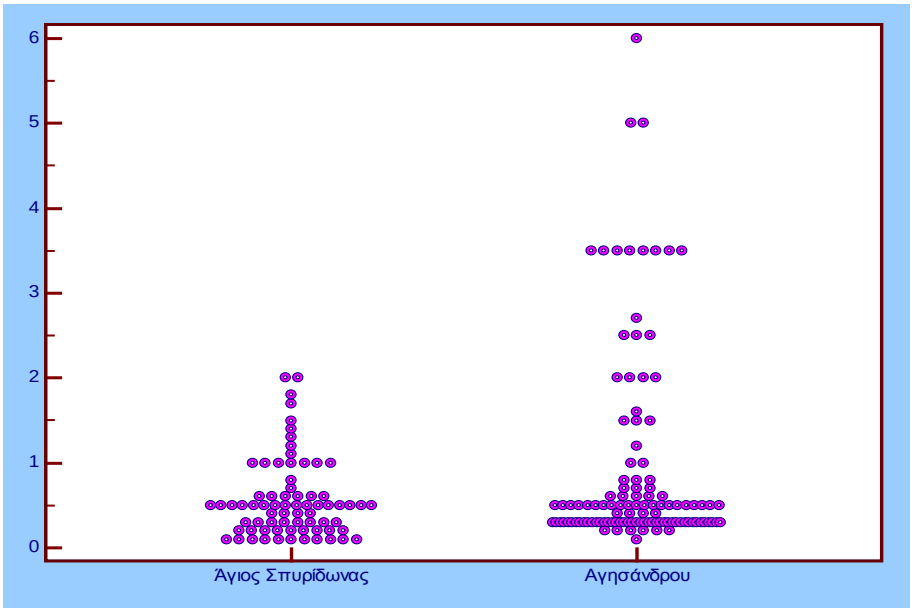


**Διάγραμμα Β.2.10**. Στικτόγραμμα της κατανομής των Βορμιανών οστών των σκελετικών πληθυσμών των νεκροταφείων του Αγίου Σπυρίδωνα και της οδού Αγησάνδρου ως προς την μέγιστη διάστασή τους. Κάθετος άξονας: μέγιστη διάσταση των Βορμιανών οστών σε cm.

αντίθετα, το ποσοστό των Βορμιανών οστών με μέγιστη διάσταση ≤0,2 cm ήταν 4,4 φορές μεγαλύτερο στον νεκροταφείο του Αγίου Σπυρίδωνα (27,8% έναντι 6,3%, αντίστοιχα, p<0,001) (Πίνακας Β.2.14 και Διάγραμμα Β.2.11).

Στον Πίνακα Β.2.15 παρουσιάζονται συνοπτικά τα ευρήματα που αφορούν στις αλλοιώσεις επιφάνειας ενδεικτικές φλεγμονώδους/αιμορραγικής εξεργασίας κατά τον κρανιοπροσωπικό σκελετό στους σκελετικούς πληθυσμούς των νεκροταφείων του Αγίου Σπυρίδωνα και της οδού Αγησάνδρου. Διαπιστώθηκε ότι η συχνότητα των κρανιοπροσωπικών σκελετών με αλλοιώσεις επιφανείας συμβατές με φλεγμονώδη/αιμορραγική εξεργασία ήταν υψηλότερη σε στατιστικά σημαντικό βαθμό στον πληθυσμό από το νεκροταφείο της οδού Αγησάνδρου. Συγκεκριμένα, η συχνότητα αυτών στον κρανιοπροσωπικό σκελετό στο νεκροταφείο της οδού Αγησάνδρου ήταν 47,5%, 3,2 φορές υψηλότερη σε σύγκριση με τον πληθυσμό του νεκροταφείου του Αγίου Σπυρίδωνα (15%) και η διαφορά ήταν στατιστικά σημαντική (p=0,002) (Διάγραμμα Β.2.12). Η συχνότητα των κρανιοπροσωπικών σκελετών με αλλοιώσεις επιφάνειας συμβατές με φλεγμονώδη/αιμορραγική εξεργασία στην εξωκράνια επιφάνεια ήταν 3,7 φορές μεγαλύτερη στον σκελετικό πληθυσμό από το νεκροταφείο της οδού Αγησάνδρου, σε σύγκριση με αυτό του Αγίου Σπυρίδωνα (37,1% έναντι 10%, αντίστοιχα) και η διαφορά ήταν στατιστικά σημαντική (p=0,042). Αντίθετα, η συχνότητα των ευρημάτων στην ενδοκράνια επιφάνεια ήταν παρόμοια στους πληθυσμούς των δύο νεκροταφείων (Άγιος Σπυρίδωνας: 30%, Αγησάνδρου: 28,6%, p=0,920) (Διάγραμμα Β.2.13). Περαιτέρω, εντοπίστηκαν 12 περιπτώσεις με αλλοιώσεις συμβατές με φλεγμονώδη/αιμορραγική εξεργασία κάτω γνάθου στο νεκροταφείο της οδού Αγησάνδρου (37,5%) ενώ καμία

| Πίνακας Β.2.14. Κατανομή των Βορμιανών οστών των σκελετικών πληθυσμών των νεκροταφείων του Αγίου Σπυρίδωνα και της οδού Αγησάνδρου ως προς την μέγιστη διάσταση. | | | | |
|---|---|---|---|---|
| **Μέγιστη διάσταση** | **Άγιος Σπυρίδωνας** | | **Αγησάνδρου** | |
| (cm) | **N (=72)** | (%) | **N (=112)** | (%) |
| 0,1-0,2 | 20 | 27,8 | 7 | 6,3 |
| 0,3-0,4 | 12 | 16,7 | 47 | 42,0 |
| 0,5-0,9 | 24 | 33,3 | 32 | 28,6 |
| 1,0-1,4 | 11 | 15,3 | 3 | 2,7 |
| 1,5-1,9 | 3 | 4,2 | 4 | 3,6 |
| ≥2 | 2 | 2,8 | 19 | 17,0 |

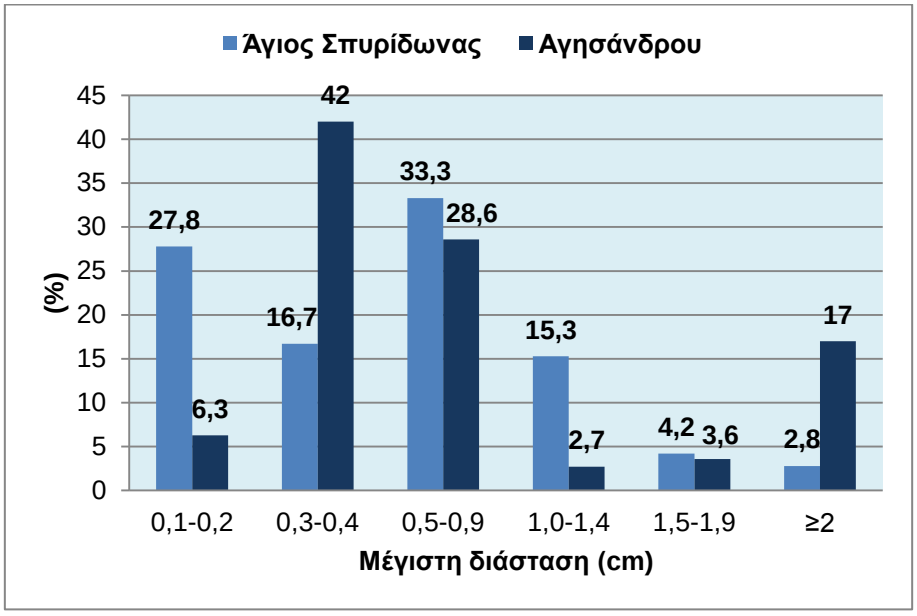


**Διάγραμμα Β.2.11**. Κατανομή των Βορμιανών οστών των σκελετικών πληθυσμών των νεκροταφείων του Αγίου Σπυρίδωνα και της οδού Αγησάνδρου ως προς την μέγιστη διάσταση.

| Πίνακας Β.2.15. Ενδείξεις φλεγμονής/αιμορραγίας κατά τον κρανιοπροσωπικό σκελετό στους πληθυσμούς των νεκροταφείων του Αγίου Σπυρίδωνα και της οδού Αγησάνδρου. | | | | |
|---|---|---|---|---|
| Εντόπιση των ενδείξεων φλεγμονής/αιμορραγίας κατά τον κρανιοπροσωπικό σκελετό | Άγιος Σπυρίδωνας | | Αγησάνδρου | |
| | N (=40) | (%) | N (=40) | (%) |
| Ενδείξεις φλεγμονής/αιμορραγίας κατά τον κρανιοπροσωπικό σκελετό | 6 | 15 | 19 | 47,5 |
| **Κρανία** | **N (=20)** | **(%)** | **N (=35)** | **(%)** |
| Ενδείξεις φλεγμονής/αιμορραγίας κατά την εξωκράνια επιφάνεια | 2 | 10 | 13 | 37,1 |
| Ενδείξεις φλεγμονής/αιμορραγίας κατά την ενδοκράνια επιφάνεια | 6 | 30 | 10 | 28,6 |
| **Κάτω γνάθοι** | **N (=15)** | **(%)** | **N (=32)** | **(%)** |
| Ενδείξεις φλεγμονής κατά το σώμα της κάτω γνάθου | 0 | 0 | 12 | 37,5 |

περίπτωση από την κάτω γνάθο δεν ανιχνεύτηκε στον πληθυσμό του νεκροταφείου του Αγίου Σπυρίδωνα, με την διαφορά και εδώ να είναι στατιστικά σημαντική (p=0,047).

Οι αλλοιώσεις οστεοαρθρίτιδας αξιολογήθηκαν στα μακρά οστά των άκρων κατά το εγγύς και άπω πέρας τους και περιλαμβάνουν τα βραχιόνια, ωλένια, κερκιδικά, μηριαία, κνημιαία και περονιαία οστά καθώς και τα οστά των αστραγάλων. Ακόμη, οι εκδηλώσεις οστεοαρθρίτιδας αξιολογήθηκαν στις αποφυσιακές αρθρώσεις των σπονδύλων της αυχενικής, θωρακικής και οσφυϊκής μοίρας της σπονδυλικής στήλης.

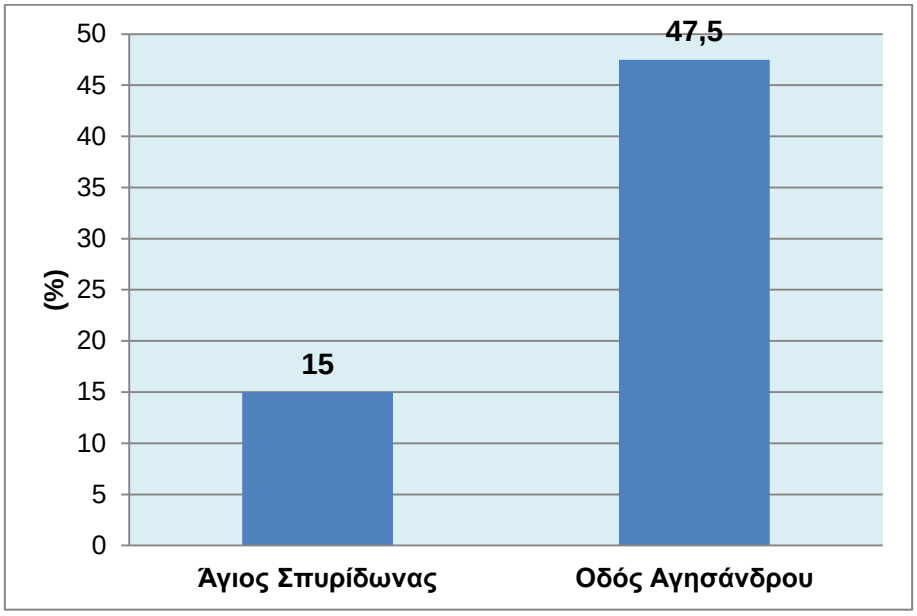


**Διάγραμμα Β.2.**12. Συχνότητα ατόμων με ενδείξεις φλεγμονής/αιμορραγίας κατά τον κρανιοπροσωπικό σκελετό στους πληθυσμούς των νεκροταφείων του Αγίου Σπυρίδωνα και της οδού Αγησάνδρου.

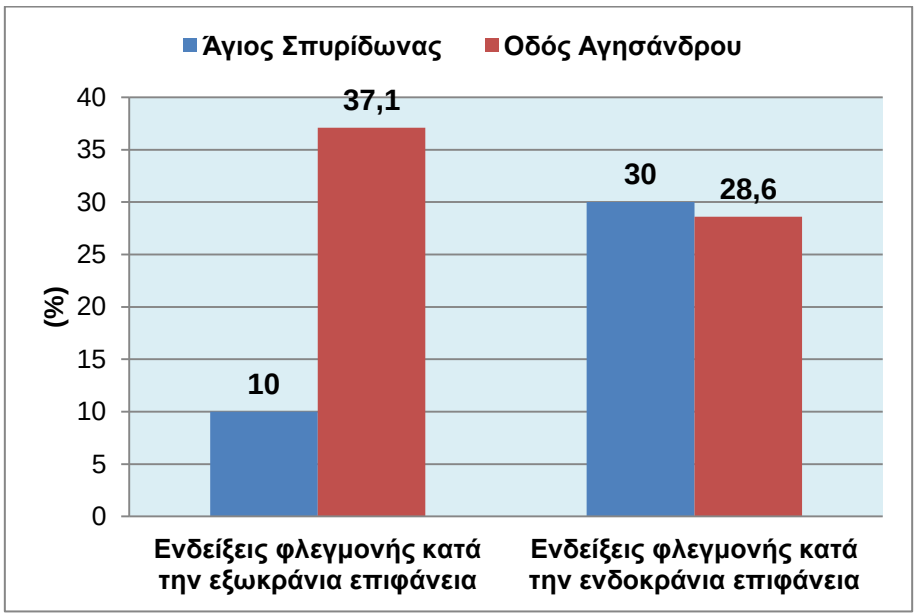


**Διάγραμμα Β.2.**13. Συχνότητα ατόμων με ενδείξεις φλεγμονή/αιμορραγίας κατά την εξωκράνια και ενδοκράνια επιφάνεια στους πληθυσμούς των νεκροταφείων του Αγίου Σπυρίδωνα και της οδού Αγησάνδρου.

Τέλος, αξιολογήθηκε η ανάπτυξη οστεοφύτων των σπονδυλικών σωμάτων στα παραπάνω τμήματα της σπονδυλικής στήλης (Εικόνες Β.2.11 ως Β.2.13).

Τα αποτελέσματα της μελέτης ως προς τις αλλοιώσεις αρθρίτιδας στους ανευρεθέντες σπονδύλους των σκελετών των δύο νεκροταφείων παρουσιάζονται στον Πίνακα Β.2.16 και το Διάγραμμα Β.2.14. Η συνολική συχνότητα αλλοιώσεων αρθρίτιδας ήταν ίδια στα δύο νεκροταφεία (23,5%). Η συχνότητα ανεύρεσης αλλοιώσεων αρθρίτιδας στις αποφυσιακές αρθρώσεις ήταν 58% υψηλότερη στο νεκροταφείο της οδού Αγησάνδρου έναντι του Αγίου Σπυρίδωνα για την αυχενική μοίρα (35,2% έναντι 22,2%, αντίστοιχα, p=0,101), ενώ στο νεκροταφείο του Αγίου Σπυρίδωνα ήταν 12% υψηλότερη για την θωρακική μοίρα (23,8% έναντι 21,3%, αντίστοιχα, p=0,639) και 61% υψηλότερη για την οσφυϊκή μοίρα (25% έναντι 15,5%, αντίστοιχα, p=0,269).

Τα αποτελέσματα της μελέτης των οστεόφυτων στους ανευρεθέντες σπονδύλους των σκελετών των δύο νεκροταφείων παρουσιάζονται στον Πίνακα Β.2.17 και το Διάγραμμα Β.2.15. Συνολικά οι σπόνδυλοι στο νεκροταφείο της οδού Αγησάνδρου παρουσίαζαν σε στατιστικά σημαντικό βαθμό συχνότερα αλλοιώσεις οστεοφύτων, σε σύγκριση με τον Άγιο Σπυρίδωνα (58% υψηλότερη συχνότητα, 23,5% έναντι 14,9%, αντίστοιχα, p=0,016). Στο νεκροταφείο της οδού Αγησάνδρου ήταν υψηλότερη η συχνότητα διάγνωσης οστεοφυτικών βλαβών στην αυχενική μοίρα (2,7 φορές υψηλότερη, 35,2% έναντι 13,2%, αντίστοιχα, p=0,004) και στην θωρακική μοίρα (92% υψηλότερη, 21,3% έναντι 11,1%, αντίστοιχα, p=0,024), ενώ η διάγνωση οστεόφυτων στην οσφυϊκή μοίρα ήταν σχεδόν διπλάσια στο νεκροταφείο του Αγίου Σπυρίδωνα (30,3% έναντι 15,5%, αντίστοιχα, p=0,080).

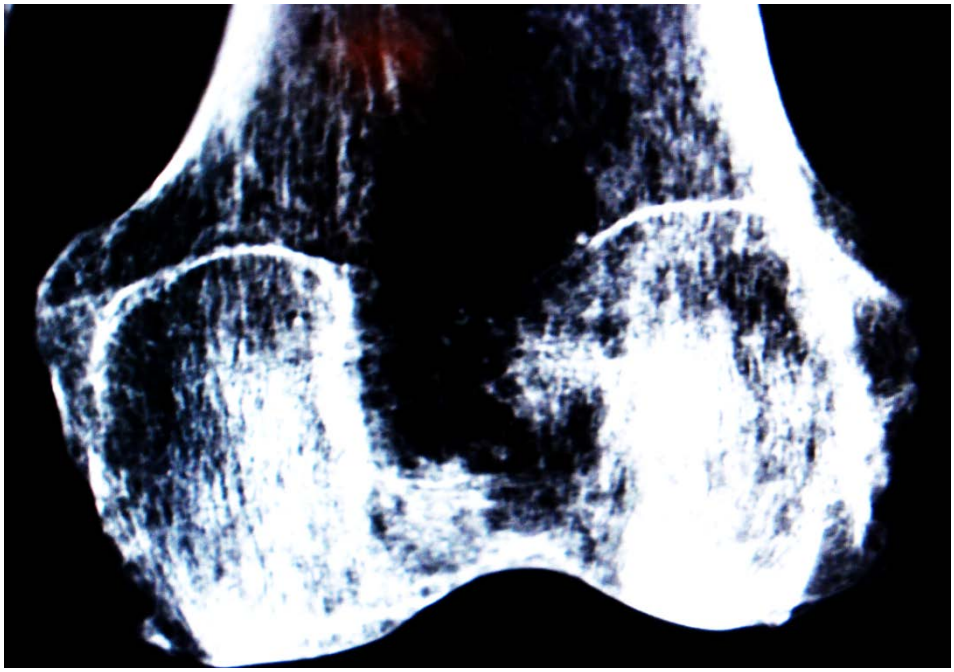

**Εικόνα Β.2.**11. Νεκροταφείο Αγίου Σπυρίδωνα. Άνω: Άπω άκρο δεξιού μηριαίου (ΔΩΡ1 11η-01). Οστεοαρθρίτιδα. Περιαρθρικό χείλος και ανώμαλη αρθρική επιφάνεια. Οστικές αλλοιώσεις επιγενείς διαχωριστικής οστεοχονδρίτιδας. Κάτω: Προσθιοπίσθια ακτινογραφία. Αρθρική επιφάνεια με σκληρυντική εικόνα. Σκληρυντικά όρια αντίστοιχα προς τα περιφερικά οστεόφυτα. Διακρίνονται ωοειδείς ακτινοδιαυγαστικές περιοχές στους κονδύλους άμφω, πιθανώς επιγενείς διαχωριστικής οστεοχονδρίτιδας.

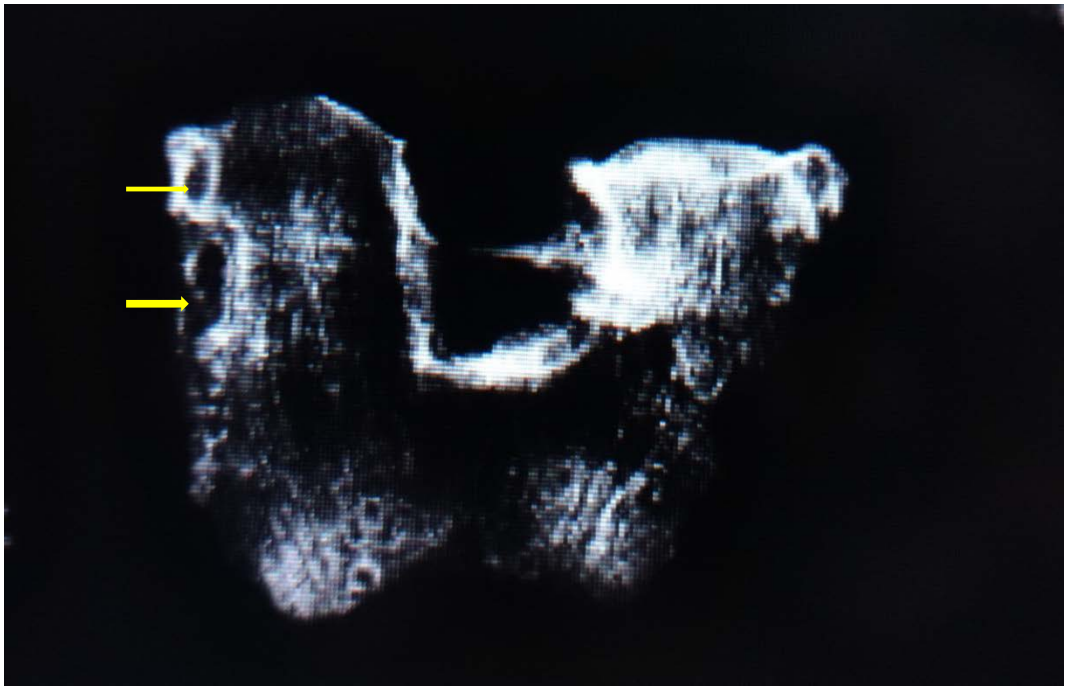

**Εικόνα Β.2.1**2. Νεκροταφείο Αγίου Σπυρίδωνα. Άνω: Άπω άκρο δεξιού μηριαίου. Προσθιοπίσθια ακτινογραφία. Σκληρυντική εικόνα, ιδίως κατά τον έξω κόνδυλο, και παρουσία περιαρθρικού χείλους και κύστεων από το υποχόνδριο οστό (βελη). Κάτω: Εγγύς άκρο αριστερής κνήμης (ΔΩΡ1 Κ-028). Περιαρθρικό χείλος με διαβρώσεις επιφανείας και εικόνα διαχωριστικής οστεοχονδρίτιδας στον έξω κόνδυλο (βέλος).

**Εικόνα Β.2.1**3. Νεκροταφείο Αγίου Σπυρίδωνα. Άνω: Θωρακικός σπόνδυλος (ΔΩΡ1 Β2-0175). Αλλοιώσεις οστεοαρθρίτιδας κατά την δεξιά ανάντη αρθρική απόφυση. Οστεόφυτα κατά το άνω χείλος της περιφέρειας του σπονδυλικού σώματος δεξιά. Κάτω: Οσφυϊκός σπόνδυλος (ΔΩΡ1 10Α-05). Οστεόφυτα κατά την περιφέρεια του σπονδυλικού σώματος, ιδίως του κάτω χείλους. Διακρίνονται περιαρθρικά οστεόφυτα κατά την αριστερή ανάντη αρθρική απόφυση.

| Πίνακας Β.2.16. Αποφυσιακές αρθρώσεις των σπονδύλων με αρθρίτιδα στους σκελετικούς πληθυσμούς των νεκροταφείων του Αγίου Σπυρίδωνα και της οδού Αγησάνδρου. | | | | |
|---|---|---|---|---|
| **Σπόνδυλοι** | **Άγιος Σπυρίδωνας** | | **Αγησάνδρου** | |
| **Σύνολο** | **N (=166)** | (%) | **N (=378)** | (%) |
| **Σπόνδυλοι με αλλοιώσεις αρθρίτιδας** | 39 | 23,5 | 89 | 23,5 |
| **Αυχενικοί** | **N (=54)** | (%) | **N (=91)** | (%) |
| **Σπόνδυλοι με αλλοιώσεις αρθρίτιδας** | 12 | 22,2 | 32 | 35,2 |
| **Θωρακικοί** | **N (=84)** | (%) | **N (=216)** | (%) |
| **Σπόνδυλοι με αλλοιώσεις αρθρίτιδας** | 20 | 23,8 | 46 | 21,3 |
| **Οσφυϊκοί** | **N (=28)** | (%) | **N (=71)** | (%) |
| **Σπόνδυλοι με αλλοιώσεις αρθρίτιδας** | 7 | 25 | 11 | 15,5 |

Στον Πίνακα Β.2.18 παρουσιάζονται τα ευρήματα με εκδηλώσεις πορώδους υπερόστωσης από τον κρανιοπροσωπικό σκελετό στα δύο νεκροταφεία που μελετήθηκαν. Το σύνολο των ευρημάτων όπου σώζεται η οροφή του οφθαλμικού κόγχου ήταν 15 και 12 στα νεκροταφεία του Αγίου Σπυρίδωνα και της οδού Αγησάνδρου, αντίστοιχα. Η συχνότητα των ευρημάτων αυτών ήταν σταθερά μεγαλύτερη στο νεκροταφείο της οδού Αγησάνδρου από τον Άγιο Σπυρίδωνα, με στατιστικά σημαντική διαφορά για την *cribra orbitalia* (3,3 φορές μεγαλύτερη, 66,7% έναντι 20%, αντίστοιχα, p=0,022), η πορώδης

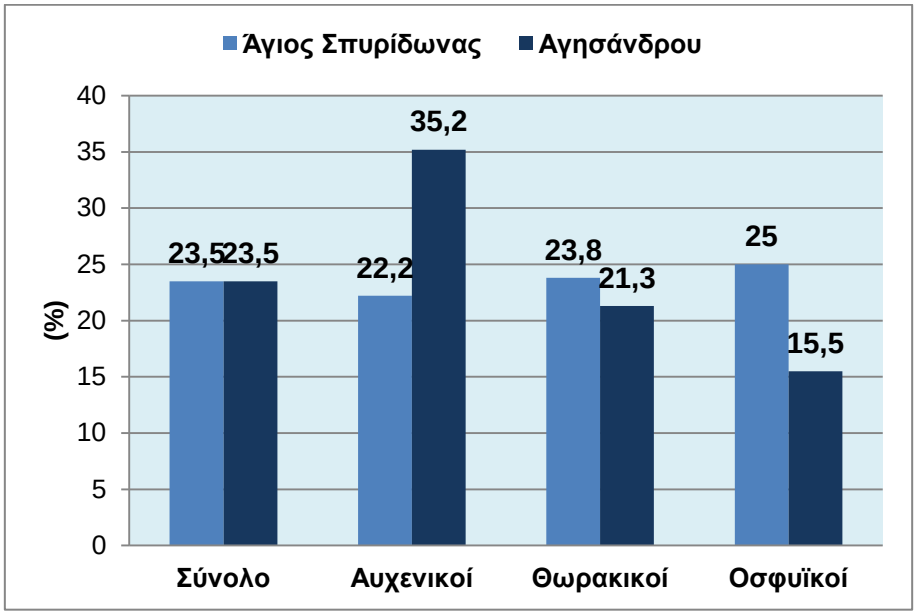


**Διάγραμμα Β.2.14**. Αποφυσιακές αρθρώσεις των σπονδύλων με αρθρίτιδα στους σκελετικούς πληθυσμούς των νεκροταφείων του Αγίου Σπυρίδωνα και της οδού Αγησάνδρου.

**Πίνακας Β.2.17. Οστεόφυτα των σπονδυλικών σωμάτων στους σκελετικούς πληθυσμούς των νεκροταφείων του Αγίου Σπυρίδωνα και της οδού Αγησάνδρου.**

| Σπόνδυλοι | Άγιος Σπυρίδωνας | | Αγησάνδρου | |
|---|---|---|---|---|
| **Σύνολο** | **N (=194)** | **(%)** | **N (=378)** | **(%)** |
| **Σπόνδυλοι με οστεόφυτα** | 29 | 14,9 | 89 | 23,5 |
| **Αυχενικοί** | **N (=53)** | **(%)** | **N (=91)** | **(%)** |
| **Σπόνδυλοι με οστεόφυτα** | 7 | 13,2 | 32 | 35,2 |
| **Θωρακικοί** | **N (=108)** | **(%)** | **N (=216)** | **(%)** |
| **Σπόνδυλοι με οστεόφυτα** | 12 | 11,1 | 46 | 21,3 |
| **Οσφυϊκοί** | **N (=33)** | **(%)** | **N (=71)** | **(%)** |
| **Σπόνδυλοι με οστεόφυτα** | 10 | 30,3 | 11 | 15,5 |

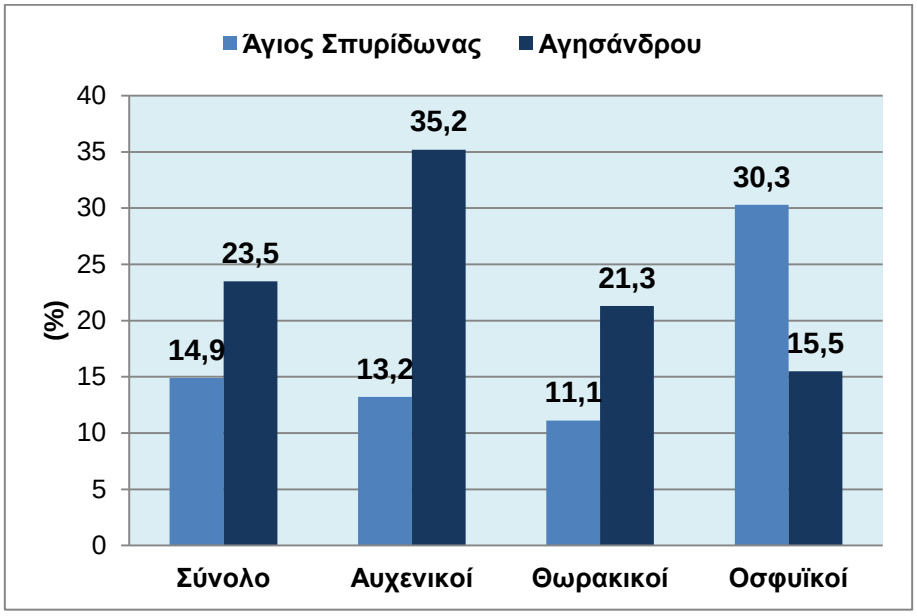


**Διάγραμμα Β.2.1**5. Οστεόφυτα των σπονδυλικών σωμάτων στους σκελετικούς πληθυσμούς των νεκροταφείων του Αγίου Σπυρίδωνα και της οδού Αγησάνδρου.

**Πίνακας** Β.2.18. **Ευρήματα με εκδηλώσεις πορώδους υπερόστωσης από τον κρανιοπροσωπικό σκελετό.**

| | **Άγιος Σπυρίδωνας** | | **Αγησάνδρου** | |
|---|---|---|---|---|
| | **N (=15)** | (%) | **N (=12)** | (%) |
| *Cribra orbitalia* | 3 | 20 | 8 | 66,7 |
| **Πορώδης υπερόστωση των οστών του κρανιακού θόλου** | 6 | 40 | 6 | 50 |
| **Περιοστική αντίδραση της οροφής του οφθαλμικού κόγχου** | - | - | 4 | 33,3 |

υπερόστωση των οστών του κρανιακού θόλου ήταν 25% μεγαλύτερη (50% έναντι 40%, αντίστοιχα, p=0,603), ενώ η περιοστική αντίδραση της οροφής του οφθαλμικού κόγχου διαγνώστηκε μόνο στο νεκροταφείο της οδού Αγησάνδρου (33,3%, p=0,071).

Στους Πίνακες Β.2.19 και Β.2.20 παρουσιάζονται συνοπτικά τα παλαιοπαθολογικά ευρήματα της σπονδυλικής στήλης που εντοπίστηκαν στους σκελετικούς πληθυσμούς των νεκροταφείων του Αγίου Σπυρίδωνα και της οδού Αγησάνδρου. Πιο συγκεκριμένα, στον Άγιο Σπυρίδωνα διαγνώστηκαν μία περίπτωση στένωσης μεσοσπονδύλιου τρήματος και μία περίπτωση καθίζησης σπονδυλικού σώματος με ανάπτυξη οστεοφύτων στην αυχενική μοίρα. Στο νεκροταφείο της οδού Αγησάνδρου καταγράφτηκαν 3 περιπτώσεις καθολικής καθίζησης σπονδυλικού σώματος στην αυχενική μοίρα. Επίσης, εντοπίστηκαν 3 περιπτώσεις στον Άγιο Σπυρίδωνα και 4 στην οδό Αγησάνδρου με ενδείξεις φλεγμονής στην θωρακική μοίρα της σπονδυλικής στήλης, καθώς και μία περίπτωση σπονδυλόλυσης στην θωρακική μοίρα και μία περίπτωση κατάγματος σπονδύλου στην θωρακο-οσφυϊκή μοίρα της σπονδυλικής στήλης στον Άγιο Σπυρίδωνα. Τέλος, διαγνώστηκαν 2 περιπτώσεις ιεροποίησης του 5ου οσφυϊκού σπονδύλου στον Άγιο Σπυρίδωνα και 4 περιπτώσεις ιερών οστών με ασυμμετρία των δυο ημιμορίων κατά τον επιμήκη άξονα στο νεκροταφείο της οδού Αγησάνδρου.

Στον Πίνακα Β.2.21 συνοψίζονται οι περιπτώσεις διαχωριστικής οστεοαρθρίτιδας που εντοπίστηκαν στους σκελετικούς πληθυσμούς των νεκροταφείων του Αγίου Σπυρίδωνα και της οδού Αγησάνδρου καθώς και η ανατομική τους εντόπιση. Συνολικά 13 περιπτώσεις διαχωριστικής οστεοαρθρίτιδας διαγνώστηκαν στο νεκροταφείο του Αγίου

| **Πίνακας** Β.2.19. **Παλαιοπαθολογικά ευρήματα της σπονδυλικής στήλης στον σκελετικό πληθυσμό του νεκροταφείου του Αγίου Σπυρίδωνα.** | | |
|---|---|---|
| | **Αριθμός ευρημάτων** | **Μοίρα σπονδυλικής στήλης** |
| **Στένωση μεσοσπονδυλίου τρήματος** | 1 | Αυχενική |
| **Καθίζηση σπονδυλικού σώματος με ανάπτυξη οστεοφύτων** | 1 | Αυχενική |
| **Ενδείξεις φλεγμονής της σπονδυλικής στήλης** | 3 | Θωρακική |
| **Σπονδυλόλυση** | 1 | Θωρακική |
| **Κάταγμα σπονδυλικού σώματος** | 1 | Θώρακο-οσφυϊκή |
| **Ιεροποίηση 5ου οσφυϊκού σπονδύλου** | 2 | Ιερή |

| **Πίνακας** Β.2.20. **Συνοπτική παρουσίαση των παλαιοπαθολογικών ευρημάτων της σπονδυλικής στήλης στο σκελετικό πληθυσμό του νεκροταφείου της οδού Αγησάνδρου.** | | |
|---|---|---|
| | **Αριθμός ευρημάτων** | **Μοίρα σπονδυλικής στήλης** |
| **Καθολική καθίζηση σπονδυλικού σώματος** | 3 | Αυχενική |
| **Ενδείξεις φλεγμονής της σπονδυλικής στήλης** | 4 | Θωρακική |
| **Ιερό οστό με ασυμμετρία των δυο ημιμορίων κατά τον επιμήκη άξονα** | 4 | Ιερή |

| Πίνακας Β.2.21. Ανατομική εντόπιση ευρημάτων διαχωριστικής οστεοαρθρίτιδας στους σκελετικούς πληθυσμούς των νεκροταφείων του Αγίου Σπυρίδωνα και της οδού Αγησάνδρου. | | |
|---|---|---|
| **Ανατομική εντόπιση ευρημάτων διαχωριστικής οστεοαρθρίτιδας** | **Άγιος Σπυρίδωνας N (=13)** | **Αγησάνδρου N (=5)** |
| **Ωμογλήνη** | - | 2 |
| **Μηριαίο (άπω)** | 9 | 2 |
| **Κνήμη (εγγύς)** | 2 | 1 |
| **Κνήμη (άπω)** | 1 | - |
| **Αστράγαλος (άνω επιφάνεια)** | 1 | - |

Σπυρίδωνα, με την πλειοψηφία (9 περιπτώσεις) να εντοπίζονται στο άπω τμήμα του μηριαίου οστού, έναντι μόλις 5 συνολικά περιπτώσεων σε αυτό της οδού Αγησάνδρου.

Στον Πίνακα Β.2.22 φαίνονται οι περιπτώσεις με αλλοιώσεις οστεοαρθρίτιδας κατά τις διαρθρώσεις των μακρών οστών στους σκελετικούς πληθυσμούς των νεκροταφείων του Αγίου Σπυρίδωνα και της οδού Αγησάνδρου. Η συχνότητα προσβολής επί των σωζόμενων οστών δεν διέφερε μεταξύ των δύο νεκροταφείων. Από την εξέταση της ανατομικής εντόπισης των βλαβών, στο νεκροταφείο της οδού Αγησάνδρου φαίνεται να είναι συχνότερη η εντόπιση των αλλοιώσεων στο σκελετό των άνω άκρων (ωμογλήνη: +86%, p=0,420, εγγύς βραχιόνιο: 47,1% έναντι 0%, αντίστοιχα, p=0,012, εγγύς κερκίδα: +3,9 φορές, p=0,305, άπω κερκίδα: +44%, p=0,697, εγγύς ωλένη: +15%, p=0,833, άπω ωλένη: +2,4 φορές, p=0,348), με εξαίρεση την εντόπιση στο άπω βραχιόνιο όπου η συχνότητα ήταν 91% υψηλότερη στον πληθυσμό του Αγίου Σπυρίδωνα (p=0,097).

**Πίνακας Β.2.22. Αλλοιώσεις οστεοαρθρίτιδας κατά τις διαρθρώσεις των μακρών οστών στους σκελετικούς πληθυσμούς των νεκροταφείων του Αγίου Σπυρίδωνα και της οδού Αγησάνδρου.**

| Οστό | Άγιος Σπυρίδωνας | | | Αγησάνδρου | | |
|---|---|---|---|---|---|---|
| | Περιπτώσεις οστεοαρθρίτιδας | Σύνολο οστών | (%) | Περιπτώσεις οστεοαρθρίτιδας | Σύνολο οστών | (%) |
| **Ωμογλήνη** | 3 | 13 | 23,1 | 6 | 14 | 42,9 |
| **Βραχιόνιο (εγγύς)** | 0 | 24 | 0 | 8 | 17 | 47,1 |
| **Βραχιόνιο (άπω)** | 13 | 35 | 37,1 | 7 | 36 | 19,4 |
| **Κερκίδα (εγγύς)** | 1 | 30 | 3,3 | 3 | 23 | 13,0 |
| **Κερκίδα (άπω)** | 3 | 26 | 11,5 | 4 | 24 | 16,7 |
| **Ωλένη (εγγύς)** | 4 | 31 | 12,9 | 4 | 27 | 14,8 |
| **Ωλένη (άπω)** | 2 | 12 | 16,7 | 4 | 10 | 40,0 |
| **Μηριαίο (εγγύς)** | 3 | 31 | 9,7 | 8 | 19 | 42,1 |
| **Μηριαίο (άπω)** | 13 | 45 | 28,9 | 2 | 21 | 9,5 |
| **Κνήμη (εγγύς)** | 8 | 31 | 25,8 | 2 | 18 | 11,1 |
| **Κνήμη (άπω)** | 1 | 29 | 3,4 | 0 | 17 | - |
| **Αστράγαλος (άνω)** | 2 | 17 | 11,8 | 1 | 28 | 3,6 |

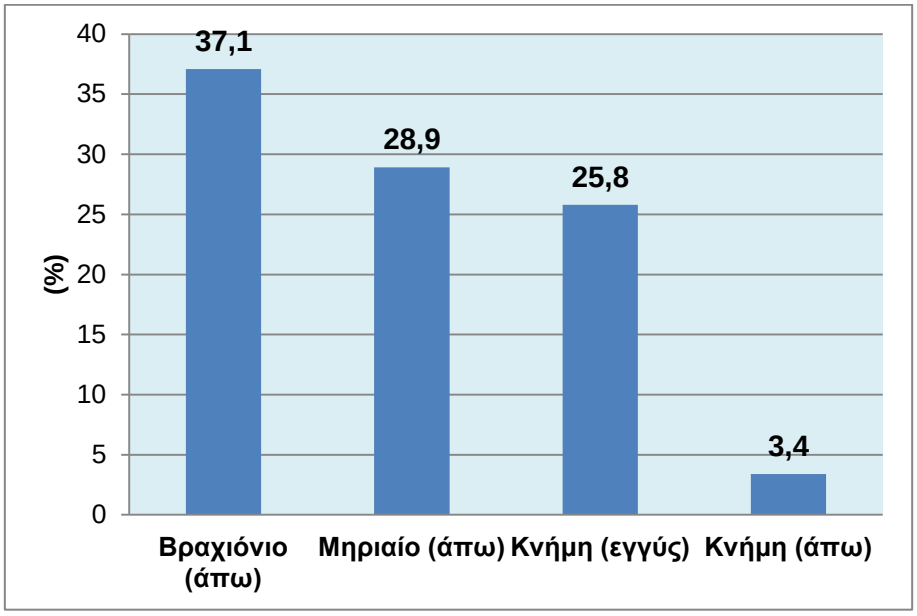


**Διάγραμμα Β.2.16**. Μείωση της συχνότητας ανεύρεσης αλλοιώσεων οστεοαρθρίτιδας από τα άνω προς τα κάτω άκρα στον σκελετικό πληθυσμό του νεκροταφείου του Αγίου Σπυρίδωνα.

Αντίθετα, στον πληθυσμό του Αγίου Σπυρίδωνα εμφανίζονται συχνότερες οι αλλοιώσεις οστεοαρθρίτιδας στα κάτω άκρα (άπω μηριαίο: +3 φορές, p=0,117, εγγύς κνήμη: +2,3 φορές, p=0,288, άπω κνήμη: 3,4% έναντι 0%, αντίστοιχα, p=0,713, άνω αστράγαλος: +2,1 φορές, p=0,603), με εξαίρεση το εγγύς μηριαίο όπου μεγαλύτερη είναι η συχνότητα της οδού Αγησάνδρου (+4,4 φορές, p=0,012). Επίσης, παρατηρείται στατιστικά σημαντική τάση μείωσης της συχνότητας των αλλοιώσεων οστεοαρθρίτιδας στον πληθυσμό του νεκροταφείου του Αγίου Σπυρίδωνα, από την άπω μοίρα του βραχιονίου προς την άπω μοίρα της κνήμης (άπω βραχιόνιο: 37,1%, άπω μηριαίο: 28,9%, εγγύς κνήμη: 25,8% και άπω κνήμη: 3,4%, p for trend=0,003) (Διάγραμμα Β.2.16).

Στον Πίνακα Β.2.23 παρουσιάζονται τα κρανιακά κατάγματα στους σκελετικούς πληθυσμούς των νεκροταφείων του Αγίου Σπυρίδωνα και της οδού Αγησάνδρου. 5 κρανία

του Αγίου Σπυρίδωνα εμφανίζουν κατάγματα, 3 στα βρεγματικά, 1 στο μετωπιαίο και 1 στο ινιακό οστό. Όλα τα κατάγματα στον Άγιο Σπυρίδωνα ήταν 2ου βαθμού, με χαρακτήρες εντυπώματος έξω πλάκας, σε άρρενα άτομα (σε μία περίπτωση δεν κατέστη δυνατός ο προσδιορισμός του φύλου) και με πλήρη επούλωση. Οι περιπτώσεις κρανιακών καταγμάτων στον πληθυσμό της οδού Αγησάνδρου ήταν επίσης 5, με εντόπιση των 4 στα βρεγματικά και 1 στο ινιακό οστό. 3 κατάγματα είχαν χαρακτήρες εντυπώματος έξω πλάκας και 2 ήταν εμπιεσματικά με προβολή της έσω πλάκας. Σε όλες τις περιπτώσεις η επούλωση ήταν πλήρης. Τα άτομα ήταν άρρενα, πλην μιας περιπτώσεως βρέφους (κάταγμα ινιακού) και μιας περίπτωσης που ο προσδιορισμός του φύλου ήταν ανέφικτος.

Τα σκελετικά ευρήματα αναιμίας από το Νεκροταφείο της οδού Αγησάνδρου εκδηλώνουν ευρύ φάσμα μορφολογικών ή/και απεικονιστικών αλλοιώσεων που είναι συμβατά με δρεπανοκυτταρική νόσο και αφορούν σε έξι κύριες κατηγορίες:

- αλλοιώσεις της διαμόρφωσης των οστών ή/και της αρχιτεκτονικής της σπογγώδους ουσίας
- αλλοιώσεις επιφανείας κατά τα πρότυπο της κατακερματισμένης επιφάνειας ή/και εστιακά ελλείμματα φλοιού, συχνά με συμμετρική εντόπιση αριστερά/δεξιά
- πάχυνση του οστικού φλοιού, κυρίως κατά τις διαφύσεις των μακρών οστών και το σώμα των μικρών οστών των άκρων
- αλλοιώσεις οστεοαρθρίτιδας ή/και οστεονέκρωσης των επιφύσεων, κυρίως κατά την κεφαλή των βραχιονίων ή/και των μηριαίων ή/και των μεταταρσίων οστών
- ανισοσκελία

**Πίνακας** Β.2.23. **Κρανιακά κατάγματα στους σκελετικούς πληθυσμούς των νεκροταφείων του Αγίου Σπυρίδωνα και της οδού Αγησάνδρου.**

| Κρανίο | Οστό | Θέση | Διαστάσεις (cm) | Βαθμός | Χαρακτήρες | Επούλωση | Φύλο |
|---|---|---|---|---|---|---|---|
| | | | **Άγιος Σπυρίδωνας** | | | | |
| **ΔΩΡ1 Σ7** | Μετωπιαίο | Αριστερά | 1,3 x 0,7 x 0,3 | 2 | Εντύπωμα έξω πλάκας | Πλήρης | Άρρεν |
| **ΔΩΡ1 Σ5** | Βρεγματικό | Δεξιά | 1,0 x 1,0 x 0,2 | 2 | Εντύπωμα έξω πλάκας | Πλήρης | Άρρεν |
| **ΔΩΡ1 2Α** | Βρεγματικό | Αριστερά | 1,0 x 1,5 x 0,3 | 2 | Εντύπωμα έξω πλάκας | Πλήρης | - |
| **ΔΩΡ1 Σ8** | Βρεγματικό | Αριστερά | 1,4 x 1,2 x 0,3 | 2 | Εντύπωμα έξω πλάκας | Πλήρης | Άρρεν |
| **ΔΩΡ1 ΚΒ** | Ινιακό | Αριστερά | 1,0 x 1,0 x 0,4 | 2 | Εντύπωμα έξω πλάκας | Πλήρης | Άρρεν |
| | | | **Αγησάνδρου** | | | | |
| **ΔΩΡ2 Σ.Ε.Τ.2** | Βρεγματικό | Δεξιά | 2,0 x 2,5 x 0,5 | 3 | Εμπιεσματικό κάταγμα (προβολή της έσω πλάκας) | Πλήρης | Άρρεν |
| **ΔΩΡ2 Σ.Ε.Τ.2** | Βρεγματικό | Αριστερά | 1,5 x 2,0 x 0,6 | 3 | Εμπιεσματικό κάταγμα (προβολή της έσω πλάκας) | Πλήρης | Άρρεν |
| **ΔΩΡ2 ΣΓ** | Βρεγματικό | Αριστερά | 1,0 x 1,5 x 0,2 | 2 | Εντύπωμα έξω πλάκας | Πλήρης | Άρρεν |
| **ΔΩΡ2 ΣΓ** | Βρεγματικό | - | 1,0 x 2,0 x 0,3 | 2 | Εντύπωμα έξω πλάκας | Πλήρης | - |
| **ΔΩΡ2 ΣΒ** | Ινιακό | - | 0,8 x 0,8 x 0,2 | 1 | Εντύπωμα έξω πλάκας | Πλήρης | Βρέφος |

- απεικονιστικά ευρήματα από τα μακρά οστά που αφορούν σε ανομοιογενές σκληρυντικό πρότυπο, διάσχιση φλοιού, διαυγαστκές αλλοιώσεις κατά την σπογγώδη μοίρα ή/και αποτιτανωμένα κατάλοιπα εντός του μυελικού αυλού, ιδίως κατά την διαμεταφυσιακή ζώνη.

Τα ευρήματα παρουσιάζονται στους Πίνακες Β.2.24 ως Β.2.32 και τις Εικόνες Β.2.14 ως Β.2.148.

Στον πληθυσμό της οδού Αγησάνδρου τα κριτήρια της αναιμίας διαπιστώθηκαν σε 30 (58,8%) από τους 51 ενηλίκους σκελετούς οι οποίοι αντιπροσωπεύονται ικανοποιητικά (με διατήρηση τουλάχιστον 1/3 του σκελετού), με προέλευση από 13 διαφορετικές ταφές (τάφοι 1, 4, 6, 9, 11, 17, 19, 26, 32, 39, βόρειο αρκοσόλιο, νότιο αρκοσόλιο και ελεύθερη ταφή) σε σύνολο 22 ταφικών κατασκευών (59,1%). Εξεσημασμένα σημεία αναιμίας αφορούν σε 13 σκελετούς (25,4%).

Οι εκδηλώσεις αναιμίας αφορούν σε εξεσημασμένη ανάπτυξη της σπογγώδους μοίρας με συνοδό μεταβολή της φυσιολογικής ανατομικής διαμόρφωσης των οστών και περιλαμβάνουν διαπλάτυνση των μεταφύσεων με συνοδό απαλειφή των ανατομικών αυχένων και σωληνώδη ή ροπαλοειδή διαμόρφωση του οστικού περιγράμματος (τάφος 6, Σκελετός Σ6Α, τάφος 19, σκελετός Σ19, βόρειο αρκοσόλιο, νότιο αρκοσόλιο, σκελετοί ΝΑΣ2 και ΝΑΣ4, τάφος 25, τάφος 4), κυβοειδείς επιγονατίδες (τάφος 6, σκελετός Σ6Α, βόρειο αρκοσόλιο και νότιο αρκοσόλιο), μετακάρπια με τετράγωνη διατομή (βόρειο αρκοσόλιο), διαμόρφωση φιάλης Erlenmeyer κατά το άπω τριτημόριο των μηριαίων οστών (νότιο αρκοσόλιο, σκελετός ΝΑΣ2, βόρειο αρκοσόλιο, σκελετός ελεύθερης ταφής ΕΤ1), πυραμοειδείς/κωνοειδείς φάλαγγες (τάφος 6, σκελετοί 6Α και 6Ε, τάφος 32, σκελετός 32Α, τάφος 39, σκελετός 39Ε) και οσφυϊκούς σπονδύλους με διαπλάτυνση των

**Πίνακας Β.2.24. Νεκροταφείο οδού Αγησάνδρου. Παθολογικές εκδηλώσεις σε ενηλίκους σκελετούς, συμβατές με επιπλοκές της δρεπανοκυτταρικής νόσου που διαπιστώνονται κατά τον μακροσκοπικό και ακτινολογικό έλεγχο των οστών των άκρων.**

| Τάφος | Σκελετός | I | II | III | IV | V | VI | VII | VIII | IX | X |
|---|---|---|---|---|---|---|---|---|---|---|---|
| 1 | Σ1 | | + | | + | | | Μετατάρσιο | | | |
| | Σ1Α | | + | | + | | | Μετατάρσιο | | | |
| 4 | Σ4 | + | + | | | | | Μετατάρσιο | | | |
| | Σ4Α | | | | ++ | | + | | | | |
| | 4Β | + | + | + | ++ | | + | Μετατάρσιο | | | |
| | 4Χ | | | ++ | ++ | | | | | | |
| 5 | Σ5 | | | + | | | + | Μετατάρσιο | | + | + |
| | 5Α | + | + | | | + | | | + | | |
| 6 | 6Α | + | | + | ++ | + | | Μετατάρσιο Αστράγαλος | | | |
| | 6Β | | | | + | | + | | | | |
| | 6Δ | | | | ++ | | | Μετατάρσιο Αστράγαλος | | | |
| 9 | Σ9 | + | + | + | ++ | | + | | + | + | |
| | 9Α | + | + | | ++ | + | + | | | | |
| 11 | Σ11 | + | + | + | + | | | | | | |
| | Σ11Α | + | + | | + | | | | | | |
| 14 | Σ14 | + | | | + | | | | | | |
| 17 | Σ17 | | + | | + | | | | + | | |
| 19 | Σ19Β | + | | | + | | | | | | |

| Πίνακας Β.2.24 (συνέχεια). Νεκροταφείο οδού Αγησάνδρου. Παθολογικές εκδηλώσεις σε ενηλίκους σκελετούς, συμβατές με επιπλοκές της δρεπανοκυτταρικής νόσου που διαπιστώνονται κατά τον μακροσκοπικό και ακτινολογικό έλεγχο των οστών των άκρων. | | | | | | | | | | | |
|---|---|---|---|---|---|---|---|---|---|---|---|
| **Τάφος** | **Σκελετός** | I | II | III | IV | V | VI | VII | VIII | **IX** | **X** |
| **Βόρειο αρκοσόλιο** | ΒΑΣ7Α | + | + | | ++ | + | | Ζεύγος βραχιονίων | | | + |
| | ΒΑΣ8 | | + | | ++ | | | | | | |
| | ΒΑ1 | | | + | | + | | | | | |
| | ΒΑ2 | + | + | | + | | | | | | |
| | ΒΑ3 | + | | | | | | | | | |
| | ΒΑ4 | | + | + | ++ | | | | | | |
| | ΒΑ5 | + | + | | | | | | | | |
| **Νότιο αρκοσόλιο** | ΝΑΣ1 | | | | | | | Βραχιόνιο | | | |
| | ΝΑΣ2 | + | | + | + | + | | Μετατάρσιο | | | |
| | ΝΑΣ3 | | | | | | | | | | |
| | ΝΑΣ4 | + | | | | + | | Βραχιόνιο Μηριαίο Μετατάρσιο | | | + |
| | ΝΑΧ | + | | | | | | | | | |
| 32 | Σ32α | + | + | | ++ | + | + | | | | |
| | Σ32β | | | | + | + | + | | + | + | |
| | Σ32 | | | | + | | | | | | |
| 39 | Σ39Ε | | | + | ++ | + | + | | + | + | |
| | Σ39α | + | | | + | + | | | + | | |

| Πίνακας Β.2.24 (συνέχεια). Νεκροταφείο οδού Αγησάνδρου. Παθολογικές εκδηλώσεις σε ενηλίκους σκελετούς, συμβατές με επιπλοκές της δρεπανοκυτταρικής νόσου που διαπιστώνονται κατά τον μακροσκοπικό και ακτινολογικό έλεγχο των οστών των άκρων. | | | | | | | | | | | |
|---|---|---|---|---|---|---|---|---|---|---|---|
| **Τάφος** | **Σκελετός** | I | II | III | IV | V | VI | VII | VIII | **XI** | **X** |
| **Ελεύθερες ταφές** | ΣΕΤ1 | + | + | + | + | | | Βραχιόνιο | + | | |
| | ΣΕΤ2 | + | + | | | | + | | | + | + |
| | ΣΕΤ3 | + | + | | | | | | + | | |
| 25 | Σ25 | + | + | | | | + | Μετατάρσιο Μηριαίο | | + | |
| | 25Α | + | + | + | + | + | + | Μετατάρσιο | | + | |
| | 25Β | + | + | + | + | | + | | | | |
| 26 | 26 | + | | ++ | + | | + | Μετατάρσιο | | + | |
| | 26Χ | | | | | | | | | | |
| **Σαρκοφάγος** | ΣΑΑ | | | | | | | Μηριαίο | + | | |
| | ΣΑΒ | | | | ++ | | + | Βραχιόνιο | + | | + |
| | ΣΑΓ | | | | | | | | + | | |

I. Περιοστική αντίδραση, II. Αδρή/κατακερματισμένη επιφάνεια, III. Λυτικές βλάβες, IV. Αναιμία. Ελέγχονται τουλάχιστον τρία από τα παρακάτω: αδροποίηση δοκιδωτού προτύπου, λέπτυνση φλοιού, σημείο διπλού φλοιού ή διεύρυνση μεταφύσεων, V. Ανισοσκελία (ανισομήκη ή/και ανισοπλατή οστά), VI. Σκληρυντική εικόνα /πάχυνση φλοιού, VII. Οστεονέκρωση της κεφαλής (κατά την κεφαλή των βραχιονίων/μηριαίων/ μεταταρσίων/αστραγάλων), VIII. Εστιακές λυτικές αλλοιώσεις επιφανείας, IX. Δακτυλίτιδα, X. Οστεοαρθρίτιδα κατά την βραχιόνια κεφαλή.

**Πίνακας Β.2.25. Νεκροταφείο οδού Αγησάνδρου. Εστιακές λυτικές αλλοιώσεις των οστών των άκρων ή/και πρότυπο κατακερματισμένου φλοιού σε νεαρούς σκελετούς.**

| Σκελετός | Ηλικία (έτη) | Οστό |
|---|---|---|
| Σ4Ζ | <0,5 | ΚΔ |
| Σ4-0395 | <0,5 | ΚΜ |
| Σ18α | <0,5 | ΚΜ, ΒΧ |
| 6-567 | <0,5 | ΚΔ |
| Σ16 | 0,5-1,5 | ΜΡ, ΚΔ, ΦΧ |
| 25-0295 | 2,5-3,5 | ΜΡ |
| Σ26Ζ | 2,5-3,5 | ΚΔ, ΠΛ |
| Σ6Ζ | 2,5-3,5 | ΒΧ |
| ΒΑ-ανώνυμο | 2,5-3,5 | ΒΧ |
| 9-0134 | 3,5-4,5 | ΚΜ |
| Σ18-2 | 3,5-4,5 | ΒΧ |
| ΒΑ-0890 | 3,5-4,5 | ΒΧ, ΒΧ |
| ΣΑ-017 | 4,5-5,5 | ΚΜ, ΛΓ |
| Σ19 | 4,5-5,5 | ΠΝ |
| Σ26-419 | 4,5-5,5 | ΠΝ |
| Σ26-415 | >5,5 | ΩΛ, ΩΛ |
| ΒΑ-ανώνυμο | >5,5 | ΒΧ, ΩΛ, ΚΔ |
| Σ39Α | >5,5 | ΠΛ |
| ΒΑ-0644 | >5,5 | ΜΤ |
| Σ-32 | >5,5 | ΜΡ, ΚΜ |

ΒΧ: Βραχιόνιο, ΚΔ: Κερκίδα, ΩΛ: Ωλένη, ΦΧ: Φάλαγγες άκρας χειρός, ΜΡ: Μηριαίο, ΚΜ: Κνήμη, ΠΝ: Περόνη, ΠΛ: Πλευρές, ΛΓ: Λαγόνιο.

| Πίνακας Β.2.26. Νεκροταφείο οδού Αγησάνδου. Οδοντοφατνιακή και γναθική παθολογία. | | |
|---|---|---|
| **Σκελετός** | **Ακτινολογικό πρότυπο κλίμακας** | **Ακτινολογική εικόνα οστεονέκρωσης κατά την σπογγώδη μοίρα του σώματος της γνάθου** |
| ΣΑΚρΔ | 3 | + |
| ΣΑΚρΔ΄ | 3 | + |
| 4ΚρΓ | 3 | - |
| ΣΕΤ1 | 3 | - |
| Σ4Β | 2 | - |
| Σ17 | 2 | + |
| ΝΑΚρΕ | 2 | - |
| ΒΑ-ΚρΔ | 2 | - |
| ΣΑΚρΔ΄΄ | 2 | - |
| ΒΑ-ΚρΔ(Α) | 2 | - |
| Ανώνυμο | 2 | - |
| Ανώνυμο | 1 | - |
| 25ΚρΓ | 1 | - |
| 9-ΚρΑ | 1 | + |
| 39Ε | 1 | - |
| ΣΑΚρΔ΄΄΄ | 1 | - |
| 4-ΚρΒ | 1 | - |
| ΒΑ-Κρ8 | 1 | + |
| Σ1 | 1 | + |
| Σ4Ε | 1 | + |
| ΝΑΣ2 | +/- | + |

| Πίνακας Β.2.26 (συνέχεια). Νεκροταφείο οδού Αγησάνδου. Οδοντοφατνιακή και γναθική παθολογία. | | |
|---|---|---|
| **Σκελετός** | **Ακτινολογικό πρότυπο κλίμακας** | **Ακτινολογική εικόνα οστεονέκρωσης κατά την σπογγώδη μοίρα του σώματος της γνάθου** |
| Σ3Α | +/- | + |
| Σ4Δ | +/- | - |
| Σ1΄ | +/- | - |
| Σ14 | +/- | + |
| Σ6ΚρΑ | +/- | + |
| 25ΚρΑ | - | - |
| Ανώνυμο | - | - |
| Ανώνυμο | - | - |
| Σ32Α | - | - |

Βαθμοί εκδήλωσης ακτινολογικού πρότυπου κλίμακας: 1, 2 και 3, (+/-): Αδιευκρίνιστο, (+): Παρουσία χαρακτηριστικού, (-): Απουσία χαρακτηριστικού.

πετάλων των σπονδυλικών τόξων (νότιο αρκοσόλιο, τάφος 4). Στο εγγύς τμήμα του μηριαίου ελέγχεται διόγκωση του ελάσσονα τροχαντήρα και εξεσημασμένη διεύρυνση των χώρων της σπογγώδους μοίρας συστοίχως (τάφος 39, σκελετός 39Ε και βόρειο αρκοσόλιο). Λαγόνια οστά εκδηλώνουν ακτινωτή διάταξη της σπογγώδους μοίρας “δίκην βεντάλιας". Ακόμη, ελέγχονται φάλαγγες, μετατάρσια και άλλα οστά νεαρών σκελετών με διευρυμένα τροφοφόρα τρήματα καθώς και κρανία με εξεσημασμένο ανάγλυφο των αγγειακών αυλάκων των μηνιγγικών αρτηριών και των κύριων κλάδων τους.

**Πίνακας Β.2.27. Νεκροταφείο οδού Αγησάνδρου. Ευρήματα ανισοσκελίας από τα μακρά οστά των άκρων.**

| Τάφος | Σκελετός | Οστά |
|---|---|---|
| 1 | 1-08 | ΜΤ |
| 5 | Σ5 | ΒΧ |
| 6 | Σ6Α | ΩΛ |
| 9 | Σ9 | ΒΧ |
| 32 | Σ32Β | ΒΧ |
| 39 | Σ39Α | ΒΧ |
| ΝΑ | ΝΑΣ2 | ΚΔ |
| ΝΑ | ΝΑΣ3 | ΚΔ |
| ΝΑ | ΝΑΣ4 | ΚΔ |
| ΝΑ | ΝΑΣ4 | ΩΛ |
| ΒΑ | ΒΑΣ7Α | ΒΧ |
| ΒΑ | ΒΑ΄΄ | ΜΤ |
| ΒΑ | ΒΑ΄ | ΩΛ |
| ΒΑ | ΒΑ-0956 | ΜΤ |
| ΕΤ | ΣΕΤ2Α | ΚΜ |
| ΕΤ | ΣΕΤ3 | ΒΧ |
| 39 | 39Ε | ΒΧ |
| 32 | Σ32΄ | ΒΧ |

ΒΑ: Βόρειο αρκοσόλιο, ΝΑ: Νότιο αρκοσόλιο, ΕΤ: Ελεύθερη ταφή, ΒΧ: Βραχιόνιο οστό, ΩΛ: Ωλένιο οστό, ΚΔ: Κερκιδικό οστό, ΜΤ: Μετατάρσιο, ΚΜ: Κνημιαίο οστό.

**Πίνακας Β.2.28. Νεκροταφείο οδού Αγησάνδρου. Οστεονέκρωση της κεφαλής στα μικρά οστά των άκρων.**

| Τάφος | Σκελετός | Οστά |
|---|---|---|
| 1 | Σ1 | ΜΚ |
| | Σ1Α | ΜΚ, ΦΧ |
| 5 | Σ5 | ΜΤ, ΜΚ |
| 6 | Σ6Α | ΜΤ |
| | Σ6Δ | ΜΤ |
| 9 | Σ9 | ΜΤ, ΜΚ |
| 25 | Σ25 | ΜΤ |
| | Σ25-1 | ΜΤ |
| 26 | Σ26 | ΜΤ, ΦΧ |
| ΒΑ | ΒΑ1 | ΜΤ, ΜΚ |
| | ΒΑ2 | ΜΤ |
| | ΒΑ3 | ΜΤ, ΦΧ |
| | ΒΑ4 | ΜΤ |
| ΝΑ | ΝΑ1 | ΜΤ |
| | ΝΑ2 | ΜΤ, ΜΚ |

ΒΑ: Βόρειο αρκοσόλιο, ΝΑ: Νότιο αρκοσόλιο, ΜΚ: Μετακάρπια, ΜΤ: Μετατάρσια, ΦΧ: Φάλαγγες άκρας χειρός, ΦΠ: φάλαγγες κάτω άκρου (ποδός).

| Πίνακας Β.2.29. Νεκροταφείο οδού Αγησάνδρου. Απεικονιστικά ευρήματα δακτυλίτιδας. | | | |
|---|---|---|---|
| **Τάφος** | **Σκελετός** | **Ηλικία (έτη)** | **Οστά** |
| 4 | Σ4-Ζ | 0,5-1,5 | ΜΤ, ΦΧ |
| | Σ4-084 | 0,5-1,5 | ΦΧ |
| 6 | Σ6Η | 2,5-3,5 | ΜΤ, ΦΧ |
| 16 | Σ16-1 | 0,5-1,5 | ΜΤ |
| | Σ16-2 | >5,5 | ΜΤ, ΜΚ, ΦΧ |
| 18 | Σ18-1 | 0,5-1,5 | ΜΤ, ΜΚ, ΦΧ |
| | Σ18-2 | 3,5-4,5 | ΦΧ |
| ΒΑ | ΒΑ1 | 3,5-4,5 | ΜΤ |
| | ΒΑ2 | >5,5 | ΜΤ |
| | ΒΑ3 | 0,5-1,5 | ΦΧ |
| 26 | Σ261 | >5,5 | Φ |
| | Σ262 | 2,5-3,5 | ΜΤ, ΜΚ, ΦΠ |
| | Σ263 | >5,5 | ΜΤ, ΦΧ |
| 40 | Σ40 | 4,5-5,5 | ΜΤ, ΦΧ |

ΒΑ: Βόρειο αρκοσόλιο, ΜΚ: Μετακάρπια, ΜΤ: Μετατάρσια, ΦΧ: Φάλαγγες άνω άκρου (χειρός), ΦΠ: Φάλαγγες κάτω άκρου (ποδός), τα ευρήματα δακτυλίτιδας αφορούν σε τουλάχιστον τρία από τα παρακάτω απεικονιστικά/μακροσκοπικά ευρήματα: πάχυνση/σκληρυντική εικόνα φλοιού, περιοστική αντίδραση, λυτικές αλλοιώσεις, αποτιτανωμένα στοιχεία αυλού ή/και αμφίκυρτο περίγραμμα του σώματος, αδρό πρότυπο δοκίδωσης, ακτινοδιαυγαστικές περιοχές της σπογγώδους μοίρας που προσομοιάζουν με “ψευδοκύστεις”.

**Πίνακας Β.2.30. Νεκροταφείο οδού Αγησάνδρου. Αλλοιώσεις δρεπανοκυτταρικής νόσου της διπλόης και της ενδο-εξωκράνιας επιφάνειας σε νεαρά κρανία.**

| Τάφος | Σκελετός | Ηλικία (έτη) | Διπλόη | Έσω πλάκα | Έξω πλάκα | *Cribra orbitalia* |
|---|---|---|---|---|---|---|
| ΒΑ | ΒΑΣ4Α | 1,5-2,5 | - | - | - | Χ |
| | ΒΑΣ18 | 2,5-3,5 | - | + | + | - |
| | ΒΑΚρΕ | 3,5-4,5 | + | + | + | + |
| | ΒΑΚρΣΤ | 15-17 | ++ | + | + | - |
| ΣΑ | ΣΑΚρβ1δ | 1,5-2,5 | + | + | + | + |
| | ΣΑΚρβ1β | 2,5-3,5 | + | + | + | + |
| | ΣΑΚρβ1γ | 3,5-4,5 | + | + | + | - |
| | ΣΑΚρβ1α | 5,5-6,5 | + | + | + | + |
| 6 | Σ6ΚρΕ | 5,5-6,5 | + | + | - | - |
| | Σ6ΚρΔ | 15-17 | + | + | - | - |

ΒΑ: Βόρειο αρκοσόλιο, ΣΑ: Σαρκοφάγος, (+): το γνώρισμα είναι παρόν, (-): το γνώρισμα απουσιάζει, Χ: το γνώρισμα δεν μπορεί να αξιολογηθεί λόγω ταφονομικών βλαβών, (++): αναγνωρίζεται σύνθετο (στιβαδωτό/ψηκτροειδές) πρότυπο διπλόης.

Από τον προσωπικό σκελετό, ανάλογες εκδηλώσεις αφορούν κατά κύριο λόγο στις κάτω γνάθους οι οποίες ελέγχονται ογκώδεις κατά το σώμα και με αδροποίηση του προτύπου δοκίδωσης κατά τον μακροσκοπικό ή/και απεικονιστικό έλεγχο. Ειδικότερα, κατά την απεικονιστική ανάλυση με ψηφιακή ακτινογραφία αναδείχθηκε το ακτινολογικό πρότυπο “κλίμακας” σε ισχυρό ή μέτριο βαθμό στις 11 από 31 γνάθους (35,5%) που ελέγχθηκαν. Το πρότυπο ελέγχεται σαφές/ισχυρό σε τουλάχιστον 4 περιπτώσεις (12,9%),

**Πίνακας Β.2.31. Νεκροταφείο οδού Αγησάνδρου. Αλλοιώσεις δρεπανοκυτταρικής νόσου της βραχιονίου κεφαλής.**

| Τάφος | Σκελετός | Οστεοαρθρίτιδα | Βραχιόνιο | Οστεονέκρωση | Καθίζηση |
|---|---|---|---|---|---|
| 5 | Σ5 | + | Δ | + | +/- |
| NA | ΝΑΣ4 | + | Δ | + | + |
| | ΝΑ0366 | - | Δ | + | - |
| ET | ΣΕΤ1Α | - | Α | - | - |
| ΣΑ | ΣΑ074 | + | Δ | + | - |
| ΒΑ | ΒΑΣ7Α | + | Δ/Α | +/+ | +/- |
| | ΒΑ | + | Α | + | + |
| 19 | Σ19 | + | Δ | + | - |
| 26 | 26-397 | + | Δ | Χ | - |
| 32 | Σ32 | - | Δ/Α | +/+ | -/- |

Οστεοαρθρίτιδα: Μακροσκοπική εκτίμηση, Οστεονέκρωση: Απεικονιστικά εκτίμηση, Καθίζηση: Μακροσκοπική εκτίμηση, ΒΑ: Βόρειο αρκοσόλιο, ΝΑ: Νότιο αρκοσόλιο, ΣΑ: Σαρκοφάγος, ΕΤ: Ελεύθερη ταφή, Δ: Δεξιό βραχιόνιο οστό, Α: Αριστερό βραχιόνιο οστό, Δ/Α: Ζεύγος βραχιόνιων οστών, (+): το γνώρισμα ελέγχεται, (-): το γνώρισμα δεν ελέγχεται, (Χ): το γνώρισμα δεν μπορεί να αξιολογηθεί λόγω ταφονομικών βλαβών, (+/+): το γνώρισμα ελέγχεται και στα δύο οστά του ζεύγους βραχιόνιων, (+/-): το γνώρισμα ελέγχεται στο δεξιό οστό ενώ δεν ελέγχεται στο αριστερό οστό του ζεύγους βραχιόνιων, (-/+): το γνώρισμα δεν ελέγχεται στο δεξιό οστό ενώ ελέγχεται στο αριστερό οστό του ζεύγους βραχιόνιων, (-/-): το γνώρισμα δεν ελέγχεται σε κανένα από τα δύο οστά του ζεύγους βραχιόνιων.

**Πίνακας Β.2.32. Νεκροταφείο οδού Αγησάνδρου. Αλλοιώσεις δρεπανοκυτταρικής νόσου της μηριαίας κεφαλής.**

| Τάφος | Σκελετός | Οστεοαρθρίτιδα | Μηριαίο | Οστεονέκρωση | Καθίζηση |
|---|---|---|---|---|---|
| 5 | Σ5 | + | Δ | + | Χ |
| 9 | 4-0166 | +/+ | Δ/Α | +/- | -/- |
| | ΒΑ0824 | -/- | Δ/Α | +/+ | -/+ |
| | ΒΑ1 | + | Δ | - | - |
| ΒΑ | ΒΑ2 | - | Α | + | + |
| | ΒΑ3 | - | Δ | + | - |
| | ΒΑΣ7Α | + | Α | - | - |
| ΝΑ | ΝΑΣ2 | - | Α | - | + |
| 19 | ΝΑΣ4 | -/- | Δ/Α | +/+ | +/- |
| 25 | 25-01 | - | Δ | + | + |
| ΣΑ | ΣΑ01 | + | Δ | + | + |
| 32 | Σ32 | +/+ | Δ/Α | -/- | -/- |

Οστεοαρθρίτιδα: Μακροσκοπική εκτίμηση, Οστεονέκρωση: Απεικονιστική εκτίμηση, Καθίζηση: Μακροσκοπική/απεικονιστική εκτίμηση, ΒΑ: Βόρειο αρκοσόλιο, ΝΑ: Νότιο αρκοσόλιο, ΣΑ: Σαρκοφάγος, Δ: Δεξιό μηριαίο οστό, Α: Αριστερό μηριαίο οστό, Δ/Α: Ζεύγος μηριαίων οστών, (+): το γνώρισμα ελέγχεται, (-): το γνώρισμα δεν ελέγχεται, (Χ): το γνώρισμα δεν μπορεί να αξιολογηθεί λόγω ταφονομικών βλαβών, (+/+): το γνώρισμα ελέγχεται και στα δύο οστά του ζεύγους μηριαίων, (+/-): το γνώρισμα ελέγχεται στο δεξιό οστό ενώ δεν ελέγχεται στο αριστερό οστό του ζεύγους μηριαίων, (-/+): το γνώρισμα δεν ελέγχεται στο δεξιό οστό ενώ ελέγχεται στο αριστερό οστό του ζεύγους μηριαίων, (-/-): το γνώρισμα δεν ελέγχεται σε κανένα από τα δύο οστά του ζεύγους μηριαίων.

**Εικόνα Β.2.**14. Νεκροταφείο οδού Αγησάνδρου. Τάφος 4 Σκελετός Σ4Ζ. Άνω: τελική φάλαγγα και μετατάρσια βρέφους (0-6 μηνών). Σκληρυντική αλλοίωση κατά το άπω άκρο και την βάση της φάλαγγας (κεφαλές βελών), σκληρυντική εικόνα συνολικά και πάχυνση φλοιού στο τελευταίο μετατάρσιο δεξιά (αστερίσκος). Κάτω: ελεύθερα τόξα θωρακικών και αυχενικών σπονδύλων, ζεύγος περονών, κερκίδα (αστερίσκος). Στα μακρά οστά διακρίνεται το πρότυπο της κατακερματισμένης επιφάνειας, με σαφή τμηματική κατανομή η οποία είναι ευκρινέστερη στο κερκιδικό οστό (αστερίσκος) και συμμετρική μεταξύ των περονιαίων οστών.

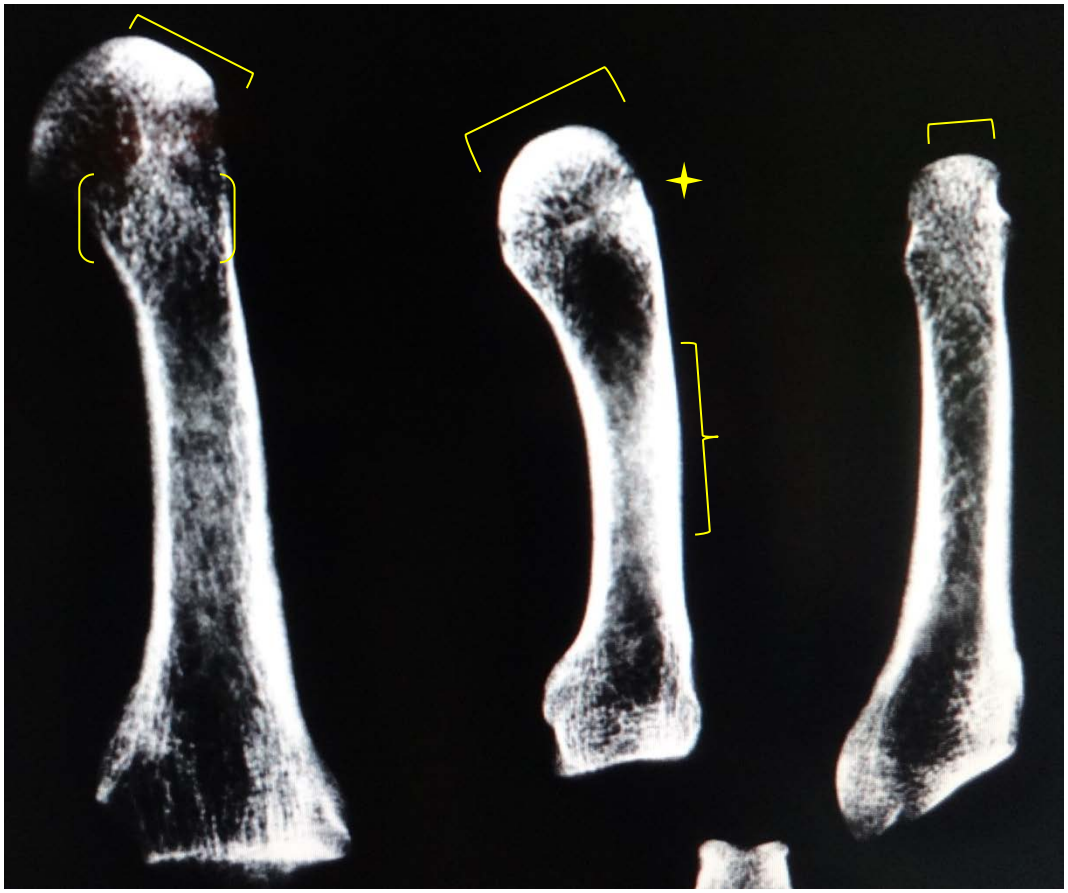

**Εικόνα Β.2.**15. Νεκροταφείο οδού Αγησάνδρου. Τάφος 1. Σκελετός Σ1. Μετατάρσια οστά και μετακάρπιο 1-025 (αστερίσκος). Σκληρυντικές περιοχές ή/και επιπέδωση της κεφαλής, εικόνα οστεονέκρωσης της κεφαλής (αγκύλες). Διευρυμένες μεταφύσεις. Διαταραχή της αρχιτεκτονικής της σπογγώδους (διπλή αγκύλη). Σχετική διεύρυνση του αυχένα, εστιακή πάχυνση φλοιού (αγκύλη με άκανθα).

ενδιάμεσο σε 7 περιπτώσεις (22,6%) και ασθενές σε 9 περιπτώσεις (29,0%). Σε 9 κάτω γνάθους από το νεκροταφείο του Αγίου Σπυρίδωνα που ελέγχθηκαν απεικονιστικά, καμία δεν ανέδειξε ισχυρό πρότυπο κλίμακας, ενώ σε δύο περιπτώσεις (22%) σημειώθηκε ενδιάμεση επικράτηση του προτύπου. Εικόνα μαζικής διαταραχής κατά το σώμα της

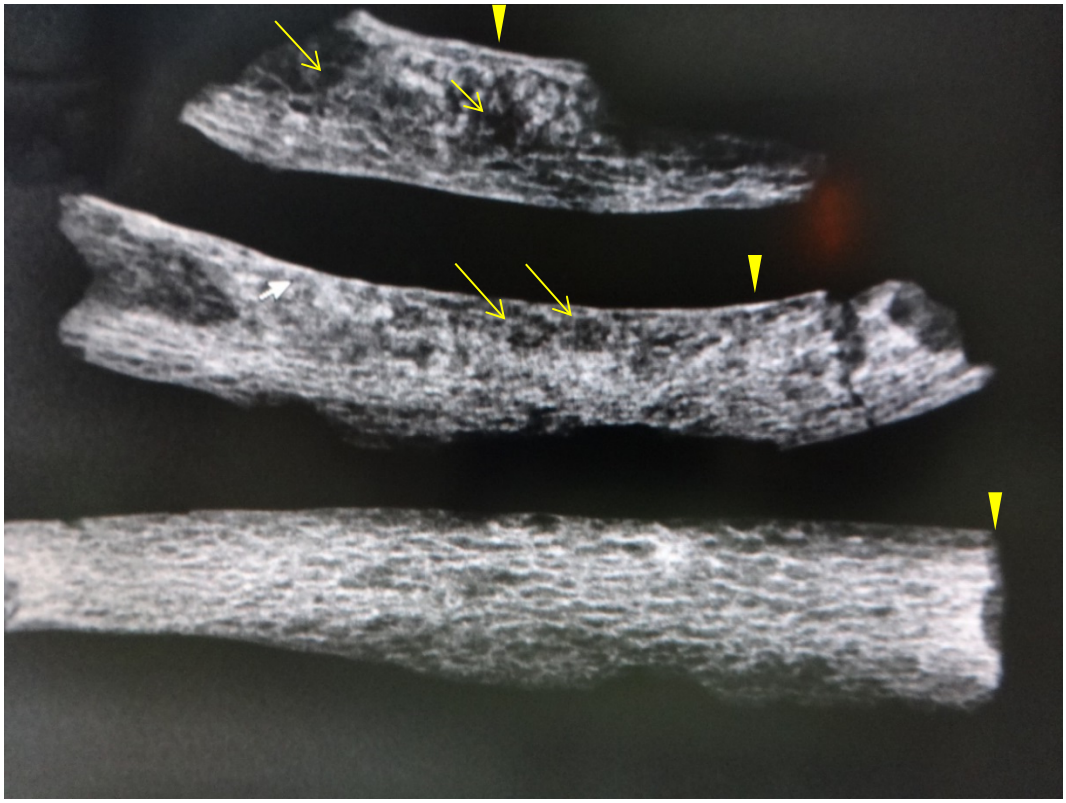

**Εικόνα Β.2**.16. Νεκροταφείο οδού Αγησάνδρου. Τάφος 1. Σκελετός Σ1. Σώματα πλευρών. Διαταραχή της αρχιτεκτονικής της σπογγώδους ουσίας, ακτινοδιαυγαστικές περιοχές (βέλη), σκληρυντικός φλοιός (κεφαλές βελών).

γνάθου συμβατή με οστεομυελίτιδα/οστεονέκρωση αναδείχθηκε απεικονιστικά σε 11 από 31 γνάθους της οδού Αγησάνδρου που ελέγχθηκαν (35,5%). Κρανίο νεαρού ενηλίκου (ΒΑ-Σ10Α) εμφανίζει ανάπτυξη σπογγώδους οστού εντός του ιγμορείου άντρου, εξεσημασμένη προς τα πίσω ανάπτυξη των ιγμορείων άντρων και αναπεπταμένα τα έξω τοιχώματα του απιοειδούς στομίου, απαλειφή των υποκροτάφιων βόθρων, των κυνικών βοθρίων, των υπερόφρυων τόξων και του μεσόφρυου, της μετωπορινικής γωνίας και των άνω αυχενικών γραμμών, καθώς και προβολή της φατνιακής απόφυσης της άνω γνάθου.

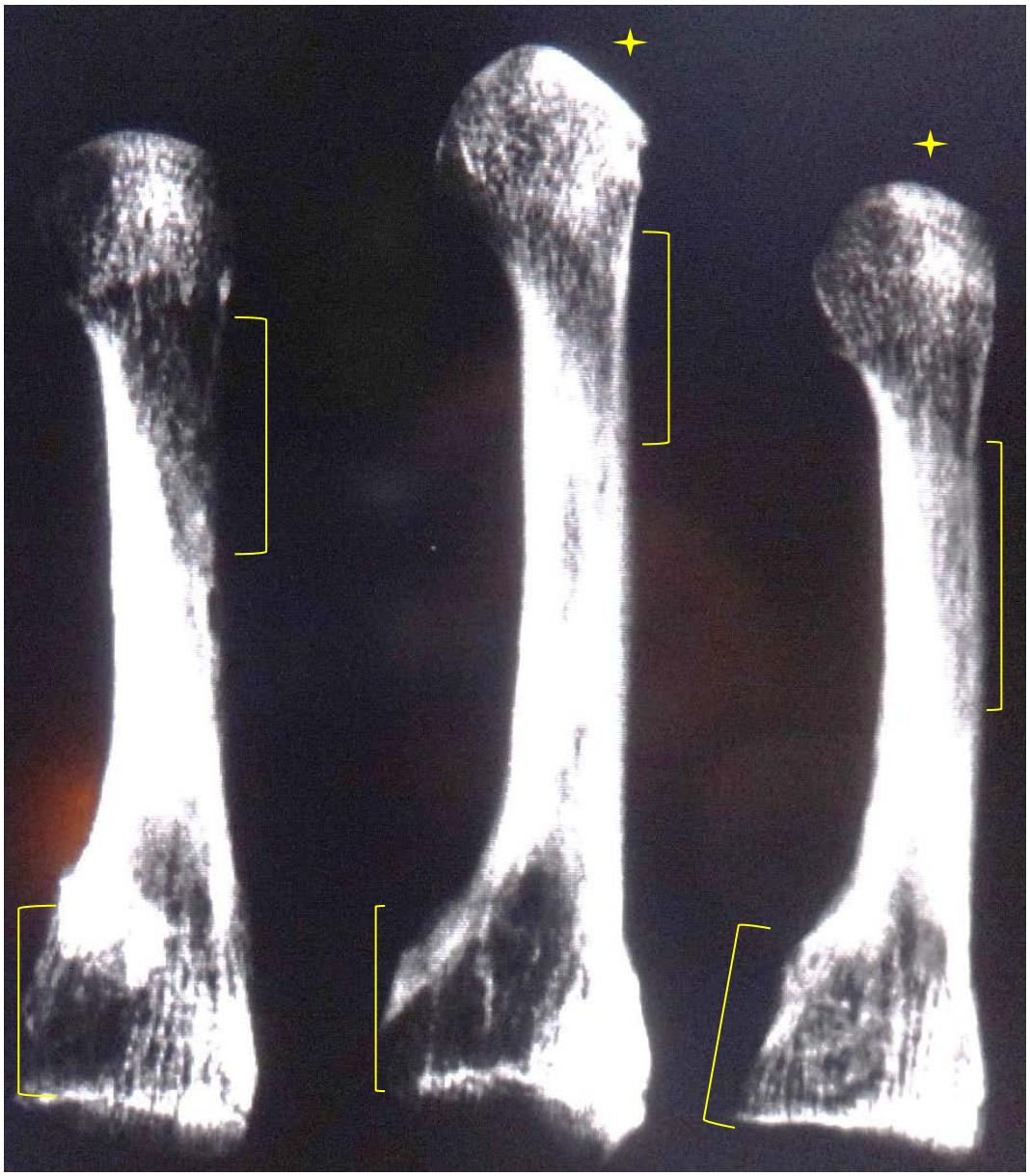

**Εικόνα Β**.2.17. Νεκροταφείο οδού Αγησάνδρου. Τάφος 5. Σκελετός Σ5. Μετατάρσια οστά. Οστεοσκληρυντική εικόνα κατά το σώμα, οστεολυτικές αλλοιώσεις του φλοιού κατά την ενδοστική μοίρα (αγκύλες), σκληρυντικές αλλοιώσεις/βαθμός επιπέδωσης κατά την κεφαλή (αστερίσκοι).

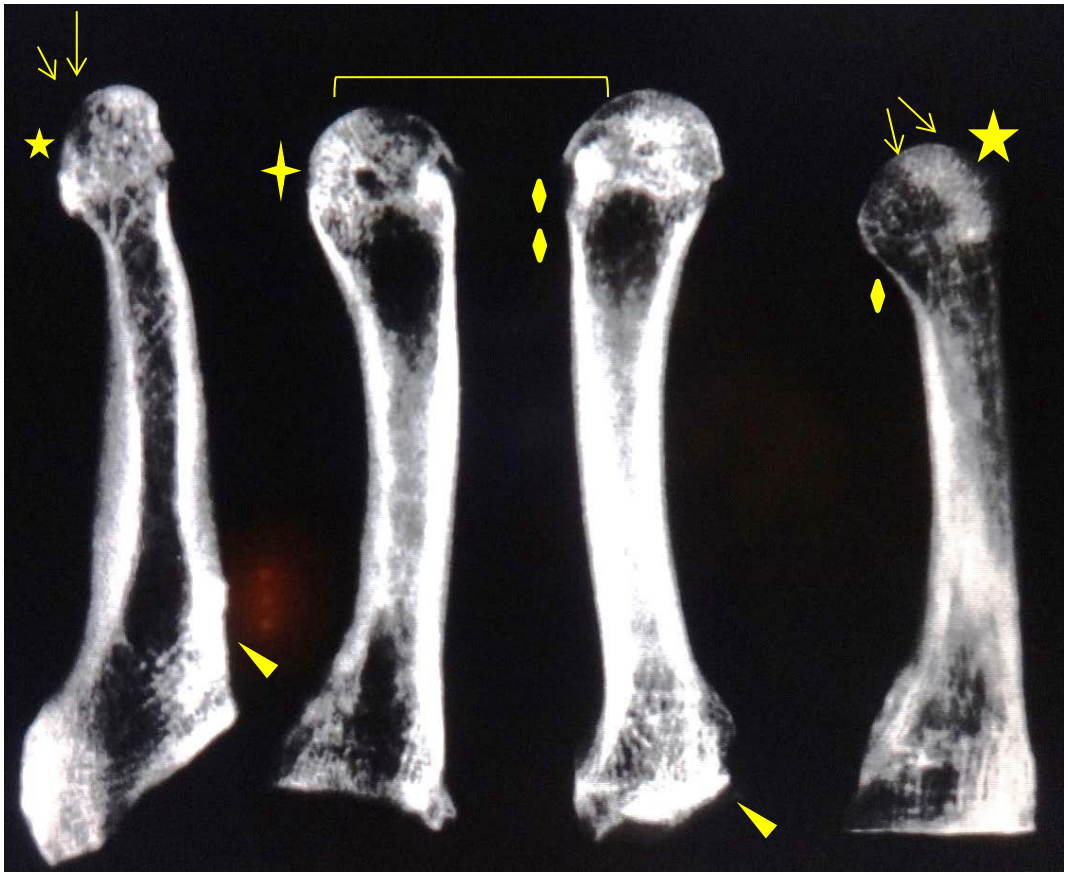

**Εικόνα Β**.2.18. Νεκροταφείο οδού Αγησάνδρου. Τάφος 5. Σκελετός Σ5:. Μετατάρσια (πεντάκτινοι αστερίσκοι) και μετακάρπια οστά. Αριστερά: 5ο μετατάρσιο, οστεοσκληρυντική εικόνα κατά την ενδοστική μοίρα του φλοιού, διαβρωτικές και σκληρυντικές αλλοιώσεις κεφαλής (βέλη), σκληρυντικές αλλοιώσεις των αρθρικών επιφανειών (κεφαλές βελών). 2ο μετακάρπιο (διπλός ρόμβος): εκσεσημασμένη πάχυνση του φλοιού μερική απαλειφή του αυλού. Κυματοειδής, έκγλυφη παρυφή της σκληρυντικής ενδοστικής ευκρινέστερη στο 3ο μετακάρπιο (αστερίσκος) και ισχυρά διευρυμένες μεταφύσεις. 4ο μετατάρσιο (μονήρης ρόμβος): στικτές σκληρυντικές αλλοιώσεις στην άνω μοίρα της κεφαλής, ανομοιογενώς σκληρυντικός φλοιός κατά το σώμα.

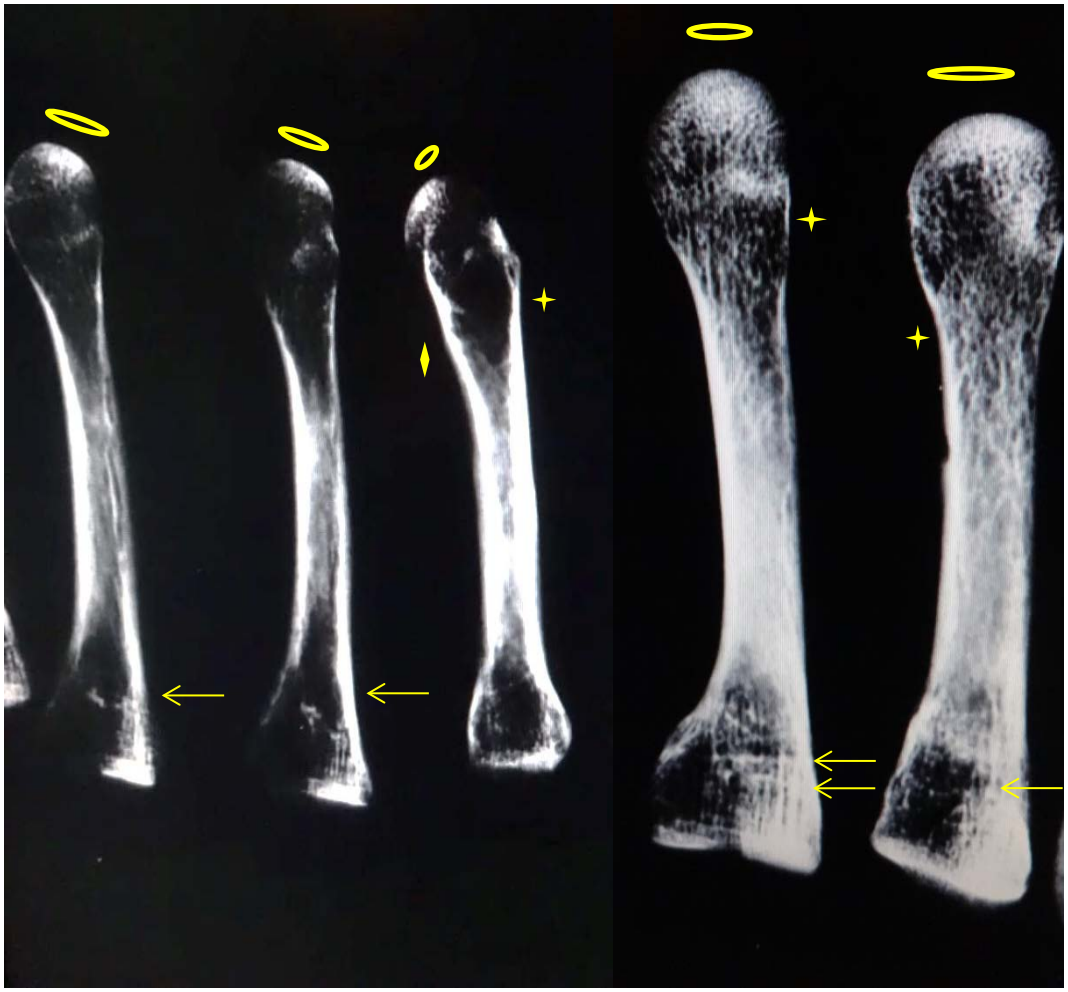

**Εικόνα Β.2.**19. Νεκροταφείο οδού Αγησάνδρου. Τάφος βορείου αρκοσολίου. Μετατάρσια οστά. Διεύρυνση του αυχένα (αστερίσκοι). Σκληρυντικές αλλοιώσεις της κεφαλής ή/και επιπέδωση κατά την άνω μοίρα της κεφαλής (κύκλοι). Γραμμές του Harris κατά τις εγγύς μεταφύσεις (βέλη). Ανώμαλη μορφολογία και παχυσμένος, έντονα σκληρυντικός φλοιός κατά το σώμα με συνοδό βαθμό απαλειφής του αυλού (ρόμβος). Στο πρώτο από αριστερά μετατάρσιο ελέγχεται το πρότυπο διάσχισης φλοιού κατά την ραχιαία επιφάνεια.

**Εικόνα Β.2.**20. Νεκροταφείο οδού Αγησάνδρου. Τάφος 6. Σκελετός Σ6Α. Ζεύγος κνημιαίων οστών, πρόσθια επιφάνεια. Διαπλάτυνση των μεταφύσεων και αδροποίηση του φυσιολογικού οστικού περιγράμματος. Συμμετρικό πρότυπο αδρής/κατακερματισμένης επιφάνειας και απαλειφής φλοιού (αγκύλες). Οστεοαρθρίτιδα κατά το έσω σφυρό (βέλος).

**Εικόνα Β.2.**21. Νεκροταφείο οδού Αγησάνδρου. Τάφος 6. Σκελετός Σ6Α. Ζεύγος κνημιαίων οστών, πλαγιοπλάγια ακτινογραφία. Μερική απαλειφή του φυσιολογικού υπόκοιλου οστικού αναγλύφου, σωληνώδες οστικό περίγραμμα. Έντονα ακτινοδιαυγαστικές μεταφύσεις. Οι εγκάρσιες γραμμές του Harris ελέγχονται πολλαπλές κατά τα άπω τριτημόρια χωρίς να εκτείνονται καθ' όλη την εγκάρια διάμετρο της διάφυσης. Αλλοιώσεις οστεοαρθρίτιδας του έσω σφυρού (αριστερή κνήμη, βέλος).

**Εικόνα Β.2.**22. Νεκροταφείο οδού Αγησάνδρου. Τάφος 6. Σκελετός Σ6Α. Ζεύγος επιγονατίδων. Κυβοειδείς επιγονατίδες. Άνω: Κάτω μοίρα. Εκσεσημασμένη διεύρυνση της σπογγώδους ουσίας ιδιαίτερα εμφανής κατά τους κάτω πόλους. Συμμετρικά ελλείμματα φλοιώδους οστού κατά τους κάτω πόλους (αστερίσκοι). Σημειώνεται η παρουσία περιαρθρικού χείλους άμφω. Κάτω: Βάση. Αύξηση της προσθιοπίσθιας διαμέτρου και εξεσημασμένη ανάπτυξη της γραμμωτής πρόσθιας επιφάνειας λόγω της πρόσφυσης των τενόντιων ινών του τετρακεφάλου μυός.




**Εικόνα Β.2.**23. Νεκροταφείο οδού Αγησάνδρου. Τάφος 6. Σκελετός Σ6Α. Ζεύγος επιγονατίδων. Οπίσθια επιφάνεια. Κυβοειδείς επιγονατίδες. Αριστερή επιγονατίδα (αστερίσκος): στιλπνή αρθρική επιφάνεια με χαρακτήρα ελεφαντοστού (eburnation) και ανάγλυφο ενδεικτικό τριβής μεταξύ των αρθρούμενων οστών. Παρουσία περιαθρικού χείλους ελέγχεται άμφω. Οι διαβρώσεις κατά την οπίσθια επιφάνεια της δεξιάς επιγονατίδας μπορεί να συνδέονται με διαδικασίες φλεγμονής/νέκρωσης ή/και ταφονομικές παραμέτρους.

Σε ενήλικους σκελετούς εκδηλώνεται πλήρωση με σπογγώδη ουσία της μυελικής κοιλότητας σε μακρά οστών των άκρων (τάφος 6, σκελετός 6Δ, τάφος 9, σκελετός 9Β, νότιο αρκοσόλιο, βραχιόνιο ΝΑ-0440), ελλείμματα ή ρήγματα του οστικού φλοιού κατά τα χείλη των μεταφύσεων και αποκάλυψη της υποκείμενης σπογγώδους μοίρας με αδρή μορφολογία (νότιο αρκοσόλιο, βραχιόνιο ΝΑ-0381, βόρειο αρκοσόλιο, σκελετός ΒΑ-Σ8Α) καθώς και η παρουσία σπογγώδους οστού στο εσωτερικό του οστικού φλοιού (βόρειο αρκοσόλιο, σκελετός ΒΑ-Σ8Α, τάφος 4, κερκίδα 4-0608). Εξεσημασμένη τράχυνση της

**Εικόνα Β.2.**24. Νεκροταφείο οδού Αγησάνδρου. Τάφος 6. Σκελετός Σ6Α. Ζεύγος ωλενών. Αριστερά: άπω άκρα προς την κερκίδα. Δεξιά: έσω επιφάνεια. Ασυμμετρία αριστερά/δεξιά της διαμόρφωσης των οστών. Διόγκωση, διαπλάτυνση της άπω μοίρας και μερική απαλειφή του αυχένα της αριστερής ωλένης (αστερίσκος). Αλλοιώσεις επιφανείας φλοιού άμφω.

δοκίδωσης της σπογγώδους μοίρας εκδηλώνεται τυπικά κατά την άπω μετάφυση του βραχιονίου οστού (τάφος 6, σκελετός 6Α, τάφος 9, σκελετός 9Β, βόρειο αρκοσόλιο), το σώμα των πλευρών (τάφοι 5, 25, 26), τα λαγόνια οστά (βόρειο αρκοσόλιο, σκελετός ΒΑ-Σ7Α) και τα μικρά οστά των άκρων (νότιο αρκοσόλιο, ελεύθερη ταφή). Το πρότυπο του "διπλού φλοιού" αναγνωρίζεται συχνά κατά τις διαφύσεις των μακρών οστών σε σκελετούς ενηλίκων και ανηλίκων ατόμων (τάφοι 1, 4, 25, 26, 32, βόρειο αρκοσόλιο, νότιο

**Εικόνα Β.2.**25. Νεκροταφείο οδού Αγησάνδρου. Τάφος 6. Σκελετός Σ6Α. Διάφυση βραχιονίου, άπω τριτημόριο. Αδροποίηση των δοκίδων της σπογγώδους μοίρας. Εξεσημασμένη πάχυνση της φλοιώδους μοίρας. Σπογγώδες οστό μέσα στην φλοιώδη μοίρα (βέλος).

**Εικόνα Β.2.**26. Νεκροταφείο οδού Αγησάνδρου. Τάφος 6. Σκελετός Σ6Α.. Μετατάρσια οστά. Άνω: Διαπλάτυνση των αυχένων (αστερίσκοι). Κατακερματισμένη επιφάνεια φλοιού, λυτικές βλάβες κατά τις μεταφύσεις. Επιπέδωση κατά την πρόσθια μοίρα των κεφαλών. Οι κεφαλές εμφανίζουν διάβρωση ή/και απαλειφή του φλοιού. Κάτω: Ανομοιογενώς σκληρυντικός φλοιός. Σκληρυντικό υποχόνδριο οστό κατά την άνω μοίρας της κεφαλής (κεφαλή βέλους). Γραμμές του Harris (βέλη). Εικόνα ανακατασκευής του δοκιδώδους οστού κατά την εγγύς μοίρα (βέλος).

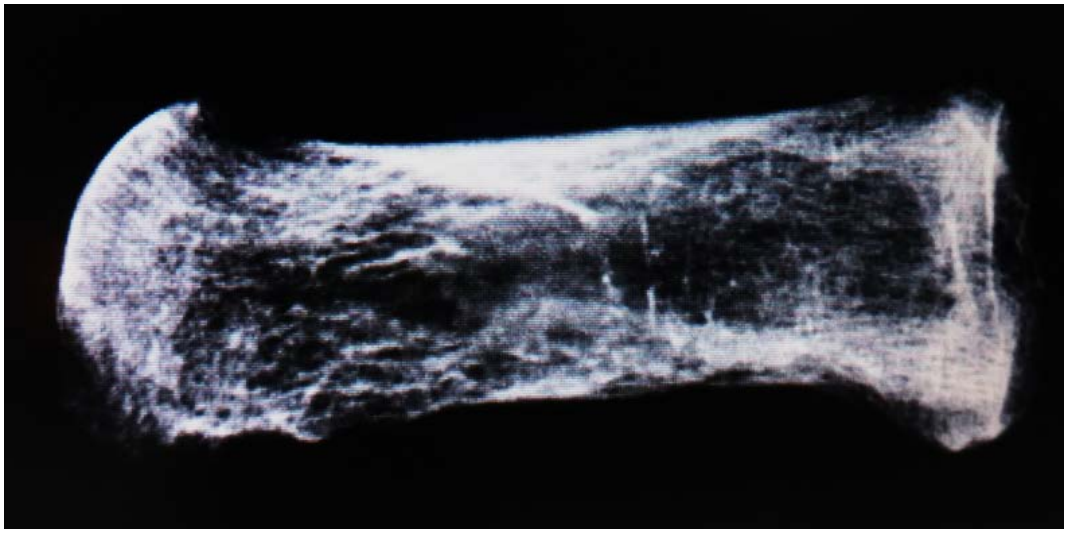



**Εικόνα Β.2.**27. Νεκροταφείο οδού Αγησάνδρου. Τάφος 6. Σκελετός Σ6Α. Άνω: 1η φάλαγγα κάτω άκρου, οπισθοπρόσθια λήψη. Τετραγωνισμένο περίγραμμα, σκληρυντική κεφαλή και βαθμός επιπέδωσης της κεφαλής. Ελλείμματα φλοιού με γεωγραφικά όρια (κεφαλές βελών). Γραμμές του Harris (βέλη). Σημεία περιοστικής αντίδρασης του φλοιού (αγκύλη). Κάτω: Ζεύγος αστραγάλων. Επιπέδωση της πρόσθιας αρθρικής επιφάνειας. Διαβρωτικές αλλοιώσεις κατά την κεφαλή άμφω και ανάπτυξη περιαρθρικού χείλους (βέλη).

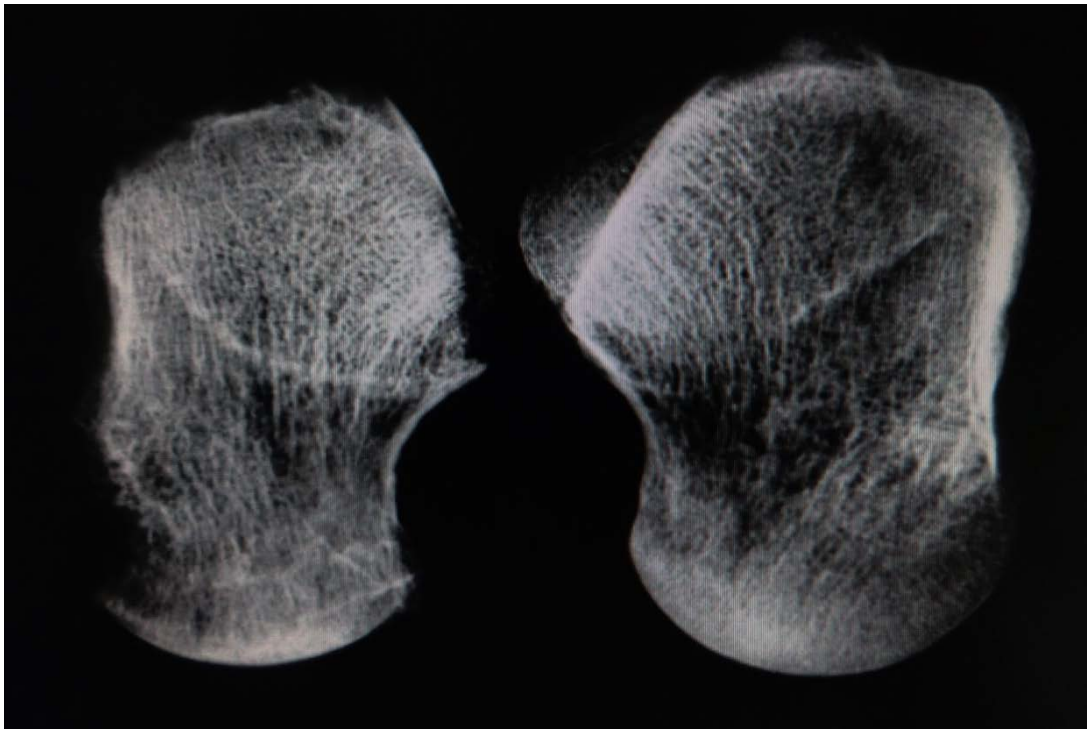

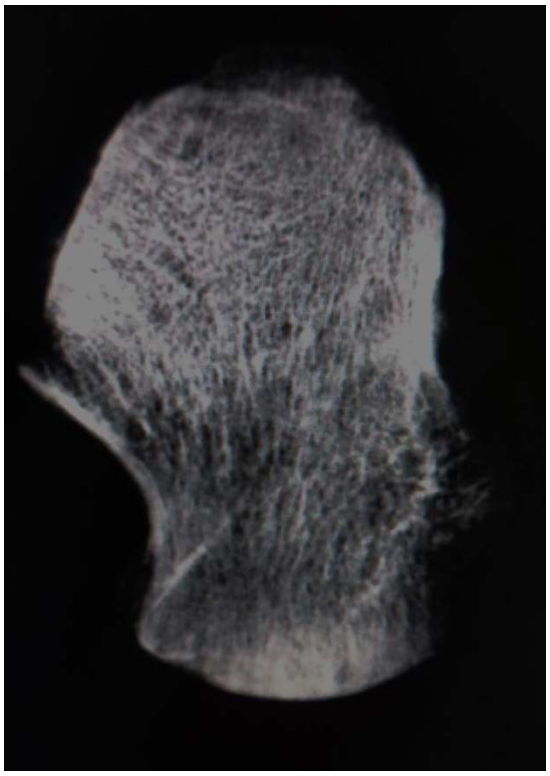

**Εικόνα Β.2.**28. Νεκροταφείο οδού Αγησάνδρου. Τάφος 6. Σκελετοί Σ6Α (Άνω) και Σ6Δ (Κάτω). Σκληρυντική εικόνα και βαθμός επιπέδωσης της αρθρικής επιφάνειας για το σκαφοειδές.



**Εικόνα Β.2.**29. Νεκροταφείο οδού Αγησάνδρου. Τάφος 6. Σκελετός Σ6Α. Κρανιακά οστά. Άνω: Βρεγματικό οστό, διατομή παρά το βρεγματικό όγκωμα, σχετική πάχυνση της διπλόης. Κάτω: Ενδοκράνια επιφάνεια. Διακρίνονται οι πρόσθιοι και οπίσθιοι κλάδοι (κεφαλές βέλους και αστερίσκοι) της μέσης μηνιγγικής αρτηρίας παρά την αφετηρία και σύνθετο πρότυπο άτυπης αγγείωσης και πόρωση.

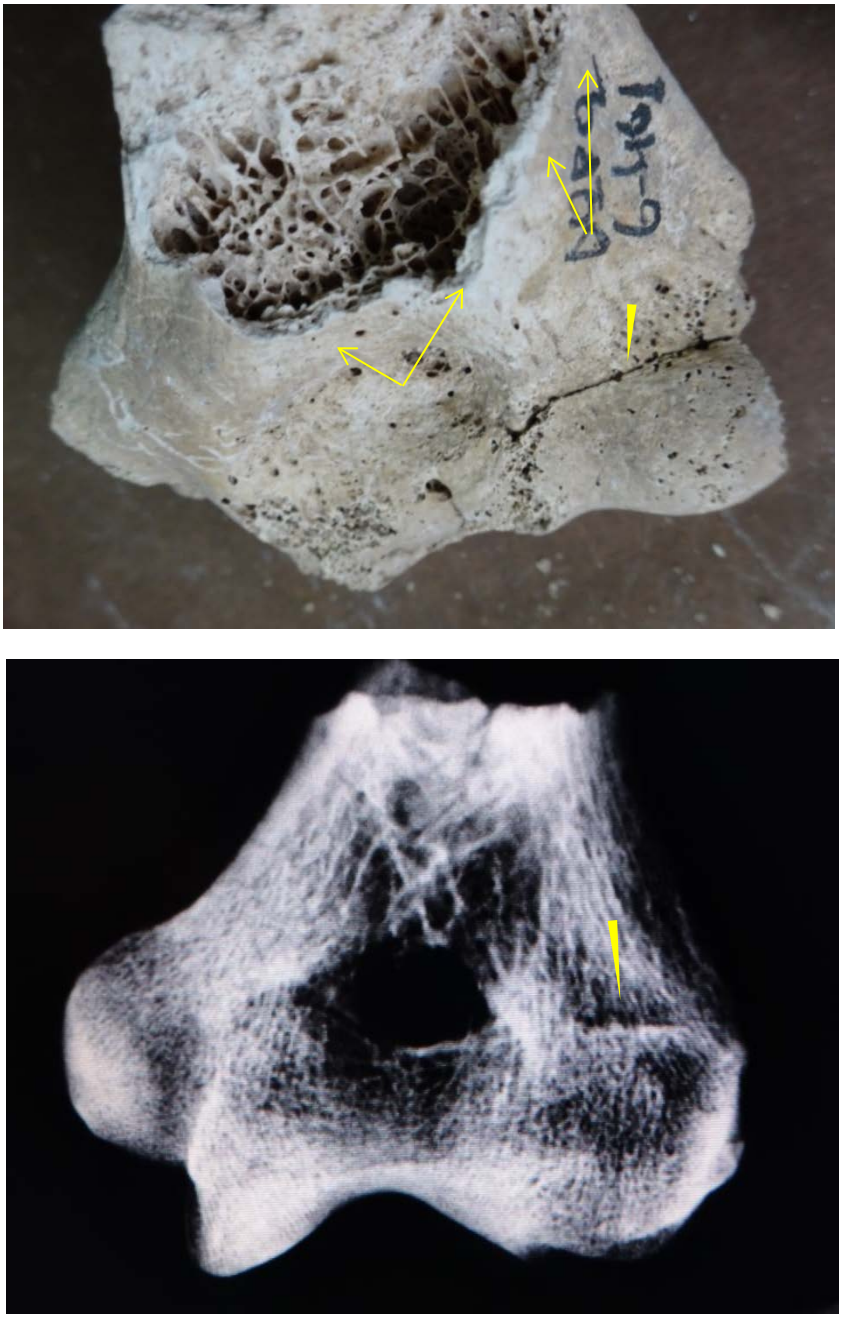

**Εικόνα Β.2.30.** Νεκροταφείο οδού Αγησάνδρου. Τάφος 6. Σκελετός Σ6Β (έφηβος). Βραχιόνιο οστό, άπω επίφυση εκ των πρόσω. Τράχυνση των οστεοδοκίδων της σπογγώδους μοίρας. Σχηματισμός σπογγώδους οστού μέσα στο φλοιό (βέλη). Κάτω: Οπισθοπρόσθια ακτινογραφία. Σκληρυντική επίφυση. Η ατελής σύγκλιση της επίφυσης κατά το κονδυλικό μέρος (βέλη) υποδηλώνει μη ολοκλήρωση της ανάπτυξης (κεφαλή βέλους).



**Εικόνα Β.2.**31. Νεκροταφείο οδού Αγησάνδρου. Τάφος 6. Σκελετός Σ6Β (έφηβος). Οφθαλμική κόγχη. Άνω: *Cribra orbitalia*, πόρωση της άνω επιφάνειας της οφθαλμικής κόγχης. Μέσο: εξεσημασμένη ανάπτυξη σπογγώδους οστού υπό την κογχική μοίρα του μετωπιαίου οστού. Κάτω: πάχυνση της διπλόης με λέπτυνση της έξω πλάκας και σχετική πάχυνση της έσω πλάκας. Σημειώνεται η κανονική διάταξη με οριζόντιο προσανατολισμό των δοκίδων και οι διευρυσμένες κυψέλες της διπλόης.

**Εικόνα Β.2.**32. Νεκροταφείο οδού Αγησάνδρου. Τάφος 6. Σκελετός 6Δ. Άνω αριστερά: κερκίδα, εγγύς τριτημόριο της διάφυσης. Πρότυπο διπλού φλοιού. Άνω δεξιά: περόνη, διατομή μεταξύ 3ου-4ου τεταρτημορίων. Πλήρωση του αυλού με σπογγώδες οστό. Κάτω: ωλένη, διατομή μεταξύ 1ου-2ου τεταρτημορίων της διάφυσης. Παρουσία σπογγώδους οστού εντός του μυελικού αυλού. Πρότυπο διπλού φλοιού (βέλη).

**Εικόνα Β.2.**33. Νεκροταφείο οδού Αγησάνδρου. Τάφος 6. Σκελετός Σ6Δ. Μετατάρσια οστά. Άνω: εκ του πλαγίου. Κάτω: πλαγιοπλάγια ακτινογραφία. Διαπλάτυνση του αυχένα (αστερίσκοι). Μόλις υποσημαινόμενο σκληρυντικό υποχόνδριο οστό στην κεφαλή (κεφαλές βέλους). Διόγκωση της εγγύς μετάφυσης, ανομοιογενής σκληρυντικός φλοιός, γραμμές του Harris (βέλη).

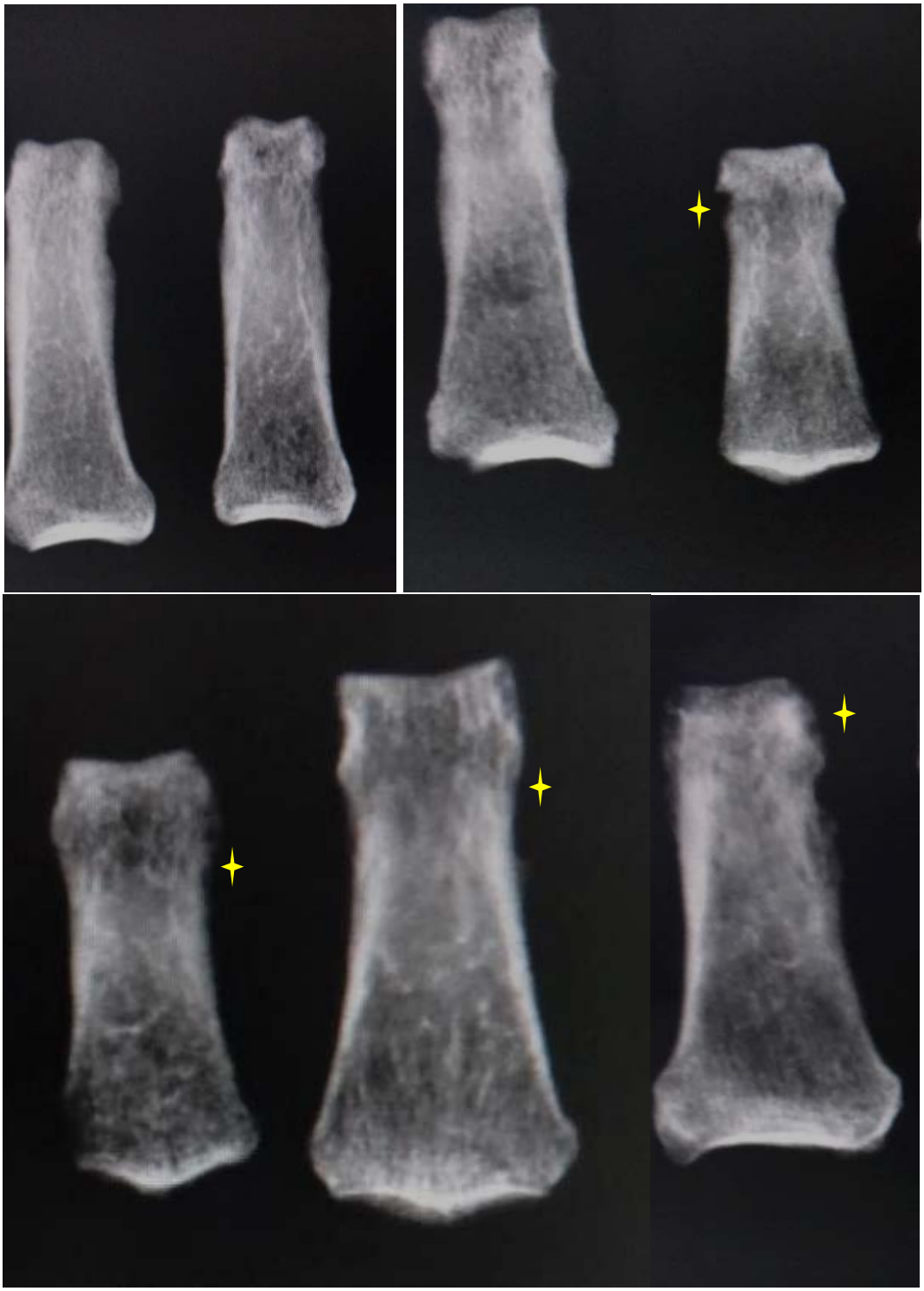

**Εικόνα Β.2.**34. Νεκροταφείο οδού Αγησάνδρου. Τάφος 6. Σκελετός Σ6Δ. Φάλαγγες άκρας χειρός (μέσες φάλαγγες). Διεύρυνση της βάσης, απαλειφή της φυσιολογικής κυρτότητας του περιγράμματος. Πυραμοειδές ή κωνοειδές οστικό περίγραμμα (αστερίσκοι). Έντονα διαυγαστικές περιοχές παρά τις μεταφύσεις.

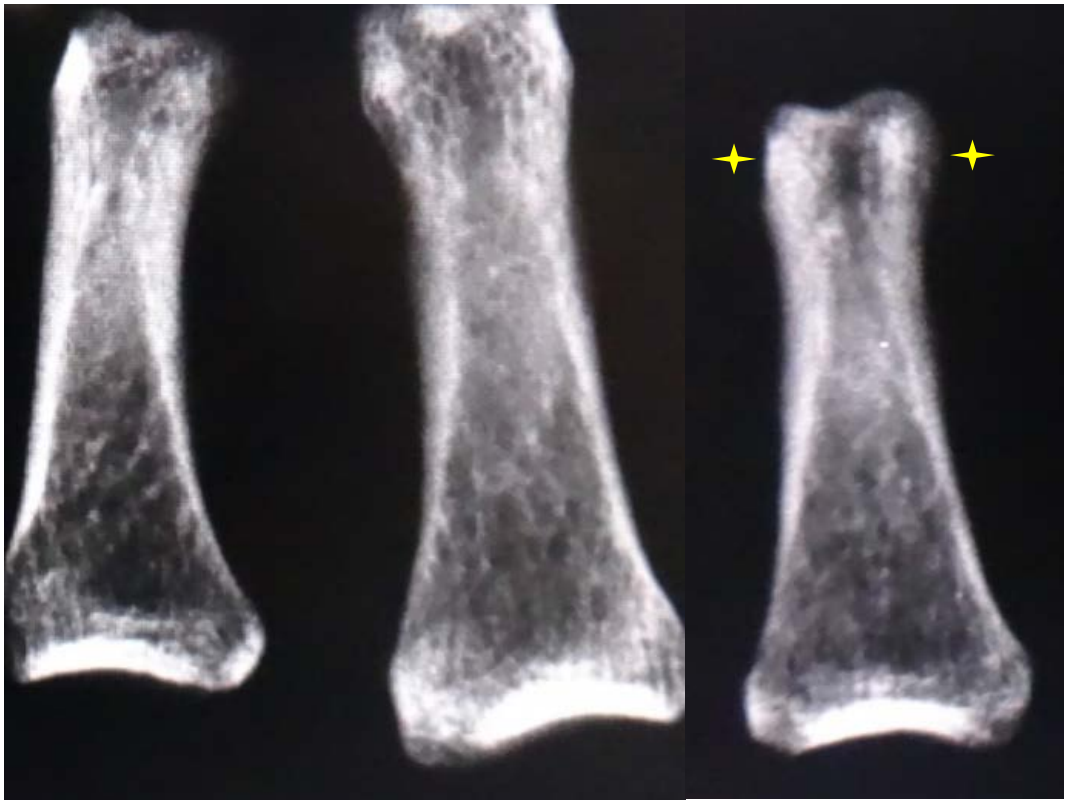

**Εικόνα Β.2.**35. Νεκροταφείο οδού Αγησάνδρου. Τάφος 6. Σκελετός Σ6Δ. Εγγύς φάλαγγες άκρας χειρός. Κωνοειδείς φάλαγγες. Σκληρυντική εικόνα στις εγγύς αρθρικές επιφάνειες (αστερίσκοι).

αρκοσόλιο και ελεύθερες ταφές). Το παραπάνω πρότυπο σχηματίζεται από ακέραιους ή ατελείς επιμήκεις οστέινους κυλίνδρους εντός της μυελικής κοιλότητας. Σχισμοειδής χώρος διαχωρίζει την ενδοστική επιφάνεια από τον κύλινδρο, ο οποίος παριστά νεκρωτικό φλοιό ή οστικό απόλυμα, ενώ άλλοτε παρεμβάλλεται σπογγώδης ουσία ανάμεσα στον εσωτερικό κύλινδρο και τον φλοιό.

Σκελετός νηπίου από το βόρειο αρκοσόλιο εκδηλώνει τετραγωνισμένη διατομή του ζυγωματικού οστού. Αλλοιώσεις στην διαμόρφωση των οστών όπως

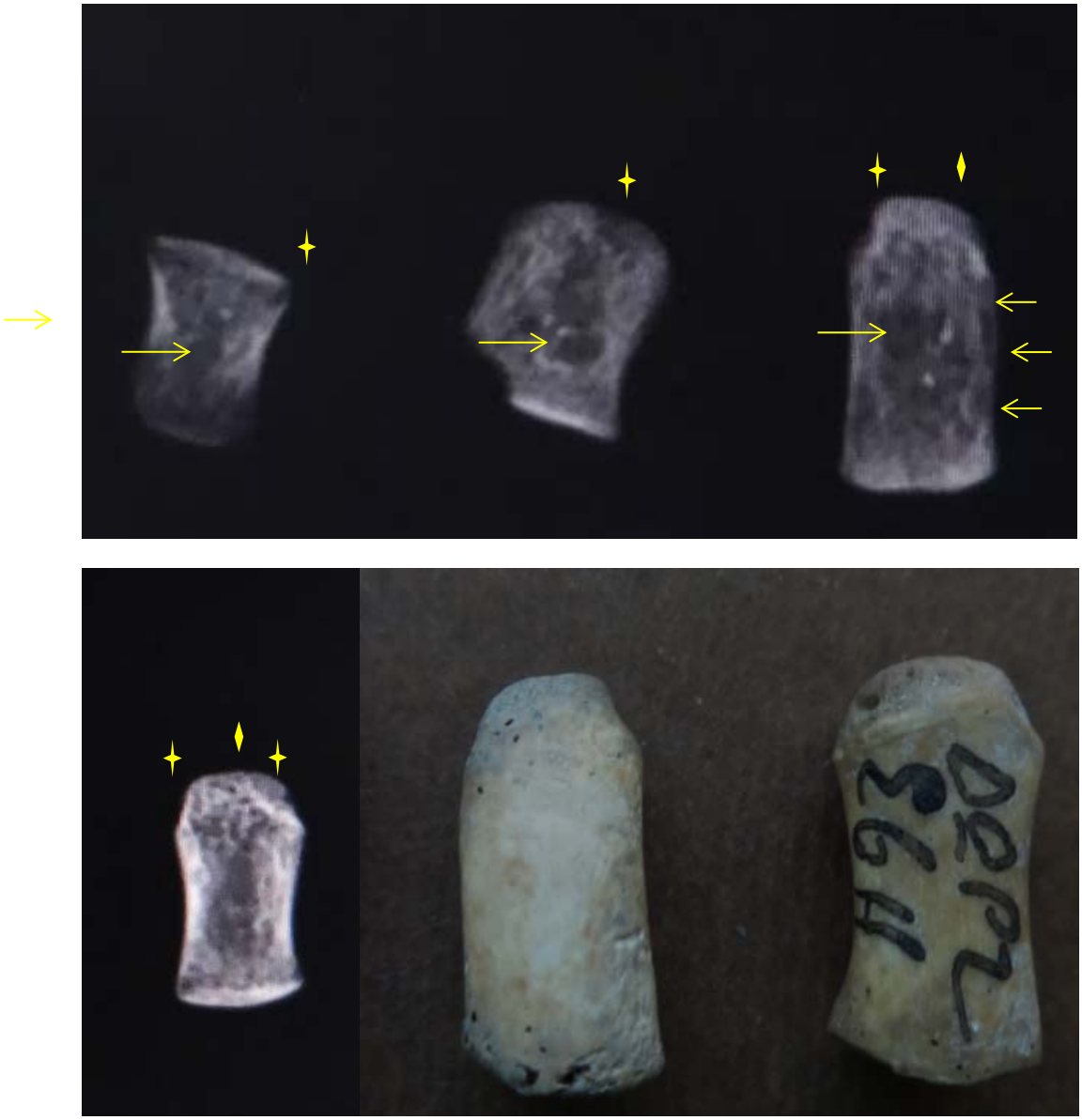

**Εικόνα Β.2.**36. Νεκροταφείο οδού Αγησάνδρου. Τάφος 6. Σκελετός 6Ε (νήπιο ηλικίας ~3 ετών). Φάλαγγες. Άνω και Κάτω Αριστερά: οπισθοπρόσθια ακτινογραφία. Τετραγωνισμένο περίγραμμα. Ελέγχονται ακτινοδιαυγαστικές κοιλότητες που προσομοιάζουν σε ψευδοκύστεις και πιθανότατα παριστούν περιοχές υπερτροφικού ερυθρού μυελού (βέλη). Εικόνα «σκοροφαγωμένου» προτύπου (αστερίσκοι) περιλαμβάνει διαυγαστικές περιοχές (οστεολυτικές περιοχές του φλοιού με ορατά γεωγραφικά όρια). Κάτω Δεξιά: μακροσκοπική εικόνα της δεξιάς φάλαγγας στην άνω ακτινογραφία και της φάλαγγας στην ακτινογραφία κάτω αριστερά.

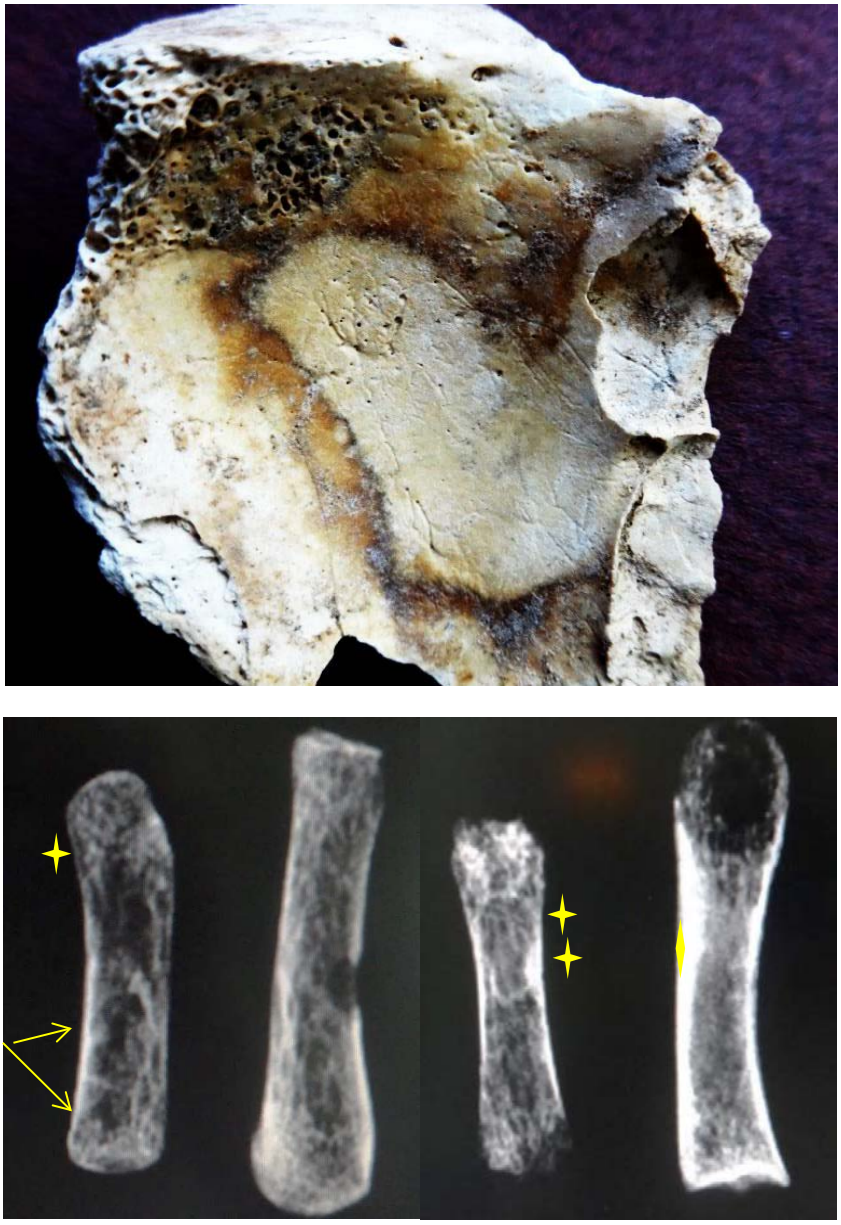

**Εικόνα Β.2.**37. Νεκροταφείο οδού Αγησάνδρου. Τάφος 18. Σκελετός18-1 (νήπιο ηλικίας ~5,5 ετών). Άνω: Οφθαλμική κόγχη. Πόρωση κατά την άνω κογχική μοίρα, "*cribra orbitalia*". Άτυπα αγγειακά τρήματα και αγγειακές αύλακες στην επιφάνεια της οφθαλμικής κόγχης με κυκλοτερή κατανομή παρά το όριο περιοχής με εναπόθεση χρωστικής (πιθανό υποπεριοστικό αιμάτωμα οφθαλμικής κόγχης). Κάτω: φάλαγγες άκρας χειρός (αστερίσκοι) μετατάρσιο και μετακάρπιο (ρόμβος). Αδρό οστικό περίγραμμα και δοκιδώδες πρότυπο. Πρότυπο "σκωροφαγωμένου" φλοιού (διαυγαστικές περιοχές φλοιού με γεωγραφικά όρια και παραμόρφωση του άπω άκρου) (αστερίσκος, βέλη). Σκληρυντικός φλοιός κατά το σώμα (διπλός αστερίσκος, ρόμβος).

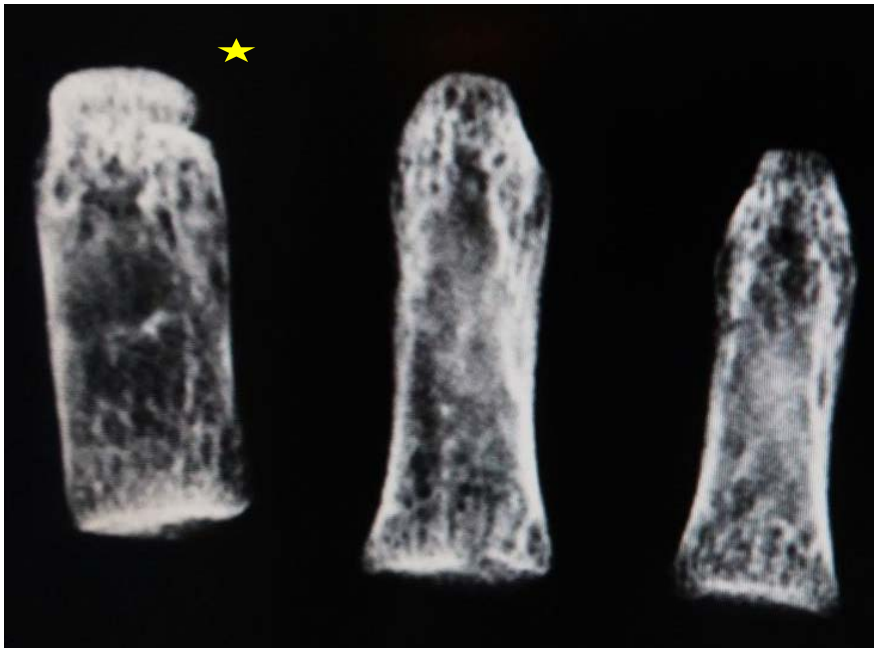

**Εικόνα Β.2.**38. Νεκροταφείο οδού Αγησάνδρου. Τάφος 18. Σκελετός Σ18΄. Φάλαγγες άκρας χειρός παιδιού-εφήβου. Διεύρυνση των μυελικών κοιλοτήτων, αδροποίηση του ανατομικού περιγράμματος, λέπτυνση φλοιού (αστερίσκος), αδροποίηση δοκίδων. Πρότυπο "σκοροφαγωμένου" φλοιού (ρόμβος, βέλη). Δίνεται η εντύπωση διάχυτης σκλήρυνσης του φλοιού.

**Εικόνα Β.2.**39. Νεκροταφείο οδού Αγησάνδρου. Βόρειο αρκοσόλιο. Σκελετός ΒΑ Σ7Α (Θήλυ ηλικίας 25-35 ετών). Ζεύγος βραχιονίων οστών. Ανισοσκελία. Άμβλυνση του πρόσθιου χείλους παρά τον κορωνοειδή βόθρο. Αλλοιώσεις επιφανείας άμφω.

**Εικόνα Β.2.**40. Νεκροταφείο οδού Αγησάνδρου. Βόρειο αρκοσόλιο. Σκελετός ΒΑ Σ7Α. Ζεύγος βραχιονίων, άπω άκρα, πρόσθια επιφάνεια. Άνω: Ανισοσκελία. Σημεία εξεσημασμένης οστεοπόρωσης στο αριστερό βραχιόνιο, οπές παραάρθρικά (αστερίσκοι). Άμβλυνση του πρόσθιου χείλους παρά τον κορωνοειδή βόθρο. Ελλείμματα οστικού φλοιού κατά τις αρθρικές επιφάνειες (βέλη) πιθανώς είναι το αποτέλεσμα παθολογικών εξεργασιών, ταφονομικών παραμέτρων ή συνδυασμού των παραπάνω. Κάτω: Αδροποίηση δοκίδων της σπογγώδους μοίρας και παρουσία αποτιτανωμένων στοιχείων. Διαπλάτυνση της άπω μετάφυσης στο δεξί βραχιόνιο. Σκληρυντικές περιοχές κατά τις μεταφύσεις άμφω (βέλη).

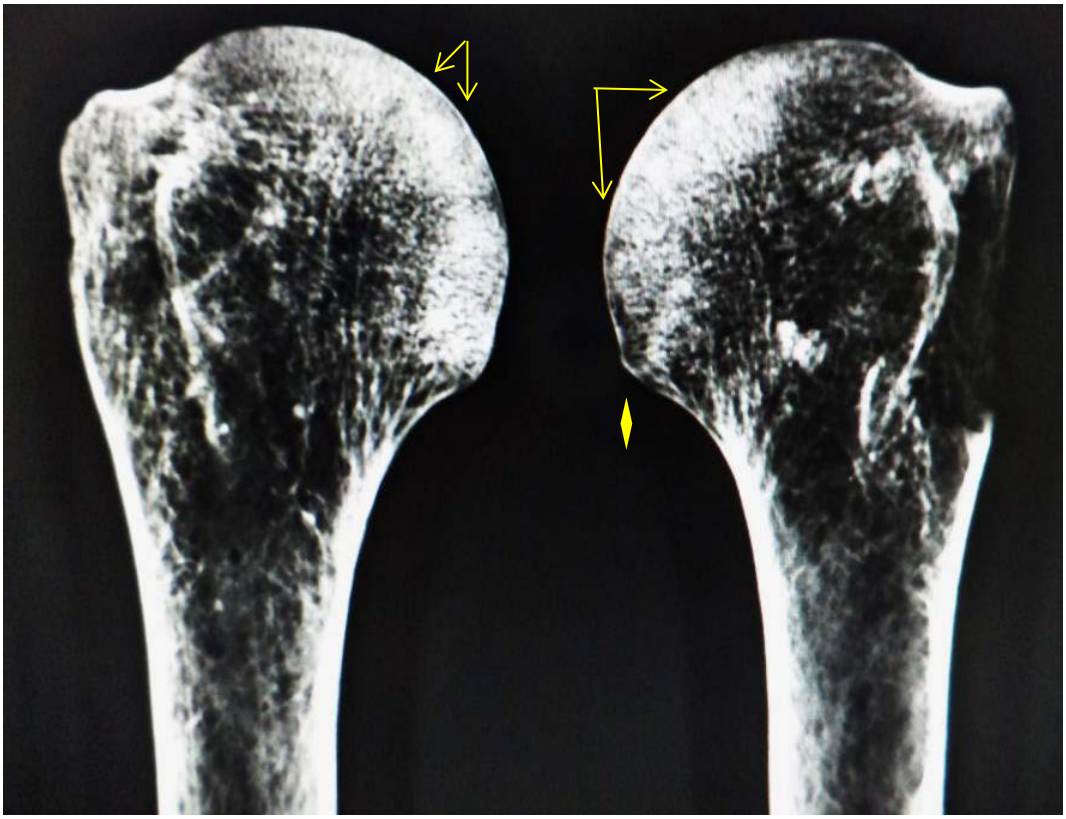

**Εικόνα Β.2.**41. Νεκροταφείο οδού Αγησάνδρου. Βόρειο αρκοσόλιο. Σκελετός ΒΑ Σ7Α. Ζεύγος βραχιονίων, εγγύς άκρα, πλάγια ακτινογραφία. Διαφοροποίηση του περιγράμματος της κεφαλής ανάμεσα στα δύο οστά, δίνεται η εντύπωση βαθμού καθίζησης της κεφαλής στο δεξί βραχιόνιο (ρόμβος). Εκτεταμένες σκληρυντικές αλλοιώσεις της κεφαλής άμφω και σκληρυντικό υποχόνδριο οστό άμφω (βέλη).

διαπλάτυνση/διόγκωση των μεταφύσεων απαντούν σε σκελετούς βρεφών/νηπίων ηλικίας μεταξύ 6 μηνών και 4 ετών.

Στον σκελετικό πληθυσμό της οδού Αγησάνδρου το μορφολογικό γνώρισμα της πόρωσης κατά την οροφή της οφθαλμικής κόγχης (*cribra orbitalia*) αναγνωρίστηκε σε 11 από 29 κρανία (ποσοστό 37,9%), ενώ στον πληθυσμό του Αγίου Σπυρίδωνα σε 3 από 15

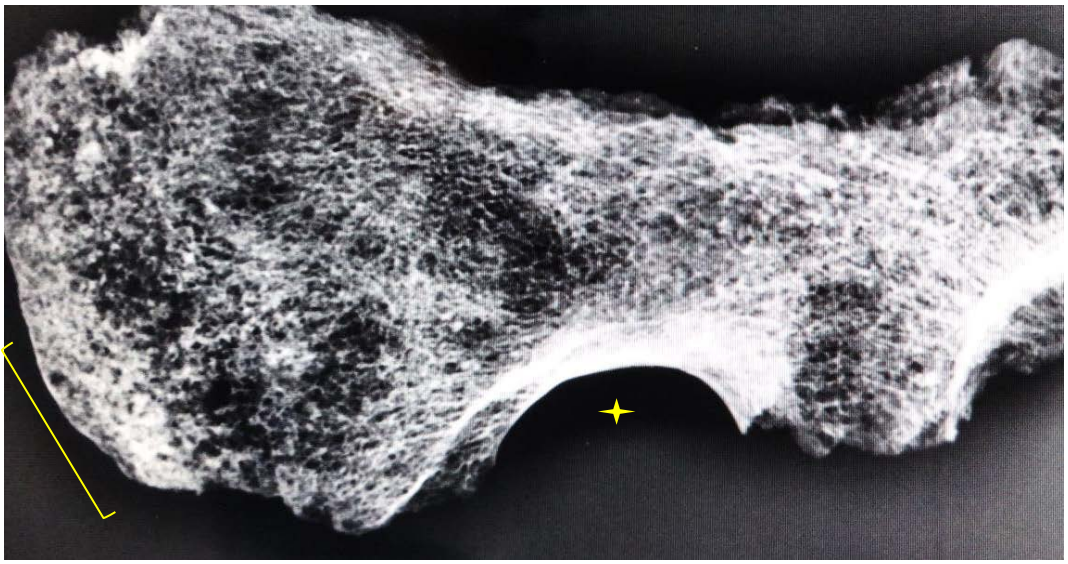

**Εικόνα Β.2.**42. Νεκροταφείο οδού Αγησάνδρου. Βόρειο αρκοσόλιο. Σκελετός ΒΑ Σ7Α. Λαγόνιο οστό. Άνω: επιμήκης διατομή δια του λαγονίου βόθρου. Διόγκωση κατά την προσθιοπίσθια διάμετρο, διεύρυνση των χώρων του σπογγώδους οστού. Πρόσθια επιφάνεια, βέλη. Κάτω: ανομοιογενής εικόνα της σπογγώδους μοίρας. Σημειώνεται το μορφολογικό γνώρισμα της αμβλείας (βαθμός 2) ισχιακής εντομής (αστερίσκος), ισχυρά γυναικείος χαρακτήρας.

**Εικόνα Β.2.**43. Νεκροταφείο οδού Αγησάνδρου. Βόρειο αρκοσόλιο. Σκελετός ΒΑ Σ7Α. Άνω: Μηριαίο οστό, διατομή της διάφυσης, άπω τριτημόριο. Πρότυπο διπλού φλοιού. Κάτω: Βραχιόνιο οστό, διατομή της διάφυσης, μεσότητα. Πρότυπο διπλού φλοιού και παρουσία σπογγώδους οστού εντός της φλοιώδους μοίρας.

**Εικόνα Β.2.44.** Νεκροταφείο οδού Αγησάνδρου. Βόρειο αρκοσόλιο. Σκελετός ΒΑ Σ7Α. Εγγύς άκρο του μηριαίου οστού. Άνω: Αλλοιώσεις οστεοαρθρίτιδας (αγκύλη). Κάτω: Ακτινογραφική εικόνα. Σκληρυντική κεφαλή, σκληρυντικό υποχόνδριο οστό (κεφαλές βελών). Ήπια επιπέδωση της κεφαλής κατά την άνω μοίρα.



**Εικόνα Β.2.**45. Νεκροταφείο οδού Αγησάνδρου. Βόρειο αρκοσόλιο. Κρανίο ΒΑ ΚρΒ. Άνω: Σφηνοειδές οστό, μείζων πτέρυγα, έξω-κάτω επιφάνεια. Απαλειφή της έξω πλάκας (βέλη) και κυψελιδωτό ανάγλυφο επί τα εντός του ορίου της έξω πλάκας, ως επί ανάπτυξης σπογγώδους μοίρας. Κάτω: θραύσμα βρεγματικού οστού περί το βρεγματικό όγκωμα, εκ των άνω. Πόρωση της έξω πλάκας.

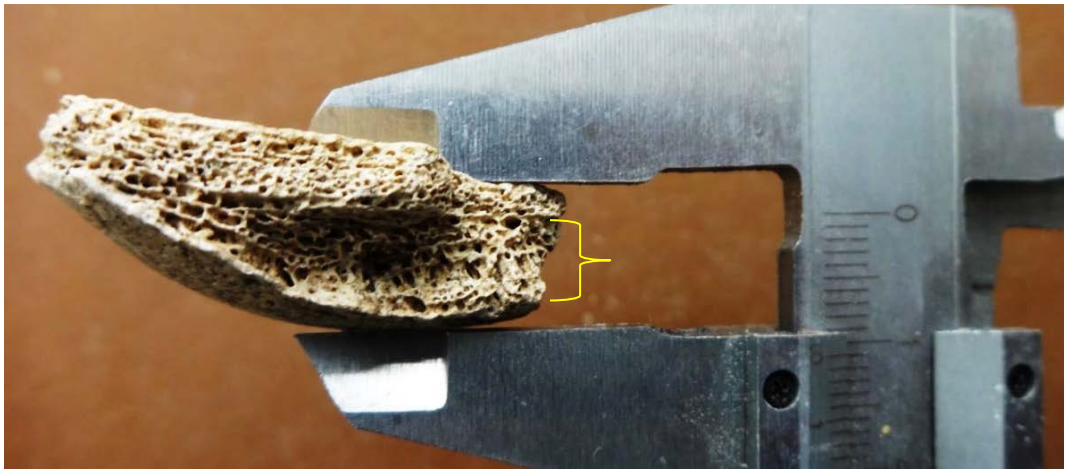



**Εικόνα Β.2.**46. Νεκροταφείο οδού Αγησάνδρου. Βόρειο αρκοσόλιο. Κρανίο ΒΑ ΚρΒ. Θραύσμα βρεγματικού οστού περί το βρεγματικό όγκωμα, οβελιαία διατομή. Πάχυνση και στιβαδωτή μορφολογία της διπλόης. Διακρίνονται οστέινες δοκίδες με παράλληλη διάταξη προς την έσω πλάκα. Κατά την άνω μοίρα του οστικού θραύσματος (αγκύλη με άκανθα) ελέγχονται βραχείες, παχυσμένες δοκίδες με κάθετο προσανατολισμό κατά το πρότυπο του ψηκτροειδούς κρανίου. Ακόμη, σημειώνονται πάχυνση της έσω πλάκας και λέπτυνση της έξω πλάκας, οι διευρυσμένοι χώροι της διπλόης καθώς και κοιλότητα υπό την έξω πλάκα που μπορεί να αντιστοιχεί σε περιοχή διπλοϊκής νέκρωσης ή νησίδα υπερπλαστικού ερυθροποιητικού μυελού (βέλη).

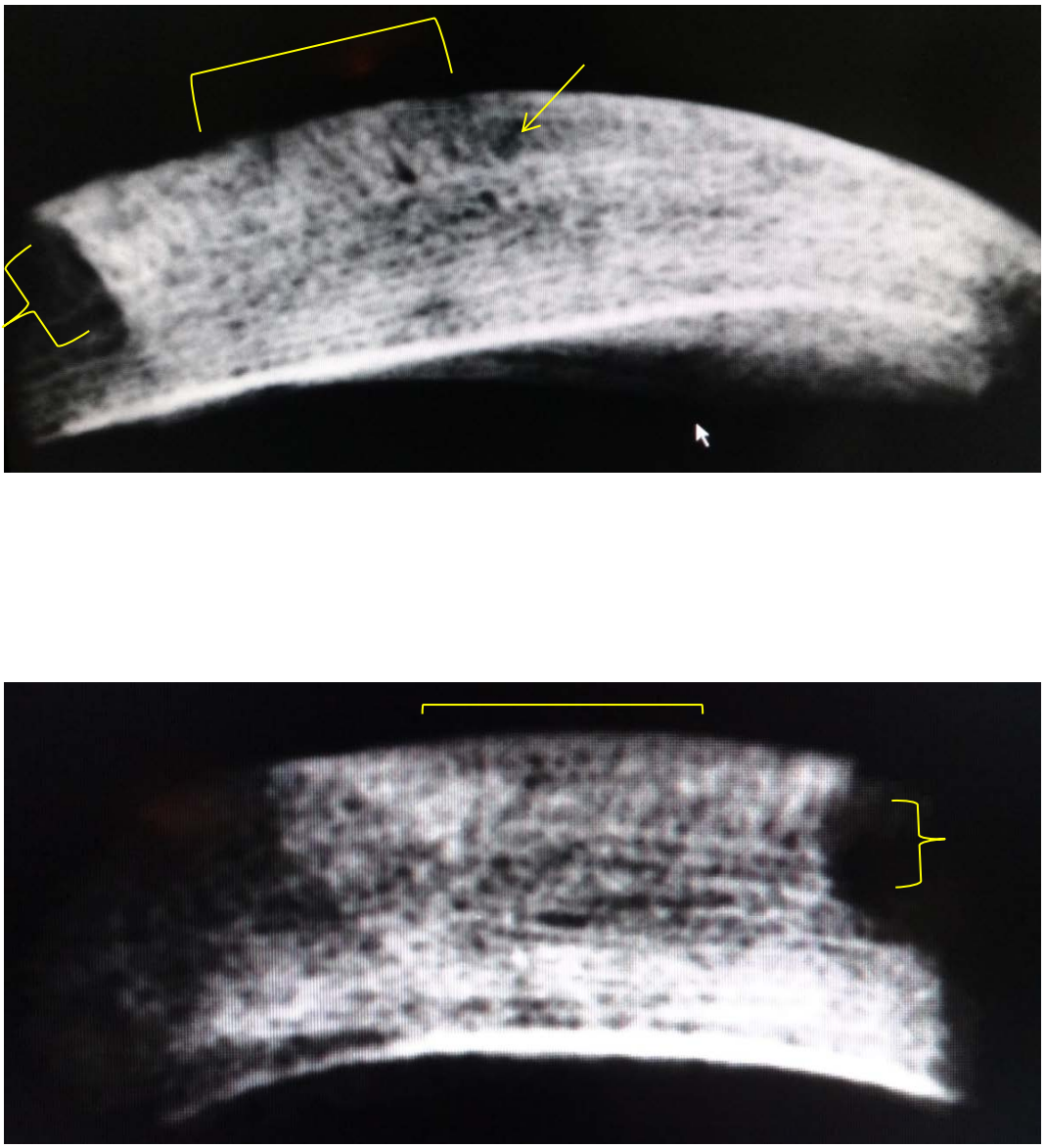

**Εικόνα Β.2.**47. Νεκροταφείο οδού Αγησάνδρου. Βόρειο αρκοσόλιο. Κρανίο ΒΑ-ΚρΒ. Θραύσμα βρεγματικού οστού περί το βρεγματικό όγκωμα. Ακτινογραφίες οβελιαίας (Άνω) και μετωπιαίας (Κάτω) διατομής του κρανιακού θραύσματος (μεγέθυνση). Διακρίνονται: η στιβαδωτή μορφολογία της διπλόης και το πρότυπο του "ψηκτροειδούς κρανίου" κατά την άνω μοίρα του θραύσματος (αγκύλες με άκανθα), η πάχυνση της έσω πλάκας και η λέπτυνση της έξω πλάκας (αγκύλες) καθώς και ακτινοδιαυγαστική περιοχή υπό την έξω πλάκα (βέλος). Ακόμη, ελέγχεται έντονα σκληρυντική η έσω πλάκα και ανομοιογενής ή διπλόη με σκληρυντικές περιοχές.



**Εικόνα Β.2.**48. Νεκροταφείο οδού Αγησάνδρου. Βόρειο αρκοσόλιο. Κρανίο ΒΑ-ΚρΒ, μετωπιαία διατομή του βρεγματικού οστού, παρά το βρεγματικό όγκωμα. Πάχυνση της διπλόης, διευρυσμένες κοιλότητες της άνω διπλοϊκής μοίρας (βέλη), παχυσμένες οστεοδοκίδες, διαταραχή της αρχιτεκτονικής της διπλόης (αγκύλη).

κρανία (20%). Σε 9 από τις 11 περιπτώσεις κρανίων με *cribra orbitalia* της οδού Αγησάνδρου (81,8%) η ανάπτυξη σπογγώδους οστού υπό την οροφή του οφθαλμικού κόγχου είναι σαφής ως εξεσημασμένη, σε μία περίπτωση είναι αμφιλεγόμενη και σε μία απουσιάζει. Οι 4 από τις 9 παραπάνω περιπτώσεις (44,4%) αφορούν σε κρανία νηπίων με ηλικία μεταξύ 3-6 έτη.

**Εικόνα Β.2.**49. Νεκροταφείο οδού Αγησάνδρου. Βόρειο αρκοσόλιο. Κρανίο ΒΑ-ΚρΕ (νήπιο ηλικίας 3,5-4,5 ετών), εκ των άνω. Περιοχές αδρής/κατακερματισμένης επιφάνειας (αγκύλες).

Συνολικά 10 κρανία νηπίων σώζονται σε ικανοποιητικό βαθμό (>50% της επιφάνειας του εγκεφαλικού κρανίου). Από αυτά 8 (80%) εκδηλώνουν το ακτινολογικό πρότυπο της στιβαδωτής διπλόης. Σε ένα από αυτά το πρότυπο της στιβαδωτής διπλόης αφορά στις εξώτατες 2-3 στιβάδες της διπλόης, παρά την έξω πλάκα (ΒΑ-ΚρΕ). Αυτά τα 8 κρανία νηπίων εκδηλώνουν επίσης αλλοιώσεις της ενδοκράνιας επιφάνειας που αφορούν σε κατακερματισμένη επιφάνεια, πόρωση, άτυπο αγγειακό πρότυπο ή ελλείμματα της



**Εικόνα Β.2.**50. Νεκροταφείο οδού Αγησάνδρου. Βόρειο αρκοσόλιο. Κρανίο ΒΑ-ΚρΕ (παιδί ηλικίας 3,5-4,5 ετών). Μετωπιαίο οστό, ενδοκράνια επιφάνεια. Περιοχές αδρής/κατακερματισμένης επιφάνειας.

ενδοκράνιας επιφάνειας. Δύο νεαρά κρανία νηπίων (Σ6Η και Σ16) που αντιπροσωπεύονται εξαιρετικά αποσπασματικά (<50%) εκδηλώνουν ήπιες αλλοιώσεις της ενδοκράνιας επιφάνειας και το ένα από αυτά (Σ6Η) ενδιάμεσο πρότυπο στιβαδωτής διπλόης. Δύο νεαρά κρανία εφήβων εκδηλώνουν το πρότυπο της στιβαδωτής διπλόης σε μικρές περιοχές του κρανίου παρά το βρεγματικό όγκωμα και εκδηλώσεις ανακατασκευής της έσω πλάκας, η οποία ελέγχεται σκληρυντική κατά την απεικονιστική ανάλυση και ομοιόμορφα στιλπνή κατά την μακροσκοπική ανάλυση. Κρανίο εφήβου από τον τάφο 25



**Εικόνα Β.2.**51. Νεκροταφείο οδού Αγησάνδρου. Βόρειο αρκοσόλιο. Κρανίο ΒΑ-ΚρΕ. Κρανίο παιδιού ηλικίας 3,5-4,5 ετών. Άνω: Βρεγματικό οστό, λοξή διατομή παρά το βρεγματικό όγκωμα. Μέσο: Ακτινογραφία, στιβαδωτή μορφολογία της διπλόης. Αναδεικνύονται επάλληλα οστέινα διαφραγμάτια παράλληλα προς την έσω πλάκα, διεύρυνση των χώρων της διπλόης, λέπτυνση της έξω πλάκας και πάχυνση της έσω πλάκας. Κάτω: ανάπτυξη σπογγώδους οστού πίσω από την μετωπιαία μοίρα της οφθαλμικής κόγχης καθώς και πόρωση κατά την οροφή της κόγχης (*cribra orbitalia*).

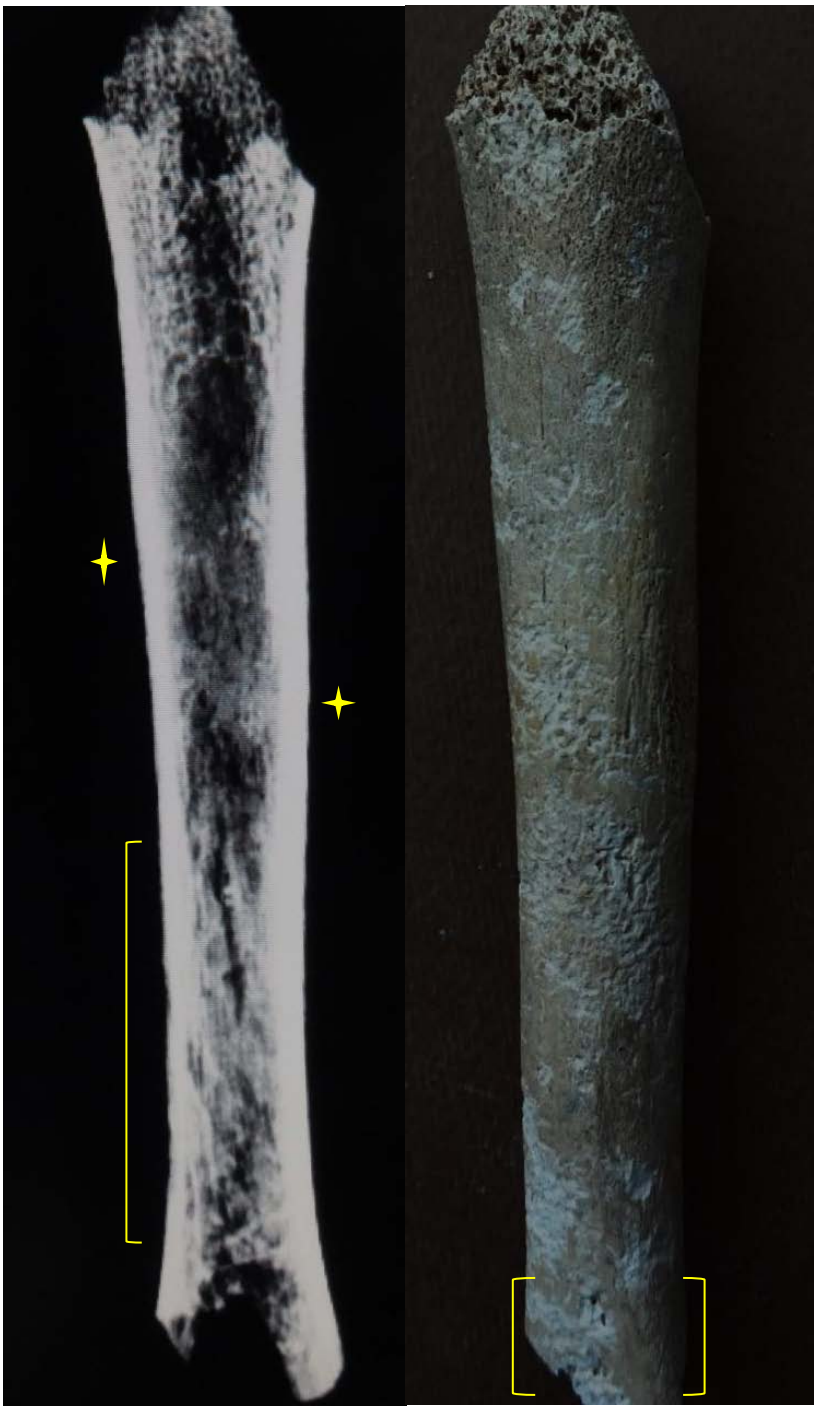

**Εικόνα Β.2.**52. Νεκροταφείο οδού Αγησάνδρου. Βόρειο αρκοσόλιο. Βραχιόνιο οστό (ΒΑ-0890) νηπίου ηλικίας 4,5-5,5 ετών. Αριστερά: οπισθοπρόσθια ακτινογραφία. Δεξιά: οπίσθια επιφάνεια. Διαπλάτυνση της εγγύς μετάφυσης και κύρτωση του περιγράμματος (αστερίσκοι). Σημεία περιοστικής αντίδρασης (αγκύλες). Διαταραχή του ενδοστικού ορίου (αγκύλη). Αδρή/κατακερματισμένη επιφάνεια φλοιού (διπλή αγκύλη).

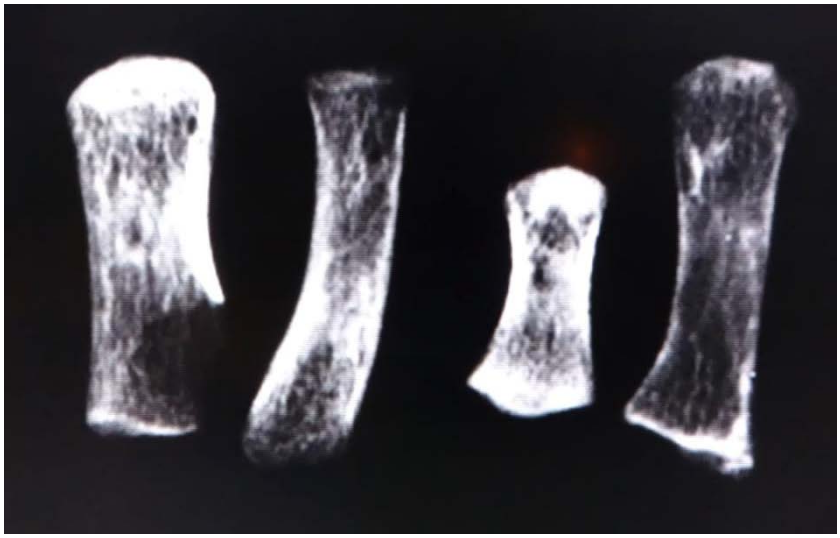



**Εικόνα Β.2.53.** Νεκροταφείο οδού Αγησάνδρου. Βόρειο αρκοσόλιο. Άνω: Φάλαγγες και μετατάρσια. Αδρό οστικό περίγραμμα, ανομοιογενής σκληρυντική εικόνα, ελλείμματα φλοιού με γεωγραφικά όρια. Κάτω: Σκελετός νηπίου ηλικίας 4,5-5,5 ετών. Ζυγωματική απόφυση της άνω γνάθου, διατομή κατά το έσω όριο. Τετραγωνισμένο περίγραμμα διατομής και ανάπτυξη σπογγώδους οστού στο εσωτερικό με αδρό πρότυπο δοκίδωσης.

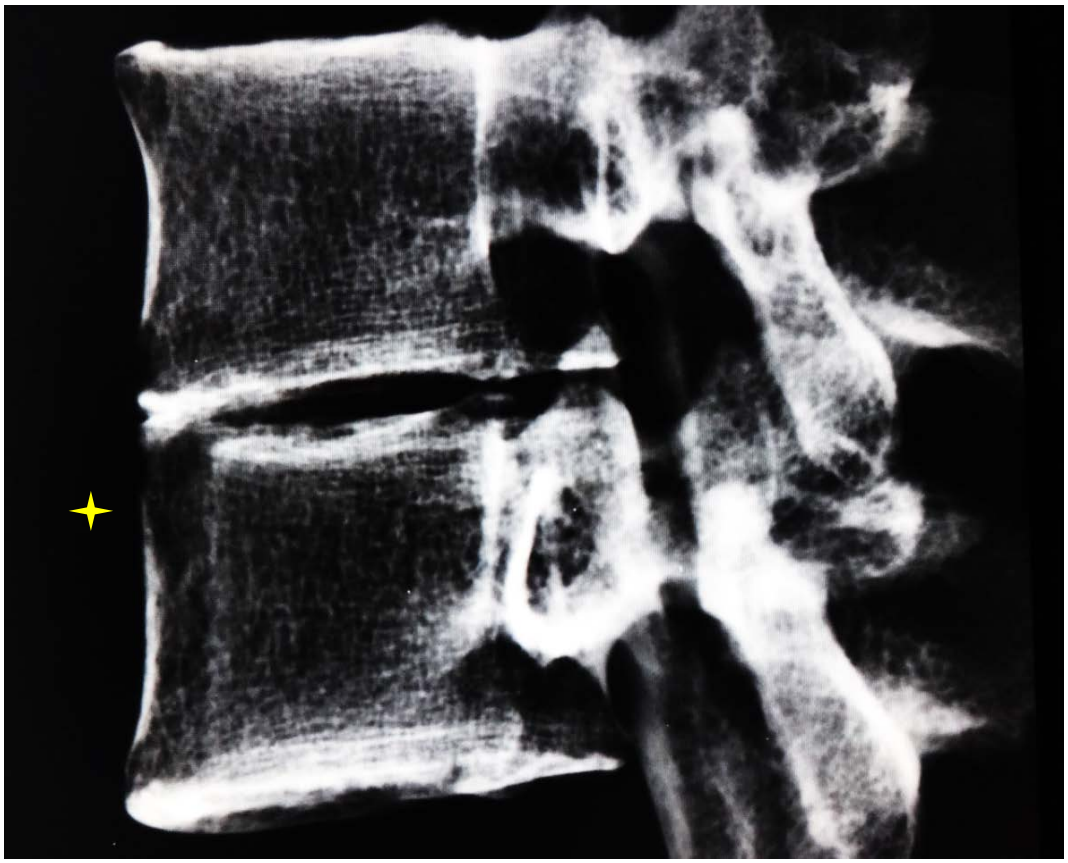

**Εικόνα Β.2.**54. Νεκροταφείο οδού Αγησάνδρου. Βόρειο αρκοσόλιο. Νεαρός σκελετός (ΔΩΡ2ΒΑ-0681), θωρακικοί σπόνδυλοι Θ10 & Θ11, δεξιά πλάγια ακτινογραφία. Σπόνδυλος "φάντασμα" (Θ12) (ghost vertebra) (αστερίσκος). Η εικόνα ενός δεύτερου σπονδυλικού σώματος μέσα στο σπονδυλικό σώμα του 11ου θωρακικού σπονδύλου προκύπτει από επάλληλα επεισόδια διακοπής της ανάπτυξης που μπορεί να αντιστοιχούν σε περιόδους σοβαρής νόσου. .

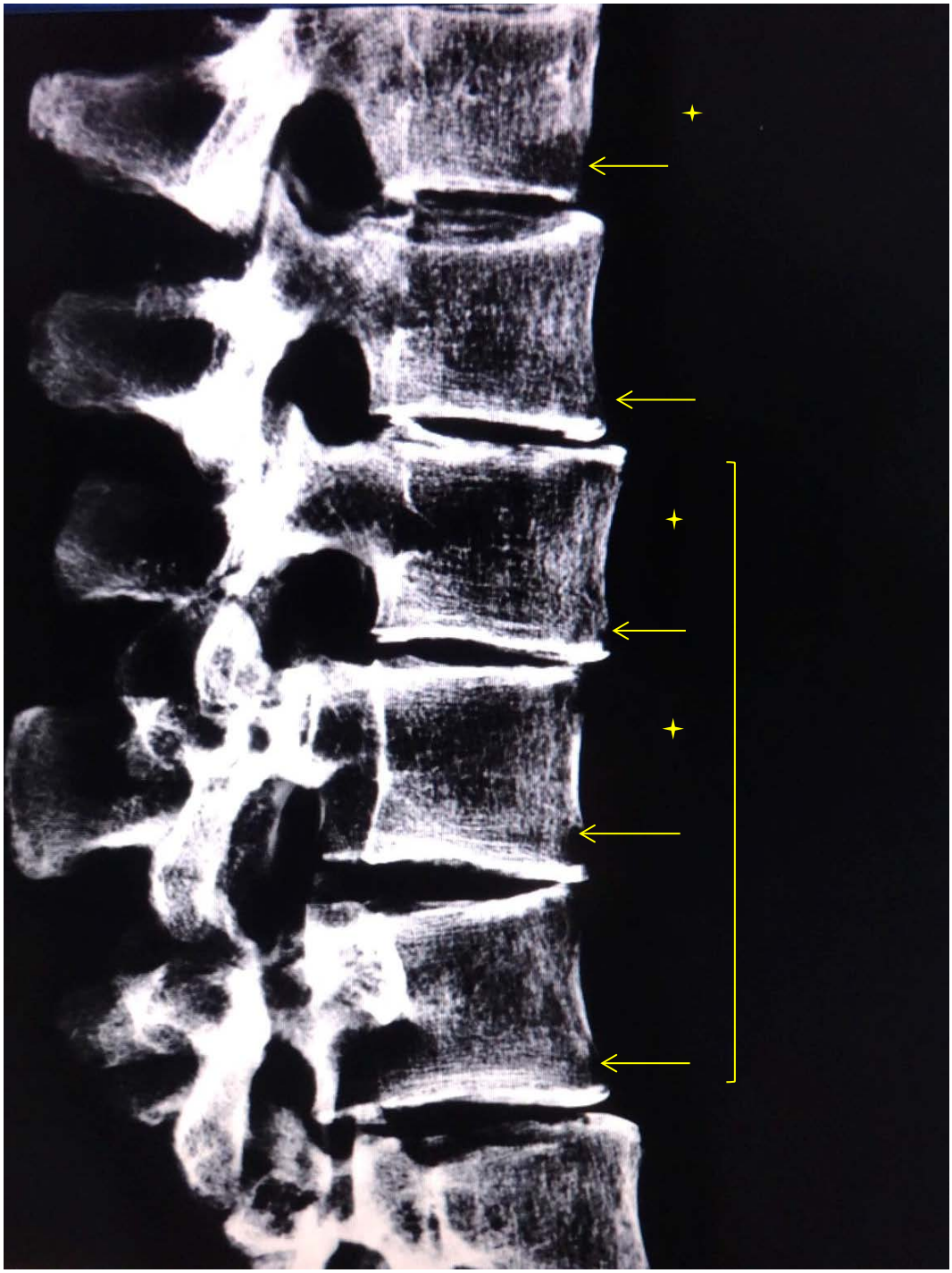

**Εικόνα Β.2.**55. Νεκροταφείο οδού Αγησάνδρου. Βόρειο αρκοσόλιο. Νεαρός σκελετός (ΔΩΡ2ΒΑ-0681), θωρακική μοίρα σπονδυλικής στήλης, αριστερή πλάγια ακτινογραφία. Σπόνδυλοι "φαντάσματα" (Θ9, Θ11 και Θ12) (αστερίσκοι). Απαλειφή του φλοιού της περιφέρειας των σπονδυλικών σωμάτων των Θ9-Ι1 (βέλη).

**Εικόνα Β.2.**56. Νεκροταφείο οδού Αγησάνδρου. Βόρειο αρκοσόλιο. Νεαρός σκελετός (ΔΩΡ2 ΒΑ-0681), σπόνδυλοι Θ12, Ι1 και Ι2, αριστερή πλάγια ακτινογραφία. Η ομαλή κοίλανση της άνω ή/και κάτω σπονδυλικής πλάκας προσδίδει στους επάλληλους σπονδύλους (Θ12-Ι2) μορφολογία "δίκην σπονδύλων ψαριού".

(Κρ-Σ25) εκδηλώνει αλλοιώσεις τύπου "doughnut" και αδρότητα, πόρωση, άτυπο πρότυπο αγγείωσης και οστικά ελλείμματα της έσω πλάκας.

Φάλαγγες ή/και μετακάρπια/μετατάρσια οστά από 10 νεαρούς σκελετούς με βιολογική ηλικία 0,5-5,5 έτη στους οποίους περιλαμβάνονται ευρήματα από τον σκελετό των άκρων (σκελετοί ΒΑ1, Σ4-Ζ, Σ4-084, Σ6-Η, Σ18-1, Σ18-2, Σ16-1, Σ26-1, Σ26-2 και

**Εικόνα Β.2.**57. Νεκροταφείο οδού Αγησάνδρου. Βόρειο αρκοσόλιο. Φάλαγγες άκρας χειρός (ΒΑ-451 και ΒΑ-0455). Πρώτες φάλαγγες, οπισθοπρόσθια ακτινογραφία. Αριστερά: παχυσμένος, σκληρυντικός φλοιός και αδρή παρυφή κατά το σώμα (αγκύλη). Δεξιά: Σχετική διεύρυνση του εγγύς άκρου (αγκύλη με άκανθα).




**Εικόνα Β.2.**58. Νεκροταφείο οδού Αγησάνδρου. Βόρειο αρκοσόλιο. Φάλαγγες άκρας χειρός (ΒΑ-0451 και ΒΑ-0455), πρώτες φάλαγγες, ραχιαίες επιφάνειες. Αλλοιώσεις επιφάνειας, ελλείμματα φλοιού με γεωγραφικά όρια παρά την βάση, διευρυμένες βάσεις, αδρή δοκίδωση άμφω. Δεξιά: εικόνα οστικής καταστροφής/αναγέννησης συμβατή με την σκληρυντική εικόνα του φλοιού στην ακτινογραφία.

**Εικόνα Β.2.**59. Νεκροταφείο οδού Αγησάνδρου. Βόρειο αρκοσόλιο. Φάλαγγες άκρας χειρός (ΒΑ-0452 και ΒΑ-0455), πρώτες φάλαγγες, παλαμιαίες επιφάνειες. Διευρυμένες βάσεις άμφω. Πρότυπο αδρής/κατακερματισμένης επιφάνειας και σημεία περιοστικής αντίδρασης άμφω.

**Εικόνα Β.2.**60. Νεκροταφείο οδού Αγησάνδρου. Βόρειο αρκοσόλιο. Φάλαγγες άκρου ποδός (ΒΑ-0454 και ΒΑ-0980), εγγύς φάλαγγες, οπισθοπρόσθια ακτινογραφία. Αριστερά: λέπτυνση φλοιού. Δεξιά: σκληρυντική εικόνα.

Σ40) από τους τάφους 4, 6, 18, 16, 26, 40 και βόρειο αρκοσόλιο και 4 νεαροί σκελετοί (ΒΑ2, ΒΑ3, Σ16-2, Σ26-3) με βιολογική ηλικία >5 έτη εμφανίζουν τουλάχιστον τρείς από τους παρακάτω απεικονιστικούς/μακροσκοπικούς χαρακτήρες: πάχυνση/σκληρυντική εικόνα φλοιού, περιοστική αντίδραση, λυτικές αλλοιώσεις, αποτιτανωμένα στοιχεία αυλού, ή/και αμφίκυρτο περίγραμμα του σώματος, αδρό πρότυπο δοκίδωσης ή ακτινοδιαυγαστικές περιοχές της σπογγώδους μοίρας που προσομοιάζουν με

**Εικόνα Β.2.**61. Νεκροταφείο οδού Αγησάνδρου. Νότιο αρκοσόλιο. Σκελετός ΝΑΣ4. Βραχιόνιο οστό (δεξιό), εγγύς μοίρα. Άνω αριστερά: εκ των όπισθεν, καθίζηση της κεφαλής και αλλοιώσεις οστεοαρθρίτιδας, περιαρθρικό χείλος, διαβρώσεις της αρθρικής επιφάνειας. Άνω δεξιά: προσθιοπίσθια ακτινογραφία. Κεφαλή με ανομοιογενώς σκληρυντική απεικόνιση σε ολόκληρη την έκταση της αρθρικής επιφάνειας. Κάτω: προσθιοπίσθια ακτινογραφία, διάχυτα σκληρυντική εικόνα της βραχιονίου κεφαλής.

**Εικόνα Β.2.**62. Νεκροταφείο οδού Αγησάνδρου. Νότιο αρκοσόλιο. Σκελετός ΝΑΣ4. Ζεύγος κερκίδων, ραχιαίες επιφάνειες. Ανισοσκελία. Αδρά συμμετρική κατανομή αλλοιώσεων αδρής/κατακερματισμένης επιφανείας (αγκύλες).

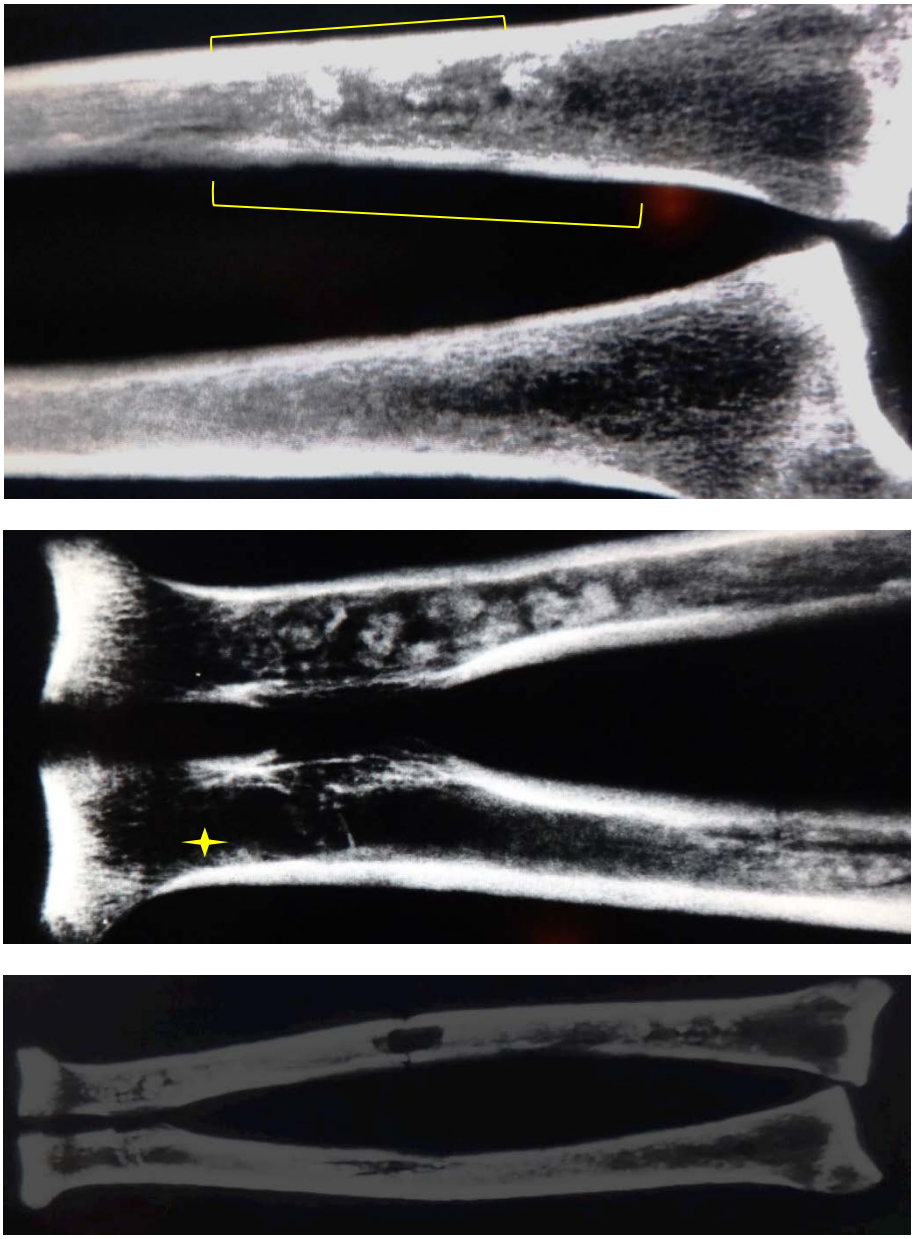

**Εικόνα Β.2.**63. Νεκροταφείο οδού Αγησάνδρου. Νότιο αρκοσόλιο. Σκελετός ΝΑΣ4. Ζεύγος κερκίδων, εγγύς και άπω τριτημόρια, προσθιοπίσθιες ακτινογραφίες. Άνω: σκληρυντικός φλοιός, αποτιτανωμένα κατάλοιπα στην δεξιά κερκίδα (αγκύλες), έντονα διαυγαστικές μεταφύσεις άμφω. Μέσο: σκληρυντικές αλλοιώσεις "δίκην τολύπων" στην δεξιά κερκίδα, εικόνα που πιθανώς αντανακλά εστίες οστικής ανακατασκευής αντίστοιχα προς τις βλάβες ισχαιμικής νέκρωσης που προέκυψαν μετά τον σχηματισμό πολλαπλών εμφράκτων βαθιά στον μυελό. Σκληρυντικός παχυσμένος φλοιός στην αριστερή κερκίδα (αστερίσκος). Κάτω: Ανισοσκελία. Συμμετρική κατανομή βλαβών κατά τις εγγύς και άνω διαμεταφυσιακές ζώνες.

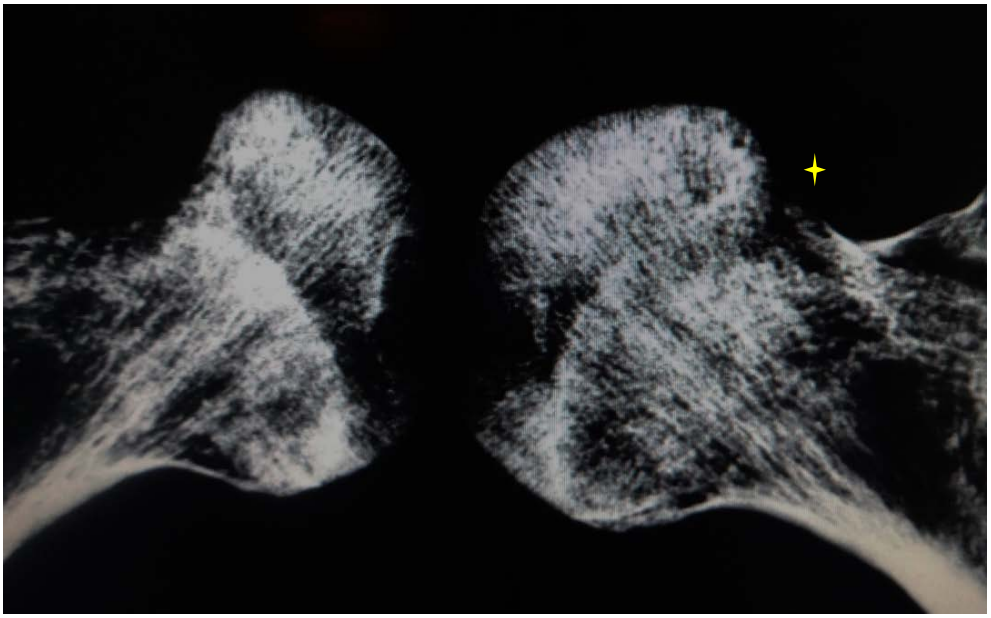




**Εικόνα Β.2.**64. Νεκροταφείο οδού Αγησάνδρου. Νότιο αρκοσόλιο. Άνω: Σκελετός ΝΑΣ4. Ζεύγος μηριαίων οστών, εγγύς άκρα, οπισθοπρόσθια ακτινογραφία. Σκληρυντικές περιοχές με αδρά συμμετρική εντόπιση στις εγγύς επιφύσεις των μηριαίων. Επιπέδωση κατά την πρόσθια άνω μοίρα στο αριστερό μηραίο (αστερίσκος). Κάτω: Δεξιό βραχιόνιο οστό (ΝΑ-0381), άπω άκρο, πρόσθια επιφάνεια, έξω χείλος. Περιοχή απαλειφής του φλοιού με γεωγραφικά όρια, έκθεση της σπογγώδους μοίρας, σημεία νέκρωσης του φλοιού και επέκτασης του μυελού.

**Εικόνα Β.2.**65. Νεκροταφείο οδού Αγησάνδρου. Νότιο αρκοσόλιο. 2ο (Αριστερά) (ΝΑ-076) και 4ο (Δεξιά) (ΝΑ-0127) μετατάρσια οστά δύο σκελετών σε ελεύθερη ανάμειξη, πλάγιες ακτινογραφίες. Αριστερά: Διαπλάτυνση/διόγκωση των μεταφύσεων. Σκληρυντική κεφαλή και επιπέδωση αυτής (αγκύλη). Σκληρυντικό υποχόνδριο οστό (κεφαλή βέλους). Σκληρυντικό σώμα κατά την μεσότητα (αγκύλη). Δεξιά: Σκληρυντικές περιοχές της κεφαλής, έκγλυφο ενδοστικό όριο (αγκύλη). Γραμμές του Harris ελέγχονται άμφω στην περιοχή των εγγύς μεταφύσεων.

**Εικόνα Β.2.**66. Νεκροταφείο οδού Αγησάνδρου. Νότιο αρκοσόλιο. 2ο (Αριστερά) (ΝΑ-0127) και 4ο (Δεξιά) (ΝΑ-076) μετατάρσια οστά δύο σκελετών σε ελεύθερη ανάμειξη, πλάγιες επιφάνειες. Κύρτωση της ραχιαίας επιφάνειας, διαπλάτυνση του αυχένα, σχετική διόγκωση των εγγύς μεταφύσεων. Επιπέδωση της άνω μοίρας της κεφαλής στο ΝΑ-076 (αγκύλη). Αλλοιώσεις οστεοαρθρίτιδας στο 2ο μετατάρσιο (Αριστερά) (αγκύλη με άκανθα).

**Εικόνα Β.2.**67. Νεκροταφείο οδού Αγησάνδρου. Βόρειο αρκοσόλιο. Βραχιόνια οστά, άπω άκρα, διατομή κατά τα εγγύς τεταρτημόρια. Εκσεσημασμένη πάχυνση του φλοιού, αδροποίηση οστεοδοκίδων.

**Εικόνα Β.2.**68. Νεκροταφείο οδού Αγησάνδρου. Βόρειο αρκοσόλιο. Βραχιόνιο οστό, άπω άκρο, διατομή κατά το άπω τεταρτημόριο. Εκσεσημασμένη πάχυνση του φλοιού, αδροποίηση οστεοδοκίδων.

**Εικόνα Β.2.**69. Νεκροταφείο οδού Αγησάνδρου. Τάφος 32. Ζεύγος βραχιονίων οστών, διατομή περί την μεσότητα της διάφυσης (Άνω) και ζεύγος μηριαίων οστών, διατομή μεταξύ εγγύς και μέσου τριτημορίων (Κάτω). Ανισοπαχή οστά. Αύξηση κατά το πάχος του φλοιού, περιορισμός κατά το εύρος του μυελικού αυλού και διάσχιση φλοιού κατά την ενδοστική μοίρα (αστερίσκοι). Σημεία χρόνιας οστικής αγγειοαποφρακτικής παθολογίας.

**Εικόνα Β.2.**70. Νεκροταφείο οδού Αγησάνδρου. Τάφος 39, ζεύγος κερκίδων (39-052 και 39-053), διατομή περί την μεσότητα της διάφυσης. Ανισοπαχή οστά. Αύξηση κατά το πάχος του φλοιού, περιορισμός κατά το εύρος του μυελικού αυλού και διάσχιση φλοιού κατά την ενδοστική μοίρα (αστερίσκος). Σημεία χρόνιας οστικής αγγειοαποφρακτικής παθολογίας.

**Εικόνα Β.2.**71. Νεκροταφείο οδού Αγησάνδρου. Άνω: Βόρειο αρκοσόλιο. Νεαρά μετατάρσια οστά με γραμμωτό σκληρυντικό πρότυπο. Σημείο χρόνιας αγγειοαποφρακτικής παθολογίας. Γραμμές του Harris άμφω. Κάτω: Τάφος 9. Θραύσμα διάφυσης ωλένης, μέσο τριτημόριο. Εικόνα συμβατή με υποπεριοστικό απόστημα.

**Εικόνα Β.2.**72. Νεκροταφείο οδού Αγησάνδρου. Νεαρό κρανίο, μετωπιαίο οστό. Πρότυπο κατακερματισμένης επιφάνειας κατά την δεξιά μοίρα με κατανομή που σέβεται τα όρια της μέσης μετωπιαίας και δεξιάς στεφανιαίας ραφής.

**Εικόνα Β.2.**73. Νεκροταφείο οδού Αγησάνδρου, τάφος 25, ωμοπλάτη. Πρότυπο αδρής/κατακερματισμένης επιφάνειας με διαφοροποιημένη κατανομή ανάμεσα στην οπίσθια (Άνω) και πρόσθια (Κάτω) επιφάνεια.




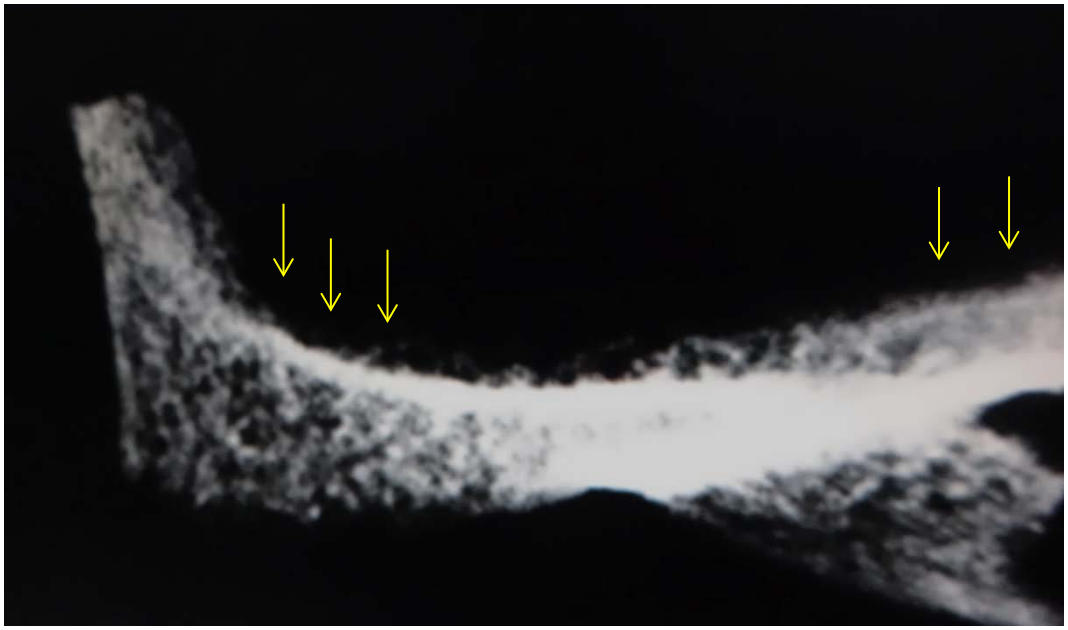

**Εικόνα Β.2.**74. Νεκροταφείο οδού Αγησάνδρου, τάφος 25, σκελετός 25΄, θραύσμα ωμοπλάτης (25-0193) (δεξιά ωμοπλάτη, πρόσθια επιφάνεια ύπερθεν της ωμοπλατιαίας άκανθας). Άνω: πρότυπο κατακερματισμένου φλοιού και αποστογγυλεμμένο χείλος (βέλη) με παρουσία αγγειακών τρημάτων στα οποία υποδηλώνεται η διαδικασία οστικής ανακατασκευής, την οποία επιβεβαιώνει η σκληρυντική εικόνα του χείλους (κάθετα βέλη) στην οπισθοπρόσθια ακτινογραφία (Κάτω).

**Εικόνα Β.2.**75. Νεκροταφείο οδού Αγησάνδρου. Ελεύθερη ταφή. Σκελετός Σ.Ε.Τ. 1Α, ωμοπλάτη. Αριστερά: πρόσθια επιφάνεια, κατακερματισμένο πρότυπο φλοιού περιβάλλει λυτική κοιλότητα εν είδει αποστήματος. Δεξιά: οπισθοπρόσθια ακτινογραφία. Ωοειδής λυτική βλάβη με σκληρυντικό όριο.

ψευδοκύστεις. Τα παραπάνω τεκμηριώνουν την εικόνα δακτυλίτιδας ή/και αναιμίας στο σύνολο των σκελετών που ελέγχθηκαν απεικονιστικά με ηλικία 0,5-5,5 έτη και στο σύνολο των νεαρών σκελετών στους οποίους μικρά οστά των άκρων περιλαμβάνονταν ανάμεσα στα ανασκαφικά ευρήματα. Ακόμη, σε μετακρανιακούς σκελετούς των νηπίων και παιδιών παρατηρούνται βαριές εκδηλώσεις αναιμίας, διαπλάτυνση των μεταφύσεων των οστών των άκρων, εκσεσημασμένη αραίωση και αδροποίηση των οστεοδοκίδων της σπογγώδους μοίρας.

**Εικόνα** Β.2.76. Νεκροταφείο οδού Αγησάνδρου. Βόρειο αρκοσόλιο και τάφοι 5 και 25. Ωλένια οστά (ΒΑ-0230, 25-0296 και 5-070), μέσα και άπω τριτημόρια. Κατακερματισμένη επιφάνεια φλοιού με συμμετρική κατανομή. Εστιακό επιφανειακό έλλειμμα φλοιού με γεωγραφικά όρια και σημεία επούλωσης (αγκύλη).



**Εικόνα Β.2.**77. Νεκροταφείο οδού Αγησάνδρου. Βόρειο αρκοσόλιο και τάφος 25. Ωλένια οστά (25-0296, 25-0216, ΒΑ-0840 και ΒΑ-0236), μέσα και άπω τριτημόρια. Εστιακές αλλοιώσεις αδρής/κατακερματισμένης επιφανείας (αγκύλες) με επικράτηση στην ανατομική περιοχή μεταξύ της διάφυσης και της μετάφυσης (διαμεταφυσιακή ζώνη). Οστική βλάβη με σημεία αγγείωσης (ρόμβος).

Στον πληθυσμό της οδού Αγησάνδρου παρατηρήθηκαν 15 περιπτώσεις ανισοσκελίας σε ενηλίκους σκελετούς (25,5%), έναντι μίας στον πληθυσμό του Αγίου Σπυρίδωνα (1,1%). Ακόμα παρατηρήθηκαν δύο περιπτώσεις ανισοσκελίας σε ανηλίκους σκελετούς (Σ32΄ και ΒΑΣVIIA) από τους τάφους 32 και βόρειο αρκοσόλιο.

**Εικόνα Β.2.**78. Νεκροταφείο οδού Αγησάνδρου. Σαρκοφάγος και τάφος 32. Ζεύγη βραχιόνιων οστών (ΣΑ-0153-052 και Σ32Β). Εστιακές αλλοιώσεις της διαμεταφυσιακής ζώνης. Λυτική βλάβη (αστερίσκος).

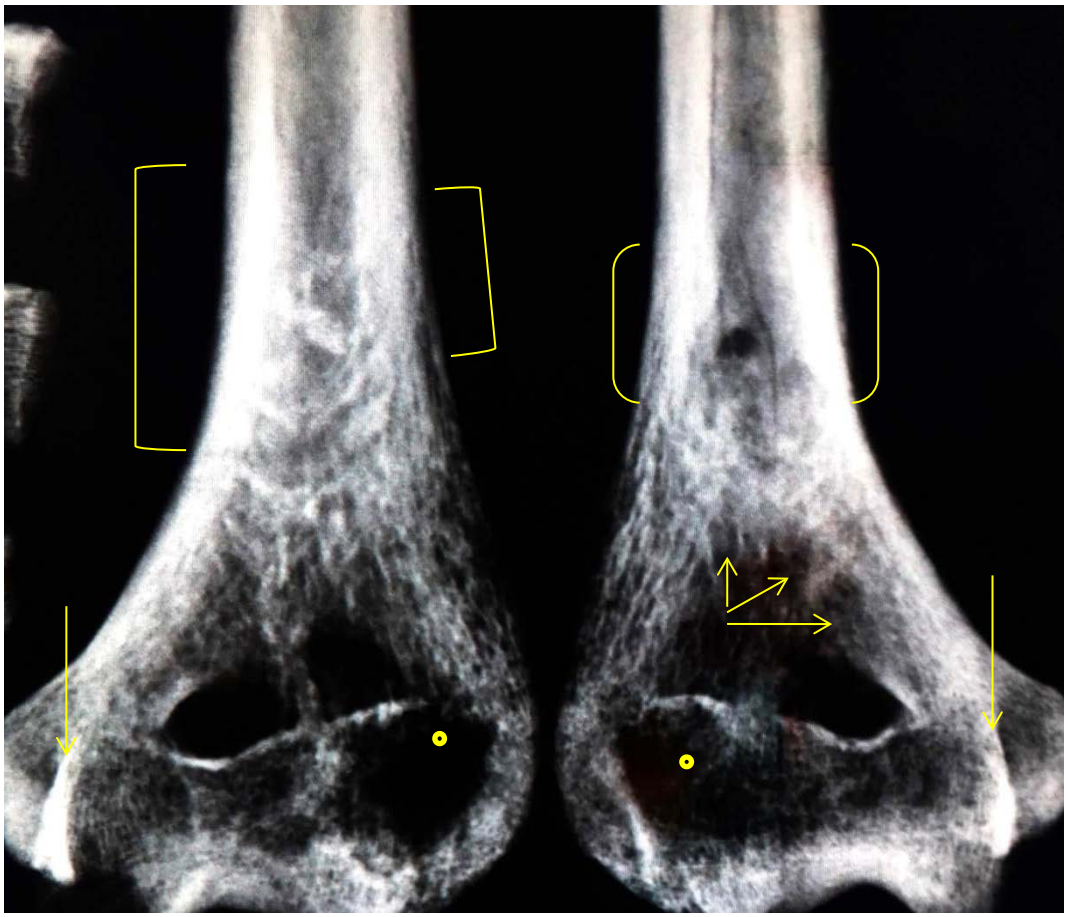

**Εικόνα Β.2.**79. Νεκροταφείο οδού Αγησάνδρου. Τάφος Τ32. Σκελετός Σ32Β. Ζεύγος βραχιόνιων οστών, προσθιοπίσθια ακτινογραφία. Παχυσμένος, ανομοιογενώς σκληρυντικός φλοιός (αριστερό βραχιόνιο: αγκύλες, δεξιό βραχιόνιο: διπλή αγκύλη). Λυτική βλάβη στο δεξί βραχιόνιο κατά την διαμεταφυσιακή ζώνη και διαταραχή της δομής της σπογγώδους ουσίας, συστοίχως. Βαθμός ασυμμετρίας κατά το οστικό περίγραμμα ανάμεσα στα δύο οστά. Τριπλό βέλος: οστεολυτικές αλλοιώσεις φλοιού (δεξί βραχιόνιο). Κάθετα βέλη: σκληρυντική παρυφή τροχιλίας. Μικροί κύκλοι: Ελλείμματα οστού, αποδίδονται σε παθολογικές ή/και ταφονομικές διαδικασίες.

**Εικόνα** Β.2.80. Νεκροταφείο οδού Αγησάνδρου. Άνω: Τάφος 5. Σκελετός Σ5. Βραχιόνια οστά, άπω άκρα, οπίσθιες επιφάνειες. Αλλοιώσεις επιφανείας (αδρή επιφάνεια) με εστιακό χαρακτήρα και εντόπιση στην διαμεταφυσιακή ζώνη. Κάτω: Τάφοι 4, 39, ΕΤ3 και σαρκοφάγος. Βραχιόνια οστά (Σ4Β, ΣΑ-064 και Σ39Α), άπω άκρα, οπίσθιες επιφάνειες. Αλλοιώσεις επιφανείας (αδρή επιφάνεια) με εστιακό χαρακτήρα και εντόπιση στη διαμεταφυσιακή και μεταφυσιακή ζώνη.



**Εικόνα Β.2**.81. Νεκροταφείο οδού Αγησάνδρου Τάφος 39. Σκελετός Σ39Α. Ζεύγος βραχιονίων, οπίσθια επιφάνεια. 'Ηπια περιοστική αντίδραση που εκτείνεται σε ολόκληρο το μήκος των οστών άμφω. Πολλαπλές εστιακές αλλοιώσεις με αδρά συμμετρική κατανομή ανάμεσα στα δύο οστά οι οποίες συγκεντρώνονται περί το βραχιόνιο όγκωμα και περί την διαμεταφυσιακή ζώνη (αγκύλες).

**Εικόνα Β.2.**82. Νεκροταφείο οδού Αγησάνδρου. Σαρκοφάγος. Σκελετός ΣΑ1. Δεξιά: Ζεύγος κερκίδων (ΣΑ-631-067), οπίσθια επιφάνεια. Συμμετρικές αλλοιώσεις αδρής/κατακερματισμένης επιφανείας περί την διαμεταφυσιακή ζώνη. Αδρό οστικό περίγραμμα. Αριστερά: Δεξιά κερκίδα, οπίσθια επιφάνεια, άνω τεταρτημόριο.

**Εικόνα Β.2**.83. Νεκροταφείο οδού Αγησάνδρου. Σαρκοφάγος. Σκελετός ΣΑΑ. Αριστερά: Ωλένη, πρόσθια επιφάνεια. Κέντρο: Ζεύγος κερκίδων, οπίσθιες επιφάνειες. Δεξιά: Βραχιόνιο οστό, οπίσθια επιφάνεια. Τμηματικές αλλοιώσεις επιφανείας (αδρή/κατακερματισμένη επιφάνεια) με επικράτηση κατά τα μέσα και άπω τριτημόρια.

**Εικόνα Β.2.**84. Νεκροταφείο οδού Αγησάνδρου. Νότιο αρκοσόλιο. Νεαρός σκελετός (ηλικίας ~6 ετών). Ζεύγος βραχιονίων, πρόσθια επιφάνεια. Πολλαπλές εστιακές αλλοιώσεις επιφανείας στο αριστερό βραχιόνιο. Συμμετρική εμφάνιση περί την διαμεταφυσιακή ζώνη.

**Εικόνα Β.2.**85. Νεκροταφείο οδού Αγησάνδρου. Νότιο αρκοσόλιο. Νεαρός σκελετός (ηλικίας ~6 ετών). Δεξιά κερκίδα, πρόσθια επιφάνεια. Ευμεγέθης εστιακή αλλοίωση στην μεσότητα της διάφυσης με σημεία αποκατάστασης της οστικής βλάβης (αγγειακές αύλακες/τρήματα, διπλές αγκύλες). Μικρότερη βλάβη κεντρικότερα της πρώτης (μονή αγκύλη) χωρίς σημεία επούλωσης (πιθανώς πρωιμότερη) και βλάβη κατά την μετάφυση (αγκύλη με άκανθα) με σημεία προχωρημένης επούλωσης (πιθανώς αρχαιότερη).

**Εικόνα Β.2.**86. Νεκροταφείο οδού Αγησάνδρου. Νότιο αρκοσόλιο. Νεαρός σκελετός (ηλικίας ~6 ετών). Αριστερά: Ζεύγος ωλενών. Εστιακές αλλοιώσεις των διαφύσεων με αδρά συμμετρική εντόπιση περί την εγγύς διαμεταφυσιακή ζώνη (απλές αγκύλες) και σημεία ήπιας περιοστικής αντίδρασης. Δεξιά: έσω επιφάνεια, εστιακή βλάβη με σημεία αγγείωσης/αποκατάστασης της βλάβης (διπλή αγκύλη).




**Εικόνα Β.2.**87. Νεκροταφείο οδού Αγησάνδρου. Σαρκοφάγος. Νεαρός σκελετός ΣΑΒ (ηλικίας 1,5-2,5 ετών). Λαγόνιο οστό. Άνω: πρόσθια επιφάνεια. Κάτω: οπίσθια επιφάνεια. Εστιακές αλλοιώσεις επιφάνειας (αγκύλες, αστερίσκοι). Σημεία διάχυτης περιοστικής αντίδρασης (αστερίσκοι). Σημειώνεται το ευμέγεθες τροφοφόρο τρήμα (κεφαλή βέλους).

**Εικόνα Β.2.**88. Νεκροταφείο οδού Αγησάνδρου. Σαρκοφάγος. Νεαρός σκελετός ΣΑΒ (ηλικίας 1,5-2,5 ετών). Κνήμη, άπω τριτημόριο. Αριστερά: έσω επιφάνεια. Τμηματική αλλοίωση της διαμεταφυσιακής ζώνης κατά το πρότυπο της αδρής/κατακερματισμένης επιφάνειας, με γεωγραφικά όρια (κεκαμμένα βέλη). Δεξιά: έξω επιφάνεια: εστιακή αλλοίωση (έλλειμμα οστού) στο διαμεταφυσιακό όριο (αγκύλη) με ανάπτυξη αγγείωσης συστοίχως ενώ λεπτομερής περιοστική αντίδραση εκδηλώνεται κεντρικότερα της βλάβης κατά μήκος της διάφυσης.

**Εικόνα Β.2.**89. Νεκροταφείο οδού Αγησάνδρου. Σαρκοφάγος. Νεαρός σκελετός ΣΑΒ (ηλικίας 1,5-2,5 ετών). Κνήμη, άπω τριτημόριο. Οι αγγειακές αύλακες που διατιτραίνουν τον φλοιό επί της ανώμαλης επιφάνειας της βλάβης υποδηλώνουν ανάπτυξη αγγείωσης μετά τον σχηματισμό της βλάβης ή βιολογική διαδικασία αποκατάστασης της βλάβης.

**Εικόνα Β.2**.90. Νεκροταφείο οδού Αγησάνδρου. Τάφος 39. Σκελετός 39Α. Κατακερματισμένο πρότυπο φλοιού που επικαλύπτουν περιοχές εναπόθεσης νέου, πορώδους οστού (αγκύλες). Η παρατήρηση με στερεοσκοπικό μικροσκόπιο αναδεικνύει τμήματα "μουμιοποιημένων αγγείων" που διατιτραίνουν το φλοιό (στικτοί κύκλοι) ή διατρέχουν την επιφάνεια.



**Εικόνα** Β.2.91. Νεκροταφείο οδού Αγησάνδρου. Τάφος 4. Σκελετός βρέφους. Μηριαίο οστό (4-096). Αριστερά: έσω επιφάνεια. Ισχυρή περιοστική αντίδραση και κατακερματισμένο πρότυπο επιφάνειας με σημεία επούλωσης (αγκύλες). Δεξιά: πρόσθια επιφάνεια. Ισχυρή περιοστική αντίδραση, διάσχιση φλοιού (κεκαμμένα βέλη).

**Εικόνα** Β.2.92. Νεκροταφείο οδού Αγησάνδρου. Τάφος 4. Σκελετός βρέφους (Σ42). Αριστερά: Κερκιδικό οστό, οπίσθια επιφάνεια. Κατακερματισμένο πρότυπο φλοιού με τμηματική κατανομή κατά μήκος της κερκίδας αντίστοιχα προς την εγγύς και άπω διαμεταφυσιακή ζώνη (αγκύλες). Δεξιά: Ζεύγος περονιαίων οστών με τμηματική και αδρά συμμετρική κατανομή κατακερματισμένου προτύπου επιφάνειας (αγκύλες). Ελλείμματα φλοιού με γεωγραφικά όρια κατά τις άπω μεταφύσεις.

**Εικόνα Β.2.**93. Νεκροταφείο οδού Αγησάνδρου. Τάφος 25. Σκελετός Σ25. Σώματα πλευρών, έσω επιφάνειες. Περιοστική αντίδραση, κατακερματισμένη επιφάνεια, εστιακές αλλοιώσεις με άλλοτε άλλο βαθμό επούλωσης.

**Εικόνα Β.2.**94. Νεκροταφείο οδού Αγησάνδρου. Τάφοι 25 και βόρειο αρκοσόλιο. . Βραχιόνια οστά (25-0285 και ΒΑ-082), άπω τριτημόρια, προσθιοπρόσθια ακτινογραφία. Αριστερά: αποτιτανωμένα στοιχεία εντός του αυλού κατά το διαμεταφυσιακό όριο και πρότυπο διάσχισης φλοιού κατά το έξω χείλος (αγκύλη). Δεξιά: διακρίνεται σκληρυντική η ενδοστική μοίρα του φλοιού (αγκύλη) που αφορίζεται με διαυγαστική γραμμή από την περιφερικότερη μοίρα του φλοιού (πρότυπο διάσχισης φλοιού).

**Εικόνα Β.2.**95. Νεκροταφείο οδού Αγησάνδρου. Σαρκοφάγος και βόρειο αρκοσόλιο. Βραχιόνια οστά, προσθιοπρόσθιες ακτινογραφίες. Ανομοιογενώς σκληρυντικός φλοιός διαταραχή της αρχιτεκτονικής της σπογγώδους μοίρας κατά την διαμεταφυσιακή ζώνη. Αποτιτανωμένα κατάλοιπα συστοίχως και ανώμαλο ενδοστικό όριο.

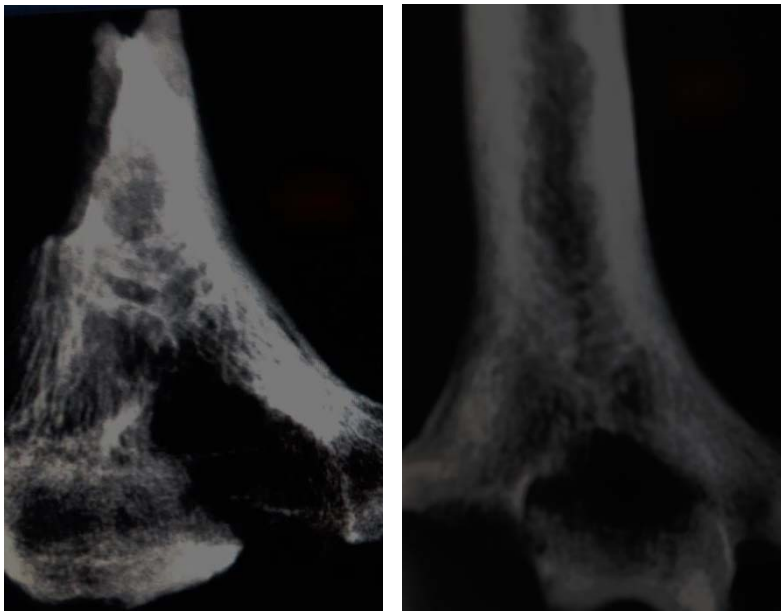

**Εικόνα Β.2.**96. Νεκροταφείο οδού Αγησάνδρου. Τάφοι ΕΤ2 και σαρκοφάγος. Βραχιόνια οστά, προσθιοπρόσθια ακτινογραφία. Ανομοιογενώς σκληρυντικός φλοιός. Διαταραχή της αρχιτεκτονικής της σπογγώδους περί την διαμεταφυσιακή ζώνη. Έκγλυφο ενδοστικό όριο.

Αλλοιώσεις επιφάνειας κατά το πρότυπο της περιοστικής αντίδρασης εκδηλώνονται σε 28 από τους 51 σκελετούς ενηλίκων ατόμων (54,9%), οι οποίοι κατανέμονται σε 16 από τους 22 τάφους του νεκροταφείου της οδού Αγησάνδρου (72,7%). Σε 20 από τους 28 σκελετούς (71,4%) η περιοστική αντίδραση εκδηλώνεται συμμετρικά αριστερά/δεξιά σε ένα ή περισσότερα ζεύγη οστών. Ακόμη, πρακτικά γενικευμένο ελέγχεται το μορφολογικό γνώρισμα του φλοιού με αδρή/κατακερματισμένη επιφάνεια με χαμηλό ανάγλυφο, συχνά με συμμετρική κατανομή μεταξύ των διαφύσεων σε ζεύγη μακρών οστών. Περαιτέρω, ελέγχονται εστιακές βλάβες του φλοιού, με εντόπιση συχνά στην διαμεταφυσιακή ζώνη και αδρά συμμετρική εντόπιση αριστερά/δεξιά σε ζεύγη

**Εικόνα Β.2.**97. Νεκροταφείο οδού Αγησάνδρου. Τάφοι 5 και σαρκοφάγος. Σκελετοί Σ5 και ΣΑ-064. Βραχιόνια οστά, προσθιοπίσθιες ακτινογραφίες. Διαταραχή της αρχιτεκτονικής της σπογγώδους μοίρας και ανομοιογενής πάχυνση φλοιού άμφω κατά την διαμεταφυσιακή ζώνη. Αποτιτανωμένα κατάλοιπα, συστοίχως (Δεξιά).

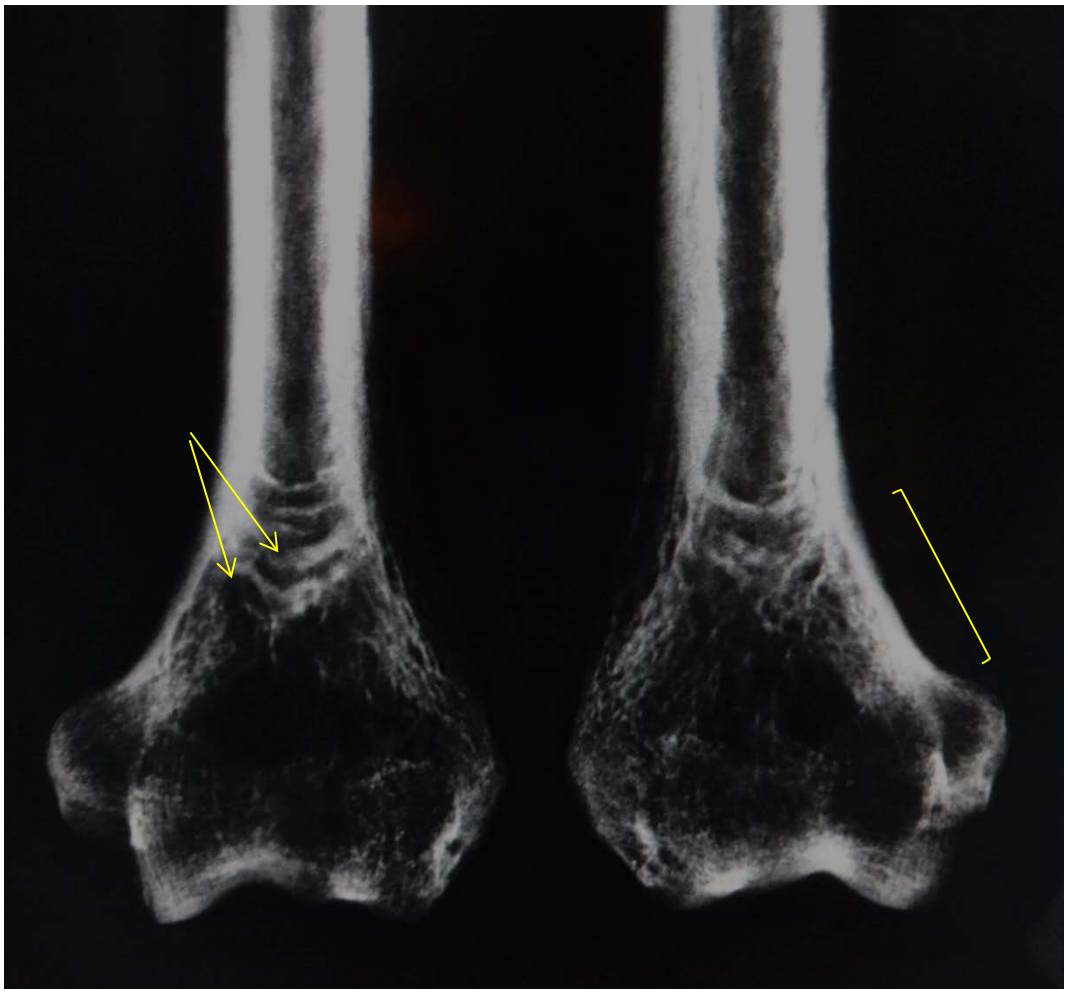

**Εικόνα Β.2.**98. Νεκροταφείο οδού Αγησάνδρου. Τάφος 39. Σκελετός 39Ε. Ζεύγος βραχιονίων οστών, προσθιοπίσθια ακτινογραφία. Ασυμμετρία κατά τις διαμέτρους των διαφύσεων και μεταφύσεων και κατά το εύρος του αυλού. Τράχυνση των οστεοδοκίδων στην περιοχή των μεταφύσεων. Λυτικές βλάβες του φλοιού με γεωγραφικά όρια στο αριστερό βραχιόνιο (βέλη). Δεξιό βραχιόνιο: σκληρυντική εικόνα κατά το τόξο του έσω χείλους (αγκύλη).

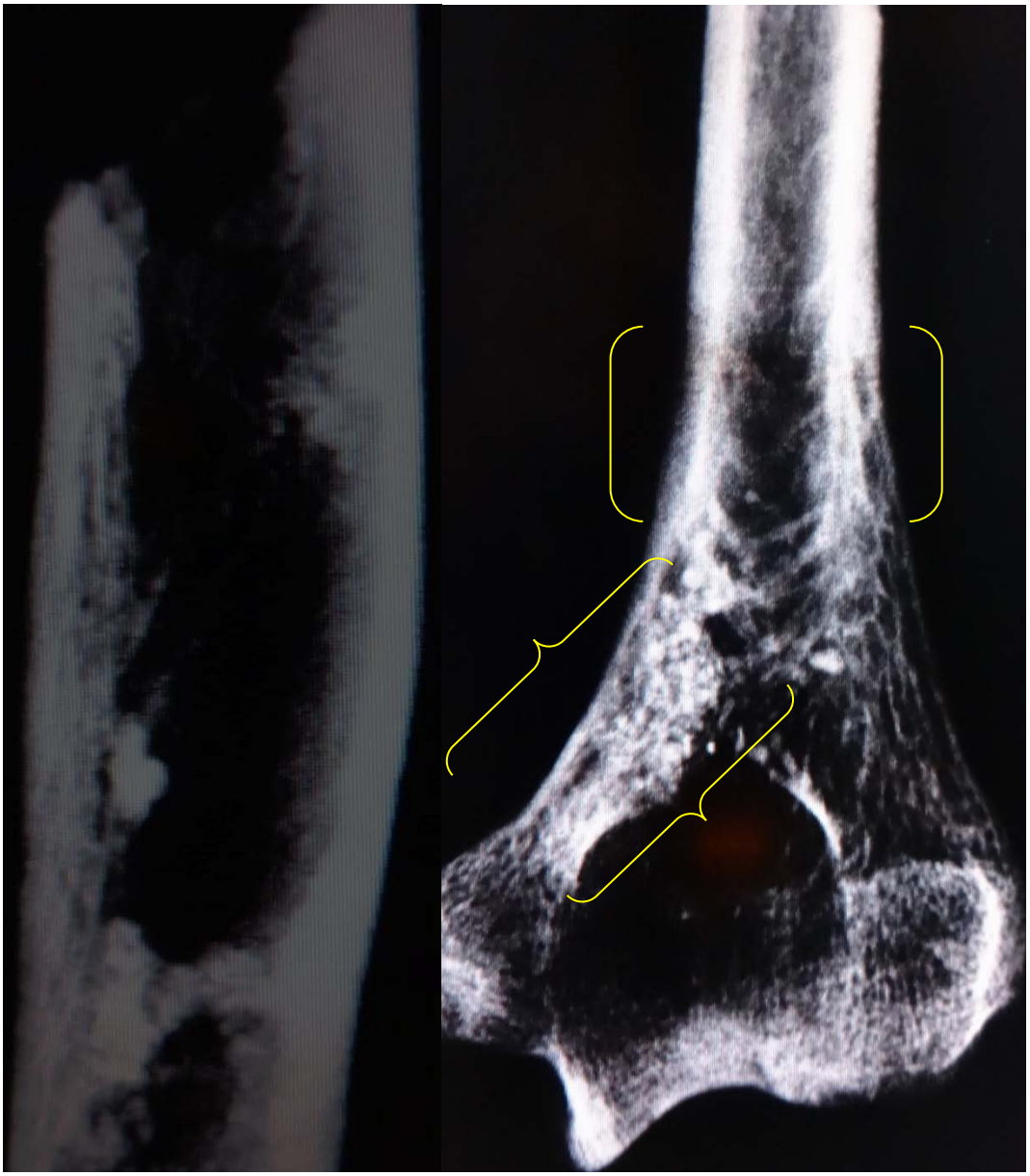

**Εικόνα Β.2.**99. Νεκροταφείο οδού Αγησάνδρου. Αριστερά: Νότιο αρκοσόλιο. Βραχιόνιο οστό, εγγύς τριτημόριο, πλάγια ακτινογραφία. Ανομοιογενώς σκληρυντικός φλοιός. Αποτιτανωμένα στοιχεία με κατανομή σε συνάφεια με την ενδοστική επιφάνεια, αντίστοιχα προς εστίες πάχυνσης του φλοιού. Δεξιά: Τάφος 4. Βραχιόνιο οστό, άπω τριτημόριο, οπισθοπρόσθια ακτινογραφία. Διαταραχή της αρχιτεκτονικής της σπογγώδους μοίρας και λέπτυνση φλοιού κατά την διαμεταφυσιακή ζώνη (διπλή αγκύλη). Αποτιτανωμένα στοιχεία (διπλή αγκύλη με άκανθα).

**Εικόνα Β.2.**100. Νεκροταφείο οδού Αγησάνδρου. Βόρειο αρκοσόλιο. Ζεύγος μεταταρσίων οστών (ΒΑ-0967 και ΒΑ-0956). Ασυμμετρία. Άνω: ακτινογραφική εικόνα. Έλλειμμα φλοιού περί την μετάφαση με γεωγραφικά όρια. Κάτω: μακροσκοπική εικόνα. Αριστερά: τετραγωνισμένο περίγραμμα, διεύρυνση της μυελικής κοιλότητας. Σκληρυντικές αλλοιώσεις κατά την κεφαλή, σκληρυντικό υποχόνδριο οστό (κεφαλές βελών). Γραμμές του Harris (βέλη).

**Εικόνα Β.2.**101. Νεκροταφείο οδού Αγησάνδρου. Τάφος 1. Ζεύγος μεταταρσίων οστών (1-082 και 1-028), οπισθοπρόσθια ακτινογραφία. Ασυμμετρία.

μακρών οστών. Οι βλάβες στους σκελετούς ενηλίκων μεγαλύτερης ηλικίας δεν περιλαμβάνουν σημεία νέας αγγείωσης.

Ανάμεσα στα νεαρά οστά εκδηλώνονται εντοπισμένα ελλείμματα φλοιού με την μορφή μονήρων ή πολλαπλών εστιών με εντόπιση κατά μήκος της διάφυσης, στην ζώνη ανάμεσα στην διάφυση και την μετάφυση, ή στην μεταφυσιακή ζώνη. Οι βλάβες αυτές

**Εικόνα Β.2.**102. Νεκροταφείο οδού Αγησάνδρου. Τάφος 26. Σκελετός νηπίου ηλικίας 4,5-5,5 ετών. 1$^{0}$ μετατάρσιο (26-290). Αριστερά: Ραχιαία επιφάνεια. Περιοστική αντίδραση, κατακερματισμένη επιφάνεια (αγκύλη), λυτικές βλάβες του φλοιού με γεωγραφικά όρια παρά την μετάφυση (αγκύλες με άκανθα). Δεξιά: οπισθοπρόσθια ακτινογραφία. Τετραγωνισμένο περίγραμμα, διαταραχή της αρχιτεκτονικής της σπογγώδους ουσίας, σκληρυντική κεφαλή.

**Εικόνα Β.2.**103. Νεκροταφείο οδού Αγησάνδρου. Νότιο αρκοσόλιο. Μέση φάλαγγα άκρας χειρός ενηλίκου. Αριστερά: Πρόσθια επιφάνεια. Ελλείμματα του υποχόνδριου οστού της άπω αρθρικής επιφάνειας, λυτική αλλοίωση παρά την βάση με γεωγραφικά όρια. Δεξιά: οπισθοπρόσθια ακτινογραφία. Πολλαπλά διάσπαρτα σκληρυντικά στοιχεία, λυτική βλάβη και σκληρυντικοί χαρακτήρες βάσης. Ευρήματα συμβατά με την εικόνα επούλωσης μετά από σχηματισμό πολλαπλών μικρών εμφράκτων στον μυελό.

**Εικόνα** Β.2.104. Νεκροταφείο οδού Αγησάνδρου. Άνω: Τάφος 16. Σκελετός Σ16. Μέση φάλαγγα άκρας χειρός νηπίου ηλικίας 2,5-3,5 ετών. Αριστερά και Κέντρο: ραχιαία και παλαμιαία επιφάνεια, κατακερματισμένη επιφάνεια φλοιού. Δεξιά: πολλαπλά σκληρυντικά στοιχεία με διαυγαστικό κέντρο, εν είδει δακτυλίου. Βλάβες τύπου ‘‘doughnut” και σκληρυντικός φλοιός. Κάτω: Βόρειο αρκοσόλιο. Νεαρά μετατάρσια, ακτινογραφία. Γραμμωτό σκληρυντικό πρότυπο φλοιού, σημείο χρόνιας αγγειακής απόφραξης. Γραμμές του Harris άμφω (βέλη).

**Εικόνα Β.2.**105. Νεκροταφείο οδού Αγησάνδρου. Τάφοι 5, 26 και βόρειο αρκοσόλιο. Σκελετοί Σ5-1, ΒΑ-0826 και Σ26. Περονιαία οστά. Σκληρυντική παρυφή παρά το ενδοστικό όριο. Πρότυπο διάσχισης φλοιού ή πρότυπο διπλού φλοιού.

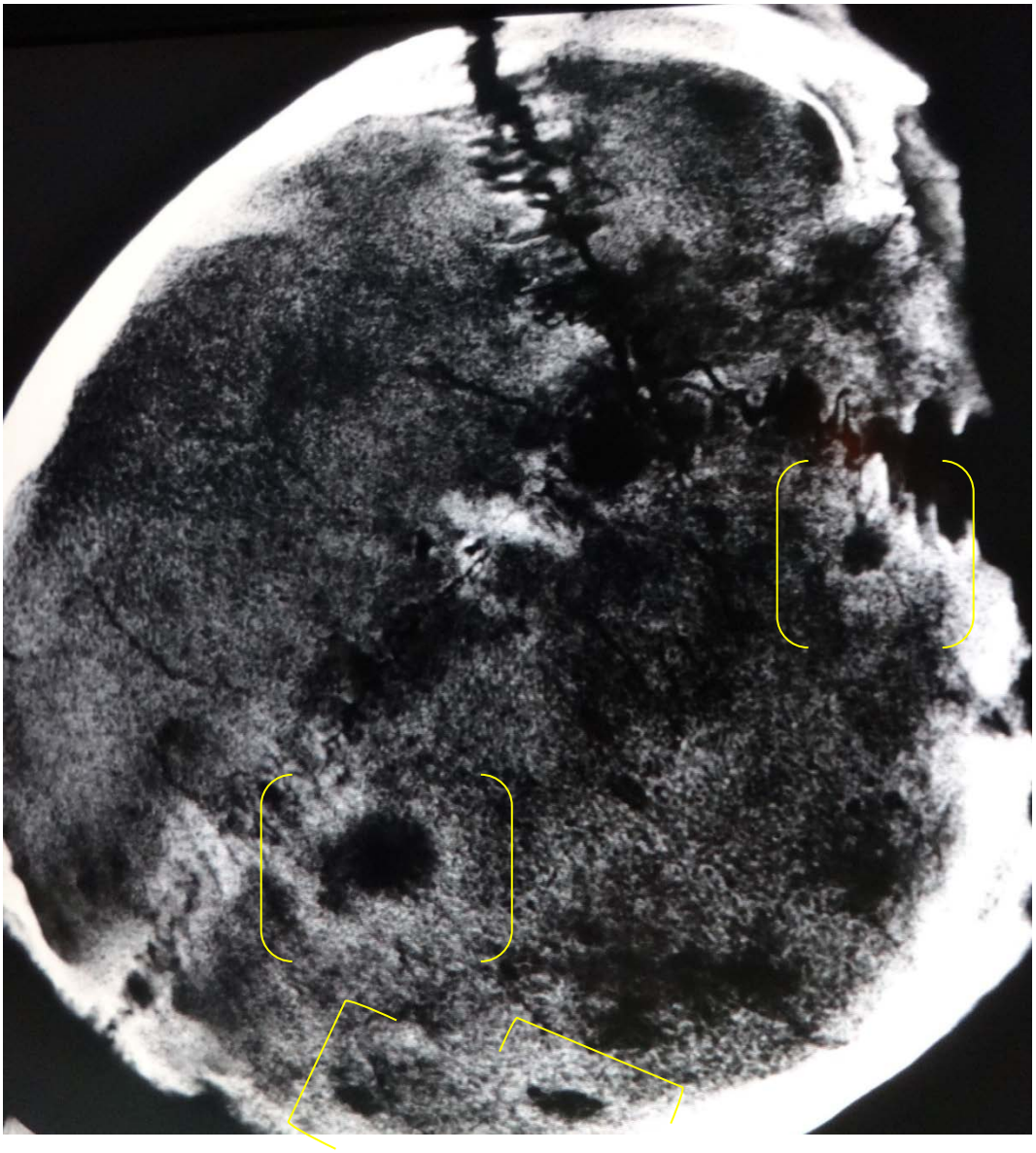

**Εικόνα Β.2.**106. Νεκροταφείο οδού Αγησάνδρου. Τάφος Τ25. Νεαρό κρανίο με πολλαπλές διαυγαστικές αλλοιώσεις με σκληρυντικό όριο τύπου ”doughnut” (αγκύλες). Μακροσκοπικά, λυτική εστία ελέγχεται αντίστοιχα προς την κεντρική ευμεγέθη βλάβη. Το κρανίο συνολικά εμφανίζει αδρή επιφάνεια, πόρωση και άτυπες αγγειακές αύλακες κατά την έξω- και ενδοκράνια επιφάνεια. Οι αλλοιώσεις τύπου ”doughnut” πιθανότατα αντιστοιχούν σε νησίδες αιμοποητικού μυελού ή εστίες οστικών εμφράκτων στα οστά του κρανιακού θόλου.

**Εικόνα Β.2.**107. Νεκροταφείο οδού Αγησάνδρου. Σαρκοφάγος. Κρανίο παιδιού ηλικίας 1,5-2,5 ετών. Μετωπιαίο οστό, ενδοκράνια επιφάνεια. Περιοχές με κατακερματισμένη επιφάνεια, περιφερικά των οποίων διατάσσονται άτυπες αγγειακές αύλακες κατά το πρότυπο θυσάνου. Οι θύσανοι έχουν κεντρομόλο προσανατολισμό.



**Εικόνα Β.2.**108. Νεκροταφείο οδού Αγησάνδρου. Σαρκοφάγος. Άνω: Κρανίο παιδιού ηλικίας 2,5-3,5 ετών. Αριστερό βρεγματικό οστό. Κατακερματισμένη ενδοκράνια επιφάνεια. Κάτω δεξιά, οι πρόσθιοι κλάδοι της αριστερής μηνιγγικής αρτηρίας. Κάτω: Κρανίο παιδιού ηλικίας 5,5-6,5 ετών. Βρεγματικό οστό. Ενδοκράνια επιφάνεια αντίστοιχα προς το βρεγματικό όγκωμα. Γλωσσοειδείς σχηματισμοί της έσω πλάκας (αγκύλη). Άτυπο αγγειακό ανάγλυφο (αστερίσκοι).

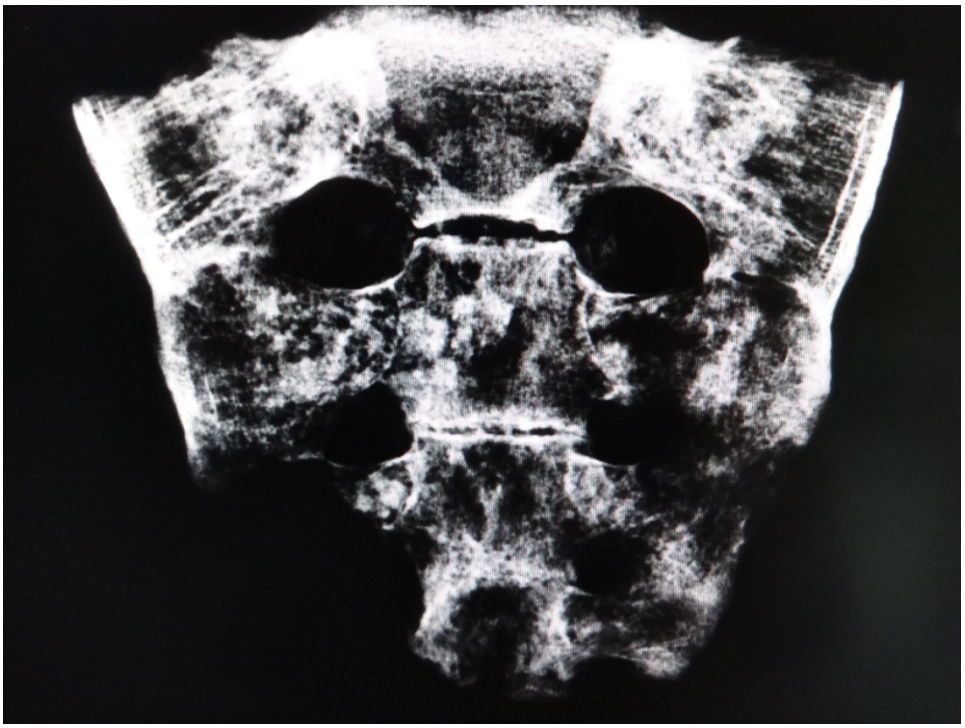

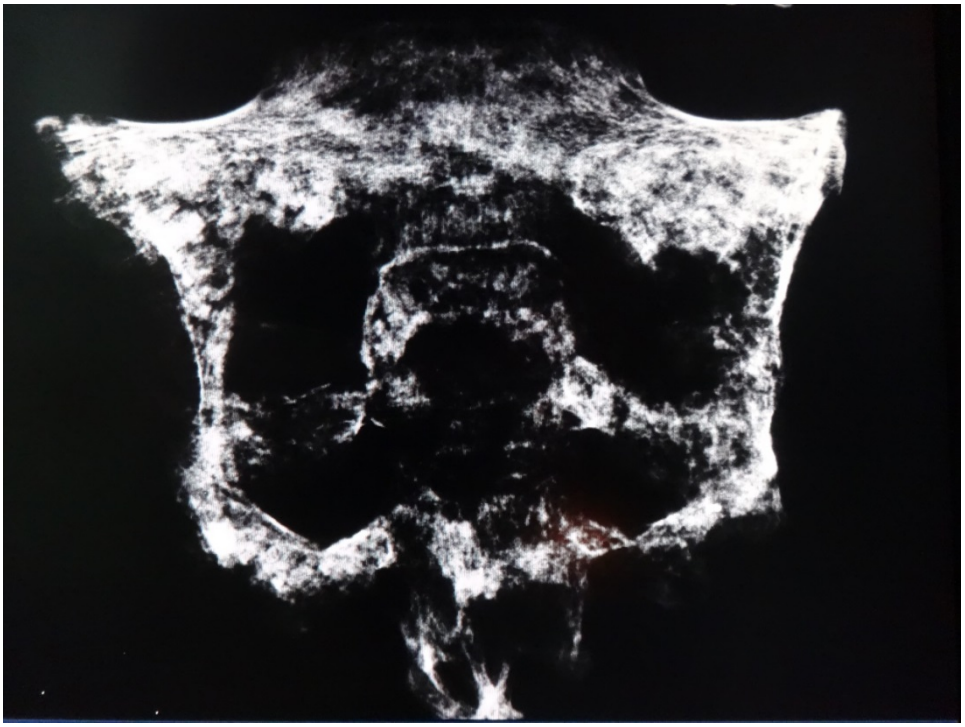

**Εικόνα Β.2.**109. Νεκροταφείο οδού Αγησάνδρου. Τάφοι 4 και σαρκοφάγος. Άνω: ιερό οστό 4-0184. Κάτω: ιερό οστό ΣΑ-Σ3-1. Πολλαπλές βαμβακοειδείς ακτινοσκιερές βλάβες, "δίκην τολύπων", με αδρά συμμετρική κατανομή εντός του οστού.

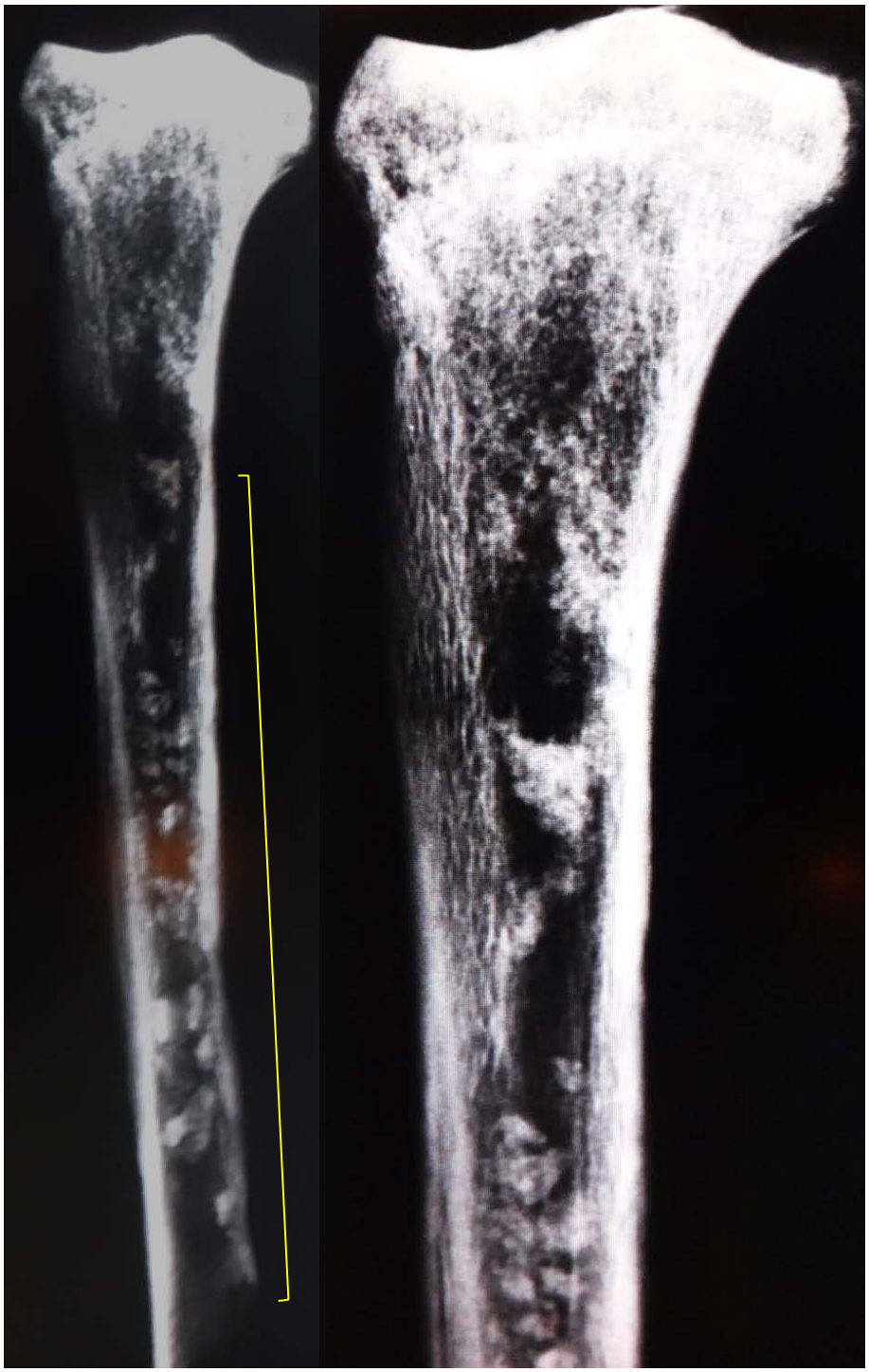

**Εικόνα Β.2.**110. Νεκροταφείο οδού Αγησάνδρου. Νότιο αρκοσόλιο. Κνημιαίο οστό (ΝΑ-0103), πλαγιοπλάγια ακτινογραφία. Διαταραχή της αρχιτεκτονικής της σπογγώδους ουσίας και παρουσία οστεοσκληρυντικών σχηματισμών κατά μήκος της μυελικής κοιλότητας. Έκγλυφο ενδοστικό όριο (αγκύλη). Οστεοσκληρυντική ελέγχεται η εγγύς επίφυση.

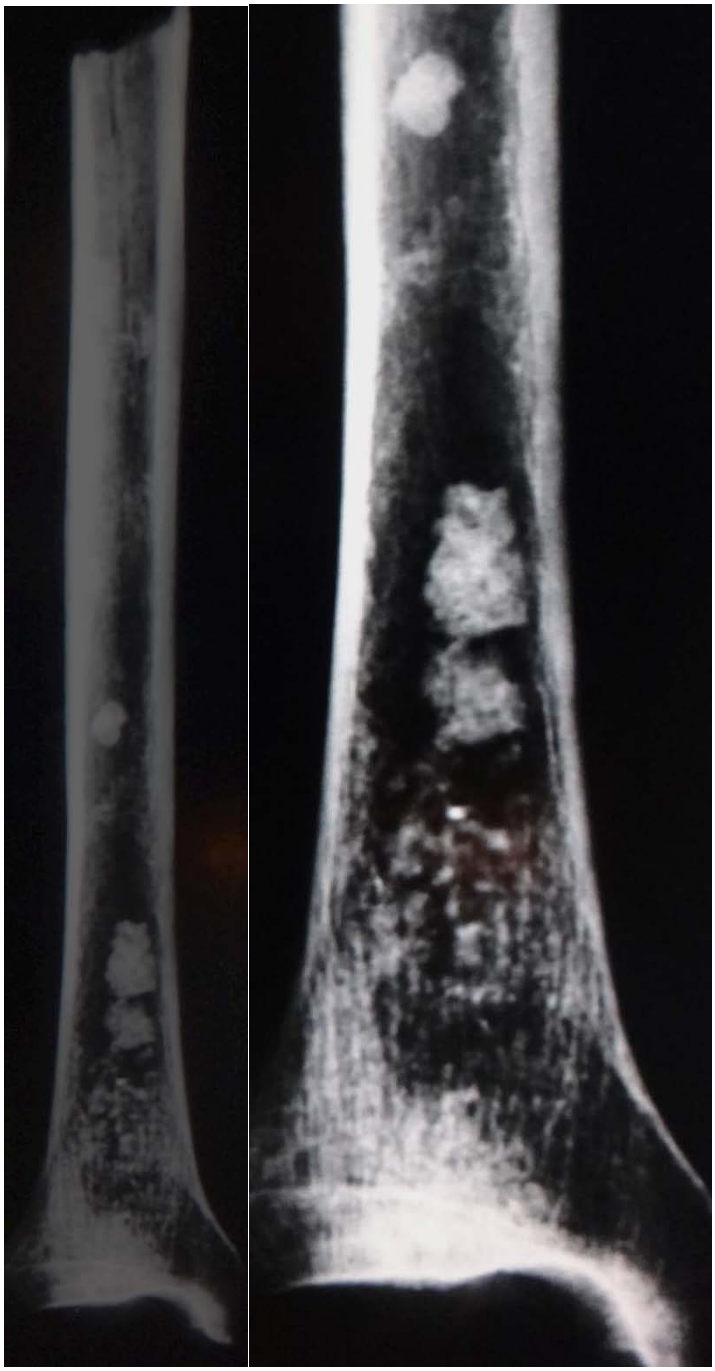

**Εικόνα Β.2.**111. Νεκροταφείο οδού Αγησάνδρου. Νότιο αρκοσόλιο. Κνημιαίο οστό (ΝΑ-0388), πλαγιοπλάγια ακτινογραφία. Διαταραχή της αρχιτεκτονικής της σπογγώδους ουσίας και παρουσία οστεοσκληρυντικών σχηματισμών κατά μήκος της μυελικής κοιλότητας σε συνάφεια με το ενδοστικό τοίχωμα και επικράτηση στην διαμεταφυσιακή ζώνη. Έκγλυφο ενδοστικό όριο. Οστεοσκληρυντική ελέγχεται η άνω επίφυση.

**Εικόνα Β.2.**112. Νεκροταφείο οδού Αγησάνδρου. Αριστερά: Βόρειο αρκοσόλιο. Κερκίδα (ΒΑ-02067), μεσότητα διάφυσης, προσθιοπίσθια ακτινογραφία. Σκληρυντικά στοιχεία, σε συνάφεια με το σκληρυντικό έξω χείλος της διάφυσης, πληρούν την μυελική κοιλότητα. Δεξιά: Σαρκοφάγος. Βραχιόνιο οστό (ΣΑ-015), προσθιοπίσθια ακτινογραφία. Σκληρυντικά στοιχεία πληρούν τη μυελική κοιλότητα. Σκληρυντική ελέγχεται η άνω επίφυση.

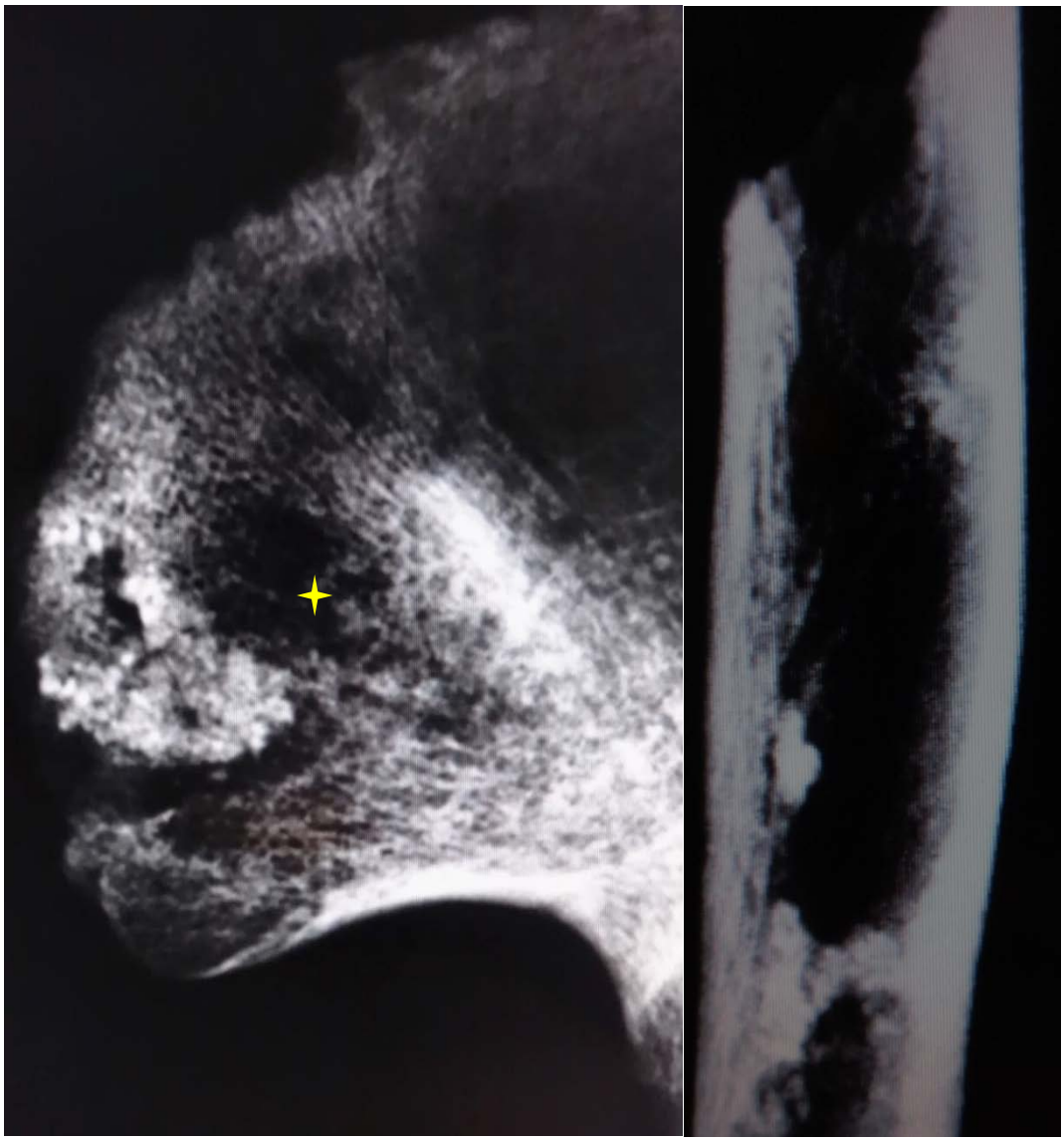

**Εικόνα Β.2.**113. Νεκροταφείο οδού Αγησάνδρου. Αριστερά: Σαρκοφάγος. Σκελετός νηπίου ηλικίας 5,5-6,5 ετών, λαγόνιο οστό (ΣΑ-016), οπισθοπρόσθια ακτινογραφία. Διαταραχή της αρχιτεκτονικής της σπογγώδους ουσίας με παρουσία λυτικών βλαβών και οστεοσκληρυντικής βλάβης εντός (αστερίσκος). Δεξιά: Νότιο αρκοσόλιο. Βραχιόνιο οστό (ΝΑ-0440), προσθιοπίσθια ακτινογραφία. Ανομοιογενώς σκληρυντικός φλοιός, σκληρυντικά στοιχεία σε συνάφεια με την ενδοστική επιφάνεια.

**Εικόνα Β.2.**114. Νεκροταφείο οδού Αγησάνδρου. Αριστερά: Τάφος 19. Σκελετός Σ19. Αριστερό κνημιαίο οστό, έσω επιφάνεια, πλάγια ακτινογραφία. Αδρό οστικό περίγραμμα, διαπλάτυνση/διόγκκωση της μετάφυσης. Παρουσία ενδοαυλικού σχηματισμού με σκληρυντικό οφιοειδές περίγραμμα και ακτινοδιαυγαστικό κέντρο σε συνάφεια με το ενδοστικό όριο (αγκύλη), και διάσχιση φλοιού. Δεξιά: Νότιο αρκοσόλιο. Σκελετός ΝΑΣ3. Ωλένιο οστό. Οστεοσκληρυντικά στοιχεία εντός της μυελικής κοιλότητας σε συνάφεια με την ενδοστική επιφάνεια. Έκγλυφο ενδοστικό όριο (αγκύλη).

**Εικόνα Β.2.**115. Νεκροταφείο οδού Αγησάνδρου. Αριστερά: Τάφος 1. Σκελετός Σ1. Μετατάρσιο οστό (1-0197), πλαγιοπλάγια ακτινογραφία. Οστεοσκληρυντική κεφαλή, οστεοσκληρυντικό στοιχείο σε συνάφεια με το φλοιό κατά την διαμεταφυσιακή ζώνη, διεύρυνση των μεταφύσεων. Δεξιά: Νότιο αρκοσόλιο. Αριστερό κερκιδικό οστό (ΝΑ-0110), οπισθοπρόσθια ακτινογραφία. Οστεοσκληρυντικά στοιχεία εντός του μυελικού αυλού κατά την διαμεταφυσιακή ζώνη με παρυφή συμπληρωματική προς το ενδοστικό όριο της φλοιώδους μοίρας. Έντονα σκληρυντικός φλοιός κατά το έσω χείλος.

**Εικόνα Β.2.**116. Νεκροταφείο οδού Αγησάνδρου. Βόρειο αρκοσόλιο. “Μουμιοποιημένα αγγεία”. Άνω: κρανιακό θραύσμα, ενδοκράνιος επιφάνεια. Αγγεία και κλάδοι. Κατω: θραύσμα μηριαίου οστού, ενδοστική επιφάνεια. Αγγείο και κλάδοι που πορεύονται εφαπτόμενα στην ενδοστική επιφάνεια.



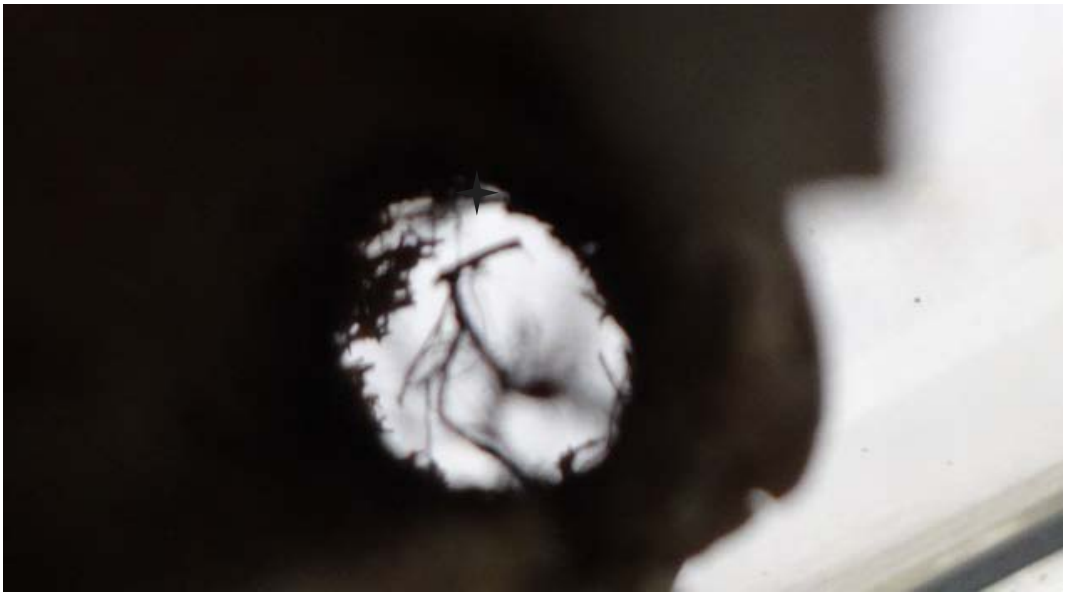

**Εικόνα** Β.2.117. Νεκροταφείο οδού Αγησάνδρου. Άνω: Τάφος 25, νεαρό κρανίο (Σ25-2), θραύσμα ινιακού οστού. "Μουμιοποιημένα" διπλοϊκά αγγεία, λυτικές βλάβες στην ενδοκράνια μοίρα (αγκύλες) και σημεία οστικής ανακατασκευής της διπλόης (αστερίσκοι). Κάτω: "Μουμιοποιημένα αγγεία". Θραύσμα μηριαίου οστού, τμήμα του αγγειακού δικτύου του οστού. Εμφανής περισπώμενος κλάδος ενδοστικού αγγείου που φέρεται περιμετρικά στην μυελική κοιλότητα.

**Εικόνα Β.2.**118. Νεκροταφείο οδού Αγησάνδρου. Τάφος 25. Μηριαίο οστό (25-01). Διατομή της κεφαλής. "Μουμιοποιημένα αγγεία" του αγγειακού δικτύου της μηριαίας κεφαλής.

εκδηλώνουν σημεία νέας αγγείωσης με άλλοτε άλλη ανάπτυξη. Ακόμη, οι νεαροί σκελετοί εκδηλώνουν το πρότυπο της κατακερματισμένης επιφάνειας φλοιού με ισχυρό ανάγλυφο. Το πρότυπο αυτό ελέγχεται ισχυρότερο στους νεαρότερους σκελετούς συγκριτικά με εκείνο στους σκελετούς προχωρημένης ηλικίας.

Ανάμεσα σε 17 συνολικά βραχιόνια οστά από 15 σκελετούς με διατήρηση τουλάχιστον κατά τα 2/3 του όγκου της εγγύς επίφυσης, 7 σκελετοί (46,6%) από 6

**Εικόνα Β.2.**119. Νεκροταφείο οδού Αγησάνδρου. Βόρειο αρκοσόλιο. Σκελετός ΒΑ-Σ7Β. Ζεύγος βραχιονίων, άπω άκρα. Εξεσημασμένου βαθμού τράχυνση των οστεοδοκίδων, πόρωση και ανάπτυξη δοκιδώδους οστού εντός της φλοιώδους μοίρας (βέλη).

**Εικόνα Β.2.**120. Νεκροταφείο οδού Αγησάνδρου. Άνω: Βόρειο αρκοσόλιο. Βραχιόνιο οστό, διατομή κατά την μεσότητα της διάφυσης. Κάτω: Τάφος 9. Ωλένη, διατομή κατά τη μετάφυση (Κάτω). Πρότυπο διπλού φλοιού. Ανάπτυξη δοκιδώδους ιστού μεταξύ εσωτερικού και περιφερικού φλοιού. Εντός του μυελικού αυλού, λεπτομερές υλικό σε συνάφεια με την ενδοστικη μοίρα πιθανότατα παριστά νεκρωτικό μυελό.

**Εικόνα Β.2.**121. Νεκροταφείο οδού Αγησάνδρου. Άνω: Βόρειο αρκοσόλιο. Βραχιόνιο οστό (ΒΑ-0864), διατομή κατά το άπω τριτημόριο. Κάτω: Τάφος 4. Κερκιδικό οστό (4-0360), διατομή κατά το εγγύς τεταρτημόριο. Πρότυπο διπλού φλοιού, παρουσία δοκιδώδους ιστού μέσα στην φλοιώδη μοίρα.

**Εικόνα Β.2.**122. Νεκροταφείο οδού Αγησάνδρου. Ελεύθερη ταφή 3. Κρανίο ΣΕΤ3Α. Πορώδης υπερόστωση (*Cribra cranii*). Συμμετρική πόρωση των βρεγματικών οστών περί τα βρεγματικά ογκώματα (Άνω) και κατά την άνω μοίρα του ινιακού οστού (Κάτω).

**Εικόνα Β.2.**123. Νεκροταφείο οδού Αγησάνδρου. Βόρειο αρκοσόλιο. Κρανίο ΒΑ-Σ10Α, αριστερό πλάγιο. Άμβλυνση της κροταφικής γραμμής, της μετωπορινικής γωνίας και της προβολής του μεσόφρυου και των υπερκόγχιων τόξων, με αποτέλεσμα σχετική επιπέδωση του ανάγλυφου του προσωπικού σκελετού στην πλάγια όψη. Διόγκωση κατά την οπίσθια επιφάνεια του ιγμορείου άντρου "δίκην κάθετου ημικυλίνδρου", επί του οποίου ελέγχεται λυτική εστία με γεωγραφικά όρια (βέλος), και προβολή της φατνιακής απόφυσης της άνω γνάθου. Δίνεται η εντύπωση διόγκωσης των μαστοειδών αποφύσεων.

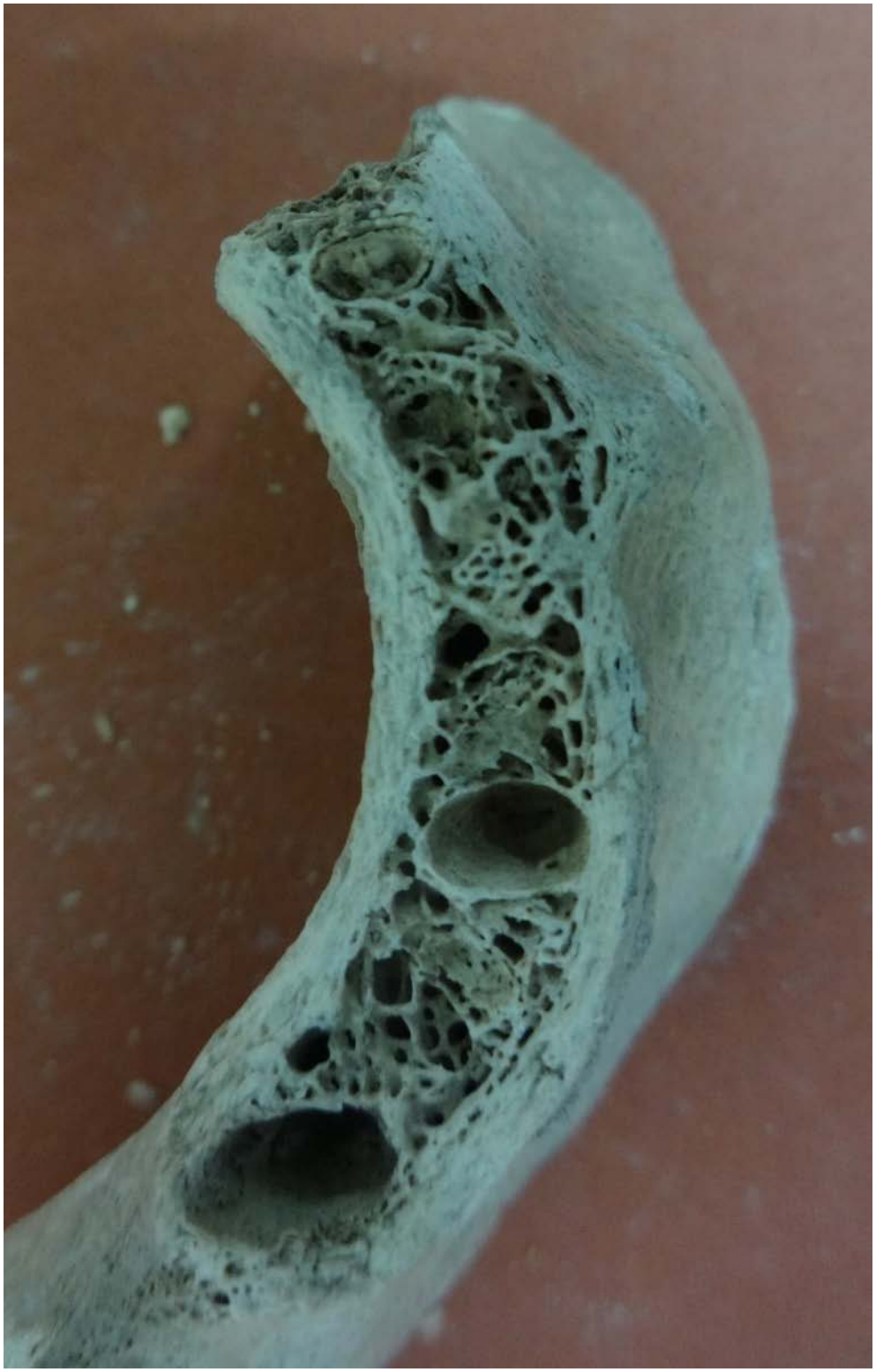

**Εικόνα Β.2.**124. Νεκροταφείο οδού Αγησάνδρου. Τάφος 1, σκελετός Σ1, κάτω γνάθος. Διευρυμένοι χώροι της διπλόης, αδρό πρότυπο δοκίδωσης.

**Εικόνα Β.2.**125. Νεκροταφείο οδού Αγησάνδρου. Βόρειο αρκοσόλιο. Μετατάρσιο οστό (ΒΑ-0100). Αριστερά: τετράγωνη διατομή, αδρό πρότυπο δοκίδωσης, σημεία κατακερματισμένου φλοιού και περιοστικής αντίδρασης ορατά κατά την άπω μοίρα (αγκύλη). Δεξιά: πλαγιοπλάγια ακτινογραφία, σκληρυντική εικόνα κατά το σώμα (αγκύλη), διευρυμένη διαυγαστική περιοχή και γραμμές του Harris κατά την εγγύς μετάφυση (βέλη).

**Εικόνα Β.2.**126. Νεκροταφείο οδού Αγησάνδρου. Τάφοι 26, βορείου και νοτίου αρκοσολίου. Μέσες φάλαγγες άκρας χειρός (26-380, ΝΑ-089, ΒΑ-0448, ΒΑ-0449). Πυραμοειδείς φάλαγγες.

**Εικόνα Β.2.**127. Νεκροταφείο οδού Αγησάνδρου. Αριστερά: Τάφος 32. Σκελετός Σ32Α. Μέση φάλαγγα άκρας χειρός. Δεξιά: Βόρειο αρκοσόλιο, οπισθοπρόσθια ακτινογραφία, μέσες φάλαγγες άκρας χειρός (ΒΑ-0446, ΒΑ-0447). Πυραμοειδείς φάλαγγες. Σκληρυντικές αλλοιώσεις.

διαφορετικούς τάφους (27,3%) και συνολικά 8 βραχιόνιες κεφαλές (47,0%) φέρουν μακροσκοπικές αλλοιώσεις οστεοαρθρίτιδας. Σε 4 (57,1%) από τους 7 σκελετούς και σε 5 από τις 8 βραχιόνιες κεφαλές (62,5%) με οστεοαρθρίτιδα διαπιστώνεται μακροσκοπικά βαθμός καθίζησης της βραχιόνιας κεφαλής. Συνολικά σε 5 βραχιόνιες κεφαλές (62,5%) και σε 4 (57,1%) από τους σκελετούς με εκδηλώσεις οστεοαρθρίτιδας (σκελετοί Σ5, ΝΑ-Σ4, ΒΑ-Σ7Α, ΕΤ1Α) διαπιστώνονται ταυτόχρονα βαθμός επιπέδωσης της κεφαλής κατά τον μακροσκοπικό έλεγχο και οστεονέκρωση της κεφαλής κατά τον απεικονιστικό έλεγχο.



**Εικόνα Β.2.**128. Νεκροταφείο οδού Αγησάνδρου, βόρειο αρκοσόλιο. Βραχιόνια οστά (άπω άκρα, έξω χείλος) ενηλίκου (Άνω) και νηπίου ηλικίας ~6 ετών (Κάτω). Σχάση του φλοιού, σημειώνονται τα γεωγραφικά όρια των βλαβών (βέλη). Κάτω:διπλός φλοιός (κάθετα βέλη).

Ο απεικονιστικός έλεγχος στο σύνολο των βραχιονίων οστών ανέδειξε 6 βραχιόνιες κεφαλές (35,3%) από 5 σκελετούς (33,3%) (σκελετοί Σ5, ΕΤ1Α, ΒΑ-Σ7Α, ΝΑ-Σ4, ΣΑ-074) με σκληρυντική εικόνα η οποία αφορά κατά το μεγαλύτερο μέρος ή εξ ολοκλήρου στην έσω επιφάνεια. Η σκληρυντική βλάβη είναι ομοιογενής, ασαφών ορίων και εκδηλώνεται αμφοτερόπλευρα σε ζεύγος βραχιονίων οστών (σκελετός ΒΑΣ7Α). Μικρής έκτασης σκληρυντικές περιοχές της βραχιονίου κεφαλής ελέγχονται επίσης σε 4




**Εικόνα Β.2.**129. Νεκροταφείο οδού Αγησάνδρου. Νότιο αρκοσόλιο. Βραχιόνιο οστό (ΝΑ-0381), άπω άκρο, έξω χείλος. Απαλειφή του φλοιού με γεωγραφικά όρια, αποκάλυψη της σπογγώδους μοίρας, σημεία αγγείωσης.

κεφαλές (23,5%) από 3 σκελετούς (20%), οι οποίες δεν εκδηλώνουν αλλοιώσεις οστεοαρθρίτιδας (σκελετοί ΝΑ-0366, Σ32, ΒΑ-ΣΧ). Σε έναν από αυτούς ελέγχεται καθίζηση της βραχιόνιας κεφαλής (ΒΑ-ΣΧ). Ο νεαρός σκελετός Σ32 εμφανίζει συμμετρικές αλλοιώσεις οστεονέκρωσης αμφοτερόπλευρα.

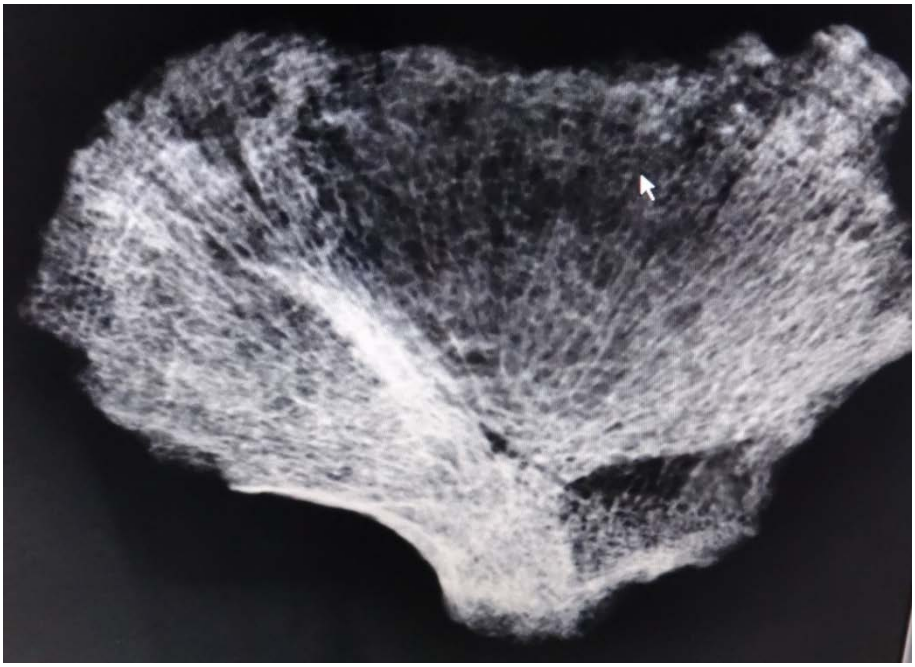

**Εικόνα Β.2.**130. Νεκροταφείο οδού Αγησάνδρου. Άνω: Τάφος 6. Σκελετός Σ6Ζ νηπίου ηλικίας 2,5-3,5 ετών. Κάτω: Βόρειο αρκοσόλιο. Λαγόνιο οστό (ΒΑ-0895) νηπίου ηλικίας 5,5-6,5 ετών. Ακτινωτό πρότυπο του σπογγώδους οστού “σαν βεντάλια”.



**Εικόνα** Β.2.131. Νεκροταφείο οδού Αγησάνδρου. Τάφοι 4, 39 και βόρειο αρκοσόλιο. Οστικά θραύσματα. Επιμήκης διατομή δια του ελάσσονα τροχαντήρα. Εξεσημασμένη διεύρυνση των χώρων του σπογγώδους οστού. Κάτω: Εξεσημασμένη πάχυνση του φλοιού προσθίως και επί τα εντός του ελάσσονα τροχαντήρα (αγκύλη).

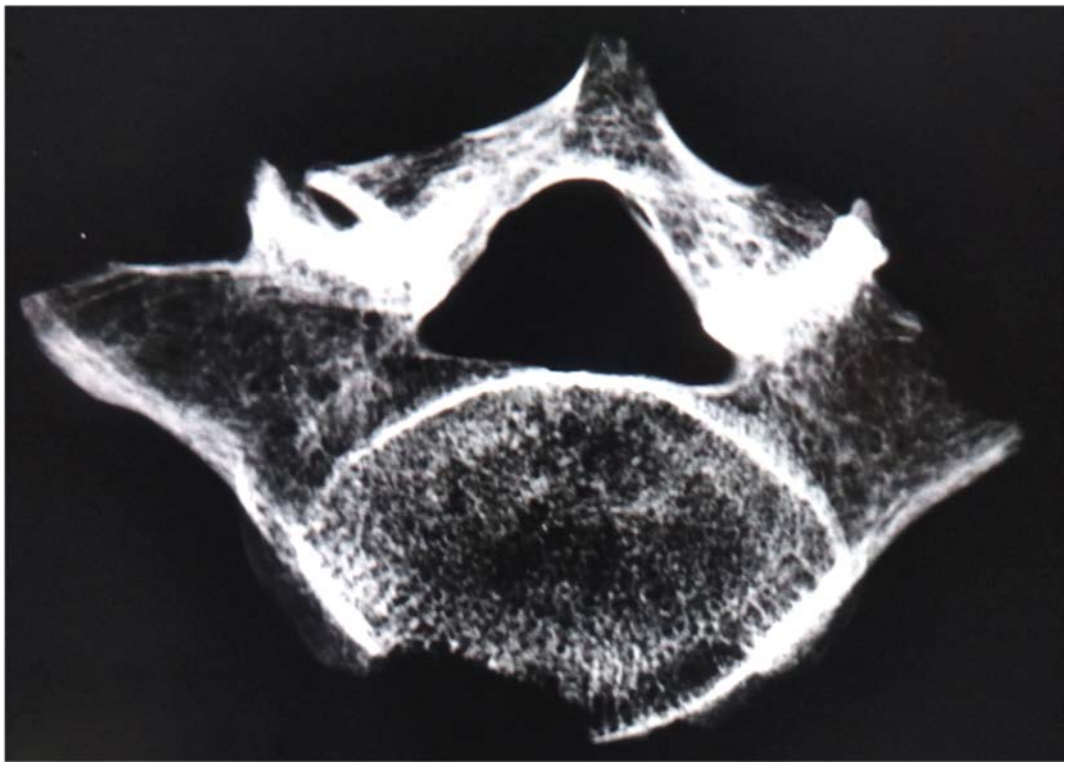

**Εικόνα Β.2.**132. Νεκροταφείο οδού Αγησάνδρου. Νότιο αρκοσόλιο. Οσφυϊκός σπόνδυλος (ΝΑ-0371). Εξεσημασμένη διαπλάτυνση των πετάλων του σπονδυλικού τόξου.

Ανάμεσα σε 19 μηριαία οστά από 14 σκελετούς με διατήρηση τουλάχιστον κατά τα 2/3 του όγκου της εγγύς επίφυσης, εκδηλώνονται αλλοιώσεις οστεοαρθρίτιδας σε 8 μηριαίες κεφαλές (50%) από 6 σκελετούς (σκελετοί Σ5, Σ4-0166, ΣΒΑ-ανώνυμο1, ΒΑ-Σ7Α, ΣΑ-01 και Σ32) (42,8%) σύμφωνα με τα κριτήρια της μακροσκοπικής διάγνωσης. Ακόμη, ο απεικονιστικός έλεγχος ανέδειξε σε 8 μηριαία οστά (42,1%) και 6 σκελετούς (42,9%) άμορφες, σκληρυντικές αλλοιώσεις της μηριαίας κεφαλής. Σε 3 από τους 5 σκελετούς, διαπιστώνεται μακροσκοπικά παραμόρφωση της μηριαίας κεφαλής (σκελετοί ΣΑ-010, ΒΑ-

**Εικόνα Β.2.**133. Νεκροταφείο οδού Αγησάνδρου. Άνω: Βόρειο αρκοσόλιο. Επιγονατίδες (ΒΑ-0908 και ΒΑ-0185). Κάτω: Νότιο αρκοσόλιο. Επιγονατίδες (ΒΑ-028 και ΒΑ-0427). Κυβοειδείς επιγονατίδες.

**Εικόνα Β.2.**134. Νεκροταφείο οδού Αγησάνδρου. Σαρκοφάγος. Δεξιό μηριαίο οστό (ΣΑ-01). Άνω: μακροσκοπική εικόνα εκ των όπισθεν, παραμόρφωση/καθίζηση της κεφαλής, διεύρυνση του αυχένα. Κάτω: προσθιοπίσθια ακτινογραφία. Παραμόρφωση του περιγράμματος της κεφαλής, οστεοσκληρυντικές περιοχές, διεύρυνση του αυχένα.

**Εικόνα Β.2.**135. Νεκροταφείο οδού Αγησάνδρου. Άνω: Τάφος 25. Μηριαίο οστό (25-01). Άνω αριστερά: εκ των πρόσω, παραμόρφωση της κεφαλής. Άνω δεξιά: προσθιοπίσθια ακτινογραφία, παραμόρφωση του περιγράμματος της κεφαλής, οστεοσκληρυντικές περιοχές εντός, κυστικός σχηματισμός (βέλος). Κάτω: Νότιο αρκοσόλιο. Βραχιόνιο οστό (ΝΑ-0366). Κάτω αριστερά: εκ των πρόσω. Αλλοιώσεις οστεοαρθρίτιδας. Κάτω δεξιά: οπισθοπρόσθια ακτινογραφία. Εκτεταμένη οστεοσκληρυντική αλλοίωση της κεφαλής και διαταραχές της αρχιτεκτονικής της σπογγώδους περί τον αυχένα.

**Εικόνα Β.2.**136. Νεκροταφείο οδού Αγησάνδρου. Νότιο αρκοσόλιο. Σκελετός ΝΑΣ2. Κνημιαίο οστό, εγγύς άκρο. Αριστερά: έσω επιφάνεια. Δεξιά: οπίσθια επιφάνεια. Απαλειφή φλοιού περί την επίφυση, περιοστική αντίδραση, κατακερματισμένη επιφάνεια φλοιού.

0824 και ΣΒΑ-ανώνυμο3) και αλλοιώσεις οστεοαρθρίτιδας ελέγχονται μακροσκοπικά σε δύο από αυτούς (ΣΑ-010 και 4-0166). Ο σκελετός ΝΑ-Σ4 εκδηλώνει αμφοτερόπλευρες συμμετρικές εστιακές βλάβες σκληρυντικού τύπου βαθιά στην σπογγώδη μοίρα της κεφαλής. Το μηριαίο οστό Σ25-01 αναδεικνύει ετερογενή κατανομή σκληρυντικών περιοχών της μηριαίας κεφαλής, παρουσία κυστικών σχηματισμών εντός και ήπια παραμόρφωση του περιγράμματος της κεφαλής. Το μηριαίο οστό ΣΑ-01 εμφανίζει μακροσκοπικές αλλοιώσεις οστεοαρθρίτιδας, ανομοιογενή σκληρυντική εικόνα της κεφαλής, συνοδό επιπέδωση κατά την πρόσθια άνω μοίρα και εξεσημασμένη διεύρυνση




**Εικόνα Β.2.**137. Νεκροταφείο οδού Αγησάνδρου. Βόρειο αρκοσόλιο. Κνημιαίο οστό (ΒΑ-0590), εγγύς άκρο, έσω επιφάνεια. Απαλειφή φλοιού περί την επίφυση, περιοστική αντίδραση φλοιού.

**Εικόνα Β.2.**138. Νεκροταφείο οδού Αγησάνδρου. Νότιο αρκοσόλιο. Κνημιαίο οστό (ΝΑ-0636), εγγύς άκρο, έσω επιφάνεια. Απαλειφή του φλοιού περί την επίφυση, περιοστική αντίδραση φλοιού.

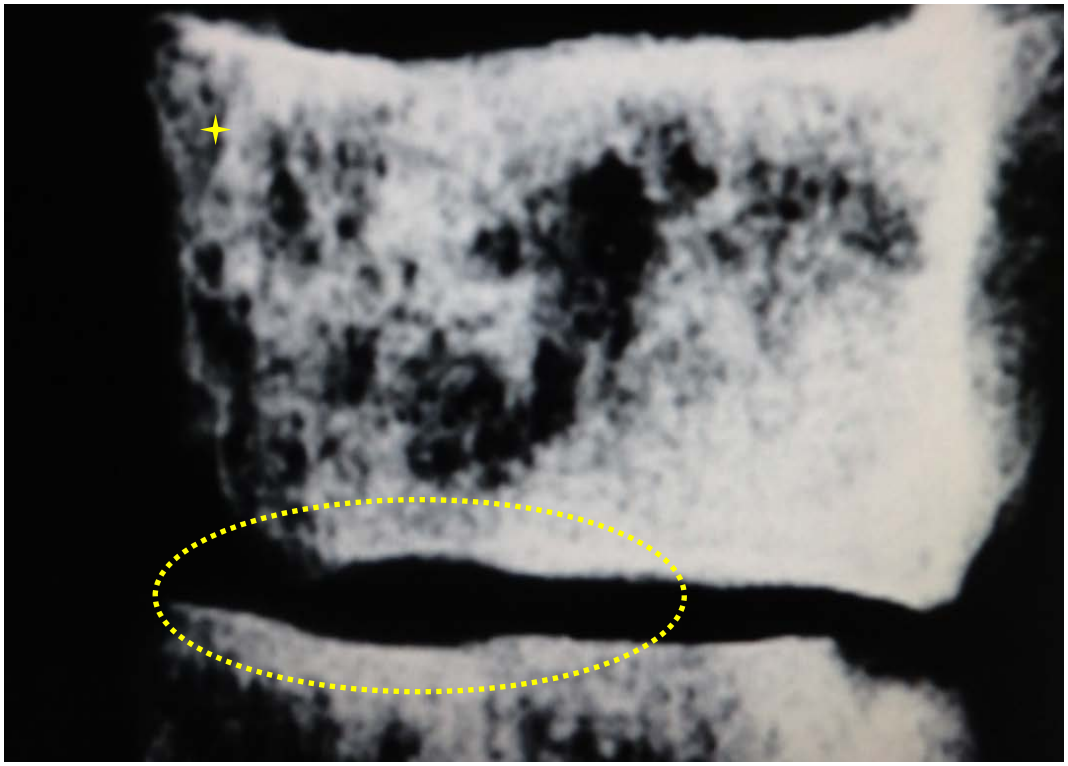

**Εικόνα Β.2.**139. Νεκροταφείο οδού Αγησάνδρου. Νότιο αρκοσόλιο. Σκελετός ΔΩΡ2ΝΑΣ3. Επάλληλοι θωρακικοί σπόνδυλοι Θ9 και Θ10. Καθίζηση «σαν σκαλοπάτι» κατά τις άνω και κάτω σπονδυλικές πλάκες κοντά στο κέντρο του σπονδυλικού σώματος, παθογνωμονικό εύρημα της δρεπανοκυτταρικής νόσου. Οι περιοχές καθίζησης είναι συμμετρικές κατά τις διαμέτρους και την εντόπιση. Ακόμη, ελέγχεται η διαταραχή της αρχιτεκτονικής και ο σκληρυντικός χαρακτήρας της σπογγώδους μοίρας, ιδίως στον Θ9 με παρουσία κεντρικής διαυγαστικής αλλοίωσης που πιθανότατα παριστά περιοχή οστικής νέκρωσης ή οστικής ατροφίας. Το στικτό ελλειπτικό περίγραμμα στην εικόνα περικλείει την χαρακτηριστική ακτινολογική εικόνα που σχηματίζεται από τις συμμετρικές, αντικριστές περιοχές καθίζησης επάλληλων σπονδύλων και περιγράφεται στην διεθνή ακτινολογική βιβλιογραφία με τον όρο ‘’step-like deformity’’.

**Εικόνα Β.2.**140. Νεκροταφείο οδού Αγησάνδρου. Νότιο αρκοσόλιο. Σκελετός ΔΩΡ2ΝΑΣ3. Επάλληλοι θωρακικοί σπόνδυλοι Θ9 (άνω) και Θ10 (κάτω). Απεικονίζεται η άνω πλάκα του σπονδυλικού σώματος σε αμφότερους τους σπονδύλους. Ελέγχονται βαθμός καθίζησης της επιφάνειας κατά το πρόσθιο όριο της κεντρικής μοίρας καθώς και πλάκες πυκνού οστού συστοίχως και περισσότερο κεντρικά.

**Εικόνα Β.2.**141. Νεκροταφείο οδού Αγησάνδρου. Νότιο αρκοσόλιο. Σκελετός ΝΑΣ3. Μετακάρπια οστά σε ελεύθερη ανάμειξη. Οπισθοπρόσθια ακτινογραφία. Αδρό/ανώμαλο οστικό περίγραμμα, διευρυμένες έντονα διαυγαστικές μεταφύσεις, ανομοιογενής σκληρυντική εικόνα κατά τις κεφαλές. Εικόνα σκληρυντικού, παχυσμένου φλοιού (αστερίσκοι).

**Εικόνα Β.2.**142. Νεκροταφείο οδού Αγησάνδρου. Νότιο αρκοσόλιο σκελετός ΔΩΡ2ΝΑΣ3: ιερό οστό (ΝΑ-0367) πρόσθια επιφάνεια: ασύμμετρη πρόοδος της συνοστέωσης μεταξύ των σπονδυλικών σωμάτων Ι1 και Ι2. Κλίση της άνω επιφάνειας του σώματος του Ι1 από τα δεξιά προς τα αριστερά και ασύμμετρη ανάπτυξη των πτερυγίων. Παρατηρείται διαφορά ύψους μεταξύ των αποφυσιακών αρθρώσεων του Ι1 και ανάπτυξη αρθριτιδικών αλλοιώσεων συστοίχως (δεν απεικονίζεται).

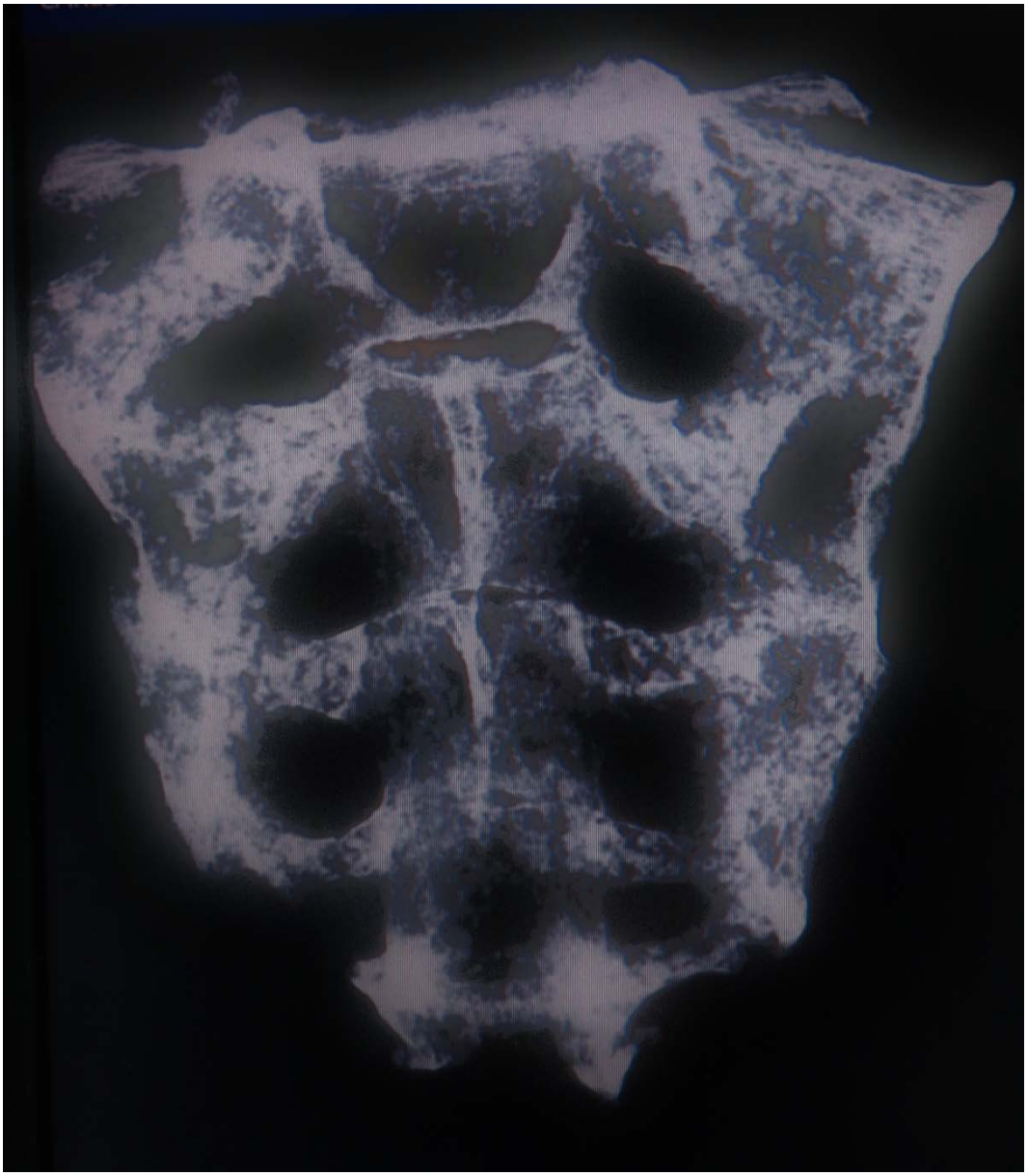

**Εικόνα** Β.2.143. Νεκροταφείο οδού Αγησάνδρου. Νότιο αρκοσόλιο. Σκελετός ΔΩΡ2ΝΑΣ3, ιερό οστό, προσθιοπίσθια ακτινογραφία. Ασύμμετρος βαθμός σύγκλεισης μεταξύ Ι1 και Ι2 και κλίση της άνω επιφάνειας του σώματος του Ι1 από τα δεξιά προς τα αριστερά. Πολλαπλές βαμβακοειδείς αλλοιώσεις στην σπογγώδη μοίρα με αδρή συμμετρία στην κατανομή τους, κυρίως κατά τις πλευρικές μοίρες.

**Εικόνα Β.2.**144. Νεκροταφείο οδού Αγησάνδρου. Νότιο αρκοσόλιο. Σκελετός ΔΩΡ2 ΝΑΣ2. Ζεύγος κερκίδων. Δεξιά: Ραχιαία επιφάνεια. Ανισοσκελία και ασυμμετρία κατά την διαμόρφωση των οστών, διαπλάτυνση της αριστερής κερκίδας (αστερίσκος). Αριστερά: Οπισθοπρόσθια ακτινογραφία. Ανισομήκεις επιφύσεις, υπεροχή κατά την ανάπτυξη της επίφυσης στην αριστερής κερκίδας (αστερίσκος). Γραμμές του Harris ελέγχονται άμφω (βέλη). Σκληρυντική εικόνα κατά το μέσο τριτημόριο, της αριστερής κερκίδας (αγκύλη) Διαυγαστική περιοχή με γεωγραφικά όρια περί την μετάφυση της αριστερής κερκίδας (αγκύλη με άκανθα).

**Εικόνα Β.2.**145. Νεκροταφείο οδού Αγησάνδρου. Βόρειο αρκοσόλιο. Οστά σε ελεύθερη ανάμειξη. Ζεύγος ωλενών (ΒΑ-0849 και ΒΑ-0843). Ανισοσκελία. Ωοειδής λυτική βλάβη κατά την μετάφυση της αριστερής κερκίδας (αστερίσκος).

**Εικόνα Β.2.**146. Νεκροταφείο οδού Αγησάνδρου. Τάφος 32. Σκελετός 32Α. Κρανίο, ακτινογραφία δια της βάσης. Βραχυκέφαλο κρανίο με καθολική συνοστέωση ραφών.

του αυχένα. Επίσης, τα ΒΑ-0824Α και ΒΑ-0824Β έχουν εκτεταμένη οστεοσκληρυντική εικόνα της κεφαλής. Ακόμη, 4 μηριαία οστά (21,0%) χωρίς σαφείς μακροσκοπικές εκδηλώσεις οστεοαρθρίτιδας αναδεικνύουν ήπιες ή διάσπαρτες οστεοσκληρυντικές αλλοιώσεις της μηριαίας κεφαλής κατά τον απεικονιστικό έλεγχο (ΣΒΑ-0832, ΣΑ-056, ΣΒΑ-ανώνυμη κεφαλή, ΝΑ-Σ3).

Τα μουμιοποιημένα/αποτιτανωμένα αγγεία αποτελούν πρακτικά καθολικό εύρημα στον σκελετικό πληθυσμό της οδού Αγησάνδρου χωρίς να μπορεί να προσδιοριστεί

**Εικόνα Β.2.**147. Νεκροταφείο οδού Αγησάνδρου. Τάφος 9. Αριστερό μηριαίο οστό (9-0113). Άνω. Έξω κόνδυλος. Κάτω: Έσω κόνδυλος. Συμμετρική απαλειφή του φλοιού περί την επίφυση και σημεία ανακατασκευής της σπογγώδους.

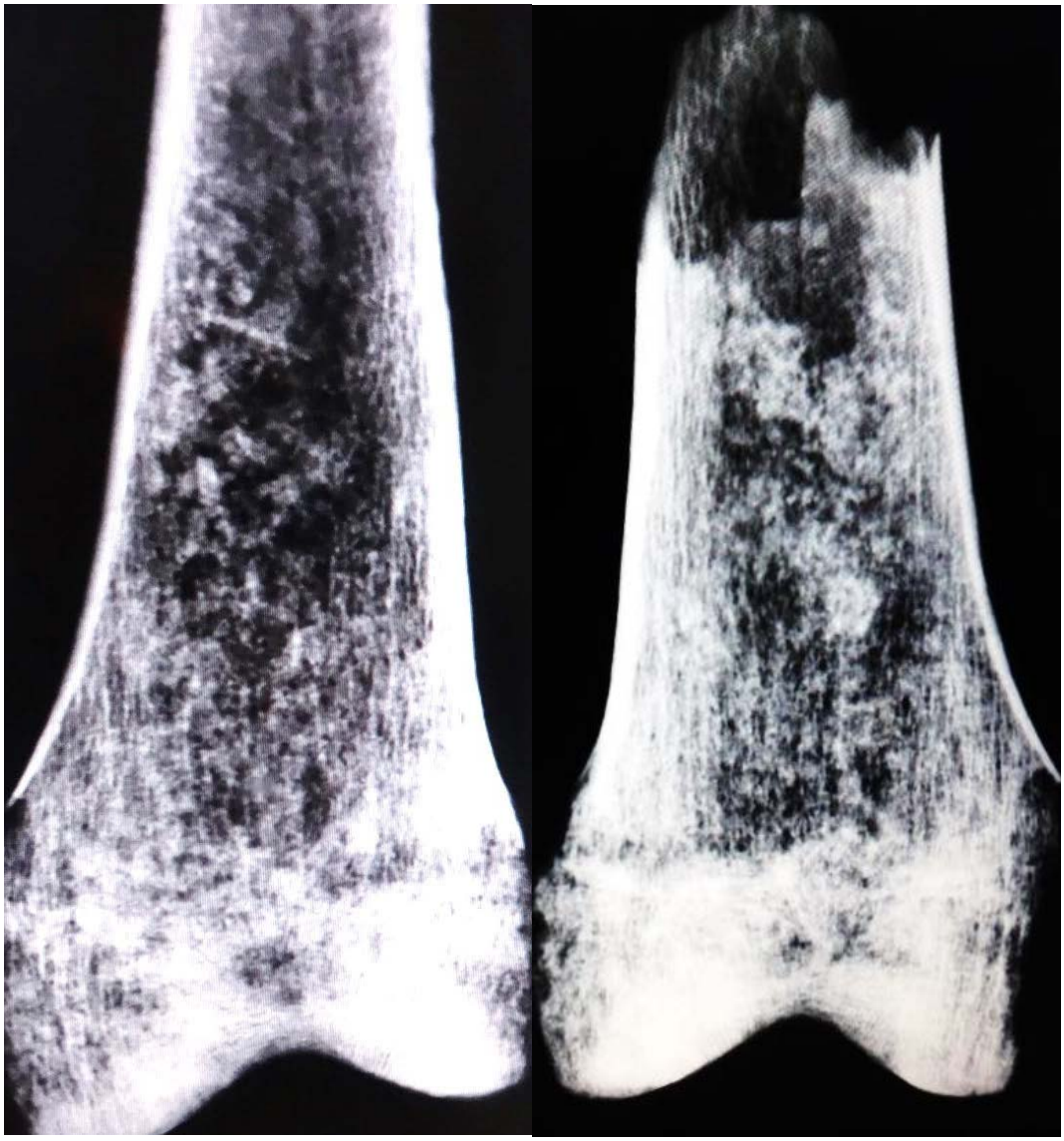

**Εικόνα Β.2.**148. Νεκροταφείο Αγησάνδρου. Νότιο Αρκοσόλιο. Σκελετός ΝΑΣ2, ζεύγος μηριαίων, άπω τριτημόρια, οπισθοπρόσθια ακτινογραφία. Αδρό περίγραμμα που προσομοιάζει με φιάλη Erlenmyer, ιδίως κατά το αριστερό μηριαίο. Διαταραχή της αρχιτεκτονικής της σπογγώδους και σκληρυντική αλλοίωση της επίφυσης συμμετρικά κατά τον έσω κόνδυλο. Συμμετρική απαλειφή του φλοιού παρά τον έξω κόνδυλο.

επακριβώς ο αριθμός των οστών και των σκελετών στα οποία αφορούν. Ανάμεσα σε ανηλίκους σκελετούς ελέγχονται σε μία τουλάχιστον περίπτωση (1,7%) κατά την άπω μετάφυση κερκίδας νηπίου με βιολογική ηλικία 2,5-3,5 έτη (σαρκοφάγος, σκελετός ΣΑ-017). Ανάμεσα στους ενηλίκους σκελετούς αφορούν τουλάχιστον σε 17 άτομα (33,3%) (Σ1, Σ1Α, Σ4Α, Σ4Β, Σ11, Σ11Α, ΒΑ-Σ7Α, Σ9Χ, Σ25Α, Σ25Β, Σ26Α, Σ32Α, Σ39Ε, ΕΤ1Α, ΕΤ2, ΝΑΣ1, ΝΑΣ2) και παρατηρούνται κατά κύριο λόγο στην περιοχή των μεταφύσεων των μακρών οστών του σκελετού αλλά και στην διπλόη των κρανιακών οστών. Τα μουμιοποιημένα ή αποτιτανωμένα αγγεία αφορούν σε μικρά ή μεγαλύτερα τμήματα αγγείων ή αγγειακών δικτύων. Σε δύο τουλάχιστον περιπτώσεις, διατηρείται το ενδομυελικό αγγειακό δίκτυο σε ολόκληρο το μήκος της διάφυσης (τάφοι 4 και 25).

Ο σκελετός ΔΩΡ1 10ζ-Β από το νεκροταφείο του Αγίου Σπυρίδωνα παρουσιάζει εξαιρετικό ενδιαφέρον λόγω της παρουσίας ευρημάτων χαρακτηριστικών της σύφιλης. Ο σκελετός αυτός περιλαμβάνει κρανιακά ευρήματα και ολιγάριθμα οστά του μετακρανιακού σκελετού.

Το κρανιακό εύρημα ΔΩΡ 10ζ-ΚρΒ περιλαμβάνει οστά του κρανιακού θόλου και του προσωπικού σκελετού. Ειδικότερα, ανευρίσκονται σε ανατομική σύνδεση ακέραιο το ινιακό οστό, συμμετρικά τμήματα των δύο βρεγματικών οστών κατά τις οπισθοπλάγιες μοίρες, καθώς και τμήματα των κροταφικών οστών. Ακόμη, σώζονται οι οφθαλμικές κόγχες, η ρινική κοιλότητα, τα ζυγωματικά οστά, τα ιγμόρεια άντρα και μέρος της οδοντοφυΐας της άνω γνάθου. Το μετωπιαίο οστό αντιπροσωπεύεται στο μεγαλύτερο μέρος του, συνδέεται με το δεξί ζυγωματικό οστό και μέσω αυτού με την άνω γνάθο Στην οδοντοφυΐα της άνω γνάθου περιλαμβάνονται οι οδόντες 15, 16, 17,15, 26 και 28. Από το μετακρανιακό σκελετό σώζονται ακέραια η δεξιά κνήμη (Σ10ζ-01), το ιερό οστό (Σ10ζ-

013), οσφυϊκοί σπόνδυλοι (Σ10ζ-018), το άπω τεταρτημόριο από το δεξί μηριαίο οστό (Σ10ζ-03 και Σ10ζ-08) και ολιγάριθμα θραύσματα άλλων οστών. Το κρανίο ΔΩΡ1 10ζ-ΚρΒ αποδίδεται σε άνδρα με βιολογική ηλικία 35-45 έτη (Εικόνες Β.2.149 ως Β.2.153).

Εξεσημασμένες οστικές αλλοιώσεις στην εξωτερική επιφάνεια του κρανιακού θόλου αντιστοιχούν σε εξελκώσεις που αφορούν στην έξω πλάκα και την διπλόη χωρίς συμμετοχή της έσω πλάκας. Καταστρεπτικές βλάβες των οστών εκδηλώνονται παράλληλα με την παραγωγή νέου οστού κατά συγκεκριμένο μορφολογικό πρότυπο το οποίο συνιστά την διαγνωστική ιστοπαθολογική εικόνα της κομμιωματώδους φλεγμονής των οστών του κρανίου κατά το τριτογόνο στάδιο της συφιλιδικής λοίμωξης.

Οι βλάβες εκδηλώνονται βαρύτερες και συρρέουσες κατά την πρόσθια-κεντρική και την δεξιά πλάγια μοίρα του μετωπιαίου οστού. Ήπιες αλλοιώσεις ελέγχονται κατά τα οπίσθια όρια των βρεγματικών οστών άμφω, σε στενή συνάφεια με τη λαβδοειδή ραφή, επικρατέστερες γύρω από το λάβδα, χωρίς επινέμηση κατά το ινιακό οστό.

Έλλειμμα οστού με διαστάσεις τουλάχιστον 1,5 cm x 2,5 cm καταλαμβάνει την πρόσθια κεντρική μοίρα του μετωπιαίου οστού. Κατά την εξέταση με στερεοσκοπικό μικροσκόπιο υπό μεγέθυνση Χ10, τα όρια του οστικού ελλείμματος ελέγχονται κατά τόπους λεπτυσμένα/αποστρογγυλεμένα με ανάγλυφη διαμόρφωση, ευρήματα που αποτελούν ενδείξεις οστικής ανακατασκευής.

Οι επιφανειακές αλλοιώσεις περιλαμβάνουν φάσμα μορφολογικών τύπων οι οποίοι αντιστοιχούν στα διακριτά μορφολογικά στάδια της παθολογικής ακολουθίας *caries sicca*, η οποία συνιστά παθογνωμονικό κριτήριο των τρεπονηματικών νόσων. Η τοπογραφία των βλαβών επιφανείας χαρακτηρίζεται από πρώιμες βλάβες με περιφερική

κατανομή και ύστερες, συρρέουσες βλάβες, με βαθμό αλληλοεπικάλυψης οι οποίες εντοπίζονται κεντρικότερα. Ειδικότερα, ελέγχονται:

- πόρωση της έξω πλάκας
- αθροίσεις πόρων της έξω πλάκας (clustered pits) κατά το πρόσθιο όριο του μετωπιαίου οστού ύπερθεν των υπερόφρυων τόξων καθώς και παρά την λαβδοειδή ραφή. Οι πόροι έχουν το μέγεθος της μύτης ή της κεφαλής καρφίτσας και συρρέουν σε περιοχές διαμέτρου 0,5-2,0 cm με λεία, αποπλατυσμένη επιφάνεια
- επιφανειακές λυτικές βλάβες (superficial cavitations) με διάμετρο ≤0,5 cm και μη περιγεγραμμένες βλάβες με πυθμένα που σχηματίζεται από την διπλόη
- περιγεγραμμένη λυτική αλλοίωση (circumvallate cavitation) με πτυχωτά χείλη και πυθμένα που σχηματίζεται από διπλόη. Η βλάβη έχει διάμετρο 0,8 cm, καθώς και οστέινο οζίδιο με κεντρική εντόπιση που πιθανώς παριστά βαθμό αλληλοεπικάλυψης διακριτών μορφολογικών αλλοιώσεων
- επιμήκεις (οφιοειδείς) εξελκώσεις (serpiginous cavitations) με κοίλα τοιχώματα και υπεσκαμμένα χείλη
- οζώδεις οστέϊνοι σχηματισμοί (nodules) με διάμετρο 0,5 cm
- αστεροειδείς ουλές (star-shaped scars) οι οποίες σχηματίζονται από κυκλικά διατεταγμένους όζους που εφάπτονται κατά τις παρυφές τους
- ακτινοειδώς φερόμενη επιφανειακή ουλή (radial scar) που καταλείπεται καθώς τα χείλη της περιγεγραμμένης λυτικής αλλοίωσης συμπλησιάζουν και καλύπτουν τον πυθμένα της διπλόης.

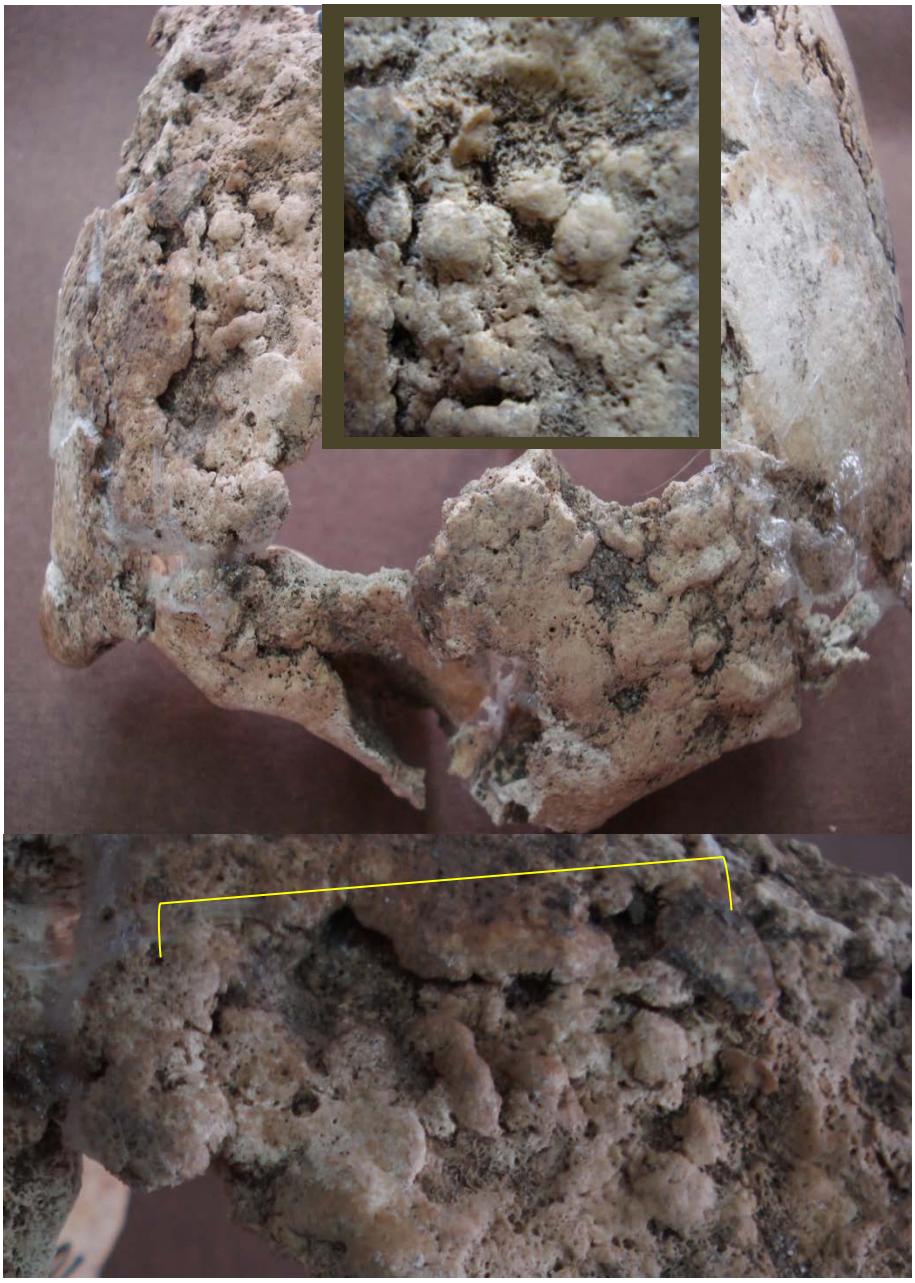

**Εικόνα Β.2.**149. Νεκροταφείο Αγίου Σπυρίδωνα. Κρανίο ΔΩΡ1 10ζ-ΚρΒ. Μετωπιαίο οστό εκ των άνω. Επιφάνεια με χαρακτηριστικά καταστροφής και παραγωγής νέου οστού. Στις αλλοιώσεις επιφανείας αναγνωρίζονται τα διακριτά μορφολογικά στάδια της παθολογικής ακολουθίας *caries sicca*. Στο ένθετο και κάτω εικονίζεται σε μεγέθυνση περιοχή του δεξιού μετωπιαίου οστού με έντονο ανάγλυφο όπου διακρίνονται επιμήκης εξέλκωση με υπεσκαμμένα χείλη (αγκύλη) και πολλαπλά οζίδια. Τα όρια περί το κεντρικό οστικό έλλειμμα επιδεικνύουν κατά τόπους καθίζηση, απαλειφή διπλόης και αποστρογγυλεμένα χείλη.

**Εικόνα Β.2.**150. Νεκροταφείο Αγίου Σπυρίδωνα. Κρανίο ΔΩΡ1 10ζ-ΚρΒ. Οπίσθιο όριο αριστερού βρεγματικού οστού και ινιακό οστό εκ των άνω. Συγκέντρωση αλλοιώσεων επιφανείας προσθίως της λαβδοειδούς ραφής. Αθροίσματα πόρων και εξελκώσεις "φιλούν" την ραφή ενώ "φείδονται" του ινιακού οστού.

Η ψηφιακή ακτινογραφική ανάλυση αναδεικνύει σκληρυντικές εστίες, αντίστοιχα προς τις μακροσκοπικές αλλοιώσεις επιφανείας. Οι οστεοσκληρυντικές εστίες είναι άλλοτε συρρέουσες και άλλοτε περιβάλλουν ακτινοδιαυγαστικό κέντρο το οποίο αντιστοιχεί σε μακροσκοπική λυτική εστία.

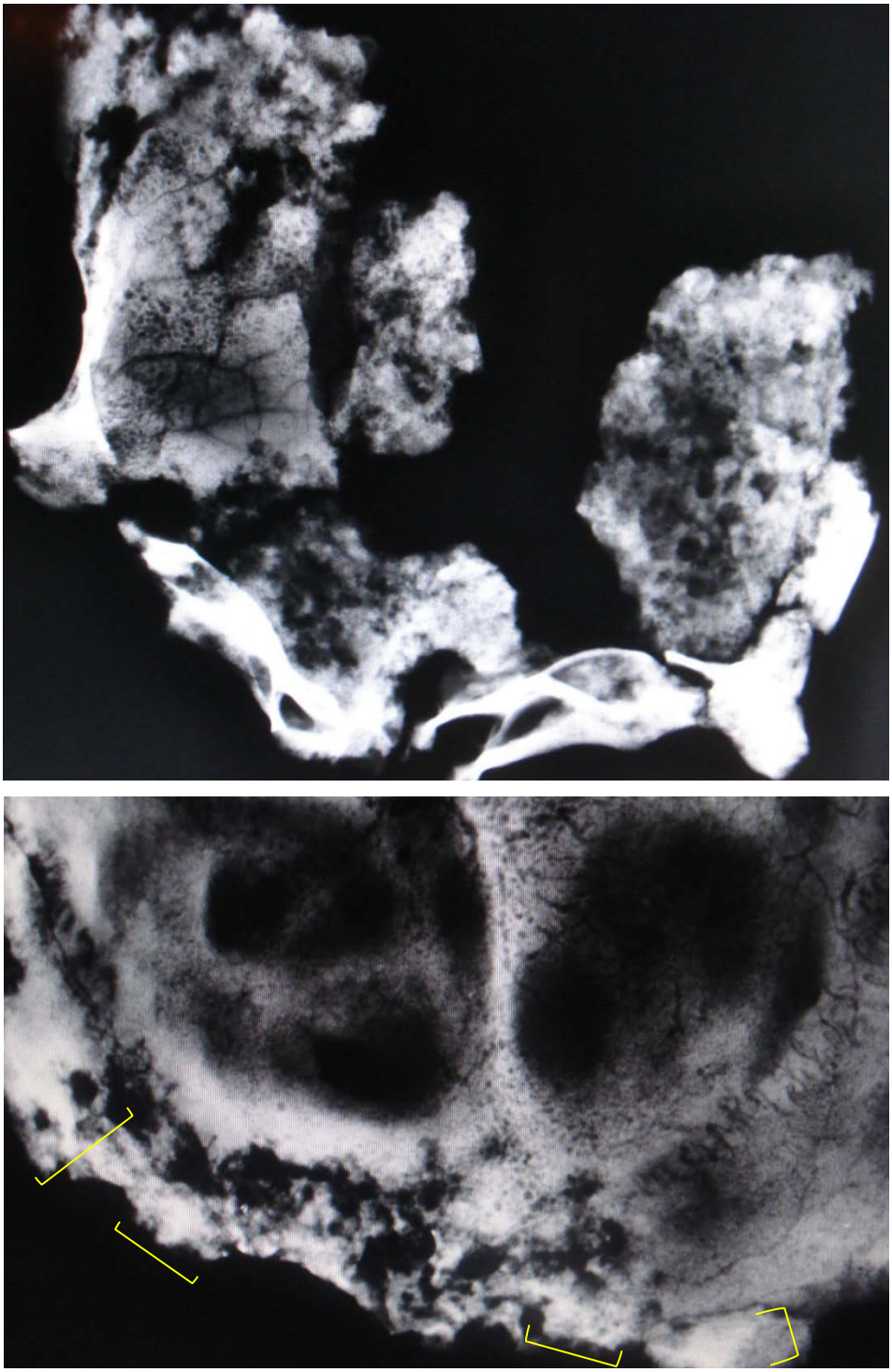

**Εικόνα Β.2.**151. Νεκροταφείο Αγίου Σπυρίδωνα. Κρανίο ΔΩΡ1 10ζ-ΚρΒ. Άνω: Μετωπιαίο οστό. Ακτινογραφία. Πρότυπο συρρεουσών οστεοσκληρυντικών εστιών με κατανομή που αντιστοιχεί σε αυτή των μακροσκοπικών αλλοιώσεων. Κάτω: Ινιακό οστό, λαβδοειδής ραφή. Σκληρυντικές περιοχές και συρρέουσες οστεοσκληρυντικές εστίες (αγκύλες) με τοπογραφία αντίστοιχη αυτής των μακροσκοπικών αλλοιώσεων.



**Εικόνα Β.2.**152. Νεκροταφείο Αγίου Σπυρίδωνα. Κρανίο ΔΩΡ1 10ζ-ΚρΒ. Μετωποβρεγματική μοίρα, έσω επιφάνεια. Πάχυνση ενδοκράνιου, άτυπο ανάγλυφο δίκην πλέγματος (αγκύλη). Ακόμη διακρίνονται καταστρεπτικές βλάβες (βέλη) και πόρωση του ενδοκράνιου.

Χαρακτηριστική είναι η κατανομή των αλλοιώσεων που συρρέουν προσθίως της λαβδοειδούς ραφής την οποία "φιλούν" χωρίς να διέρχονται.

Η έσω πλάκα του κρανίου εμφανίζει κατά το πρόσθιο όριο του δεξιού βρεγματικού οστού και παρά το λεπιδοειδές χείλος παχυσμένη περιοχή με διαστάσεις 1,5 cm x 2,5 cm φέρουσα άτυπο οφιοειδές ανάγλυφο της επιφάνειας.

Τα οστά της ρινική κοιλότητας, το οστό της άνω γνάθου και η σκληρά υπερώα είναι ελεύθερα αλλοιώσεων. Στην οδοντοφυΐα της άνω γνάθου ελέγχεται τερηδόνα κατά τους οδόντες 15 και 16 (δεύτερος προγόμφιος και πρώτος γομφίος άνω γνάθου δεξιά, αντίστοιχα) και οδοντικό απόστημα ελέγχεται στον οδόντα 16.

**Εικόνα Β.2.**153. Νεκροταφείο Αγίου Σπυρίδωνα. Άνω: Κρανίο ΔΩΡ1 10ζ-ΚρΒ. Οστό της άνω γνάθου, απιοειδές στόμιο και ζυγωματικά οστά. Κάτω: Κνήμη (10ζ-01), εγγύς άκρο, πρόσθιο χείλος και έσω επιφάνεια. Περιοστική αντίδραση, παραγωγή νέου οστού με ενσωμάτωση στον φλοιό. Αποστρογγυλεμένο πρόσθιο χείλος της κνημιαίας διάφυσης.

Η δεξιά κνήμη εμφανίζει εικόνα περιοστικής αντίδρασης κατά την έσω επιφάνεια και ενισχυμένο, αποστρογγυλεμένο πρόσθιο χείλος κατά μήκος του οποίου υποδηλώνεται ενσωμάτωση στον φλοιό του νέου οστού.

Τα αποτελέσματα της ραδιοχρονολόγησης δείγματος από τον σκελετό ΔΩΡ1 Σ10ζ-Β με την τεχνική του άνθρακα-14, παρουσιάζονται στο Διάγραμμα Β.2.17 όπου απεικονίζεται η καμπύλη βαθμονόμησης της ηλικίας του δείγματος. Στον κάθετο άξονα δίνονται οι ηλικίες σε έτη άνθρακα-14 όπως προκύπτουν κατά την διαδικασία μέτρησης της συγκέντρωσης του άνθρακα-14 στο δείγμα. Στον οριζόντιο άξονα δίνονται οι αντίστοιχες πραγματικές ημερολογιακές ηλικίες, όπως προκύπτουν από γνωστής ημερολογιακής ηλικίας δακτυλίους δέντρων. Η βαθμονομημένη ηλικία υπολογίζεται σύμφωνα με την καμπύλη πιθανοτήτων (μαύρη καμπύλη). Η μέθοδος της ραδιομέτρησης με άνθρακα-14 προσδιορίζει την ηλικία του σκελετού της Ρόδου στο διάστημα 1450-1480 μ.Χ. με πιθανότητα 68,2% και στο διάστημα 1444-1499 μ.Χ. με πιθανότητα 86,3%.

Ο σκελετός ΔΩΡ2 Σ32Α από το νεκροταφείο της οδού Αγησάνδρου εκδηλώνει αλλοιώσεις ενδεικτικές της φυματιώδους προσβολής της σπονδυλικής στήλης. Ο σκελετός περιλαμβάνει αριθμό σπονδύλων και σπονδυλικών θραυσμάτων από διαφορετικές μοίρες της σπονδυλικής στήλης, τμήμα του ιερού οστού, αριθμό πλευρών, οστά του πήχεως και θραύσματα οστών των κάτω άκρων. Ο σκελετός είναι εξαιρετικά λεπτοφυής. Οι διάμετροι των μακρών οστών και των σπονδύλων υποδηλώνουν παιδικό σκελετό ή σκελετό νεαρού εφήβου, ωστόσο ο βαθμός σύγκλισης των επιφύσεων υποδηλώνει ενήλικο άτομο (Εικόνες Β.2.154 ως Β.2.161).

Η αυχενικής μοίρα περιλαμβάνει τους σπονδύλους Α3-Α7. Η θωρακική μοίρα αντιπροσωπεύεται στους σπονδύλους Θ8-Θ12, καθώς και σε δύο ζεύγη σπονδύλων της

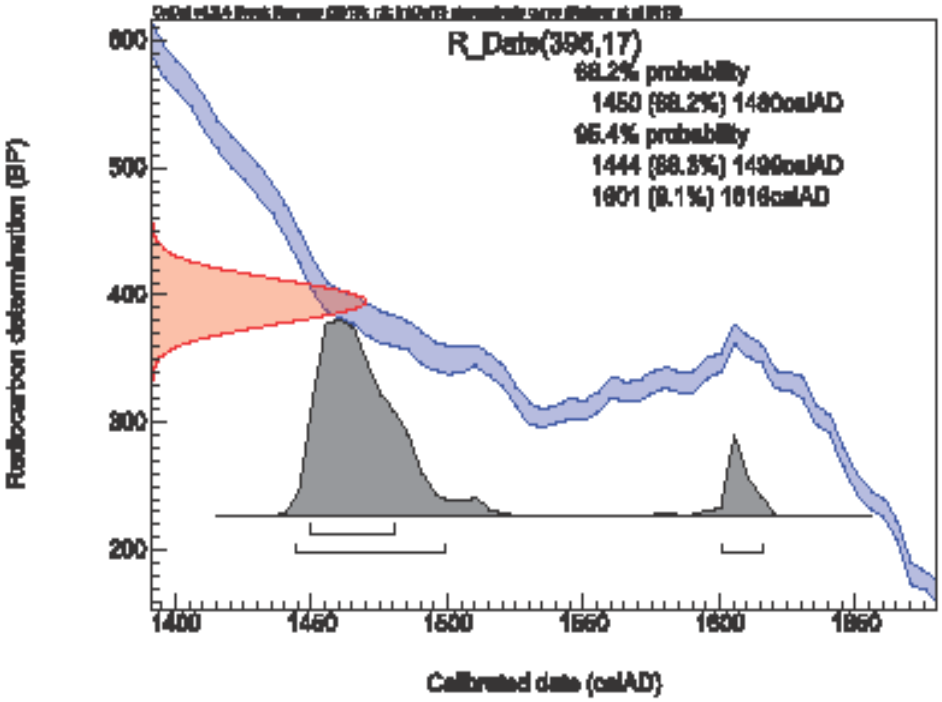


**Διάγραμμα Β.2.**17. Καμπύλη βαθμονόμησης της ραδιοχρονολόγησης οστικού δείγματος από τον σκελετό ΔΩΡ1 Σ10ζ-Β.

ανώτερης θωρακικής μοίρας τα οποία δεν είναι ακέραια. Στο πρώτο ζεύγος αναγνωρίζονται τα σπονδυλικά σώματα και μέρος των σπονδυλικών τόξων και στο δεύτερο τα σπονδυλικά τόξα. Ακόμη, αναγνωρίζονται οι οσφυϊκοί σπόνδυλοι Ο1, Ο3 και Ο5 καθώς και κατώτερο τμήμα του ιερού οστού.

Σε πολλαπλές θέσεις της σπονδυλικής στήλης εκδηλώνονται οστικές βλάβες και παραμορφώσεις τυπικές της φυματιώδους σπονδυλίτιδας. Οι αλλοιώσεις αυτές περιλαμβάνουν την συνοστέωση των σπονδυλικών σωμάτων μεταξύ των Α5 και Α6, αλλοιώσεις της πρόσθιας επιφάνειας των σπονδυλικών σωμάτων των Α5, Α6 και Α7, η οποία δίνει την εντύπωση ότι έχει "λαξευτεί", αλλοιώσεις της επιφάνειας της τελικής

**Εικόνα Β.2.**154. Νεκροταφείο οδού Αγησάνδρου. Σκελετός ΔΩΡ2 Σ32. Αυχενική μοίρα σπονδυλικής στήλης (Α3-Α7). Συγχώνευση των σπονδυλικών σωμάτων Α5 και Α6. Αλλοιώσεις κατ΄εξοχήν λυτικού χαρακτήρα κατά τις άνω, κάτω και πρόσθιες επιφάνειες των σπονδυλικών σωμάτων, οι οποίες φείδονται των σπονδυλικών τόξων. Μεσοσπονδύλιο διάστημα μεταξύ Α4 και Α5 (βέλος).

**Εικόνα Β.2.**155. Νεκροταφείο οδού Αγησάνδρου. Σκελετός ΔΩΡ2 Σ32. Αυχενικός σπόνδυλος Α7, εκ των άνω (Άνω) και εκ των κάτω (Κάτω). Καταστροφικές αλλοιώσεις κατά το σπονδυλικό σώμα, οι οποίες φείδονται του σπονδυλικού τόξου.

**Εικόνα Β.2.**156. Νεκροταφείο οδού Αγησάνδρου. Σκελετός ΔΩΡ2 Σ32. Άνω: Αυχενικός σπόνδυλος Α6, κάτω επιφάνεια. Αλλοιώσεις της σπονδυλικής πλάκας. Τα μέρη του τόξου δεν προσβάλλονται. Αλλοιώσεις στην αριστερή κατάντη αρθρική επιφάνεια. Κάτω: Οσφυϊκός σπόνδυλος Ο4. Λυτικές αλλοιώσεις του φλοιού κατά την πρόσθια επιφάνεια,. Τα χείλη της περιφέρειας είναι ακέραια.



**Εικόνα Β.2.**157. Νεκροταφείο οδού Αγησάνδρου, Σκελετός ΔΩΡ2 Σ32. Ζεύγη επάλληλων σπονδύλων της ανώτερης μοίρας της σπονδυλικής στήλης. Συνοστέωση των σπονδυλικών σωμάτων (Άνω) και των σπονδυλικών τόξων κατά τις αποφυσιακές αρθρικές επιφάνειες (Κάτω).



**Εικόνα Β.2.1**58. Νεκροταφείο οδού Αγησάνδρου. Σκελετός ΔΩΡ2 Σ32. Κατώτερη θωρακική μοίρα και ανώτεροι οσφυϊκοί σπόνδυλοι. Από αριστερά προς τα δεξιά, κεφαλές βελών: Θ8, Θ10, Θ11, Θ12, Ο1 και Ο4. Συνοστέωση των σπονδυλικών σωμάτων των Θ10 και Θ11 και των Θ12-Ο1 (αγκύλες). Λυτικές βλάβες στην πρόσθια επιφάνεια των Θ12 και Ο4 σπονδυλικών σωμάτων. Αλλοιώσεις κατά την σπονδυλική πλάκα του Θ9. Γωνίωση της σπονδυλικής στήλης (100º).

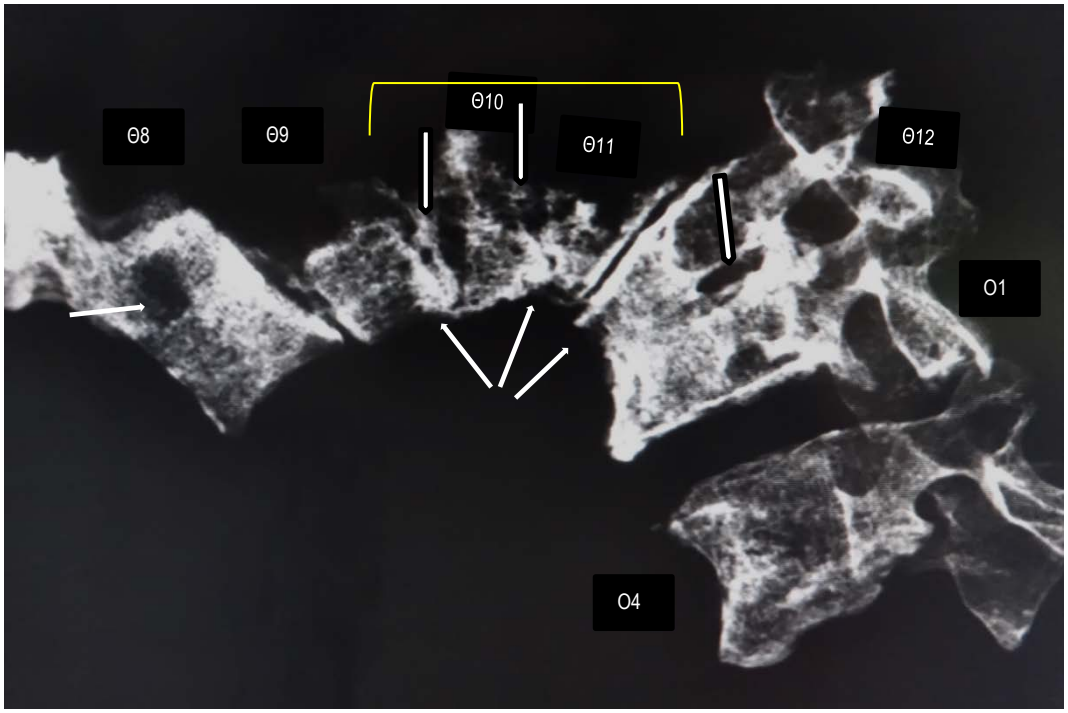


**Εικόνα Β.2.**159. Νεκροταφείο οδού Αγησάνδρου. Σκελετός ΔΩΡ2 Σ32. Κατώτερη θωρακική μοίρα (Θ8-Θ12) και οσφυϊκοί σπόνδυλοι Ο1-Ο5. Πλάγια ακτινογραφία της σπονδυλικής στήλης στο τμήμα Θ8-Ο4. Απεικονίζονται συνοστέωση κατά τα πρόσθια χείλη των σπονδυλικών σωμάτων των Θ9-Θ10 και Θ12-Ι1 (βέλη), καθίζηση, ιδίως κατά την πρόσθια μοίρα, και σφηνοειδής παραμόρφωση των σπονδυλικών σωμάτων των Θ11 και Θ12, συνοστέωση των σπονδυλικών σωμάτων Θ12-Ο1 και μερική διατήρηση του μεσοσπονδύλιου διαστήματος μεταξύ των Θ9-Θ10 και Θ12-Ο1 (κεφαλές βελών). Οι αλλοιώσεις είναι κατ' εξοχήν λυτικές με εντοπισμένους σκληρυντικούς χαρακτήρες, οι οποίοι είναι ισχυρότεροι κατά τις θέσεις συνοστέωσης των σπονδυλικών σωμάτων και κατά την πρόσθια επιφάνεια του Ο1. Ο Θ8 εκδηλώνει διατήρηση του ύψους, ακτινοδιαυγαστική βλάβη (βέλος), που πιθανώς οφείλεται στην κοκκιωματώδη φλεγμονή, και σκληρυντική εικόνα στην κάτω μοίρα του σπονδυλικού σώματος. Ο Ο4 εκδηλώνει απώλεια ύψους, ακτινοδιαυγαστική αλλοίωση κοντά στο σώμα και σκλήρυνση κατά την πρόσθια επιφάνεια. Γωνίωση (100$^{o}$) της σπονδυλικής στήλης κατά την θωρακοσφυϊκή συμβολή.



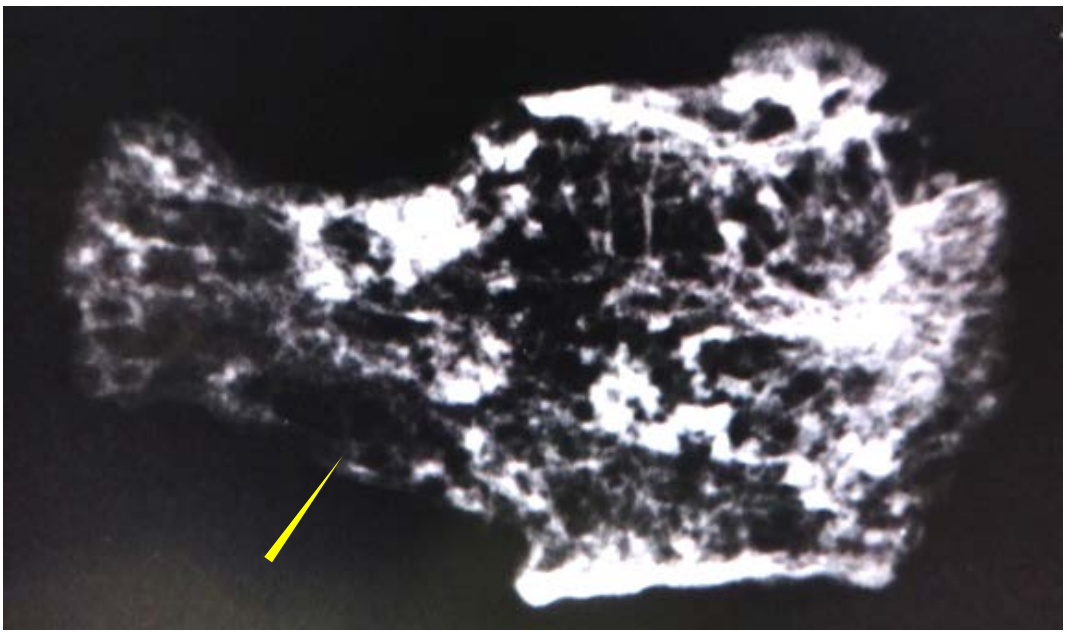

**Εικόνα Β.2.**160. Νεκροταφείο οδού Αγησάνδρου. Σκελετός ΔΩΡ2 Σ32. Τμήμα ιερού οστού. Άνω: Πρόσθια επιφάνεια. Απαλειφή της φλοιώδους μοίρας, ωοειδής λυτική εστία (κεφαλή βέλους). Κάτω: Οπισθοπρόσθια ακτινογραφία. Σκληρυντικές οστικές δοκίδες, οστεοαραίωση. Δίνεται η εντύπωση αποτιτανωμένων καταλοίπων. Παρουσία ωοειδούς λυτικής βλάβης δεξιά (κεφαλή βέλους).

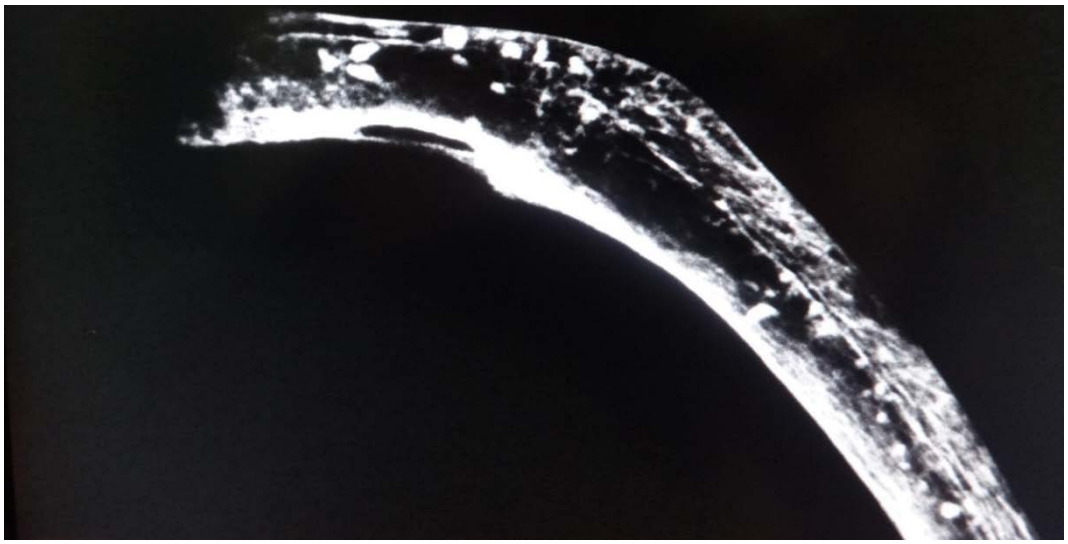

**Εικόνα Β.2.**161. Νεκροταφείο οδού Αγησάνδρου. Σκελετός ΔΩΡ2 Σ32. Άνω: Ανώτερη θωρακική πλευρά εκ των έσω, οπίσθιο τόξο, άνω χείλος. Απαλειφή οστού, ωοειδής λυτική βλάβη. Δίνεται η εντύπωση παρουσίας οστικού απολύματος. Κάτω: Ακτινογραφία πλευράς (οπίσθιο τόξο). Παρατηρούνται ωοειδής οπή κατά το άνω χείλος (βέλος) και αποτιτανώσεις στο εσωτερικό.

επιφυσιακής πλάκας στην άνω επιφάνεια των Α3, Α5 και Α7 σπονδυλικών σωμάτων, καθώς και στην κάτω επιφάνεια των Α4, Α6 και Α7 σπονδυλικών σωμάτων. Μεταξύ των σπονδυλικών σωμάτων Α4 και Α5 διατηρείται το μεσοσπονδύλιο διάστημα. Τα οπίσθια τόξα, πέταλα, εγκάρσιες και ακανθώδεις αποφύσεις είναι ελεύθερα αλλοιώσεων. Οι ανάντεις/κατάντεις αρθρικές αποφύσεις των Α3, Α4 και Α6 σπονδύλων εμφανίζουν ήπιες διαβρώσεις του φλοιού. Καθίζηση και πρόσθια σφηνοειδής παραμόρφωση των σπονδυλικών σωμάτων εκδηλώνεται στους σπονδύλους Θ10, Θ11, Θ12 και Ο1. Συνοστέωση των σπονδυλικών σωμάτων ελέγχεται μεταξύ των σπονδύλων Θ10 και Θ11, καθώς και μεταξύ των σπονδύλων Θ12 και Ι1. Κυφωτική γωνίωση της σπονδυλικής στήλης εκδηλώνεται κατά την θωρακοοσφυϊκή συμβολή και μετράται στις 100°. Σε ζεύγος σπονδύλων της ανώτερης θωρακικής μοίρας, μεταξύ Θ1 και Θ6, εκδηλώνεται συνοστέωση των σπονδυλικών σωμάτων, ενώ σε έτερο ζεύγος σπονδύλων της ανώτερης θωρακικής μοίρας, μεταξύ Θ1 και Θ6, ελέγχεται συνοστέωση των σπονδυλικών τόξων. Τμήμα του ιερού οστού εμφανίζει κατά την πρόσθια επιφάνεια απαλειφή του οστικού φλοιού και αδροποίηση των δοκίδων της σπογγώδους μοίρας καθώς και περίγραπτη ωοειδή κοιλότητα με οστικό τοίχωμα που αποδίδεται σε απόστημα. Η μακροσκοπική εικόνα δεν περιλαμβάνει περιοστική αντίδραση, ενώ η απεικονιστική ανάλυση με ψηφιακή ακτινογραφία αναδεικνύει απουσία σκληρυντικού χείλους. Σκληρυντικές εστίες ελέγχονται κατά τόπους.

Ακόμη, θραύσμα πλευράς εκδηλώνει κατά το οπίσθιο τόξο ωοειδή λυτική βλάβη με παρουσία οστικού απολύματος εσωτερικά χωρίς συνοδό περιοστική αντίδραση. Τα παραπάνω επιβεβαιώνονται κατά την απεικονιστική ανάλυση στην οποία αναδεικνύεται η

λυτική βλάβη με απουσία σκληρυντικού χείλους ή αντιδραστικού ιστού. Επίσης, δίνεται η εντύπωση αποτιτανώσεων εντός της πλευράς.

Το εύρημα ΔΩΡ2 Σ4Γ από το νεκροταφείο της οδού Αγησάνδρου περιλαμβάνει ακέραια τα οστά του κρανιακού θόλου και του προσωπικού σκελετού και παρουσιάζει ευρήματα συμβατά με την παρουσία μηνιγγιώματος (Εικόνες Β.2.162 ως Β.2.167). Από τα οστά της βάσης του κρανίου απουσιάζει σχεδόν εξ ολοκλήρου το ινιακό οστό καθώς και τμήμα της αριστερής μείζονος πτέρυγας του σφηνοειδούς οστού. Σώζεται το αριστερό ημιμόριο της άνω γνάθου με πλήρη την οδοντοφυΐα. Παρατηρούνται ισχυρή οπίσθια κλίση του μετώπου, ανεπτυγμένο μεσόφρυο και υπερόφρυα τόξα, ανεπτυγμένη μαστοειδής απόφυση και υπερμαστοειδής ακρολοφία, ευμεγέθης κρανιακός θόλος και απουσία ανάπτυξης μετωπιαίων και βρεγματικών ογκωμάτων. Ελεύθερα ελέγχονται τα τμήματα S2, S3 και S4 της οβελιαίας ραφής, καθώς και τα τμήματα L1 και L2 της λαβδοειδούς ραφής. Δεν ελέγχεται περιοδοντίτιδα, τερηδόνα ή τρυγία. Το κρανίο αποδίδεται σε άνδρα με βιολογική ηλικία 20-30 έτη.

Κατά τον μακροσκοπικό έλεγχο του κρανίου σημειώνεται εξεσημασμένη υπερόστωση κατά το δεξιό πλάγιο του κρανίου η οποία εκτείνεται από την περιοχή του δεξιού μετωπιαίου ογκώματος ως την βρεγματοϊνιακή περιοχή. Ειδικότερα, περί την στεφανιαία ραφή διαπιστώνεται περιοχή υπερόστωσης με χαρακτηριστικό κυματοειδές ανάγλυφο και στιλπνή χροιά, χωρίς πόρωση. Κατά τόπους, το ανάγλυφο της επιφάνειας εμφανίζει χαρακτηριστικούς ογκόμορφους σχηματισμούς. Το περίγραμμα και η φυσιολογική συμμετρία του κρανιακού θόλου διαταράσσονται ενώ απαλείφονται ανατομικοί χαρακτήρες της επιφάνειας, όπως η πτερυγομετωπιαία ραφή, το δεξιό τμήμα της στεφανιαίας ραφής, και η άνω κροταφική γραμμή.

Η ενδοσκοπική παρατήρηση ανέδειξε εστιακή εξεργασία της ενδοκράνιας επιφάνειας με εντόπιση μεταξύ των ορίων του μετωπιαίου και του βρεγματικού οστού και πρότυπο ανάπτυξης κατά επάλληλα κυματοειδή μέτωπα. Ο έλεγχος του κύτους του κρανίου ανέδειξε το πρόσθιο όριο του δεξιού βρεγματικού οστού με κάμψη προς τα έσω, σαν να πιέζεται έξωθεν. Ανωμαλίες επιφάνειας ελέγχονται στην έσω πλάκα κατά το μετωπιαίο, κροταφικό, σφηνοειδές, βρεγματικό και ινιακό οστό. Το πρότυπο των κλάδων της μηνιγγικής αρτηρίας αποτυπώνεται στις αγγειακές αύλακες της έσω πλάκας συμμετρικά αδιατάρακτο ως προς την συνέχεια και τον αριθμό των κλάδων και στα δύο ημιμόρια του κρανίου, ωστόσο εκδηλώνεται λιγότερο ισχυρό κατά το δεξιό πλάγιο.

Στην πλάγια ακτινογραφία η επιπροβολή των ανατομικών μερών του κρανίου δυσχεραίνει την ερμηνεία της ακτινογραφικής εικόνας, ωστόσο υποσημαίνεται σαφώς σκληρυντικό όριο αντίστοιχα προς την στεφανιαία ραφή που προβάλλει ωοειδή οστική βλάβη.

Στην οριζόντια υπολογιστική τομογραφία ελέγχεται δακτυλιοειδής υπέρπυκνη αλλοίωση στην στεφανιαία ραφή, ογκόμορφοι σχηματισμοί του εξωτερικού περιγράμματος του κρανίου και εκσεσημασμένη διεύρυνση της διπλόης, συστοίχως. Η διευρυμένη διπλόη εμφανίζει διαταραχή της αρχιτεκτονικής, εντοπισμένη κοντά στην στεφανιαία ραφή. Σύνθετο πρότυπο προσεκβολών της έσω πλάκας ελέγχεται συστοίχως. Η έξω πλάκα και η υποκείμενη μοίρα της διπλόης εμφανίζουν υπέρπυκνες περιοχές. Η ενδοστική αλλοίωση έχει διαστάσεις 3,0 cm x 1,5 cm. Ασυμμετρία μεταξύ των δύο ημιμορίων του κρανίου αφορά στα βρεγματικά οστά και προκύπτει κύρια από την μεταβολή στην κυρτότητα του δεξιού βρεγματικού οστού.

**Εικόνα Β.2.**162. Νεκροταφείο οδού Αγησάνδρου. Κρανίο ΔΩΡ2 Σ4Γ, δεξιό πλάγιο. Μακροσκοπική (Άνω) και εικόνα τρισδιάστασης ανασύστασης (Κάτω). Αλλοιώσεις υπερόστωσης. Ογκόμορφοι σχηματισμοί (αγκύλη). Απαλειφή της δεξιάς στεφανιαίας ραφής, της άνω κροταφικής γραμμής, της πτερυγοβρεγματικής και της πτερυγομετωπιαίας ραφής.

**Εικόνα Β.2.**163. Νεκροταφείο οδού Αγησάνδρου. Κρανίο ΔΩΡ2 Σ4Γ, δεξιό πλάγιο. Άνω: ογκόμορφοι σχηματισμοί, ανάμεσα στο πρώτο και το δεύτερο τριτημόριο της κροταφικής γραμμής. Κάτω: έντονο ανάγλυφο με κυματοειδή διαμόρφωση επιφάνειας περί το πτέριο.

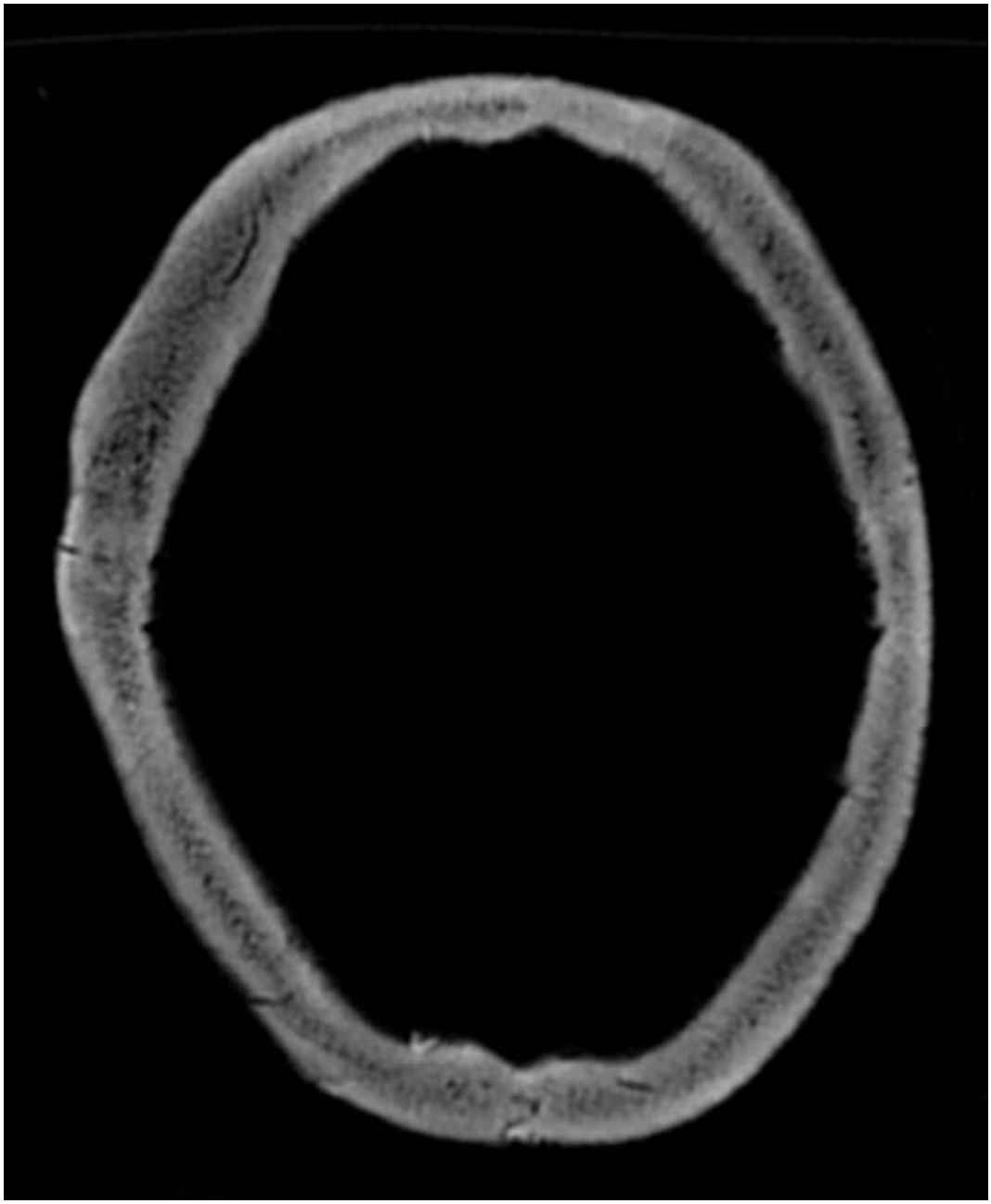

**Εικόνα Β.2.**164. Νεκροταφείο οδού Αγησάνδρου. Κρανίο ΔΩΡ2 Σ4Γ, εγκάρσια τομή, υπολογιστική τομογραφία. Υπερόστωση κατά το δεξιό ημιμόριο. Ανωμαλίες στην δομή της διπλόης, συστοίχως. Δακτυλιοειδής υπέρπυκνη αλλοίωση της στεφανιαίας ραφής. Ασύμμετρη διαμόρφωση των βρεγματικών οστών - επιπέδωση του δεξιού βρεγματικού οστού.

**Εικόνα Β.2.**165. Νεκροταφείο οδού Αγησάνδρου. Κρανίο ΔΩΡ2 Σ4Γ, εγκάρσια τομή, υπολογιστική τομογραφία. Υπερόστωση κατά το δεξιό ημιμόριο. Ανωμαλίες της εξωτερικής επιφάνειας (ογκόμορφο ανάγλυφο) και της δομής της διπλόης, συστοίχως. Υπέρπυκνη αλλοίωση που αφορά στην έξω πλάκα και την διπλόη στο οπίσθιο όριο του δεξιού μετωπιαίου οστού. Ασύμμετρη διαμόρφωση των βρεγματικών οστών με επιπέδωση του δεξιού βρεγματικού οστού.

**Εικόνα Β.2.**166. Νεκροταφείο οδού Αγησάνδρου. Κρανίο ΔΩΡ2 Σ4Γ, εγκάρσια τομή, υπολογιστική τομογραφία. Υπερόστωση κατά το δεξιό ημιμόριο. Ανωμαλίες της εξωτερικής επιφάνειας (ογκόμορφοι σχηματισμοί) και της δομής της διπλόης συστοίχως. Ευμεγέθη αγγειακά τρήματα ελέγχονται στη διπλόη. Κύρτωση κατά το πρόσθιο όριο του δεξιού βρεγματικού οστού. Ασυμμετρία των βρεγματικών οστών - επιπέδωση του δεξιού βρεγματικού οστού.

**Εικόνα Β.2.**167. Νεκροταφείο οδού Αγησάνδρου. Κρανίο ΔΩΡ2 Σ4Γ. Ενδοκράνια επιφάνεια, δεξιό ημιμόριο, υπολογιστική τομογραφία, εικόνα τρισδιάστατης ανασύστασης. Εστιακή εξεργασία ενδοκράνιου με εντόπιση στην δεξιά στεφανιαία ραφή που αφορίζεται εκ των όπισθεν από το πρόσθιο όριο του δεξιού βρεγματικού οστού. Ανωμαλίες στην ενδοκράνια επιφάνεια διακρίνονται στον μέσο κροταφικό βόθρο.

Οι εικόνες τρισδιάστατης (3D) ανασύστασης επιβεβαιώνουν τα ευρήματα του μακροσκοπικού και υπό μεγέθυνση x10 ελέγχου. Κατά αυτήν ελέγχονται ογκόμορφοι σχηματισμοί της επιφάνειας, η εστιακή εξεργασία της έσω πλάκας κατά το οπίσθιο χείλος του μετωπιαίου οστού, και η κάμψη και προβολή προς το κύτος του κρανίου του δεξιού βρεγματικού οστού κατά το πρόσθιο όριο αυτού. Ακόμη, αποτυπώνεται το δίκτυο των μηνιγγικών κλάδων επί της ενδοστικής επιφάνειας.

Οστεώματα ανευρίσκονται σε κρανία και των δύο νεκροταφείων. Τα ευρήματα από το νεκροταφείο του Αγίου Σπυρίδωνα περιλαμβάνουν ανδρικό κρανίο (ΔΩΡ1 11-ΚρΓ) υπολογιζόμενης ηλικίας 45-55 ετών, με παρουσία δύο γειτονικών οστεωμάτων διαμέτρων 0,9 cm και 0,6 cm στο δεξιό βρεγματικό οστό, και νεαρό κρανίο απροσδιόριστου φύλου (ΔΩΡ1 Β2-ΚρΣ8) με παρουσία μονήρους οστεώματος διαμέτρου 1,0 cm στο αριστερό κροταφικό οστό. Τα ευρήματα από το νεκροταφείο της οδού Αγησάνδρου περιλαμβάνουν νεαρό ανδρικό κρανίο (ΔΩΡ2 ΣΑΚρΓ) με οστέωμα διαμέτρου 0,6 cm στο μετωπιαίο οστό παρά την μέση γραμμή, νεαρό ανδρικό κρανίο (ΔΩΡ2 Σ4Δ) με οστέωμα διαμέτρου 0,8 cm στον αριστερό μετωπιαίο κόλπο και νεαρό γυναικείο κρανίο (ΔΩΡ2 ΒΑ-ΚρΔ) με οστέωμα διαμέτρου 0,8 cm στο δεξιό κροταφικό οστό (Πίνακας Β.2.33 και Εικόνα Β.2.168).

Δεξιά ωμοπλάτη από το νεκροταφείο του Αγίου Σπυρίδωνα με προέλευση στην ομάδα ΔΩΡ1-10 και υπο-ομάδα ΔΩΡ1-10Δ εκδηλώνει σημαντική λυτική βλάβη κατά την έσω μοίρα και την κάτω έσω γωνία καθώς και μερική αποκατάσταση των νέων οστικών ορίων με σχηματισμό αποστρογγυλεμένου χείλους. Μη περιγεγραμμένες λυτικές βλάβες με οδοντωτή περιφέρεια ελέγχονται κατά την έσω μοίρα του οστού και κατά την ωμοπλατιαία άκανθα. Παράλληλα, περιοχές ανάπτυξης δικτυωτού οστού με λυτικές εστίες εντός κατανέμονται στην πρόσθια και την οπίσθια επιφάνεια της έσω μοίρας της

| Πίνακας Β.2.33. Οστεώματα που εντοπίστηκαν σε κρανία των νεκροταφείων του Αγίου Σπυρίδωνα και της οδού Αγησάνδρου. | | | | |
|---|---|---|---|---|
| **Νεκροταφείο** | **Κρανίο** | **Φύλο** | **Εντόπιση** | **Διάσταση** (cm) |
| **Άγιος Σπυρίδωνας** | ΔΩΡ1 Β2-ΚρΣ8 | - | Κροταφικό οστό | 1,0 |
| | ΔΩΡ1 11-ΚρΓ | Άρρεν | Βρεγματικό οστό | 0,9 |
| | | | | 0,6 |
| **Αγησάνδρου** | ΔΩΡ2 Σ4-Δ | Άρρεν | Μετωπιαίο οστό | 0,6 |
| | ΔΩΡ2 ΣΑΚρΓ | Θήλυ | Μετωπιαίος κόλπος | 0,8 |
| | | | | 0,8 |
| | ΔΩΡ2 ΒΑ-ΚρΔ | Θήλυ | Κροταφικό οστό | 0,9 |

ωμοπλάτης. Η ακτινογραφική εικόνα του οστού ελέγχεται έντονα οστεοσκληρυντική κατά την έσω μοίρα και έντονα ακτινοδιαυγαστική κατά την ζώνη επί τα εντός του μασχαλιαίου χείλους η οποία είναι ελεύθερη αλλοιώσεων. Οι λυτικές εστίες ελέγχονται χωρίς σκληρυντικά όρια. Δεν ελέγχονται οστικά απολύματα. Αλλοιώσεις οστεοαρθρίτιδας κατά την ωμογλήνη υποδηλώνουν προχωρημένη ηλικία. Οι παραπάνω αλλοιώσεις αποδίδονται σε μεταστατική νεοπλασματική νόσο. Οι διάμετροι της αρθρικής επιφάνειας βρίσκονται στην περιοχή αλληλοεπικάλυψης των αντίστοιχων κατανομών για τα δύο φύλα και ο προσδιορισμός του φύλου είναι αμφίβολος (Εικόνες Β.2.169 και Β.2.170).

Ο σκελετός ΔΩΡ1 11Χ από το νεκροταφείο του Αγίου Σπυρίδωνα περιλαμβάνει κύρια οστά και θραύσματα οστών των κάτω άκρων. Οι κνήμες αντιπροσωπεύονται

σχεδόν ακέραιες κατά τις διαφύσεις καθώς και κατά τις άνω και κάτω επιφύσεις. Ακέραια σώζονται κατά ζεύγη τα οστά περόνες, αστράγαλοι και πτέρνες, οι άπω επιφύσεις των μηριαίων οστών και θραύσματα των επιγονατίδων. Ακόμη, σώζεται αριθμός σπονδύλων καθώς και θραύσματα του ιερού οστού στα οποία αντιπροσωπεύονται οι σπόνδυλοι I1-I5. Οι τελευταίοι εκδηλώνουν μερική μόνο συνοστέωση κατά τα σώματα, ώστε ο σκελετός αποδίδεται σε νεαρό άνδρα ηλικίας 25-30 ετών.

Αλλοιώσεις του οστικού φλοιού ελέγχονται αμφοτερόπλευρα στα οστά της κνήμης με συμμετρική κατανομή, οι οποίες είναι συμβατές με σύνδρομο καταπόνησης της έσω κνήμης (MTSS) (Εικόνες B.2.171 ως B.2.174). Οι αλλοιώσεις εντοπιζονται στην έσω επιφάνεια των διαφύσεων κατά τα δύο άπω τριτημόρια αυτών και αναδεικνύονται σαφέστερα κατά το οπίσθιο έσω χείλος των διαφύσεων. Οι αλλοιώσεις εκτείνονται σε μήκος 20 cm με αφετηρία περίπου 8 cm κάτωθεν του κνημιαίου κυρτώματος και πέρας περί τα 5 cm εγγύς του έσω σφυρού, ενώ το μήκος της κνημιαίας διάφυσης είναι περίπου 35 cm. Η κατανομή των αλλοιώσεων στην δεξιά κνήμη συνιστά κατοπτρική εικόνα αυτής στην αριστερή κνήμη. Ωστόσο, στην αριστερή κνήμη το πρότυπο των αλλοιώσεων εκδηλώνεται λεπτομερές και αδρό, ενώ στην αντίπλευρη διάφυση ελέγχεται ασαφοποιημένο, με σχετικά ομαλή επιφάνεια φλοιού. Συνολικά, το περίγραμμα της δεξιάς κνήμης εκδηλώνει ρωμαλέα διαμόρφωση, σε σύγκριση με αυτό της αριστερής κνήμης. Η ακτινολογική εικόνα επιβεβαιώνει την ενίσχυση του οστικού φλοιού συνολικά κατά την δεξιά κνήμη, η οποία εμφανίζει επίταση της ακτινοσκιερότητας του περιγράμματος, ιδίως κατά το πρόσθιο χείλος της διάφυσης. Ακόμη, παρατηρείται διαφοροποίηση των μορφολογικών χαρακτήρων των αλλοιώσεων επιφανείας κατά μήκος της διάφυσης, περισσότερο εύληπτη στο λεπτομερές πρότυπο της αριστερής κνήμης όπου στο μέσο




**Εικόνα Β.2.**168. Νεκροταφείο Αγίου Σπυρίδωνα. Άνω: Κρανίο ΔΩΡ1 Β1Σ4Κρ2, δεξιό βρεγματικό οστό. Παρουσία δύο γειτονικών οστεωμάτων με διαστάσεις 0,9 cm και 0,6 cm. Κάτω: Κρανίο ΔΩΡ1 Β2Σ8, αριστερό κροταφικό οστό. Παρουσία μονήρους οστεώματος με διάμετρο 1,0 cm.

**Εικόνα Β.2.**169. Νεκροταφείο Αγίου Σπυρίδωνα. Σκελετός ΔΩΡ1 10Δ-01. Δεξιά ωμοπλάτη, οπίσθια επιφάνεια. Λυτικές και οστεοπαραγωγικές αλλοιώσεις.

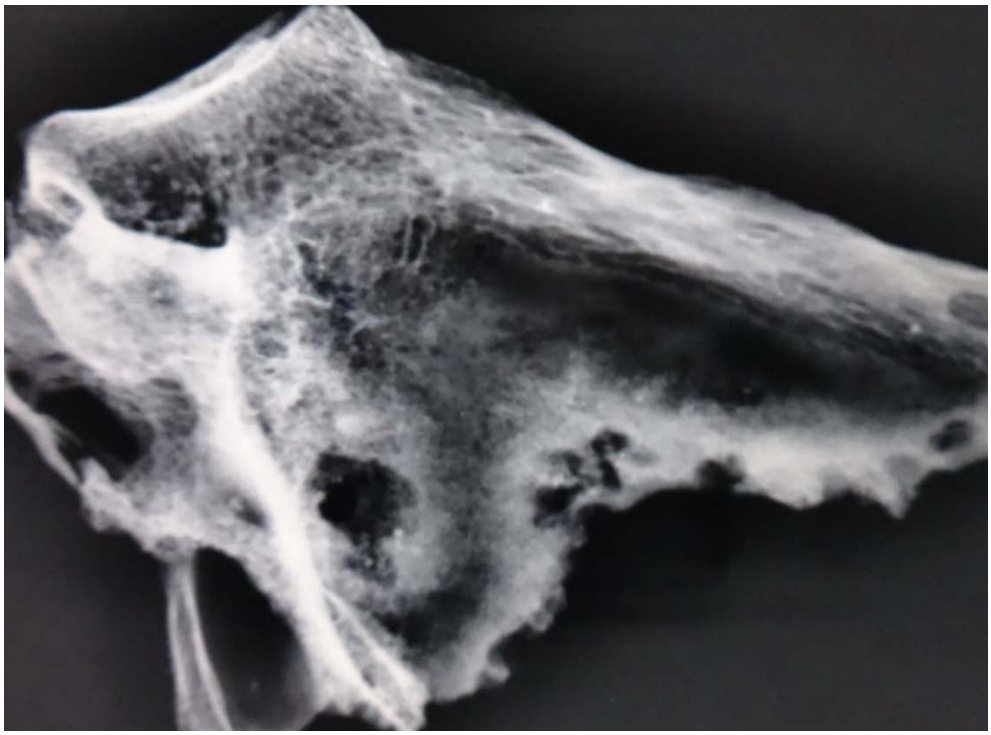

**Εικόνα Β.2.**170. Νεκροταφείο Αγίου Σπυρίδωνα. Σκελετός ΔΩΡ1 10Δ-01. Δεξιά ωμοπλάτη. Άνω: έσω επιφάνεια. Κάτω: οπισθοπρόσθια ακτινογραφία. Εστίες παραγωγής νέου, δικτυωτού οστού και λυτικές εστίες. Οστεοκληρυντικές περιοχές ελέγχονται αντίστοιχα προς τις οστεοβλαστικές αλλοιώσεις και περιβάλλουν ακτινοδιαυγαστικές λυτικές εστίες.

**Εικόνα Β.2**.171. Νεκροταφειο Αγίου Σπυρίδωνα. Σκελετός ΔΩΡ1 11Χ. Ζεύγος κνημών, έσω επιφάνεια, άπω 2/3. Αριστερά: δεξιά κνήμη, Δεξιά: αριστερή κνήμη. Κεφαλές βέλους: οπίσθιο χείλος. Αγκύλες: πρόσθιο χείλος. Οι οστικές αλλοιώσεις κατανέμονται συμμετρικά κατά μήκος των διαφύσεων των δύο οστών, με επικράτηση κατά το οπίσθιο-έσω χείλος. Η δεξιά κνήμη εκδηλώνει ρωμαλέο ανάγλυφο με εξεσημασμένη προβολή του πρόσθιου χείλους (διπλή αγκύλη) καθώς και ασαφοποίηση των αλλοιώσεων επιφανείας και περισσότερο συμπαγή οστικό φλοιό κατά το μέσο και άπω τριτημόριο, σε αντίστιξη προς την πορώδη επιφάνεια της αριστερής κνήμης (αγκύλες με άκανθα).

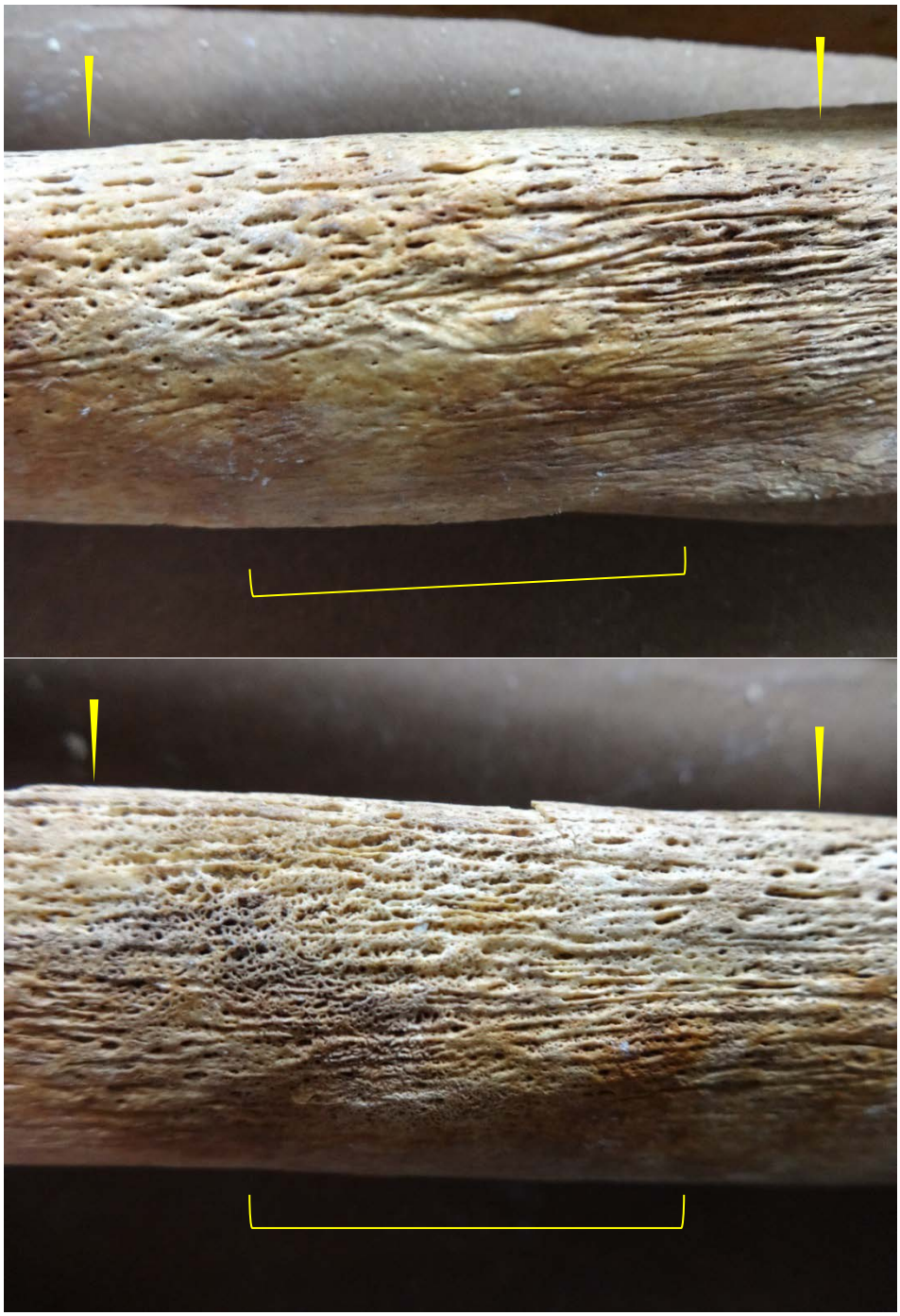

**Εικόνα Β.2.**172. Νεκροταφείο Αγίου Σπυρίδωνα. Σκελετός ΔΩΡ1 11Χ. Αριστερή κνήμη. Άνω: μέσο τριτημόριο, Κάτω: άπω τριτημόριο. Κεφαλές βέλους: οπίσθιο χείλος, Αγκύλες: πρόσθιο χείλος. Στο μέσο τριτημόριο, η περιοστική αντίδραση υποδηλώνεται στην επιφάνεια του φλοιού που διατρέχουν αύλακες αγγείων. Στο άπω τριτημόριο, προεξάρχει η εικόνα πορώδους φλοιού που προσομοιάζει σε πλεκτό ή δίχτυ.



**Εικόνα Β.2.**173. Νεκροταφείο Αγίου Σπυρίδωνα. Σκελετός ΔΩΡ1 11Χ. Αριστερή κνήμη, άπω αρθρική επιφάνεια. Παρατηρούνται: χείλος κατά το όριο της αρθρικής επιφάνειας (βέλη), διαβρώσεις της αρθρικής επιφάνειας (κεφαλές βέλους) και αρθρικό οστεόφυτο (αστερίσκος).

τριτημόριο ελέγχεται το πρότυπο της περιοστικής αντίδρασης με εναπόθεση νέου οστού, το οποίο διατρέχουν αγγειακοί πόροι με παράλληλη διάταξη και διάμετρο ≤1,0 mm, ενώ στο άπω τριτημόριο ελέγχεται πορώδης οστικός φλοιός που προσομοιάζει με δίχτυ. Το περίγραμμα της διάφυσης διαταράσσεται και η οστική επιφάνεια εκπτύσσεται συστοίχως. Η ακτινολογική εικόνα αναδεικνύει έκπτυξη του οστικού φλοιού και διαταραχή του περιγράμματος της διάφυσης κατά το έσω οπίσθιο χείλος του άπω τριτημορίου στην αριστερή κνήμη.

**Εικόνα Β.2.**174. Νεκροταφείο Αγίου Σπυρίδωνα. Σκελετός ΔΩΡ1 11Χ. Ακτινογραφία των άπω τριτημορίων των κνημών. Αριστερά: δεξιά κνήμη, Δεξιά: αριστερή κνήμη. Παρατηρούνται έκπτυξη του οστικού φλοιού και διαταραχή του περιγράμματος της διάφυσης κατά το οπίσθιο χείλος στο άπω τριτημόριο της αριστερής κνήμης (αγκύλη), αυξημένη ακτινοσκιερότητα του οστικού φλοιού της δεξιάς κνήμης και σκληρυντική άπω αρθρική επιφάνεια στην αριστερή κνήμη.

Επιπλέον, αλλοιώσεις οστεοαρθρίτιδας εκδηλώνονται κατά την άπω αρθρική επιφάνεια της αριστερής κνήμης στις οποίες περιλαμβάνονται η ανάπτυξη περιαρθρικού χείλους, διαβρώσεις της αρθρικής επιφάνειας κατά την περιφέρεια καθώς και περιφερικό αρθρικό οστεόφυτο με ύψος 1-1,5 mm. Κεντρική αλλοίωση με διαφοροποιημένη χροιά, μοιάζει να έχει αποσπασθεί από την αρθρική επιφάνεια με οδοντωτά όρια, χωρίς εκδηλώσεις “αντιδραστικού” ιστού ή άτυπης αγγείωσης.

## Β.3. ΣΥΖΗΤΗΣΗ

Στην παρούσα μελέτη διερευνήθηκαν τα δημογραφικά χαρακτηριστικά και οι εκδηλώσεις παθολογίας σε σκελετικά ευρήματα δύο ανασκαφικών πληθυσμών τους οποίους ανέδειξαν ο Βυζαντινός ναός του Αγίου Σπυρίδωνα (13ος-16ος αιώνας) και το οικογενειακό παρεκκλήσιο της οδού Αγησάνδρου (12ος-14ος αιώνας) στην μεσαιωνική πόλη της Ρόδου.

Η δημογραφική ανάλυση περιλαμβάνει τον προσδιορισμό του φύλου ή/και της βιολογικής ηλικίας στους υπό μελέτη σκελετούς. Ο προσδιορισμός του φύλου αφορά σε περιγραφικά και μορφολογικά γνωρίσματα του κρανίου και του μετακρανιακού σκελετού και πραγματοποιείται σε υλικό με εικόνα ολοκληρωμένης ανάπτυξης. Κατά τον προσδιορισμό της βιολογικής ηλικίας, εξετάζεται η ανατολή των οδόντων από το κρανίο και ελέγχονται μετρικά γνωρίσματα από τα μακρά οστά των άκρων στους νεαρούς σκελετούς, ενώ στο υλικό από ενήλικα άτομα γίνεται συνδυαστική αξιολόγηση της οδοντικής αποτριβής των γομφίων και εξετάζεται ο βαθμός συνοστέωσης των κρανιακών ραφών. Στην παρούσα μελέτη, ιδιαίτερες ταφονομικές συνθήκες που αφορούν στην πυκνή και μακρόχρονη χρήση των δύο νεκροταφείων, την συσσώρευση ελεύθερων οστών δίκην ανακομιδών σε περιπτώσεις συλλογικών ταφών, και τα χαρακτηριστικά ανώμαλης στρωματογραφικής επίχωσης του χώρου δεν επέτρεπαν την σαφή οριοθέτηση επάλληλων ταφών και την διάγνωση της διευθέτησης των οστών ξεχωριστών ατόμων. Ο αποσπασματικός χαρακτήρας των σκελετών, ή/και η κατάσταση διατήρησης των οστών ή/και η ενδιάμεση έκφραση διαγνωστικών ανθρωπολογικών παραμέτρων επέτρεψε τον

προσδιορισμό του φύλου σε ολιγάριθμες μόνο περιπτώσεις. Αντίθετα, ο προσδιορισμός της ηλικίας πραγματοποιήθηκε σε εκτεταμένα δείγματα των δύο πληθυσμών.

Στην παρούσα μελέτη, η συγκριτική ανθρωπολογική ανάλυση αποκτά ιδιαίτερο ενδιαφέρον λόγω των διακριτών κοινωνικών παραμέτρων των υπό μελέτη πληθυσμών (Πίτσιος 2003). Ο Άγιος Σπυρίδωνας έχει χαρακτηριστικά λαϊκού νεκροταφείου ενώ το οικογενειακό παρεκκλήσιο της οδού Αγησάνδρου αναδεικνύει τεκμήρια μιας διακεκριμένης τάξης Βυζαντινών αξιωματούχων με προέλευση από την εγγύς Ανατολή, σύμφωνα με τη τεκμηριωμένη αρχαιολογική έρευνα. Σύμφωνα με τα παραπάνω, επιδίωξη της μελέτης αποτελούσε η εξακρίβωση τυχόν διαφοροποίησης στις δημογραφικές/παθολογικές παραμέτρους μεταξύ διαφορετικών βαθμίδων στην κοινωνική διαστρωμάτωση της Μεσαιωνικής Ρόδου (Πίτσιος 2000).

Η συνολική κατανομή των ηλικιών θανάτου στις δύο πληθυσμιακές ομάδες φανερώνει μια τάση μεγαλύτερης διάρκειας ζωής σε αυτήν του Αγίου Σπυρίδωνα που χαρακτηρίζεται από σημαντικά μικρότερο ποσοστό θανάτων κατά την όψιμη εφηβεία και την πρώιμη ενήλικη ζωή (17-25 έτη) και μεγαλύτερη συχνότητα ατόμων μεγάλης ηλικίας στη σύνθεσή της. Τα παραπάνω αποδίδονται στη διαφοροποιημένη νοσηρότητα των δύο πληθυσμών η οποία αποκαλύπτεται κατά τη σύγκριση του φάσματος των παλαιοπαθολογικών ευρημάτων που αναδεικνύουν τα δύο νεκροταφεία.

Συνολικά, στο ευρύ φάσμα των παθολογικών εκδηλώσεων του σκελετικού υλικού της Ρόδου υποδηλώνονται διαταραχές της ανάπτυξης, μολυσματικά νοσήματα όπως η σύφιλη και η φυματίωση, παθήσεις των αρθρώσεων, τραύμα, οστικοί όγκοι και βαριά, χρόνια αναιμία.

Η μεθοδολογία της μελέτης περιλαμβάνει τον μακροσκοπικό έλεγχο, την παρατήρηση με στερεοσκοπικό μικροσκόπιο καθώς και σύγχρονες μεθόδους απεικονιστικής ανάλυσης. Κατά κανόνα, τα μακροσκοπικά ευρήματα ελέγχονται απεικονιστικά και τα αποτελέσματα αξιολογούνται εξ αναλογίας με την εικόνα στο ζώντα (Klepinger 1983; Dutour 2008). Μακροσκοπικά κριτήρια αφορούν στις αλλοιώσεις οστεοαρθρίτιδας των μακρών οστών του σκελετού και των μικρών οστών των άκρων καθώς και στις εκδηλώσεις της τρεπονημικής νόσου από το κρανίο (Hackett 1975; Rogers et al. 1987) και στις εκδηλώσεις αναιμίας σε κρανιακά και μετακρανιακά οστά (Angel 1966; Stuart-Macadam 1985; Stuart-Macadam 1987).

Η παλαιοπαθολογία αποτελεί βασικά μορφολογική μελέτη των ενασβεστιωμένων ιστών. Η συγγένεια με την επιστήμη της παθολογικής ανατομικής είναι ισχυρή και η εφαρμογή των περιγραφικών κριτηρίων του κλάδου στην παλαιοπαθολογική έρευνα συνδέεται με υψηλή διαγνωστική ακρίβεια. Εξάλλου, η μακροσκοπική παρατήρηση και η διάγνωση εξ αναλογίας με την εικόνα σε χειρουργικά παρασκευάσματα αποτέλεσαν την αφετηρία και επί μακρόν την βάση της παλαιοπαθολογικής έρευνας (Bell 1990). Ωστόσο, η λεπτομερής περιγραφική επεξεργασία του οστεολογικού υλικού δεν επιτρέπει πάντοτε την διαγνωστική αξιολόγηση των ευρημάτων (Ragsdale & Lehmer 2012).

Το εύρος των φυσιολογικών αποκρίσεων του σκελετού απέναντι σε διαφορετικούς τύπους ερεθισμάτων που αφορούν σε μηχανικούς και βιολογικούς παράγοντες είναι περιορισμένο και αντιπροσωπεύεται στις διαδικασίες οστικής παραγωγής και απορρόφησης, περιοστικής εναπόθεσης οστού, οστικής ανακατασκευής καθώς και στις διαταραχές του αναπτυξιακού προτύπου του σκελετού (Harper et al. 2011; Ragsdale & Lehmer 2012). Παρά τους παραπάνω περιορισμούς, χαρακτηριστικά της

μορφολογίας, της εντόπισης και της κατανομής στον σκελετό μη ειδικών εκδηλώσεων επιτρέπουν, κατά περίπτωση, την παλαιοπαθολογική διάγνωση (Rothschild 2002). Κατά κανόνα, η τεκμηρίωση και ερμηνεία των παθολογικών ευρημάτων σε οστεολογικό υλικό πραγματοποιείται εξ αναλογίας με τα ευρήματα από το πεδίο της εργαστηριακής ιατρικής και προϋποθέτει την εφαρμογή κοινής ερευνητικής μεθόδου και στην έκταση που επιτρέπει το φυσικό αντικείμενο της παλαιοπαθολογικής μελέτης, την υιοθέτηση κοινών διαγνωστικών κριτηρίων (Klepinger 1983; Stuart-Macadam 1987; Dutour 2008; Weston 2009; Ragsdale & Lehmer 2012). Εξαίρεση στα παραπάνω αποτελεί η παλαιοπαθολογική διάγνωση της σύφιλης, η οποία υιοθετεί μορφολογικά κριτήρια που έχουν προκύψει από την μελέτη κρανιακών ευρημάτων που αναζητήθηκαν στο υλικό Μουσειακών Συλλογών (Hackett 1975).

Η απεικονιστική ανάλυση αποτελεί καθιερωμένο στάδιο της παλαιοπαθολογικής μελέτης κατά το οποίο προσφέρεται η δυνατότητα διερεύνησης παθολογίας ευρέως φάσματος και ταυτόχρονα διατήρησης της δομικής ακεραιότητας του υπό μελέτη υλικού. Τόσο οι συμβατικές όσο και οι σύγχρονες μέθοδοι απεικόνισης των οστών ανιχνεύουν παραμέτρους της εσωτερικής αρχιτεκτονικής και της οστικής πυκνότητας (Bianco & Ascenzi 1993; Rothschild 2002; Rühli et al. 2007). Τα παραπάνω αποτελούν δείκτες της βιολογικής συμπεριφοράς του οστίτη ιστού που αποτυπώνονται στα σκελετικά ευρήματα καθώς σε “εκμαγείο” του ζώντος σκελετού. Το υλικό του εκμαγείου αποτελούν οι ενασβεστιωμένοι ιστοί του σκελετού. Ακόμη, είναι δυνατή η ανασύνθεση τρισδιάτατων εικόνων υπολογιστικής τομογραφίας ακτίνων Χ (Jansen et al. 2002; Cesarani et al. 2003). Οι παραπάνω προσεγγίσεις υπηρετούν την πραγματοποίηση των ερευνητικών στόχων καθώς και την εφαρμογή αρχειακών πρακτικών (Ragsdale & Lehmer 2012).

Η διατήρηση της οστικής ιστομορφολογίας σε αρχαιολογικής προέλευσης σκελετικό υλικό τεκμηριώνεται κατά την διερεύνηση τη υπομικροσκοπικής δομής των οστών και αποτελεί την βάση για την μακροσκοπική/απεικονιστική ανάλυση των δειγμάτων (Stout & Simmons 1979; Bell 1990). Εξάλλου, διαδικασίες διαγένεσης μεταβάλλουν τους μακροσκοπικούς απεικονιστικούς, ιστολογικούς ή/και βιοχημικούς χαρακτήρες των αρχαιολογικών οστών. Η διερεύνηση της ψευδο-παθολογίας ή διαγνωστικών σφαλμάτων που αφορούν στις διεργασίες μετά τον θάνατο αποτελεί κρίσιμη παράμετρο της παλαιοπαθολογικής μελέτης (Bohrer & Connah 1971)

Οι μακροσκοπικές παρατηρήσεις και τα απεικονιστικά ευρήματα από το υλικό της οδού Αγησάνδρου τεκμηριώνουν ευρύ φάσμα σκελετικών αλλοιώσεων που αφορά στην εξωτερική διαμόρφωση και την εσωτερική κατασκευή των οστών, συμβατών με βαριά χρόνια αναιμία. Στα μακρά οστά των άκρων, η διαπλάτυνση των μεταφύσεων, η αδροποίηση του φυσιολογικά υπόκοιλου οστικού περιγράμματος, η απαλειφή των ανατομικών αυχένων και η άμβλυνση κατά τα χείλη των διαφύσεων έχουν αποτέλεσμα συχνά τη “σωληνώδη” διαμόρφωση στην απεικόνιση δύο διαστάσεων (Diggs 1967) ή την διαμόρφωση ροπάλου κατά τον μακροσκοπικό έλεγχο και την απεικόνιση τριών διαστάσεων (Middlemiss & Raper 1966). Νεαρές φάλαγγες ελέγχονται με αμφίκυρτο περίγραμμα κατά την ακτινογραφική απεικόνιση και με διογκωμένο περίγραμμα κατά τον μακροσκοπικό έλεγχο. Άλλα ευρήματα αφορούν σε κυβοειδείς επιγονατίδες, πυραμοειδείς φάλλαγγες, μετακάρπια της άκρας χειρός με τετραγωνισμένο περίγραμμα (Huo et al. 1990) και νεαρό ζυγωματικό με τετράγωνη διατομή. Σε ορισμένες περιπτώσεις, το άπω τριτημόριο του μηριαίου οστού εμφανίζει διαμόρφωση φιάλης Erlenmyer (Moseley 1974; Bohrer 1987; Huo et al. 1990). Οι αλλοιώσεις κατά τον σχηματισμό των οστών

περιλαμβάνουν την διεύρυνση των μυελικών κοιλοτήτων και την λέπτυνση του οστικού φλοιού (Moseley 1974; Bohrer 1987; Huo et al. 1990), την διάνοιξη ή σχάση του οστικού φλοιού σε ορισμένες ανατομικές θέσεις (Masrouha et al. 2016), καθώς και εξεσημασμένη αδροποίηση του δοκιδωτού προτύπου της σπογγώδους ουσίας κατά τις μεταφύσεις των βραχιονίων οστών και κατά τα μικρά οστά των άκρων (Moseley 1974; Bohrer 1987; Huo et al. 1990). Περαιτέρω, αφορούν σε ανάπτυξη διπλού φλοιού, ανάπτυξη δοκιδώδους οστού στο εσωτερικό του οστικού φλοιού και πλήρωση του μυελικού αυλού με σπογγώδες οστό (Angel 1966; Bohrer 1987).

Τα παραπάνω εκδηλώνονται σε πληθώρα οστικών ευρημάτων που αφορούν σε εκτεταμένο αριθμό σκελετών ανηλίκων και ενηλίκων ατόμων και στους περισσότερους από τους τάφους της οδού Αγησάνδρου και είναι συμβατά με το φάσμα των απεικονιστικών ευρημάτων από τον σκελετό που απαντούν στην κλασσική ακτινολογική βιβλιογραφία και αφορούν στην δυνητικά βαριά χρόνια αναιμία της δρεπανοκυτταρικής νόσου (Moseley et al. 1966; Middlemiss & Raper 1966; Williams 1979), των θαλασσαιμικών συνδρόμων (Baker 1964; Moseley et al. 1966), της σιδηροπενικής αναιμίας (Moseley et al. 1966; Aksoy et al. 1966), της ανεπάρκειας της πυροσταφιλικής κινάσης (Moseley et al. 1966; Becker et al. 1971) και της συγγενούς σφαιροκυττάρωσης (Moseley 1974).

Στις χρόνιες αιμολυτικές αναιμίες και τα θαλασσαιμικά σύνδρομα, η διέγερση της ερυθροποίησης αποτελεί συστηματική αντιρροπιστική απόκριση στα φαινόμενα ταχείας καταστροφής ή/και μειωμένης απόδοσης των ερυθρών αιμοσφαιρίων στην κυκλοφορία που βρίσκεται υπό τη ρύθμιση της ερυθροποιητίνης και οδηγεί στην υπερπλασία του ερυθρού μυελού.

Η εικόνα διεύρυνσης των μυελικών κοιλοτήτων είναι αποτέλεσμα προσαρμογής της αναδιαμόρφωσης του οστικού περιγράμματος κατά την λειτουργία της αναπτυξιακής οστικής ανακατασκευής σε συνθήκες υπερπλασίας του οστικού αιμοποιητικού μυελού (Baker 1964; Moseley 1974; Tyler et al. 2006; Madani et al. 2007), ενώ η λέπτυνση ή απαλειφή του φλοιώδους οστού και η αδροποίηση του δοκιδωτού προτύπου της σπογγώδους μοίρας είναι τα αποτελέσματα της ατροφίας από πίεση που επεξεργάζεται ο υπερπλαστικός οστικός μυελός κατά την διαδρομή των παραπάνω νοσημάτων και συνιστούν τυπικά ευρήματα που αναδεικνύονται κατά την απεικονιστική ανάλυση στα νοσήματα αυτά (Golding et al. 1959; Middlemiss & Raper 1966; Diggs 1967; Huo et al. 1990; Pantongrag-Brown & Suwanwela 1992; White et al. 2000).

Ιδιαίτερη εκδήλωση της υπερπλασίας του ερυθροποιητικού ιστού αποτελεί το φαινόμενο της εξωμυελικής αιμοποίησης το οποίο παρατηρείται στις χρόνιες αιματολογικές διαταραχές διαφορετικής αιτιολογίας και συχνότερα ανάμεσα στις χρόνιες αιμολυτικές αναιμίες (Collins et al. 2005; Haidar et al. 2010; Orphanidou-Vlachou et al. 2014). Ο όρος εξωμυελική αιμοποίηση αφορά στην παραγωγή των φυσιολογικών πρόδρομων κυτταρικών μορφών του αίματος σε ιστούς εκτός του αιμοποητικού μυελού (Ginzel et al. 2011). Κατά την διάρκεια της εμβρυϊκής ανάπτυξης το φαινόμενο εκδηλώνεται φυσιολογικά στο ήπαρ και τον σπλήνα (Tavian et al. 1999), ενώ κατά το δεύτερο τρίμηνο πραγματοποιείται σταδιακή μετατόπιση της λειτουργίας της αιμοποίησης από τις παραπάνω θέσεις στο μυελό των οστών, ο οποίος αποτελεί το μείζον αιμοποιητικό όργανο στις 32-36 εβδομάδες της κύησης. Κατά την γέννηση ο αιμοποιητικός οστικός μυελός κατανέμεται σε ολόκληρο το σκελετό, ωστόσο τα φαινόμενα υποστροφής ξεκινούν πριν την γέννηση με αφετηρία στις τελικές φάλαγγες και

εξελίσσονται πρωταρχικά με κεντρομόλο φορά προς τα εγγύς τμήματα των μακρών οστών (Emery & Follett 1964; Vande Bergh et al. 1998; Gurevitch et al. 2007) σύμφωνα με ορισμένη ακολουθία στη διάρκεια των δύο πρώτων δεκαετιών της ζωής (Hartsock et al. 1965; Pasternak et al. 2010). Στην δεύτερη δεκαετία της ζωής τα μακρά οστά περιέχουν κυρίως φαιό μυελό εκτός από τις περιοχές υπολειμματικού ερυθρού μυελού στις εγγύς μεταφύσεις. Στον ενήλικο σκελετό ο αιμοποιητικός μυελός κατανέμεται στην σπονδυλική στήλη, το στέρνο, τις πλευρές και τα λαγόνια οστά (Kricun 1985; Waitches et al. 1994). Στις επιφύσεις, η εμφάνιση φαιού μυελού λαμβάνει χώρα ταυτόχρονα με την εμφάνιση του πυρήνα οστεοποίησης. Στα παιδιά ηλικίας 1-10 ετών, ο φαιός μυελός καταλαμβάνει κατά κύριο λόγο τις διαφύσεις των μακρών οστών των άκρων (Dawson et al. 1992; Zawin & Jaramillo 1993; Waitches et al. 1994: Vande Bergh et al. 1998). Οι ανάγκες αυξημένης αιμοποίησης οδηγούν στην αναστολή της μεταστροφής του ερυθρού σε φαιό μυελό ή την επαναμεταστροφή του φαιού σε ερυθρό μυελό, με αποτέλεσμα την παραμονή του τελευταίου σε θέσεις όπου φυσιολογικά δεν ανευρίσκεται (Madani et al. 2007; Haidar et al. 2010) και απόκλιση από το φυσιολογικό πρότυπο κατανομής του στον σκελετό των ενηλίκων (Waitches et al. 1994; VandeBerg et al. 1998). Όταν οι παραπάνω μηχανισμοί δεν επαρκούν, εκδηλώνεται το φαινόμενο της εξωμυελικής αιμοποίησης (Stamataki et al. 2009; Ginzel et al. 2011).

Στον σκελετό, η εξωμυελική αιμοποίηση είναι συνέπεια της φυσικής επέκτασης του ερυθροποιητικού μυελού εντός της φλοιώδους μοίρας (Orphanidou-Vlachou et al. 2014) ή αποτέλεσμα της δραστηριότητας των πολυδύναμων αρχέγονων κυττάρων που κατασκηνώνουν στο φλοιώδες οστό και αποκρίνονται στα συστηματικά ερεθίσματα για την αύξηση του ρυθμού αιμοποίησης (Haidar et al. 2010; Masrouha et al. 2016). Η

επέκταση του ερυθοποιητικού μυελού εντός του φλοιώδους οστού πραγματοποιείται δια της οδού των σωλήνων του Havers και του Volkmann (Diggs 1967; Huo et al.1990; Da Silva et al. 2012) με αποτέλεσμα την ανάπτυξη πορώδους ή δοκιδώδους προτύπου εντός της φλοιώδους μοίρας που ελέγχονται απεικονιστικά (Bohrer 1987). Η υπερπλασία του ερυθρού μυελού μπορεί να επεκτείνεται στο περιόστεο (Da Silva et al. 2012). Οι κυτταρικοί πληθυσμοί που συνιστούν το μικροπεριβάλλον του αιμοποιητικού μυελού βρίσκονται σε συνάφεια με τις οστεοδοκίδες της σπογγώδους μοίρας και την ενδοστική επιφάνεια του μυελικού αυλού και η συνάφεια αυτή αποτελεί προϋπόθεση της λειτουργίας τους (Chichester et al. 1993; Takaku et al. 2010; Craft & Scheller 2016).

Συνολικά, η υπερπλασία, η παραμονή και η επέκταση του ερυθρού μυελού σε θέσεις του σκελετού όπου κατά την ενήλικη ζωή φυσιολογικά δεν ανευρίσκεται αποτελούν απεικονιστικά ευρήματα στα θαλασσαιμικά και δρεπανοκυτταρικά σύνδρομα (Zawin & Jaramillo 1993; White et al. 2000; Masrouha et al. 2016). Η βαρύτητα και η χρονιότητα της υπερπλασίας του ερυθροποιητικού μυελού και της υποκείμενης αναιμίας υποδηλώνονται στην απεικονιστική ανάλυση. Έτσι, οι σκελετικές αλλοιώσεις στα β-θαλασσαιμικά σύνδρομα ελέγχονται περισσότερο εξεσημασμένες μεταξύ των ασθενών με ομόζυγη κατάσταση οι οποίοι εκδηλώνουν βαρύτερη κλινική εικόνα της νόσου συγκριτικά με τους ετεροζυγώτες (Reimann et al. 1976; Tyler et al. 2006).

Μορφολογικά/απεικονιστικά ευρήματα συμβατά με αλλοιώσεις βαριάς χρόνιας αναιμίας από τον κρανιακό και μετακρανιακό σκελετό αφορούν σε μεγάλο ποσοστό του υλικού της οδού Αγησάνδρου και συχνά σε εξεσημασμένες παραλλαγές της φυσιολογικής οστικής μορφολογίας. Πάχυνση των κρανιακών οστών απαντά σε αριθμό ενηλίκων σκελετών καθώς και σε ανήλικους σκελετούς ήδη από τα πρώτα χρόνια της ζωής.

Χαρακτηριστικές εκδηλώσεις από το κρανίο αφορούν στο σύνολο των ευρημάτων από την οδό Αγησάνδρου στα οποία η βιολογική ηλικία προσδιορίζεται στο χρονολογικό εύρος 3-6 ετών και αφορούν στην πάχυνση της διπλοϊκής μοίρας, στο απεικονιστικό πρότυπο της στιβαδωτής διπλόης σε μετωπιαίες ή/και οβελιαίες διατομές των μετωπιαίων ή/και βρεγματικών οστών και στα συνοδά ευρήματα της πάχυνσης και διεύρυνσης των χώρων της διπλόης, λέπτυνσης της έξω πλάκας και πάχυνσης της έσω πλάκας του κρανίου. Σε νεαρό κρανίο απροσδιόριστης ηλικίας εκδηλώνεται πάχυνση της διπλόης και μικτή εικόνα στιβαδωτού/ ψηκτροειδούς προτύπου κατά την επιμήκη και εγκάρσια διατομή του βρεγματικού οστού δια του βρεγματικού ογκώματος, με συνοδό λέπτυνση και πόρωση της έξω πλάκας και πάχυνση της έσω πλάκας. Σε έτερη θέση του κρανίου με εντόπιση κατά την έξω επιφάνεια του σφηνοειδούς οστού ελέγχεται περιοχή πλήρους απαλειφής της έξω πλάκας και ανάπτυξη ακιδωτού αναγλύφου συστοίχως.

Η διπλοϊκή διαμόρφωση κατά το στιβαδωτό πρότυπο αποτελεί πρακτικά παθογνωμονικό κριτήριο της δρεπανοκυτταρικής νόσου. Το παραπάνω εύρημα αναδείχθηκε τόσο κατά την ιστολογική όσο και την ακτινολογική μελέτη νεκροτομικού υλικού από κρανία πασχόντων. Ειδικότερα, σε δείγμα 70 ατόμων στο γονότυπο των οποίων απαντά ο παθολογικός γόνος $\beta^S$ διαπιστώθηκε στιβαδωτή μορφολογία της διπλόης σε ασθενείς μεταξύ 2-7 ετών με κατάσταση ομοζυγωτίας για το γόνο $\beta^S$: 35% των ασθενών της μελέτης με δρεπανοκυτταρική αναιμία και 17% των των ασθενών της μελέτης με δρεπανοκυτταρική νόσο (Williams et al. 1975). Η ιστολογική μελέτη της διπλόης ανέδειξε συνεχείς οστέινους σχηματισμούς με παράλληλη διευθέτηση προς την έσω πλάκα του κρανίου και εναλλαγή των μακρών δοκίδων με ενδιάμεσες στιβάδες ερυθρού μυελού. Ακόμα, βραχείες οστέινες συνδέσεις ελέγχθηκαν ανάμεσα στα οριζόντια

διαφραγμάτια. Διαπιστώθηκε αντιστοιχία ανάμεσα στο ιστολογικό και το απεικονιστικό πρότυπο των παρασκευασμάτων. Ακόμη, τα ευρήματα της ιστολογικής μελέτης ανέδειξαν πάχυνση της έσω πλάκας ή/και της σκληράς μήνιγγας, ελλείμματα οστού κατά την έσω πλάκα ή/και σύνθετο οφιοειδές ανάγλυφο της έσω πλάκας στα ιστολογικά παρασκευάσματα των κρανίων. Ακόμη, η στιβαδωτή μορφολογία της διπλόης αναφέρεται στην βιβλιογραφία ως χαρακτηριστικό απεικονιστικό εύρημα των θαλασσαιμικών συνδρόμων και έχει παρατηρηθεί σε ποσοστό περίπου 10% ανάμεσα σε ομοζυγώτες για τη β-θαλασσαιμία στις ηλικίες 2-8 ετών και συχνότερα σε συνδυασμό με το πρότυπο του ψηκτροειδούς κρανίου (Orzincolo et al. 1989). Επίσης, το πρότυπο της στιβαδωτής διπλόης έχει παρατηρηθεί μετά την χειρουργική αποκατάσταση υδροκεφάλου (Loop & Foltz 1972). Η συχνότητα εμφάνισης του προτύπου του ψηκτροειδούς κρανίου στα θαλασσαιμικά σύνδρομα έχει βρεθεί περί το 5% (Loiacono & Reeder 1969). Στις αιμολυτικές αναιμίες, το στιβαδωτό πρότυπο της διπλόης πιθανώς σχηματίζεται καθώς ο υπερπλαστικός μυελός που ανπτύσσεται σε συνθήκες μακρόχρονης αναιμίας υπό το περιόστεο, επάγει περιοστική αντίδραση, παραγωγή και εναπόθεση νέου οστού. Η επέκταση του υπερπλαστικού μυελού διαβρώνει την στιβάδα νέου οστού και δημιουργεί υποπεριοστικό στρώμα αιμοποιητικού ιστού. Η παραπάνω διαδικασία λαμβάνει χώρα σε επάλληλους κύκλους με αποτέλεσμα την χαρακτηριστική στρωματογραφία της διπλόης (Williams et al. 1975; Orzincolo et al. 1989). Η λειτουργία της οστικής ανακατασκευής πιθανότατα διαμεσολαβεί την υποστροφή της ειδικής μορφολογίας της διπλόης που περιγράφεται παραπάνω και σταδιακά αποκαθιστά το πρότυπο “κηρήθρας” που απαντά στις μεγαλύτερες ηλικίες (Williams et al. 1975; Orzincolo et al. 1989; Mnapo et al. 2013; Martin & Rackard 2016). Εξάλλου, νεαρά κρανία παιδιών και εφήβων στον πληθυσμό της

οδού Αγησάνδρου εμφανίζουν διπλοϊκή μορφολογία μεταβατικού χαρακτήρα ανάμεσα στο στιβαδωτό πρότυπο και το πρότυπο “κηρήθρας”. Σύμφωνα με τα παραπάνω, τα νεαρά κρανία με στιβαδωτό πρότυπο διπλόης/πρότυπο ψηκτροειδούς κρανίου αποτελούν δυνητικά τεκμήρια της παρουσίας ομόζυγης κατάστασης για το μεταλλαγμένο γόνο της β σφαιρίνης στον πληθυσμό της οδού Αγησάνδρου. Η παραπάνω συνθήκη είναι συμβατή με την πληθώρα των σκελετικών ευρημάτων με αλλοιώσεις ως προς τη διαμόρφωση στις οποίες υποδηλώνεται η εξεσημασμένη υπερπλασία του αιμοποιητικού μυελού που απαντά στις χρόνιες αιμολυτικές αναιμίες. Η πάχυνση της διπλοϊκή μοίρας των οστών του θόλου του κρανίου αποτελεί τυπική ακτινογραφική εκδήλωση της υπερπλασίας του ερυθροποιητικού μυελού. Συνδέεται με λέπτυνση της έξω πλάκας και πάχυνση της έσω πλάκας και υποδηλώνεται όταν ο λόγος του πάχους της διπλοϊκής μοίρας ($Π_Δ$) προς το άθροισμα του πάχους της έξω ($Π_{ΕΞ}$) και έσω ($Π_{ΕΣ}$) πλάκας είναι $Π_Δ/(Π_{ΕΞ}+Π_{ΕΣ})>2,5$ σε πλάγιες ακτινογραφίες κρανίου (Reynolds 1987). Το γνώρισμα αυτό συνιστά μη ειδικό εύρημα που απαντά συχνότερα στις διαφορετικές μορφές της χρόνιας αναιμίας καθώς και σε άλλες νοσολογικές οντότητες (Moseley et al.1966; Fellows & Rosenthal 1972; Moseley 1974). Ανάμεσα σε ασθενείς με δρεπανοκυτταρική νόσο έχει αναδειχθεί σε ποσοστό μεταξύ 17% και 44% ενώ η παραπάνω αναλογία ($Π_Δ/Π_{ΕΞ}+Π_{ΕΣ}$) έχει προσδιοριστεί μεταξύ 1,0/2,3 και 1,0/7,3 στους ασθενείς αυτούς (Reynolds 1987; Sebes & Diggs 1979). Η διεύρυνση της διπλόης σε ασθενείς με δρεπανοκυτταρική αναιμία έχει τεκμηριωθεί ακτινογραφικά νωρίτερα από τα 2 έτη της ηλικίας και συνολικά σε ασθενείς με δρεπανοκυτταρική αναιμία ανάμεσα στους 4 μήνες και τα 55 έτη ζωής σε ποσοστό περί το 20% (Sebes & Diggs 1979).

Ο οστεολογικός χαρακτήρας της “πορώδους υπερόστωσης” από τις οφθαλμικές κόγχες (διάτρητος οφθαλμικός κόγχος, *cribra orbitalia*) αποτελεί σκελετικό δείκτη της κατάστασης αναιμίας και εμφανίζεται με υπεροχή στον πληθυσμό της οδού Αγησάνδρου. Ο όρος “πορώδης υπερόστωση” αναφέρεται στην μακροσκοπική πόρωση κατά το μετωπιαίο, τα βρεγματικά και το ινιακό οστό που εκδηλώνεται σε συνδυασμό με λέπτυνση της έξω πλάκας και διεύρυνση της διπλόης (*cribra cranii*) (Walker 1986). Ο όρος ¨*cribra orbitalia*¨ που αφορά ειδικά στις εκδηλώσεις από την οφθαλμική κόγχη με επίταση κατά την οροφή τους, εισάγεται από τον καθηγητή D.H. Welcker ο οποίος τις αναγνώρισε και περιέγραψε πρώτος σε κρανιακά ευρήματα κατά την διάρκεια ανθρωπολογικών μελετών που πραγματοποίησε στα τέλη του 19ου αιώνα (Cule & Evans 1968; Stuart-Macadam 1992). Η ανθρωπολογική βιβλιογραφία προτείνει διαφορετικές ερμηνείες για τις παραπάνω εκδηλώσεις, στις οποίες υπογραμμίζονται οι επιδράσεις των παραμέτρων της διατροφής, του μεταβολισμού καθώς και των λοιμωδών νοσημάτων (El Najjar et al. 1976; El Najjar & Robertson 1976; Lallo et al. 1977; Mensforth et al. 1978; Wapler et al. 2004). Ωστόσο, η περισσότερο αποδεκτή και καλύτερα τεκμηριωμένη υπόθεση προτείνει ότι τα παραπάνω γνωρίσματα αποτελούν τυπικές εκδηλώσεις της χρόνιας αναιμίας και συνδέονται με την υπερπλασία του ερυθρού μυελού στα οστά του κρανίου (Angel 1966; Stuart-Macadam 1987; Stuart-Macadam 1992; Wapler et al. 2004). Ο όρος ”πορώδης υπερόστωση” εισήχθη από τον Βρεττανό ανθρωπολόγο L. Angel ο οποίος επισήμανε την επικράτηση των παραπάνω αλλοιώσεων σε συνδυασμό με γνωρίσματα από τον μετακρανιακό σκελετό σε σκελετικούς πληθυσμούς του ευρύτερου χώρου της Μεσογείου και ειδικότερα σε περιοχές με ελώδεις εκτάσεις που επέτρεπαν σταθερή παρουσία σε πληθυσμούς εντόμων-φορέων των πλασμωδίων της ελονοσίας (*Anopheles gambiae*) και

τον ενδημικό χαρακτήρα της ελονοσίας και συνέδεσε τα φαινόμενα αυτά με την επιδημιολογία και την παθοφυσιολογία των θαλασσαιμικών συνδρόμων (Angel 1966). Στην πιο πρόσφατη βιβλιογραφία, η συσχέτιση των μακροσκοπικών ευρημάτων της πορώδους υπερόστωσης με απεικονιστικά ευρήματα από το κρανίο που είναι τυπικά για τη βαριά χρόνια αναιμία, υποστηρίζει περαιτέρω την πιθανή αιτιολογική σχέση ανάμεσα στην αναιμία και τις σκελετικές αλλοιώσεις της πορώδους υπερόστωσης (Stuart-Macadam 1987). Τα ευρήματα της πορώδους υπερόστωσης ωστόσο δεν αποτελούν ειδικά διαγνωστικά κριτήρια αναιμίας και πιθανώς είναι απότοκα της συνδυαστικής δράσης περισσότερων του ενός παραγόντων (Lallo et al. 1977; Mensfort et al. 1978).

Αλλοιώσεις απότοκες της υπερπλασίας του ερυθρού μυελού από τον σκελετό του κρανίου στο νεκροταφείο της οδού Αγησάνδρου εκδηλώνονται με συμμετοχή των γνάθων οι οποίες ελέγχονται ογκώδεις, με διεύρυνση των χώρων της διπλόης και μεταβολή της διευθέτησης των δοκίδων του σπογγώδους οστού κατά τα μεσοδόντια οστέινα διαφραγμάτια σύμφωνα με το “πρότυπο κλίμακας” (Robinson & Sarnat 1979; Mourshed & Tuckson 1974).

Ιδιαίτερης σημασίας εύρημα αποτελεί η ανάδειξη στην πλάγια ακτινογραφία τμήματος της θωρακικής μοίρας της σπονδυλικής στήλης του απεικονιστικού προτύπου της καθίζησης “σαν σκαλοπάτι” κατά την κεντρική μοίρα των σπονδυλικών σωμάτων με συμμετρική ανάπτυξη κατά την άνω και κάτω επιφάνεια δύο τουλάχιστων επάλληλων σπονδύλων. Η κεντρική καθίζηση “σαν σκαλοπάτι” κατά την άνω και κατω επιφάνεια των σπονδυλικών σωμάτων αποτελεί απεικονιστικό εύρημα διαγνωστικής σημασίας στη δρεπανοκυτταρική νόσο (Reynolds 1966; Leong & Stark 1998; Lonergan et al. 2001). Η χαρακτηριστική παραμόρφωση δίκην “Η” η οποία εκδηλώνεται συμμετρικά στις άνω και

κάτω επιφάνειες του σπονδυλικού σώματος αποδίδεται σε αναστολή της ανάπτυξης κατά την κεντρική μοίρα της σπονδυλικής πλάκας η οποία είναι απότοκη ισχαιμικής διαταραχής που αφορά στο δίκτυο της τροφοφόρου αρτηρίας μέσα στο περιβάλλον του υπερπλαστικού μυελού του σπονδυλικού σώματος, ενώ ο ενδοχόνδρινος σχηματισμός οστού κατά την περιφερική μοίρα την οποία τροφοδοτούν μεταφυσιακοί κλάδοι με προέλευση στο περιοστικό σύστημα αγγείωσης δεν επηρεάζεται (Reynolds 1966). Ο ακριβής μηχανισμός της ισχαιμικής διαταραχής δεν έχει διευκρινισθεί (Reynolds 1966; Schwartz et al. 1979). Οι ειδικές φυσικοχημικές παράμετροι του υπερπλαστικού-υπεραιμικού μυελού που αφορούν σε υψηλή μεταβολική δραστηριότητα και αύξηση της ενδοστικής πίεσης μέσα στο σπονδυλικό σώμα ευνοούν φαινόμενα αγγειακής στάσης ή/και σχηματισμού εμφράκτων στο δίκτυο των τροφοφόρων αρτηριών οι οποίες χορηγούν κλάδους που κατανέμονται στις άνω και κάτω τελικές πλάκες του σπονδυλικού σώματος (Shaw 1963; Reynolds 1966; Schwartz et al. 1979; Gurkan & Akkus 2008). Τα παραπάνω πιθανώς ερμηνεύουν το συμμετρικό χαρακτήρα των αλλοιώσεων. Το εύρημα γενικά εκδηλώνεται μετά τα 6 χρόνια της ζωής, φαινόμενο που πιθανώς συνδέεται με την αδυναμία αντιρρόπησης από το μεταφυσιακό σύστημα αγγείωσης των ισχαιμικών φαινομένων που λαμβάνιυν χώρα στο δίκτυο της τροφοφόρου αρτηρίας, καθώς με την πρόοδο της ηλικίας αυξάνονται παράλληλα η διάμετρος και οι μεταβολικές απαιτήσεις της τελικής πλάκας (Reynolds 1966). Ειδικό απεικονιστικό γνώρισμα αποτελεί η παρουσία πλάκας πυκνού σκληρυντικού οστού στην άνω και κάτω επιφάνεια του σπονδυλικού σώματος, αντίστοιχα προς την ανατομική βλάβη, στο οποίο υποσημαίνεται διαδικασία επούλωσης οστικής βλάβης (Reynolds 1966). Δυνητικά, το εύρημα συνυπάρχει με αλλοιώσεις της αρχιτεκτονικής της σπογγώδους μοίρας των σπονδυλικών σωμάτων στις

οποίες υποδηλώνεται ισχαιμική βλάβη και οστεονέκρωση (Kumar et al. 1988), ωστόσο η συνδυαστική αυτή εικόνα δεν παρατηρείται κατά κανόνα (Huo et al. 1990). Η συχνότητα εμφάνισης της αλλοίωσης έχει βρεθεί περίπου στο 10% των ασθενών με δρεπανοκυτταρική νόσο (Leong & Stark 1998; Lonergan et al. 2001). Η κεντρική καθίζηση της σπονδυλικής πλάκας έχει ακόμα παρατηρηθεί στα θαλασσαιμικά σύνδρομα και στην νόσο Gaucher, ωστόσο με διαφοροποιημένη συχνότητα ή/και ακτινολογική εικόνα (Hansen & Gold 1977; Schwartz et al. 1979). Ακόμη, τυπικό απεικονιστικό εύρημα στην δρεπανοκυτταρική νόσο αποτελεί η αμφίκοιλη διαμόρφωση των σπονδυλικών σωμάτων, το οποίο ελέγχεται στους νεαρούς ασθενείς. Τα παραπάνω είναι αποτέλεσμα της ελαττωμένης μηχανικής αντοχής του οστού που ακολουθεί τον σχηματισμό οστικών εμφράκτων ή και την υπερπλασία του αιμοποιητικού μυελού και δίνει στην νεαρή σπονδυλική στήλη την ακτινολογική εικόνα “σπονδύλων ψαριού” (Resnick 1982).

Η ανισοσκελία αποτελεί συχνή εκδήλωση ανάμεσα στους σκελετούς της οδού Αγησάνδρου και ταυτόχρονα εύρημα υψηλής διαγνωστικής ικανότητας το οποίο τεκμηριώνει διαταραχή της ανάπτυξης των οστών. Η παρουσία της δρεπανοκυτταρικής νόσου στον πληθυσμό ερμηνεύει το φαινόμενο καθώς και πληθώρα εκδηλώσεων που καταγράφονται στον πληθυσμό του νεκροταφείου της οδού Αγησάνδρου. Η δρεπανοκυτταρική νόσος συνδέεται με καθυστέρηση της ανάπτυξης καθώς και με διαταραχές της ανάπτυξης από τον σκελετό οι οποίες οφείλονται στην υπερπλασία, παραμονή και επέκταση του ερυθρού μυελού (Platt et al. 1984; Claster & Vichinsky 2003). Η ανισοσκελία αποτελεί συχνή επιπλοκή που συχνά αφορά στα μηριαία οστά, απότοκη της οστεονέκρωσης της μηριαίας κεφαλής, με αποτέλεσμα εμφανή χωλότητα όταν η διαφορά ανάμεσα στα δύο σκέλη είναι μεγαλύτερη από 2 cm (Aguilar et al. 2005). Στον

αναπτυσσόμενο σκελετό η ανισοσκελία είναι απότοκος του σχηματισμού εμφράκτων αντίστοιχα προς την αναπτυξιακή πλάκα των μακρών οστών των άκρων. Η αναστολή της αιματικής ροής και οι συνθήκες αγγειακής στάσης και περιοχικής υποξίας που επάγουν την εκδήλωση του φαινομένου της δρεπάνωσης και τον σχηματισμό ευνοούνται από τις φυσικοχημικές παραμέτρους που χαρακτηρίζουν τον υπερπλαστικό αιμοποιητικό μυελό κατά τις μεταφύσεις των οστών των άκρων και μεταβάλλουν με ασύμμετρο τρόπο αριστερά/δεξιά τον ρυθμό ανάπτυξης σε ζεύγη οστών (Serjeant 1997).

Οι αλλοιώσεις επιφανείας του οστικού φλοιού αποτελούν πρακτικά καθολικό γνώρισμα του σκελετικού πληθυσμού της οδού Αγησάνδρου. Εκδηλώνονται στα μακρά οστά των άκρων, συχνά συμμετρικά, κατά το πρότυπο της περιοστικής αντίδρασης ή/και της αδρής κατακερματισμένης επιφάνειας. Η περιοστική αντίδραση επιδεικνύει κατά κανόνα ήπιο χαρακτήρα με λεπτομερή δομή και άλλοτε εκσεσημασμένο, αδρό ανάγλυφο του οστικού φλοιού. Ελέγχεται μακροσκοπικά ή/και κατά την παρατήρηση με μεγενθυντικό φακό Χ5 και κατά κανόνα αναδεικνύεται και απεικονιστικά. Η περιοστική αντίδραση αποτελεί μη ειδική απόκριση του σκελετού σε φάσμα μηχανικών και βιολογικών ερεθισμάτων και εκδηλώνεται στο έδαφος λοίμωξης, μεταβολικής νόσου, τραύματος, αγγειακής παθολογίας κ.α. Η περιοστική αντίδραση αποτελεί συχνό εύρημα στην παλαιοπαθολογία (Weston 2009). Στις μελέτες του L. Angel σε ανασκαφικό υλικό της ευρύτερης Μεσογείου υπογραμμίζεται η εκδήλωση εκτεταμένης ομαλής περιοστικής αντίδρασης στα μακρά οστά σκελετών με ενδείξεις βαριάς χρόνιας αναιμίας και ερμηνεύεται ως τεκμήριο υπεραιμίας απότοκης των αυξημένων μεταβολικών απαιτήσεων του υπερπλαστικού οστικού μυελού (Angel 1966). Η επικράτηση ενδείξεων αναιμίας ανάμεσα στους σκελετούς της οδού Αγησάνδρου πιθανότατα συνδέεται με την

επικράτηση των εκδηλώσεων περιοστικής αντίδρασης σε αυτούς. Ειδικά στις περιπτώσεις στις οποίες το εξεσημασμένο ανάγλυφο του φλοιού τεκμηριώνει περιοστική αντίδραση, η εκδήλωση αυτή συσχετίζεται με την διαδικασία επούλωσης που ακολουθεί τον σχηματισμό οστικού έμφρακτου βαθιά στον μυελό και την ανάπτυξη ισχαιμικής νέκρωσης συστοίχως. Εξίσου ή περισσότερο διαδεδομένο γνώρισμα ανάμεσα στα μακρά οστά της οδού Αγησάνδρου αποτελούν οι αλλοιώσεις του φλοιού κατά το πρότυπο της αδρής/κατακερματισμένης επιφάνειας. Το κατακερματισμένο πρότυπο εκδηλώνεται ισχυρό σε νεαρούς σκελετούς, συχνά με τμηματική και συμμετρική αριστερά/δεξιά κατανομή κατά τις διαφύσεις σε ζεύγη οστών.

Αντίθετα, σε ευρήματα προχωρημένης ηλικίας το κατακερματισμένο πρότυπο φλοιού εκδηλώνεται ασαφοποιημένο ή “ρηχό” και αφορά σε ολόκληρη την έκταση της διάφυσης και σε περισσότερα οστά ή συνολικά στο σκελετό των άκρων. Ακόμη, σε νεαρούς σκελετούς εμφανίζονται πολλαπλά εστιακά ελλείματα του φλοιού με συμμετρική κατανομή κατά τις διαφύσεις των μακρών οστών. Οι βλάβες εντοπίζονται στην επιφάνεια και έχουν άλλοτε άλλο βάθος ή αφορούν σε πλήρη απαλειφή της φλοιώδους μοίρας. Αντίθετα, οι σκελετοί ενηλίκων ατόμων εκδηλώνουν μονήρεις βλάβες του φλοιού με συμμετρική εντόπιση στην διαμεταφυσιακή ζώνη των μακρών οστών των άκρων και σημεία οστικής αναγεννητικής διαδικασίας. Ακόμη, ελέγχεται απεικονιστικά ή/και μακροσκοπικά η εικόνα της “διάσχισης φλοιού” κατά την οποία εσωτερική οστέινη στιβάδα υπαλείφει την ενδοστική επιφάνεια του μυελικού αυλού. Η ερμηνεία των παραπάνω συνδέεται με το διαφοροποιημένο πρότυπο ως προς την εμφάνιση και την κατανομή των οστικών εμφράκτων που παρατηρείται μεταξύ παιδιών και ενηλίκων ασθενών στην δρεπανοκυτταρική νόσο. Εξάλλου, η ακτινολογική διερεύνηση των μικρών

οστών των άκρων σε παιδικούς σκελετούς ανάμεσα στους 6 μήνες και τα 6 έτη ζωής αποκαλύπτει πληθώρα εκδηλώσεων συμβατών με την εικόνα που έπεται του σχηματισμού εμφράκτων και συνολικά με την εικόνα δακτυλίτιδας.

Αναλυτικότερα, στη δρεπανοκυτταρική νόσο ο σχηματισμός οστικών εμφράκτων αφορά συχνότερα στις διαφύσεις και στις μεταφύσεις των μακρών οστών, λαμβάνει χώρα βαθιά στον υπερπλαστικό μυελό και περιορίζεται εκεί. Μπορεί να αφορά σε ολόκληρο το εύρος του οστικού αυλού καθώς και τον γειτονικό φλοιό και να συνοδεύεται από υπέγερση του περιόστεου και ανάπτυξη υποπεριοστικής συλλογής στον σκελετό νεαρών ατόμων (Catto 1977; Rao et al. 1989). Η συμμετοχή της φλοιώδους μοίρας είναι άλλοτε άλλη και η εικόνα που την ακολουθεί προσδιορίζεται από την βαρύτητα του επεισοδίου, την έκταση του εμφράκτου και τον βαθμό ανάπτυξης της παράπλευρης κυκλοφορίας (Bohrer 1987).

Όταν η έκταση του μυελικού εμφράκτου είναι περιορισμένη, η προσβολή του φλοιού αφορά μόνο στην ενδοστική επιφάνεια και περιορίζεται σε μικρό βάθος με αποτέλεσμα τον σχηματισμό του ακτινολογικού προτύπου της “διάσχισης” του φλοιού που αντιστοιχεί σε επιμήκη σκληρυντική παρυφή που διαχωρίζεται με λεπτή διαυγαστική γραμμή από το ενδοστικό όριο του κυρίως φλοιού, ώστε δημιουργείται η εικόνα ενός δεύτερου φλοιού μέσα στον φλοιό (Moseley 1974; Bohrer 1987). Ο εσωτερικός (δεύτερος) φλοιός παριστά νεκρό οστίτη ιστό και ο κυρίως φλοιός τον ζώντα ιστό. Η ακτινογραφική εικόνα διάσχισης του φλοιού αρχικά θεωρήθηκε παθογνωμονική για την δρεπανοκυτταρική νόσο και ερμηνεύθηκε ως επιγενής της συνθήκης χρόνιας υποξίας (Reynolds et al. 1973). Σήμερα γνωρίζουμε ότι αποτελεί επίσης εύρημα της ακτινολογικής

εικόνας στην οστεομυελίτιδα από *Escherichia coli* και *Staphylococcus aureus* που αναπτύσσεται χωρίς δρεπανοκυτταρική νόσο (Bohrer 1987).

Ο σχηματισμός οστικών εμφράκτων αφορά δυνητικά σε κάθε τμήμα ενός μακρού οστού, σε μία ή πολλαπλές εντοπίσεις. Το φαινόμενο έχει αφετηρία περί τα 5-6 έτη και εκδηλώνεται με αυξημένη συχνότητα στην διάρκεια της παιδικής ηλικίας καθώς και κατά την εφηβική και την πρώιμη ενήλικη ζωή. Μετά τα 30 έτη της ηλικίας υφίεται και σταδιακά τα επεισόδια σταματούν (Huo et al. 1990; Serjeant 1997; Stuart & Nagel 2004). Στα μικρά παιδιά είναι συχνή η συμμετρική προσβολή οστών κατά ζεύγη και η συμμετοχή πολλαπλών θέσεων ανά οστό (Diggs 1967; Bohrer 1987; Huo et al. 1990). Μελέτη σε 81 ασθενείς από την Νιγηρία αναφέρει ότι ανάμεσα σε 198 συνολικά οστικά έμφρακτα με εντόπιση στις διαφύσεις των μακρών οστών, το 91% εκδηλώθηκε σε ηλικίες κάτω από τα 9 έτη (Bohrer 1970).

Η τοπογραφία της ισχαιμικής νέκρωσης των μακρών οστών διαφοροποιείται παράλληλα με την αγγειακή ανατομική της διάφυσης η οποία μεταβάλλεται με την ηλικία (Bohrer 1970; Weinberg & Currarino 1972). Πρωταρχικά, η άρδευση του φλοιού κατά την διάφυση ενός μακρού οστού γίνεται από το σύστημα της τροφοφόρου αρτηρίας και δευτερευόντως από το περιοστικό αγγειακό δίκτυο το οποίο εκτεινόμενο μεταξύ περιοστέου και μυϊκού περιβλήματος, χορηγεί αρτηριακούς κλάδους που τροφοδοτούν κατά το ένα τριτημόριο του πάχους τον οστικό φλοιό. Η ισχαιμική βλάβη με εντόπιση στον φλοιό προϋποθέτει ταυτόχρονη αναίρεση της αιματικής ροής στα δύο παραπάνω συστήματα. Η διαφοροποίηση στην έκταση του αρτηριακού δικτύου ανάμεσα στον μυελό και τον φλοιό ερμηνεύει την διαφοροποίηση στην συχνότητα σχηματισμού εμφράκτων ανάμεσα στις δύο μοίρες (Rao et al. 1989).

Στα παιδιά με ηλικία κάτω από τα 8 έτη, η πρόσφυση του περιόστεου στο οστό δεν είναι ισχυρή και το περιοστικό σύστημα άρδευσης του οστικού φλοιού δεν είναι ικανοποιητικά ανεπτυγμένο (Bohrer 1970; Weinberg & Currarino 1972). Έτσι, ο σχηματισμός οστικών εμφράκτων στον μυελό οδηγεί σε εντοπισμένες ισχαιμικές βλάβες κατά τον φλοιό στα νεαρά οστά (Bohrer 1987; Huo et al. 1990). Στις μεγαλύτερες ηλικίες, το περιόστεο συνδέεται στενά με την επιφάνεια της διάφυσης ώστε δύσκολα αίρεται η αιματική παροχή στον φλοιό εφόσον διακοπεί η ροή της τροφοφόρου αρτηρίας. Έτσι, μετά τον σχηματισμό εμφράκτου στον μυελό, η συμμετοχή του φλοιού εντοπίζεται στην μεταβατική ζώνη μεταξύ μετάφυσης και διάφυσης και ειδικά στην διαμεταφυσιακή ζώνη των μακρών οστών (Huo et al. 1990).

Αιμορραγικές ή/και ορώδεις συλλογές μπορεί να δημιουργηθούν υπό το περιόστεο (Bennett Namnyak 1990; Saito et al. 2010) που μπορεί να εκτείνονται σε ολόκληρο το μήκος της διάφυσης και να αφορούν ταυτόχρονα σε περισσότερα οστά (Diggs 1967; Rao et al. 1989). Γενικά, τα αγγειοαποφρακτικά επεισόδια με εντόπιση στον οστικό φλοιό οδηγούν στον σχηματισμό νέου οστού υπό το περιόστεο που στη συνέχεια ενσωματώνεται στο συμπαγές οστό και έχει αποτέλεσμα την πάχυνση της φλοιώδους μοίρας. Η ακολουθία των μεταβολών που αφορούν στα οστά και τους παρακείμενους ιστούς μετά τον σχηματισμό του οστικού εμφράκτου δυνητικά περιλαμβάνει ανάπτυξη της αγγείωσης υπό το περιόστεο και διάταση των υποπεριοστικών αγγείων (υπεραιμία), διάταση/υπέγερση του περιοστέου, και τοπική οστεοβλαστική δραστηριότητα και ανάπτυξη περιοστικής αντίδρασης (Middlemiss & Raper 1966; Cockshott 1992), διαταραχή της φυσιολογικής αρχιτεκτονικής του σπογγώδους οστού που αναδεικνύεται καλύτερα στην υπολογιστική τομογραφία (Saito et al. 2010), και οστεολυτικές αλλοιώσεις.

Σε μεταγενέστερο χρόνο αναδεικνύεται σύνθετη εικόνα με σκληρυντικές και διαυγαστικές περιοχές κατά το πρότυπο του μωσαϊκού ή ομοιογενώς σκληρυντική εικόνα κατά τον φλοιό (Moseley 1974).

Η πρώτη εκδήλωση της αγγειοαποφρακτικής παθολογίας της δρεπανοκυτταρικής νόσου απαντά σε παιδιά με ηλικίες ανάμεσα σε 2-7 έτη ως δακτυλίτιδα ή σύνδρομο χεριού-ποδιού και αφορά σε προσβολή των μικρών οστών των άκρων. Η προοδευτική αντικατάσταση της εμβρυϊκής αιμοσφαιρίνης F από την παθολογική αιμοσφαιρίνη S που λαμβάνει χώρα κατά τα πρώτα χρόνια της ζωής των ασθενών με δρεπανοκυτταρική νόσο οδηγεί στην ανάπτυξη και την παραμονή υπερπλαστικού ερυθροποιητικού μυελού στα μικρά οστά των άκρων και στον σχηματισμό πολλαπλών μικρών εμφράκτων που αφορούν στον μυελό, τις οστεοδοκίδες και την ενδοστική μοίρα των μικρών οστών των άκρων (Weinberg & Currarino 1972). Η ακτινολογική εικόνα της δακτυλίτιδας περιλαμβάνει τον σχηματισμό νέου οστού κάτω από το περιόστεο, ακτινοδιαυγαστικές εστίες ή/και σκληρυντικά στοιχεία που αφορούν στη φλοιώδη ή/και σπογγώδη μοίρα, αποτιτανωμένα κατάλοιπα μέσα στον αυλό και εικόνα “σκωροφαγωμένου” προτύπου (Stevens et al. 1981; Middlemiss & Raper 1966; Almeida & Roberts 2005). Τα ευρήματα της δακτυλίτιδας μπορεί να αφορούν στα μικρά οστά ή να προσβάλλουν τον σκελετό των άκρων με συμμετρικό τρόπο. Ωστόσο, η ελεύθερη ανάμιξη των σκελετικών ευρημάτων στην παρούσα μελέτηδεν επιτρέπει την διερεύνηση της κατανομής στον σκελετό των άκρων των αλλοιώσεων δακτυλίτιδας. Ιδιαίτερα εύγλωττα απεικονιστικά ευρήματα στα οποία υποδηλώνεται το σύνδρομο της δακτυλίτιδας προέρχονται από φάλαγγες της άκρας χειρός, στις οποίες αναδεικνύεται στικτό πρότυπο σκληρυντικών αλλοιώσεων που κατανέμονται στην μυελική κοιλότητα. Πιθανώς, στο πρότυπο αυτό υποδηλώνεται ο

παθοφυσιολογικός μηχανισμός της δακτυλίτιδας που περιγράφεται παραπάνω. Τα ευρήματα αυτά έχουν ιδιαίτερη σημασία δεδομένου ότι δεν παρατηρούνται στον ζώντα κατά την συμβατική απεικόνιση.

Ανάμεσα στα νεαρά κρανία της οδού Αγησάνδρου, ιδιαίτερα ευρήματα αφορούν σε φάσμα αλλοιώσεων της έσω πλάκας, που περιλαμβάνουν κατακερματισμένο πρότυπο της έσω πλάκας, πάχυνση/οφιοειδή εξεργασία της ενδοκράνιας επιφάνειας, άτυπο αγγειακό ανάγλυφο, περιοχές αποκάλυψης της διπλόης, εστίες οστικής αναγέννησης, ομαλά εντυπώματα, στρογγύλες διαυγαστικές αλλοιώσεις με σκληρυντικό περίγραμμα (απεικονιστικές βλάβες τύπου “doughnut”) και πόρωση της έσω πλάκας, και συνιστούν φάσμα παρατηρήσεων που δεν απαντούν συχνά σε κρανιακά ευρήματα και πιθανώς η συγκέντρωσή τους δεν είναι τυχαία. Τα παραπάνω στο σύνολό τους είναι συμβατά με τις εκδηλώσεις της δρεπανοκυτταρικής νόσου από το κρανίο. Η εμφάνιση επισκληρίδιου αιματώματος αποτελεί σπάνια επιπλοκή της δρεπανοκυτταρικής νόσου που ωστόσο ανευρίσκεται σε αριθμό περιπτώσεων αναφοράς στην πρόσφατη βιβλιογραφία (Dahdaleh et al. 2009; Arends et al. 2011; Sangle et al. 2011; Bölke & Scherer 2012; Hettige et al. 2015). Στην βιβλιογραφία, ο υποκείμενος μηχανισμός συνδέεται υποθετικά με τον σχηματισμό εμφράκτου εντός των διπλοϊκών φλεβών, νέκρωση του αγγειακού τοιχώματος, οστεονέκρωση και αιμορραγία στον επισκληρίδιο χώρο (Cabon et al. 1997; Arends et al. 2011; Sangle et al. 2011) ή με το σχηματισμό εμφράκτου, υπέγερση του περιοστέου και ανάπτυξη ορώδους/αιμορραγικής συλλογής συστοίχως (Dahdaleh et al. 2009, Page et al. 2014). Ένας άλλος υποθετικός μηχανισμός αποδίδει την διαταραχή της δομικής ακεραιότητας της έσω πλάκας και την επισκληρίδιο αιμορραγία στον υπερπλαστικό ερυθρό μυελό των κρανιακών οστών ο  οποίος διαβρώνει τα φυσιολογικά οστικά όρια

(Sangle et al. 2011; Bölke & Scherer 2012; Page et al. 2014). Η αιμορραγία μπορεί να δημιουργήσει καταστρεπτικές αλλοιώσεις στην έσω πλάκα, αποκάλυψη της διπλόης ή/και εστιακές αναγεννητικές αλλοιώσεις. Τέλος, οι βλάβες τύπου “doughnut” από τα οστά του εγκεφαλικού κρανίου περιλαμβάνονται στα ακτινολογικά ευρήματα των θαλασσαιμικών συνδρόμων και της δρεπανοκυτταρικής νόσου και αποδίδονται σε ανάπτυξη νησιδίων υπερπλαστικού μυελού ή εστιών οστεονέκρωσης που περιβάλλονται από δακτύλιο οστικής ανακατασκευής (Keats & Holt 1969; Sebes & Diggs 1979; Orzincolo et al. 1988). Οι μελέτες σκελετικού υλικού στις οποίες περιλαμβάνονται παρατηρήσεις από το ενδοκράνιο είναι εξαιρετικά περιορισμένες σε αριθμό, ωστόσο επισημαίνουν την πιθανή διαγνωστική σημασία των σχετικών εκδηλώσεων (Schultz 2001; Hershkovitz et al. 2002; Govsa et al. 2015; Cooper at al. 2016). Η επισκληρίδια αιμορραγία, η μηνιγγίτιδα, η φυματίωση, η σύφιλη και η αναιμία πιθανώς περιλαμβάνονται στην διαφορική διάγνωση της υποκείμενης παθολογίας ενώ η αναγεννητική ικανότητα του ενδοκράνιου συμβάλλει στην παθολογική διαμόρφωση της έσω πλάκας στα νεαρά κρανία (Schultz 2001; Hershkovitz et al. 2002; Cooper at al. 2016). Αν και στην παρούσα μελέτη κατά κανόνα δεν είναι δυνατή η συσχέτιση ευρημάτων του κρανιακού και μετακρανιακού σκελετού καθώς εν πολλοίς το υλικό της μελέτης προέρχεται από συλλογικές ταφές, εν τούτοις η αξία των ευρημάτων έγκειται στην ανάδειξη ενός συνόλου αλλοιώσεων που δεν είναι συχνές (Schultz 2001; Hershkovitz et al. 2002; Dahdaleh et al. 2009; Arends et al. 2011; Sangle et al. 2011; Hettige et al. 2015), ωστόσο ανευρίσκονται σε μη αναμενόμενη αναλογία ανάμεσα στον περιορισμένο αριθμό κρανίων του ίδιου νεκροταφείου.

Γενικά, η ακτινολογική εικόνα των δρεπανοκυτταρικών συνδρόμων διερευνάται σε μελέτες προηγούμενων δεκαετιών (Golding et al. 1959; Moseley et al. 1966; Middlemiss &

Raper 1966; Reynolds 1966; Diggs 1967; Reynolds et al. 1973; Keeley & Buchanan 1982; Bohrer 1987; Sebes 1989; Huo et al. 1990), καθώς και σε νεώτερες βιβλιογραφικές αναφορές (Lonergan et al. 2001; Ejindu et al. 2007; Madani et al. 2007; Ganguly et al. 2011). Στις κλασσικές μελέτες που πραγματοποιήθηκαν κατά το δεύτερο μισό του 20ου αιώνα στον Δυτικό Κόσμο, οι απεικονιστικές αλλοιώσεις της δρεπανοκυτταρικής νόσου χαρακτηρίζονται σχετικά ήπιες (Reynolds et al. 1973; Moseley 1974). Ωστόσο, παράμετροι του περιβάλλοντος, όπως λοίμωξη από *P. Falciparum* ή άλλες παρασιτικές λοιμώξεις, διαρροϊκά σύνδρομα και καταστάσεις ανεπάρκειας παραγόντων διατροφής αποτελούν πιθανότατα επιβαρυντικούς παράγοντες με επίδραση στον βαθμό της αναιμίας και στην γενική κλινική εικόνα της δρεπανοκυτταρικής νόσου (Luzzatto 2012). Συνεπώς, αναμένεται διαφοροποίηση της κλινικής και ακτινολογικής εικόνας της νόσου ανάμεσα στις διαφορετικές γεωγραφικές περιοχές και τις διαφορετικές χρονολογικές περιόδους. Οι σχετικές πληροφορίες από τον γεωγραφικό χώρο της Αφρικής είναι εξαιρετικά περιορισμένες (Bohrer 1971; Moseley 1974; Rees et al. 2010; Serjeant 2013).Τέλος, στον σύγχρονο κόσμο η διάμεση επιβίωση βρίσκεται μεταξύ 45-55 έτη για τους αθενείς με δρεπανοκυτταρική νόσο. Χωρίς αμφιβολία η σημερινή θνησιμότητα των δρεπανοκυτταρικών συνδρόμων διαφοροποιείται συγκριτικά με προγενέστερες χρονολογικές περιόδους (Serjeant 2013). Η θνησιμότητα εμφανίζει μία πρώτη κορυφή στον πρώτο χρόνο ζωής, με εξαίρεση ο διάστημα των πρώτων 3-4 μηνών της ζωής που χαρακτηρίζεται από την παραμονή της εμβρυϊκής αιμοσφαιρίνης HbF και είναι ελεύθερο συμπτωματολογίας, και ακολουθεί δεύτερη κορυφή στα πρώτα χρόνια της ενήλικης ζωής. Κύριες αιτίες θανάτου στην νεογνική περίοδο αποτελούν τα επεισόδια έξαρσης της αιμόλυσης και του σπληνικού εγκλωβισμού καθώς και η εμφάνιση οξέος θωρακικού

συνδρόμου και επιπλοκών από το αναπνευστικό σύστημα (Serjeant 1997). Ερευνητικές μελέτες που χρονολογούνται στο δεύτερου μισό του προηγούμενου αιώνα ανέδειξαν θνητότητα 50% για το διάστημα 5-30 ετών. Το 1/3 των θανάτων παρατηρείται στα πρώτα 5 έτη της ζωής και το 1/6 των θανάτων μετά τα 30 έτη (Platt et al. 1994). Τα παραπάνω είναι συμβατά με την επικράτηση των σκελετών νεαρών ενηλίκων στον πληθυσμό της οδού Αγησάνδρου όπου για >60% των σκελετών η βιολογική ηλικία προσδιορίστηκε ανάμεσα στα 17-25 έτη.

Η ανίχνευση στο σκελετικό δείγμα του νεκροταφείου της οδού Αγησάνδρου ευρημάτων συμβατών με δρεπανοκυτταρική νόσο σε υψηλή συχνότητα μπορεί να αποδοθεί στην ισχυρή φυσική επιλογή του γονιδίου της δρεπανοκυτταρικής αναιμίας σε περιβάλλον όπου η ελονοσία είναι ενδημική ή/και στις ιδιαίτερες γαμήλιες πρακτικές του αντίστοιχου υποπληθυσμού. Η ελονοσία περιγράφεται σε ιατρικά κείμενα της ιστορικής αρχαιότητας (Cunha & Cunha 2008). Στο Ιπποκρατικό έργο διακρίνονται σύμφωνα με την περιοδικότητα των κρίσεων της νόσου οι τριταίος και τεταρταίος πυρετός. Επίσης, υπογραμμίζεται ο ήπιος χαρακτήρας του τριταίου πυρετού, επισημαίνεται η συσχέτιση του πυρετού με τους καλοκαιρινούς μήνες, και σημειώνεται η κλινική εκδήλωση της μεγαλοσπληνίας καθώς και η συσχέτιση του ευρήματος αυτού με την διαβίωση σε περιοχές όπου υπάρχουν στάσιμα ύδατα (Pappas et al. 2008). Αιτιολογικοί παράγοντες αυτών των νοσολογικών οντοτήτων της αρχαιότητας θεωρούνται σήμερα τα πλασμώδια *P. ovale* και *P. Malariae,* αντίστοιχα. Αναφορές σχετικές με την βαριά κλινική εικόνα και την θανατηφόρο έκβαση της μόλυνσης από το *P. falciparum* απουσιάζουν από τις ιατρικές πηγές της κλασσικής αρχαιότητας. Τα παραπάνω είναι συμβατά με τη μεταγενέστερη εποίκιση του Παλαιού Κόσμου από το *P. Falciparum*, με αφετηρία τις τροπικές και

υποτροπικές περιοχές της Αφρικανικής ηπείρου οι οποίες αποτελούν την κοιτίδα των παρασίτων της ελονοσίας που προσβάλλουν τον άνθρωπο (Carter & Mendis 2002). Ο χρόνος ανάδειξης της ελονοσίας από *P. falciparum* ως ενδημικής νόσου στην Αφρική ακολουθεί το τέλος της τελευταίας παγετώδους περιόδου (10.000 χρόνια πριν από τις μέρες μας) και προσδιορίζεται ως μεταγενέστερος της καθιέρωσης της γεωργικής καλλιέργειας και της εμφάνισης της σταθερής κατοίκησης σε μόνιμους οικισμούς που έλαβε χώρα 5.000-10.000 χρόνια πριν από σήμερα (Carter & Mendis 2002; Cunha & Cunha 2008; Loy et al. 2016). Ο πολυμορφισμός του γόνου της δρεπανοκυτταρικής αιμοσφαιρίνης S εμφανίζεται με σταθερή συχνότητα στους πληθυσμούς περιοχών με ενδημική ελονοσία από *P. falciparum* ή/και με ιστορική παρουσία της ελονοσίας (Haldane 1949; Allison 1954). Η "υπόθεση της ελονοσίας" προτείνει ότι η επικράτηση ενός ευρύτερου συνόλου γενετικών πολυμορφισμών οι οποίοι ελέγχουν παραμέτρους της φυσιολογίας των ερυθρών αιμοσφαιρίων συσχετίζεται με το φαινόμενο της θετικής φυσικής επιλογής της κατάστασης ετεροζυγωτίας επειδή οι φορείς των αντίστοιχων γόνων αποκτούν πλεονέκτημα απέναντι στο θάνατο από ελονοσία (Aidoo et al. 2002; May et al. 2007; Williams 2009). Σύγχρονες μελέτες αναδεικνύουν τον σημαντικό βαθμό προστασίας που χορηγεί στους φορείς η κατάσταση ετεροζυγωτίας για το αλληλόμορφο $\beta^S$ (Bunn 2013). Η πιθανότητα βαριάς νόσησης και θανατηφόρου ελονοσίας μετά από μόλυνση με *P. falciparum* είναι κατά 50%-90% μικρότερη σε παιδιά φορείς του αλληλόμορφου για τη δρεπανοκυτταρική αιμοσφαιρίνη, έναντι εκείνων με φυσιολογική αιμοσφαιρίνη (Aidoo et al. 2002). Βασική παραδοχή της "θεωρίας της ελονοσίας", σύμφωνα με την οποία η επικράτηση στους πληθυσμούς της Μεσογείου του αλληλομόρφου της δρεπανοκυτταρικής αιμοσφαιρίνης είναι αποτέλεσμα του σχετικού πλεονεκτήματος των ετεροζυγωτών απέναντι

στην θνητότητα της ελονοσίας από *P. falciparum* προϋποθέτει την ιστορική παρουσία της δρεπανοκυτταρικής νόσου στους πληθυσμούς της Μεσογείου. Πρωτογενή φυσικά τεκμήρια αυτής της παραδοχής μπορεί να αναδείξει η παλαιοπαθολογική έρευνα. Μέχρι σήμερα απεικονιστικά τεκμήρια της δρεπανοκυτταρικής νόσου αφορούν σε σκελετικά ευρήματα με ηλικία 700 χρόνων από τη Νιγηρία (Bohrer & Connah 1971) και σε ταριχευμένα κατάλοιπα, μεταξύ των οποίων εκείνα του νεαρού Φαραώ Τουταγχαμών (Gray 1968; Timmann & Meyer 2010; Hussein et al. 2013). Εξάλλου, τεκμήρια της ιστορικότητας της δρεπανοκυτταρικής νόσου στην Αφρική επισημαίνονται στις λαϊκές δοξασίες της μετενσάρκωσης στις οποίες αποδίδεται η κλινική σημειολογία της νόσου και ειδικότερα οι επώδυνες κρίσεις των παιδιών από οικογένειες πασχόντων (Edelstein & Stevenson 1983).

Ξεχωριστή σημασία μεταξύ των ευρημάτων της παρούσας μελέτης κατέχει το κρανίο ΔΩΡ1 10ζ-ΚρΒ από το νεκροταφείο του Αγίου Σπυρίδωνα, στο οποίο αναδεικνύονται παθογνωμικά ευρήματα συφιλιδικής προσβολής. Η εξάπλωση της σύφιλης στην Ευρωπαϊκή ήπειρο με τη μορφή πανδημίας πριν την εκπνοή του 15ου αιώνα και η μακρά επικράτηση της νόσου ως τα μέσα του 20ου αιώνα είχαν ουσιαστική επίδραση σε πολλούς και διαφορετικούς τομείς της νεότερης ιστορίας του Δυτικού κόσμου. Η σύφιλη αποτέλεσε στη διάρκεια των αιώνων ασθένεια-φόβητρο με ποικίλες συνέπειες στο θρησκευτικό, πολιτικό και ιδεολογικό τοπίο της Ευρωπαϊκής νεωτερικότητας (Tramont 2004; Καλογιάννη 2008). Επιπλέον, η ιστορία της σύφιλης είναι συνδεδεμένη με τις επαναστατικές ανακαλύψεις της ιατρικής έρευνας, την ανάπτυξη βασικών λειτουργιών στον τομέα της δημόσιας υγείας καθώς και με την θεμελίωση βασικών αρχών της ιατρικής ηθικής και δεοντολογίας. Ο προσδιορισμός του αιτιολογικού

παράγοντα της νόσου (*Treponema pallidum ssp. pallidum*), η ανάπτυξη μεθόδων εργαστηριακής διάγνωσης και η αποτελεσματική θεραπεία της λοίμωξης μετά την εισαγωγή της πενικιλλίνης, αποτελούν ορόσημα στην ιστορία της Ιατρικής επιστήμης (Felman 1989; Singh & Romanowski 1999). Σήμερα, η σύφιλη αποτελεί αναδυόμενη απειλή για τη δημόσια υγεία στις ανεπτυγμένες χώρες στις οποίες σημειώνεται αύξηση της επίπτωσης της νόσου συνδεόμενη με πρακτικές ριψοκίνδυνης σεξουαλικής δραστηριότητας και χρήσης ουσιών ενώ τεκμηριώνεται επιδημιολογική και βιολογική συνέργεια με τον ιό του AIDS (Gerbase et al. 1998; Wong et al. 2005; Spindler et al. 2007; Mattei et al. 2012).

Η χρονολογική και γεωγραφική προέλευση της σύφιλης αποτελούν αντικείμενο επιστημονικής διαμάχης με διάρκεια 500 χρόνων (Knell 2004; Tognotti 2009; Harper et al. 2011). Η ανθρωπολογική βιβλιογραφία περιλαμβάνει διαφορετικές θεωρίες ή υποθετικές εκδοχές αναφορικά με την γεωγραφική και χρονολογική προέλευση της νόσου (Hackett 1963; Morton & Rashid 2001; Sefton 2001; Rothschild 2005). Σύμφωνα με την αρχαιότερη και περισσότερο διαδεδομένη θεωρία η νόσος εισάγεται στην Ευρώπη από τα πληρώματα του Κολόμβου στα 1493, μετά την επιστροφή από τη νήσο Ισπανιόλα (σημερινή Ταϊτή) και πύλη το λιμάνι της Βαρκελώνης (υπόθεση του Κολόμβου) (Harrison 1959; Goff 1967). Η παρουσία της τρεπονημικής νόσου στον Νέο Κόσμο πριν από την ημερομηνία της άφιξης εκεί του Κολόμβου (1492), τεκμηριώνεται σε πληθώρα κρανιακών ευρημάτων με προέλευση το Περού, την νήσο Αϊτή και τις Νότιες Ηνωμένες Πολιτείες (Steinbock 1976; Rothschild & Rothschild 1995). Αντίθετα, ο Παλαιός Κόσμος παρουσιάζει εξαιρετικά ολιγάριθμα κρανιακά ευρήματα που χρονολογούνται πριν από την επιστροφή του Κολόμβου στα 1493 και στα οποία πιθανώς εμφανίζονται εκδηλώσεις της

τρεπονημικής νόσου (Armelagos et al. 2012). Πρόσφατη μελέτη βιβλιογραφικής ανασκόπησης που αφορά σε εκτεταμένο φάσμα Ευρωπαϊκών δημοσιεύσεων ανέδειξε έντεκα συνολικά περιπτώσεις στις οποίες παρουσιάζονται ευρήματα με εκδηλώσεις caries sicca –άλλοτε περιορισμένου εύρους και αμφίβολης διαγνωστικής ικανότητας- που χρονολογούνται πριν από το 1493 -με άλλοτε άλλη αξιοπιστία- ώστε συνιστούν δυνητικά τεκμήρια της παρουσίας της σύφιλης στον Παλαιό Κόσμο πριν από την επαφή με τη Νέα Γη -πριν την επιστροφήτου Κολόμβου και των πληρωμάτων του από τη νήσο Ισπανιόλα (Harper et al. 2011).

Η ιστορική έρευνα αναφορικά με την παρουσία της σύφιλης στην Ευρώπη ανδεικνύει αντικρουόμενες αφηγήσεις. Πρώιμες εκδόσεις της έντυπης ακαδημαϊκής βιβλιογραφίας που χρονολογούνται ανάμεσα στα 1495-1500 παρουσιάζονται στην Ιταλία και περιέχουν σαφείς και λεπτομερείς περιγραφές αναφορικά με τα σημεία, τα συμπτώματα και τον τρόπο μετάδοσης της “Γαλλική νόσου” που είναι συμβατές με την αφροδίσια σύφιλη. Οι ανατόμοι Gabriele Falloppio και Niccolò Massa συνδέουν την εμφάνιση της νόσου με την εισβολή των γαλλικών στρατευμάτων του Καρόλου του VIII στη Νεάπολης, που σηματοδότησε την αρχή των τριακονταετών Ιταλικών πολέμων. Ακόμα, οι Marcello Cumano και Giovanni da Vigo επισημαίνουν την ύφεση ως προς τη βαρύτητα της κλινικής εικόνας της νόσου ήδη από τις αρχές του 16ου αιώνα. Ωστόσο, εξέχουσες προσωπικότητες της εποχής, όπως οι Gaspare Torrella και Niccolò Leoniceno αναφέρουν την παρουσία της νόσου σε προγενέστερες εποχές (Waugh 1982). Εξάλλου, η σύφιλη ανευρίσκεται ανάμεσα στις αιτίες θανάτου σε στατιστικούς καταλόγους της πόλης του Μιλάνο στη Ιταλία μετά το 1503. Συνολικά η ιστορική έρευνα επιβεβαιώνει την εκρηκτική διασπορά της σύφιλης στην Ευρώπη κατά την τελευταία δεκαετία του 15ου

αιώνα και υπογραμμίζει τη σημασία των τριακονταετών Ιταλικών πολέμων (1494-1559) στην εξάπλωση του φαινομένου (McGough 2005).

Οι φυλογενετικές σχέσεις ανάμεσα στις παθογόνες σπειροχαίτες και η εξελικτική ιστορία αυτών των παθογόνων αποτελούν επί μακρόν αντικείμενα επιστημονικού προβληματισμού και σημαντικούς στόχους της σύγχρονης έρευνας (Hackett 1963; Mikalová et al. 2010; Pětrošová et al. 2012). Τα γονιδιώματα από τα διαφορετικά είδη τρεπονημάτων επιδεικνύουν πολύ μεγάλη ομοιότητα ως προς τη γενετική δομή και εκτεταμένη ταυτότητα στην ακολουθία του DNA (Brinkmann et al. 2006; Strouhal et al. 2007; Harper et al., 2008; Matejková et al. 2008; Giacani et al. 2010; Smajs et al. 2011; Smajs et al. 2012). Η ταυτότητα αυτή προσδιορίζεται στο 99,8% ανάμεσα στα γονιδιώματα των *T. pallidum pallidum* και *T. pallidum pertenue.* Οι διαφορές εντοπίζονται σε περιορισμένο αριθμό περιοχών του γονιδιώματος που πιθανότατα έχουν συμμετοχή στην διαφοροποίηση ως προς την λοιμογονικότητα των αντίστοιχων τρεπονημάτων (Mikalová et al. 2010) παρότι η τελευταία αυτή εκδοχή αυτή δεν έχει τεκμηριωθεί (Mitjà et al. 2013). Ο χαρακτηρισμός της ακολουθίας ολόκληρου του γονιδιώματος των τρεπονημάτων και η εφαρμογή μεθόδων φυλογενετικής ανάλυσης (Miao & Fieldsteel 1980; Fraser et al. 1998; Centurion-Lara et al. 1998; Centurion-Lara et al. 2006) συμβάλλουν στην διερεύνηση της προέλευσης των παθογόνων, στον προσδιορισμό παραγόντων που συνδέονται με την διαφοροποίηση των χαρακτηριστικών των τρεπονημικών νόσων καθώς και στην κατανόηση της γενετικής βάσης της νόσησης στον άνθρωπο.

Οι φυλογενετικές σχέσεις ανάμεσα στα υποείδη του *T. pallidum* δεν έχουν διευκρινιστεί. Υπάρχουν ενδείξεις σύμφωνα με τις οποίες το *T. pallidum ssp. pertenue* αποτελεί το αρχαιότερο υποείδος (Harper at al. 2008; De Melo et al. 2010) και άλλες που

καταδεικνύουν παράλληλη εξέλιξη των τριών παθογόνων σπειροχαιτών (Mulligan et al. 2008). Ακόμη, αλλοιώσεις τυπικές της νόσου *yaws* έχουν περιγραφεί σε σκελετό *Homo erectus* που χρονολογείται στα 1,6 εκατομμύρια χρόνια πριν από τις μέρες μας (Rothschild et al. 1995). Το στέλεχος *Fribourg-Blanc* είναι παθογόνος σπειροχαίτη που προσβάλλει τα ανώτερα πρωτεύοντα και τον άνθρωπο, προκαλώντας συμπτωματολογία που προσομοιάζει σε αυτήν της τροπικής μόρωσης (Fribourg-Blanc & Mollaret 1969). Τα παραπάνω σε συνδυασμό με την γεωγραφική αλληλοεπικάλυψη των περιοχών επικράτησης των παθογόνων τρεπονημάτων *Fribourg-Blanc* και *T. pertenue* και την στενή γενετική συγγένεια μεταξύ τους αποτελούν ενδείξεις κοινής καταγωγής των παθογόνων με πρόγονο Αφρικανικής προέλευσης και υποδηλώνουν την μετάδοση σπειροχαιτών μεταξύ ανθρώπου και άλλων πρωτευόντων στο γεωγραφικό χώρο της Αφρικής. Επιπλέον, ο βαθμός της γενετικής ποικιλομορφίας εντός του υποείδους *T. pallidum spp. pallidum* δεν υποστηρίζει την εκδοχή της ανάδειξης του παθογόνου στελέχους, άρα και της αφροδίσιας σύφιλης, μόλις 500 χρόνια πριν από τις μέρες μας (De Melo et al. 2010).

Ο διεπιστημονικός κλάδος της Παλαιοπαθολογίας μπορεί να συμβάλλει στη διευκρίνιση της προέλευσης της σύφιλης παρουσιάζοντας πρωτογενή τεκμήρια, δηλαδή ανθρώπινα σκελετικά ευρήματα που έχουν προέλευση στον Ευρωπαϊκό γεωγραφικό χώρο που εκδηλώνουν τις παθογνωμονικές αλλοιώσεις της συφιλιδικής λοίμωξης και χρονολογούνται πριν από το 1493 (Rothschild et al. 2000; Zimmer 2001; Harper et al. 2008; Harper et al. 2011). Η παλαιοπαθολογική έρευνα αξιοποιεί το ειδικό διαγνωστικό κριτήριο της μορφολογικής ακολουθίας *caries sicca* η οποία χαρακτηρίζεται από καταστροφικές αλλοιώσεις απότοκες της κομμιωματώδους φλεγμονής που εξελίσσεται στο τριτογόνο στάδιο της νόσου με εντόπιση στα οστά του κρανιακού θόλου (Turk 1995).

Συνεπώς, το κρανίο ΔΩΡ1 10ζ-ΚρΒ αποτελεί εύρημα ιδιαίτερης σημασίας καθώς στο σύνθετο πρότυπο των αλλοιώσεων επιφανείας του κρανιακού θόλου, αναδεικνύεται πλήρης η παθογνωμονική για την τρεπονημική νόσο μορφολογική ακολουθία *caries sicca*. Πρόκειται για τα οκτώ διακριτά μορφολογικά στάδια που εκδηλώνονται με κατανομή από το κέντρο προς την περιφέρεια κατά σειρά φθίνουσας βαρύτητας, εικόνα που υποδηλώνει την εξέλιξη/διασπορά της φλεγμονώδους εξεργασίας κατά την ίδια κατεύθυνση.

Ο αριθμός των μουσειακών ευρημάτων στα οποία εκδηλώνεται ακέραιο το φάσμα των παθογνωμονικών δεικτών της κομμιωματώδους φλεγμονής είναι εξαιρετικά περιορισμένος, γεγονός που πιθανότατα συνετέλεσε στην σημαντική χρονολογική απόκλιση του προσδιορισμού της παθολογικής ακολουθίας caries sicca (Hackett 1975). Εκτός από τα παθογνωμονικά χαρακτηριστικά, το εύρημα της μελέτης μας αποκτά μεγαλύτερη σημασία καθώς η χρονολόγηση με άνθρακα-14 υποδηλώνει περίπτωση σύφιλης πριν από την επαφή των Ευρωπαίων με τον Νέο Κόσμο, ή υπόδειγμα της πρώϊμης περιόδου επιδημικής εξάπλωσης της νόσου με πιθανότητα 86,3%. Σχετικά, εκτιμάται ότι μέχρι το 1497 η Βαλκανική είχε υποδεχτεί την επιδημία (Sefton 2001; Tognotti 2009). Τέλος, στο κρανίο της Ρόδου διαπιστώνεται η παρουσία μορφολογικής αλλοίωσης στην ενδοκράνια επιφάνεια η οποία είναι συμβατή με την εκδήλωση παθολογοανατομικών αλλοιώσεων νευροσύφιλης. Αν και μη ειδικό, το παραπάνω εύρημα υποδηλώνει μακρά σε διάρκεια διαδικασία οστικής ανακατασκευής κατά την ενδοστική επιφάνεια, η εξέλιξη της οποίας αποτελεί απόκριση σε εξεργασίες όπως η ανάπτυξη επισκληρίδιας αιμορραγίας ή χρόνια μηνιγγική φλεγμονή με σύστοιχη εντόπιση (Hershkovitz et al. 2002). Στα παραπάνω αναδεικνύεται η σημασία αναζήτησης συμπληρωματικών εκδηλώσεων στην ακολουθία *caries sicca* οι οποίες δυνητικά

συνδέονται με την προσβολή του κεντρικού νευρικού συστήματος, στάδιο που αφορά ειδικά στην αφροδίσια σύφιλη, και μπορούν να διευρύνουν τη βάση των παραμέτρων με διαγνωστική σημασία σε ανάλογα ευρήματα.

Η μακροσκοπική εικόνα έχει ιδιαίτερη σημασία για την διάγνωση της νόσου όταν λάβουμε υπόψη τους περιορισμούς που συνδέονται με τις μοριακές τεχνικές διερεύνησης της συφιλιδικής λοίμωξης στον ζώντα ή/και σε ανασκαφικό σκελετικό υλικό. Η ανίχνευση σε ανασκαφικό σκελετικό υλικό με ηλικία 200 χρόνων πριν από τις μέρες μας, ανοσοσφαιρίνης IgG η οποία αντιδρά ισχυρά με αντιγόνο του *T. pallidum* τεκμηριώνει την τρεπονημική λοίμωξη, ωστόσο δεν επιτυγχάνει διάκριση μεταξύ των τρεπονημικών νόσων (Kolman et al. 1999). Εξάλλου, η επιβεβαίωση της λοίμωξης στον ζώντα με μεθόδους που βασίζονται στην ανίχνευση τρεπονημικού DNA είναι αμφιλεγόμενη, ειδικά κατά τα όψιμα στάδια της νόσου (Müller et al. 2011). Τέλος, η παρουσία τρεπονημικού DNA σε σκελετικά ευρήματα αναμένεται απίθανη και η ανίχνευση τρεπονημικού αρχαίου DNA δεν τεκμηριώνεται (Bouwman & Brown 2005; Bouwman et al. 2012).

Στο κρανιακό εύρημα ΔΩΡ1 10ζ-ΚρΒ εκδηλώνεται φάσμα διακριτών μορφολογικών αλλοιώσεων επιφανείας με διαφοροποιημένη κατανομή μεταξύ των οστών του κρανίου. Στο σύνολό τους, οι εκδηλώσεις αυτές συνιστούν την παθολογοανατομική ακολουθία *caries sicca* και αφορούν σε επάλληλες χρονολογικά βλάβες οι οποίες αναδεικνύονται στον κρανιακό σκελετό κατά το τριτογόνο στάδιο της λοίμωξης από παθογόνα τρεπονήματα. Η ακολουθία *caries sicca* αποτελεί παθογνωμονικό κριτήριο της κομμιωματώδους φλεγμονής των τρεπονημικών νόσων σε σκελετικά ευρήματα (Hackett 1975). Οι αλλοιώσεις επιφανείας αφορούν στην έξω πλάκα και την διπλόη, εκδηλώνονται εξεσημασμένες κατά το μετωπιαίο οστό και ηπιότερες κατά την οπίσθια μοίρα του

αριστερού βρεγματικού οστού, φείδονται του ινιακού οστού και περιλαμβάνουν τα παρακάτω διακριτά στάδια, από την περιφέρεια προς το κέντρο: α)πόρωση της έξω πλάκας (clustered pits), β) άθροισμα πόρων κατά την έξω πλάκα (confluent clustered pits), γ) διακοίλανση της έξω πλάκας (superficial cavitation), δ) περιγεγραμμένη λυτική βλάβη με πτυχωτά χείλη (circumvallate cavitation), ε) οζιδιακούς σχηματισμούς (nodules), στ) αστεροειδείς ουλές (star shaped scars), η) επιμήκη εξέλκωση με υπεσκαμμένα χείλη (serpiginous cavitation), και θ) ακτινωτή ουλή (radial scar) (Hackett 1975).

Στην τοπογραφική διαδοχή των παραπάνω αντανακλά η χρονολογική διαδοχή των μορφολογικών σταδίων της ακολουθίας *caries sicca*, η οποία διαιρείται σε τρείς επιμέρους ακολουθίες, Α, Β και Γ. Ειδικότερα, η πόρωση της έξω πλάκας και τα αθροίσματα πόρων κατά την έξω πλάκα αποτελούν πρώιμες αλλοιώσεις και συνιστούν την υπο-ακολουθία Α. Αυτήν διαδέχονται η υπο-ακολουθία Β (την οποία συνιστούν με σειρά εμφάνισης: η επιφανειακή λυτική βλάβη, η περιγεγραμμένη λυτική βλάβη και η ακτινωτή ουλή) ή η υπο-ακολουθία Γ (την οποία συνιστούν με σειρά εμφάνισης: οι επιμήκεις εξελκώσεις, οι οζιδιακοί σχηματισμοί και οι αστεροειδείς ουλές) (Hackett 1975; Mitchell 2003).

Οι χρονολογικά υστερότερες βλάβες εκδηλώνονται κεντρικά στον κρανιακό θόλο κρανίο ενώ οι πρωϊμότερες εντοπίζονται περιφερικά, πάνω από το αριστερό υπερκόγχιο χείλος και μπροστά από τη λαβδοειδή ραφή. Τα παραπάνω υποδηλώνουν την εξάπλωση της κομμιωματώδους φλεγμονής από το κέντρο προς την περιφέρεια του κρανίου. Συνωστισμός και βαθμός αλληλοεπικάλυψης των όψιμων βλαβών παρατηρείται κατά την κεντρική μοίρα του μετωπιαίου οστού η οποία εμφανίζει οστικό έλλειμμα. Τα όρια της ευμεγέθους κεντρικής λυτικής βλάβης εμφανίζονται κατά τόπους με λέπτυνση, απαλειφή

της διπλόης και μορφολογικά σημεία οστικής ανακατασκευής (αποστρογγυλεμμένα χείλη). Κατά συνέπεια, στα παραπάνω υποδηλώνεται η καταστρεπτικότητα της κομμιωματώδους φλεγμονής της τρεπονημικής λοίμωξης (Hackett 1975; Steinbock 1976; Antal et al. 2002; Giacani & Lukehart 2014).

Από τον απεικονιστικό έλεγχο με ψηφιακή ακτινογραφία αναδεικνύονται πολλαπλές σκληρυντικές εστίες και ακτινοδιαυγαστικές περιοχές με τοπογραφία που αδρά αντιστοιχεί προς αυτή των μακροσκοπικών αλλοιώσεων. Ο σκληρυντικός χαρακτήρας και η κατανομή των ακτινογραφικών αλλοιώσεων επιβεβαιώνουν την βιολογική διαδικασία σχηματισμού νέου οστού σε συνάφεια τόσο με τα πρώιμα όσο και τα ύστερα στάδια της ακολουθίας *caries sicca*.

Η μελέτη σε κρανικά ευρήματα των παθολογοανατομικών αλλοιώσεων της τριτογόνου συφιλιδικής λοίμωξης πραγματοποιήθηκε αρχικά από τον Rudolph Virchow. Ο ίδιος περιέγραψε το σύνθετο πρότυπο των αλλοιώσεων, πρότεινε τον παθογενετικό μηχανισμό των επι μέρους βλαβών, εισήγαγε τον όρο *carries sicca* και επισήμανε την διαγνωστική σημασία της συνολικής μακροσκοπικής εικόνας (Virchow 1858). Μεταγενέστερα, ο ιατρός C.J. Hackett προσδιόρισε την χρονολογική διαδοχή των διακριτών σταδίων της ακολουθίας *caries sicca* και επιβεβαίωσε την διαγνωστική ειδικότητα αυτής. Ειδικότερα, υπογράμμισε την διαφοροποίηση του συφιλιδικού φάσματος αλλοιώσεων από εκείνες που αφορούν στην οστεομυελίτιδα, την φυματίωση, την λέπρα και την οστική μεταστατική νόσο (Hackett 1974; Hackett 1975).

Η διαφορική διάγνωση των τρεπονημικών νόσων σε σκελετικά ευρήματα έχει σημαντικούς περιορισμούς και γενικά δεν είναι δυνατή στο έδαφος των μορφολογικών κριτηρίων της ακολουθίας caries sicca (Hackett 1975; Steinbock 1976; Rothschild &

Rothschild 1995; Harper et al. 2011). Ωστόσο, τα χαρακτηριστικά της κατανομής, της έκτασης και της βαρύτητας των βλαβών στον κρανιακό ή/και μετακρανιακό σκελετό καθώς και ο γεωγραφικός προσδιορισμός ανάλογων ευρημάτων μπορεί να υποδηλώνουν ως πιθανότερη τη διάγνωση ορισμένης τρεπονημικής νόσου (Hackett 1975; Steinbock 1976).

Η ομοιότητα ανάμεσα στις τρεπονημικές νόσους αναφορικά με τον παθογενετικό μηχανισμό, τη φυσική ιστορία και τις παθολογοανατομικές εκδηλώσεις υπαγορεύεται από τη γενετική και αντιγονική ομοιότητα που χαρακτηρίζουν τους αντίστοιχους αιτιολογικούς παράγοντες (Singh & Romanowski 1999). Σημαντικές διαφοροποιήσεις αφορούν στα επιδημιολογικά χαρακτηριστικά των νόσων και στην διεισδυτικότητα των παθογόνων τρεπονημάτων (Koff & Rosen 1993; Meheus 2005). Η φυσική ιστορία των ενδημικών τρεπονημικών νόσων εξελίσσεται σε διακριτά κλινικά στάδια, ανάλογα με αυτά της αφροδίσιας σύφιλης. Οι πρώϊμες εκδηλώσεις εμφανίζονται κατά το πρωτοπαθές και κατά το δευτεροπαθές στάδιο και ακολουθούνται από το λανθάνον στάδιο, στην διάρκεια του οποίου μπορεί να λάβουν χώρα υποτροπές τις οποίες χαρακτηρίζουν εκδηλώσεις του δευτεροπαθούς σταδίου. Τέλος, ασθενείς που δεν λαμβάνουν θεραπεία μπορεί να εκδηλώσουν τις καταστροφικές βλάβες του τριτοπαθούς σταδίου που προσβάλλουν το δέρμα και τα οστά στη νόσο yaws και την ενδημική σύφιλη, ενώ μόνο το δέρμα προσβάλλεται στην νόσο pinta (Antal et al. 2002; Giacani & Lukehart 2014).

Η νόσος yaws (τροπική μόρωση) ενδημεί σε αγροτικές περιοχές της τροπικής ζώνης στην Αφρική, στην κεντρική και την νότιο Αμερική και στην νοτιοανατολική Ασία. Οι υψηλές θερμοκρασίες περιβάλλοντος και η υψηλή συγκέντρωση σε υγρασία της ατμόσφαιρας αποτελούν παραμέτρους που ευνοούν την μολυσματικότητα της νόσου και την ανάπτυξη των δερματικών και βλεννογονικών βλαβών. Στις εκδηλώσεις του

δευτεροπαθούς σταδίου περιλαμβάνεται η ανάπτυξη περιοστίτιδας των μακρών οστών και είναι χαρακτηριστική η προσβολή πολυάριθμων οστών, ιδίως των μικρών οστών της άκρας χείρας. Κατά το τριτογόνο στάδιο, η νόσος yaws προσβάλλει στο 10% περίπου των περιπτώσεων τον σκελετό και η εντόπιση των βλαβών αφορά σε ολιγάριθμα οστά (Giacani & Lukehart 2014). Η οστεΐτιδα κατά το πρόσθιο χείλος της κνήμης μπορεί να προκαλέσει σημαντική παραμόρφωση του οστού εν είδει σπάθης (Koff & Rosen 1993; Meheus 2005). Ακόμη, βλαβες από τον προσωπικό σκελετό αφορούν στην καθίζηση των ρινικών οστών και την υπερτροφική οστεΐτιδα της άνω γνάθου εκατέρωθεν της ρινικής κοιλότητας που είναι γνωστή με το όνομα goundou στις χώρες της Αφρικής. Επίσης, η διεισδυτικότητα των αιτιολογικών παραγόντων διαφοροποιείται ανάμεσα στις τρεπονημικές νόσους (Hasselmann 1957; Koff & Rosen 1993; Wicher et al. 2000; Meheus 2005), ώστε η προσβολή του κεντρικού νευρικού συστήματος και οι συνοδές εκδηλώσεις αφορούν στην σύφιλη, ενώ στην νόσο yaws τα νευρολογικά σημεία αποτελούν ανεκδοτολογική αναφορά (Marks et al. 2014).

Η διάγνωση της τρεπονημικής νόσου σε σκελετικά ευρήματα, γενικά προϋποθέτει την τεκμηρίωση εκδηλώσεων του τριτογόνου σταδίου στον σκελετό του εγκεφαλικού κρανίου, δηλαδή την εκδήλωση της ακολουθίας *caries sicca* (Hackett 1974; Hackett 1975; Steinbock 1976; Harper et al. 2011; Mitchell 2003). Στην παραπάνω ακολουθία, οι πρώιμες βλάβες έχουν σχετικά μικρή ειδικότητα ενώ οι υστερότερες μεγαλύτερη ειδικότητα και άρα διαγνωστική ικανότητα. Το μορφολογικό εύρημα της “ακτινωτής ουλής” (radial scar) αποτελεί το τελικό μορφολογικό στάδιο που καταλείπουν τα χείλη των αμέσως προηγούμενων χρονολογικά βλαβών, που περιγράφονται με τον όρο “περιγεγραμμένες λυτικές βλάβες με πτυχωτά χείλη και πυθμένα διπλόης”, όταν συμπλησιάζουν

καλύπτοντας τον πυθμένα της βλάβης. Παραμένει για πάντα και αποτελεί το μόνο παθογνωμονικό κριτήριο στη διάγνωση της τρεπονημικής νόσου (Steinbock 1976). Ολόκληρο το φάσμα των μορφολογικών αλλοιώσεων της διαγνωστικής ακολουθίας *caries sicca* αντιπροσωπεύεται στην σύνθετη εικόνα των αλλοιώσεων επιφανείας του κρανιακού ευρήματος ΔΩΡ1 10ζ-ΚρΒ. Η παρουσία των οκτώ συνολικά διακριτών σταδίων της ακολουθίας έχει υψηλή διαγνωστική ισχύ για την κομμιωματώδη φλεγμονή του τριτογόνου σταδίου της τρεπονημικής νόσου. Η έκταση και η βαρύτητα του παθολογικού προτύπου είναι περισσότερο συμβατές με την διάγνωση της αφροδίσιας σύφιλης (Meyer et al. 2002). Ειδικότερα, η διάτρηση των οστών του κρανίου περιλαμβάνεται στην περιγραφή των βλαβών της τριτογόνου συφιλιδικής λοίμωξης από τα οστά (Steinbock 1976; Ortner & Putschar 1981). Στην ενδημική σύφιλη (bejel) οι εκδηλώσεις από τον σκελετό αφορούν σπάνια στο κρανίο. Ακόμη, όταν το κρανίο προσβάλλεται αναπτύσσονται βλάβες περιορισμένης έκτασης και βαρύτητας, συγκριτικά με την αντίστοιχη εικόνα τόσο στην σύφιλη όσο και στην τροπική μόρωση (Csonka 1953; Steinbock 1976; Farnsworth & Rosen 2006). Αν και στην παλαιότερη βιβλιογραφία αναφέρεται (Steinbock 1976) συνολικά ήπια εικόνα προσβολής του κρανίου με ολογάριθμες ή μονήρεις εστίες “δίκην κρατήρος” στην τροπική μόρωση συγκριτικά με αυτήν στην αφροδίσια σύφιλη, εν τούτοις στην νεότερη βιβλιογραφία αυτή η διαφορά δεν επισημαίνεται σαφώς (Meyer et al. 2002). Σε κάθε περίπτωση, για το εύρημα της Ρόδου η διάγνωση της τροπικής μόρωσης είναι λιγότερο πιθανή καθώς η μετάδοση αυτής της τρεπονημικής νόσου πραγματοποιείται κατά την παιδική ηλικία σε γεωγραφικές περιοχές της τροπικής ζώνης (Koff & Rosen 1993; Meheus 2005; Giacani et al. 2010).

Περαιτέρω, η δεξιά κνήμη στον σκελετό της Ρόδου εμφανίζει μακροσκοπικά σημεία περιοστικής αντίδρασης και παραγωγής νέου οστού το οποίο ενσωματώνεται στον οστικό φλοιό αμβλύνοντας το πρόσθιο χείλος της διάφυσης του οστού, ειδικά κατά τα εγγύς τριτημόρια και κατά την έσω επιφάνεια του άπω τριτημορίου. Τα παραπάνω είναι συμβατά με τη συχνά εντοπισμένη περιοστίτιδα που αναπτύσσεται στα οστά της κνήμης κατά το τριτογόνο στάδιο της συφιλιδικής λοίμωξης (Steinbock 1976). Γενικά, οι αλλοιώσεις του τριτογόνου σταδίου από τα μακρά οστά του σκελετού δεν θεωρούνται διαγνωστικές για την τρεπονημική νόσο (Hackett 1974; Hackett 1975; Steinbock 1976; Mitchell 2003; Harper et al. 2011).

Η εξέταση του εσωτερικού του κρανίου ανέδειξε περιοχή περί την στεφανιαία ραφή με πάχυνση του ενδοκράνιου και άτυπο ανάγλυφο με πρότυπο “λαβυρίνθου”. Πρόκειται για μορφολογικό γνώρισμα το οποίο περιγράφεται στη βιβλιογραφία με τον όρο “συμμετρική ενδοκράνια οφιοειδής εξεργασία” (Hershkovitz et al. 2002), και πιθανώς συνδέεται με τη σπειροειδή διαμόρφωση αρτηριδίων που περιλαμβάνονται στο πυκνό σύστημα αγγείωσης της σκληράς μήνιγγας (Kerber & Newton 1973; Roland et al. 1987) και αναπτύσσονται κάτω από συνθήκες αυξημένων απαιτήσεων, ως προς την αιμάτωση, από το εξώτατο περίβλημα του εγκεφάλου. Η παχυμηνιγγίτιδα αποτελεί εκδήλωση της νευροσύφιλης που συσχετίζεται ειδικότερα με την ανάπτυξη μηνιγγοαγγειακής σύφιλης. Οι εκδηλώσεις της μηνιγγοαγγειακής σύφιλης είναι επιγενείς της παραγωγικής αρτηρίτιδας που προσβάλλει το αγγειακό τοίχωμα και περιλαμβάνουν την ανάπτυξη οξείας συφιλιδικής μηνιγγίτιδας, ανάπτυξη μηνιγγίτιδας της βάσης του κρανίου, ανάπτυξη υδροκεφάλου που είναι απότοκη κωλύματος στην κυκλοφορία του εγκεφαλονωτιαίου υγρού λόγω της παρουσίας κομμιωματώδους ιστού στην οδό απαγωγής του, και

προσβολή του νωτιαίου μυελού με διαταραχή των λειτουργιών των νωτιαίων δεματίων που αποτελεί σπάνια επιπλοκή της νόσου από την σύγχρονη κλινική εμπειρία. Η παχυμηνιγγίτιδα αποτελεί άτυπη εκδήλωση της νευροσύφιλης και αφορά σε εξεσημασμένη πάχυνση της σκληράς μήνιγγας (Luxon 1980). Στην σύγχρονη ιατρική βιβλιογραφία η πιθανότητα εκδήλωσης της μηνιγγοαγγειακής σύφιλης κατά την φυσική εξέλιξη της νόσου εκτιμάται μεταξύ 3%-15% και η μορφή αυτή νευροσύφιλης αναδύεται κατά μέσο όρο σε διάστημα 5-15 ετών μετά την έναρξη της νόσου (Ghanem 2010). Τέλος, κατά το στάδιο της γενικευμένης πάρεσης στην νευροσύφιλη απαντά χρόνια μηνιγγίτιδα με εντόπιση στο όριο των μετωπιαίων/βρεγματικών λοβών οι οποίοι ελέγχονται με βαθμό ατροφίας (Lukehart et al. 1988). Η παρουσία "συμμετρικής ενδοκράνιας οφιοειδούς εξεργασίας" στο εύρημα της Ρόδου είναι συμβατή με τη διάγνωση της σύφιλης και δυνητικά ερμηνεύεται ως επιγενής της εκδήλωσης παχυμηνιγγίτιδας που αφορά στο στάδιο της μηνιγγοαγγειακής σύφιλης, ή της χρόνιας μηνιγγίτιδας που εκδηλώνεται κατά το στάδιο της γενικευμένης πάρεσης και εντοπίζεται αντίστοιχα προς την μετωποβρεγματική χώρα του εγκεφαλικού φλοιού.

Τέλος, η ηλικία του σκελετού ΔΩΡ1 Σ10ζ-Β σε έτη άνθρακα -14 προσδιορίζεται σε 395 ± 17 έτη με πιθανότητα 86,3% να εμπίπτει στο χρονικό διάστημα 1444-1499 μ.Χ. Συνεπώς, το εύρημα αυτό με πιθανότητα 68,2% αποτελεί μαρτυρία της παρουσίας της σύφιλης στην Ρόδο πριν την επιστροφή των Ισπανών εξερευνητών από τον Νέο Κόσμο στα 1493 ή κατά μικρότερη πιθανότητα αποτελεί πρώιμη μαρτυρία της εξάπλωσης της επιδημικής σύφιλης στο χώρο της Ανατολικής Μεσογείου.

Ένα ακόμη εξαιρετικά ενδιαφέρον εύρημα της παρούσας μελέτης είναι σκελετός των κάτω άκρων (ΔΩΡ1 Σ11-ψ) ο οποίος εκδηλώνει αλλοιώσεις του οστικού φλοιού στα

οστά της κνήμης με αμφοτερόπλευρη συμμετρική κατανομή κατά μήκος των δύο κάτω τριτημορίων της διάφυσης και ειδικά κατά το έσω-οπίσθιο χείλος. Οι αλλοιώσεις του φλοιού διαφοροποιούνται μορφολογικά κατά μήκος της έσω επιφάνειας της διάφυσης, ώστε πρότυπο περιοστικής αντίδρασης εκδηλώνεται κατά το μέσο τριτημόριο αυτής ενώ δικτυωτό πρότυπο εν είδει πλέγματος εμφανίζεται κατά το άπω τριτημόριο. Οι βλάβες αντιστοιχίζονται ανάμεσα στις δύο κνήμες ή είναι αλληλοεναποθέσιμες. Το πρότυπο των αλλοιώσεων ελέγχεται σαφές στην αριστερή κνήμη, ενώ στο αντίπλευρο οστό ασαφοποιείται. Εναπόθεση νέου οστού συνδέεται με την μερική απαλειφή/ασαφοποίηση των αλλοιώσεων της έσω επιφανείας στην δεξιά κνήμη, καθώς και με το ρωμαλέο ανάγλυφο της διάφυσης στο ίδιο οστό. Τέλος, αλλοιώσεις οστεοαρθρίτιδας επισημαίνονται κατά τις αρθρικές επιφάνειες της αριστερής αστραγαλοκνημικής διάρθρωσης. Κατά την απεικόνιση με ψηφιακή ακτινογραφία ελέγχεται αυξημένη ακτινοσκιερότητα κατά την φλοιώδη μοίρα στην δεξιά κνήμη, ενώ εκσεσημασμένη αναδεικνύεται η διαφορά κατά το πρόσθιο χείλος της διάφυσης, το οποίο εμφανίζεται παραλλαγμένο. Στα παραπάνω υποδηλώνεται η διαδικασία οστικής ανακατασκευής δηλ. μεταβολής των μηχανικών ιδιοτήτων του οστού. Τα δύο διακριτά πρότυπα μορφολογικών αλλοιώσεων εμφανίζουν βαθμό αλληλοεπικάλυψης ιδία κατά το όριο μεταξύ μέσου και άπω τριτημορίων. Ωστόσο, είναι σαφής η επικράτηση του προτύπου της περιοστίτιδας κατά το μέσο τριτημόριο, ενώ κατά το άπω τριτημόριο προεξάρχει ο σχηματισμός πορώδους φλοιού με σύστοιχη έκπτυξη του οστικού περιγράμματος.

Οι παράμετροι μορφολογίας, εντόπισης και κατανομής υποδηλώνουν κάκωση του σκελετού των κάτω άκρων σύμφωνα με το πρότυπο του συνδρόμου καταπόνησης της έσω κνήμης (MTSS). Ο σκελετός ΔΩΡ1 Σ11-ψ δεν εμφανίζει σημεία συμβατά με σχηματισμό

πώρου ή με εντοπισμένη διαδικασία επούλωσης σε εξέλιξη, δηλωτικά κατάγματος κόπωσης. Η συμμετρική κατανομή των αλλοιώσεων μεταξύ των δύο κνημών υποδηλώνει συστηματική βιολογική διαδικασία, η οποία εγείρει ταυτόσημη και παράλληλη απόκριση των οστών των κάτω άκρων. Στο συμμετρικό πρότυπο μεταβολών των οστών της κνήμης αντανακλάται ενιαίος παθογενετικός μηχανισμός που αφορά συνολικά στον σκελετό των κάτω άκρων.

Ο υποκείμενος παθοφυσιολογικός μηχανισμός του MTSS δεν έχει αποσαφηνισθεί πλήρως (Orava & Puranen 1979; Mubarak et al. 1989; Kues 1990; Abramowitz et al. 1994; Reshef & Guelich 2012; Newman et al. 2013). Οι διαφορετικές υποθέσεις που έχουν διατυπωθεί αφορούν:

α) στην ανάπτυξη φλεγμονώδους αντίδρασης που αφορά στο περιόστεο της κνήμης κατά την έσω επιφάνεια και κατά το οπίσθιο χείλος της διάφυσης. Η τοπική φλεγμονή συσχετίζεται με την δραστηριότητα του υποκνημιδίου μυός και των εν τω βάθει καμπτήρων της κνήμης. Οι παραπάνω μυς παράγουν δυνάμεις τις οποίες μεταδίδουν στην κνημιαία περιτονία, η οποία συγχωνεύεται με το περιόστεο της κνήμης κατά το οπίσθιο χείλος και την έσω επιφάνεια της διάφυσης (James et al. 1978; Michael & Holder 1985; Mubarak et al. 1989).

β) στην ανάπτυξη χρόνιου συνδρόμου διαμερίσματος κατά το οπίσθιο διαμέρισμα της κνήμης (Andrish et al. 1974; Allen & Barnes 1986; Anderson et al. 1997)

γ) στην επισώρευση καταγμάτων κόπωσης του οστού (Devas 1958; Roub et al. 1979; Johnell et al. 1982).

Η υπόθεση της ανάπτυξης περιοστικής αντίδρασης με παραγωγή νέου οστού διατυπώθηκε παρέμεινε κυρίαρχη για πολλά χρόνια (Devas 1958; Bates 1985; Moen et al.

2009). Σύμφωνα με τις πιο σύγχρονες προσεγγίσεις, σε έναν αθλητή που τρέχει οι μυϊκές ίνες της έσω μοίρας του υποκνημιδίου μυός συστέλλονται έκκεντρα. Η δύναμη που παράγεται από την συστολή του υποκνημιδίου μεταδίδεται στην επιφάνεια της κνήμης κατά την πρόσφυση της κνημιαίας περιτονίας μέσω των ινών του Sharpey, οι οποίες συνέχονται με το περιόστεο και εισχωρούν στο οστό. Η κυκλική εφαρμογή δυνάμεων έλξης επί της συμβολής οστού-περιτονίας που πραγματοποιείται στην διάρκεια στερεότυπης άσκησης οδηγεί μακροπρόθεσμα στην ανάπτυξη του MTSS (Devas 1958; Kortebein et al. 2000; Yates & White 2004; Yüksel et al. 2011; Winkelmann et al. 2016). Τα αποτελέσματα ανατομικών μελετών επιβεβαιώνουν την ανατομική συσχέτιση των μερών που περιγράφονται στο παραπάνω υποθετικό πρότυπο, δηλαδή του υποκνημιδίου μυός, της κνημιαίας περιτονίας και του έσω-οπισθίου ορίου του οστού της κνήμης. Ακόμη, έχει καταδειχθεί η κατάφυση μυϊκών ινών της έσω μοίρας του υποκνημιδίου κατά την άνω μοίρα του μέσου τριτημορίου της κνήμης και κατά το έσω-οπίσθιο όριο αυτής (Beck & Osternig 1994). Ωστόσο η απουσία ιστολογικής τεκμηρίωσης της ανάπτυξης περιοστικής αντίδρασης αποτελεί σημαντική αδυναμία του θεωρητικού αυτού προτύπου (Johnell et al. 1982; Bhatt et al. 2000; Moen et al. 2009). Επιπλέον, οι εν τω βάθει καμπτήρες της κνήμης, υποκνημίδιος, οπίσθιος κνημιαίος και μακρός καμπτήρας των δακτύλων, εκφύονται εγγύς του κεντρικού άκρου του οστού, αντίστοιχα προς την ιγνυακή γραμμή ώστε είναι δυσχερής η θεωρητική συσχέτιση της λειτουργίας τους με συμπτώματα που εντοπίζονται στα άπω δύο τριτημόρια του οστού (Batt et al. 1998; Yates & White 2004).

Στην σύγχρονη βιβλιογραφία η κυρίαρχη υπόθεση προτείνει ως μηχανισμό ανάπτυξης του MTSS την απόκριση του οστίτη ιστού στη φόρτιση με την διαδικασία της οστικής ανακατασκευής (Johnell et al. 1982; Detmer et al. 1985; Beck 1998; Magnusson et

al. 2001; Magnusson et al. 2003; Gaeta et al. 2006; Franklyn et al. 2008; Franklyn & Oakes 2015). Κατά την άσκηση με υψηλή φόρτιση των κάτω άκρων το οστό της κνήμης υφίσταται δυνάμεις συμπίεσης οι οποίες προκαλούν τη δημιουργία τάσεων και παραμορφώσεων, ιδία κατά το άπω έσω τριτημόριο, το καθ'υπεροχήν φορτιζόμενο μέρος της διάφυσης. Η απόκριση σε αυτά γίνεται με τη διαδικασία της οστικής ανακατασκευής και επιτυγχάνει ενίσχυση του φλοιώδους οστού και προσαρμογή στις αυξημένες απαιτήσεις της φυσικής δραστηριότητας (Frost 2001; Moen et al. 2009). Ωστόσο, όταν η εσωτερική τάση ξεπερνά το όριο ελαστικής παραμόρφωσης του οστού τότε η οστική απορρόφηση υπερβαίνει σε ρυθμό την οστική σύνθεση κατά την διαδικασία της οστικής ανακατασκευής με αποτέλεσμα την ανίχνευση εντοπισμένης οστεοπενίας στο φλοιό της διάφυσης της κνήμης (Frost 2001; Bouché & Johnson 2007; Winters et al. 2013) εύρημα που αναδεικνύεται κατά την απεικονιστική ανάλυση με σύγχρονες μεθόδους (Magnusson et al. 2001; Magnusson et al. 2003). Ο πορώδης ιστός που σχηματίζεται κατά την διαδικασία της οστικής ανακατασκευής όταν ο ρυθμός της οστεοκλαστικής δραστηριότητας υπερβαίνει την οστεοβλαστική παραγωγή οστίτη ιστού και η οστική απορρόφηση προεξάρχει, συνδέεται με αυξημένη ευαισθησία σε αλγεινά ερεθίσματα (Batt et al. 1998; Yates & White 2004).

Η απεικονιστική διερεύνηση του MTSS περιλαμβάνει διαφορετικές τεχνικές, όπως η υπολογιστική τομογραφία, το σπινθηρογράφημα οστών τριών φάσεων, η απεικόνιση μαγνητικού συντονισμού, και η απορροφησιομέτρηση διπλής ενέργειας ακτίνων Χ, στις οποίες αναδεικνύονται ευρήματα που επιβεβαιώνουν την συμμετοχή του οστού της κνήμης και είναι συμβατά με την προσαρμογή του φλοιώδους οστού στις αυξημένες φορτίσεις (Holder & Michael 1984; Anderson et al. 1997; Arendt et al. 1997; Batt et al.

1998). Αντίθετα, ο απεικονιστικός έλεγχος με συμβατική ακτινογραφία δεν αναδεικνύει ευρήματα (Detmer et al. 1985; Bates 1985; Allen & Barnes 1986; Mubarak et al. 1989).

Το σπινθηρογράφημα των οστών με ραδιενεργό τεχνήτιο 99m δείχνει αυξημένη πρόσληψη του ραδιενεργού ισοτόπου, εντοπιζόμενη κατά το οπίσθιο-έσω χείλος του οστού της κνήμης και με επιμήκη προσανατολισμό. Το πρότυπο συγκέντρωσης του ραδιενεργού ισοτόπου στον οστικό φλοιό κατά το οπίσθιο-έσω όριο του μέσου τριτημορίου της διάφυσης αναδεικνύει την εντοπισμένη μεταβολική δραστηριότητα του οστικού φλοιού, επιβεβαιώνει την ανατομική συνάφεια του υποκνημιδίου μυός με την περιοχή και τέλος διαφοροποιεί την διάγνωση ανάμεσα στο MTSS και τα κατάγματα κοπώσεως (Roub et al. 1979; Mubarak et al. 1982; Dumont et al. 1983; Matin 1983; Holder & Michael 1984).

Η ανάδειξη της παθολογίας από το οστό της κνήμης με μαγνητική τομογραφία συνδέεται με ένα φάσμα μη ειδικών απεικονιστικών ευρημάτων στα οποία περιλαμβάνονται το οίδημα του οστικού μυελού και η περιοστική συλλογή υγρού. Το πρώτο ή το δεύτερο από τα παραπάνω ευρήματα αναφέρονται σε ποσοστό 80%-90% μεταξύ συμπτωματικών άκρων και αντικατοπτρίζουν συνθήκες υψηλής φόρτισης του οστού (Fredericson et al. 1995; Anderson et al. 1997; Mattila et al. 1999; Aoki et al. 2004; Gaeta et al. 2005; Moen et al. 2014).

Σε συμπτωματικούς ασθενείς, η φλοιώδης μοίρα της κνήμης εμφανίζει απεικονιστικούς χαρακτήρες οστεοπενίας κατά τον έλεγχο με υπολογιστική τομογραφία υψηλής ανάλυσης και ελαττωμένο οστικό περιεχόμενο σε άλατα κατά την απορρόφηση ακτίνων Χ διπλής ενέργειας (DEXA) (Magnusson et al. 2001; Gaeta et al. 2006). Ο έλεγχος με DEXA σε ασθενείς μετά την υποχώρηση των συμπτωμάτων του MTSS αναδεικνύει

επιστροφή των τιμών της οστικής πυκνότητας στα φυσιολογικά επίπεδα (Magnusson et al. 2003). Τα παραπάνω υποδηλώνουν την ανάπτυξη των παθολογικών χαρακτήρων των οστών παράλληλα με την ανάπτυξη των συμπτωμάτων του συνδρόμου και την μηχανική φόρτιση της κνήμης.

Η μακροσκοπική και απεικονιστική ανάλυση του σκελετού της Ρόδου αναδεικνύει εκδηλώσεις συμβατές με την θεωρία της περιοστικής αντίδρασης κατά το εγγύς τριτημόριο και άλλες συμβατές με την θεωρία οστικής ανακατασκευής στο άπω τριτημόριο. Οι αλλοιώσεις φλεγμονώδους αντίδρασης του περιόστεου με επικράτηση στο μέσο τριτημόριο αντικατοπτρίζουν το πρότυπο που περιγράφεται στη θεωρία έλξης της εν τω βάθει κνημιαίας περιτονίας ("traction theory"). Η έλξη επί της οστεοτενοντώδους συμβολής η οποία ασκείται από την συστολή του υποκνημιδίου και των εν τω βάθει καμπτήρων επάγει την ανάπτυξη περιοστικής αντίδρασης που αφορά στο μέσο τριτημόριο της κνήμης, με το οποίο οι παραπάνω μυς βρίσκονται σε ανατομική συνάφεια, στην διάρκεια στερεότυπης φυσικής δραστηριότητας που χαρακτηρίζεται από υψηλές, κυκλικές φορτίσεις των κάτω άκρων (James et al. 1978; Mubarak et al. 1982; Michael & Holder 1985). Η απόκριση του σκελετού στην μακρά και εντατική φυσική καταπόνηση με την διαδικασία της οστικής ανακατασκευής αντικατοπτρίζεται στην εξειδικευμένη μορφολογία "εν είδει πλέγματος" που παρατηρείται κατά το άπω τριτημόριο της αριστερής κνήμης καθώς και στην προσαρμογή του σκελετού που υποδηλώνεται στο ρωμαλέο ανάγλυφο της δεξιάς κνήμης. Η ανάπτυξη αλλοιώσεων οστεοαρθρίτιδας κατά την αριστερή αστραγαλοκνημική διάρθρωση είναι συμβατή με την ανάπτυξη υψηλών φορτίσεων των κάτω άκρων στα πλαίσια χρόνιας, απαιτητικής δραστηριότητας καθώς η εκδήλωση

οστεοαρθρίτιδας είναι εξαιρετικά σπάνια στη θέση αυτή και συχνά συσχετίζεται με ιστορικό τραυματισμού της άρθρωσης (Thomas & Daniels 2003; Saltzman et al. 2005).

Η αναγνώριση και η αξιολόγηση μορφολογικών δεικτών καταπόνησης του σκελετού αποτελούν σημαντικές παραμέτρους της παλαιοπαθολογικής έρευνας. Η ανάπτυξη αλλοιώσεων οστεοαρθρίτιδας, η οστεοποίηση των τενόντων στις εκφύσεις ή καταφύσεις των μυών καθώς και το αδρό, γραμμικό ανάγλυφο στις επιφάνειες των διαφύσεων των μακρών οστών αποτελούν παραδείγματα μη ειδικών ευρημάτων απόκρισης του οστίτη ιστού σε συνθήκες μηχανικής φόρτισης (Goodman & Thomas 1988; Ortner 2011). Ωστόσο, το πρότυπο αλλοιώσεων επιφανείας που εκδηλώνεται στο σκελετό της Ρόδου δεν έχει περιγραφεί στη βιβλιογραφία μέχρι σήμερα και αποτελεί πρωτότυπη διάγνωση στην παθολογία αρχαιολογικού σκελετικού υλικού. Εξαιρετικά σημαντικό είναι ότι στο φάσμα των οστικών εκδηλώσεων του σκελετού του Αγ. Σπυρίδωνα αποτυπώνονται αλλοιώσεις που δεν μπορούν να παρατηρηθούν στον ζώντα.

Στην συνέχεια της μελέτης εντοπίστηκαν οστικές αλλοιώσεις της σπονδυλικής στήλης οι οποίες είναι τυπικές της φυματιώδους σπονδυλίτιδας και στο σύνολό τους παθογνωμονικές για τη νόσο, οι οποίες εκδηλώνονται σε σκελετό της οδού Αγησάνδρου. Οι αλλοιώσεις περιλαμβάνουν διαβρώσεις στο πρόσθιο χείλος της περιφέρειας των σπονδυλικών σωμάτων, αλλοιώσεις της πρόσθιας επιφάνειας των σπονδυλικών σωμάτων που δίνουν την εντύπωση ότι είναι “σκαλιστές”, καθίζηση των σπονδυλικών σωμάτων με πρόσθια σφηνοειδή παραμόρφωση και συνοστέωση των σπονδυλικών σωμάτων με αποτέλεσμα κυφωτική γωνίωση της σπονδυλικής στήλης κατά την θωρακοοσφυϊκή συμβολή η οποία μετράται στις 100°. Ακόμη, διαβρώσεις και καταστρεπτικές αλλοιώσεις παρατηρούνται κατά τις τελικές επιφυσιακές πλάκες με

στένωση του μεσοσπονδύλιου διαστήματος, ιδίως κατά την πρόσθια μοίρα αυτού ενώ μερική διατήρηση του μεσοσπονδύλιου διαστήματος ελέγχεται μεταξύ σπονδύλων με σημαντική οστική καταστροφή, ιδίως κατά την οπίσθια μοίρα του. Οι αλλοιώσεις εκδηλώνονται σε πολλαπλές θέσεις της σπονδυλικής στήλης. Σε τμήμα που περιλαμβάνει τουλάχιστον τρία επάλληλα ζεύγη της μέσης και κατώτερης θωρακικής μοίρας εντοπίστηκαν εστιακές αλλοιώσεις κατά την μέση γραμμή στα πρόσθια χείλη των σπονδυλικών σωμάτων, ενώ αφορούν σε συνοστέωση ή/και καθίζηση επάλληλων σπονδυλικών σωμάτων κατά τη θωρακοοσφυϊκή συμβολή και την κατώτερη αυχενική μοίρα. Τα σπονδυλικά τόξα γενικά δεν προσβάλλονται.

Στον σκελετό της Ρόδου, ο προσδιορισμός της βιολογικής ηλικίας είναι δυσχερής, καθώς αυτός είναι αποσπασματικός. Ακόμη, ο σκελετός είναι παιδομορφικός κατά τις εγκάρσιες και τις επιμήκεις διαμέτρους. Στα παραπάνω υποδηλώνεται η πιθανότητα της νόσησης πριν από την ολοκλήρωση της ανάπτυξης και της ενήλικης διαμόρφωσης του σκελετού. Εξάλλου, η μακρά διαδρομή της νόσου υποδηλώνεται στην συνοστέωση των σπονδυλικών τόξων θωρακικών σπονδύλων κατά τις αρθρικές αποφύσεις οι οποίες ερμηνεύονται ως δευτερογενείς της χρόνιας κοκκιωματώδους φλεγμονής.

Η φυματίωση της σπονδυλικής στήλης αφορά σε παιδιά και σε νεαρούς ενήλικες στις χώρες του αναπτυσσόμενου κόσμου όπου η επίπτωση της φυματίωσης είναι υψηλή (Chapman et al. 1979; Weaver & Lifeso 1984; Talbot et al. 2007; Ludwig & Lazarus 2007). Πρόσφατες μελέτες αναδεικνύουν την συμμετοχή γενετικών παραγόντων στη ανάπτυξη της νόσου (Garg & Somvanshi 2011). Στα παιδιά και τους εφήβους η νόσος τείνει να προσβάλλει την σπονδυλική στήλη σε μεγαλύτερη έκταση και συχνότερα περιλαμβάνει στην παθολογική εικόνα την παρουσία αποστημάτων (Hoffman et al. 1993; Moorthy &

Prabhu 2002). Η συμμετοχή της αυχενικής μοίρας και του ιερού οστού είναι σπάνιες (Patankar et al. 2000; Gouliamos et al. 2001).

Η απεικονιστική διερεύνηση της φυματιώδους σπονδυλίτιδας επιστρατεύει διαφορετικές τεχνικές με άλλοτε άλλη ευαισθησία και ειδικότητα. Σε αυτές περιλαμβάνονται η συμβατική ακτινογραφία, η υπολογιστκή τομογραφία και η απεικόνιση με μαγνητικό συντονισμό. Τα ακτινογραφικά ευρήματα της σπονδυλικής φυματίωσης περιλαμβάνουν την καταστροφή και καθίζηση των σπονδυλικών σωμάτων τυπικά με συμμετοχή των μελών ενός ζεύγους επάλληλων σπονδύλων, η οποία συνδέεται με την κυφωτική παραμόρφωση της σπονδυλικής στήλης (Chapman et al. 1979). Η προσβολή και καταστροφή ενός μεμονωμένου σπονδύλου οδηγεί στην εικόνα μονήρους αποπλατυσμένου σπονδύλου. Η φυματιώδης προσβολή διακριτών θέσεων με εντόπιση σε μια ή διαφορετικές μοίρες της σπονδυλικής στήλης αναφέρεται περιπτωσιακά (Yalniz et al. 2000; Stäbler & Reiser 2001; Moorthy & Prabhu 2002).

Άλλα απεικονιστικά ευρήματα περιλαμβάνουν την ανάδειξη αλλοιώσεων υπό τον πρόσθιο επιμήκη σύνδεσμο, την καταστροφή της τελικής πλάκας του σπονδυλικού σώματος, την απώλεια του μεσοσπονδύλιου διαστήματος καθώς και την παρουσία ενδοστικών και παρασπονδυλικών αποστημάτων (Shanley 1995; Hetem & Schils 2000). Η συμμετοχή του σπονδυλικού τόξου τυπικά αποτελεί δευτερογενή βλάβη την οποία επιφέρει η βραδεία και μακρά διαδικασία της κοκκιωματώδους φλεγμονής.

Σε κάθε περίπτωση, τα απεικονιστικά ευρήματα είναι ενδεικτικά της λοίμωξης και όχι παθογνωμονικά (Ludwig & Lazarus 2007), ωστόσο το ανατομικό πρότυπο συμμετοχής των μερών τμήματος της σπονδυλικής στήλης είναι ειδικό για τη φυματίωση (Desai 1994). Η τυπική βλάβη εντοπίζεται στην πρόσθια μοίρα του σπονδυλικού σώματος, ειδικότερα

στο κάτω χείλος της περιφέρειας. Στην συνέχεια, οι μικροοργανισμοί μεταφέρονται υπό τον πρόσθιο επιμήκη σύνδεσμο ώστε είναι δυνατή η προσβολή και καταστροφή του υποκείμενου σπονδυλικού σώματος κατά το άνω χείλος της περιφέρειας, με συνέπεια τη δημιουργία σφηνοειδούς παραμόρφωσης. Η επέκταση της μόλυνσης οδηγεί στην δημιουργία αποστημάτων σε παρακείμενες θέσεις. Οι αλλοιώσεις της πρόσθιας επιφάνειας των σπονδυλικών σωμάτων είναι το αποτέλεσμα του σχηματισμού αποστήματος υπό τον πρόσθιο επιμήκη σύνδεσμο και το περιόστεο που μπορεί να επεκταθεί προς τα άνω ή προς τα κάτω με ταυτόχρονη αποκόλληση τόσο του περιοστέου όσο και του πρόσθιου επιμήκη συνδέσμου από την πρόσθια και τις πλάγιες επιφάνειες του σπονδυλικού σώματος. Η προσβολή του σπονδυλικού δίσκου οδηγεί στην απώλεια του μεσοσπονδύλιου διαστήματος. Η παρουσία πολλαπλών μη επάλληλων εστιών και η ταυτόχρονη παραδισκική προσβολή δύο επάλληλων σπονδύλων ενισχύει την πιθανότητα της μεταφοράς της μόλυνσης με κοινή προσαγωγό οδό. Η ταυτόχρονη προσβολή απομακρυσμένης θέσης της σπονδυλικής στήλης και παρακείμενων σπλάγχνων υποδηλώνει την αιματογενή διασπορά της λοίμωξης με το αρτηριακό σύστημα (Agrawal et al. 2010). Εξάλλου, η ατελής απαλειφή του μεσοσπονδυλίου διαστήματος, παρά την προχωρημένη οστική καταστροφή των σπονδυλικών σωμάτων, αποτελεί ισχυρή ένδειξη υπέρ της διάγνωσης της σπονδυλικής φυματίωσης και συνδέεται με την απουσία παραγωγής πρωτεολυτικών ενζύμων από τα μυκοβακτηρίδια και τη βραδεία εξέλιξη της προσβολής του μεσοσπονδυλίου δίσκου (Davidson & Horowitz 1970; Desai 1994; Joseffer & Cooper 2005; Macke et al. 2015). Στον σκελετό ΔΩΡ2 Σ32 είναι σαφής η διατήρηση του μεσοσπονδυλίου διαστήματος μεταξύ σπονδύλων με καθίζηση και συνοστέωση κατά το σώμα στην αυχενική και την θωρακική/θωρακοοσφυϊκή μοίρα.

Στην πρόσθια μοίρα των σπονδυλικών σωμάτων, οι παρακείμενες μεσοπλεύριες ή οσφυϊκές αρτηρίες διχάζονται σε ζεύγη τμηματικών αρτηριών οι οποίες χορηγούν τελικά αρτηρίδια που διαπερνούν τον φλοιό της περιφέρειας. Κατά την οπίσθια επιφάνεια οι σπονδυλικές αρτηρίες διχάζονται κατά το μεσοσπονδύλιο τρήμα και σχηματίζουν ένα δίκτυο αναστομώσεων μεταξύ προσθίων και οπισθίων αρτηριακών κλάδων των γειτονικών επιπέδων της σπονδυλικής στήλης. Οι τροφοφόρες αρτηρίες των σπονδύλων χορηγούν κλάδους εντός των σπονδυλικών σωμάτων που απολήγουν παρά την πρόσθια επιφάνεια της άνω τελικής σπονδυλικής πλάκας. Τα μυκοβακτηρίδια παγιδεύονται σε αυτά τα αρτηριόλια (Hetem & Schils 2000). Η επέκταση της μόλυνσης οδηγεί σε καταστροφή του φλοιού και ακολούθως σε προσβολή του μεσοσπονδύλιου δίσκου και στένωση του μεσοσπονδύλιου διαστήματος, ωστόσο μικρότερης έκτασης από αυτήν που εκδηλώνεται κατά την προσβολή της σπονδυλικής στήλης στην διαδρομή της φλεγμονής από πυογόνα βακτήρια (Hoffman et al. 1993; De Vuyst et al. 2003). Στα μεταγενέστερα στάδια της νόσου, η οστική καταστροφή κατά την πρόσθια και τις πλάγιες επιφάνειες οδηγεί στην καθίζηση των σπονδυλικών σωμάτων, γωνίωση της σπονδυλικής στήλης και σχηματισμό ύβου (Joseffer & Cooper 2005). Η επέκταση της λοίμωξης υπό τον πρόσθιο επιμήκη σύνδεσμο έχει ως αποτέλεσμα την προσβολή αριθμού γειτονικών σπονδύλων με χαρακτηριστική την εικόνα της οστικής καταστροφής κατά το άνω χείλος της περιφέρειας. Εμβόλιμοι σπόνδυλοι χωρίς εικόνα βλάβης μπορεί να παρεμβάλλονται στην παραπάνω ακολουθία των προσβεβλημένων σπονδύλων, δίνοντας έτσι την εικόνα φυματιώδους προσβολής σε πολλαπλές ασυνεχείς θέσεις της σπονδυλικής στήλης. Η όψιμη διατήρηση του μεσοσπονδύλιου δίσκου αντικατοπτρίζεται στην διατήρηση του μεσοσπονδύλιου διαστήματος μεταξύ σπονδύλων με σημαντική οστική καταστροφή όπως μεταξύ των

σπονδύλων Α4-Α5, Θ10-Θ11 και Θ12-Ι1. Η όψιμη διατήρηση του μεσοσπονδύλιου διαστήματος αποτελεί σημαντικό διαγνωστικό χαρακτήρα της φυματιώδους σπονδυλίτιδας και είναι αποτέλεσμα της απουσίας παραγωγής πρωτεολυτικών ενζύμων από το *Mycobacterium tuberculosis* (De Vuyst et al. 2003). Η προσβολή των σπονδυλικών τόξων αποτελεί χαρακτηριστικό που ενισχύει την διάγνωση της φυματίωσης έναντι μη ειδικών φλεγμονών της σπονδυλικής στήλης (Ahmadi et al. 1993; Maiuri et al. 1997).

Οι οστικές βλάβες ειδικότερα στα αρχικά στάδια της νόσου είναι κατ' εξοχήν λυτικές. Σκληρυντικοί χαρακτήρες αναδεικνύονται στην απεικονιστική ανάλυση σε μεταγενέστερα στάδια και υποδηλώνουν διαδικασία επούλωσης. Η αγκύλωση των σπονδυλικών διαρθρώσεων αποτελεί την τυπική ένδειξη της επουλωτικής διαδικασίας της νόσου. Η σκληρυντική εικόνα αποτελεί συχνότερα προϊόν της χρόνιας εξέλιξης της νόσου. Η ανάπτυξη εικόνας που προσομοιάζει σε αυτή της φυματιώδους σπονδυλίτιδας παρατηρείται σε διαφορετικά νοσήματα στα οποία περιλαμβάνονται η οστεομυελίτιδα της σπονδυλικής στήλης από πυογόνα βακτηρίδια, η βρουκέλλωση, η σαρκοείδωση, οι μυκητιασικές λοιμώξεις και η νεοπλαστική νόσος. Τα απεικονιστικά ευρήματα της φυματιώδους σπονδυλίτιδας είναι ανάλογα αυτών που αναπτύσσονται στην διαδρομή λοίμωξης πυογόνων βακτηρίων, ιδιαίτερα στα πρώιμα στάδια της νόσου (Sharif et al. 1989; Ahmadi et al. 1993; Applebaum & Mathisen 1997; Khattry et al. 2007).

Στην βρουκέλλωση, η τυπική εικόνα αφορά στην προσβολή της οσφυϊκής μοίρας, ενώ λιγότερο συχνή είναι η συμμετοχή των θωρακικών σπονδύλων, η κυφωτική παραμόρφωση της σπονδυλικής στήλης και ο σχηματισμός παρασπονδυλικών αποστημάτων. Τυπικό εύρημα αποτελούν τα οστεόφυτα που σχηματίζονται κατά την πρόσθια μοίρα του χείλους της περιφέρειας των σπονδυλικών σωμάτων (Al-Shahed et al.

1994; Solera et al. 1999). Η οστεομυελίτιδα της σπονδυλικής στήλης από πυογόνα βακτήρια τυπικά εμφανίζει περιοστική αντίδραση κατά τον φλοιό των σπονδυλικών σωμάτων, σπανίως προσβάλλει τα σπονδυλικά τόξα, και χαρακτηρίζεται από καταστροφή του μεσοσπονδύλιου δίσκου. Η άμεση επίδραση στη σπονδυλική στήλη από γειτονικό απόστημα είναι σπάνια (Gouliamos et al. 2001).

Η ανάπτυξη οστικών αλλοιώσεων σε μη επάλληλες θέσεις της σπονδυλικής στήλης αποτελεί αναγνωρισμένη παθολογική εικόνα της φυματιώδους σπονδυλίτιδας. Η ανεπάρκεια του ανοσολογικού συστήματος συνδέεται με την εγκατάσταση των μυκοβακτηριδίων σε πολλαπλές θέσεις κατά μήκος της σπονδυλικής στήλης και την δημιουργία αντίστοιχα πολλαπλών εστιών ανάπτυξης των μικροβίων. Οι οστικές βλάβες των σπονδύλων είναι κατ΄ εξοχήν λυτικές. Η απουσία σκληρυντικών αλλοιώσεων, περιοστικής παραγωγής οστού και οστικών απολυμάτων συνιστούν την χαρακτηριστική εικόνα της φυματιώδους σπονδυλίτιδας και της φυματίωσης των οστών γενικά. Ειδικότερα, η παρουσία σκληρυντικών βλαβών συνιστά ιδιαίτερα ασυνήθη εικόνα στα παιδιά. Σκληρυντικά στοιχεία αναπτύσσονται κατά την χρόνια πορεία της νόσου και τεκμηριώνουν διαδικασίες επούλωσης των βλαβών. Στην φυματίωση των οστών γενικά ο σχηματισμός οστικών απολυμάτων είναι ασυνήθης και αφορά σε περιορισμένη έκταση, συγκριτικά με την αντίστοιχη εικόνα στην πυογόνο οστεομυελίτιδα (Morris et al. 2002). Η διάβρωση του οστικού φλοιού είναι αποτέλεσμα της οστικής νέκρωσης που ακολουθεί την ανάπτυξη του κοκκιωματώδους ιστού. Η προσβολή της σπονδυλικής στήλης αποτελεί εκδήλωση των μυκητιασικών λοιμώξεων από τα γένη *Aspergillus* και *Candida*, κατά τις οποίες μπορεί να αναπτυχθούν εικόνες που προσομοιάζουν με αυτή της φυματιώδους λοίμωξης. Τα ευρήματα της ασπεργιλλικής σπονδυλίτιδας περιλαμβάνουν την προσβολή

αριθμού επάλληλων σπονδύλων με επέκταση της μόλυνσης υπό τον πρόσθιο επιμήκη σύνδεσμο και διατήρηση του μεσοσπονδύλιου δίσκου (Smith & Blaser 1991; Williams et al. 1999). Η συμμετοχή των πλευρών στην εικόνα της φυματιώδους οστεομυελίτιδας είναι σπάνια. Παλαιοπαθολογικές μελέτες έχουν αναδείξει αυξημένη συχνότητα οστικών αλλοιώσεων των πλευρών, ειδικά κατά το έσω χείλος, μεταξύ ατόμων για τα οποία η φυματίωση αποτελεί την αιτία θανάτου σε σκελετικούς πληθυσμούς τους οποίους συνοδεύουν σχετικές πληροφορίες (Kelley & Micozzi 1984; Roberts et al. 1994).

Η μεταστατική νόσος της σπονδυλικής στήλης μπορεί να αναδεικνύει εικόνα που προσομοιάζει με αυτή της φυματιώδους οστεομυελίτιδας της σπονδυλικής στήλης (Feydy et al. 1995). Η σπονδυλική στήλη αποτελεί την τρίτη πιο συχνή θέση μεταστατικής νόσου μετά τους πνεύμονες και το ήπαρ και την πιο συχνή εντόπιση στο σκελετό (Klimo & Schmidt 2004; Witham et al. 2006). Οι οστικές μεταστάσεις της σπονδυλικής στήλης έχουν αφετηρία νεοπλασματική νόσο με εντόπιση στον πνεύμονα, τον προστάτη τον μαστό, και τα αιμοποιητικά όργανα (Agrawal et al. 2010). Η μεταστατική νόσος της σπονδυλικής στήλης εντοπίζεται συχνότερα στη θωρακική μοίρα (60%-80%), στην οσφυϊκή μοίρα (15%-30%) και λιγότερο συχνά στην αυχενική μοίρα (λιγότερο από 10%) (Bartels et al. 2008). Η αιματογενής διασπορά της μεταστατικής νόσου είναι με μεγάλη διαφορά συχνότερη της λεμφικής διασποράς αλλά και της άμεσης επέκτασης της νόσου. Η φλεβική οδός, ειδικότερα η συμμετοχή του παρασπονδυλικού φλεβικού πλέγματος του Batson έχει μείζονα σημασία συγκριτικά με την αρτηριακή οδό (Shah & Salzman 2011), και πάντως το πρότυπο αιμάτωσης του σκελετού έχει ως συνέπεια την συχνή εντόπιση μεταστατικών αλλοιώσεων στον αξονικό σκελετό και τα εγγύς άκρα των μακρών οστών. Η οστική καταστροφή που συνδέεται με τις λυτικές βλάβες στην μεταστατική νόσο είναι κυρίως το

αποτέλεσμα απορρόφησης του οστικού φλοιού και της σπογγώδους μοίρας μετά από ενεργοποίηση των οστεοκλαστών, παρά το αποτέλεσμα της άμεσης δραστηριότητας των νεοπλασματικών κυττάρων στις μεταστατικές εστίες. Η προοδευτική ανάπτυξη σκληρυντικών χαρακτήρων της λυτικής βλάβης είναι ενδεικτική μακρόχρονης, καλοήθους πορείας της νόσου (Shah & Salzman 2011).Τυπικά, οι οστικές μεταστάσεις δεν διέρχονται το μεσοσπονδύλιο διάστημα μεταξύ παρακείμενων σπονδύλων. Η απουσία αγγείωσης του μεσοσπονδύλιου δίσκου εξασφαλίζει αντίσταση στην προσβολή από το νεοπλασματικό ιστό. Έτσι, οι τελικές επιφυσιακές πλάκες δεν συμμετέχουν στην παθολογική εικόνα της μεταστατικής νόσου της σπονδυλικής στήλης. 'Ετσι, η συμμετοχή του μεσοσπονδύλιου δίσκου καθώς και το τυπικό πρότυπο βλαβών της πρόσθιας επιφάνειας των σπονδυλικών σωμάτων και η ακεραιότητα των σπονδυλικών τόξων θέτει ως πλέον πιθανή την διάγνωση της φυματιώδους οστεομυελίτιδας στο εύρημα.

Διαπιστώθηκαν σημαντικές διαφορές ανάμεσα στους δύο πληθυσμούς της Ρόδου αναφορικά με τις εκδηλώσεις από το οδοντοφατνιακό σύστημα στις οποίες υποδηλώνονται χρόνια αναιμία, σχηματισμός οστικών εμφράκτων και διαταραχή της ανάπτυξης και αποτριβής των οδοντικών ιστών. Ειδικότερα, οι κάτω γνάθοι στον πληθυσμό της οδού Αγησάνδρου είναι ογκώδεις, με κυρτά τοιχώματα και "ρωμαλέο" χαρακτήρα σε αντίθεση με την λεπτοφυή διαμόρφωση των ευρημάτων από τον Άγιο Σπυρίδωνα. Ο ακτινολογικός έλεγχος των κάτω γνάθων ανέδειξε εξεσημασμένη αραίωση της δοκίδωσης ανάμεσα στα ευρήματα της οδού Αγησάνδρου. Σε ορισμένες περιπτώσεις, η παράλληλη διευθέτηση των οστεοδοκίδων της σπογγώδους ουσίας αντίστοιχα προς τα οστέινα μεσοδόντια διαφραγμάτια αναδεικνύει το πρότυπο της "κλίμακας".

Μία σημαντική διαφορά που τεκμηριώνεται μακροσκοπικά ανάμεσα στους δύο πληθυσμούς της Ρόδου αφορά στην συχνότητα εκδηλώσεων υποπλασίας της αδαμαντίνης. Η υπεροχή του φαινομένου στον πληθυσμό της οδού Αγησάνδρου αφορά στην συνολική συχνότητα εμφάνισης γραμμών υποπλασίας της αδαμαντίνης ήπιου, μέτριου και ισχυρού βαθμού, καθώς και στην συχνότητα εμφάνισης των περισσότερο έκδηλων (μέτριου και ισχυρού βαθμού) από τις αλλοιώσεις αυτής της κατηγορίας. Η δρεπανοκυτταρική νόσος συσχετίζεται με διαταραχές υποπλασίας της αδαμαντίνης και υπενασβεστίωσης των οδοντικών ιστών. Οι διαταραχές αυτές έχουν συσχετισθεί τόσο με τα οξέα και χρόνια συμβάματα της δρεπανοκυτταρικής νόσου που εντοπίζονται στο οδοντοφατνιακό σύστημα όσο και με τις συστηματικές εκδηλώσεις της νόσου (Soni 1966). Ειδικότερα, η πλημμελής σπληνική λειτουργία και η επιρρέπεια των ασθενών με δρεπανοκυτταρική νόσο στις συστηματικές λοιμώξεις, η καλά τεκμηριωμένη ένδεια βιταμίνης D (Lal et al. 2006; Adewoye et al. 2008; Rovner et al. 2008), καθώς και η ανάπτυξη δευτεροπαθούς υποπαραθυρεοειδισμού (Goepferd & Flaitz 1981; Chapelon at al. 2009) στους ασθενείς αυτούς εντάσσονται στο φάσμα των συστηματικών διαταραχών που συσχετίζονται με τα φαινόμενα υποπλασίας της αδαμαντίνης. Βιβλιογραφικά, η υποπλασία της αδαμαντίνης αποτελεί δείκτη μη ειδικού φυσιολογικού stress που συνδέεται με φάσμα αιτιολογικών παραγόντων (ενδομήτριες, περιγεννητικές και παιδιατρικές λοιμώξεις, γαστρεντερικές διαταραχές, υποσιτισμό, κ.α) οι οποίοι δυνητικά επιδρούν στη λειτουργία της αδαμαντινογένεσης (Goodman et al. 1984).

Ακόμη, στον πληθυσμό της οδού Αγησάνδρου διαπιστώθηκαν εκδηλώσεις εξεσημασμένης οδοντικής αποτριβής και αλλοίωση του προτύπου συνδυαστικής αποτριβής των γομφίων που προβλέπεται από την μέθοδο προσδιορισμού της βιολογικής

ηλικίας. Οι εκδηλώσεις αφορούν σε γνάθους νεαρούς ενηλίκων και σε απώλεια οδοντικών ιστών κατά τον πρώτο γομφίο, ενώ ο δεύτερος και ο τρίτος γομφίος εμφανίζουν μηδενική αποτριβή. Η πλήρης ερμηνεία των παραπάνω δεν προκύπτει ευθύγραμμα καθώς η απώλεια οδοντικού ιστού, αν και συσχετίζεται ισχυρά με την ηλικία, έχει πολυπαραγοντική αιτιολογία (Moss 1998; Dugmore & Rock 2003; Bartlett & Dugmore 2008), ενώ η υπενασβεστίωση των οδοντικών ιστών συνδέεται με ελαττωμένη αντοχή κατά τις μασητικές επιφάνειες στην μηχανική αποτριβή των οδόντων (Imfeld 1996; Moss 1998; Holbrook & Ganss 2008). Τέλος, σε αριθμό κάτω γνάθων από την οδό Αγησάνδρου διαπιστώθηκαν ακτινολογική εικόνα μαζικής διαταραχής της αρχιτεκτονικής της σπογγώδους ουσίας και παρουσία άμορφου σκληρυντικού ιστού, με εντόπιση κύρια στην οπίσθια μοίρα του σώματος της γνάθου.

Στην βιβλιογραφία, η συμμετοχή του γναθοπροσωπικού σκελετού στις εκδηλώσεις της δρεπανοκυτταρικής νόσου εκτιμάται μεταξύ 79%-100% (Soni 1966). Η έκπτυξη των γνάθων (Morris & Stahl 1954; Taylor et al. 1995), η μεταβολή της αρχιτεκτονικής της σπογγώδους μοίρας και η ανάδειξη δοκίδωσης κατά το πρότυπο της “κλίμακας” στα μεσοδόντια διαφραγμάτια (Mourshed & Tuckson 1974; Sanger et al. 1977; Taylor et al. 1995) αποτελούν ευρήματα του απεικονιστικού ελέγχου στους ζώντες, επιγενή της υπερπλασίας του αιμοποιητικού μυελού. Ειδικότερα, η δοκίδωση δίκην κλίμακας αποτελεί τυπικό, όχι όμως παθογνωμονικό εύρημα για την δρεπανοκυτταρική νόσο, καθώς απαντά επίσης στο έδαφος άλλων αναιμιών καθώς και σε φυσιολογικά άτομα (Mourshed & Tuckson 1974; Sanger et al. 1977). Η συχνότητα του ευρήματος ανάμεσα σε ασθενείς με δρεπανοκυτταρική νόσο αναφέρεται μεταξύ 6% και 47% (Mourshed & Tuckson 1974).

Ο σχηματισμός εμφράκτων στον προσωπικό σκελετό προσβάλλει συχνότερα την κάτω γνάθο στη δρεπανοκυτταρική νόσο (Lawrenz 1999). Η παρουσία άμορφου συμπαγούς ιστού αντίστοιχα προς τις θέσεις σχηματισμού εμφράκτων αποτελεί ειδικό απεικονιστικό εύρημα της δρεπανοκυτταρικής νόσου. Εξάλλου, η εκδήλωση οστικών εμφράκτων στην δρεπανοκυτταρική νόσο λαμβάνει χώρα στο σώμα της κάτω γνάθου, και ειδικότερα στην οπίσθια μοίρα, στην περιοχή των γομφίων (Morris & Stahl, 1954; Soni 1966) ή των προγόμφιων (Kavadia-Tsatala et al. 2004), όπου φυσιολογικά κατασκηνώνουν εστίες αιμοποιητικού μυελού (Morris & Stahl 1954). Ο σχηματισμός εμφράκτων ανεξάρτητα από την παρουσία δρεπανοκυτταρικής νόσου δεν αναμένεται παρά ως εξαιρετικά σπάνια εκδήλωση (Sanger et al. 1977). Σε κάθε περίπτωση, τα απεικονιστικά ευρήματα από τον σχηματισμό εμφράκτων στην κάτω γνάθο όσο και αυτά στην οστεομυελίτιδα της κάτω γνάθου δεν επιτρέπουν την διάκριση ανάμεσα στις δύο οντότητες, η οποία αποτελεί διαγνωστικό δίλημμα και απαιτεί την κλινική και εργαστηριακή διερεύνηση των ασθενών με δρεπανοκυτταρική νόσο (Kavadia-Tsatala et al. 2004).

Συνολικά, σύμφωνα με τα παραπάνω, η ανάδειξη στις γνάθους της οδού Αγησάνδρου απεικονιστικών ευρημάτων συμβατών με οστεονέκρωση μπορεί να συνδέεται με τον σχηματισμό εμφράκτων ή την ανάπτυξη οστεομυελίτιδας. Η σημασία των παραπάνω ευρημάτων υποδηλώνεται αφενός στην συχνότητα εμφάνισης των αλλοιώσεων οστεονέκρωσης και αφετέρου στην συνεκδήλωση άλλων παθολογικών ευρημάτων στο υπό μελέτη υλικό περισσότερο συμβατών με την επικράτηση της δρεπανοκυτταρικής νόσου στον αντίστοιχο πληθυσμό.

Περαιτέρω, δεν διαπιστώθηκε διαφορά αναφορικά με τη συχνότητα τερηδόνας ανάμεσα στους δύο πληθυσμούς της Ρόδου. Ωστόσο, η σημασία του παραπάνω ευρήματος δεν είναι ξεκάθαρη καθώς οι δημογραφικές παράμετροι στην οδό Αγησάνδρου υποδηλώνουν μικρότερο προσδόκιμο ζωής για τον αντίστοιχο πληθυσμό. Οι σύγχρονες μελέτες που αφορούν στην οδοντοστοματική υγεία των ασθενών με δρεπανοκυτταρική νόσο είναι εξαιρετικά περιορισμένες σε αριθμό και δίνουν αντικρουόμενα αποτελέσματα αναφορικά με την επικράτηση και τη βαρύτητα της τερηδόνας σε φυσιολογικά άτομα και σε ασθενείς με δρεπανοκυτταρική νόσο (Okafor et al. 1986; Laurence et al. 2006).

Τα παραπάνω γνωρίσματα δεν αποτελούν διαγνωστικά κριτήρια της δρεπανοκυτταρικής νόσου. Η συνεκδήλωση των παραπάνω ευρημάτων στον ίδιο σκελετό/τάφο καθώς και η επικράτηση σε περιορισμένο αριθμό σκελετών, υποδηλώνουν κοινή αιτιολογία που πιθανώς συνδέεται με την κοινή βιολογική συγκρότηση του υπό μελέτη πληθυσμού, η οποία υποδηλώνεται στον οικογενειακό χαρακτήρα του νεκροταφείου της οδού Αγησάνδρου, καθώς προκύπτει από την τεκμηριωμένη αρχαιολογική έρευνα.

Η συχνότητα της παρουσίας του φύματος Carabelli ήταν 27% στο σκελετικό υλικό του νεκροταφείου του Αγίου Σπυρίδωνα και υψηλότερη 53% σε αυτό της οδού Αγησάνδρου. Διαφοροποίηση στην συχνότητα εμφάνισης οδοντικών ανατομικών γνωρισμάτων έχει παρατηρηθεί ανάμεσα σε πληθυσμιακές ομάδες με διαφορετική γεωγραφική προέλευση. Η συχνότητα εμφάνισης του φύματος Carabelli στους Καυκάσιους πληθυσμούς (70%-90%) (Alvesalo et al. 1975; Scott 1980) έχει βρεθεί αρκετά υψηλότερη από αυτή στους πληθυσμούς της Άπω Ανατολής (25%-60%) (Hsu et al. 1997; Kirthiga et al. 2016), ενώ στους πληθυσμούς με προέλευση από την Αφρική είναι

ενδιάμεση. Η εκδήλωση του γνωρίσματος φαίνεται να υπακούει σε ισχυρό γενετικό έλεγχο (Kolakowski et al. 1980; Nichol 1989). Στην παρούσα μελέτη η επικράτηση του φύματος Carabelli είναι συμβατή με την Ευρωπαϊκή προέλευση των υπό μελέτη πληθυσμών.

Ιδιαίτερο γνώρισμα ανάμεσα στα ευρήματα της οδού Αγησάνδρου αποτελεί η παρουσία "μουμιοποιημένων αγγείων". Τα "μουμιοποιημένα αγγεία" ανευρίσκονται πρακτικά σε κάθε οστικό θραύσμα, διέρχονται ανάμεσα στους χώρους της σπογγώδους ουσίας κατά τις μεταφύσεις των μακρών οστών διατρέχοντας τις οστικές επιφάνειες, τον μυελικό αυλό ή το εσωτερικό του οστικού φλοιού. Μακροσκοπικά, τα "μουμιοποιημένα αγγεία" αναγνωρίζοναι από το πρότυπο έκφυσης και κατανομής των κλάδων τους καθώς και από ειδικά γνωρίσματα, όπως η παρουσία τοιχωματικών διογκώσεων με διαμόρφωση μονοφυών ή διφυών βαλβίδων. Χαρακτηριστικά παραδείγματα αποτελούν τα κάτω φατνιακά αγγεία, η έσω ακουστική αρτηρία με τους κλάδους της, το σύστημα αιμάτωσης της κεφαλής του μηριαίου και οι περιμετρικοί αγγειακοί κλάδοι στο εσωτερικό του μυελικού αυλού.

Η "μουμιοποίηση" που αφορά ειδικά στα αγγεία πιθανώς δεν αποτελεί ταφονομική μεταβολή. Δυνητικά έλαβε χώρα στον ζώντα οργανισμό και συνδέεται με την παθοφυσιολογία της δρεπανοκυτταρικής νόσου. Υποθέτουμε ότι η εκδήλωση της αγγειοαποφρακτικής παθολογίας στα "αγγεία των αγγείων" (*vasa vasorum*) οδηγεί στην εγκατάσταση βραδείας, μακρόχρονης υποξίας με αποτέλεσμα την ισχαιμική βλάβη στα τοιχώματα των αγγείων που τελικά μουμιοποιούνται. Η βιβλιογραφική αναζήτηση ανάλογου φαινομένου ανέδειξε την οντότητα της ιδιοπαθούς σκλήρυνσης των μεσεντερίων φλεβών κατά την οποία χημικοί ή φαρμακευτικοί παράγοντες πιθανώς διαμεσολαβούν την χρόνια ισχαιμική βλάβη και την μουμιοποίηση του φλεβικού αγγειακού τοιχώματος

(Chang 2007). Η διερεύνηση της παλαιοπαθολογικής βιβλιογραφίας δεν ανέδειξε αναφορά ανάλογων ευρημάτων.

Η διερεύνηση των εκδηλώσεων οστεοαρθρίτιδας αποτέλεσε σημαντικό κεφάλαιο της μελέτης του υλικού της Ρόδου. Η συχνότητα των αλλοιώσεων οστεοαρθρίτιδας κατά την βραχιόνια κεφαλή και κατά την μηριαία κεφαλή στον πληθυσμό της οδού Αγησάνδρου εμφανίζει στατιστικά σημαντική υπεροχή συγκριτικά με τον πληθυσμό του Αγίου Σπυρίδωνα. Τα παραπάνω ευρήματα ερμηνεύονται σε συνάρτηση με το φάσμα των παρατηρήσεων από τον πληθυσμό της οδού Αγησάνδρου ως εκδηλώσεις των χρόνιων επιπλοκών της δρεπανοκυτταρικής νόσου που αφορούν στην παθολογία των αρθρώσεων (Espinoza et al. 1974). Εξάλλου, απεικονιστικά ευρήματα συμβατά με οστεονέκρωση και καθίζηση των επιφύσεων αναδεικνύονται συχνά στο υλικό της οδού Αγησάνδρου με τάση επικράτησης κατά την κεφαλή των βραχιονίων, των μηριαίων και των μεταταρσίων οστών. Η βιβλιογραφία επισημαίνει την παθολογία των αρθρώσεων στην δρεπανοκυτταρική νόσο. Πρώιμα σημεία καταστροφής του αρθρικού χόνδρου καθώς και αλλοιώσεις κατά το υποχόνδριο οστό με συνοδό χρόνια φλεγμονή του αρθρικού υμένα έχουν παρατηρηθεί σε ασθενείς με δρεπανοκυτταρική νόσο (Schumacher et al. 1977). Σε μια περισσότερο πρόσφατη μελέτη, οστεονέκρωση της κεφαλής του βραχιονίου αναφέρεται στο 32,5% των ασθενών με δρεπανοκυτταρική νόσο. Ανάμεσα στους ασθενείς της μελέτης αυτής με επώδυνα συμπτώματα, αλλοιώσεις δευτεροπαθούς οστεοαρθρίτιδας εμφάνισε ποσοστό 30% (Hernigou et al. 1998).

Η οστεοαρθρίτιδα της δρεπανοκυτταρικής νόσου πιθανώς σχετίζεται με τον σχηματισμό οστικών εμφράκτων με εντόπιση στον υποχόνδριο οστό ή εντόπιση σε άλλη θέση με ανατομική εγγύτητα προς το όργανο της άρθρωσης και την ανάπτυξη

περιαρθρικών συλλογών, συστοίχως. Η μόλυνση τέτοιων συλλογών ή/και η διαταραχή της φυσιολογικής γεωμετρίας των επιφύσεων αποτελούν πιθανούς μηχανισμούς ανάπτυξης οστεοαρθρίτιδας στους ασθενείς με δρεπανοκυτταρική νόσο (Aguilar et al. 2005; Almeida & Roberts 2005).

Η εκδήλωση οστεονέκρωσης/ανατομικής παραμόρφωσης κατά τις επιφύσεις στην δρεπανοκυτταρική νόσο αφορά με σειρά φθίνουσας συχνότητας την κεφαλή του μηριαίου, την κεφαλή του βραχιονίου, τις επιφύσεις των οστών κατά την άρθρωση του γόνατος και τις μικρές αρθρώσεις των άκρων (Golding et al. 1959; Sebes 1989; Smith 1993; Almeida & Roberts 2005; Ejindu et al. 2007). Ο επιπολασμός της οστεονέκρωσης αναφορικά με την βραχιόνια και την μηριαία κεφαλή έχει βρεθεί περίπου 6% και 10%, αντίστοιχα, σε μελέτες ασθενών με δρεπανοκυτταρική νόσο (Milner et al. 1991; Smith 1991; Milner at al. 1993). Ειδικότερα, ως προς την οστεονέκρωση της κεφαλής του βραχιονίου η συχνότητα αυξάνεται συνεχώς με την ηλικία: 2,7% στους ασθενείς ηλικίας κάτω από 25 έτη, 9,7% για τους ασθενείς ηλικίας 25-34 ετών και 19,8% για τους ασθενείς ηλικίας 35 ετών και άνω. Η συχνότητα της οστεονέκρωσης βρέθηκε υψηλότερη (6%) ανάμεσα στους ασθενείς με ομόζυγη δρεπανοκυτταρική αναιμία ($\beta^S/\beta^S$) και ακολούθησαν οι ασθενείς με γονοτύπους $\beta^S/\beta^0$ (5,7%), $\beta^S/\beta^C$ (4,6%) και $\beta^S/\beta^+$ (3,6%). Το ποσοστό οστεονέκρωσης της μηριαίας κεφαλής βρέθηκε 41% ανάμεσα σε ενηλίκους με δρεπανοκυτταρική νόσο όταν κατά την απεικονιστική ανάλυση υιοθετήθηκε η μέθοδος του μαγνητικού συντονισμού (Steiner et al. 1990; Ware et al. 1991). Η αμφοτερόπλευρη προσβολή αναφέρεται να αφορά στο 50% και στο 75% των περιπτώσεων οστεονέκρωσης της μηριαίας και της βραχιόνιας κεφαλής, αντίστοιχα (Milner et al. 1991; Milner at al. 1993). Η συνεκδήλωση από την βραχιόνια και την μηριαία κεφαλή του φαινομένου της οστεονέκρωσης αναφέρεται με συχνότητα μεταξύ

44% και 67% (Chung & Ralston 1971; Milner et al. 1993). Η εντόπιση και η έκταση των βλαβών διαφοροποιούνται από αυτές στην οστεονέκρωση άλλης αιτιολογίας και εμφανίζονται ανεξάρτητες από το πρότυπο μηχανικής φόρτισης της κεφαλής (Almeida et al. 2005).

Ο παθοφυσιολογικός μηχανισμός της οστεονέκρωσης των επιφύσεων δεν έχει πλήρως διευκρινισθεί. Σύμφωνα με την επικρατέστερη εκδοχή, η παραμονή υπερπλαστικού ερυθροποιητικού μυελού στις επιφύσεις των οστών οδηγεί στην αύξηση της ενδοστικής πίεσης, επιβράδυνση της αιματικής ροής και δημιουργία συνθηκών ισχαιμίας ή σχηματισμό οστικών εμφράκτων, συστοίχως. Τα ανατομικά χαρακτηριστικά των επιφύσεων επιβάλλουν σχετικά περιορισμένη αιματική παροχή ώστε όταν αυτή αναστέλλεται περαιτέρω οι επιφύσεις καθίστανται ευάλωτες στην ισχαιμική νέκρωση η οποία συνήθως εξελίσσεται βραδέως κάτω από συνθήκες χρόνιας υποξίας ή συνιστά οξεία επιπλοκή που ακολουθεί  την εκδήλωση αγγειοαποφρακτικού επεισοδίου (Moseley et al. 1966; Reynolds et al. 1973).

Στον πληθυσμό του Αγίου Σπυρίδωνα, η κατανομή των αλλοιώσεων οστεοαρθρίτιδας μεταξύ των μεγάλων αρθρώσεων των άκρων αναδεικνύει προσβολή, κατά φθίνουσα σειρά συχνότητας, των διαρθρώσεων του αγκώνα, του γόνατος, του ισχίου, του ώμου, και της αστραγαλοκνημικής. Η κατανομή αυτή, αναφορικά με το κάτω άκρο, συμπίπτει ιεραρχικά με τα αποτελέσματα σύγχρονων επιδημιολογικών μελετών κατά τις οποίες η οστεοαρθρίτιδα του γόνατος εμφανίζει τιμές συχνότητας γύρω στο 15% του ενήλικου πληθυσμού στις χώρες της Ευρώπης και σε Ευρωπαϊκής προέλευσης πληθυσμούς της Βορελιου Αμερικής (Verbrugge 1995; Felson et al. 2000), η οστεοαρθρίτιδα του ισχίου εμφανίζει τιμές επικράτησης 3%-6% σε Καυκάσιους

πληθυσμούς (Dagenais et al. 2009), ενώ η προσβολή της αστραγαλοκνημικής διάρθρωσης φαίνεται εξαιρετικά σπάνια και συνδέεται ισχυρά με ιστορικό τραυματισμού της άρθρωσης (Huch et al. 1997; Saltzman et al. 2005).

Η κατανομή των ευρημάτων οστεοαρθρίτιδας αναφορικά με τις μεγάλες αρθρώσεις του κάτω άκρου (γόνατα και ισχία), επιβεβαιώνεται στις περισσότερες παλαιοπαθολογικές μελέτες (Jurmain 1980; Waldron 1991; Pietrusewsky et al. 1997; Bridges 1991). Συνολικά, η χαμηλή συχνότητα προσβολής της άρθρωσης του ισχίου αποτελεί ευρύτερη διαπίστωση των παλαιοπαθολογικών μελετών και αποδίδεται στην ισχυρή συσχέτιση της νόσου με την ηλικία και το γενικά χαμηλό προσδόκιμο ζωής των πληθυσμών της αρχαιότητας (Jurmain & Kilgore 1995), ενώ η συχνότητα προσβολής περιφερικών αρθρώσεων, όπως το γόνατο και ο αστράγαλος, εμφανίζει σημαντικές διαφορές ανάμεσα σε διαφορετικές μελέτες και αποδίδεται στην διαφοροποίηση των διαφορετικών πληθυσμών ως προς την δραστηριότητα (Bridges 1991; Jurmain & Kilgore 1995). Εξάλλου, η σύγχρονη επιδημιολογική έρευνα έχει αναδείξει ισχυρή συσχέτιση της οστεοαρθρίτιδας του γόνατος με την φυσική δραστηριότητα (επαγγελματική ή αθλητική) και της οστεοαρθρίτιδας του αστραγάλου με ιστορικό τραυματισμού της άρθρωσης (Huch et al. 1997; Saltzman et al. 2005).

Στον πληθυσμό του Αγίου Σπυρίδωνα οι αλλοιώσεις οστεοαρθρίτιδας εμφανίζονται με υψηλότερη συχνότητα κατά το άπω άκρο του βραχιόνιου οστού ανάμεσα στις αρθρώσεις των άκρων. Αντίθετα, σύμφωνα με επιδημιολογικές μελέτες η άρθρωση του αγκώνα αποτελεί σπάνια θέση εκδήλωσης της οστεοαρθρίτιδας (Goodfellow & Bullough 1967), ενώ τυπικά η διάγνωση αφορά σε άνδρες μέσης ηλικίας με ιστορικό

χειρονακτικής επαγγελματικής απασχόλησης (Bovenzi et al.1987; Buckwalter 2003; Buckwalter & Brown 2004; Debono et al. 2004; Rossignol et al. 2005).

Η προσβολή της κατ' αγκώνα διάρθρωσης εμφανίζεται με άλλοτε υψηλή (Jurmain 1990; Bridges 1991; Jurmain & Kilgore 1995; Lieverse et al. 2007) και άλλοτε χαμηλή συχνότητα (Jurmain 1980; Lieverse et al. 2007) σε σκελετικούς πληθυσμούς της αρχαιότητας. Συχνά, η επικράτηση των αλλοιώσεων οστεοαρθρίτιδας στη θέση αυτή έχει αποτελέσει την αφετηρία για την διατύπωση υποθέσεων που αφορούν στην κατανομή των δραστηριοτήτων και την διαφοροποίηση των ρόλων ανάμεσα στα άτομα των πληθυσμών αυτών (Jurmain 1980; Bridges 1991; Jurmain & Kilgore 1995; Lieverse et al. 2007). Ωστόσο, η ανάπτυξη τέτοιων προεκτάσεων αντιμετωπίζεται με σκεπτικισμό καθώς παραβλέπει αφενός την πολυπαραγοντική αιτιολογία της οστεοαρθρίτιδας και αφετέρου υιοθετεί παραδοχές που δεν τεκμηριώνονται ικανοποιητικά από την ιστορική/αρχαιολογική έρευνα. Εξάλλου, η επικράτηση των αλλοιώσεων οστεοαρθρίτιδας κατά τον αγκώνα πιθανώς υποεκτιμάται στους σύγχρονους πληθυσμούς. Η παρουσία εκφυλιστικών αλλοιώσεων στον αγκώνα διαπιστώνεται ήδη από την πρώϊμη εφηβεία σε μελέτες που έχουν πραγματοποιηθεί σε νεκροτομικό υλικό (Goodfellow & Bullough 1967). Αντίθετα, η παλαιοπαθολογική διάγνωση έχει αυξημένη ευαισθησία ως προς την αναγνώριση αλλοιώσεων που δεν ανιχνεύονται κατά τον ακτινολογικό έλεγχο στο ζώντα, ή/και είναι μη ειδικές για τη νόσο και δεν αξιολογεί την παράμετρο του πόνου ή άλλες παραμέτρους της συμπτωματολογίας της νόσου (Debono et al. 2004).

Η ύπαρξη αιτιολογικής σχέσης ανάμεσα στις εκδηλώσεις οστεοαρθρίτιδας και σε παράγοντες φυσικής δραστηριότητας είναι περισσότερο πιθανή κατά την αστραγαλοκνημική διάρθρωση, θέση για την οποία η προσβολή είναι εξαιρετικά σπάνια

και εμφανίζει ισχυρή συσχέτιση με ιστορικό τραυματισμού (Huch et al. 1997; Saltzman et al. 2005). Στον πληθυσμό του νεκροταφείου του Αγίου Σπυρίδωνα, καταγράφονται δύο περιπτώσεις οστεοαρθρίτιδας αστραγάλου, εκ των οποίων η μία αφορά σε νεαρό σκελετό με εκδηλώσεις καταπόνησης από τα οστά της κνήμης.

Στην παρούσα μελέτη, οι αλλοιώσεις οστεοαρθρίτιδας αξιολογούνται κατά τις κυρτές αρθρικές επιφάνεις, καθώς αλλοιώσεις που συνδέονται με την φυσιολογική διαδικασία γήρανσης της άρθρωσης εκδηλώνονται σαφέστερα στις κατ' ώμο και κατ' ισχίο διαρθρώσεις κατά την κοίλη αρθρική επιφάνεια της ωμογλήνης και κοτύλης, αντίστοιχα, και περιλαμβάνουν ανωμαλίες του περιγράμματος των αρθρικών επιφανειών (Jurmain 1980). Η συχνότητα της οστεοαρθρίτιδας κατά την κεφαλή του βραχιονίου και του μηριαίου οστού ελέγχεται σε στατιστικά σημαντικό βαθμό υψηλότερη στον πληθυσμό της οδού Αγησάνδρου, σε σύγκριση με αυτόν του Αγίου Σπυρίδωνα.

Στο νεκροταφείο της οδού Αγησάνδρου παρατηρήθηκε υπεροχή αναφορικά με την συχνότητα εμφάνισης, τον αριθμό και τις διαστάσεις των εμβόλιμων (Βορμιανών) οστών. Η ερμηνεία αυτού του ευρήματος δεν είναι προφανής. Ο οικογενειακός χαρακτήρας του νεκροταφείου της οδού Αγησάνδρου ή/και η ευρύτατη παθολογία που εκδηλώνεται στο σκελετικό υλικό υποδηλώνει κοινούς γενετικούς χαρακτήρες ή/και παθοφυσιολογικές διαταραχές που δυνητικά συσχετίζονται με τα παραπάνω μορφολογικά γνωρίσματα (Tewari et al. 1982).

Η συχνότητα εμφάνισης των οστών των Ίνκα διαφέρει σημαντικά ανάμεσα σε διαφορετικούς πληθυσμούς. Σε πρόσφατη μελέτη διαπιστώθηκε υπεροχή στην συχνότητα εμφάνισης του γνωρίσματος στους πληθυσμούς του Νέου Κόσμου καθώς και σε απομονωμένους πληθυσμούς της Ασιατικής ηπείρου, σε αντιδιαστολή με αυτή στους

Ευρωπαϊκούς πληθυσμούς (Hanihara & Ishida 2001). Οι γενετικές παράμετροι πιθανότατα συσχετίζονται με την επικράτηση του γνωρίσματος σε ορισμένες πληθυσμιακές ομάδες. Άλλωστε, η επιβεβαίωση ιατρονομικών γνωματεύσεων που αφορούν στον έλεγχο δεσμών αίματος δέχεται τα οστά των Ίνκα ως συγκλίνουσες ενδείξεις υπέρ των θετικών σχετικών αποφάνσεων (Purkait & Chandra 1989; Badkur et al. 2011). Ωστόσο, η κληρονομικότητας των οστών των Ίνκα δεν έχει διερευνηθεί ικανοποιητικά.

Εξάλλου, η παρουσία των οστών των Ίνκα περιγράφεται ανάμεσα στις εκδηλώσεις που αφορούν σε διαταραχές της βιοχημείας του οστίτη ιστού και απαντούν στην ατελή οστεογένεση και σε συναφή σύνδρομα (Plotkin 2004). Επίσης, συσχετίζονται με συνθήκες διάτασης της σκληράς μήνιγγας, όπως κατά την ανάπτυξη υδροκεφάλου, την πρόωρη σύγκλιση των κρανιακών ραφών και την εφαρμογή τεχνητής παραμόρφωσης του κρανίου (Bellary et al. 2013).

Ένα ακόμη ενδιαφέρον στοιχείο αποτελεί το κρανιακό εύρημα κρανιακό ΔΩΡ2 Σ4Γ, στο οποίο η απεικονιστική ανάλυση με οριζόντια υπολογιστική τομογραφία αναδεικνύει οστικές αλλοιώσεις συμβατές με το τυπικό σύμπλεγμα των απεικονιστικών ευρημάτων που απαντούν κατά τον έλεγχο των μηνιγιωμάτων γενικά και των ενδοστικών μηνιγγιωμάτων ειδικότερα, αν και δεν επιτρέπουν την ειδική διάγνωση των τελευταίων (Azar-Kia et al.1974; Geoffray et al. 1984; Arana et al. 1996; Daffner et al. 1998; Lang et al. 2000; Muzumdar et al. 2001; Weber & Czarnetzki 2002; Tokgoz et al. 2005; McGuire et al. 2007). Τα απεικονιστικά ευρήματα των μηνιγγιωμάτων γενικά δεν είναι παθογνωμονικά. Η ακτινολογική εικόνα μπορεί να είναι αμφιλεγόμενη και η ερμηνεία της δυσχερής (Arana & Martí-Bonmatí 1999; Bassiouni et al. 2006). Η διαφορική διάγνωση των μηνιγγιωμάτων περιλαμβάνει φάσμα νοσημάτων με απεικονιστικά ευρήματα από το

κρανίο που αφορούν σε εστιακές βλάβες με οστεοβλαστικούς χαρακτήρες (Mitra et al. 2016). Ανάμεσα σε αυτά περιλάμβάνονται η ινώδης δυσπλασία (Arana & Martí-Bonmatí 1999; DiCaprio & Enneking 2005), η νόσος Paget στα αρχικά στάδια (Cortis et al. 2011), το οστέωμα της έσω κρανιακής πλάκας (Arana & Martí-Bonmatí 1999; Amaral et al. 2003; Willatt & Quaghebeur 2004) και η μεταστατική νόσος με εντόπιση στα κρανιακά οστά (Arana & Martí-Bonmatí 1999; Mitsuya et al. 2011).

Η διάκριση ανάμεσα στο πρωτοπαθές και το δευτεροπαθές ενδοστικό μηνιγγίωμα προϋποθέτει την διαπίστωση ή όχι της παρουσίας πρωτοπαθούς όγκου του εκεφάλου. Η προϋπόθεση αυτή δεν μπορεί να ικανοποιηθεί σε σκελετικά ευρήματα στα οποία οι μαλακοί ιστοί απουσιάζουν. Τα δευτεροπαθή ενδοστικά μηνιγγιώματα αναπτύσσονται μετά την εγκατάσταση μεταστάσεων με αφετηρία σε ενδο-εγκεφαλικούς όγκους ή μετά φυσική επέκταση των τελευταίων στα αντίστοιχα οστά (Ammirati et al. 1990; McGuire et al. 2007).

Η συχνότητα της δευτερογενούς επέκτασης μηνιγγιωμάτων του εγκεφάλου εκτιμάται στο 20% αυτών των όγκων, ωστόσο αφορά κύρια στον προσωπικό σκελετό, με την συμμετοχή των κρανιακών οστών να βρίσκεται περίπου στο 1% των παραπάνω περιπτώσεων (McGuire et al. 2007). Εξάλλου, πρωτοπαθή ενδοστικά μηνιγγιώματα μπορεί να χορηγούν ενδοκρανιακές συνιστώσες (Azar-Kia et al. 1974; Anegawa et al. 1999).

Η υπερόστωση αποτελεί τυπική συνοδό εκδήλωση των μηνιγγιωμάτων η οποία αφορά στο 59% των δημοσιευμένων περιπτώσεων (Tokgoz et al. 2005). Η απεικόνιση με σύγχρονες μεθόδους αναδεικνύει τις παραμέτρους της διεύρυνσης της διπλόης και της σκληρυντικής εικόνας που αφορά στην έξω και έσω πλάκα (Azar-Kia et al. 1974). Η

υπερόστωση στα μηνιγγιώματα του εγκεφάλου εκδηλώνεται με επίπτωση που εκτιμάται μεταξύ 4%-44% (Gold et al. 1969). Αντίθετα, η υπερόστωση που συνοδεύει τα “en plaque” μηνιγγιώματα είναι εκσεσημασμένη και απαντά με σταθερά υψηλότερη συχνότητα, μεταξύ 40%-60%. Ο υποκείμενος μηχανισμός αφορά στην οστεοβλαστική απόκριση των κρανιακών οστών που έχουν προσβληθεί από νεοπλασματικά κύτταρα δια της οδού των Αβερσίων σωλήνων (Cushing 1922). Έτσι, η απόκριση του οστίτη ιστού πέριξ της εστίας της βλάβης αποτελεί μέρος της νεοπλασματικής εξεργασίας, καθώς επάγεται από τον αποικισμό των παρακείμενων οστών από νεοπλασματικά κύτταρα. Άλλες ερμηνείες του φαινομένου αποδίδουν τον ρόλο του οστεοβλαστικού ερεθίσματος στην διαταραχή της αιματικής παροχής που συνδέεται με την ανάπτυξη του όγκου (Kim et al. 1987). Στο εύρημα της Ρόδου, η οριζόντια υπολογιστική τομογραφία αναδεικνύει μονήρη ενδοδιπλοϊκή βλάβη με οστεοβλαστικούς χαρακτήρες και εντόπιση κατά το οπίσθιο όριο του μετωπιαίου οστού. Τα ενδοστικά μηνιγγιώματα αναδεικνύονται τυπικά σαν μονήρεις, οστεοβλαστικές εστιακές βλάβες με συνηθέστερη εντόπιση στα οστά του κρανίου (68%) κύρια στη μετωποβρεγματική χώρα (Kim et al. 1987; McGuire et al. 2007). Η υπερόστωση στο κρανίο της Ρόδου είναι μαζική και υποδηλώνει μακρόχρονη εξέλιξη, συμβατή με τη βραδεία ανάπτυξη που χαρακτηρίζει τα καλοήθη ενδοστικά μηνιγγιώματα (Azar-Kia et al. 1974).

Στο εύρημα της Ρόδου η συσχέτιση της βλάβης με την στεφανιαία ραφή είναι σαφής και ειδική, ενώ δεν ελέγχονται απεικονιστικά ευρήματα συμβατά με κρανιακό τραύμα. Η συσχέτιση των μηνιγγιωμάτων με τις κρανιακές ραφές αναφέρεται στην βιβλιογραφία με συχνότητα μεταξύ 8%-60% (Ito et al. 1992; Lang et al. 2000; Al-Khawaja et al. 2007), ενώ η συσχέτιση γενικά με το κρανιακό τραύμα είναι αμφιλεγόμενη και

πιθανώς αντιπροσωπεύει μεθοδολογικό σφάλμα (Schiffer at al. 1985; Barnett et al. 1986; Walters et al. 1994).

Καθώς δεν αναδεικνύεται εστιακή λυτική βλάβη μεταξύ των απεικονιστικών ευρημάτων της οριζόντιας υπολογιστικής τομογραφίας δημιουργούνται ερωτηματικά αναφορικά με την εστία ανάπτυξης του ενδοστικού όγκου στο κρανίο της Ρόδου. Σχετική με τα παραπάνω είναι περιγραφή περίπτωσης ενδοστικού μηνιγγιώματος του κρανίου που αφορά σε διάχυτη ανάπτυξη του όγκου μεταξύ των χώρων της διπλόης (Muzumdar et al. 2001). Η κάμψη κατά το πρόσθιο όριο του βρεγματικού οστού εντός του μέσου κρανιακού βόθρου που εκδηλώνεται συστοίχως προς τη βλάβη, αποτελεί τυπικό εύρημα των μηνιγγιωμάτων γενικά (Geoffray et al. 1984; Budhdeo et al. 2011). Οι οστεοβλαστικές αλλοιώσεις της ενδοκράνιας επιφάνειας στο κρανίο της Ρόδου αποτελούν ευρήματα συμβατά με τη διάγνωση του ενδοστικού μηνιγγιώματος. Η παρουσία ανωμαλιών επιφάνειας κατά την έσω πλάκα αποτελεί το κύριο κριτήριο στην διαφορική διάγνωση των ενδοστικών μηνιγγιωμάτων, και των μηνιγγιωμάτων γενικά, από την ινώδη δυσπλασία (Arana & Martí-Bonmatí 1999; Mitra et al. 2016). Σε αντίθεση με την παρουσία πολυάριθμων προσεκβολών της έσω πλάκας που αφορούν στα μηνιγγιώματα γενικά (Arana et al. 1996; Weber & Czarnetzki 2002; Tokgoz et al. 2005), τα οστεοειδή οστεώματα της έσω πλάκας εκδηλώνουν ομαλό περίγραμμα και ομοιογενή μορφολογία (Arana & Martí-Bonmatí 1999; Amaral et al. 2003; Budhdeo et al. 2011). Τέλος, στις περιπτώσεις κρανιακών οστικών μεταστάσεων, ο βαθμός υπερόστωσης είναι περιορισμένος ενώ τυπικά συνυπάρχουν εκδηλώσεις οστικής καταστροφής (McWhorter et al. 1976; Arana et al. 1996; Mitsuya et al. 2011).

Παρεκτόπιση και απώλεια της φυσιολογικής συνάφειας των μηνιγγικών αρτηριών με τα υπερκείμενα κρανιακά οστά απαντά στις περιπτώσεις ενδοστικών μηνιγγιωμάτων με ανάπτυξη επισκληρίδιας συνιστώσας (Azar-Kia et al. 1974; Geoffray et al. 1984; Oka et al. 1989; Al-Khawaja et al. 2007). Στο κρανίο της Ρόδου, οι κλάδοι της μηνιγγικής αρτηρίας υποσημαίνονται σαφώς στην ενδοκράνια επιφάνεια.

Εξάλλου, τα ενδοστικά μηνιγγιώματα εμφανίζουν μεγαλύτερη συχνότητα εξαλλαγής από τους αντίστοιχους ενδοεγκεφαλικούς όγκους (Husaini 1970; Younis & Sawaya 1992; Partington et al. 1995). Στο κρανίο της Ρόδου δεν αναγνωρίσαμε σαφή σημεία οστικής καταστροφής. Ωστόσο, ελέγχεται απεικονιστικά οστεοσκληρυντική αλλοίωση που αφορά στα ρινικά οστά και επιβεβαιώνεται μακροσκοπικά ως μικρή περιοχή με χαρακτηριστικά οστικής αναγέννησης.

Τα ενδοστικά μηνιγγιώματα εκδηλώνονται με αναλογία περίπου 1:1 ανάμεσα στα δύο φύλα και με επίπτωση που εμφανίζει δύο κορυφές, αντίστοιχα προς την 2η και τις ύστερες (6η και 7η) δεκαετίες της ζωής (Lang et al. 2000). Ο προσδιορισμός της βιολογικής ηλικίας στο κρανίο της Ρόδου είναι συμβατός με την πρώιμη εκδήλωση ενδοστικού μηνιγγιώματος ενώ ο εξεσημασμένος χαρακτήρας της υπερόστωσης των κρανιακών οστών στον οποίο υποδηλώνεται η μακρόχρονη εξέλιξη του φαινομένου ενισχύει την παραπάνω εκδοχή. Τα ενδοστικά μηνιγγιώματα μπορεί να προκύψουν δευτεροπαθώς μετά από άμεση επέκταση των αντίστοιχων ενδοκρανιακών οντοτήτων. Η συνολική αξιολόγηση των ευρημάτων από το κρανίο της Ρόδου που αφορούν στην εντόπιση της οστεοβλαστικής αλλοίωσης στο μετωπιαίο οστό, την ειδική συσχέτιση με την στεφανιαία ραφή και τους δημογραφικούς χαρακτήρες που προκύπτουν από την ανθρωπολογική ανάλυση, υποδηλώνει την διάγνωση του πρωτοπαθούς ενδοστικού

μηνιγγιώματος. Το μηνιγίωμα “en plaque”, αποτελεί μορφολογικό υπότυπο των ενδοκρανιακών μηνιγγιωμάτων που διηθεί την σκληρά μήνιγγα και τα υπερκείμενα οστά, με απεικονιστικούς χαρακτήρες συμβατούς με τα ευρήματα που περιγράψαμε παραπάνω. Ωστόσο, η ισχυρή συσχέτιση αυτής της οντότητας με το γυναικείο φύλο και τις ύστερες δεκαετίες της ζωής την καθιστούν λιγότερο πιθανή διάγνωση για το εύρημα της Ρόδου.

Η παλαιοπαθολογική περιγραφή μηνιγγιωμάτων αφορά σε απολιθωμένο κρανίο *Homo steinheimensis* με ηλικία 365.000 ετών (Czarnetzki et al. 2003), σε ευρήματα της πρώτης Δυναστείας των Φαραώ (Rogers 1949), σε ευρήματα της προϊστορικής Αμερικής (Steinbock 1976), καθώς και σε ευρύ φάσμα πληθυσμών της αρχαιότητας (Brothwell 1967; Campillo 1991). Εν τούτοις, είναι αξιοσημείωτο ότι οι βιβλιογραφικές αναφορές ενδοστικών μηνιγγιωμάτων σε αρχαιολογικό υλικό είναι εξαιρετικά ολιγάριθμες (Weber & Czarnetzki 2002).

Αναζητήσαμε την παρουσία κομβιοειδών οστεωμάτων (button osteomas) στην εξωκράνια επιφάνεια των κρανιακών ευρημάτων από το νεκροταφείο του Αγίου Σπυρίδωνα. Στο υλικό της οδού Αγησάνδρου δεν πραγματοποιήθηκε ανάλογη αναζήτηση καθώς το διάχυτο ανομοιογενές ανάγλυφο στην επιφάνεια των κρανιακών ευρημάτων του πληθυσμού αυτού, που ερμηνεύονται ως εκδηλώσεις οστικών εμφράκτων στο έδαφος δρεπανοκυτταρικής νόσου, δεν επιτρέπει την εφαρμογή των διαγνωστικών μορφολογικών κριτηρίων για τα κομβιοειδή οστεώματα του κρανίου. Κομβιοειδή οστεώματα εντοπίστηκαν σε 5 κρανία από τον πληθυσμό των 92 συνολικά ενηλίκων σκελετών στον Άγιο Σπυρίδωνα που σημαίνει ότι ο επιπολασμός ήταν αρκετά υψηλός, τουλάχιστον 5,4%. Να σημειωθεί ότι η συχνότητα των όγκων αυτών στους σύγχρονους πληθυσμούς

αναδεικνύεται περί το 1% σε μελέτες που αφορούν σε νεκροτομικό υλικό (Ortner & Putschar 1981).

Τα κρανιακά οστεώματα απαντούν με μεγάλη συχνότητα σε αρχαιολογικούς πληθυσμούς με προέλευση στην προϊστορία και την ιστορική αρχαιότητα. Μελέτες σε χιλιάδες σκελετών που χρονολογούνται ανάμεσα στην προδυναστική περίοδο της Αιγύπτου και τη Ρωμαϊκή κατάκτηση της Μεσογείου, ανέδειξαν τους εν λόγω όγκους με συχνότητα 2,5% (Capasso 2005).

Στο σκελετικό υλικό του Αγίου Σπυρίδωνα βρέθηκε οστό ωμοπλάτης με συνεκδήλωση οστεοβλαστικών και οστεολυτικών βλαβών ενδεικτικών μεταστατικής νεοπλασματικής νόσου. Ο σκελετός αποτελεί την τρίτη κατά σειρά μετά το ήπαρ και τους πνεύμονες θέση μεταστάσεων (Bussard et al. 2008; Vassiliou et al. 2011; Yu et al. 2012). Τα δευτεροπαθή νεοπλάσματα των οστών είναι κατά πολύ συχνότερα από τους πρωτοπαθείς όγκους (Bussard et al. 2008; Vassiliou et al. 2011). Η οστική προσβολή γίνεται δια της αρτηριακής ή της φλεβικής οδού και λιγότερο συχνά ακολουθεί την άμεση διήθηση ιστού (Bussard et al. 2008). Οι επικρατέστερες εντοπίσεις των οστικών μεταστάσεων αφορούν στην σπονδυλική στήλη, την πύελο και τα εγγύς τμήματα των άκρων, ενώ σπάνια εμφανίζονται στα περιφερικά τμήματα του σκελετού (O'Sullivan et al. 2015). Οι οστικές μεταστάσεις γενικά διακρίνονται σύμφωνα με τα απεικονιστικά τους χαρακτηριστικά σε οστεοβλαστικές και οστεολυτικές (Roodman 2004). Γενικά, στην οστική μεταστατική νόσο εξελίσσονται ταυτόχρονα λειτουργίες οστικής απορρόφησης και οστικής παραγωγής. Ειδικότερα, παρατηρείται επιτάχυνση της οστικής απορρόφησης που συνοδεύεται με άλλοτε άλλου βαθμού οστική σύνθεση, ώστε προκύπτουν οστεοβλαστικού ή οστεολυτικού τύπου μεταστάσεις. Οι συχνότερες μορφές καρκίνου

τείνουν να χορηγούν οστεολυτικού τύπου μεταστάσεις πολύ συχνότερα από οστεοβλαστικές μεταστάσεις (Zheng et al. 2012). Ωστόσο, πολλοί ασθενείς με οστική μεταστατική νόσο εμφανίζουν μεικτές αλλοιώσεις. Περιπου 20% των ασθενών με καρκίνο του μαστού εμφανίζουν συνδυασμό οστεολυτικού και οστεοβλαστικού τύπου βλάβες (Coleman 2001). Αντίθετα, οι μεταστάσεις από τον προστάτη είναι σχεδόν πάντα οστοβλαστικές, ωστόσο και αυτές κατά κανόνα συνοδεύονται από βαθμό οστικής απορρόφησης (Coleman 2001; Logothetis & Lin 2005). Τα ολιγάριθμα οστά της ανασκαφικής ομάδας στην οποία εντάσσεται το εύρημα της Ρόδου δεν επιτρέπουν τον προσδιορισμό του φύλου και της ηλικίας του σκελετού στον οποίο αυτό αντιστοιχεί. Σύμφωνα με τα παραπάνω, στο εύρημα της Ρόδου είναι πιθανότερη η εκδήλωση οστικής μεταστατικής νόσου, με εντόπιση του πρωτογενούς όγκου στον μαστό ή τον προστάτη.

Οι περιπτώσεις καρκίνου που αφορούν σε σκελετικό υλικό της αρχαιότητας αποτελούν σπάνια ευρήματα. Η αύξηση της συχνότητας διαφόρων μορφών καρκίνου στους σύγχρονους πληθυσμούς, ιδιαίτερα στον ανεπτυγμένο κόσμο, αφορά στα τελευταία εκατό χρόνια και τις ραγδαίες μεταβολές στον τρόπο ζωής που διαμορφώθηκαν μετά την εκβιομηχάνιση. Η αύξηση του προσδόκιμου ζωής, η ανάπτυξη των πόλεων, η διαβίωση σε τεχνητό περιβάλλον και η μακρόχρονη έκθεση σε παράγοντες με καρκινογόνο δράση συνδέονται με την ραγδαία και θεαματική μεταβολή στην επίπτωση πολλών διαφορετικών μορφών καρκίνου στους σύγχρονους πληθυσμούς. Αντίθετα, στις διάφορες περιόδους της αρχαιότητας, η μόλυνση του οικιακού και του ευρύτερου περιβάλλοντος αφορούσε σε διαφοροποιημένο φάσμα καρκινογόνων παραγόντων. Επιπλέον, οι κακοήθεις εξεργασίες της αρχαιότητας πιθανώς εκδηλώνονταν με διαφοροποιημένα χαρακτηριστικά ώστε διαλάθουν της διάγνωσης με κριτήρια της σύγχρονης νοσολογίας (Capasso 2005).

Στο υλικό της οδού Αγησάνδρου η απεικονιστική ανάλυση επικεντρώνεται στα μικρά οστά των άκρων στα οποία κατεξοχήν αφορά η παθολογική απεικονιστική σημειολογία της δρεπανοκυτταρικής νόσου στην παιδική ηλικία. Συχνό εύρημα του απεικονιστικού ελέγχου στα μικρά οστά των άκρων αποτελούν οι γραμμές του Harris. Αν και δεν πραγματοποιήθηκε συστηματική ανάλυση του υλικού ως προς το γνώρισμα αυτό, οι γραμμές του Harris αναδεικνύονται κατά κανόνα σε φάλαγγες, μετακάρπια και μετατάρσια οστά στα οποία ελέγχονται διαταραχή της μορφολογίας και σημεία περιοστικής αντίδρασης, πάχυνση του φλοιού κατά την ενδοστική μοίρα και άλλοτε άλλου βαθμού στένωση του κεντρικού αυλού, παρουσία αποτιτανωμένων καταλοίπων εντός, λυτικές αλλοιώσεις κ.α. Η τάση επικράτησης του φαινομένου στον πληθυσμό της οδού Αγησάνδρου δυνητικά συσχετίζεται με επεισόδια οξείας νόσου, ένδεια διατροφικών παραγόντων, διαταραχές του μεταβολισμού και της σκελετικής ανάπτυξης, καθώς και με ψυχογενείς παραμέτρους που χαρακτηρίζουν τη φυσική ιστορία της δρεπανοκυτταρικής νόσου.

Η εμφάνιση των γραμμών του Harris αφορά συχνότερα στα μακρά οστά των άκρων και συνδέεται με επεισόδια αναστολής της κατά μήκος ανάπτυξης των οστών που αντιστοιχούν σε περιόδους νόσησης, υποσιτισμού, δυσμενών περιβαλλοντικών συνθηκών και ψυχογενούς stress (Harris 1931; Platt & Stewart 1962; McHenry 1968; Allison et al. 1974). Ακόμη, έχουν συνδεθεί με ορμονολογικές διαταραχές, παραλυτική νόσο και έκθεση σε βαρέα μέταλλα (Φώσφορο, Μόλυβδο, Βισμούθιο κ.α.) (Park 1964). Οι γραμμές του Harris δυνητικά αποτελούν “εγγραφή” στον σκελετό της αναστολής ή της επιβράδυνσης της φυσιολογικής ανάπτυξης και έχουν σημασία ως μη ειδικοί δείκτες φυσιολογικού stress (Alfonso-Durruty 2011). Ωστόσο, η συσχέτιση της παρουσίας των

γραμμών του Harris με φυσιολογικές διαταραχές δεν φαίνεται να είναι ισχυρή (Ozonoff 1970). Εξάλλου, η εμφάνιση των γραμμών του Harris αναφέρεται στην βιβλιογραφία ως φυσιολογική εκδήλωση της διαδικασίας ανάπτυξης, ιδιαίτερα κατά τις περιόδους επιτάχυνσης της ανάπτυξης όπως κατά την ήβη (Gindhart 1967; Alfonso-Durruty 2011; Miszkiewicz 2015). Επιπρόσθετα, οι γραμμές του Harris σχηματίζονται κατά την φάση επανάκαμψης της ανάπτυξης που ακολουθεί περιόδους αναστολής ή επιβράδυνσής της (Ozonoff 1970).

Μελετήσαμε την συχνότητα των καταγμάτων στους ενήλικους σκελετούς των δύο πληθυσμών της Ρόδου. Κρανιακά κατάγματα που αφορούν στην έξω πλάκα και στην διπλόη επικρατούν στον πληθυσμό του Αγίου Σπυρίδωνα, ενώ εμπιεστικά κατάγματα αναδείχθηκαν αποκλειστικά στον πληθυσμό της οδού Αγησάνδρου. Κατάγματα κατά τον μετακρανιακό σκελετό αφορούν σε κλείδες, πλευρές, ιερό, βραχιόνιο, κνημιαίο, μηριαίο, κερκιδικά και μετατάρσια οστά. Συχνότερα εμφανίζονται κατάγματα ραχιαίας μετατόπισης του άπω άκρου της κερκίδας. Τα κατάγματα στο υλικό της οδού Αγησάνδρου αφορούν σε πληθυσμό με σχετική επικράτηση των ηλικιών μεταξύ 17-35 έτη, ενώ ο προσδιορισμός της βιολογικής ηλικίας δεν είναι δυνατός στα επιμέρους ευρήματα με ενδείξεις κατάγματος. Ανάμεσα στις οξείες επιπλοκές της δρεπανοκυτταρικής νόσου περιλαμβάνονται τα κατάγματα ανεπάρκειας, με εντόπιση συχνότερα στα μακρά οστά των άκρων. Η ελάττωση της μηχανικής αντοχής των οστών συνδέεται με διαφορετικές εκδηλώσεις της νόσου: λέπτυνση του οστικού φλοιού υπό την επίδραση του υπερπλαστικού μυελού, νέκρωση του οστικού φλοιού που ακολουθεί τον σχηματισμό οστικών εμφράκτων ή/και την ανάπτυξη οστεομυελίτιδας, και διαταραχή του οστικού μεταβολισμού ή/και ένδεια

παραγόντων διατροφής (Middlemiss & Raper 1966; Bohrer 1970; Bohrer 1971; Bahebeck et al. 2002).

Παρατηρήθηκε υπεροχή στις εκδηλώσεις οστεοφύτωσης και οστεοαρθρίτιδας της σπονδυλικής στήλης κατά την αυχενική μοίρα στον πληθυσμό της οδού Αγησάνδρου. Αντίθετα, στον πληθυσμό του Αγίου Σπυρίδωνα επικράτηση των παραπάνω εκδηλώσεων παρατηρήθηκε στους σπονδύλους της οσφυϊκής μοίρας της σπονδυλικής στήλης. Η σπονδυλική στήλη αποτελεί κύρια θέση σχηματισμού οστικών εμφράκτων στην δρεπανοκυτταρική νόσο. Η έκταση και η βαρύτητα προσβολής της σπονδυλικής στήλης συσχετίζεται με την διάρκεια και βαρύτητα της νόσου (Reynolds 1977; Sadat-Ali 1993). Η προσβολή της σπονδυλικής στήλης είναι αποτέλεσμα της παραμονής και υπερπλασίας του ερυθρού μυελού που ευνοεί την οστική απορρόφηση κατά την δοκιδώδη μοίρα, την ισχαιμική νέκρωση ή/και την επιμόλυνση, την απώλεια της μηχανικής αντοχής του οστού και την παραμόρφωση των σπονδυλικών σωμάτων (Roger & Letts 1999). Ο σχηματισμός εμφράκτων στο εσωτερικό των μεσοσπονδυλίων δίσκων της αυχενικής και της οσφυϊκής μοίρας της σπονδυλικής στήλης πιθανώς έχουν διαφοροποιημένες συνέπειες αναφορικά με την εκδήλωση οστεοφύτωσης. Ο σχηματισμός εμφράκτων στο εσωτερικό των μικρών σε όγκο μεσοσπονδυλίων δίσκων της αυχενικής μοίρας της σπονδυλικής στήλης οδηγούν σε παραμορφώσεις και διαταραχή της λειτουργίας τους με συνέπεια την σύστοιχη ανάπτυξη οστεοφύτων της σπονδυλικής στήλης σε απώτερο χρόνο. Αντίθετα, οι μεγάλοι σε όγκο μεσοσπονδύλιοι δίσκοι της οσφυϊκής μοίρας της σπονδυλικής στήλης διατηρούν το σχήμα τους και τις μηχανικές τους ιδιότητες μετά τον σχηματισμό εμφράκτων στο εσωτερικό τους, με αποτέλεσμα να μην παρατηρούνται σύστοιχες αλλοιώσεις οστεοφύτωσης σε απώτερο χρόνο. Σημειώνεται ότι ο σχηματισμός εμφράκτων εντός των

μεσοσπονδυλίων δίσκων λαμβάνει χώρα κατά την παιδική ηλικία και στο διάστημα κατά το οποίο αυτοί υποδέχονται αιμάτωση Εξάλλου, η βραχύτερη διάρκεια ζωής στον πληθυσμό της οδού Αγησάνδρου δεν επέτρεψε την εξέλιξη της εκφυλιστικής νόσου με την πρόοδο της ηλικίας όπως αυτή εκδηλώνεται στους σκελετούς του Άγιου Σπυρίδωνα.

Συνοψίζοντας, στην παρούσα εργασία διερευνήθηκαν οι μακροσκοπικές και απεικονιστικές εκδηλώσεις παθολογίας από τα οστά και τα δόντια σε δύο ανασκαφικούς πληθυσμούς της Μεσαιωνικής πόλης της Ρόδου. Η μακροσκοπική ανάλυση της οδοντοφατνιακής παθολογίας αφορά σε: τερηδόνα, οδοντικά αποστήματα, απορρόφηση φατνίων, γραμμές υποπλασίας της αδαμαντίνης και διόγκωση των γνάθων ενώ η απεικονιστική ανάλυση αναδεικνύει αδρή δοκίδωση κατά το πρότυπο της “κλίμακας” και ευρήματατα οστεονέκρωσης από το σώμα των γνάθων. Η σκελετική παθολογία αφορά σε κρανιακά και μετακρανιακά ευρήματα και περιλαμβάνει μακροσκοπικές/απεικονιστικές εκδηλώσεις ενός ευρέος φάσματος νοσημάτων. Κρανιακό εύρημα που χρονολογείται με πιθανότητα τουλάχιστον 80% πριν από το 1493 με εκδηλώσεις επιφανείας κατά το πρότυπο της παθογνωμονικής μορφολογικής ακολουθίας caries sicca υποδηλώνει την παρουσία της αφροδίσιας σύφιλης στον γεωγραφικό χώρο της Μεσογείου νωρίτερα από την επαφή των Ευρωπαίων με το Νέο Κόσμο, πριν από την επιστροφή των πληρωμάτων του Κολόμβου. Η φυματίωση της σπονδυλικής στήλης με πολλαπλές εντοπίσεις τεκμηριώνεται στο παθογνωμονικό σύμπλεγμα ευρημάτων στα οποία περιλαμβάνονται η συνοστέωση των σπονδυλικών σωμάτων επάλληλων σπονδύλων με διατήρηση του μεσοσπονδύλιου διαστήματος στην αυχενική, θωρακική και οσφυϊκή μοίρα και η κυφωτική παραμόρφωση κατά τη θωρακοοσφυϊκή συμβολή. Το φάσμα της νεοπλασματικής νόσου περιλαμβάνει κομβιοειδή οστεώματα της εξωκράνιας επιφάνειας,

περίπτωση ενδοστικού μηνιγγιώματος και περίπτωση οστικής μεταστατικής νόσου. Πληθώρα εκδηλώσεων που αφορούν σε διαταραχή της εξωτερικής διαμόρφωσης και της εσωτερικής αρχιτεκτονικής των οστών είναι συμβατές με τις χρόνιες εκδηλώσεις της αιμολυτικής αναιμίας και τα οξέα συμβάματα της δρεπανοκυτταρικής νόσου, με εντόπιση στον μυελό ή/και τον οστικό φλοιό και επικράτηση κατά τα μακρά οστά του σκελετού και τα μικρά οστά των άκρων. Ειδικά στα τελευταία, τα απεικονιστικά ευρήματα σε σκελετούς μεταξύ 0,5-6 ετών υποδηλώνουν τις πρώιμες εκδηλώσεις της δακτυλίτιδας στους νεαρούς ασθενείς με δρεπανοκυτταρική νόσο. Παθογνωμονικά ευρήματα της δρεπανοκυτταρικής νόσου αφορούν στο ψηκτροειδές ή/και στιβαδωτό πρότυπο της διπλόης που αναδεικνύεται σε οβελιαίες και μετωπιαίες διατομές του μετωπιαίου και των βρεγματικών οστών, την καθίζηση “σαν σκαλοπάτι” με συμμετρική εκδήλωση κατά την άνω και κάτω σπονδυλική πλάκα επάλληλων θωρακικών σπονδύλων, καθώς και τα χαρακτηριστικά απεικονιστικά ευρήματα μυελικών εμφράκτων με κεντρική κατακόρυφη διάταξη εντός του μυελικού αυλού σε μακρά οστά των άκρων. Σημαντικός όγκος παρατηρήσεων αφορά στην εκφυλιστική νόσο των αρθρώσεων κατά τα μακρά οστά του σκελετού και τις αποφύσεις των σπονδυλικών σωμάτων, καθώς και την οστεοφύτωση της σπονδυλικής στήλης. Κατάγματα του κρανίου και του μετακρανιακού σκελετού καθώς και ευρήματα χρόνιας οστεομυελίτιδας και υποπεριοστικού αποστήματος υποδηλώνονται στις χαρακτηριστικές παραμέτρους εντόπισης, παραλλαγής του οστικού περιγράμματος και άλλοτε άλλου βαθμού επούλωσης. Τέλος, κακώσεις από καταπόνηση του σκελετού των κάτω άκρων τεκμηριώνονται σε ζεύγος κνημών με μακροσκοπικές αλλοιώσεις επιφανείας και απεικονιστικά ευρήματα συμβατά με το σύνδρομο καταπόνησης της έσω κνήμης.

Συνολικά, η ανάλυση των σκελετικών ευρημάτων της Μεσαιωνικής Ρόδου παρέχει τεκμήρια ευρείας παθολογίας που αφορά σε τραύμα, κακώσεις από καταπόνηση και εκφυλιστικές αλλοιώσεις από τον σκελετό καθώς και σε εκδηλώσεις από τα οστά μολυσματικών νοσημάτων, νεοπλασίας και κληρονομικών παθήσεων του φάσματος των κληρονομικών αιμολυτικών αναιμιών. Τόσο στα μακροσκοπικά όσο και τα απεικονιστικά ευρήματα της Ρόδου αναδεικνύονται πρωτότυπα ευρήματα που δεν μπορούν να παρατηρηθούν στο ζώντα. Αυτά αφορούν σε αλλοιώσεις επιφανείας και αρχιτεκτονικής των οστών που εκδηλώνονται σε περίπτωση συνδρόμου καταπόνησης της έσω κνήμης καθώς και σε εκδηλώσεις από το εκτεταμένο φάσμα επιπλοκών της δρεπανοκυτταρικής νόσου, στις οποίες περιλαμβάνονται το φαινόμενο της "μουμιοποίησης αγγείων" της οστικής κυκλοφορίας, και το στικτό πρότυπο "δίκην χιονονιφάδων" της σπογγώδους μοίρας κατά την απεικόνιση των φαλάγγων ή/και των μακρών οστών. Ακόμη, τα ευρήματα της Ρόδου παρέχουν πρωτογενή τεκμήρια της παρουσίας της δρεπανοκυτταρικής νόσου και της αφροδίσιας σύφιλης με σημασία στη διερεύνηση της ιστορικής διαδρομής των νόσων στον Ελλαδικό γεωγραφικό χώρο καθώς και την ευρύτερη περιοχή της νοτιοανατολικής Μεσογείου.

# Περίληψη


## Εισαγωγή

Η παλαιοπαθολογία αποτελεί διεπιστημονικό ερευνητικό πεδίο στο επίκεντρο του οποίου βρίσκεται η μελέτη των εκδηλώσεων παθολογίας σε ανθρώπινα σκελετικά κατάλοιπα με προέλευση στο προϊστορικό και ιστορικό παρελθόν και η διερεύνηση της φυσικής, ιστορικής και εξελικτικής διαδρομής των ανθρώπινων νοσημάτων.

## Υλικό και μέθοδοι

Συστηματικές έρευνες της τέταρτης Εφορίας Βυζαντινών Αρχαιοτήτων κατά την περίοδο 1985-1996 ανέδειξαν σημαντικά μνημεία της Βυζαντινής περιόδου της μεσαιωνικής πόλης της Ρόδου. Το Ανθρωπολογικό Μουσείο της Ιατρικής Σχολής του Εθνικού και Καποδιστριακού Πανεπιστημίου Αθηνών συμμετείχε στις εργασίες αποκάλυψης, συλλογής και ταξινόμησης του πλούσιου ανθρωπολογικού υλικού από το εσωτερικό Βυζαντινών ναών. Η παρούσα μελέτη αφορά σε δύο ανασκαφικούς πληθυσμούς οι οποίοι αναδείχθηκαν στον ναό του Αγίου Σπυρίδωνα (13ος-16ος αιώνας) και στο οικογενειακό παρεκκλήσιο της οδού Αγησάνδρου (12ος-14ος αιώνας). Ο προσδιορισμός των δημογραφικών παραμέτρων των δύο πληθυσμών πραγματοποιήθηκε σύμφωνα με προτυπωμένες ανθρωπολογικές μεθόδους. Η διερεύνηση των εκδηλώσεων παθολογίας από τα οστά πραγματοποιήθηκε με μακροσκοπικό έλεγχο, παρατήρηση με στερεοσκοπικό μικροσκόπιο, απεικονιστική ανάλυση με ακτίνες Χ και υπολογιστική τομογραφία.

**Αποτελέσματα**

Οι δύο σκελετικοί πληθυσμοί οι οποίοι αναδείχθηκαν στο ναό του Αγίου Σπυρίδωνα και στο νεκροταφείο της οδού Αγησάνδρου ανέδειξαν ελάχιστο αριθμό ατόμων 157 και 114 και αναλογίες ενηλίκων προς ανηλίκους σκελετούς 92/65 και 54/60, αντίστοιχα. Στην παρούσα μελέτη αναδείχτηκαν διαφορές ανάμεσα στους δύο ανασκαφικούς πληθυσμούς της Ρόδου που αφορούν στα δημογραφικά τους χαρακτηριστικά καθώς και στις εκδηλώσεις οστικών αλλοιώσεων και στην έκφραση σκελετικών δεικτών που συνδέονται με ευρύ φάσμα παθολογίας.

Διαπιστώθηκε ότι η κατά ηλικία κατανομή διέφερε μεταξύ των πληθυσμών των δύο νεκροταφείων σε στατιστικά σημαντικό βαθμό ($p<0,001$). Συγκεκριμένα, η συχνότητα των νεαρών ενηλίκων ατόμων (<25 ετών) ήταν 3πλάσια στο νεκροταφείο της οδού Αγησάνδρου, σε σύγκριση με αυτή του Αγίου Σπυρίδωνα (61,7% έναντι 20%, αντίστοιχα, $p<0,001$). Στο ευρύ φάσμα της σκελετικής παθολογίας που απαντά σε εκτεταμένο σύνολο οστικών ευρημάτων και στον μεγαλύτερο αριθμό από τους τάφους της οδού Αγησάνδρου, υποδηλώνονται τα οξέα συμβάματα και οι χρόνιες επιπλοκές της δρεπανοκυτταρικής νόσου. Αλλοιώσεις της χρόνιας βαριάς αναιμίας που αφορούν σε διαταραχή της εξωτερικής διαμόρφωσης και της εσωτερικής αρχιτεκτονικής των οστών αποτελούν γενικευμένα γνωρίσματα του πληθυσμού της Αγησάνδρου που ελέγχονται μακροσκοπικά και επιβεβαιώνονται κατά τον απεικονιστικό έλεγχο των αντίστοιχων κρανιακών και μετακρανιακών ευρημάτων. Στον πληθυσμό της οδού Αγησάνδρου παρατηρήθηκαν 12 περιπτώσεις ανισοσκελίας (22,2%) έναντι μίας στον πληθυσμό του Αγ. Σπυρίδωνα (1,1%). Το μορφολογικό γνώρισμα της πορώδους υπερόστωσης (*cribra orbitalia*) αναγνωρίστηκε σε 11 από 29 κρανία (37,9%) στο νεκροταφείο της Αγησάνδρου ενώ στον

πληθυσμό του Αγ. Σπυρίδωνα σε 3 από 15 κρανία (20%). Στο νεκροταφείο της οδού Αγησάνδρου, το απεικονιστικό πρότυπο της στιβαδωτής διπλόης ελέγχθηκε στο σύνολο των ευρημάτων, στα οποία αντιπροσωπεύεται σε άνω του 50% η επιφάνεια του εγκεφαλικού κρανίου και τα οποία κατανέμονται ανάμεσα στις ηλικίες 2,5-5,5 έτη, ενώ σε ενήλικο κρανίο αναδείχθηκε μικτό στιβαδωτό/ψηκτροειδές πρότυπο διπλόης με εντόπιση στο βρεγματικό όγκωμα. Σε έτερο ενήλικο σκελετό αναδείχθηκε απεικονιστικά το εύρημα της κεντρικής καθίζησης "σαν σκαλοπάτι" σε επάλληλους σπονδύλους της θωρακικής μοίρας της σπονδυλικής στήλης. Η οστεοφύτωση και οστεοαρθρίτιδα της αυχενικής μοίρας της σπονδυλικής στήλης εκδηλώνονται με στατιστικά σημαντική υπεροχή στον πληθυσμό της οδού Αγησάνδρου ενώ η οστεοφύτωση και οστεοαρθρίτιδα της οσφυϊκής μοίρας της σπονδυλικής στήλης φαίνεται να εκδηλώνουν υπεροχή στο νεκροταφείο του Αγίου Σπυρίδωνα. Απεικονιστικά ευρήματα συμβατά με την εικόνα δακτυλίτιδας αφορούν στο σύνολο των νεαρών σκελετών της οδού Αγησάνδρου στους οποίους περιλαμβάνονται μικρά οστά των άκρων. Οστεονέκρωση κατά την κεφαλή των μεταταρσίων οστών τεκμηριώνεται μακροσκοπικά και κατά κανόνα απεικονιστικά σε 20 ενηλίκους σκελετούς (37%) ενώ κατά την κεφαλή των βραχιονίων οστών σε 6 από 16 σκελετούς και κατά την μηριαία κεφαλή σε 6 από 17 σκελετούς. Μακροσκοπικά, αλλοιώσεις αδρής/κατακερματισμένης επιφάνειας, λυτικές βλάβες του οστικού φλοιού και εστίες οστικής αναγέννησης απαντούν ευρέως στο υλικό της οδού Αγησάνδρου. Οστεοσκληρυντικές αλλοιώσεις κατά τον φλοιό, πρότυπο διάσχισης φλοιού, αποτιτανωμένα κατάλοιπα του μυελικού αυλού και μονήρη ή πολλαπλά μυελικά έμφρακτα αποτελούν διαδεδομένα απεικονιστικά ευρήματα από τον σκελετό των άκρων στο παραπάνω νεκροταφείο. Αγγεία του οστικού δικτύου που μακροσκοπικά εκδηλώνουν

χαρακτηριστικά μουμιοποίησης/αποτιτάνωσης αποτελούν επικρατές εύρημα στο Νεκροταφείο της οδού Αγησάνδρου, το οποίο δεν παρατηρήθηκε στο υλικό του Αγίου Σπυρίδωνα. Το ποσοστό των κρανίων με οδοντοφυΐα που εκδηλώνει γραμμές υποπλασίας της αδαμαντίνης ήταν 3,4 φορές υψηλότερο στο νεκροταφείο της οδού Αγησάνδρου από το νεκροταφείο του Αγίου Σπυρίδωνα (55,6% έναντι 16,4%, αντίστοιχα, $p<0,001$). Τα Βορμιανά (εμβόλιμα) οστά εκδηλώνουν στατιστικά σημαντική υπεροχή ως προς τη συχνότητα εμφάνισης, το μέγεθος και τον αριθμό ανά κρανίο μεταξύ των κρανίων της οδού Αγησάνδρου.

Η παθογνωμική για την τρεπονημική νόσο μορφολογική ακολουθία *caries sicca* διαπιστώθηκε σε κρανιακό εύρημα από το νεκροταφείο του Αγίου Σπυρίδωνα με χαρακτηριστικά ως προς την έκταση, την κατανομή και την βαρύτητα περισσότερο συμβατά με τη διάγνωση της αφροδίσιας σύφιλης. Το εύρημα χρονολογείται μεταξύ 1450-1480 με πιθανότητας 68,2% και δυνητικά παριστά τεκμήριο της παρουσίας της νόσου στην Ευρωπαϊκή ήπειρο, προγενέστερης της επιστροφής του Κολόμβου στα 1493 από τον Νέο Κόσμο.

Ευρήματα από τον Άγιο Σπυρίδωνα του σκελετού των κάτω άκρων εκδηλώνουν μακροσκοπικές/απεικονιστικές αλλοιώσεις κατά το πρότυπο του συνδρόμου καταπόνησης της έσω κνήμης. Άλλα ευρήματα της παρούσας μελέτης περιλαμβάνουν φυματίωση της σπονδυλικής στήλης, πιθανό ενδοστικό μηνιγγίωμα του εγκεφαλικού κρανίου και πιθανή μεταστατική νόσο.

**Συμπεράσματα**

Η διαφοροποιημένη νοσηρότητα ανάμεσα στους δύο πληθυσμούς της μεσαιωνικής Ρόδου υποδηλώνεται στο ευρύ και σύνθετο φάσμα παθολογίας της δρεπανοκυτταρικής νόσου που αφορά στον πληθυσμό της οδού Αγησάνδρου και ακολουθεί την διαφοροποίηση των δύο πληθυσμών ως προς το προσδόκιμο επιβίωσης καθώς και την συχνότητα και τον βαθμό εκδήλωσης σκελετικών/οδοντικών δεικτών που συνδέονται με διαταραχές της ανάπτυξης. Παθογνωμονικές εκδηλώσεις της δρεπανοκυτταρικής νόσου από τον σκελετό αναδεικνύουν την παρουσία των υποκείμενων γονιδιακών μεταλλάξεων στον γεωγραφικό χώρο της Μεσογείου 900 χρόνια πριν από τις μέρες μας. Πρωτότυπες παρατηρήσεις που αφορούν στην νόσο και δεν μπορούν να πραγματοποιηθούν στον ζώντα αφορούν σε μουμιοποιημένα/αποτιτανωμένα αγγεία του οστικού δικτύου και στην απεικόνιση οστικών εμφράκτων. Η διάγνωση της αφροδίσιας σύφιλης σε κρανιακό εύρημα που πιθανότατα χρονολογείται πριν από το 1493 συμβάλλει στην διερεύνηση της προέλευσης και ιστορικότητας της νόσου στην Ευρώπη. Ευρήματα από τον σκελετό των κάτω άκρων εκδηλώνουν αλλοιώσεις επιφανείας κατά το πρότυπο του συνδρόμου καταπόνησης της έσω κνήμης που δεν μπορούν να παρατηρηθούν στον ζώντα. Στην παρούσα μελέτη αναδεικνύονται πρωτογενή (φυσικά) τεκμήρια νόσου κάτω από συνθήκες απουσίας των σύγχρονων ιατρικών παρεμβάσεων ενώ υποσημαίνονται η ιστορική και εξελικτική σημασία οικολογικών παραγόντων που αφορούν στην ανθρώπινη βιολογία.

# Abstract

## Introduction

Paleopathology constitutes an interdisciplinary field of research which focuses on the pathological evidence demonstrated by human skeletal remains originating in pre-history and in the historical past and investigates the natural history, as well as the evolutionary and historical aspects of human disease.

## Material and methods

Systematic research conducted by the 4$^{th}$ Ephorate of Byzantine Antiquities during 1980-1996 revealed numerous Byzantine monuments of great significance in the Medieval Town of Rhodes. The Anthropology Museum of the Medical School of the National and Kapodistrian University of Athens participated in the processes of excavation, collection and classification of the rich anthropological material revealed inside Byzantine churches. Two skeletal populations with origins in the Byzantine church of Agios Spyridon (13$^{th}$-16$^{th}$ century) and the family chapel on Agesandrou street (12$^{th}$-14$^{th}$ century) were studied. Demographic parameters were determined according to standard anthropological methods. Investigation of the osseous pathological manifestions included macroscopic and stereoscopic examination and imaging analysis using X-ray and Computed Tomography.

## Results

The two skeletal populations in the Byzantine church of Agios Spyridon and the Agesandrou street cemetery revealed minimum number of individuals 157 and 114 and ratios of adult to non-adult individuals 92/65 and 54/60, respectively. The present study revealed differences between the two skeletal populations of Rhodes with regard to their demographic characteristics as well as to osseous lesions and skeletal markers related to a wide pathological range.

The two populations differed significantly by age. Specifically, young adult individuals (aged <25 years) in the cemetery of Agesandrou street were found to be three times more frequent, compared with the cemetery of Agios Spyridon (61.7% vs 20%, respectively, $p<0.001$). The wide and complex range of skeletal pathology exhibited by an extended part of osseous finds associated with the greater number of graves in Agesandrou street infers the acute manifestations and chronic complications of sickle-cell disease. Skeletal abnormalities compatible with chronic severe anemia regarding bone outline and bone internal architecture constitute a generalized feature in the Agesandrou street population, observed macroscopically and verified through X-ray imaging analysis of the respective cranial and post-cranial finds.12 skeletons (22.2%) from Agesandrou street demonstrate long bone discrepancy as opposed to one from Agios Spyridon (1.1%). The morphological find of porotic hyperostosis (*cribra orbitalia*) was found in 11 out of 29 (37.9%) cranial find in Agesandrou street cemetery and in 3 out of 15 (20%) cranial finds in Agios Spyridon cemetery. In Agesandrou street the X-ray pattern of the lamellated diploe was determined in the complete set of finds in which more than 50% of the cranial surface area is represented and ranging between 2.5-5.5 years of age, while the mixed

lamellated/hair-on-end diploic pattern is demonstrated in an adult skull, localized to the parietal eminence. In another adult skeleton X-ray analysis revealed the central “step-like” deformity in contiguous vertebrale of the thoracic spine. Spondylosis and osteoarthritis of the cervical spine are demonstrated with statistically significant dominance in the Agesandrou street population, while spondylosis and osteoarthritis of the lumbar spine are manifested with apparent dominance in the Agios Spyridon population. Radiographic patterns compatible with those exhibited in dactylitis are demonstrated by the complete range of young skeletons, including bones of the hands and feet. Osteonecrosis of the head of the metatarsal bones is detected by X-ray analysis and generally verified by macroscopic observation in 20 adult skeletons (37%), osteonecrosis of the humeral head in 6 out of 16 skeletons and osteonecrosis of the femoral head in 6 out of 17 skeletons. Macroscopically, surface bone lesions, lytic cortical lesions and focal bone regeneration are widely demonstrated in the skeletal material of Agesandrou street. Sclerotic lesions, the pattern of cortical fissuring, calcified debris in the marrow cavity and evidence of single or multiple bone infracts are widely observed imaging finds, primarily in the skeleton of the limbs in the above population. Vessels of the bone circulatory network macroscopically exhibiting characters of mummification/calcification constitute a dominant feature in Agesandrou street which was not observed in Agios Spyridon cemetery. The percentage of cranial finds demonstrating enamel hypoplasia was found 3.4 times higher in the Agesandrou cemetery, compared with the Agios Spyridon cemetery (55.6% vs 16.4%, respectively, $p<0.001$). Wormian bones are dominant features among cranial finds in Agesandrou street manifested with statistically significant difference regarding frequency of appearance, size and number per skull.

The *caries sicca* morphological sequence, pathognomonic for treponemal disease, was demonstrated on a cranial find from Agios Spyridon cemetery, exhibiting features with regard to extent, severity, and distribution more compatible with the syphilitic infection. The find was dated between 1450-1480 with a probability of 68.2% and most likely represent evidence of syphilis in the European continent, prior to the return of Columbus from the New World in 1493.

Lower leg skeletal finds from Agios Spyridon cemetery demonstrate macroscopic/radiographic tibial lesions compatible to the pattern exhibited in the medial tibial stress syndrome. Additional pathological evidence from the present study included tuberculosis of the spine, probable intraosseous cranial meningioma and metastatic disease.

## Conclusions

Differential morbidity between the two populations from medieval Rhodes is suggested in the wide and complex range of sickle-cell disease pathology regarding the Agesandrou street cemetery population and is in accordance with differential life expectancy and frequency and degree of expression of skeletal markers reflecting developmental defects. Skeletal manifestations pathognomonic for sickle-cell disease reveal the presence of the underlying genetic mutations in the geographical area of the Mediterranean 900 years before present . Novel observations that cannot be realized in the living skeleton involve mummified/calcified vessels of the bone circulation and X-ray imaging of osseous infarcts. Diagnosis of syphilis in a cranial find from Agios Spyridon most likely dating prior to 1493 suggests the presence of the disease in the old world prior to Columbus' contact with the

new world and contributes in the unraveling of disease origins and history in Europe. Lower leg skeletal finds demonstrate surface lesions compatible to the pattern in medial tibial stress syndrome which cannot be observed in the living skeleton. Primary (physical) evidence of disease in the absence of modern medical intervention are presented in this study while inferring historical and evolutionary aspects of ecological parameters relating to human biology.

# Βιβλιογραφία

## Ξενόγλωσση


1. Abramowitz AJ, Schepsis A, McArthur C. The medial tibial syndrome. The role of surgery. Orthop Rev 1994;23:875-81.
2. Abrams HL, Spiro R, Goldstein N. Metastases in carcinoma; analysis of 1000 autopsied cases. Cancer 1950;3:74-85.
3. Acsádi G, Nemeskéri J. History of human life and mortality. Budapest. Akadémiai Kiadó. 1970.
4. Adewoye AH, Chen TC, Ma Q, McMahon L, Mathieu J, Malabanan A, Steinberg MH, Holick MF. Sickle cell bone disease: response to vitamin D and calcium. Am J Hematol 2008;83:271-4.
5. Agrawal V, Patgaonkar PR, Nagariya SP. Tuberculosis of spine. J Craniovertebr Junction Spine 2010;1:74-85.
6. Aguilar C, Vichinsky E, Neumayr L. Bone and joint disease in sickle cell disease. Hematol Oncol Clin North Am 2005;19:929-41.
7. Ahmadi J, Bajaj A, Destian S, Segall HD, Zee CS. Spinal tuberculosis: atypical observations at MR imaging. Radiology 1993; 189:489-93.
8. Aidoo M, Terlouw DJ, Kolczak MS, McElroy PD, Ter Kuile FO, Kariuki S, Nahlen BL, Lal AA, Udhayakumar V. Protective effects of the sickle cell gene against malaria morbidity and mortality. Lancet 2002;359:1311-2.
9. Akat K, Mennel HD, Kremer P, Gassler N, Bleck CK, Kartenbeck J. Molecular characterization of desmosomes in meningiomas and arachnoidal tissue. Acta Neuropathol 2003;106:337-47.

10. Akinsheye I, Alsultan A, Solovieff N, Ngo D, Baldwin CT, Sebastiani P, Chui DH, Steinberg MH. Fetal hemoglobin in sickle cell anemia. Blood 2011;118:19-27.

11. Akman S, Sirvanci M, Talu U, Gogus A, Hamzaoglu A. Magnetic resonance imaging of tuberculous spondylitis.Orthopedics 2003;26:69-73.

12. Aksoy M, Camli N, Erdem S. Roentgenographic bone changes in chronic iron deficiency anemia. A study in twelve patients. Blood 1966;27:677-86.

13. Albanese J, Eklics G, Tuck A. A metric method for sex determination using the proximal femur and fragmentary hipbone. J Forensic Sci 2008;53:1283-8.

14. Alfonso-Durruty MP. Experimental assessment of nutrition and bone growth's velocity effects on Harris lines formation. Am J Phys Anthropol 2011;145:169-80.

15. Al-Khawaja D, Murali R, Sindler P. Primary calvarial meningioma. J Clin Neurosci 2007;14:1235-9.

16. Allen MJ, Barnes MR. Exercise pain in the lower leg: Chronic compartment syndrome and medial tibial syndrome. J Bone Joint Surg Br 1986;68:818-23.

17. Allison MJ, Mendozo D, Pezzia A. A radiographic approach to childhood illness in precolumbian inhabitants of southern Peru. Am J Phys Anthropol 1974;40:409-15.

18. Almeida SA, Trone DW, Leone DM, Shaffer RA, Patheal SL, Long K. Gender differences in musculoskeletal injury rates: a function of symptom reporting? Med Sci Sports Exerc 1999;31:1807-12.

19. Almeida A, Roberts I. Bone involvement in sickle cell disease. Br J Haematol 2005;129:482-90.

20. Al-Shahed MS, Sharif HS, Haddad MC, Aabed MY, Sammak BM, Mutairi MA. Imaging features of musculoskeletal brucellosis. Radiographics 1994;14:333-48.

21. Alvesalo L, Nuutila M, Portin P. The cusp of Carabelli. Occurrence in first upper molars and evaluation of its heritability. Acta Odontol Scand 1975;33:191-7.

22. Amaral L, Chiurciu M, Almeida JR, Ferreira NF, Mendonça R, Lima SS. MR imaging for evaluation of lesions of the cranial vault: a pictorial essay. Arq Neuropsiquiatr 2003;61:521-32.

23. Ammirati M, Mirzai S, Samii M. Primary intraosseous meningiomas of the skull base. Acta Neurochir 1990;107:56-60.

24. Anderson MW, Ugalde V, Batt M, Gacayan J. Shin splints: MR appearance in a preliminary study. Radiology 1997;204:177-80.

25. Andrish JT, Bergfeld JA, Walheim J. A prospective study on the management of shin splints. J Bone Joint Surg 1974;56:1697-700.

26. Anegawa S, Hayashi T, Torigoe R, Furukawa Y. Diffuse calvarial meningioma. Case report and review of the literature. J Neurosurg 1999;90:970-3.

27. Angel JL. Porotic hyperostosis, anemias, malarias, and marshes in the prehistoric Eastern Mediterranean. Science 1966;153:760-3.

28. Angel JL. History and development of paleopathology. Am J Phys Anthropol 1981;56:509-15.

29. Antal GM, Lukehart SA, Meheus AZ. The endemic treponematoses. Microbes Infect 2002;4:83-94.

30. Aoki Y, Yasuda K, Tohyama H, Ito H, Minami A. Magnetic resonance imaging in stress fractures and shin splints. Clin Orthop Relat Res 2004;421:260-7.

31. Applebaum GD, Mathisen G. Spinal brucellosis in a southern California resident. West J Med 1997;166:61-5.

32. Arana E, Diaz C, Latorre FF, Menor F, Revert A, Beltrán A, Navarro M. Primary intraosseous meningiomas. Acta Radiol 1996;37:937-42.

33. Arana E, Martí-Bonmatí L. CT and MR imaging of focal calvarial lesions. AJR Am J Roentgenol 1999;172:1683-8.

34. Arendt EA, Griffiths HJ. The use of MR imaging in the assessment and clinical management of stress reactions of bone in high-performance athletes. Clin Sports Med 1997;16:291-306.

35. Armelagos GJ, Zuckerman MK, Harper KN. The science behind pre-Columbian evidence of syphilis in Europe: research by documentary. Evol Anthropol 2012;21:50-7.

36. Armelagos GJ. Reading the bones. Science 2013;342:1291.

37. Ascenzi A, Brunori M, Citro G, Zito R. Immunological detection of hemoglobin in bones of ancient Roman times and of Iron and Eneolithic Ages. Proc Natl Acad Sci U S A 1985;82:7170-2.

38. Ascenzi A. Biomechanics and Galileo Galilei. J Biomech 1993;26:95-100.

39. Aslanabadi A, Ghabili K, Shad K, Khalili M, Sajadi MM. Emergence of whooping cough: notes from three early epidemics in Persia. Lancet Infect Dis 2015;15:1480-4.

40. Aspden RM. Osteoarthritis: a problem of growth not decay? Rheumatology 2008;47:1452-60.

41. Ataga KI, Orringer EP. Hypercoagulability in sickle cell disease: a curious paradox. Am J Med 2003;115:721-8.

42. Azar-Kia B, Sarwar M, Marc JA, Schechter MM. Intraosseous meningioma. Neuroradiology 1974;6:246-53.

43. Badkur DS, Sharma V, Badkur P. Medicolegal importance of Inca bone in forensic identification J Indian Acad Forensic Med 2011;33:358-60.

44. Bahebeck J, Ngowe Ngowe M, Monny Lobe M, Sosso M, Hoffmeyer P. Stress fracture of the femur: a rare complication of sickle cell disease. Rev Chir Orthop Reparatrice Appar Mot 2002;88:816-8.

45. Baker DH. Roentgen manifestations Cooley's anemia. Ann N Y Acad Sci 1964;119:641-61.

46. Bandholm T, Boysen L, Haugaard S, Zebis MK, Bencke J. Foot medial longitudinal-arch deformation during quiet standing and gait in subjects with medial tibial stress syndrome. J Foot Ankle Surg 2008;47:89-95.

47. Barberini F, Bruner E, Cartolari R, Franchitto G, Heyn R, Ricci F, Manzi G. An unusually-wide human bregmatic Wormian bone: anatomy, tomographic description, and possible significance. Surg Radiol Anat 2008;30:683-7.

48. Barnett GH, Chou SM, Bay JW. Posttraumatic intracranial meningioma: a case report and review of the literature. Neurosurgery 1986;18:75-8.

49. Bartels RH, van der Linden YM, van der Graaf WT. Spinal extradural metastasis: review of current treatment options. CA Cancer J Clin 2008;58:245-59.

50. Bartlett D, Dugmore C. Pathological or physiological erosion--is there a relationship to age? Clin Oral Investig 2008;12(Suppl 1):S27-31.

51. Bass WM. Human osteology. A laboratory and field manual. Missouri Archeological Society, Columbia Missouri. 1987.

52. Bassiouni H, Asgari S, Hübschen U, König HJ, Stolke D. Dural involvement in primary extradural meningiomas of the cranial vault. J Neurosurg 2006;105:51-9.

53. Bateman JF. Genetic aspects of osteoarthritis. Semin Arthritis Rheum 2005;34:15-8.

54. Bates P. Shin splints--a literature review. Br J Sports Med 1985;19:132-7.

55. Bates JH, Stead WW. The history of tuberculosis as a global epidemic. Med Clin North Am 1993;77:1205-17.

56. Batt ME, Ugalde V, Anderson MW, Shelton DK. A prospective controlled study of diagnostic imaging for acute shin splints. Med Sci Sports Exerc 1998;30:1564-71.

57. Beck BR, Osternig LR. Medial tibial stress syndrome. The location of muscles in the leg in relation to symptoms. J Bone Joint Surg Am 1994;76:1057-61.

58. Beck BR. Tibial stress injuries. An aetiological review for the purposes of guiding management. Sports Med 1998;26:265-79.

59. Becker MH, Genieser NB, Piomelli S, Dove D, Mendoza RD. Roentgenographic manifestations of pyruvate kinase deficiency hemolytic anemia. Am J Roentgenol Radium Ther Nucl Med 1971;113:491-8.

60. Bell LS. Paleohistology and diagenesis: An SEM evaluation of structural changes using backscattered electron imaging. J Archaeol Sci 1990;17:85-102.

61. Bellary SS, Steinberg A, Mirzayan N, Shirak M, Tubbs RS, Cohen-Gadol AA, Loukas M. Wormian bones: a review. Clin Anat 2013;26:922-7.

62. Bennett OM, Namnyak SS. Bone and joint manifestations of sickle cell anaemia. J Bone Joint Surg Br 1990;72:494-9

63. Bennett JE, Reinking MF, Pluemer B, Pentel A, Seaton M, Killian C. Factors contributing to the development of medial tibial stress syndrome in high school runners. J Orthop Sports Phys Ther 2001;31:504-10.

64. Bhatt R, Lauder I, Finlay DB, Allen MJ, Belton IP. Correlation of bone scintigraphy and histological findings in medial tibial syndrome. Br J Sports Med 2000;34:49-53.

65. Bianco P, Ascenzi A. Palaeohistology of human bone remains: a critical evaluation and an example of its use. In: Histology of Ancient Human Bone: Methods and Diagnosis. Grupe G & Garland N (Eds). Springer-Verlag Berlin Heidelberg. 1993.

66. Boden BP, Osbahr DC. High-risk stress fractures: evaluation and treatment. J Am Acad Orthop Surg 2000;8:344-53.

67. Bohrer SP. Acute long bone diaphyseal infarcts in sickle cell disease. Br J Radiol 1970;43:685-97.

68. Bohrer SP. Fracture complicating boe infracts and/or osteomyelitis in sickle-cell disease Clin. Radiol 1971;22:83-8.

69. Bohrer SP, Connah GE. Pathology in 700-year-old Nigerian bones. Query: sickle-cell infarcts. Radiology 1971;98:581-4.

70. Bohrer SP. Bone changes in the extremities in sickle cell anemia. Semin Roentgenol 1987;22:176-85.

71. Bölke E, Scherer A. Sickle cell disease. CMAJ 2012;184:E201.

72. Bosch X. Look to the bones for clues to human disease. Lancet 2000;355:1248.

73. Bouché RT, Johnson CH. Medial tibial stress syndrome (tibial fasciitis): a proposed pathomechanical model involving fascial traction. J Am Podiatr Med Assoc 2007; 97:31-6.

74. Boussiou M, Loukopoulos D, Christakis J, Fessas P. The origin of the sickle mutation in Greece; evidence from beta S globin gene cluster polymorphisms. Hemoglobin 1991;15:459-67.

75. Bouwman AS, Brown TA. The limits of biomolecular paleopathology:ancient DNA cannot be used to study venereal syphilis. J Arch Sci 2005;32:703-13.

76. Bouwman AS, Kennedy SL, Müller R, Stephens RH, Holst M, Caffell AC, Roberts CA, Brown TA. Genotype of a historic strain of Mycobacterium tuberculosis. Proc Natl Acad Sci U S A 2012;109:18511-6.

77. Bovenzi M, Fiorito A, Volpe C. Bone and joint disorders in the upper extremities of chipping and grinding operators. Int Arch Occup Environ Health 1987;59:189-98.

78. Boxer DI, Pratt C, Hine AL, McNicol M. Radiological features during and following treatment of spinal tuberculosis. Br J Radiol 1992;65:476-9.

79. Braidman IP, Davenport LK, Carter DH, Selby PL, Mawer EB, Freemont AJ. Preliminary in situ identification of estrogen target cells in bone. J Bone Miner Res 1995;10:74-80.

80. Brandt KD, Radin EL, Dieppe PA, van de Putte L. Yet more evidence that osteoarthritis is not a cartilage disease. Ann Rheum Dis 2006;65:1261-4.

81. Bridges PS. Degenerative joint disease in hunter-gatherers and agriculturalists from the Southeastern United States. Am J Phys Anthropol 1991;85:379-91.

82. Brinkman MB, McKevitt M, McLoughlin M, Perez C, Howell J, Weinstock GM, Norris SJ, Palzkill T. Reactivity of antibodies from syphilis patients to a protein array representing the Treponema pallidum proteome. J Clin Microbiol 2006;44:888-91.

83. Brites D, Gagneux S. Co-evolution of Mycobacterium tuberculosis and Homo sapiens. Immunol Rev 2015;264:6-24.

84. Brook AH, Fearne JM, Smith JM. Environmental causes of enamel defects. Ciba Found Symp 1997;205:212-21.

85. Brosch R, Gordon SV, Marmiesse M, Brodin P, Buchrieser C, Eiglmeier K, Garnier T, Gutierrez C, Hewinson G, Kremer K, Parsons LM, Pym AS, Samper S, van Soolingen D, Cole ST. A new evolutionary scenario for the Mycobacterium tuberculosis complex. Proc Natl Acad Sci U S A 2002;99:3684-9.

86. Brothwell DR. The Amerindians of Guyana: a biological review. Eugen Rev 1967;59:22-45.

87. Brothwell DR. Digging up bones. Oxford University Press. 1981.

88. Buckwalter JA, Glimcher MJ, Cooper RR, Recker R. Bone biology. II: Formation, form, modeling, remodeling, and regulation of cell function. Instr Course Lect 1996;45:387-99.

89. Buckwalter JA. Sports, joint injury, and posttraumatic osteoarthritis. J Orthop Sports Phys Ther 2003;33:578-88.

90. Buckwalter JA, Saltzman C, Brown T. The impact of osteoarthritis: implications for research. Clin Orthop Relat Res 2004;(427 Suppl):S6-15.

91. Buckwalter JA, Brown TD. Joint injury, repair, and remodeling: roles in post-traumatic osteoarthritis. Clin Orthop Relat Res 2004;423:7-16.

92. Budhdeo S, Ibrahim RA, Hofer M, Gillies M. Primary intraosseous osteoblastic meningioma. JRSM Short Rep 2011;2:52.

93. Buetow MP, Buetow PC, Smirniotopoulos JG. Typical, atypical, and misleading features in meningioma. Radiographics 1991;1:1087-106.

94. Buikstra, JE, Ubelaker DJ. 1994. Standards for Data Collection from Human Skeletal Remains. Arkansas Archaeological Survey Research Series No.44, Fayetteville. United States.

95. Bunn HF. The triumph of good over evil: protection by the sickle gene against malaria. Blood 2013;121:20-5.

96. Burne SG, Khan KM, Boudville PB, Mallet RJ, Newman PM, Steinman LJ, Thornton E. Risk factors associated with exertional medial tibial pain: a 12 month prospective clinical study. Br J Sports Med 2004;38:441–5.

97. Bussard KM, Gay CV, Mastro AM. The bone microenvironment in metastasis; what is special about bone? Cancer Metastasis Rev 2008;27:41-55.

98. Cabon I, Hladky JP, Lambilliotte A, Cotten A, Dhellemmes P. Uncommon etiology of extradural hematoma. Neurochirurgie 1997;43:173-6.

99. Campillo D. The possibility of diagnosing meningiomas in palaeopathology. Int J Osteoarchaeol 1991;1:225-30.

100. Capasso LL. Antiquity of cancer. Int J Cancer 2005;113:2-13.

101. Carter R, Mendis KN. Evolutionary and historical aspects of the burden of malaria. Clin Microbiol Rev 2002;15:564-94.

102. Catto M. Iscaemia of bone. J Clin Path 1977;11:78-93.

103. Centurion-Lara A, Castro C, Castillo R, Shaffer JM, Van Voorhis WC, Lukehart SA. The flanking region sequences of the 15-kDa lipoprotein gene differentiate pathogenic treponemes. J Infect Dis 1998;177:1036-40.

104. Centurion-Lara A, Molini BJ, Godornes C, Sun E, Hevner K, Van Voorhis WC, Lukehart SA. Molecular differentiation of Treponema pallidum subspecies. J Clin Microbiol 2006;44:3377-80.

105. Cesarani F, Martina MC, Ferraris A, Grilletto R, Boano R, Marochetti EF, Donadoni AM, Gandini G. Whole-body three-dimensional multidetector CT of 13 Egyptian human mummies. AJR Am J Roentgenol 2003;180:597-606.

106. Chae SY, Sim HB, Kim MJ, Jang YH, Lee SJ, Kim DW, Lee WJ. Button Osteoma: A Review of Ten Cases. Ann Dermatol 2015;27:394-7.

107. Chang KM. New histologic findings in idiopathic mesenteric phlebosclerosis: clues to its pathogenesis and etiology--probably ingested toxic agent-related. J Chin Med Assoc 2007;70:227-35.

108. Chapelon E, Garabedian M, Brousse V, Souberbielle JC, Bresson JL, de Montalembert M. Osteopenia and vitamin D deficiency in children with sickle cell disease. Eur J Haematol 2009;83:572-8.

109. Chapman M, Murray RO, Stoker DJ. Tuberculosis of the bones and joints. Semin Roentgenol 1979;14:266-82.

110. Chichester CO, Fernández M, Minguell JJ. Extracellular matrix gene expression by human bone marrow stroma and by marrow fibroblasts. Cell Adhes Commun 1993;1:93-9.

111. Christakis J, Vavatsi N, Hassapopoulou H, Angeloudi M, Papadopoulou M, Loukopoulos D, Morris JS, Serjeant BE, Serjeant GR. A comparison of sickle cell syndromes in northern Greece. Br J Haematol 1991;77:386-91.

112. Chung SM, Ralston EL. Necrosis of the humeral head associated with sickle cell anemia and its genetic variants. Clin Orthop Relat Res 1971;80:105-17.

113. Claster S, Vichinsky EP. Managing sickle cell disease. BMJ 2003;327:1151-5.

114. Cockshott WP. Rib infarcts in sickling disease. Eur J Radiol 1992;14:63-6.

115. Coggon D, Kellingray S, Inskip H, Croft P, Campbell L, Cooper C. Osteoarthritis of the hip and occupational lifting. Am J Epidemiol 1998;147:523-8.

116. Coleman RE. Skeletal complications of malignancy. Cancer 1997;80:1588-94.

117. Coleman RE. Metastatic bone disease: clinical features, pathophysiology and treatment strategies. Cancer Treat Rev 2001;27:165-76.

118. Coleman RE. Clinical features of metastatic bone disease and risk of skeletal morbidity. Clin Cancer Res 2006;12:6243s-6249s.

119. Collins WO, Younis RT, Garcia MT. Extramedullary hematopoiesis of the paranasal sinuses in sickle cell disease. Otolaryngol Head Neck Surg 2005;132:954-6.

120. Comas I, Coscolla M, Luo T, Borrell S, Holt KE, Kato-Maeda M, Parkhill J, Malla B, Berg S, Thwaites G, Yeboah-Manu D, Bothamley G, Mei J, Wei L, Bentley S, Harris SR, Niemann S, Diel R, Aseffa A, Gao Q, Young D, Gagneux S. Out-of-Africa migration and Neolithic coexpansion of Mycobacterium tuberculosis with modern humans. Nat Genet 2013;45:1176-82.

121. Cooper C, Snow S, McAlindon TE, Kellingray S, Stuart B, Coggon D, Dieppe PA. Risk factors for the incidence and progression of radiographic knee osteoarthritis. Arthritis Rheum 2000;43:995-1000.

122. Cooper C, Fellner R, Heubi O, Maixner F, Zink A, Lösch S. Tuberculosis in early medieval Switzerland – osteological and molecular evidence. Swiss Med Wkly 2016;146:w14269.

123. Cortis K, Micallef K, Mizzi A. Imaging Paget's disease of bone--from head to toe. Clin Radiol 2011;66:662-72.

124. Craft CS, Scheller EL. Evolution of the Marrow Adipose Tissue Microenvironment. Calcif Tissue Int 2016 [Epub ahead of print].

125. Cremin B, Goodman H, Spranger J, Beighton P. Wormian bones in osteogenesis imperfecta and other disorders. Skeletal Radiol 1982;8:35-8.

126. Csonka GW. Clinical aspects of bejel. J Vener Dis 1953;29:95-103.

127. Cule J, Evans IL. Porotic hyperostosis and the Gelligaer skull. J Clin Pathol 1968;21:753-8.

128. Cunha CB, Cunha BA. Brief history of the clinical diagnosis of malaria: from Hippocrates to Osler. J Vector Borne Dis 2008;45:194-9.

129. Cushing H. Cranial hyperostosis produced by meningeal endotheliomas. Arch Neurol Psychiatry 1922;8:139-54.

130. Czarnetzki A, Schwaderer E, Pusch CM. Fossil record of meningioma. Lancet 2003;362:408.

131. Da Silva Junior GB, Daher Ede F, Da Rocha FA. Osteoarticular involvement in sickle cell disease. Rev Bras Hematol Hemoter 2012;34:156-64.

132. Daffner RH, Yakulis R, Maroon JC. Intraosseous meningioma. Skeletal Radiol 1998;27:108-11.

133. Dagenais S, Garbedian S, Wai EK. Systematic review of the prevalence of radiographic primary hip osteoarthritis. Clin Orthop Relat Res 2009;467:623-37.

134. Dahdaleh NS, Lindley TE, Kirby PA, Oya H, Howard MA 3rd. A "neurosurgical crisis" of sickle cell disease. J Neurosurg Pediatr 2009;4:532-5.

135. Daniel TM. Origins of tuberculosis in North America. Clin Infect Dis 2002;34:291.

136. Daniel TM. The history of tuberculosis. Respir Med 2006;100:1862-70.

137. Davidson PT, Horowitz I. Skeletal tuberculosis: A review with patient presentations and discussion. Am J Med 1970;48:77-84.

138. Dawson KL, Moore SG, Rowland JM. Age-related marrow changes in the pelvis: MR and anatomic findings. Radiology 1992;183:47-51

139. De Boer HH, Van der Merwe AE. Diagnostic dry bone histology in human paleopathology. Clin Anat 2016;29:831-43.

140. De Melo FL, De Mello JC, Fraga AM, Nunes K, Eggers S. Syphilis at the crossroad of phylogenetics and paleopathology. PLoS Negl Trop Dis 2010;4:e575.

141. De Vuyst D, Vanhoenacker F, Gielen J, Bernaerts A, De Schepper AM. Imaging features of musculoskeletal tuberculosis. Eur Radiol 2003;13:1809-19.

142. Debono L, Mafart B, Jeusel E, Guipert G. Is the incidence of elbow osteoarthritis underestimated? Insights from paleopathology. Joint Bone Spine 2004;71:397-400.

143. Delacerda FG. A study of anatomical factors involved in shinsplints. J Orthop Sports Phys Ther 1980;2:55-9.

144. Deliyannis GA, Tavlarakis N. Sickling phenomenon in Northern Greece. Br Med J 1955;2:299-301.

145. Demirjian A, Goldstein H, Tanner JM. A new system of dental age assessment. Hum Biol 1973;45:211-27.

146. Dequeker J, Luyten FP. The history of osteoarthritis-osteoarthrosis. Ann Rheum Dis 2008;67:5-10.

147. Desai SS. Early diagnosis of spinal tuberculosis by MRI. J Bone Joint Surg Br 1994;76:863-69.

148. Detmer DE, Sharpe K, Sufit RL, Girdley FM. Chronic compartment syndrome: diagnosis, management, and outcomes. Am J Sports Med 1985;13:162-70.

149. Devas MB. Stress fractures of the tibia in athletes or shin soreness. J Bone Joint Surg Br 1958;40-B:227-39.

150. DiCaprio MR, Enneking WF. Fibrous dysplasia. Pathophysiology, evaluation, and treatment. J Bone Joint Surg Am 2005;87:1848-64.

151. Diel R, Aseffa A, Gao Q, Young D, Gagneux S. Out-of-Africa migration and Neolithic coexpansion of Mycobacterium tuberculosis with modern humans. Nat Genet 2013;45:1176-82.

152. Diggs LW. Bone and joint lesions in sickle-cell disease. Clin Orthop Relat Res 1967;52:119-43.

153. Donoghue HD, Spigelman M, Greenblatt CL, Lev-Maor G, Bar-Gal GK, Matheson C, Vernon K, Nerlich AG, Zink AR. Tuberculosis: from prehistory to Robert Koch, as revealed by ancient DNA. Lancet Infect Dis 2004;4:584-92

154. Dugmore CR, Rock WP. The progression of tooth erosion in a cohort of adolescents of mixed ethnicity. Int J Paediatr Dent 2003;13:295-303.

155. Dumont M, Lamoureux J, Lamoureux F, Danais S, Duranceau J, Lacoste P. Value of bone scintigraphy in the diagnosis and follow up of "Shin Splint". Union Med Can 1983;112:332-4.

156. Dutour O. Archaeology of human pathogens: Paleopathological appraisal of Paleoepidemiology. In Paleomicrobiology: Past Human Infections. Raoult D & Drancourt M. Springer-Verlag Berlin Heidelberg. 2008.

157. Edelstein SJ, Stevenson I. Sickle cell anaemia and reincarnation beliefs in Nigeria. Lancet 1983;2:1140.

158. Ejindu VC, Hine AL, Mashayekhi M, Shorvon PJ, Misra RR. Musculoskeletal manifestations of sickle cell disease. Radiographics 2007;27:1005-21.

159. El-Najjar M, Robertson AL Jr. Spongy bones in prehistoric America. Science 1976;193:141-3.

160. El-Najjar MY, Ryan DJ, Turner CG 2nd, Lozoff B. The etiology and porotic hyperostosis among the prehistoric and historic Anasazi Indians of Southwestern United States. Am J Phys Anthropol 1976;44:477-87.

161. El-Najjar M, Dawson GL. The effect of artificial cranial deformation on the incidence of Wormian bones in the lambdoidal suture. Am J Phys Anthropol 1977;46:155-60.

162. Emel E, Güzey FK, Güzey D, Bas NS, Sel B, Alatas I. Non-contiguous multifocal spinal tuberculosis involving cervical, thoracic, lumbar and sacral segments: a case report. Eur Spine J 2006;15:1019-24.

163. Emery JL, Follett GF. Regression of bone-marrow haemopoiesis from the terminal digits in the foetus and infant. Br J Haematol 1964;10:485-9.

164. Espinoza LR, Spilberg I, Osterland CK. Joint manifestations of sickle cell disease. Medicine 1974;53:295-305.

165. Evans DG, Huson SM, Donnai D, Neary W, Blair V, Newton V, Harris R. A clinical study of type 2 neurofibromatosis. Q J Med 1992;84:603-18.

166. Fam AG, Kolin A. Unusual metacarpophalangeal osteoarthritis in a jackhammer operator. Arthritis Rheum 1986;29:1284-8.

167. Farnsworth N, Rosen T. Endemic treponematosis: review and update. Clin Dermatol 2006;24:181-90.

168. Fellows KE Jr, Rosenthal A. Extracardiac roentgenographic abnormalities in cyanotic congenital heart disease. Am J Roentgenol Radium Ther Nucl Med 1972;114:371-9.

169. Felman YM. Syphilis. From 1495 Naples to 1989 AIDS. Arch Dermatol 1989;125:1698-700.

170. Felson DT. Epidemiology of hip and knee osteoarthritis. Epidemiol Rev 1988;10:1-28

171. Felson DT, Hannan MT, Naimark A, Berkeley J, Gordon G, Wilson PW, Anderson J. Occupational physical demands, knee bending, and knee osteoarthritis: results from the Framingham Study.J Rheumatol 1991;18:1587-92.

172. Felson DT, Lawrence RC, Dieppe PA, Hirsch R, Helmick CG, Jordan JM, Kington RS, Lane NE, Nevitt MC, Zhang Y, Sowers M, McAlindon T, Spector TD, Poole AR,

Yanovski SZ, Ateshian G, Sharma L, Buckwalter JA, Brandt KD, Fries JF. Osteoarthritis: new insights. Part 1: the disease and its risk factors. Ann Intern Med 2000;133:635-46.

173. Feydy A, Carlier R, Vallée C, Mompoint D, Chevallier A, Engerand S, Bhavsar P, Ollivier L. Imaging of osteosclerotic metastases. J Radiol 1995;76:561-72.

174. Franklin D. Forensic age estimation in human skeletal remains: current concepts and future directions. Leg Med 2010;12:1-7.

175. Franklyn M, Oakes B, Field B, Wells P, Morgan D. Section modulus is the optimum geometric predictor for stress fractures and medial tibial stress syndrome in both male and female athletes. Am J Sports Med 2008;36:1179-89.

176. Franklyn M, Oakes B. Aetiology and mechanisms of injury in medial tibial stress syndrome: Current and future developments. World J Orthop 2015;6:577-89.

177. Fraser CM, Norris SJ, Weinstock GM, White O, Sutton GG, Dodson R, Gwinn M, Hickey EK, Clayton R, Ketchum KA, Sodergren E, Hardham JM, McLeod MP, Salzberg S, Peterson J, Khalak H, Richardson D, Howell JK, Chidambaram M, Utterback T, McDonald L, Artiach P, Bowman C, Cotton MD, Fujii C, Garland S, Hatch B, Horst K, Roberts K, Sandusky M, Weidman J, Smith HO, Venter JC. Complete genome sequence of Treponema pallidum, the syphilis spirochete. Science 1998;281:375-88.

178. Fredericson M, Bergman AG, Hoffman KL, Dillingham MS. Tibial stress reaction in runners. Correlation of clinical symptoms and scintigraphy with a new magnetic resonance imaging grading system. Am J Sports Med 1995;23:472-81.

179. Fredericson M. Common injuries in runners. Diagnosis, rehabilitation and prevention. Sports Med 1996;21:49-72.

180. Fribourg-Blanc A, Mollaret HH. Natural treponematosis of the African primate. Primates Med 1969;3:113-21.

181. Friedman CD, Costantino PD, Teitelbaum B, Berktold RE, Sisson GA Sr. Primary extracranial meningiomas of the head and neck. Laryngoscope 1990;100:41-8.

182. Frost HM. From Wolff's law to the Utah paradigm: insights about bone physiology and its clinical applications. Anat Rec 2001;262:398-419.

183. Frost HM. Bone's mechanostat: a 2003 update. Anat Rec A Discov Mol Cell Evol Biol 2003;275:1081-101.

184. Frost HM. A 2003 update of bone physiology and Wolff's Law for clinicians. Angle Orthod 2004;74:3-15.

185. Gabriel A, Przybylski J. Sickle-cell anemia: A Look at Global Haplotype Distribution. Nature Education 2010;3:2.

186. Gaeta M, Minutoli F, Scribano E, Ascenti G, Vinci S, Bruschetta D, Magaudda L, Blandino A. CT and MR imaging findings in athletes with early tibial stress injuries: comparison with bone scintigraphy findings and emphasis on cortical abnormalities. Radiology 2005;235:553-61.

187. Gaeta M, Minutoli F, Vinci S, Salamone I, D' Andrea L, Bitto L, Magaudda L, Blandino A. High resolution CT grading of tibial stress reactions in distance runners. AJR Am J Roentgenol 2006;187:789–93.

188. Gagneux S. Host-pathogen coevolution in human tuberculosis. Philos Trans R Soc Lond B Biol Sci 2012;367:850-9.

189. Ganguly A, Boswell W, Aniq H. Musculoskeletal manifestations of sickle cell anaemia: a pictorial review. Anemia 2011;2011:794283.

190. Garg RK, Somvanshi DS. Spinal tuberculosis: a review. J Spinal Cord Med 2011;34:440-54.

191. Geoffray A, Lee YY, Jing BS, Wallace S. Extracranial meningiomas of the head and neck. AJNR Am J Neuroradiol 1984;5:599-604.

192. Gerbase AC, Rowley JT, Heymann DH, Berkley SF, Piot P. Global prevalence and incidence estimates of selected curable STDs. Sex Transm Infect 1998;74(Suppl 1):S12-6.

193. Ghanem KG. REVIEW: Neurosyphilis: A historical perspective and review. CNS Neurosci Ther 2010;16:e157-68.

194. Giacani L, Jeffrey BM, Molini BJ, Le HT, Lukehart SA, Centurion-Lara A, Rockey DD. Complete genome sequence and annotation of the Treponema pallidum subsp. pallidum Chicago strain. J Bacteriol 2010;192:2645-6.

195. Giacani L, Lukehart SA. The endemic treponematoses. Clin Microbiol Rev 2014;27:89-115.

196. Gindhart PS. The frequency of appearance of transverse lines in the tibia in relation to childhood illnesses. Am J Phys Anthropol 1969;31:17-22.

197. Ginzel AW, Kransdorf MJ, Peterson JJ, Garner HW, Murphey MD. Mass-like extramedullary hematopoiesis: imaging features. Skeletal Radiol 2012;41:911-6.

198. Goepferd SJ, Flaitz CM. Enamel hypoplasia associated with congenital hypoparathyroidism. Pediatr Dent 1981;3:196-200.

199. Goff CW. Syphilis. In: Brothwell DR, Sandison AT, editors. Diseases of antiquity. Springfield, IL: CC Thomas;1967.

200. Gold LH, Kieffer SA, Peterson HO. Intracranial meningiomas. A retrospective analysis of the diagnostic value of plain skull films. Neurology 1969;19:873-8.

201. Golding JS, Maciver JE, Went LN. The bone changes in sickle cell anaemia and its genetic variants. J Bone Joint Surg Br 1959;41-B:711-8.

202. Goodfellow JW, Bullough PG. The pattern of ageing of the articular cartilage of the elbow joint. J Bone Joint Surg Br 1967;49:175-81.

203. Goodman AH, Armelagos GJ, Rose JC. The chronological distribution of enamel hypoplasias from prehistoric Dickson Mounds populations. Am J Phys Anthropol 1984;65:259-66.

204. Goodman T, Thomas C. Mandibular reconstruction. An example of microvascular bone grafting. AORN J 1988;48:678-81.

205. Gosal G, Boparai A, Choudhary G, Kour R. Multifocal skeletal tuberculosis involving the lumbar spine and iliac bone, mimicking a malignant bone tumour: a case report. Malays Orthop J 2012;6:51-3.

206. Goto T, Aramaki M, Yoshihashi H, Nishimura G, Hasegawa Y, Takahashi T, Ishii T, Fukushima Y, Kosaki K. Large fontanelles are a shared feature of haploinsufficiency of RUNX2 and its co-activator CBFB. Congenit Anom 2004;44:225-9.

207. Gouliamos AD, Kehagias DT, Lahanis S, Athanassopoulou AA, Moulopoulou ES, Kalovidouris AA, Tsakadas SJ, Vlahos LJ. MR imaging of tuberculous vertebral osteomyelitis: pictorial review. Eur Radiol 2001;11:575-9.

208. Govsa F, Ozer MA, Pinar Y, Sezak M. Increased osseous thickening of the inner surface of the frontal bone. Turk Neurosurg 2015;25:224-30.

209. Gray PH. Bone infarction in antiquity. Clin Radiol 1968;19:436-7.

210. Gunther J. Inside Africa. Harper & Brothers. 1955.

211. Gurevitch O, Slavin S, Feldman AG. Conversion of red bone marrow into yellow - Cause and mechanisms. Med Hypotheses 2007;69:531-6.

212. Gurkan UA, Akkus O. The mechanical environment of bone marrow: a review. Ann Biomed Eng 2008;36:1978-91.

213. Gutierrez MC, Brisse S, Brosch R, Fabre M, Omaïs B, Marmiesse M, Supply P, Vincent V. Ancient origin and gene mosaicism of the progenitor of Mycobacterium tuberculosis. PLoS Pathog 2005;1:e5.

214. Gutierrez MC, Ahmed N, Willery E, Narayanan S, Hasnain SE, Chauhan DS, Katoch VM, Vincent V, Locht C, Supply P. Predominance of ancestral lineages of Mycobacterium tuberculosis in India. Emerg Infect Dis 2006;12:1367-74.

215. Hackett CJ. On the origin of the human treponematoses (pinta, yaws, endemic syphilis and venereal syphilis). Bull World Health Organ 1963;29:7-41.

216. Hackett CJ. Possible treponemal changes in a Tasmanian skull. Man 1974;9:436-43.

217. Hackett CJ. An introduction to diagnostic criteria of syphilis, treponarid and yaws (treponematoses) in dry bones, and some implications. Virchows Arch A Pathol Anat Histol 1975;368:229-41.

218. Haddad FS, Haddad GF, Zaatari G. Cranial osteomas: their classification and management. Report on a giant osteoma and review of the literature. Surg Neurol 1997;48:143-7.

219. Hadler NM, Gillings DB, Imbus HR, Levitin PM, Makuc D, Utsinger PD, Yount WJ, Slusser D, Moskovitz N. Hand structure and function in an industrial setting. Arthritis Rheum 1978;21:210-20.

220. Haidar R, Mhaidli H, Taher AT. Paraspinal extramedullary hematopoiesis in patients with thalassemia intermedia. Eur Spine J 2010;19:871-8.

221. Hajar R. The air of history: early medicine to galen (part I). Heart Views 2012;13:120-8.

222. Haldane JBS. The rate of mutation of human genes. Hereditas 1949;35(Suppl 1):267-73.

223. Hanihara T, Ishida H. Os incae: variation in frequency in major human population groups. J Anat 2001;198:137-52.

224. Hansen GC, Gold RH. Central depression of mulitple vertebral end-plates: a "pathognomonic" sign of sickle hemoglobinopathy in Gaucher's disease. AJR Am J Roentgenol 1977;129:343-4.

225. Harisinghani MG, McLoud TC, Shepard JA, Ko JP, Shroff MM, Mueller PR. Tuberculosis from head to toe. Radiographics 2000;20:449-70.

226. Harper KN, Ocampo PS, Steiner BM, George RW, Silverman MS, Bolotin S, Pillay A, Saunders NJ, Armelagos GJ. On the origin of the treponematoses: a phylogenetic approach. PLoS Negl Trop Dis 2008;2:e148.

227. Harper KN, Zuckerman MK, Harper ML, Kingston JD, Armelagos GJ. The origin and antiquity of syphilis revisited: an appraisal of Old World pre-Columbian evidence for treponemal infection. Am J Phys Anthropol 2011;146(Suppl 53):99-133.

228. Harris HA. Lines of arrested growth in the long bones of diabetic children. Br Med J 1931;1:700-714.

229. Harrison LW. The origin of syphilis. Br J Vener Dis 1959;35:1-7.

230. Hart DJ, Spector TD. Definition and epidemiology of osteoarthritis of the hand: a review. Osteoarthritis Cartilage 2000;8(Suppl A):S2-7.

231. Hartsock RJ, Smith EB, Petty CS. Normal variations with aging of the amount of hematopoietic tissue in bone marrow from the anterior iliac crest. A study made from 177 cases of sudden death examined by necropsy. Am J Clin Pathol 1965;43:326-31.

232. Hasselmann CM. Comparative studies on the histo-pathology of syphilis, yaws, and pinta. Br J Vener Dis 1957;3:5-12.

233. Hedges REM. Bone diagenesis: an overview of processes. Archaeometry 2002;44:319-28.

234. Hernigou P, Allain J, Bachir D, Galacteros F. Abnormalities of the adult shoulder due to sickle cell osteonecrosis during childhood. Rev Rhum Engl Ed 1998;65:27-32.

235. Hershkovitz I, Greenwald CM, Latimer B, Jellema LM, Wish-Baratz S, Eshed V, Dutour O, Rothschild BM. Serpens endocrania symmetrica (SES): a new term and a possible

clue for identifying intrathoracic disease in skeletal populations. Am J Phys Anthropol 2002;118:201-16.

236. Hetem SF, Schils JP. Imaging of infections and inflammatory conditions of the spine. Semin Musculoskelet Radiol 2000;4:329–47.

237. Hettige S, Sofela A, Bassi S, Chandler C. A review of spontaneous intracranial extradural hematoma in sickle-cell disease. Acta Neurochir 2015;157:2025-9.

238. Hoaglund FT, Criswell LA, Seldin MF. Gender and racial differences in rates of total hip replacement. J Bone Joint Surg Am 2003;85-A:569-70.

239. Hoffman EB, Crosier JH, Cremin BJ. Imaging in children with spinal tuberculosis. A comparison of radiography, computed tomography and magnetic resonance imaging. J Bone Joint Surg Br 1993;75:233–9.

240. Hofrichter J, Ross PD, Eaton WA. Supersaturation in sickle cell hemoglobin solutions. Proc Natl Acad Sci U S A 1976;73:3035-9.

241. Holbrook WP, Ganss C. Is diagnosing exposed dentine a suitable tool for grading erosive loss? Clin Oral Investig 2008;12(Suppl 1):S33-9.

242. Holcomb SM, Konigsberg LW. Statistical study of sexual dimorphism in the human fetal sciatic notch. Am J Phys Anthropol 1995;97:113-25.

243. Holder LE, Michael RH. The specific scintigraphic pattern of "shin splints in the lower leg": concise communication. J Nucl Med 1984;25:865-9.

244. Holloway KL, Henneberg RJ, de Barros Lopes M, Henneberg M. Evolution of human tuberculosis: a systematic review and meta-analysis of paleopathological evidence. Homo 2011;62:402-58.

245. Hoyland JA, Mee AP, Baird P, Braidman IP, Mawer EB, Freemont AJ. Demonstration of estrogen receptor mRNA in bone using in situ reverse-transcriptase polymerase chain reaction. Bone 1997;20:87-92.

246. Hsu JW, Tsai PL, Hsiao TH, Chang HP, Lin LM, Liu KM, Yu HS, Ferguson D. The effect of shovel trait on Carabelli's trait in Taiwan Chinese and Aboriginal populations. J Forensic Sci 1997;42:802-6.

247. Huch K, Kuettner KE, Dieppe P. Osteoarthritis in ankle and knee joints. Semin Arthritis Rheum 1997;26:667-74.

248. Huiskes R. If bone is the answer, then what is the question? J Anat 2000;197:145-56.

249. Hunter DJ, Demissie S, Cupples LA, Aliabadi P, Felson DT. A genome scan for joint-specific hand osteoarthritis susceptibility: The Framingham Study. Arthritis Rheum 2004;50:2489-96.

250. Huo MH, Friedlaender GE, Marsh JS. Orthopaedic manifestations of sickle-cell disease. Yale J Biol Med 1990;63:195-207.

251. Husaini TA. An unusual osteolytic meningioma. J Pathol 1970;101:57-8.

252. Hussein K, Matin E, Nerlich AG. Paleopathology of the juvenile Pharaoh Tutankhamun-90th anniversary of discovery. Virchows Arch 2013;463:475-9.

253. Imfeld T. Dental erosion. Definition, classification and links. Eur J Oral Sci 1996;104:151-5.

254. Ingram VM. Gene mutations in human haemoglobin: the chemical difference between normal and sickle cell haemoglobin. Nature 1957;180:326-8.

255. Ito H, Takagi H, Kawano N, Yada K. Primary intraosseous meningioma: case report. J Neurooncol 1992;13:57-61.

256. James SL, Bates BT, Osternig LR. Injuries to runners. Am J Sports Med 1978;6:40-50.

257. Jansen RJ, Poulus M, Taconis W, Stoker J. High-resolution spiral computed tomography with multiplanar reformatting, 3D surface- and volume rendering: a non-destructive method to visualize ancient Egyptian mummification techniques. Comput Med Imaging Graph 2002;26:211-6.

258. Jeanty P, Silva SR, Turner C. Prenatal diagnosis of wormian bones. J Ultrasound Med 2000;19:863-9.

259. Jensen LK. Knee osteoarthritis: influence of work involving heavy lifting, kneeling, climbing stairs or ladders, or kneeling/squatting combined with heavy lifting. Occup Environ Med 2008;65:72-89.

260. Jensen LK. Hip osteoarthritis: influence of work with heavy lifting, climbing stairs or ladders, or combining kneeling/squatting with heavy lifting. Occup Environ Med 2008;65:6-19.

261. Johnell O, Rausing A, Wendeberg B, Westlin N. Morphological bone changes in shin splints.Clin Orthop Relat Res 1982;167:180-4.

262. Jonsson H, Manolescu I, Stefansson SE, Ingvarsson T, Jonsson HH, Manolescu A, Gulcher J, Stefansson K. The inheritance of hand osteoarthritis in Iceland. Arthritis Rheum 2003;48:391-5.

263. Jordan JM, Kraus VB, Hochberg MC. Genetics of osteoarthritis. Curr Rheumatol Rep 2004;6:7-13.

264. Joseffer SS, Cooper PR. Modern imaging of spinal tuberculosis. J Neurosurg Spine 2005;2:145-50.

265. Jurmain RD. The pattern of involvement of appendicular degenerative joint disease. Am J Phys Anthropol 1980;53:143-50.

266. Jurmain R. Paleoepidemiology of a central California prehistoric population from Ca-Ala-329: II. Degenerative disease. Am J Phys Anthropol 1990;83:83-94.

267. Jurmain RD, Kilgore L. Skeletal evidence of osteoarthritis: a palaeopathological perspective. Ann Rheum Dis 1995;54:443-50.

268. Kaila R, Malhi AM, Mahmood B, Saifuddin A. The incidence of multiple level noncontiguous vertebral tuberculosis detected using whole spine MRI. J Spinal Disord Tech 2007;20:78-81.

269. Kaplan SB, Kemp SS, Oh KS. Radiographic manifestations of congenital anomalies of the skull. Radiol Clin North Am 1991;29:195-218.

270. Kapur V, Whittam TS, Musser JM. Is Mycobacterium tuberculosis 15,000 years old? J Infect Dis 1994;170:1348-9.

271. Kavadia-Tsatala S, Kolokytha O, Kaklamanos EG, Antoniades K, Chasapopoulou E. Mandibular lesions of vasoocclusive origin in sickle cell hemoglobinopathy. Odontology 2004;92:68-72.

272. Keats TE, Holt JF. The calvarial "doughnut lesion": a previously undescribed entity. Am J Roentgenol Radium Ther Nucl Med 1969;105:314-8.

273. Keeley K, Buchanan GR. Acute infarction of long bones in children with sickle cell anemia. J Pediatr 1982;101:170-5.

274. Kelley MA, Micozzi MS. Rib lesions in chronic pulmonary tuberculosis. Am J Phys Anthropol 1984;65:381-6.

275. Kerber CW, Newton TH. The macro and microvasculature of the dura mater. Neuroradiology 1973;6:175-9.

276. Khan AA, Asari MA, Hassan A. Unusual presence of Wormian (sutural) bones in human skulls. Folia Morphol 2011;70:291-4.

277. Khattry N, Thulkar S, Das A, Alan Khan S, Bakhshi S. Spinal tuberculosis mimicking malignancy: atypical imaging features. Indian J Paediatr 2007;74:297-8.

278. Kim KS, Rogers LF, Goldblatt D. CT features of hyperostosing meningioma en plaque. AJR Am J Roentgenol 1987;149:1017-23.

279. Kirthiga M, Manju M, Praveen R, Umesh W. Ethnic Association of Cusp of Carabelli Trait and Shoveling Trait in an Indian Population. J Clin Diagn Res 2016;10:ZC78-81.

280. Klaeboe L, Lonn S, Scheie D, Auvinen A, Christensen HC, Feychting M, Johansen C, Salminen T, Tynes T. Incidence of intracranial meningiomas in Denmark, Finland, Norway and Sweden, 1968-1997. Int J Cancer 2005;117:996-1001.

281. Klepinger LL. Differential diagnosis in paleopathology and the concept of disease evolution. Med Anthropol 1983;7:73-7.

282. Klimo P Jr, Schmidt MH. Surgical management of spinal metastases. Oncologist 2004;9:188-96.

283. Knell RJ. Syphilis in renaissance Europe: rapid evolution of an introduced sexually transmitted disease? Proc Biol Sci 2004;271(Suppl 4):S174-6.

284. Koff AB, Rosen T. Nonvenereal treponematoses: yaws, endemic syphilis, and pinta. J Am Acad Dermatol 1993;29:519-35.

285. Kolakowski D, Harris EF, Bailit HL. Complex segregation analysis of Carabelli's trait in a Melanesian population. Am J Phys Anthropol 1980;53:301-8.

286. Kolman CJ, Centurion-Lara A, Lukehart SA, Owsley DW, Tuross N. Identification of Treponema pallidum subspecies pallidum in a 200-year-old skeletal specimen. J Infect Dis 1999;180:2060-3.

287. Kortebein PM, Kaufman KR, Basford JR, Stuart MJ. Medial tibial stress syndrome. Med Sci Sports Exerc 2000;32:S27-33.

288. Kricun ME. Red-yellow marrow conversion: its effect on the location of some solitary bone lesions. Skeletal Radiol 1985;14:10-9.

289. Kues JM. The pathology of shin splints. J Orthop Sports Phys Ther 1990;12:115-21.

290. Kujala UM, Kettunen J, Paananen H, Aalto T, Battié MC, Impivaara O, Videman T, Sarna S. Knee osteoarthritis in former runners, soccer players, weight lifters, and shooters. Arthritis Rheum 1995;38:539-46.

291. Kulozik AE, Wainscoat JS, Serjeant GR, Kar BC, Al-Awamy B, Essan GJF, Falusi AG, Haque SK, Hilali AM, Kate S, Ranasinghe WAEP, Weatherall DJ. Geographical survey of βS-globin gene haplotypes: Evidence for an independent Asian origin of the sickle-cell mutation. Am J Hum Genet 1986;39:239-44.

292. Kumar R, Guinto FC Jr, Madewell JE, Swischuk LE, David R. The vertebral body: radiographic configurations in various congenital and acquired disorders. Radiographics 1988;8:455-85.

293. LaFond EM. An analysis of adult skeletal tuberculosis. J Bone Joint Surg Am 1958;40-A:346-64.

294. Lal A, Fung EB, Pakbaz Z, Hackney-Stephens E, Vichinsky EP. Bone mineral density in children with sickle cell anemia. Pediatr Blood Cancer 2006;47:901-6.

295. Lallo JW, Armelagos GJ, Mensforth RP. The role of diet, disease, and physiology in the origin of porotic hyperostosis. Hum Biol 1977;49:471-83.

296. Lang FF, Macdonald OK, Fuller GN, DeMonte F. Primary extradural meningiomas: a report on nine cases and review of the literature from the era of computerized tomography scanning.J Neurosurg 2000;93:940-50.

297. Lau EC, Cooper C, Lam D, Chan VN, Tsang KK, Sham A. Factors associated with osteoarthritis of the hip and knee in Hong Kong Chinese: obesity, joint injury, and occupational activities. Am J Epidemiol 2000;152:855-62.

298. Laurence B, George D, Woods D, Shosanya A, Katz RV, Lanzkron S, Diener-West M, Powe N. The association between sickle cell disease and dental caries in African Americans. Spec Care Dentist 2006;26:95-100

299. LaVelle M. Natural selection and developmental sexual variation in the human pelvis. Am J Phys Anthropol 1995;98:59-72.

300. Lawn SD, Zumla AI. Tuberculosis. Lancet 2011;378:57-72.

301. Lawrenz DR. Sickle cell disease: a review and update of current therapy. J Oral Maxillofac Surg 1999;57:171-8.

302. Lee HY, Prager J, Hahn Y, Ramsey RG. Intraosseous meningioma: CT and MR appearance. J Comput Assist Tomogr 1992;16:1000-1.

303. Leong CS, Stark P. Thoracic manifestations of sickle cell disease. J Thorac Imaging 1998;13:128-34.

304. Lieverse AR, Weber AW, Bazaliiskiy VI, Goriunova OI, Savelev NA. Osteoarthritis in Siberia's Cis-Baikal: Skeletal indicators of hunter-gatherer adaptation and cultural change. Am J Phys Anthropol 2007;132:1-16.

305. Livingstone FB. On the origin of syphilis: an alternative hypothesis. Curr Anthrop 1991;32:587-90

306. Livshits G, Kato BS, Wilson SG, Spector TD. Linkage of genes to total lean body mass in normal women. J Clin Endocrinol Metab 2000;92:3171-6.

307. Loeser RF Jr. Aging and the etiopathogenesis and treatment of osteoarthritis. Rheum Dis Clin North Am 2000;26:547-67.

308. Logothetis CJ, Lin SH. Osteoblasts in prostate cancer metastasis to bone. Nat Rev Cancer 2005;5:21-8.

309. Loiacono PJ, Reeder MM. An exercise in radiologic-pathologic correlation. Radiology 1969;92:385-94.

310. Lonergan GJ, Cline DB, Abbondanzo SL. Sickle cell anemia. Radiographics 2001;21:971-94.

311. Longstreth WT Jr, Dennis LK, McGuire VM, Drangsholt MT, Koepsell TD. Epidemiology of intracranial meningioma. Cancer 1993;72:639-48.

312. Loop JW, Foltz EL. Craniostenosis and diploic lamination following operation for hydrocephalus. Acta Radiol Diagn 1972;13:8-13.

313. Loy DE, Liu W, Li Y, Learn GH, Plenderleith LJ, Sundararaman SA, Sharp PM, Hahn BH. Out of Africa: origins and evolution of the human malaria parasites Plasmodium falciparum and Plasmodium vivax. Int J Parasitol 2016 [Epub ahead of print].

314. Ludwig B, Lazarus AA. Musculoskeletal Tuberculosis. Dis Mon 2007;53:39-45.

315. Lukehart SA, Hook EW 3rd, Baker-Zander SA, Collier AC, Critchlow CW, Handsfield HH. Invasion of the central nervous system by Treponema pallidum: implications for diagnosis and treatment. Ann Intern Med 1988;109:855-62.

316. Luxon LM. Neurosyphilis. Int J Dermatol 1980;19:310-7.

317. Luzzatto L. Sickle cell anaemia and malaria. Mediterr J Hematol Infect Dis 2012;4:e2012065.

318. Maatouk I, Moutran R. History of syphilis: between poetry and medicine. J Sex Med 2014;11:307-10.

319. Macera CA, Pate RR, Powell KE, Jackson KL, Kendrick JS, Craven TE. Predicting lower-extremity injuries among habitual runners. Arch Intern Med 1989;149:2565-8.

320. Macke JJ, Engel AJ, Sawin PD, Bancroft LW. Tuberculosis of the cervical spine. Orthopedics 2015;38:332-5.

321. Madani G, Papadopoulou AM, Holloway B, Robins A, Davis J, Murray D. The radiological manifestations of sickle cell disease. Clin Radiol 2007;62:528-38.

322. Magnusson HI, Westlin NE, Nyqvist F, Gärdsell P, Seeman E, Karlsson MK. Abnormally decreased regional bone density in athletes with medial tibial stress syndrome. Am J Sports Med 2001;29:712-5.

323. Magnusson HI, Ahlborg HG, Karlsson C, Nyqvist F, Karlsson MK . Low regional tibial bone density in athletes with medial tibial stess syndrome normalizes after recovery from symptoms. Am J Sports Med 2003;31:596-600.

324. Maiuri F, Iaconetta G, Gallicchio B, Manto A, Brigantti F. Spondylodiscitis. Clinical and magnetic resonance diagnosis. Spine 1997;22:1741-6.

325. Marks SC, Popoff SN. Bone cell biology: the regulation of development, structure, and function in the skeleton. Am J Anat 1988;183:1-44.

326. Marks M, Solomon AW, Mabey DC. Endemic treponemal diseases. Trans R Soc Trop Med Hyg 2014;108:601-7.

327. Martel-Pelletier J, Pelletier JP. New insights into the major pathophysiological processes responsible for the development of osteoarthritis. Semin Arthritis Rheum 2005;34:6-8.

328. Marti B, Vader JP, Minder CE, Abelin T. On the epidemiology of running injuries. The 1984 Bern Grand-Prix study. Am J Sports Med 1988;16:285-94.

329. Marti B, Sirinelli D, Maurin L, Carpentier E. Wormian bones in a general paediatric population. Diagn Interv Imaging 2013;94:428-32.

330. Martin L, Rackard F. Images in Clinical Medicine: Hair-on-End Sign. N Engl J Med 2016;374:e23.

331. Martini M, Ouahes M. Bone and joint tuberculosis: a review of 652 cases. Orthopedics 1988;11:861-6.

332. Masrouha KZ, Wazen J, Haddad A, Saadeh F, Taher A, Khoury NJ. Cortical bone invasion in non-transfusion-dependent thalassemia: tumefactive extramedullary hematopoiesis reviewed. Radiol Med 2016;121:626-34.

333. Matejková P, Strouhal M, Smajs D, Norris SJ, Palzkill T, Petrosino JF, Sodergren E, Norton JE, Singh J, Richmond TA, Molla MN, Albert TJ, Weinstock GM. Complete

genome sequence of Treponema pallidum ssp. pallidum strain SS14 determined with oligonucleotide arrays. BMC Microbiol 2008;8:76.

334. Matin P. Bone scintigraphy in the diagnosis and management of traumatic injury. Semin Nucl Med 1983;13:104-22.

335. Mattei PL, Beachkofsky TM, Gilson RT, Wisco OJ. Syphilis: a reemerging infection. Am Fam Physician 2012;86:433-40.

336. Mattila KT, Komu ME, Dahlström S, Koskinen SK, Heikkilä J. Medial tibial pain: a dynamic contrast-enhanced MRI study. Magn Reson Imaging 1999;17:947-54.

337. Mawrin C, Perry A. Pathological classification and molecular genetics of meningiomas. J Neurooncol 2010;99:379-91.

338. May J, Evans JA, Timmann C, Ehmen C, Busch W, Thye T, Agbenyega T, Horstmann RD. Hemoglobin variants and disease manifestations in severe falciparum malaria. JAMA 2007;297:2220-6.

339. Mazza-Stalder J, Nicod L, Janssens JP. Extrapulmonary tuberculosis. Rev Mal Respir 2012;29:566-78.

340. McAlindon TE, Wilson PW, Aliabadi P, Weissman B, Felson DT. Level of physical activity and the risk of radiographic and symptomatic knee osteoarthritis in the elderly: the Framingham study. Am J Med 1999;106:151-7.

341. McGaugh LJ. Syphilis in history: a response to two articles. Clin Infect Dis 2005;41:573-4.

342. McGuire TP, Palme CE, Perez-Ordonez B, Gilbert RW, Sándor GK. Primary intraosseous meningioma of the calvaria: analysis of the literature and case report. Oral Surg Oral Med Oral Pathol Oral Radiol Endod 2007;104:e34-41.

343. McHenry H. Transverse lines in long bones of prehistoric California Indians. Am J Phys Anthropol 1968;29:1-17.

344. McWhorter JM, Ghatak NR, Kelly DL Jr. Extracranial meningioma presenting as lytic skull lesion. Surg Neurol 1976;5:223-4.

345. Meheus A. Non-venereal treponematoses. Medicine 2005;33:82-4.

346. Mensforth RP, Lovejoy CO, Lallo JW, Armelagos GJ. Part Two: The role of constitutional factors, diet, and infectious disease in the etiology of porotic hyperostosis and periosteal reactions in prehistoric infants and children. Med Anthropol 1978;2:1-59.

347. Meyer C, Jung C, Kohl T, Poenicke A, Poppe A, Alt KW. Syphilis 2001--a palaeopathological reappraisal. Homo 2002;53:39-58.

348. Miao RM, Fieldsteel AH. Genetic relationship between Treponema pallidum and Treponema pertenue, two noncultivable human pathogens. J Bacteriol 1980;141:427-9.

349. Michael RH, Holder LE. The soleus syndrome. A cause of medial tibial stress (shin splints). Am J Sports Med 1985;13:87-94.

350. Middlemiss JH, Raper AB. Skeletal changes in the haemoglobinopathies. J Bone Joint Surg Br 1966;48:693-702.

351. Mikalová L, Strouhal M, Čejková D, Zobaníková M, Pospíšilová P, Norris SJ, Sodergren E, Weinstock GM, Šmajs D. Genome analysis of Treponema pallidum subsp. pallidum and subsp. pertenue strains: most of the genetic differences are localized in six regions. PLoS One 2010;5:e15713.

352. Milner PF, Kraus AP, Sebes JI, Sleeper LA, Dukes KA, Embury SH, Bellevue R, Koshy M, Moohr JW, Smith J. Sickle cell disease as a cause of osteonecrosis of the femoral head. N Engl J Med 1991;325:1476-81.

353. Milner PF, Kraus AP, Sebes JI, Sleeper LA, Dukes KA, Embury SH, Bellevue R, Koshy M, Moohr JW, Smith J. Osteonecrosis of the humeral head in sickle cell disease. Clin Orthop Relat Res 1993;289:136-43.

354. Miszkiewicz JJ. Histology of a Harris line in a human distal tibia. J Bone Miner Metab 2015;33:462-6.

355. Mitchell PD. Pre-Columbian treponemal disease from 14th century AD Safed, Israel, and implications for the medieval eastern Mediterranean. Am J Phys Anthropol 2003;121:117-24.

356. Mitjà O, Asiedu K, Mabey D. Yaws. Lancet 2013;381:763-73.

357. Mitra I, Duraiswamy M, Benning J, Joy HM. Imaging of focal calvarial lesions. Clin Radiol 2016;71:389-98.

358. Mitsuya K, Nakasu Y, Horiguchi S, Harada H, Nishimura T, Yuen S, Asakura K, Endo M. Metastatic skull tumors: MRI features and a new conventional classification. J Neurooncol 2011;104:239-45.

359. Mnapo B, Shields M, Koop K. Hair-on-end. Am J Trop Med Hyg 2013;88:607.

360. Moen MH, Tol JL, Weir A, Steunebrink M, De Winter TC. Medial tibial stress syndrome: a critical review. Sports Med 2009;39:523-46.

361. Moen MH, Bongers T, Bakker EW, Zimmermann WO, Weir A, Tol JL, Backx FJ. Risk factors and prognostic indicators for medial tibial stress syndrome. Scand J Med Sci Sports 2012;22:34-9.

362. Moen MH, Schmikli SL, Weir A, Steeneken V, Stapper G, de Slegte R, Tol JL, Backx FJ. A prospective study on MRI findings and prognostic factors in athletes with MTSS. Scand J Med Sci Sports 2014;24:204-10.

363. Monteiro C, Rueff J, Falcao AB, Portugal S, Weatherall DJ, Kulozik AE. The frequency and origin of the sickle cell mutation in the district of Coruche/Portugal. Hum Genet 1989;82:255-8.

364. Montgomery LC, Nelson FR, Norton JP, Deuster PA. Orthopedic history and examination in the etiology of overuse injuries. Med Sci Sports Exerc 1989;21:237-43.

365. Moorthy S, Prabhu NK. Spectrum of MR imaging findings in spinal tuberculosis. AJR Am J Roentgenol 2002;179:979-83.

366. Morris AL, Stahl SS. Intraoral roentgenographic changes in sickle-cell anemia; a case report. Oral Surg Oral Med Oral Pathol 1954;7:787-91.

367. Morris BS, Varma R, Garg A, Awasthi M, Maheshwari M. Multifocal musculoskeletal tuberculosis in children: appearances on computed tomography. Skeletal Radiol 2002;31:1-8.

368. Morton RS, Rashid S. "The syphilis enigma": the riddle resolved? Sex Transm Infect 2001;77:322-4.

369. Moseley JE, Rabinowitz JG, Dziadiw R. Hyperostosis cranii ex vacuo. Radiology 1966;87:1105-7.

370. Moseley JE. Skeletal changes in the anemias. Semin Roentgenol 1974;9:169-84.

371. Moss SJ. Dental erosion. Int Dent J 1998;48:529-39.

372. Mourshed F, Tuckson CR. A study of the radiographic features of the jaws in sickle-cell anemia. Oral Surg Oral Med Oral Pathol 1974;37:812-9.

373. Mubarak SJ, Gould RN, Lee YF, Schmidt DA, Hargens AR. The medial tibial stress syndrome. A cause of shin splints. Am J Sports Med 1982;10:201-5.

374. Mubarak SJ, Gould RN, Lee YF, Schmidt DA, Hargens AR. The medial tibial stress syndrome. A cause of shin splints. Med Sci Sports Exerc 1989;21:237-43.

375. Müller H, Eisendle K, Bräuninger W, Kutzner H, Cerroni L, Zelger B. Comparative analysis of immunohistochemistry, polymerase chain reaction and focus-floating microscopy for the detection of Treponema pallidum in mucocutaneous lesions of primary, secondary and tertiary syphilis. Br J Dermatol 2011;165:50-60.

376. Mulligan CJ, Norris SJ, Lukehart SA. Molecular studies in Treponema pallidum evolution: toward clarity? PLoS Negl Trop Dis 2008;2:e184.

377. Muzumdar DP, Vengsarkar US, Bhatjiwale MG, Goel A. Diffuse calvarial meningioma: a case report. J Postgrad Med 2001;47:116-8.

378. Nemeskeri J, Harsanyi L, Acsadi G. Methoden zur diagnose des lebensalters von skelettfunden. Anthropol Anz 1960;24:70-95.

379. Nerlich AG, Lösch S. Paleopathology of human tuberculosis and the potential role of climate. Interdiscip Perspect Infect Dis 2009;2009:437187.

380. Newman P, Witchalls J, Waddington G, Adams R. Risk factors associated with medial tibial stress syndrome in runners: a systematic review and meta-analysis. Open Access J Sports Med 2013;4:229-41

381. Nichol CR. Complex segregation analysis of dental mor phological variants. Am J Phys Anthropol 1989;78:37-59.

382. Nielsen-Marsh CM, Hedges REM. Patterns of diagenesis in bone I: The effects of site environments. J Archaeol Sci 2000;27:1139-50.

383. Nishino M, Arita K, Kikuchi K, Takarada T, Kinouchi A, Kamada K, Abe N, Miki M. Hypoplasia of tooth in children with inborn errors of metabolism. Shoni Shikagaku Zasshi 1990;28:503-9.

384. Ocque R, Khalbuss WE, Monaco SE, Michelow PM, Pantanowitz L. Cytopathology of extracranial ectopic and metastatic meningiomas. Acta Cytol 2014;58:1-8.

385. Ogden JA. Growth slowdown and arrest lines. J Pediatr Orthop 1984;4:409-15.

386. Ohnishi Y, Iwatsuki K, Morii E, Kobayashi M, Hori Y, Moriwaki T, Ishihara M, Yoshimura K, Umegaki M, Yoshimine T. Histopathological study of spinal meningioma originating from the arachnoid villi. Brain Tumor Pathol 2011;28:77-81.

387. Oka K, Hirakawa K, Yoshida S, Tomonaga M. Primary calvarial meningiomas. Surg Neurol 1989;32:304-10.

388. Okafor LA, Nonnoo DC, Ojehanon PI, Aikhionbare O. Oral and dental complications of sickle cell disease in Nigerians. Angiology 1986;37:672-5.

389. Omari B, Robertson JM, Nelson RJ, Chiu LC. Pott's disease. A resurgent challenge to the thoracic surgeon. Chest 1989;95:145-50.

390. Onoe Y, Miyaura C, Ohta H, Nozawa S, Suda T. Expression of estrogen receptor beta in rat bone. Endocrinology 1997;138:4509-12.

391. Orava S, Puranen J. Athletes' leg pains. Br J Sports Med 1979; 3:92-7.

392. Orphanidou-Vlachou E, Tziakouri-Shiakalli C, Georgiades CS. Extramedullary hemopoiesis. Semin Ultrasound CT MR 2014;35:255-62.

393. Ortner DJ, Putschar WGJ. Identification of pathological conditions in human skeletal remains. 1981. Washington, DC: Smithsonian Institution Press.

394. Ortner DJ. What skeletons tell us. The story of human paleopathology. Virchows Arch 2011;459:247-54.

395. Orzincolo C, Castaldi G, Bariani L, Franceschini F, Corcione S, Scutellari PN. Circumscribed lytic lesions of the thalassaemic skull. Skeletal Radiol 1988;17:344-7.

396. Orzincolo C, Castaldi G, Scutellari PN, Franceschini F. The "lamellated" skull in beta-thalassaemia. Skeletal Radiol 1989;18:373-6.

397. O'Sullivan GJ, Carty FL, Cronin CG. Imaging of bone metastasis: An update. World J Radiol 2015;7:202-11.

398. Ozonoff MB. Growth Lines. Calif Med 1970;112:65-6.

399. Page C, Gardner K, Height S, Rees DC, Hampton T, Thein SL. Nontraumatic extradural hematoma in sickle cell anemia: a rare neurological complication not to be missed. Am J Hematol 2014;89:225-7.

400. Pantongrag-Brown L, Suwanwela N. Case report: chronic spinal cord compression from extramedullary haematopoiesis in thalassaemia--MRI findings. Clin Radiol 1992;46:281-3.

401. Pappas G, Kiriaze IJ, Falagas ME. Insights into infectious disease in the era of Hippocrates. Int J Infect Dis 2008;12:347-50.

402. Park EA, Richter CP. Transverse lines in bone: the mechanism of their development. Bull Johns Hopkins Hosp 1953;93:234-48.

403. Park EA. Imprinting of nutritional disturbances in bone growth. Pediatrics 1964;33:815-62.

404. Partington MD, Scheithauer BW, Piepgras DG. Carcinoembryonic antigen production associated with an osteolytic meningioma. Case report. J Neurosurg 1995;82:489-92.

405. Pasternak O, Ross LF, Lomasney LM, Demos T, Sheikh MM. Radiologic case study. Normal red marrow distribution for an 8-year-old child. Orthopedics 2010;33:530-605.

406. Patankar T, Krishnan A, Patkar D, Kale H, Prasad S, Shah J, Castillo M. Imaging in isolated sacral tuberculosis: a review of 15 cases. Skeletal Radiol 2000;29:392-6.

407. Patel TR, Borah GL. Frontal bone periosteal osteomas. Plast Reconstr Surg 2004;114:648-51.

408. Pauling L, Itano HA, Singer SJ, Wells IC. Sickle-cell anemia, a molecular disease. Science 1949;110:543-8.

409. Pedowitz RA, Hargens AR, Mubarak SJ, Gershuni DH. Modified criteria for the objective diagnosis of chronic compartment syndrome of the leg. Am J Sports Med 1990;18:35-40.

410. Pětrošová H, Zobaníková M, Čejková D, Mikalová L, Pospíšilová P, Strouhal M, Chen L, Qin X, Muzny DM, Weinstock GM, Šmajs D. Whole genome sequence of Treponema

pallidum ssp. pallidum, strain Mexico A, suggests recombination between yaws and syphilis strains. PLoS Negl Trop Dis 2012;6:e1832.

411. Pietrusewsky M, Douglas MT, Ikehara-Quebral RM. An assessment of health and disease in the prehistoric inhabitants of the Mariana Islands. Am J Phys Anthropol 1997;104:315-42.

412. Platt BS, Stewart RJ. Transverse trabeculae and osteoporosis in bones in experimental protein-calorie deficiency. Br J Nutr 1962;16:483-95.

413. Platt OS, Rosenstock W, Espeland MA. Influence of sickle hemoglobinopathies on growth and development. N Engl J Med 1984;311:7-12.

414. Platt OS, Brambilla DJ, Rosse WF, Milner PF, Castro O, Steinberg MH, Klug PP. Mortality in sickle cell disease. Life expectancy and risk factors for early death. N Engl J Med 1994;330:1639-44.

415. Plavcan JM. Sexual dimorphism in primate evolution. Am J Phys Anthropol 2001;Suppl 33:25-53.

416. Plisky MS, Rauh MJ, Heiderscheit B, Underwood FB, Tank RT. Medial tibial stress syndrome in high school cross-country runners: incidence and risk factors. J Orthop Sports Phys Ther 2007;37:40-7.

417. Plochocki JH. Sexual dimorphism of anterior sacral curvature. J Forensic Sci 2011;56:161-4.

418. Plotkin H. Syndromes with congenital brittle bones. BMC Pediatr 2004;4:16.

419. Polley P, Dunn R. Noncontiguous spinal tuberculosis: incidence and management. Eur Spine J 2009;18:1096-101.

420. Potter CW, Jennings R. A definition for influenza pandemics based on historical records. J Infect 2011;63:252-9.

421. Pryles CV, Khan AJ. Wormian bones. A marker of CNS abnormality? Am J Dis Child 1979;133:380-2.

422. Purkait R, Chandra H. The identity of Inca, medicolegal importance and suggested nomenclature of variants. J Anat Soc Ind 1989;38:162-71.

423. Ragel BT, Jensen RL. Aberrant signaling pathways in meningiomas. J Neurooncol 2010;99:315-24.

424. Ragsdale BD, Lehmer LM. A knowledge of bone at the cellular (histological) level is essential to paleopathology. In: A Companion to Paleopathology. Grauer AL (Editor). Wiley Online Library. 2012.

425. Rao VM, Mitchell DG, Rifkin MD, Steiner RM, Burk DL Jr, Levy D, Ballas SK. Marrow infarction in sickle cell anemia: correlation with marrow type and distribution by MRI. Magn Reson Imaging 1989;7:39-44.

426. Rauh MJ, Macera CA, Trone DW, Shaffer RA, Brodine SK. Epidemiology of stress fracture and lower-extremity overuse injury in female recruits. Med Sci Sports Exerc 2006;38:1571-7.

427. Reddi AH. Bone morphogenesis and modeling: soluble signals sculpt osteosomes in the solid state. Cell 1997;89:159-61.

428. Rees DC, Williams TN, Gladwin MT. Sickle-cell disease. Lancet 2010;376:2018-31.

429. Reimann F, Talasli U, Gökmen E. Radiological determination of skull thickness and skull thickness increase in patients with severe blood dyscrasias and hyperplasia of the red marrow. Rofo 1976;125:540-5.

430. Reshef N, Guelich DR. Medial tibial stress syndrome. Clin Sports Med 2012;31:273-90.

431. Resnick DL. Fish vertebrae. Arthritis Rheum 1982;25:1073-7.

432. Reynolds J. A re-evaluation of the "fish vertebra" sign in sickle cell hemoglobinopathy. Am J Roentgenol Radium Ther Nucl Med 1966;97:693-707.

433. Reynolds J, Pritchard JA, Ludders D, Mason RA. Roentgenographic and clinical appraisal of sickle cell beta-thalassemia disease. Am J Roentgenol Radium Ther Nucl Med 1973;118:378-400.

434. Reynolds J. Radiologic manifestations of sickle cell hemoglobinopathy. JAMA 1977;238:247-50.

435. Rezende Pdo V, Costa Kda S, Domingues Junior JC, Silveira PB, Belisário AR, Silva CM, Viana MB. Clinical, hematological and genetic data of a cohort of children with hemoglobin SD. Rev Bras Hematol Hemoter 2016;38:240-6.

436. Roberts Ch, Lucy D, Manchester K. Inflammatory lesions on ribs: An analysis of the Terry collection. Am J Phys Anthropol 1994;95:169-82.

437. Robinson IB, Sarnat BG. Roentgen studies of the maxillae and mandible in sickle-cell anemia. Radiology 1952;58:517-23.

438. Robling AG, Castillo AB, Turner CH. Biomechanical and molecular regulation of bone remodeling. Annu Rev Biomed Eng 2006;8:455-98.

439. Roger E, Letts M. Sickle cell disease of the spine in children. Can J Surg 1999;42:289-92.

440. Rogers L. Meningiomas in Pharaoh's people; hyperostosis in ancient Egyptian skulls. Br J Surg 1949;36:423.

441. Rogers J, Waldron T, Dieppe P, Watt I. Arthropathies in palaeopathology: The basis of classification according to most probable cause. J Archaeol Sci 1987;14:179-93.

442. Roland J, Bernard C, Bracard S, Czorny A, Floquet J, Race JM, Forlodou P, Picard L. Microvascularization of the intracranial dura mater. Surg Radiol Anat 1987;9:43-9.

443. Roodman GD. Mechanisms of bone metastasis. N Engl J Med 2004;350:1655-64.

444. Rossignol M, Leclerc A, Allaert FA, Rozenberg S, Valat JP, Avouac B, Coste P, Litvak E, Hilliquin P. Primary osteoarthritis of hip, knee, and hand in relation to occupational exposure. Occup Environ Med 2005;62:772-7.

445. Rothschild BM, Hershkovitz I, Rothschild C. Origin of yaws in the Pleistocene. Nature 1995;378:343–44.

446. Rothschild BM, Rothschild C. Treponemal disease revisited: skeletal discriminators for yaws, bejel, and venereal syphilis. Clin Infect Dis 1995;20:1402-8.

447. Rothschild BM, Calderon FL, Coppa A, Rothschild C. First European exposure to syphilis: the Dominican Republic at the time of Columbian contact. Clin Infect Dis 2000;31:936-41.

448. Rothschild B. Contributions of paleorheumatology to understanding contemporary disease. Reumatismo 2002;54:272-84.

449. Rothschild BM. History of syphilis. Clin Infect Dis 2005;40:1454-63.

450. Roub LW, Gumerman LW, Hanley EN Jr, Clark MW, Goodman M, Herbert DL. Bone stress: A radionuclide imaging perspective. Radiology 1979;132:431-8.

451. Rouleau GA, Merel P, Lutchman M, Sanson M, Zucman J, Marineau C, Hoang-Xuan K, Demczuk S, Desmaze C, Plougastel B, Pulst SM, Lenoir G, Bijlsma E, Fashold R, Dumanski J, De Jong P, Parry D, Eldrige R, Aurias A, Delattre O, Thomas G. Alteration in a new gene encoding a putative membrane-organizing protein causes neuro-fibromatosis type 2. Nature 1993;363:515-21.

452. Rovner AJ, Stallings VA, Kawchak DA, Schall JI, Ohene-Frempong K, Zemel BS. High risk of vitamin D deficiency in children with sickle cell disease. J Am Diet Assoc 2008;108:1512-6.

453. Rudzki SJ. Injuries in Australian Army recruits. Part I: Decreased incidence and severity of injury seen with reduced running distance. Mil Med 1997;162:472-6.

454. Rühli FJ, Kuhn G, Evison R, Müller R, Schultz M. Diagnostic value of micro-CT in comparison with histology in the qualitative assessment of historical human skull bone pathologies. Am J Phys Anthropol 2007;133:1099-111.

455. Ruiz A, Post JD, Ganz WI. Inflammatory and infectious processes of the cervical spine. Neuroimaging Clin North Am 1995;5:401-25.

456. Sadat-Ali M. Avascular necrosis of the femoral head in sickle cell disease. An integrated classification. Clin Orthop Relat Res 1993;290:200-5.

457. Sahebjam S, Khokha R, Mort JS. Increased collagen and aggrecan degradation with age in the joints of Timp3(-/-) mice. Arthritis Rheum 2007;56:905-9.

458. Saito N, Nadgir RN, Flower EN, Sakai O. Clinical and radiologic manifestations of sickle cell disease in the head and neck. Radiographics 2010;30:1021-34.

459. Salo WL, Aufderheide AC, Buikstra J, Holcomb TA. Identification of Mycobacterium tuberculosis DNA in a pre-Columbian Peruvian mummy. Proc Natl Acad Sci U S A 1994;91:2091-4.

460. Saltzman CL, Salamon ML, Blanchard GM, Huff T, Hayes A, Buckwalter JA, Amendola A. Epidemiology of ankle arthritis: report of a consecutive series of 639 patients from a tertiary orthopaedic center. Iowa Orthop J 2005;25:44-6.

461. Sanchez-Lara PA, Graham JM Jr, Hing AV, Lee J, Cunningham M. The morphogenesis of wormian bones: a study of craniosynostosis and purposeful cranial deformation. Am J Med Genet A 2007;143A:3243-51.

462. Sanger RG, Greer RO Jr, Averbach RE. Differential diagnosis of some simple osseous lesions associated with sickle-cell anemia. Oral Surg Oral Med Oral Pathol 1977;43:538-45.

463. Sangle SA, Lohiya RV, Karne SS, Chugh A. Spontaneous epidural hematoma: a rare complication of sickle cell anemia. Neurol India 2011;59:301-2.

464. Schaer DJ, Buehler PW, Alayash AI, Belcher JD, Vercellotti GM. Hemolysis and free hemoglobin revisited: exploring hemoglobin and hemin scavengers as a novel class of therapeutic proteins. Blood 2013;121:1276-84.

465. Scheuer L, Black S. The Juvenile Skeleton. 2004. New York, Elsevier Academic Press.

466. Schiffer J, Avidan D, Rapp A. Posttraumatic meningioma. Neurosurgery 1985;17:84-7.

467. Schultz M. Paleohistopathology of bone: a new approach to the study of ancient diseases. Am J Phys Anthropol 2001;Suppl 33:106-47.

468. Schumacher HR, Dorwart BB, Bond J, Alavi A, Miller W. Chronic synovitis with early cartilage destruction in sickle cell disease. Ann Rheum Dis 1977;36:413-9.

469. Schwartz AM, Homer MJ, McCauley RG. "Step-off" vertebral body: Gaucher's disease versus sickle cell hemoglobinopathy. AJR Am J Roentgenol 1979;132:81-5.

470. Scott GR. Population variation of Carabelli's trait. Hum Biol 1980;52:63-78.

471. Sebes JI, Diggs LW. Radiographic changes of the skull in sickle cell anemia. AJR Am J Roentgenol 1979;132:373-7.

472. Sebes JI. Diagnostic imaging of bone and joint abnormalities associated with sickle cell hemoglobinopathies. AJR Am J Roentgenol 1989;152:1153-9.

473. Sefton AM. The Great Pox that was...syphilis. J Appl Microbiol 2001;91:592-6.

474. Serjeant BE, Serjeant GR. A comparison of sickle cell syndromes in northern Greece. Br J Haematol 1991;77:386-91.

475. Serjeant GR. Natural history and determinants of clinical severity of sickle cell disease. Curr Opin Hematol 1995;2:103-8.

476. Serjeant GR. Sickle-cell disease. Lancet 1997;350:725-30.

477. Serjeant GR. The natural history of sickle cell disease. Cold Spring Harb Perspect Med 2013;3:a011783.

478. Shah MV, Haines SJ. Pediatric skull, skull base, and meningeal tumors. Neurosurg Clin N Am 1992;3:893-924.

479. Shah LM, Salzman KL. Imaging of spinal metastatic disease. Int J Surg Oncol 2011;2011:769753

480. Shanley DJ. Tuberculosis of the spine: imaging features. AJR Am J Roentgenol 1995;164:659-64.

481. Sharif HS, Aideyan OA, Clark DC, Madkour MM, Aabed MY, Mattsson TA, al-Deeb SM, Moutaery KR. Brucellar and tuberculous spondylitis: comparative imaging features. Radiology 1989;171:419-25.

482. Shaw NE. Observations on the intramedullary blood-flow and marrow-pressure in bone. Clin Sci 1963;24:311-8.

483. Shen Y, Nunes F, Stemmer-Rachamimov A, James M, Mohapatra G, Plotkin S, Betensky RA, Engler DA, Roy J, Ramesh V, Gusella JF. Genomic profiling distinguishes familial multiple and sporadic multiple meningiomas. BMC Med Genomics 2009;2:42.

484. Sherwood JB, Goldwasser E, Chilcote R, Carmichael LD, Nagel RL. Sickle cell anemia patients have low erythropoietin levels for their degree of anemia. Blood 1986;67:46-9.

485. Shuangshoti S, Netsky MG, Fitz-Hugh GS. Parapharyngeal meningioma with special reference to cell of origin. Ann Otol Rhinol Laryngol 1971;80:464-73.

486. Singh AE, Romanowski B. Syphilis: review with emphasis on clinical, epidemiologic, and some biologic features. Clin Microbiol Rev 1999;12:187-209.

487. Skedros JG, Baucom SL. Mathematical analysis of trabecular 'trajectories' in apparent trajectorial structures: the unfortunate historical emphasis on the human proximal femur. J Theor Biol 2007;244:15-45.

488. Smajs D, Zobaníková M, Strouhal M, Čejková D, Dugan-Rocha S, Pospíšilová P, Norris SJ, Albert T, Qin X, Hallsworth-Pepin K, Buhay C, Muzny DM, Chen L, Gibbs RA, Weinstock GM.Complete genome sequence of Treponema paraluiscuniculi, strain Cuniculi A: the loss of infectivity to humans is associated with genome decay. PLoS One 2011;6:e20415.

489. Smajs D, Norris SJ, Weinstock GM. Genetic diversity in Treponema pallidum: implications for pathogenesis, evolution and molecular diagnostics of syphilis and yaws. Infect Genet Evol 2012;12:191-202.

490. Smith AS, Blaser SI. Infectious and inflammatory processes of the spine. Radiol Clin North Am 1991;29:809-27.

491. Smith J. Sickle cell disease as a cause of osteonecrosis of the femoral head. N Engl J Med 1991;325:1476-81.

492. Smith J. Osteonecrosis of the humeral head in sickle cell disease. Clin Orthop Relat Res 1993;289:136-43.

493. Smith BG, Robb ND. The prevalence of toothwear in 1007 dental patients. J Oral Rehabil 1996;23:232-9.

494. Smith NH, Hewinson RG, Kremer K, Brosch R, Gordon SV. Myths and misconceptions: the origin and evolution of Mycobacterium tuberculosis. Nat Rev Microbiol 2009;7:537-44.

495. Sohn RS, Micheli LJ. The effect of running on the pathogenesis of osteoarthritis of the hips and knees. Clin Orthop Relat Res 1985;198:106-9.

496. Solera J, Lozano E, Martínez-Alfaro E, Espinosa A, Castillejos ML, Abad L. Brucellar spondylitis: review of 35 cases and literature survey. Clin Infect Dis 1999;29:1440-9.

497. Soni NN. Microradiographic study of dental tissues in sickle-cell anaemia. Arch Oral Biol 1966;11:561-4.

498. Spector TD, MacGregor AJ. Risk factors for osteoarthritis: genetics. Osteoarthritis Cartilage 2004;12(Suppl A): S39-44.

499. Spigelman M. Studying ancient DNA. BMJ 1994;308:1370.

500. Spindler HH, Scheer S, Chen SY, Klausner JD, Katz MH, Valleroy LA, Schwarcz SK. Viagra, methamphetamine, and HIV risk: results from a probability sample of MSM, San Francisco. Sex Transm Dis 2007;34:586-91.

501. Stäbler A, Reiser MF. Imaging of spinal infection. Radiol Clin North Am 2001;39:115-35.

502. Stamataki S, Behar Ph, Brodsky L. Extramedullary hematopoiesis in the maxillary sinus. Int J Pediatr Otorhinolaryngol Extra 2009;4:32-5.

503. Steinberg MH. Pathophysiology of sickle cell disease. Baillieres Clin Haematol 1998;11:163-84.

504. Steinberg MH, Rodgers GP. Pathophysiology of sickle cell disease: role of cellular and genetic modifiers. Semin Hematol 2001;38:299-306.

505. Steinbock RT. Paleopathological diagnosis and interpretation: Bone diseases in ancient human populations. 1976. Springfield Illinois, USA.

506. Steiner RM, Mitchell DG, Rao VM, Murphy S, Rifkin MD, Burk DL Jr, Ballas SK, Vinitski S. Magnetic resonance imaging of bone marrow: diagnostic value in diffuse hematologic disorders. Magn Reson Q 1990;6:17-34.

507. Stevens MC, Padwick M, Serjeant GR. Observations on the natural history of dactylitis in homozygous sickle cell disease. Clin Pediatr 1981;20:311-7.

508. Stout SD, Simmons DJ. Use of histology in ancient bone research. Yearbook Phys Anthropol 1979;22:228-249.

509. Strouhal M, Šmajs D, Matejková P, Sodergren E, Amin AG, Howell JK, Norris SJ, Weinstock GM. Genome differences between Treponema pallidum subsp. pallidum strain Nichols and T. paraluiscuniculi strain Cuniculi A. Infect Immun 2007;75:5859-66.

510. Stuart MJ, Nagel RL. Sickle-cell disease. Lancet 2004;364:1343-60.

511. Stuart-Macadam P. Porotic hyperostosis: representative of a childhood condition. Am J Phys Anthropol 1985;66:391-8.

512. Stuart-Macadam P. A radiographic study of porotic hyperostosis. Am J Phys Anthropol 1987;74:511-20.

513. Stuart-Macadam P. Porotic hyperostosis: a new perspective. Am J Phys Anthropol 1992;87:39-47.

514. Takaku T, Malide D, Chen J, Calado RT, Kajigaya S, Young NS. Hematopoiesis in 3 dimensions: human and murine bone marrow architecture visualized by confocal microscopy. Blood 2010;116:e41-55.

515. Talbot JC, Bismil Q, Saralaya D, Newton DA, Frizzel RM, Shaw DL. Musculoskeletal tuberculosis in Bradford – a 6-year review. Ann R Coll Surg Engl 2007;89:405-9.

516. Tavian M, Cortés F, Charbord P, Labastie MC, Péault B. Emergence of the haematopoietic system in the human embryo and foetus. Haematologica 1999;84(Suppl EHA-4):1-3.

517. Taylor LB, Nowak AJ, Giller RH, Casamassimo PS. Sickle cell anemia: a review of the dental concerns and a retrospective study of dental and bony changes. Spec Care Dentist 1995;15:38-42.

518. Taylor GM, Murphy E, Hopkins R, Rutland P, Chistov Y. First report of Mycobacterium bovis DNA in human remains from the Iron Age. Microbiology 2007;153:1243-9.

519. Tewari PS, Malhotra VK, Agarwal SK, Tewari SP. Preinterparietal bone in man. Anat Anz 1982;152:337-9.

520. Tewari S, Brousse V, Piel FB, Menzel S, Rees DC. Environmental determinants of severity in sickle cell disease. Haematologica 2015;100:1108-16.

521. Thomas RH, Daniels TR. Ankle arthritis. J Bone Joint Surg Am 2003;85:923-36.

522. Thompson LD, Gyure KA. Extracranial sinonasal tract meningiomas: a clinicopathologic study of 30 cases with a review of the literature. Am J Surg Pathol 2000;24:640-50.

523. Timmann C, Meyer CG. Malaria, mummies, mutations: Tutankhamun's archaeological autopsy. Trop Med Int Health 2010;15:1278-80.

524. Todd TW. Age changes in the pubic bone VI: the interpretation of variations in the symphyseal area. Am J Phys Anthropol 1921;4:407-24.

525. Tognotti E. The rise and fall of syphilis in Renaissance Europe. J Med Humanit 2009;30:99-113.

526. Tokgoz N, Oner YA, Kaymaz M, Ucar M, Yilmaz G, Tali TE. Primary intraosseous meningioma: CT and MRI appearance. AJNR Am J Neuroradiol 2005;26:2053-6.

527. Tramont EC. The impact of syphilis on humankind. Infect Dis Clin North Am 2004;18:101-10.

528. Trofatter JA, MacCollin MM, Rutter JL, Murrell JR, Duyao MP, Parry DM, Eldridge R, Kley N, Menon AG, Pulaski K, Haase VH, Ambrose CM, Munroe D, Bove C, Haines JL, Martuza RL, MacDonald ME, Seizinger BR, Short MP, Buckler AJ, Gusella JF. A novel moesin-, ezrin-, radixin-like gene is a candidate for the neurofibromatosis 2 tumor suppressor. Cell 1993;72:791-800.

529. Tucker WS, Nasser-Sharif FJ. Benign skull lesions. Can J Surg 1997;40:449-55.

530. Tucker SK, Dowd GS. Management of skeletal metastases. Br J Hosp Med 1997;58:348-52.

531. Tuli SM. General principles of osteoarticular tuberculosis. Clin Orthop Relat Res 2002;398:11-9.

532. Turgut M. Multifocal extensive spinal tuberculosis (Pott's disease) involving cervical, thoracic and lumbar vertebrae. Br J Neurosurg 2001;15:142-6.

533. Turk JL. Syphilitic caries of the skull--the changing face of medicine. J R Soc Med 1995;88:146-8.

534. Turner RT, Riggs BL, Spelsberg TC. Skeletal effects of estrogen. Endocr Rev 1994;15:275-300.

535. Turner RT. Mice, estrogen, and postmenopausal osteoporosis. J Bone Miner Res 1999;14:187-91.

536. Tweed JL, Avil SJ, Campbell JA, Barnes MR. Etiologic factors in the development of medial tibial stress syndrome: a review of the literature. J Am Podiatr Med Assoc 2008;98:107-11.

537. Tyler PA, Madani G, Chaudhuri R, Wilson LF, Dick EA. The radiological appearances of thalassaemia. Clin Radiol 2006;61:40-52.

538. Ubelaker D.H. Estimating age at death from immature human skeletons: an overview. J Forensic Sci 1987;32:1254-63.

539. Ubelaker DH. Human skeletal remains: excavation, analysis, interpretation. Taraxacum. Washington. USA. 1999.

540. Van der Kraan PM, van den Berg WB. Osteophytes: relevance and biology. Osteoarthritis Cartilage 2007;15:237-44.

541. Vande Berg BC, Malghem J, Lecouvet FE, Maldague B. Magnetic resonance imaging of normal bone marrow. Eur Radiol 1998;8:1327-34.

542. Van't Spijker A, Rodriguez JM, Kreulen CM, Bronkhorst EM, Bartlett DW, Creugers NH. Prevalence of tooth wear in adults. Int J Prosthodont 2009;22:35-42.

543. Vassiliou V, Andreopoulos D, Frangos S, Tselis N, Giannopoulou E, Lutz S. Bone metastases: assessment of therapeutic response through radiological and nuclear medicine imaging modalities. Clin Oncol 2011;23:632-45.

544. Verbrugge LM. Women, men, and osteoarthritis. Arthritis Care Res 1995;8:212-20.

545. Vidal O, Kindblom LG, Ohlsson C. Expression and localization of estrogen receptor-beta in murine and human bone. J Bone Miner Res 1999;14:923-9.

546. Vidal O, Lindberg M, Sävendahl L, Lubahn DB, Ritzen EM, Gustafsson JA, Ohlsson C. Disproportional body growth in female estrogen receptor-alpha-inactivated mice. Biochem Biophys Res Commun 1999;265:569-71.

547. Virchow R. Ueber die natur der constitutionell-syphilitischen Affectionenem. Virchows Arch Path Anat Physiol 1858;15:217-336.

548. Voskaridou E, Ladis V, Kattamis A, Hassapopoulou E, Economou M, Kourakli A, Maragkos K, Kontogianni K, Lafioniatis S, Vrettou E, Koutsouka F, Papadakis A, Mihos A, Eftihiadis E, Farmaki K, Papageorgiou O, Tapaki G, Maili P, Theohari M, Drosou M, Kartasis Z, Aggelaki M, Basileiadi A, Adamopoulos I, Lafiatis I, Galanopoulos A, Xanthopoulidis G, Dimitriadou E, Mprimi A, Stamatopoulou M, Haile ED, Tsironi M, Anastasiadis A, Kalmanti M, Papadopoulou M, Panori E, Dimoxenou P, Tsirka A, Georgakopoulos D, Drandrakis P, Dionisopoulou D, Ntalamaga A, Davros I, Karagiorga M; Greek Haemoglobinopathies Study Group. A national registry of haemoglobinopathies in Greece: deducted demographics, trends in mortality and affected births. Ann Hematol 2012;91:1451-8.

549. Waitches G, Zawin JK, Poznanski AK. Sequence and rate of bone marrow conversion in the femora of children as seen on MR imaging: are accepted standards accurate? AJR Am J Roentgenol 1994;162:1399-406.

550. Waldron HA. Prevalence and distribution of osteoarthritis in a population from Georgian and early Victorian London. Ann Rheum Dis 1991;50:301-7.

551. Walker PL. Porotic hyperostosis in a marine-dependent California Indian population. Am J Phys Anthropol 1986;69:345-54.

552. Walker PL. Greater sciatic notch morphology: sex, age, and population differences. Am J Phys Anthropol 2005;127:385-91.

553. Walters GA, Ragland RL, Knorr JR, Malhotra R, Gelber ND. Posttraumatic cutaneous meningioma of the face. AJNR Am J Neuroradiol 1994;15:393-5.

554. Wapler U, Crubézy E, Schultz M. Is cribra orbitalia synonymous with anemia? Analysis and interpretation of cranial pathology in Sudan. Am J Phys Anthropol 2004;123:333-9.

555. Ware HE, Brooks AP, Toye R, Berney SI. Sickle cell disease and silent avascular necrosis of the hip. J Bone Joint Surg Br 1991;73:947-9.

556. Waugh MA. Role played by Italy in the history of syphilis. Br J Vener Dis 1982;58:92-5.

557. Weaver P, Lifeso RM. The radiological diagnosis of tuberculosis of the adult spine. Skeletal Radiol 1984;12:178-86.

558. Weber J, Czarnetzki A. Primary Intraosseous Meningioma in a Skull of the Medieval Period of Southwestern Germany. Int J Osteoarchaeol 2002;12:385-92.

559. Weinberg AG, Currarino G. Sickle cell dactylitis: histopathologic observations. Am J Clin Pathol 1972;58:518-23.

560. Weiss E. Humeral cross-sectional morphology from 18th century Quebec prisoners of war: Limits to activity reconstruction. Am J Phys Anthropol 2005;126:311-7.

561. Weiss E, Jurmain R. Osteoarthritis revisited: a contemporary review of aetiology. Int J Osteoarchaeol 2007;17:437-50.

562. Weston DA. Brief communication: Paleohistopathological analysis of pathology museum specimens: can periosteal reaction microstructure explain lesion etiology? Am J Phys Anthropol 2009;140:186-93.

563. Whicker JH, Devine KD, MacCarty CS. Diagnostic and therapeutic problems in extracranial meningiomas. Am J Surg 1973;126:452-7.

564. White SC, Cohen JM, Mourshed FA. Digital analysis of trabecular pattern in jaws of patients with sickle cell anemia. Dentomaxillofac Radiol 2000;29:119-24.

565. Wicher K, Wicher V, Abbruscato F, Baughn RE. Treponema pallidum subsp. pertenue displays pathogenic properties different from those of T. pallidum subsp. pallidum. Infect Immun 2000;68:3219-25.

566. Wiemels J, Wrensch M, Claus E. Epidemiology and etiology of meningioma. J Neurooncol 2010;99:307-14.

567. Wiley AM, Trueta J. The vascular anatomy of the spine and its relationship to pyogenic vertebral osteomyelitis. J Bone Joint Surg Br 1959;41-B:796-809.

568. Willatt JM, Quaghebeur G. Calvarial masses of infants and children. A radiological approach. Clin Radiol 2004;59:474-86.

569. Williams AO, Lagundoye SB, Johnson CL. Lamellation of the diploe in the skulls of patients with sickle cell anaemia. Arch Dis Child 1975;50:948-52.

570. Williams A. Hereditary haemolytic anaemia, sickle cell anaemia. Radiography 1979;45:191-5.

571. Williams RL, Fukui MB, Meltzer CC, Swarnkar A, Johnson DW, Welch W. Fungal spinal osteomyelitis in the immunocompromised patient: MR findings in three cases. AJNR Am J Neuroradiol 1999;20:381-5.

572. Williams TN. Human genetic resistance to malaria. Adv Exp Med Biol 2009;634:243-53.

573. Wilson LA, Ives R, Cardoso HF, Humphrey LT. Shape, size, and maturity trajectories of the human ilium. Am J Phys Anthropol 2015;156:19-34.

574. Windahl SH, Norgård M, Kuiper GG, Gustafsson JA, Andersson G.Cellular distribution of estrogen receptor beta in neonatal rat bone. Bone 2000;26:117-21.

575. Winkelmann ZK, Anderson D, Games KE, Eberman LE. Risk Factors for Medial Tibial Stress Syndrome in Active Individuals: An Evidence-Based Review. J Athl Train 2016;51:1049-1052.

576. Winters M, Eskes M, Weir A, Moen MH, Backx FJ, Bakker EW. Treatment of medial tibial stress syndrome: a systematic review. Sports Med 2013;43:1315-33.

577. Witham TF, Khavkin YA, Gallia GL, Wolinsky JP, Gokaslan ZL. Surgery insight: current management of epidural spinal cord compression from metastatic spine disease. Nature Clin Pract Neurol 2006;2:87-94.

578. Wong W, Chaw JK, Kent CK, Klausner JD. Risk factors for early syphilis among gay and bisexual men seen in an STD clinic: San Francisco, 2002-2003. Sex Transm Dis 2005;32:458-63.

579. Yalniz E, Pekindil G, Aktas S. Atypical tuberculosis of the spine. Yonsei Med J 2000;41:657-61.

580. Yamashima T. On Arachnoid Villi and Meningiomas: Functional Implication of Ultrastructure, Cell Adhesion Mechanisms, and Extracellular Matrix Composition. Pathol Oncol Res 1996;2:144-9.

581. Yates B, White S. The incidence and risk factors in the development of medial tibial stress syndrome among naval recruits. Am J Sports Med 2004;32:772-80.

582. Younis G, Sawaya R. Intracranial osteolytic malignant meningiomas appearing as extracranial soft-tissue masses. Neurosurgery 1992;30:932-5.

583. Yu HH, Tsai YY, Hoffe SE. Overview of diagnosis and management of metastatic disease to bone. Cancer Control 2012;19:84-91.

584. Yüksel O, Ozgürbüz C, Ergün M, Işlegen C, Taskiran E, Denerel N, Ertat A. Inversion/Eversion strength dysbalance in patients with medial tibial stress syndrome. J Sports Sci Med 2011;10:737-42.

585. Zawin JK, Jaramillo D. Conversion of bone marrow in the humerus, sternum, and clavicle: changes with age on MR images. Radiology 1993;188:159-64.

586. Zhang D, Xu C, Manwani D, Frenette PS. Neutrophils, platelets, and inflammatory pathways at the nexus of sickle cell disease pathophysiology. Blood 2016;127:801-9.

587. Zheng Y, Zhou H, Dunstan CR, Sutherland RL, Seibel MJ. The role of the bone microenvironment in skeletal metastasis. J Bone Oncol 2012;2:47-57.

588. Zimmer C. Can genes solve the syphilis mystery? Science 2001;292:1091.

589. Zink AR, Grabner W, Reischl U, Wolf H, Nerlich AG. Molecular study on human tuberculosis in three geographically distinct and time delineated populations from ancient Egypt. Epidemiol Infect 2003;130:239-49.

590. Zink AR, Sola C, Reischl U, Grabner W, Rastogi N, Wolf H, Nerlich AG. Characterization of Mycobacterium tuberculosis complex DNAs from Egyptian mummies by spoligotyping. J Clin Microbiol 2003;41:359–67.

**Ελληνόγλωσση**


591. Αρχοντόπουλος Θ. Ρόδος, 2.400 χρόνια. Διεθνές Επιστημονικό Συνέδριο. Ρόδος, 24-29 Οκτωβρίου 1993. Πρακτικά. Αθήνα. 2000.

592. Βολονάκης ΙΗ. Η εκκλησία του Αγίου Σπυρίδωνα στη Μεσαιωνική Πόλη της Ρόδου. Ρόδος, 2.400 χρόνια. Διεθνές Επιστημονικό Συνέδριο. Ρόδος, 24-29 Οκτωβρίου 1993. Πρακτικά. Αθήνα. 2000.

593. Γλύκατζη-Αρβελέρ Ε. Γιατί το Βυζάντιο. Μεταίχμιο. 2009.

594. Καλογιάννη Ε. Η Σύφιλη. Προνεωτερικές αφηγήσεις περί νοσηρής σεξουαλικότητας. Ταξιδευτής. 2008.

595. Κόλλιας Η. Η μεσαιωνική πόλη της Ρόδου και το παλάτι του Μεγάλου Μαγίστρου. Υπουργείο Πολιτισμού. 2005.

596. Κωνσταντινόπουλος Γ. Αρχαία Ρόδος. Μορφωτικό Ίδρυμα Εθνικής Τράπεζας. 1986.

597. Lane FC. Βενετία η θαλασσοκράτειρα. Αλεξάνδρεια. 2007.

598. Luttrell A. Ρόδος, 2.400 χρόνια. Διεθνές Επιστημονικό Συνέδριο. Ρόδος, 24-29 Οκτωβρίου 1993. Πρακτικά. Αθήνα. 2000.

599. Στεφανίδης ΙΓ. Ρόδος η νύμφη του ήλιου. Αθήνα. 1971.

600. Πίτσιος ΘΚ. Παλαιοπαθολογικό υλικό αρχαιολογικών ανασκαφών της μεσαιωνικής πόλης της Ρόδου. Ρόδος, 2.400 χρόνια. Διεθνές Επιστημονικό Συνέδριο. Ρόδος, 24-29 Οκτωβρίου 1993. Πρακτικά. Αθήνα. 2000.

601. Πίτσιος ΘΚ. Εξελικτική Ανθρωπολογία. Θεμελιώδεις Έννοιες και Πορίσματα της Σύγχρονης Ανθρωπολογικής Έρευνας. Ιατρικές Εκδόσεις Πασχαλίδη. 2003.

602. Ρακιτζής ΕΤ. Μαθήματα Βιολογικής Χημείας. Αθήνα. 1997.