ΕΘΝΙΚΟ ΚΑΙ ΚΑΠΟΔΙΣΤΡΙΑΚΟ ΠΑΝΕΠΙΣΤΗΜΙΟ ΑΘΗΝΩΝ

ΙΑΤΡΙΚΗ ΣΧΟΛΗ

ΠΡΟΓΡΑΜΜΑ ΜΕΤΑΠΤΥΧΙΑΚΩΝ ΣΠΟΥΔΩΝ

<<ΧΕΙΡΟΥΡΓΙΚΗ ΑΝΑΤΟΜΙΑ>>

ΔΙΠΛΩΜΑΤΙΚΗ ΕΡΓΑΣΙΑ

Χειρουργική ανατομία της περιοφθάλμιας χώρας και των περιτονιών της κεφαλής και του προσώπου. Η σημασία τους στις τεχνικές αποκατάστασης των ελλειμμάτων της περιοφθάλμιας χώρας

ΜΕΤΑΠΤΥΧΙΑΚΟΣ ΦΟΙΤΗΤΗΣ

ΙΩΑΝΝΗΣ Γ. ΔΑΛΙΑΝΟΥΔΗΣ

ΠΛΑΣΤΙΚΟΣ ΧΕΙΡΟΥΡΓΟΣ

ΑΘΗΝΑ

Μάρτιος 2019

ΔΙΠΛΩΜΑΤΙΚΗ ΕΡΓΑΣΙΑ

Χειρουργική ανατομία της περιοφθάλμιας χώρας και των περιτονιών της κεφαλής και του προσώπου. Η σημασία τους στις τεχνικές αποκατάστασης των ελλειμμάτων της περιοφθάλμιας χώρας

Ιωάννης Γ. Δαλιανούδης

Α.Μ. 20170937

ΕΠΙΒΛΕΠΟΝΤΕΣ:

Σκανδαλάκης Παναγιώτης, Καθηγητής Ανατομίας

Πρωτογέρου Βασίλης, Αναπληρωτής Καθηγητής Ανατομίας

Δεμέστιχα Θεανώ, Αναπληρώτρια Καθηγήτρια Ανατομίας

Αφιερωμένο σε όσους με στήριξαν

και με αγαπούν

Ευχαριστίες

Ερχόμενος στο τέλος αυτής της πορείας, θα ήθελα να ευχαριστήσω όλους τους καθηγητές και διδάσκοντες του μεταπτυχιακού αυτού προγράμματος. Η παρουσία τους καθ' όλη την διάρκεια των σπουδών ήταν καθοριστική.

Ιδιαίτερα θα ήθελα να αναφερθώ στον καθηγητή και δάσκαλο Κ. Παναγιώτη Σκανδαλάκη του οποίου η συμβολή ήταν καθοριστική για την ολοκλήρωση του μεταπτυχιακού προγράμματος. Οι γνώσεις του και οι συμβουλές σε κομβικά σημεία κατά τη διάρκεια των σπουδών υπήρξε καταλυτική. Θα ήθελα επίσης να ευχαριστήσω τους καθηγητές Κ. Πρωτογέρου και Κα Δεμέστιχα για την βοήθειά τους κατά τη συγγραφή της διπλωματικής.

Τέλος θα ήθελα να αναφερθώ σε έναν άνθρωπο χωρίς τον οποίο η ολοκλήρωση του μεταπτυχιακού τίτλου θα ήταν αδύνατη. Ένα τεράστιο ευχαριστώ στον Κ. Φιλίππου Δημήτριο για την αρωγή, συμπαράσταση, καθοδήγηση, παρότρυνση, σε όλη αυτή την πορεία.

ΠΕΡΙΕΧΟΜΕΝΑ

ΕΙΣΑΓΩΓΗ.....7
Μέρος 1ο 8
1.1 Εμβρυολογία περιοφθάλμιας χώρας.....8
1.2 Ανατομία περιοφθάλμια χώρας 11
1.2.1 Επιπολής ανατομία της περιοφθάλμιας χώρας και των βλεφάρων 11
1.2.2 Σχήμα της βλεφαρικής σχισμής.....14
1.2.3 Ανατομία του άνω βλεφάρου. 19
1.2.4 Ανατομία του κάτω βλεφάρου και της ζυγωματικής περιοχής. 23
1.2.5 Σύνδεσμοι και στηρικτικά στοιχεία των βλεφάρων. 26
1.2.5.1 Ανατομία του έσω κανθού και των στηρικτικών δομών του 28
1.2.5.2 Ανατομία του έξω κανθού και των στηρικτικών δομών του 34
1.2.5.3 Κογχικό διάφραγμα.....38
1.2.5.4 Σύνδεσμοι του άνω βλεφάρου 40
1.2.5.5 Σύνδεσμοι του κάτω βλεφάρου (σύνδεσμος του Lockwood) 42
1.2.6. Κυκλοτερής σφιγκτήρας του οφθαλμού. 43
1.2.7 Ανελκτήρες & Κατασπαστήρες μύες των βλεφάρων 45
1.2.7.1 Ανελκτήρας μυς του άνω βλεφάρου 45
1.2.7.2 Μυς του Müller 48
1.2.7.2 Κατασπαστήρες μύες του κάτω βλεφάρου 50
1.2.8 Λιπώδη διαμερίσματα των βλεφάρων.....53
1.2.8.1 Λιπώδη διαμερίσματα του άνω βλεφάρου 53
1.2.8.2 Λιπώδη διαμερίσματα του κάτω βλεφάρου 56
1.2.8.3 Δακρυϊκός αδένας & δακρυϊκή συσκευή. 57
1.2.9 Αιμάτωση των βλεφάρων.....59
1.2.9.1. Αρτηριακή παροχή 59
1.2.9.2. Φλεβική αποχέτευση.....61
1.2.10 Νεύρωση των βλεφάρων 62
1.2.10.1 Αισθητικά νεύρα 62
1.2.10.2 Κινητικά νεύρα 62
1.3. Ανατομία των περιτονιών της κεφαλής και του τραχήλου. 64
1.3.1. Η περιτονία του προσώπου 66
1.3.2. Ανατομία των περιτονιών της κροταφικής περιοχής. 67
1.3.3. Ανατομία των περιτονιών της περιοχής του τραχήλου.....69
Μέρος 2ο 71
Εισαγωγή 71

2.1. Αποκατάσταση των βλεφάρων.....72
2.1.1. Μοσχεύματα 73
2.1.2. Κρημνοί.....75
2.1.3. Αποκατάσταση του άνω βλεφάρου.....77
2.1.4. Αποκατάσταση του κάτω βλεφάρου.....83
2.1.5. Αποκατάσταση της περιοχής του έσω και έξω κανθού. 90
2.1.6. Αποκατάσταση ελλειμμάτων άνω και κάτω βλεφάρου.....91
2.1.7. Ο κρημνός της επιπολής κροταφικής περιτονίας (Temporoparietal Fascial Flap, TPF) 92
2.2. Παρουσίαση περιστατικού. 97
2.3. Συζήτηση - Συμπεράσματα.....101
Περίληψη 102
Ελληνικά 102
Abstract.....103
Bibliography.....104

ΕΙΣΑΓΩΓΗ

Η λειτουργία των βλεφάρων είναι ιδιαίτερα σημαντική. Τα βλέφαρα αποτελούν προστατευτικό μηχανισμό του βολβού και παίζουν επίσης πολύ σπουδαίο ρόλο στη διατήρηση της εφύγρανσης των ματιών. Δεν πρέπει επίσης να παραβλέπετε ο ρόλος των βλεφάρων ως προς το αισθητικό κομμάτι, καθώς πολύ γρήγορα αποτυπώνεται η πάροδος της ηλικίας. Δεδομένου όλων των παραπάνω χαρακτηριστικών το οποιοδήποτε έλλειμμα λόγω τραύματος, καρκίνου ή γεροντικών αλλοιώσεων των βλεφάρων καθιστά την αποκατάσταση ιδιαίτερα απαιτητική. Στην πλαστική χειρουργική προκειμένου να αποκαταστήσουμε το οποιοδήποτε έλλειμμα ακολουθούμε την επανορθωτική κλίμακα και προσπαθούμε να αποκαταστήσουμε “το με όμοιο με όμοιο” “replace like with like”με σεβασμό ως προς τα ανατομικά όρια και τα ιδιαίτερα χαρακτηριστικά. Τα πιο συχνά ελλείμματα αντιμετωπίζονται είτε με απλή συρραφή είτε με μικρούς προωθητικούς κρημνούς από την γύρω περιοχή. Μεγαλύτερα ελλείμματα απαιτούν πολυπλοκότερες τεχνικές αποκατάστασης με μεταφορά κρημνών μισχωτών η ελεύθερων.

Μέρος 1ο

1.1 Εμβρυολογία περιοφθάλμιας χώρας

Ο σχηματισμός των βλεφάρων αρχίζει περί την 6η εβδομάδα της κύησης (37 – 42 ημέρες). Τα βλέφαρα προέρχονται από το δευτερογενές μεσέγχυμα, που αποτελείται από το μεσόδερμα στο οποίο καταδύεται η νωτιαία χορδή(δευτερογενές μεσέγχυμα) και το εξώδερμα. (Πίνακας 1.1.1)(1-5)

Πίνακας 1.1.1 - Προέλευση των στοιχείων των βλεφάρων

	Δευτερογενές μεσέγχυμα	
Επιφανιακό εξώδερμα	**Μεσόδερμα**	**Νωτιαία χορδή**
Επιπεφυκότας & δέρμα	Μυϊκές ίνες γραμμωτών μυών	Ταρσοί
Τριχοθυλάκια	Ενδοθήλιο των αγγείων	Απονεύρωση ανελκτήρα και μυ του Müller
Αδένες του Zeiss & Moll		Συνδετικός ιστός του ανελκτήρα και του κυκλοτερή
Μεϊβομιανοί αδένες		Κογχικό διάφραγμα
Εγκανθίδα		Μελανινοκύτταρα
		Κύτταρα Schwann και νευράξονες

Κατά την έναρξη του σχηματισμού των βλεφάρων πρώτα εμφανίζεται η κάτω βλεφαρική πτυχή από την άνω γναθική απόφυση και εν συνεχεία η άνω βλεφαρική πτυχή από την μέτωπο ρινική απόφυση.(2, 4, 6) Κατά την 7η εμβρυϊκή εβδομάδα είναι ευδιάκριτα τόσο το άνω όσο και το κάτω βλέφαρο και κατά τη χρονική αυτή περίοδο το άνω βλέφαρο αρχίζει να παίρνει τον κυρίαρχο ρόλο του, σε σχέση με το κάτω.

Μέχρι και την 8η εβδομάδα υπάρχει ακόμα κενό μεταξύ των δύο βλεφάρων με εμφανή τον κερατοειδή. Προκειμένου να κλείσει το άνοιγμα τα αποπλατυσμένα κύτταρα του περιδερμίου μετατρέπονται σε κυβοειδή. Η διαδικασία συνεχίζει μέχρι να επιτευχθεί η επαφή μεταξύ των δύο βλεφάρων όποτε και τα κύτταρα αποπλατύνονται και πάλι. (7-12) Υπάρχουν διάφορες θεωρίες ως προς το σημείο από το οποίο τα βλέφαρα αρχίζουν να ενώνονται. Κάποιοι υποστηρίζουν ότι η ένωση αρχίζει από τον έξω κανθό με κατεύθυνση των έσω κανθό προσομοιάζοντας με φερμουάρ, (2, 6, 13) ενώ κάποιοι άλλοι ότι αρχίζει

από την περιοχή των κανθών και προχωρά προς το κέντρο δίκην καπνοσακούλας. (8, 14) Στην παραπάνω διαδικασία εμπλέκονται μόνο το περίδερμα και το επίδερμα, ενώ το μεσέγχυμα παραμένει διακριτό και χρησιμεύσει στον μελλοντικό διαχωρισμό των δύο βλεφάρων. Η διαδικασία της ένωσης ολοκληρώνεται στο τέλος της 8ης εβδομάδας.

Από την 9η εβδομάδα αρχίζει η ανάπτυξη των βλεφαρικών δομών. Πρώτα σχηματίζεται το κογχικό τμήμα του κυκλοτερούς σφιγκτήρα των βλεφάρων, από το δεύτερο φαρυγγικό τόξο. Ακολουθεί ο σχηματισμός των δακρυϊκών σωληναρίων κατά την 10η εβδομάδα.

Η 11η εβδομάδα χαρακτηρίζεται από την εμφάνιση του ταρσού και των θυλάκων των βλεφαρίδων. Προς το τέλος αυτής της εβδομάδας εμφανίζονται και οι μεϊβομιανοί αδένες.

Την 12η εβδομάδα ο κυκλοτερής σφιγκτήρας είναι καλά ανεπτυγμένος και αρκετές βλεφαρίδες είναι εμφανείς. Μέσα από μια διαδικασία αναπτυξιακής διαφοροποίησης προκύπτει ο σχηματισμός του μυός και της απονεύρωσης του ανελκτήρα, καθώς και ο άνω ορθός και άνω λοξός μυς. (3, 15)

Μέχρι την 14η εβδομάδα τα βλέφαρα έχουν πλέον διαχωριστεί στα πέταλα τους και εμφανίζονται οι ιδρωτοποιοί και σμηγματογόνοι αδένες. Το κογχικό διάφραγμα είναι καλά ανεπτυγμένο και ο μυς του Müller αρχίζει να σχηματίζεται. Περί την 16η εβδομάδα έχουν εμφανιστεί τα λιπώδη διαμερίσματα πίσω από το κογχικό διάφραγμα και τα δακρυϊκά σωληνάρια είναι καλά ανεπτυγμένα, με τα δακρυϊκά σημεία όμως να παραμένουν κλειστά.

Την 18η εβδομάδα έχουμε καλά σχηματισμένα ταρσικά πέταλα και την εμφάνιση των αγγειακών τόξων. Η διαδικασία του διαχωρισμού των βλεφάρων αρχίζει περίπου την 20η εβδομάδα. (1, 3, 6)

Το τελικό σχήμα των βλεφάρων ολοκληρώνεται περίπου κατά την 24η εβδομάδα της κύησης. Ο κυκλοτερής σφιγκτήρας επεκτείνεται προς τα πλάγια και ενώνεται με τον έσω και έξω βλεφαρικό σύνδεσμο. Τα ταρσικά πέταλα μεγαλώνουν σε μήκος και πλάτος, ο μυς του ανελκτήρα και το κογχικό διάφραγμα είναι εμφανώς ορατά, και ο μυς του Müller προσφύεται στο άνω χείλος του ταρσού.

Την 32 εβδομάδα τα λιπώδη διαμερίσματα του άνω βλεφάρου είναι πλήρως ανεπτυγμένα, ενώ την 36 εβδομάδα τα βλέφαρα είναι σχεδόν πλήρως ανεπτυγμένα.(4, 5) (Εικ. 1.1.1)

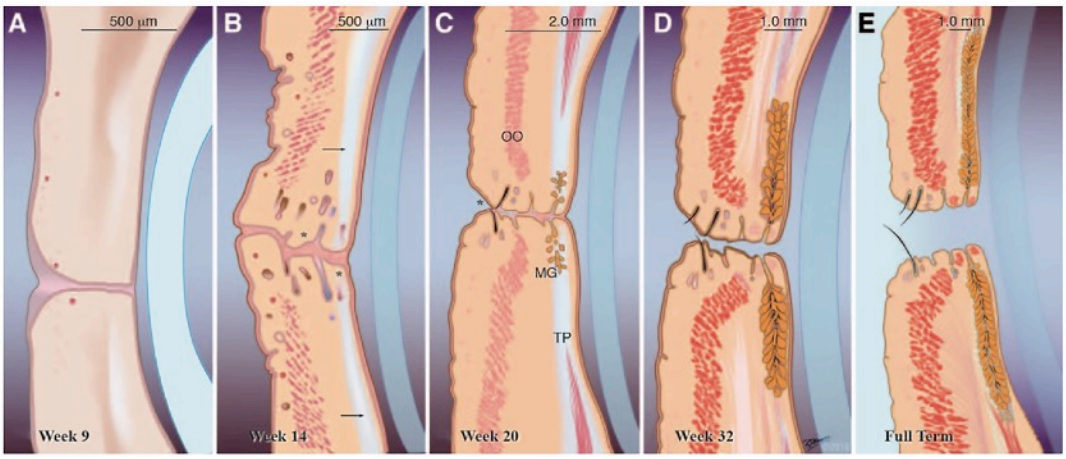

Εικ. 1.1.1. Στάδια ανάπτυξης των βλεφάρων κατά την εμβρυϊκή ζωή.
OO: Κυκλοτερής σφιγκτήρας των βλεφάρων
MG: Μεϊβομιανοί αδένες
TP: Ταρσός
Tawfik HA, Abdulhafez MH, Fouad YA, Dutton JJ. Embryologic and Fetal Development of the Human Eyelid. Ophthalmic Plast Reconstr Surg 2016; ***32****(6): 407-14.*

1.2 Ανατομία περιοφθάλμια χώρας

1.2.1 Επιπολής ανατομία της περιοφθάλμιας χώρας και των βλεφάρων

Η χειρουργική των βλεφάρων και της περιοφθάλμιας χώρας απαιτεί πολύ καλή γνώση της ανατομίας της περιοχής, η οποία είναι αρκετά σύνθετη. Αρκετοί είναι οι ερευνητές που περιέγραψαν πολλές από τις δομές τις οποίες ανευρίσκουμε κατά τη χειρουργική προσπέλαση των βλεφάρων και των οποίων τα ονόματα αναφέρονται σε συνδέσμους μύες και τεχνικές.(16-26) Η ανατομία της περιοφθάλμιας χώρας περιλαμβάνει τον οφρύ, το μέτωπο, το άνω και κάτω βλέφαρο και το μέσο πρόσωπο. Οι γύρω δομές επηρεάζουν την εμφάνιση του προσώπου, για παράδειγμα το βλέμμα, και συνεπώς προσεγγίζονται με ιδιαίτερη προσοχή.(27) (Εικ. 1.2.1.1)

Εικ. 1.2.1.1: Περιοφθάλμια χώρα

Η θέση και το σχήμα των οφρύων αποτελεί κύριο στοιχείο της δομής της περιοφθάλμιας χώρας και επηρεάζει σε μεγάλο βαθμό την εμφάνιση το ατόμου. Αρκετές διαφορές παρουσιάζει το σχήμα των οφρύων μεταξύ των δυο φύλων. Χαρακτηριστικά το

γυναικείο φρύδι είναι πιο τοξοειδές με κορυφή η οποία βρίσκεται στο ίδιο κάθετο επίπεδο ή ελαφρώς επί τα εκτός της ίριδος και ιδανικά πρέπει να βρίσκεται ένα 1 cm από το άνω όριο του κόγχου. σε αντίθεση με τους άνδρες όπου το φρύδι είναι πιο επίπεδο και βρίσκεται χαμηλότερα κατά μήκος της πρόσθιας επιφάνειάς του άνω κογχικού χείλους.(28) Αν και αρκετοί έχουν περιγράψει το ιδανικό μέγεθος, σχήμα και θέση του φρυδιού προκειμένου να πετύχουν το καλύτερο δυνατό χειρουργικό αποτέλεσμα, εντούτοις δεν υπάρχει σαφές πρότυπο.(29-34) Σε αντίθεση με το λεπτό δέρμα του άνω βλεφάρου, το δέρμα του φρυδιού είναι παχύ και φέρει πολυάριθμες τρίχες. Εξίσου σημαντικό είναι το διαμέρισμα λίπους το οποίο βρίσκεται πίσω από τον οφρύ και διαμορφώνει την τελική εμφάνιση και θέση του οφρύος και το οποίο θα αναλύσουμε παρακάτω.(33, 35-38) Η θέση των φρυδιών στην ουδέτερη θέση τους επιτυγχάνεται από την ισορροπία μεταξύ συνδέσμων, νεύρων και μυών, όπως είναι ο μετωπιαίος, ο κυκλοτερής σφιγκτήρας των βλεφάρων ο επισκήνιος και ο καθελκτήρας του φρυδιού.(38, 39)

Η διάσταση της βλεφαρικής σχισμής κυμαίνεται μεταξύ 28-30 mm σε πλάτος και 9-10 mm σε ύψος και ορίζεται ως το άνοιγμα μεταξύ των δύο βλεφάρων. Κατά την ηρεμία και τον οφθαλμό στην πρωτεύουσα θέση, το άνω βλέφαρο βρίσκεται στα παιδιά στο άνω όριο της ίριδας ενώ στον ενήλικα την επικαλύπτει για 1,5-2 mm. Αντίστοιχα το κάτω βλέφαρο συνήθως βρίσκεται ένα 1 mm κάτω ή πλησίον του κατώτερου σκληροκερατοειδούς ορίου. (28, 40, 41) Υπάρχουν περιπτώσεις όπου η απόσταση μεταξύ του κάτω βλεφάρου και του σκληροκερατοειδούς ορίου μπορεί να φτάνει μέχρι και τα 2 mm και να είναι φυσιολογική. Μεγαλύτερες όμως αποστάσεις πρέπει να θεωρούνται παθολογικές και να θέτουν την υποψία για κατάσπαση του κάτω βλεφάρου, πρόπτωση ή ανωμαλίες στον σκελετό του μέσου προσώπου.

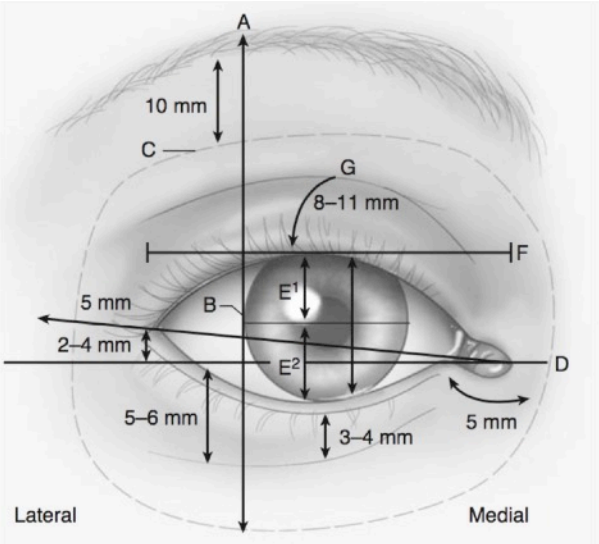

Εικ. 1.2.1.2: Τοπογραφία των βλεφάρων. και διάφορες μετρήσεις
Most SP, Mobley SR, Larrabee WF, Jr. Anatomy of the eyelids. Facial Plast Surg Clin North Am 2005; ***13****(4): 487-92, v*

Το άνω και το κάτω βλέφαρο ενώνονται σε δύο σημεία, ένα έσω και ένα έξω, τις ραφές, ενώ ο έσω και ο έξω κανθός είναι οι γωνίες που σχηματίζονται από τα βλέφαρα στα σημεία της ένωσης. Η έξω ραφή και

ο αντίστοιχος βλεφαρικός σύνδεσμος ακουμπούν στον βολβό του οφθαλμού, ενώ ο έσω βλεφαρικός σύνδεσμος και η έσω ραφή διαχωρίζονται από τον βολβό με τη εγκανθίδα ή δακρυϊκό φύμα και τη μηνοειδή πτυχή του επιπεφυκότα (plica semilunaris). (Εικ. 1.2.1.2)

1.2.2 Σχήμα της βλεφαρικής σχισμής

Υπάρχουν διάφοροι τύποι σχήματος των οφθαλμών, όπως αμυγδαλωτά, βαθουλωτά, στρόγγυλα, κ.α. Γενικά, η έξω γωνιά του οφθαλμού βρίσκεται πιο ψηλά από την έσω με αποτέλεσμα η βλεφαρική σχισμή να έχει μια λοξή πορεία προς τα πάνω, το λεγόμενο canthal tilt. Εάν ενώσουμε τον έξω και τον έσω κανθό με μια γραμμή αυτή θα είναι ανυψωμένη κατά 3-10 μοίρες. Ο προσανατολισμός αυτός μπορεί να διαφέρει από άτομο σε άτομο και ανάλογα με την ηλικία και άλλες συνοδές καταστάσεις (Πίνακας 1.2.1) (Εικ 1.2.2.1). Ανάλογα με τη θέση διακρίνουμε τρεις θέσεις, το θετικό, το αρνητικό και το ουδέτερο. Θετικό canthal tilt έχουμε όταν ο έξω κανθός βρίσκεται σε υψηλότερη θέση από τον έσω. Αρνητικό, canthal tilt έχουμε όταν έξω κανθός βρίσκεται σε θέση χαμηλότερη από τον έσω, σημείο το οποίο θα πρέπει να λαμβάνεται υπόψιν κατά την χειρουργική των βλεφάρων. Τέλος ουδέτερο canthal tilt έχουμε όταν έξω και έσω κανθός βρίσκονται στο ίδιο επίπεδο.(Εικ 1.2.2.2)

Πίνακας 1.2.1

	Γέννηση	**8 ετών**	**16 ετών**
Απόσταση έσω κανθών (IICD)	20 (15-25)	30 (24-34)	32 (26–36)
Απόσταση έξω κανθών (OICD)	67 (62-72)	96 (86–106)	105 (95–115)
Διακορική απόσταση (IPD)	39 (33-45)	53 (46–60)	59 (52–66)
Μήκος βλεφαρικής σχισμής (PFL)	19 (17-21	28 (25–31)	31 (28–33)
Γωνία μεταξύ έσω και έξω κανθού (canthal tilt)		3.5 deg (0–7)	3.5 deg (0–7)

IICD: Inner Intercanthal distance
OICD: Outer intercanthal distance
IPD: Interpupillary distance
Palpebral fissure length

Πηγή Source: Hall JG, Froster-Iskenius UG, Allanson JE 1989 Handbook of normal physical measurements. Oxford University Press.

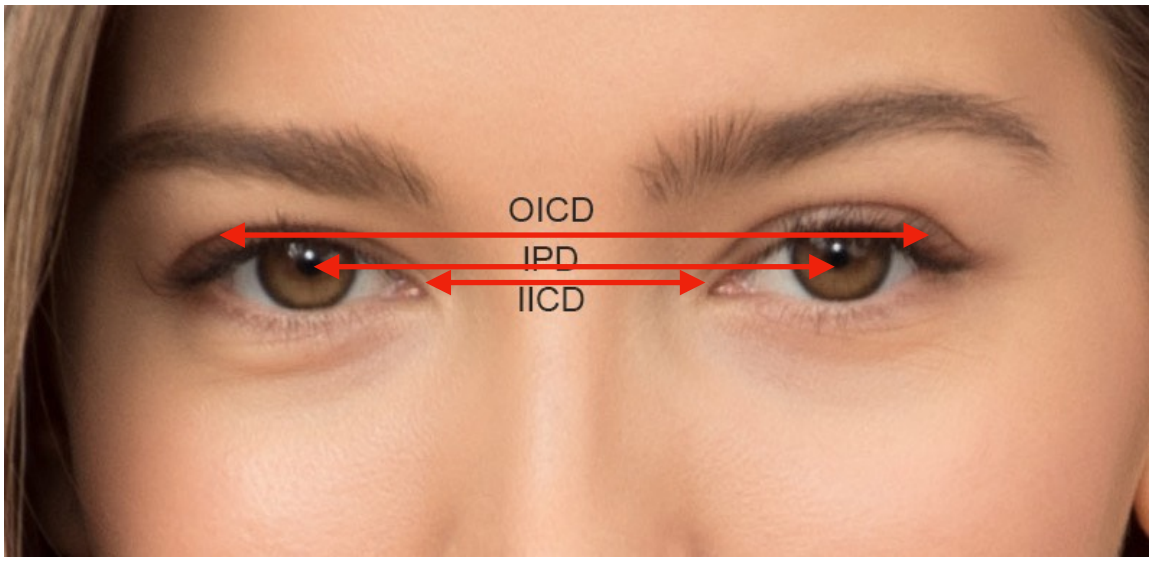

Εικ. 1.2.2.1

IICD: Inner Intercanthal distance
OICD: Outer intercanthal distance
IPD: Interpupillary distance

Canthal Tilt: Θετικό - Ουδέτερο - Αρνητικό

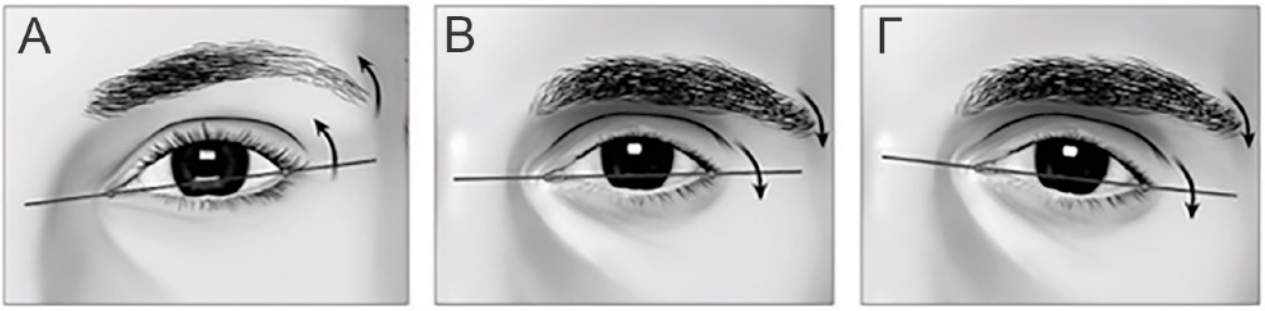

Εικ. 1.2.2.2
Α: Θετικό Canthal tilt: Ο έσω κανθός βρίσκεται χαμηλότερα σε σχέση με τον έξω κανθό.
Β: Ουδέτερο Canthal tilt: Ο έσω και ο έξω κανθός βρίσκονται στο ίδιο επίπεδο.
Γ: Αρνητικό Canthal tilt: Ο έσω κανθός βρίσκεται υψηλότερα σε σχέση με τον έξω κανθό.

Ένα πολύ σημαντικό επίσης στοιχείο της ανατομίας του οφθαλμού είναι η θέση του βολβού ως προς την άνω γνάθο. Η μελέτη διαφόρων πληθυσμών της γης καταδεικνύει ότι

δεν υπάρχει φυσιολογικό εύρος τιμών ως προς τη θέση του βολβού σε σχέση με κάτω κογχικό χείλος. Οι εξωφθαλμομετρικές μετρήσεις ποικίλουν ανάλογα με την εθνικότητα, την ηλικία, το φίλο, το ύψος, το βάρος, το δείκτη μάζας σώματος περιοφθαλμικές παραμέτρους και τη διάθλαση.(42) Συνήθως οι μετρήσεις αυτές γίνονται με την χρήση του εξωφθαλμόμετρου του Hertel (Εικ. 1.2.2.3). Ανάλογα με τη θέση του βολβού διακρίνουμε τους εξής τύπους: τον αρνητικό, τον θετικό και τον ουδέτερο (Εικ 1.2.2.4) (41, 43)

Εικ. 1.2.2.3. Hertel exophalmometer

- Αρνητικός άξονας: όταν ο βολβός προβάλει μπροστά από το κάτω κογχικό χείλος (Εξώφθαλμος σε νόσο του Graves)
- Ουδέτερος άξονας: όταν ο βολβός βρίσκεται στο ίδιο στεφανιαίο επίπεδο με το κάτω κογχικό χείλος
- Θετικός άξονας: όταν ο βολβός βρίσκεται πίσω από το κάτω κογχικό χείλος (Ενόφθαλμος).

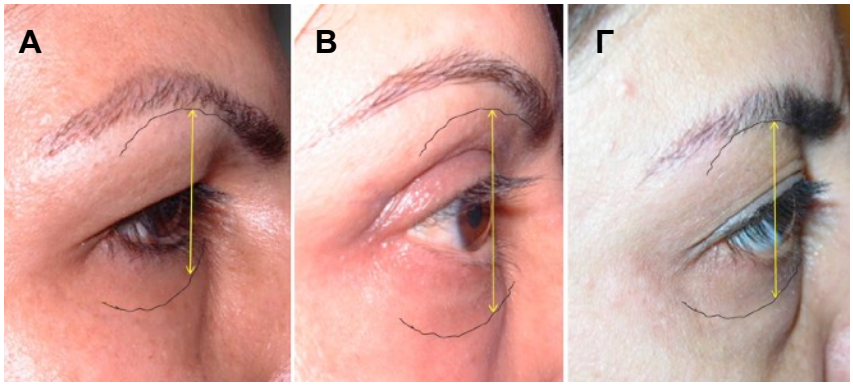

Εικ. 1.2.2.4. Α. Ενόφθαλμος, Β. Ουδέτερη θέση, Γ. Εξόφθαλμος

Η θέση του βολβού πρέπει να λαμβάνεται υπόψιν κατά την χειρουργική των βλεφάρων. Αρνητικός άξονας αυξάνει τον κίνδυνο μη σωστής θέσης του κάτω βλεφάρου

μετά από βλεφαροπλαστική, ιδιαίτερα χωρίς τη διενέργεια έξω κανθοπηξίας. Αντίθετα θετικός άξονας σημαίνει βαθουλωτά μάτια.

Ένα ακόμη στοιχείο το οποίο συχνά παραβλέπετε και δεν μελετάτε επαρκώς κατά τη χειρουργική των βλεφάρων είναι τα δύο σκληρικά τρίγωνα. Οι δύο αυτοί σχηματισμοί οριοθετούνται από το άνω και κάτω βλεφαρικό χείλος και το σκληρό κερατοειδές όριο. Οι κορυφές των δύο τριγώνων, του έσω και του έξω βρίσκονται αντίστοιχα στον έσω και έξω κανθό. Το σχήμα της βλεφαρικής σχισμής εξαρτάται κατά πολύ από το σχήμα και το μέγεθος των δύο αυτών τριγώνων, το οποίο κατά την χειρουργική των βλεφάρων μπορεί να επηρεαστεί αλλάζοντας την εικόνα του προσώπου. Το γεγονός αυτό θα πρέπει να λαμβάνεται ιδιαίτερα υπόψη κατά την βλεφαροπλαστική του κάτω βλεφάρου όπου αρκετές φορές λανθασμένα γίνεται μετατόπιση του έξω κανθού προς τα έσω με αποτέλεσμα την μείωση του μεγέθους του έξω σκληρικού τριγώνου και αλλαγή του σχήματος του οφθαλμού.(41) (Εικ. 1.2.2.5)



Εικ. 1.2.2.5: Έσω & έξω σκληρικά τρίγωνα

Η περιοχή των βλεφάρων που έρχεται σε επαφή με τον σκληρό και τον κερατοειδή χιτώνα ονομάζεται χείλος και έχει προσθιοπίσθιο πάχος 2 - 3 mm. Διακρίνονται δυο χείλη το πρόσθιο και το οπίσθιο. Το οπίσθιο χείλος είναι οξύ και είναι αυτό το οποίο έρχεται σε επαφή με τον βολβό, ενώ το πρόσθιο χείλος είναι στρογγυλεμένο και φέρει τις βλεφαρίδες.

Μεταξύ των δύο χειλέων παρατηρείται φαιά γραμμή η οποία αντιστοιχεί στην ένωση του προσθίου με το οπίσθιο χείλος.(40) Η φαιά γραμμή αποτελεί σημαντικό χειρουργικό σημείο και βρίσκεται ακριβώς μπροστά από την βλεννογονοδερματική ένωση των δύο χειλέων και αντιστοιχεί στο βλεφαρικό (τελικό) άκρο του κυκλοτερή σφιγκτήρα του οφθαλμού. Τομή στη φαιά γραμμή μας επιτρέπει να διαχωρίσουμε το πρόσθιο και το οπίσθιο πέταλο του βλεφάρου σε σχετικά ανάγγειο πλάνο. Οι βλεφαρίδες βρίσκονται μπροστά από την φαιά γραμμή (grey line) ενώ οι πόροι τον μεϊβομιανών αδένων εκβάλλουν πίσω από αυτή. Κατά την αναστροφή του βλεφάρου μπορούμε να διακρίνουμε τους ταρσιαίους αδένες διαμέσου του βλεφαρικού επιπεφυκότα, σαν μια σειρά παράλληλων ανοικτών κίτρινων γραμμών οι οποίες διατάσσονται παράλληλα με το βλεφαρικό χείλος.(44) (Εικ. 1.2.2.6)

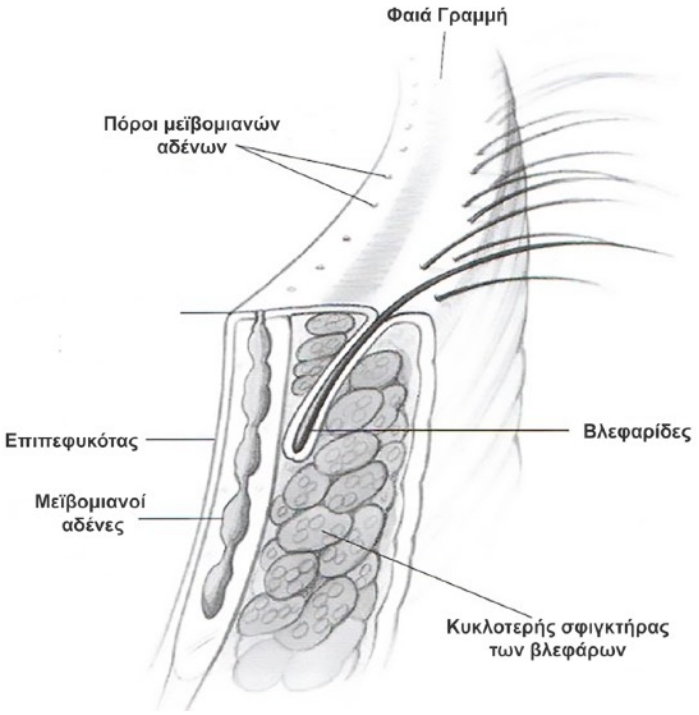

Εικ. 1.2.2.6

Οι βλεφαρίδες είναι κοντές, παχιές, γυριστές τρίχες, οι οποίες διατάσσονται σε δύο ή τρεις στίχους. Οι βλεφαρίδες του άνω βλεφάρου, είναι περισσότερες και έχουν φορά προς τα πάνω, σε αντίθεση με αυτές του κάτω βλεφάρου, οι οποίες έχουν φορά προς τα κάτω, προκειμένου κατά το κλείσιμο των βλεφάρων να μην μπλέκονται μεταξύ τους

1.2.3 Ανατομία του άνω βλεφάρου.

Ιδιαίτερης σημασίας είναι η πολύ καλή γνώση των ανατομικών στοιχείων των βλεφάρων. Διακρίνουμε δύο ανατομικά πέταλα, το πρόσθιο και το οπίσθιο. Το μεν πρόσθιο πέταλο περιλαμβάνει το δέρμα και τον κυκλοτερή σφιγκτήρα των βλεφάρων, το δε οπίσθιο αποτελείται από τον ταρσό και το βλεφαρικό επιπεφυκότα. Σε μερικά συγγράμματα αναφέρεται κι ένα τρίτο πέταλο, το μέσο, το οποίο περιέχει το κογχικό διάφραγμα και χωρίζει το πρόσθιο από το οπίσθιο πέταλο. (Εικ. 1.2.3.1)

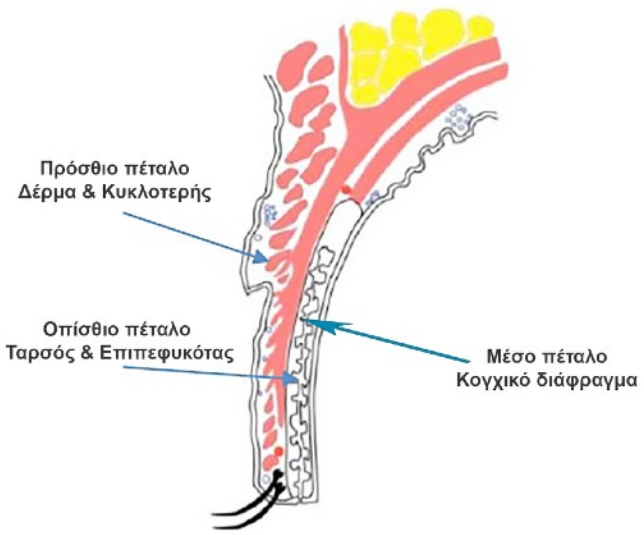

Εικ. 1.2.3.1. Πρόσθιο & οπίσθιο πέταλο των βλεφάρων.

Το δέρμα των βλεφάρων με πάχος μικρότερο του 1 mm, είναι το λεπτότερο δέρμα του ανθρώπινου σώματος. Ο Barker(45) σε ανατομική μελέτη του σε τέσσερα πτώματα της Καυκάσιας φυλής, υπολόγισε το πάχος του δέρματος του άνω βλεφάρου μεταξύ 330 - 355 μm, ενώ αντίστοιχα των ασιατικών πληθυσμών το πάχος του βλεφάρου είναι μεταξύ 521 ± 115.8 μm, δηλαδή ελαφρώς παχύτερο.(46, 47) Περαιτέρω μελέτες δείχνουν ότι το πάχος του δέρματος στα βλέφαρα δεν είναι παντού το ίδιο και ότι το παχύτερο σημείο είναι ακριβώς κάτω από το φρύδι (1,127 ± 238 μm) και το λεπτότερο (320 ± 49 μm) είναι κοντά στις βλεφαρίδες.(47, 48)

Σε απόσταση 6-10 mm πάνω από την γραμμή των βλεφαρίδων συναντώνται το λεπτό προδιαφραγματικό δέρμα και το προταρσικό δέρμα. Στο άνω βλέφαρο διακρίνουμε τη δερματική ή βλεφαρική αύλακα που σχηματίζεται από την κατάφυση των μυϊκών ινών του ανελκτήρα στο προταρσικό δέρμα τού άνω βλεφάρου, διαμέσου του κυκλοτερούς σφιγκτήρα των βλεφάρων. Συγκεκριμένα το κογχικό διάφραγμα διαπλέκεται με τις ίνες του ανελκτήρα περίπου 5-10 mm πάνω από το άνω ταρσικό χείλος. Η βλεφαρική αύλακα χρησιμεύει για να περιγράψει μια φυσιολογική προβολή του δέρματος του βλεφάρου, με την οποία χωρίζεται σε ένα κατώτερο τμήμα προς τις βλεφαρίδες, και σε ένα ανώτερο που εκτείνεται από την πτυχή μέχρι τον οφρύ. (Εικ. 1.2.3.2) Στην Καυκάσια φυλή η βλεφαρική

αύλακα βρίσκεται περίπου 8-10 mm από το βλεφαρικό χείλος, σε αντίθεση με την ασιατική φυλή όπου βρίσκεται 4-5 mm από το βλεφαρικό χείλος ή μερικές φορές μπορεί και να το επικαλύπτει.(23) Το γεγονός αυτό οφείλεται στο ότι το κογχικό διάφραγμα

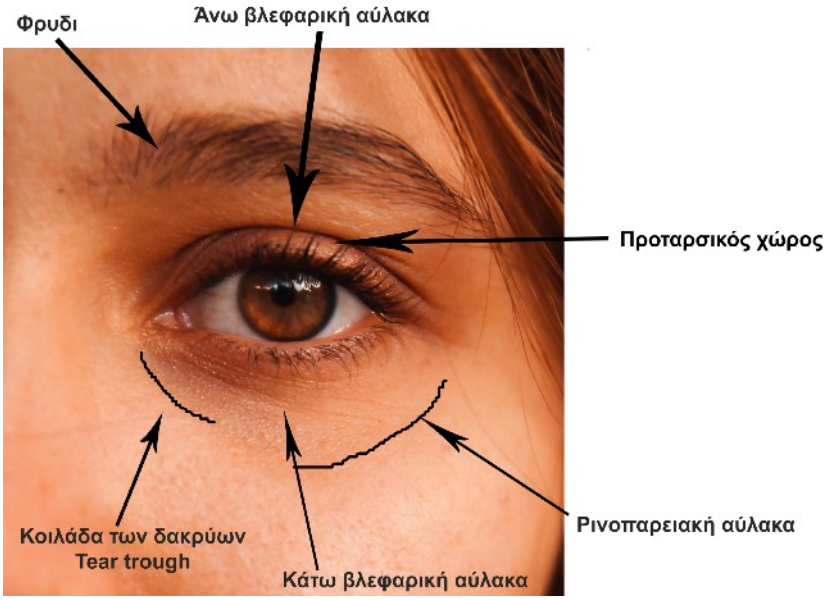

Εικ. 1.2.3.2.

εισέρχεται στην απονεύρωση του ανελκτήρα μυ πολύ χαμηλά κάτω από το άνω χείλος του ταρσού σε αντίθεση με τους Καυκάσιους όπου διαπλέκεται με τον ανελκτήρα μυ πάνω από το άνω χείλος του ταρσού.(49-54) Κάτω από αυτό το σημείο οι τελικές απολήξεις της απονεύρωσης του ανελκτήρα καταφύονται προς την υποδόρια επιφάνεια του προταρσικού και προκογχικού δέρματος με μέγιστη συγκέντρωση κατά μήκος του άνω χείλους του άνω ταρσού και επεκτείνονται προς τα κάτω.(22) Περίπου το 50% της ασιατικής φίλης δεν έχει βλεφαρική αύλακα ενώ το υπόλοιπο 50% έχει τουλάχιστον κάποιας μορφή βλεφαρικής αύλακας.(51) (Εικ. 1.2.3.3-4)

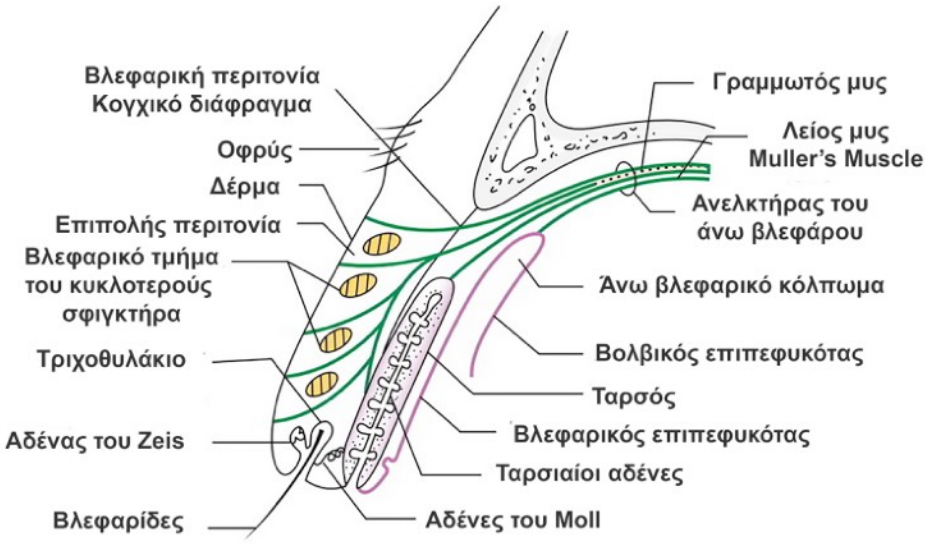

Εικ. 1.2.3.3 Σχηματική αναπαράσταση διατομής του άνω βλεφάρου.

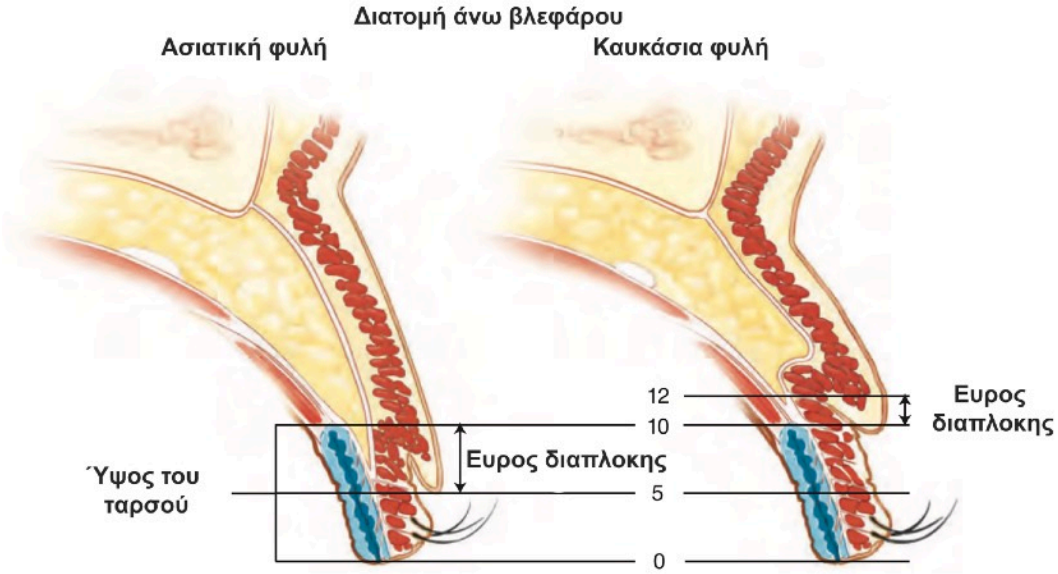

Εικ. 1.2.3.4. Εγκάρσια διατομή του άνω βλεφάρου. Παρατηρούμε ότι στην ασιατική φυλή το εύρος όπου διαπλέκεται το κογχικό διάφραγμα με την προβολές της απονεύρωσης του ανελκτήρα γίνεται αρκετά χαμηλότερα.
Mark A. Codner, McCord CD. Eyelid & Periorbital Surgery. 2nd Edition ed: Thieme Medical Publishers, Inc; 2016.

Συνήθως υπάρχει περίσσεια δέρματος πάνω από τη βλεφαρική αύλακα, με αποτέλεσμα να δημιουργείται μια δερματική πτύχωση που καλύπτει την αύλακα. Κάτω ακριβώς από τη βλεφαρική αύλακα και μέχρι τις βλεφαρίδες βρίσκεται ο προταρσικός χώρος ο οποίος αποτελείται από το δέρμα και τον μυ, προσφύεται σταθερά στον υποκείμενο ταρσό και φυσιολογικά δεν αναδιπλώνεται και δεν ρυτιδώνει. Κατά τη διενέργεια της άνω βλεφαροπλαστικής στόχος είναι η αποκατάσταση του προταρσικού χώρου, ο οποίος λόγω της χαλάρωσης του δέρματος του βλεφάρου πάνω από βλεφαρική αύλακα επικαλύπτει το δέρμα του προταρσικού χώρου. Αντίστοιχα κατά τη χειρουργική αποκατάσταση βλεφαρόπτωσης θα πρέπει να διατηρείται η ακεραιότητα του προταρσικού χώρου.

Άλλη μια δερματική πτυχή η οποία παρατηρείται στο άνω βλέφαρο ή στον έσω κανθό είναι η επικανθική πτυχή. Η οποία είναι παρούσα στην περίπτωση όπου ο έσω κανθός είναι διαταραγμένος από μια επέκταση της άνω ή κάτω δερματικής πτυχής. Οι επικανθικές πτυχές χωρίζονται τουλάχιστον σε τέσσερις τύπους. Ο υπερβλεφαριδικός επίκανθος (epicanthus supraciliaris) ο οποίος είναι και ο πιο σπάνιος, άρχεται από τον οφρύ και κατέρχεται προς τον δακρυϊκό ασκό. Ο βλεφαρικός επίκανθος (epicanthus palpebralis) άρχεται από τον άνω ταρσό και εκτείνεται μέχρι το κάτω κογχικό χείλος. Ο ταρσικός επίκανθος (epicanthus tarsalis) άρχεται από την άνω βλεφαρική πτυχή και απολήγει στο δέρμα του έσω κανθού και αναφέρεται ως Μογγολικός επίκανθος. Τέλος στον ανάστροφο επίκανθο (epicanthus inversus) το δέρμα άρχεται από το κάτω βλέφαρο και εκτείνεται μέχρι το άνω βλέφαρο καλύπτοντας τον έσω κανθό.(51, 55)

Η άνω βλεφαρική πτυχή είναι μια κοίλη περιοχή μεταξύ της άνω βλεφαρικής αύλακας και του άνω κογχικού ορίου. Το ανατομικό αυτό στοιχείο δεν είναι εμφανές σε όλα τα άτομα λόγω χαλάρωσης του άνω κογχικού διαφράγματος και αναδίπλωση του δέρματος προς τα μπροστά. Λόγο αυτής της χαλάρωσης μπορεί να υπάρχει πρόπτωση του κογχικού λίπους. Αντιθέτως, καταστάσεις όπως η ηλικία, τα κατάγματα κόγχου και η εξεντέρωση του οφθαλμού μπορεί να οδηγήσουν σε εμβάθυνση λόγω έλλειψης στήριξης, σύνδρομο το οποίο αναφέρεται ως βαθουλωτά μάτια (deep sulcus syndrome).

1.2.4 Ανατομία του κάτω βλεφάρου και της ζυγωματικής περιοχής.

Αντίστοιχα με το δέρμα του άνω βλεφάρου έτσι και το κάτω είναι ένα από τα λεπτότερα δέρματα του ανθρωπίνου σώματος με μέση τιμή 0,82 ± 0,21.(56, 57) Στο κάτω βλέφαρο η βλεφαρική πτυχή δεν είναι τόσο εμφανή, όσο το άνω βλέφαρο. Κροταφικά του κάτω βλέφαρου μπορεί να παρατηρηθεί ένα λεπτό στρώμα λίπους το οποίο είναι απών ρινικά. Η κοίλανση αυτή ρινικά αποκαλείται κοιλάδα των δακρύων (tear trough) και αντιπροσωπεύει τη διασύνδεση του κυκλοτερούς σφιγκτήρα των βλεφάρων με το κογχικό χείλος. Σχηματίζεται από το λεπτό δέρμα και τον μυϊκό ιστό που καλύπτουν το έσω κογχικό χείλος. Στο σημείο αυτό το δέρμα που καλύπτει των κυκλοτερή σφιγκτήρα είναι σχεδόν διάφανο και αυτός είναι ο λόγος που πολλοί συγγραφείς αποδίδουν στο χαρακτηριστικό αυτό την μπλε εμφάνιση της κοιλάδας των δακρύων το λεγόμενο φαινόμενο Tyndall, δηλαδή τη διάχυση του φωτός.(27, 41) (Εικ. 1.2.3.2. & 1.2.4.1)

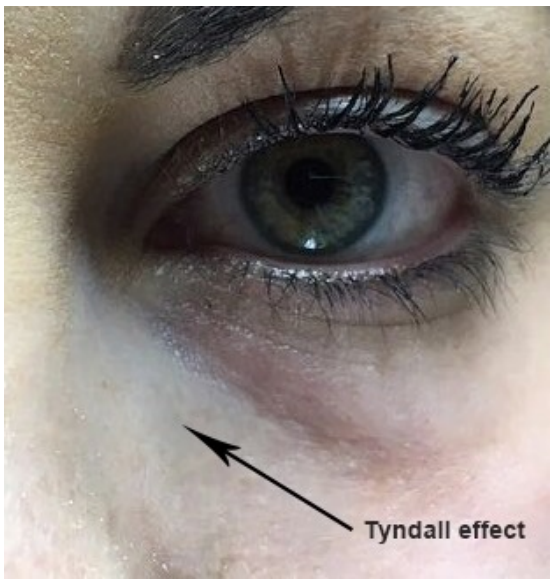

Εικ. 1.2.4.1 Tyndall effect

Η παραμόρφωση της κοιλάδας των δακρύων (tear trough deformity) αποτελεί ένα από τα πιο συζητημένα ανατομικά σημεία στην αισθητική χειρουργική του προσώπου. Νεότερες μελέτες έχουν δείξει ότι η κοιλάδα των δακρύων αντιστοιχεί σε ένα όστεο δερματικό σύνδεσμο ο οποίος βρίσκεται ανάμεσα στο βλεφαρικό και κογχικό τμήμα του κυκλοτερούς σφιγκτήρα του οφθαλμού και εκτείνεται από το σημείο της κατάφυσης του έσω κανθού, ακριβώς κάτω από την πρόσθια δακρυϊκή ακρολοφία, μέχρι το μέσο της κόρης και είναι υπεύθυνος για τη δημιουργία την εν λόγω παραμόρφωσης. Η γωνιαία αρτηρία και φλέβα πορεύονται ρινικά του συνδέσμου, καθιστώντας την αποκατάσταση της παραμόρφωσης της κοιλάδας των δακρύων με υαλουρονικό οξύ αρκετά ασφαλή. Επί τα εκτός ο σύνδεσμος συνεχίζει ως σύνδεσμος του κυκλοτερούς σφιγκτήρα. Αυτή είναι και η ανατομική εξήγηση της εμβάθυνσης μεταξύ βλεφάρου και ζυγωματικού που παρατηρείται με την πάροδο της ηλικίας. (58) (Εικ. 1.2.4.3)

Ενδιαφέρον έχει και η περιοχή όπου ενώνονται το λεπτό δέρμα του κάτω βλεφάρου με το παχύ δέρμα του ζυγωματικού, το οποίο περικλείει σημαντική ποσότητα λίπους. Η σημαντική αυτή διαφορά τονίζει την παραμόρφωση της βλεφαροζυγωματικής ένωσης. Με

την πάροδο της ηλικίας το υποδόριο λίπος του προσώπου ατροφεί και λόγω της βαρύτητας κατέρχεται χαμηλότερα, γεγονός το οποίο μπορεί να κάνει ακόμα περισσότερο εμφανή τη συγκεκριμένη παραμόρφωση και να δώσει την εντύπωση βαθουλωμένων οφθαλμών και αποστέωσης του προσώπου.

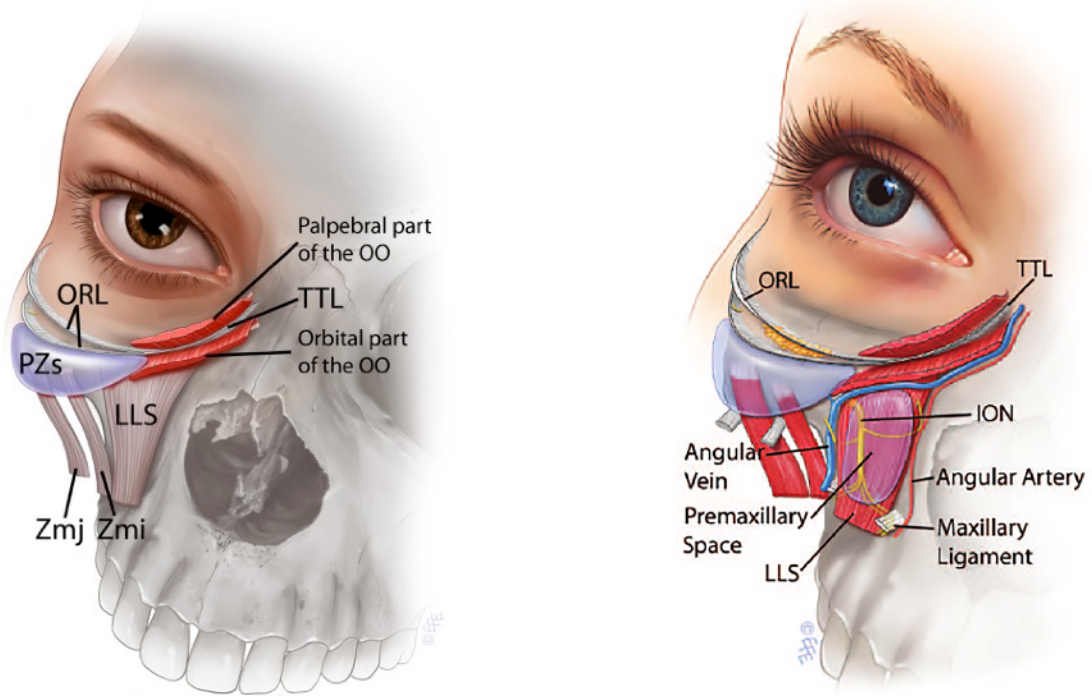

Εικ. 1.2.4.3 Ανατομία της περιοχής του tear trough. TTL: Tear trough ligament, OO: Κυκλοτερής σφιγκτήρας του οφθαλμού, ORL: Orbital retaining ligament, PZs: Prezygomatic space, Zmj: Μείζον ζυγωματικός, Zmi: Έλασσον ζυγωματικός, ION: Υποκόγχιο νεύρο.
Wong CH, Hsieh MK, Mendelson B. The tear trough ligament: anatomical basis for the tear trough deformity. Plast Reconstr Surg 2012; ***129****(6): 1392-402.*

Κατά μήκος του κάτω βλεφάρου παρατηρούμε τρία ογκώματα, το κάτω βλεφαρικό, το ρίνο-ζυγωματικό και το κογχο-ζυγωματικό όγκωμα. Το κάτω βλεφαρικό όγκωμα καλύπτεται από τις βλεφαρίδες και θεωρείται ως το σημείο όπου ο ταρσός του κάτω βλεφάρου συναντά τους κατασπαστήρες μύες. Το ρίνο-ζυγωματικό όγκωμα βρίσκεται επί τα εντός (ρινικά) στο κατώτερο σημείο της ρίνοδακρυϊκής αύλακας και υποδεικνύει τη θέση της γωνιαίας φλέβας. Το κόγχο-ζυγωματικό όγκωμα βρίσκεται επί τα εκτός και

αντιπροσωπεύει το τελείωμα του κόγχου και του κάτω βλεφάρου και την αρχή του ζυγωματικού οστού.

1.2.5 Σύνδεσμοι και στηρικτικά στοιχεία των βλεφάρων.

Η κύρια στήριξη των βλεφάρων γίνεται διαμέσου των ταρσιαίων πετάλων του άνω και κάτω βλεφάρου, και του έσω και έξω κανθού με τους οποίους προσφύονται στο περιόστεο του κόγχου. Οι δομές αυτές βρίσκονται στο οπίσθιο πέταλο των βλεφάρων. Τα ταρσιαία πέταλα επενδύονται στην οπίσθια επιφάνειά τους από το βλεφαρικό επιπεφυκότα συνέχεια του βολβικού, ενώ στην πρόσθια επιφάνειά βρίσκεται το κογχικό διάφραγμα, που αποτελεί το μέσο πέταλο. Ο κυκλοτερής σφιγκτήρας του οφθαλμού που προσφύεται σταθερά στις δομές αυτές και ανήκει στο πρόσθιο πέταλο των βλεφάρων. (Εικ. 1.2.5.1)

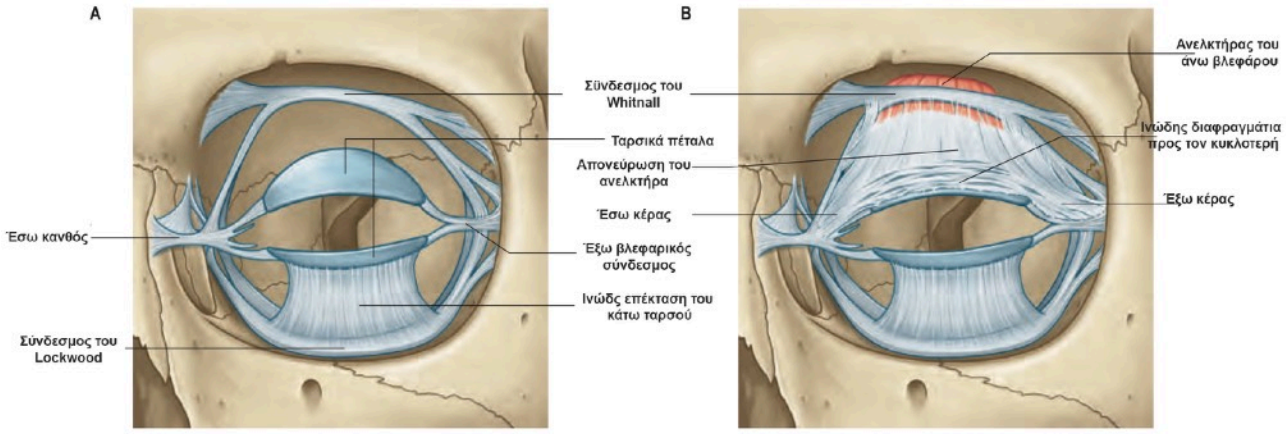

Εικ. 1.2.5.1 Ανατομία των συνδέσμων των βλεφάρων
Standring S. Gray's anatomy : the anatomical basis of clinical practice. Forty-first edition. ed. New York: Elsevier Limited; 2016.

Παρά την αντίληψη ότι τα ταρσικά πέταλα είναι χόνδρινες κατασκευές, εντούτοις πρόκειται για δομές από πυκνό συνδετικό ιστό.(28, 59) Είναι λεπτές αποπλατισμένες ημισεληνοειδείς δομές μήκους περίπου 2,5 cm, πάχους 1 mm και ύψους 10 mm και 4 mm για το άνω και κάτω βλέφαρο αντίστοιχα. Το ελεύθερο βλεφαριδικό χείλος είναι ευθύ και έρχεται σε επαφή με τους θύλακες των βλεφαρίδων. Το κογχικό χείλος είναι κυρτό και προσφύεται στο κογχικό διάφραγμα.(44) Οι Kim et al σε ανατομική μελέτη των ταρσιαίων πετάλων περιγράφουν 3 μορφολογικά τρείς τύπους: τον συμμετρικό, τον λοξό προς τα έσω και τον λοξό προς τα έξω. Στο άνω βλέφαρο ο συνηθέστερος τύπος είναι ο έξω λοξός σε αντίθεση με το κάτω βλέφαρο όπου όλοι οι τύποι είναι εξίσου συνηθισμένοι (Πίνακας 1.2.5.1 & 2).(60)

Τα ταρσικά πέταλα ενώνονται στα χείλη του κόγχου διαμέσου του κογχικού διαφράγματος και του έσω και έξω βλεφαρικού συνδέσμου (έσω και έξω κανθός). Οι άλλοι σύνδεσμοι που θα αναλύσουμε εν συνεχεία είναι ο εγκάρσιος σύνδεσμος του Whitnall στο άνω βλέφαρο και ο σύνδεσμός του Lockwood στο κάτω βλέφαρο.

Πίνακας 1.2.5.1 - Σχήμα των ταρσών

	Έξω λοξός	**Έσω λοξός**	**Συμμετρικός**	**P value**
Άνω ταρσός	42 (77.8%)	8 (14.9%)	4 (7.4%)	<0.001
Κάτω ταρσός	20 (36.7%)	18 (33.3%)	16 (30.0%)	44
P value	<0.001	1	<0.001	
Πηγή: Kim YS, Hwang K. Shape and Height of Tarsal Plates. *J Craniofac Surg.* 2016;27(2):496-497.				

Πίνακας 1.2.5.2 - Ύψος των ταρσών σε διάφορες περιοχές

	Έσω 1/4	**Κεντρικά 2/4**	**Έξω 3/4**	**P value**
Άνω ταρσός	6.2 0.8mm	9.3 0.9mm	7.1 1.0mm	<0.001
Κάτω ταρσός	3.9 0.5mm	4.6 0.6mm	3.8 0.5mm	<0.001
P value	<0.001	<0.001	<0.001	
Πηγή: Kim YS, Hwang K. Shape and Height of Tarsal Plates. *J Craniofac Surg.* 2016;27(2):496-497.				

1.2.5.1 Ανατομία του έσω κανθού και των στηρικτικών δομών του

Ο έσω κανθός αποτελεί μια ιδιαίτερα πολύπλοκη δομή με πολλές άλλες λειτουργίες εκτός της στήριξης των βλεφάρων. Οι ανατομικές δομές που θα αναλύσουμε είναι ο τένοντας του έσω κανθού, ο μυς του Horner, η περιτονία του έσω ορθού μυός, το έσω κέρατο της απονεύρωσης του ανελκτήρα, ο σταθεροποιητικός σύνδεσμος του έσω κέρατος, το έσω κέρατο των κατασπαστήρων του κάτω βλεφάρου, το κογχικό τμήμα του κυκλοτερούς σφιγκτήρα του οφθαλμού και οι τρείς ανατομικές παραλλαγές του συνδέσμου του Lockwood.

Ο έσω βλεφαρικός σύνδεσμός είναι μια σημαντική ανατομική κατασκευή, που στηρίζει τον έσω κανθό και εξασφαλίζει την στήριξη του βλεφάρου και του βολβού, αλλά λειτουργεί και ως αντλία της δακρυϊκής συσκευής.(61) Αρκετές μελέτες έχουν περιγράψει την ανατομία του τένοντα του έσω κανθού, που παλαιότερα ονομαζόταν σύνδεσμος. (21, 62, 63)

Η παλαιότερη αντίληψη ήθελε τον έσω κανθό να αποτελείται από ένα πρόσθιο και ένα οπίσθιο πέταλο που περιβάλλουν τον δακρυϊκό ασκό και καταφύονται αντίστοιχα στην πρόσθια και οπίσθια δακρυϊκή ακρολοφία του δακρυϊκού οστού (Εικ. 1.2.5.1.1).(62-65)

Αρχικά ο τένοντας του έσω κανθού θεωρούνταν σύνδεσμος.(66) Ο Jones και Wobig ήταν οι πρώτοι που υποστήριξαν ότι δεν επρόκειτο για σύνδεσμό αλλά για τένοντα του κυκλοτερούς σφιγκτήρα του οφθαλμού. (62) Οι Jones και Ritleng ήταν οι πρώτοι που

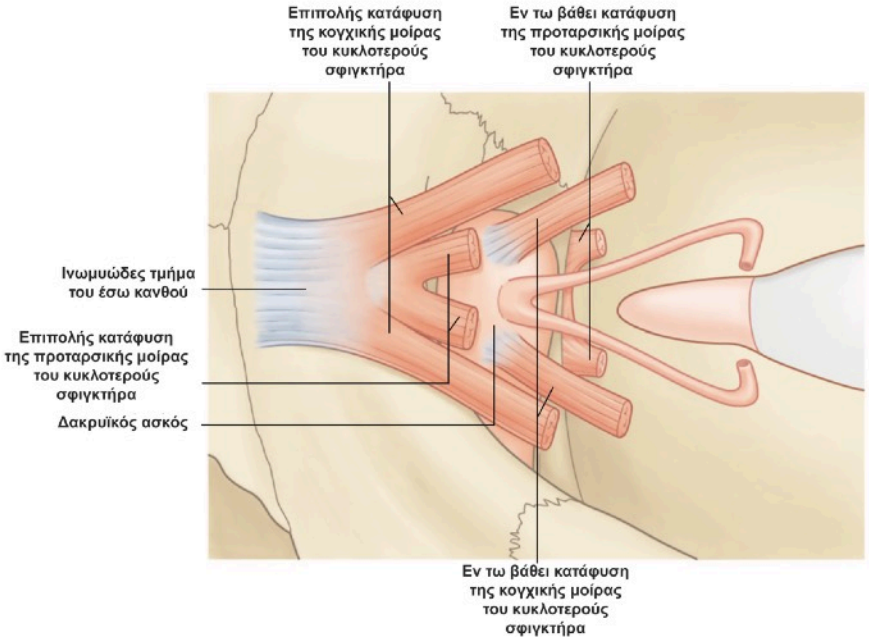

Εικ. 1.2.5.1.1. Ανατομία του έσω κανθού
Tyers AG, Collin JRO. Colour atlas of ophthalmic plastic surgery. 3rd ed. ed. Oxford: Butterworth-Heinemann; 2008.

περιέγραψαν τα δύο σκέλη του τένοντα του έσω κανθού, το πρόσθιο και το οπίσθιο εκ των οποίων το πρόσθιο είναι και το ισχυρότερο. (16, 64) Στη συνέχεια υπήρξε διαχωρισμός του προσθίου σκέλους σε δύο πέταλα, πρόσθιο και οπίσθιο, εκ των οποίων το πρόσθιο πέταλο είναι η συνέχεια της ταρσιαίας μοίρας του κυκλοτερούς σφιγκτήρα του οφθαλμού και το οπίσθιο πέταλο είναι η μύοτενόντια ένωση της προδιαφραγματικής και κογχικής μοίρας του κυκλοτερούς. (67, 68) Το πρόσθιο πέταλο συνεχίζει στην προταρσική μοίρα του κυκλοτερούς σφιγκτήρα του οφθαλμού χωρίς να καταφύεται στο ταρσικό πέταλο.(68) Η αληθής στήριξη του ταρσού στο περιόστεο γίνεται διαμέσου του μυ του Horner και της περιτονίας του έσω ορθού μυός και όχι του οπισθίου σκέλους του τένοντα του έσω κανθού. (68) (Εικ. 1.2.5.1.2)

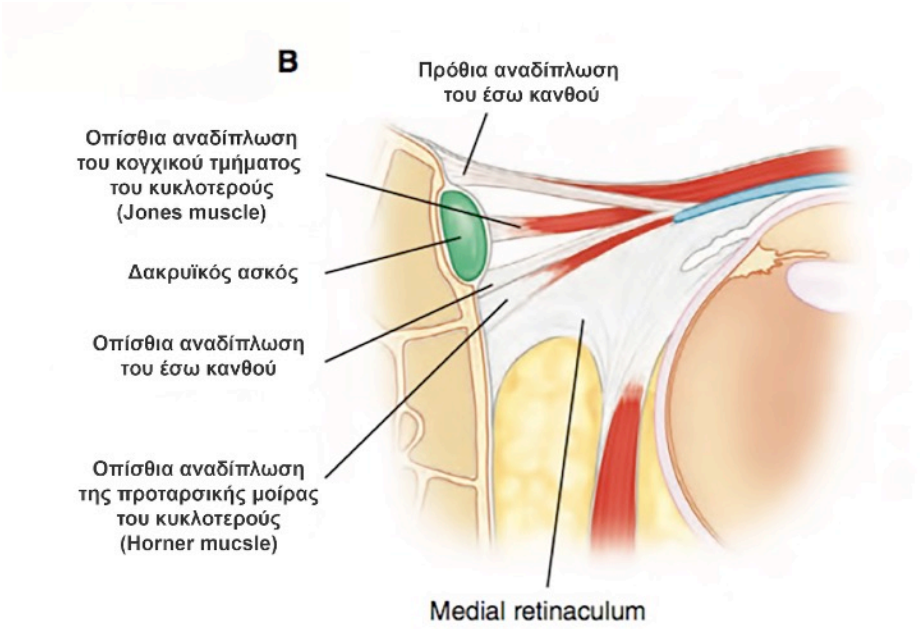

Εικ. 1.2.5.1.2 Ανατομία έσω κανθού, εγκάρσια διατομή
Mark A. Codner, McCord CD. Eyelid & Periorbital Surgery. 2nd Edition ed: Thieme Medical Publishers, Inc; 2016.

Νεότερες μελέτες έχουν δώσει νέες πληροφορίες ως προς την ανατομία του έσω κανθού. Ανατομικές μελέτες σε διάφορες φυλές ανέτρεψαν την αντίληψη περί ύπαρξης οπισθίου πετάλου του τένοντα του έσω κανθού σε οποιαδήποτε φυλή. Αντίθετα παρατηρείται η ύπαρξη ενός διαφράγματος, το ινώδες δακρυϊκό διάφραγμα, μεταξύ του δακρυϊκού ασκού και του μυός του Horner, το οποίο καταφύεται στην οπίσθια δακρυϊκή ακρολοφία και φαίνεται να είναι συνέχεια της περιτονίας του μυός του Horner. (69-71) Αυτό

συνεπώς το ινώδες διάφραγμα πιθανώς θεωρούνταν λανθασμένα ως το οπίσθιο σκέλος του τένοντα του έσω κανθού. (Εικ. 1.2.5.1.3)

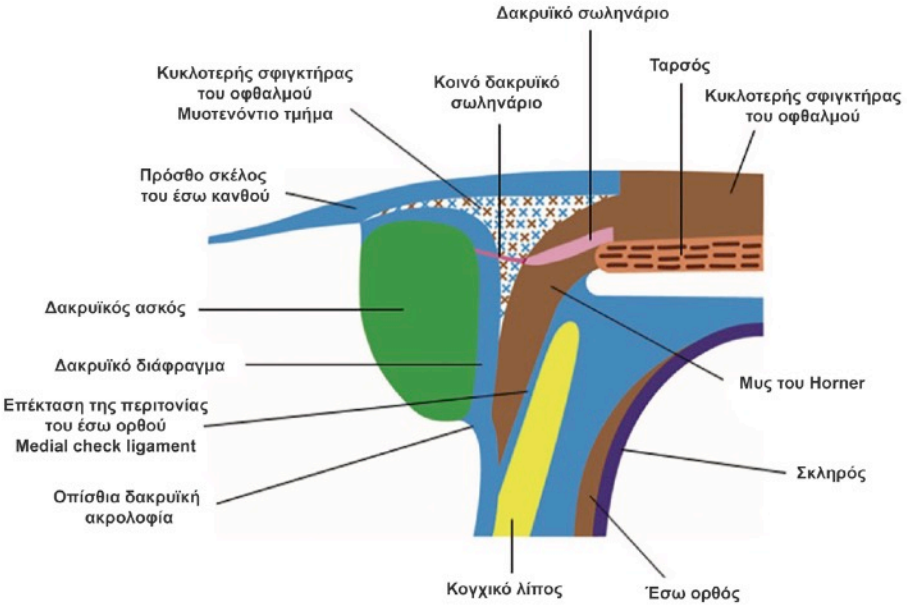

Εικ. 1.2.5.1.3 Νεότερη άποψη της ανατομίας του έσω κανθού. *Poh E, Kakizaki H, Selva D, Leibovitch I. Anatomy of medial canthal tendon in Caucasians. Clin Exp Ophthalmol 2012;* ***40****(2): 170-3.*

Η καθήλωση του έσω κανθού δεν γίνεται από μια μόνο δομή αλλά από πολλαπλές ανατομικές δομές ανάλογα το επίπεδο. Ο Kakizaki et al περιέγραψαν ότι κύριο ρόλο σε αυτή τη στήριξη παίζει ο μυς του Horner και η περιτονία της απονεύρωσης του έσω ορθού μυός. Τα ταρσιαία πέταλα τόσο το άνω όσο και το κάτω στο επίπεδο του βλεφαρικού χείλους στηρίζονται εξ ολοκλήρου από τον μυ του Horner ενώ μακριά από το βλεφαρικό χείλος η στήριξη επιτυγχάνεται από την περιτονία της απονεύρωσης του έσω ορθού μυός. Διαπιστώνεται συνεπώς ότι στη στήριξη των ταρσών στον έσω κανθό δε συμμετέχει καθόλου ο τένοντας του έσω κανθού. Το πρόσθιο σκέλους του τένοντα του έσω κανθού συμμετέχει μόνο διαμέσου της προταρσικής μοίρας του κυκλοτερούς σφιγκτήρα του οφθαλμού. (68, 71)

Ο μυς του Horner εκφύεται από την οπίσθια δακρυϊκή ακρολοφία του δακρυϊκού οστού, καταφύεται στην έσω επιφάνεια του ταρσού και της προταρσικής μοίρας του

κυκλοτερούς σφιγκτήρα του οφθαλμού, και χρησιμεύει για την σταθεροποίηση του έσω κανθού και την τάση του κάτω βλεφάρου σε σχέση με τον βολβό. Ο μυς του Horner βρίσκεται σε επαφή με τον δακρυϊκό ασκό και τον δακρυϊκό πόρο και μελέτες έχουν αποδείξει ότι παίζει σημαντικό ρόλο στην αποχέτευση των δακρύων.(16, 64, 68, 70, 71) Η ανατομική συνέχεια του μυός του Horner είναι ο μυς του Riolan που βρίσκεται στον ταρσό και συμμετέχει στην σταθεροποίηση του βλεφάρου και στη ρύθμιση του ανοίγματος και κλεισίματος των μεϊβομιανών αδένων κατά τον βλεφαρισμό. Οι Kakizaki et al σε μελέτη του θεωρούν πιθανή τη συμμετοχή του και στην ρύθμιση του ελέγχου των δακρύων. (69, 70, 72-74) Ιδιαίτερο ενδιαφέρον έχει η διατήρηση της ακεραιότητας του μυός του Horner κατά τη χειρουργική προσπέλαση της περιοχής του έσω κανθού, κατά την εκτομή όγκων, σε άλλες παθήσεις των βλεφάρων (π.χ. εκτρόπιο), ή κατά τη διενέργεια ασκορινοστομίας, καθότι μπορεί να οδηγήσει σε ανεπάρκεια του δακρυϊκού ασκού και του δακρυϊκού σημείου με αποτέλεσμα την επιφορά. Σε περιπτώσεις λειτουργικής επιφοράς οι ασθενείς μπορεί να επωφεληθούν από μια έσω κανθοπηξία περισσότερο από ότι από μια έξω που δεν αποκαθιστά τη λειτουργία του μυός του Horner. (61, 71, 73, 75-78)

Η περιτονία της απονεύρωσης του έσω ορθού μυός είναι μια ινώδης δομή που συνδέει τον έσω ορθό με την έσω επιφάνεια του ταρσού και τη δακρυϊκή εγκανθίδα, και η οποία περιέχει λείες μυϊκές ίνες, την επέκταση της μυϊκής περιτονίας του έσω ορθού (medial check ligament) και το pulley του έσω ορθού μυός(68, 71) (Εικ. 1.2.5.1.4) Η συμμετοχή του έσω ορθού μυός στην πολύπλοκη ανατομία του έσω κανθού υποδεικνύει ότι αυτός είναι μια δυναμική δομή, που αλλάζει θέση με τις κινήσεις του βολβού και ότι σε περίπτωση χαλάρωσης οδηγούμαστε σε χαλάρωση του κάτω βλεφάρου, εκτρόπιο και μετατόπιση του ταρσού προς τα έξω. (68, 71, 79, 80) Η σύνδεση επίσης με την δακρυϊκή εγκανθίδα συνεισφέρει

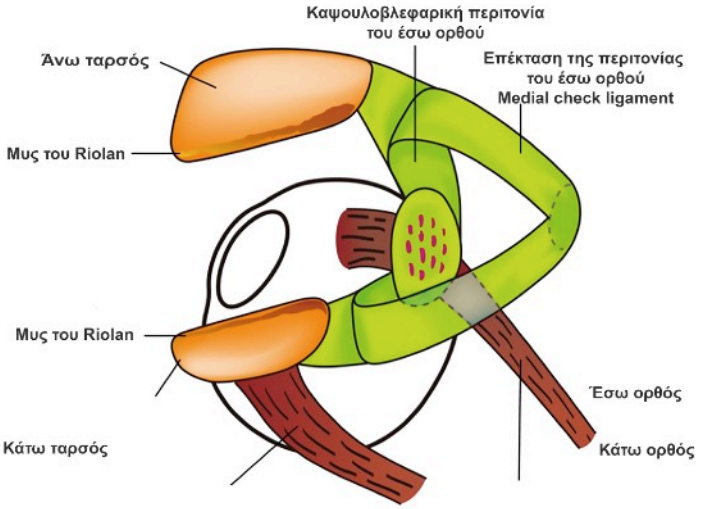

Εικ. 1.2.5.1.4 Τρισδιάστατη απεικόνιση της ανατομίας του έσω κανθού. Δεν απεικονίζεται ο μυς του Horner.
Kang H, Takahashi Y, Nakano T, Asamoto K, Ikeda H, Kakizaki H. Medial canthal support structures: the medial retinaculum: a review. Ann Plast Surg 2015; ***74****(4): 508-14.*

στην αποχέτευση των δακρύων διατηρώντας το οπτικό πεδίο καθαρό. Η ανατομία της συγκεκριμένης περιοχής αποκτά νόημα κατά τη χειρουργική αποκατάσταση του έσω ή ολικού εκτρόπιου του κάτω βλεφάρου, όπου κατά την έσω κανθοπηξία πρέπει να γίνεται σταθεροποίηση του έσω κανθού στην οπίσθια δακρυϊκή ακρολοφία. Η προσπέλαση αυτή είναι αρκετά ασφαλής διότι βρίσκεται ακριβώς πίσω από τον μυ του Horner και μπροστά από το κογχικό διάφραγμα με αποτέλεσμα να μη υπάρχει κίνδυνος τραυματισμού του έσω ορθού μυός και βλάβη της κίνησης του οφθαλμού. (68, 81, 82)

Ένα ακόμη στοιχείο που συμμετέχει στον έσω κανθό είναι το έσω κέρατο της απονεύρωσης του ανελκτήρα, το οποίο δεν είναι τόσο ισχυρό όσο το έξω και καταφύεται στην άνω επιφάνεια του τένοντα του έσω κανθού. (22, 83) Για να ενισχυθεί η δομή αυτή και να διατηρηθεί η ισορροπία, υπάρχει ο υποστηρικτικός σύνδεσμος του έσω κέρατου (MHSL: medial horn supporting ligament) ο οποίος εκφύεται από το σύνδεσμο του Whitnall και εν μέρει από την τροχιλία. (84) Ο MHSL αποτελεί οδηγό σημείο για την αναγνώριση του έσω χείλους της απονεύρωσης του ανελκτήρα το οποίο είναι σημαντικό κατά τη χειρουργική της πτώσης του βλεφάρου προκειμένου να γίνει σωστή τοποθέτηση των ραμμάτων για τη διόρθωση της πτώσης του άνω βλεφάρου. (84)

Αντίστοιχα με το έσω κέρατο της απονεύρωσης του ανελκτήρα στο άνω βλέφαρο, στο κάτω βλέφαρο υπάρχει το έσω κέρατο των κατασπαστήρων του κάτω βλεφάρου, το οποίο ομοίως με το άνω είναι επίσης πιο αδύναμο σε σχέση με το έξω. Οι κατασπαστήρες του κάτω βλεφάρου (LERs: lower eyelid retractors) βρίσκονται στο οπίσθιο πέταλο και αποτελούνται από την καψουλοβλεφαρική κεφαλή του κάτω ορθού μυός, την καψουλοβλεφαρική περιτονία (CPF: capsulopalpebral fascia) και λείες μυϊκές ίνες (κάτω ταρσικό μυ αντίστοιχο του μυ του Muller στο άνω βλέφαρο). Οι κατασπαστήρες του κάτω βλεφάρου διαχωρίζονται σε δύο πέταλα, πρόσθιο και οπίσθιο. Το πρόσθιο πέταλο αντιστοιχεί κυρίως στη λεπτή CPF που είναι η συνέχεια του συνδέσμου του Lockwood και αφού ενωθεί με το κογχικό διάφραγμα σχηματίζει το τελικό πρόσθιο πέταλο και εν συνεχεία καταφύεται στο υποδόριο και όχι στο κάτω χείλος του ταρσικού πετάλου. Το οπίσθιο χείλος, που είναι και το παχύτερο, περιέχει τις λείες μυϊκές ίνες του ταρσικού μυός και καταφύεται στο κάτω χείλος του ταρσού. (71, 85-89)

Αντίστοιχα και πάλι ως προς το άνω βλέφαρο την ενίσχυση του έσω κέρατος αναλαμβάνει μέρος του συνδέσμου του Lockwood. Οι κατασπαστήρες του κάτω βλεφάρου δρουν ανταγωνιστικά ως προς τον κυκλοτερή σφιγκτήρα του οφθαλμού και του μυός του Horner. Κατά τη σύσπαση του μυός του Horner ή του κυκλοτερούς οι κατασπαστήρες χαλαρώνουν αντανακλαστικά μέσα από το φαινόμενο του Bell. (90)

Από τον έσω κανθό εκφύεται και ο κυκλοτερής σφιγκτήρας του οφθαλμού ο οποίος έχει τρεις μοίρες, την προταρσική την προδιαφραγματική και την κογχική. Η εν τω βάθει προταρσική μοίρα, που αποτελεί τον μυ του Horner, εκφύεται από την οπίσθια δακρυϊκή ακρολοφία, ενώ η εν τω βάθει προδιαφραγματική στο άνω βλέφαρο καταφύεται κυρίως στην περιτονία της κορυφής του δακρυϊκού ασκού. Όλα τα άλλα τμήματα του κυκλοτερούς σφιγκτήρα εκφύονται από τον τένοντα του έσω κανθού. (16, 62, 77, 91) Ο τένοντας του έσω κανθού αποτελείται από δύο πέταλα, το πρόσθιο που αντιστοιχεί στο προταρσικό τμήμα του κυκλοτερούς σφιγκτήρα και καταφύεται στην πρόσθια δακρυϊκή ακρολοφία της μετωπιαίας απόφυσης της άνω γνάθου και το οπίσθιο που αντιστοιχεί στο προδιαφραγματικό και κογχικό τμήμα του κυκλοτερούς σφιγκτήρα του οφθαλμού.(36, 41) Ο κυκλοτερής σφιγκτήρας του οφθαλμού παίζει σημαντικό ρόλο στην απορροή των δακρύων, καθότι έρχεται σε στενή επαφή με τον δακρυϊκό ασκό και τα δακρυϊκά σωληνάρια.(71, 90)

Η φορά των μυϊκών ινών του κυκλοτερούς σφιγκτήρα του οφθαλμού και συγκεκριμένα η λοξή πορεία της προδιαφραγματικής μοίρας, είναι υπεύθυνη για την δημιουργία των διαφόρων τύπων του επίκανθου. (92-94)

Η ανατομία του έσω κανθού ολοκληρώνεται με την περιγραφή των συνδέσμων του κάτω βλεφάρου οι οποίοι είναι αντίστοιχοι του άνω. Αυτοί είναι ο σύνδεσμος του Lockwood, και ο άνω και κάτω σύνδεσμος σε αντιστοιχία με τον σύνδεσμο του Whitnall, τον εγκάρσιο σύνδεσμο και τον MHSL του άνω βλεφάρου. (95-98)

Ο σύνδεσμος του Lockwood βρίσκεται πίσω από το κογχικό διάφραγμα και σε στενή επαφή με τον κάτω λοξό όπου τον περιβάλει και ενώνει την οπίσθια δακρυϊκή ακρολοφία και το έξω κογχικό φύμα του Whitnall.(99) Ο άνω και κάτω σύνδεσμος βρίσκονται αντίστοιχα πάνω και κάτω από το σύνδεσμο του Lockwood. Ο άνω αντιστοιχεί στην κατ' άλλους τοξοειδή επέκταση του συνδέσμου του Lockwood, πορεύεται στη συμβολή του κογχικού διαφράγματος και της καψουλοβλεφαρικής περιτονίας και χωρίζει το μέσο από το έξω λιπώδες διαμέρισμα(96) Ο κάτω σύνδεσμος πορεύεται κατά μήκος του έσω ορίου της καψουλοβλεφαρικής περιτονίας και ενισχύει το έσω κέρας αυτής σε αντιστοιχία με τον MHSL του άνω βλεφάρου.(71, 100)

1.2.5.2 Ανατομία του έξω κανθού και των στηρικτικών δομών του

Η ανατομία του έξω κανθού είναι αντίστοιχη εκείνης του έσω κανθού, σε απλούστερη όμως μορφή. Όπως και για τον έσω κανθό, η παλαιότερη αντίληψη ήταν ότι επρόκειτο για τένοντα με δύο σκέλη, πρόσθιο και οπίσθιο. Το μεν πρόσθιο σκέλος καταφύεται στην πρόσθια επιφάνεια του έξω κογχικού χείλους σχηματίζοντας τη ραφή του έξω κανθού. Το δε έσω σκέλος καταφύεται στο φύμα του Whitnall περίπου 2-4 mm πίσω από το κογχικό χείλος. Μεταξύ των δύο σκελών υπάρχει το λεγόμενο λιπώδες διαμέρισμα του Eisler.(101) Η έκφυση του τένοντα είναι από έξω χείλος των ταρσών, ενώ το πάχος και μήκος είναι 10,2 και 10,6 mm αντίστοιχα. (41, 101) (Εικ. 1.2.5.2.1)

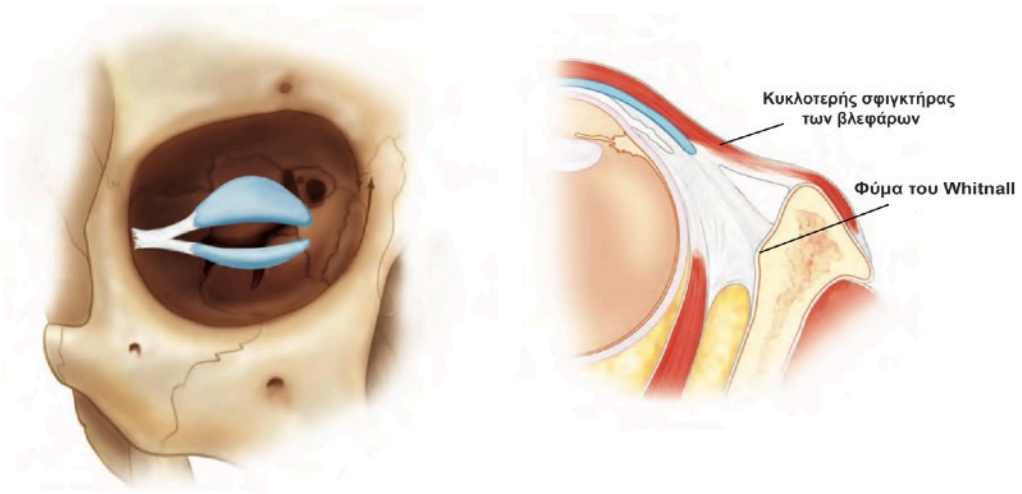

Εικ. 1.2.5.2.1 Ανατομία του έξω κανθού
Mark A. Codner, McCord CD. Eyelid & Periorbital Surgery. 2nd Edition ed: Thieme Medical Publishers, Inc; 2016.

Νεότερες μελέτες έχουν καταδείξει ότι ο τένοντας του έξω κανθού δεν είναι μόνον ένας τένοντας αλλά πρόκειται για ένα σύμπλεγμα τένοντα και συνδέσμων ανάλογα το επίπεδό, οπότε και περιγράφεται σωστότερα με τον ορό είναι ποιό σωστή η αναφορά περί έξω κανθικών δεσμίδων (lateral canthal bands: LCB) οι οποίες πορεύονται πίσω από το κογχικό διάφραγμα. (99, 102-104) (Εικ. 1.2.5.2.2)

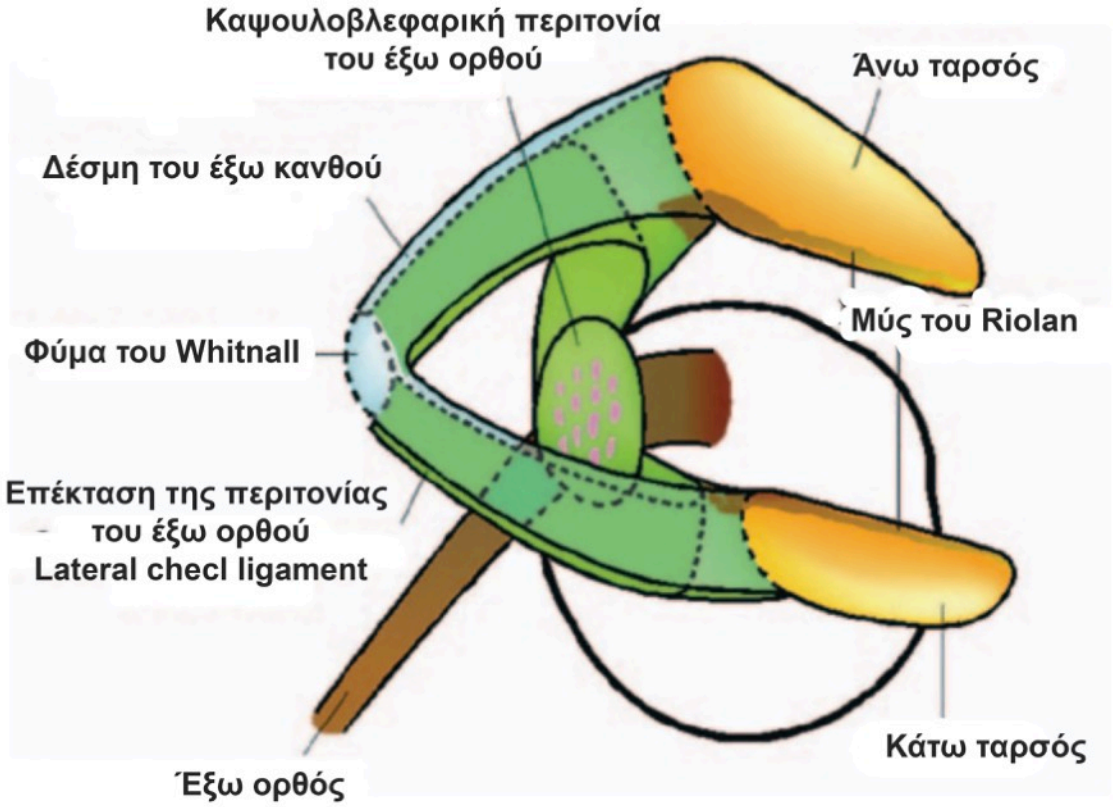

Εικ. 1.2.5.2.2 Ανατομία έξω κανθού
Kang H, Takahashi Y, Ichinose A, et al. Lateral canthal anatomy: a review. *Orbit* 2012; **31**(4): 279-85.

Προς τα πάνω οι δεσμίδες του έξω κανθού έρχονται σε επαφή με το έξω κέρας της απονεύρωσης του ανελκτήρα μυός, ενώ αντίστοιχα στην κάτω μεριά του έρχεται σε επαφή με τον σύνδεσμό του Lockwood. Έμπροσθεν του έξω κανθού ενώνονται οι προς τα έξω προεκτάσεις του προταρσικού και προδιαφργματικού κυκλοτερούς σφιγκτήρα των οφθαλμών, ενώ προς τα πίσω ο έξω κανθός έρχεται σε επαφή με την καψουλοβλεαφαρική περιτονία του έξω ορθού μυός.(102, 104)

Η κύρια στήριξη του έξω κανθού οφείλεται στο οπίσθιο σκέλος αυτού. Οι δεσμίδες του έξω κανθού δεν προσφέρουν μόνο στήριξη αλλά και κινητικότητα στη γωνία του έξω κανθού, χάρις στην σύνδεση τους με την καψουλοβλεφαρική περιτονία του έξω ορθού.

Ένα επίσης σημείο το οποίο αποσαφηνίστηκε με νεότερες μελέτες είναι και η ραφή του κυκλοτερούς σφιγκτήρα του οφθαλμού, η οποία όμως δεν είναι αληθής. (105, 106) Ο κυκλοτερής σφιγκτήρας του οφθαλμού συνεχίζει επί τα εκτός χωρίς την παρουσία τένοντα, το οποίο επιτρέπει τη ρινική κίνηση του έξω τμήματος του μυός βοηθώντας την αποχέτευση των δακρύων(107, 108)

Ο Tamatsu et al πρόσφατα περιέγραψαν την ύπαρξη ενός άγνωστου μυός στον έξω κανθό στην περιοχή του άνω βλεφάρου. Ο μυς αυτός είναι τόσο μικρός (0,05-0,5 mm) οπότε και η λειτουργία του παραμένει άγνωστη. (109)

Η έξω καψουλοβλεφαρική περιτονία (Lateral Rectus Capsulopalpebral Fascia: lrCPF) περιέχει το pulley του έξω ορθού μυός, την προέκταση της περιτονίας του έξω ορθού (lateral check ligament) και λείες μυϊκές ίνες. Η τάση της lrCPF μέσω της LCB μεταφέρεται στον ταρσό του άνω και κάτω βλεφάρου, επιτρέποντας στα βλέφαρα να ακολουθούν την καμπυλότητα του βολβού κατά τις κινήσεις του, αλλά και τη μετακίνηση του έξω κανθού κατά μέσο όρο 2 mm προς τα έξω κατά την απαγωγή του βολβού διευρύνοντας έτσι το οπτικό πεδίο. (99, 102, 104) Γίνεται επομένως αντιληπτό ότι ο τένοντας του έξω κανθού δεν προσφέρει μόνο στήριξη αλλά συμμετέχει ενεργά στην κινητικότητα των βλεφάρων κατά τη κίνηση του βολβού. Πρόσφατες μελέτες έχουν δείξει ότι η lrCPF λαμβάνει τις ινώδεις επεκτάσεις του μυός του Müller (110) Η σημασία της συμμετοχής της lrCPF στην ανατομία του έξω κανθού γίνεται κατανοητή κατά τη χειρουργική των βλεφάρων, όταν διενεργείται κανθοπηξία ή κανθοπλαστική. Δυστυχώς κατά τη διενέργεια της τεχνικής χάνονται όλα τα δυναμικά χαρακτηριστικά του έξω κανθού κατά τη κίνηση του βολβού, οπότε και θα πρέπει να αποφεύγεται σε περιπτώσεις χειρουργικής των βλεφάρων για αισθητικούς σκοπούς. (111, 112) και γίνεται προσπάθεια σταθεροποίησης στην έσω επιφάνεια του κογχικού χείλους σεβόμενοι την ανατομία της περιοχής. (41, 112, 113)

Η προέκταση της περιτονίας του έξω ορθού (lateral check ligament) είναι μια ινώδης σύνδεση μεταξύ του pulley του έξω ορθού και του έξω κογχικού χείλους στην περιοχή του φύματος του Whitnall. Ο σύνδεσμος λειτουργεί ως ανταγωνιστής του έξω ορθού, βοηθώντας την ομαλή κίνηση του βολβού και εμποδίζοντας στον βολβό να βγει από τον κόγχο. (24, 114-116)

Η μελέτη του Osanai et al αναφέρει ότι κατά την εμβρυϊκή ζωή η προέκταση της περιτονίας του έξω ορθού δεν ενώνει τον έξω ορθό με το κογχικό χείλος αλλά τον έξω ορθό με τον έξω βλεφαρικό επιπεφυκότα και η οστική σύνδεση πραγματοποιείται κατά τη γέννηση.(117)

Η ανατομία του έξω κανθού ολοκληρώνεται με την περιγραφή των καθεκτικών συνδέσμων του έξω κανθού και περιλαμβάνει την προέκταση της περιτονίας του έξω ορθού, το σύνδεσμο του Whitnall στο άνω βλέφαρο, τον εγκάρσιο μυϊκό σύνδεσμο, το έξω κέρας της απονεύρωσης του ανελκτήρα, τις δεσμίδες του έξω κανθού, το κογχικό διάφραγμα, και το σύνδεσμο του Lockwood στο κάτω βλέφαρο. Οι καθεκτικοί σύνδεσμοί του έξω κανθού καταφύονται στο φύμα του Whitnall, γεγονός το οποίο εξηγεί και το ότι η πλειονότητα των στοιχείων του βρίσκεται στο άνω βλέφαρο. (41, 104, 118, 119)

1.2.5.3 Κογχικό διάφραγμα

Το κογχικό διάφραγμα βρίσκεται ακριβώς πίσω από τον κυκλοτερή σφιγκτήρα μυ και αποτελεί μια ανελαστική δομή η οποία χωρίζει τα βλέφαρα από το περιεχόμενο του κόγχου και αντιστοιχεί στο μέσο χιτώνα των βλεφάρων. (120-122) Το κογχικό διάφραγμα δεν έχει το ίδιο πάχος σε όλο την επιφάνειά του, αλλά είναι λεπτότερο ρινικά και παχύτερο κροταφικά (123). Εκφύεται από το χείλος του κόγχου (arcus marginalis) (41, 118, 124) και αποτελεί μια λεπτή, λευκή πεπαχυσμένη γραμμή 1- 3 mm του κογχικού διαφράγματος, καθώς αυτό καταφύεται στο περιόστεο του κόγχου. (125, 126) Στο κάτω βλέφαρο, η κατάφυση του κογχικού διαφράγματος γίνεται ρινικά στο έσω χείλος του κόγχου ενώ κροταφικά γίνεται περίπου 2 mm επί τα εκτός και κάτω του χείλους και αποτελεί ευένδοτο σημείο, το οποίο ενισχύεται από τον κόγχο-ζυγωματικό σύνδεσμο (orbicilaris retaining ligament) (88, 108, 127) που στηρίζει το περιεχόμενο του κόγχου. (Εικ. 1.2.5.4)

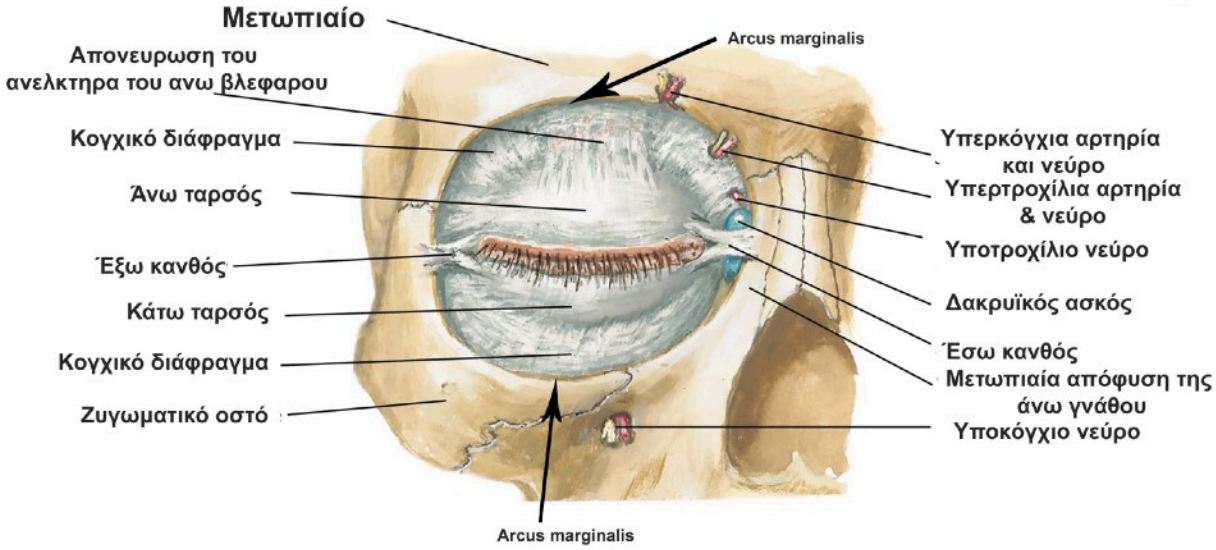

Εικ. 1.2.5.4 Κογχικό διάφραγμα
Netter FHa. Atlas of human anatomy. Sixth edition. ed; 2014.

Το κογχικό διάφραγμα του άνω βλεφάρου εκφύεται βαθιά από την οπίσθια δακρυϊκή ακρολοφία και περνά βαθιά από το φύμα του Whitnall στο ύψος του έξω κογχικού χείλους. Το κογχικό διάφραγμα στο κάτω χείλος εκφύεται από την πρόσθια δακρυϊκή ακρολοφία. Ο δακρυϊκός ασκός πορεύεται στο χώρο μεταξύ του άνω και κάτω κογχικού διαφράγματος.

Το κογχικό διάφραγμα χωρίζεται σε δύο στοιβάδες (128), πρόσθια και οπίσθια. Η πρόσθια στοιβάδα διαπλέκεται με το πρόσθιο πέταλο της απονεύρωσης του ανελκτήρα και είναι αυτή η δομή που είναι υπεύθυνη για την διαμόρφωση της βλεφαρικής πτυχής στο άνω βλέφαρο και την κλίση των βλεφαρίδων. (129, 130) Το οπίσθιο πέταλο του κογχικού διαφράγματος στο άνω βλέφαρο ανασπάται και συνέχεται με την απονεύρωση του ανελκτήρα αρκετά χιλιοστά πάνω από τον ταρσό, απόσταση η οποία διαφέρει μεταξύ της λευκής και της ασιατικής φυλής. (23, 131, 132) Στο κάτω βλέφαρο το κογχικό διάφραγμα ενώνεται με τους κατασπαστήρες 5 - 6 mm κάτω από το κάτω χείλος του ταρσού στη λευκή φυλή και 3 mm στην Ασιατική(85, 133, 134) Το κογχικό διάφραγμα χωρίζεται σε δύο μέρη ένα ανώτερο το οποίο ενισχύεται από την καψουλοβλεφαρική περιτονία και ένα κατώτερο χωρίς επιπλέον στήριξη.(126)

Το κογχικό διάφραγμα ενισχύεται από διάφορους συνδέσμους από την οπίσθια επιφάνειά του ενώ στην πρόσθια υπάρχει ινομυώδες ινολιπώδες διαμέρισμα. (100, 120, 121, 131) Το διαμέρισμα αυτό που στο άνω βλέφαρο αναφέρεται ως ROOF (retro orbicularis oculi fat) (135) και είναι καλύτερα ανεπτυγμένο στην περιοχή του οφρύος, αλλά επεκτείνεται προς τα κάτω μέχρι το σημείο όπου το κογχικό διάφραγμα συναντά την απονεύρωση του ανελκτήρα. (122)

Αντίστοιχα το λιπώδες διαμέρισμα στο κάτω βλέφαρο αναφέρεται ως SOOF (suborbicularis oculi fat) (136) και καλύπτει την πρόσθια επιφάνεια του κογχικού διαφράγματος καθώς και μέρος της καψουλοβλεφαρικής περιτονίας. Το SOOF σε σχέση με το ROOF είναι λιγότερο ανεπτυγμένο και δε διαθέτει τόσο πλούσιο λιπώδη ιστό στην ασιατική φυλή εν αντιθέσει με την Καυκάσια. (134) (Εικ 1.2.8.2)

1.2.5.4 Σύνδεσμοι του άνω βλεφάρου

Η περιγραφή του ομώνυμου συνδέσμου έγινε από τον Whitnall το 1911 ως άνω εγκάρσιο σύνδεσμο που αποτελεί το όριο μεταξύ του μυϊκού και απονευρωτικού τμήματος του ανελκτήρα μυ του άνω βλεφάρου. (137) Ο σύνδεσμος του Whitnall εκτείνεται μεταξύ της τροχιλίας επί τα εντός και του έξω κογχικού χείλους περίπου 10 mm επί τα εκτός, αφού προηγουμένως περάσει μέσα από το δακρυϊκό αδένα και τον χωρίσει σε βλεφαρικό και κογχικό. (22, 138, 139)

Ο σύνδεσμος του Whitnall διαπλέκεται με τον εγκάρσιο σύνδεσμο, που επίσης εκφύεται από την τροχιλία. Ο εν λόγω σύνδεσμος περνάει πίσω από το βλεφαρικό τμήμα του δακρυϊκού αδένα πριν την κατάφυσή του στο πλάγιο κογχικό τοίχωμα, ενώ μέρος του επεκτείνεται προς τα κάτω και ενισχύει τον έξω κανθό. Πορεύεται ανάμεσα στον ανελκτήρα μυ και τον άνω ορθό μυ, ενώ τμήμα του καθώς επίσης και ο σύνδεσμος του Whitnall ενισχύουν τον έξω κανθό.(24, 138-140)

Οι δύο σύνδεσμοι ενώνονται στο μέσο και έξω τμήμα τους σχηματίζοντας μια θήκη για τον ανελκτήρα μυ, εγγύς της μυοτενόντιας συμβολής. Επί τα εντός οι δύο σύνδεσμοι ενώνονται με συνδετικό ιστό της τροχιλίας και του άνω λοξού μυός, και επεκτείνονται προς το έσω κέρας της απονεύρωσης του ανελκτήρα, ενώ επί τα εκτός καταφύονται στο άνω έξω κογχικό τοίχωμα και στους πλάγιους καθεκτικούς συνδέσμους. (24, 99, 139, 141)

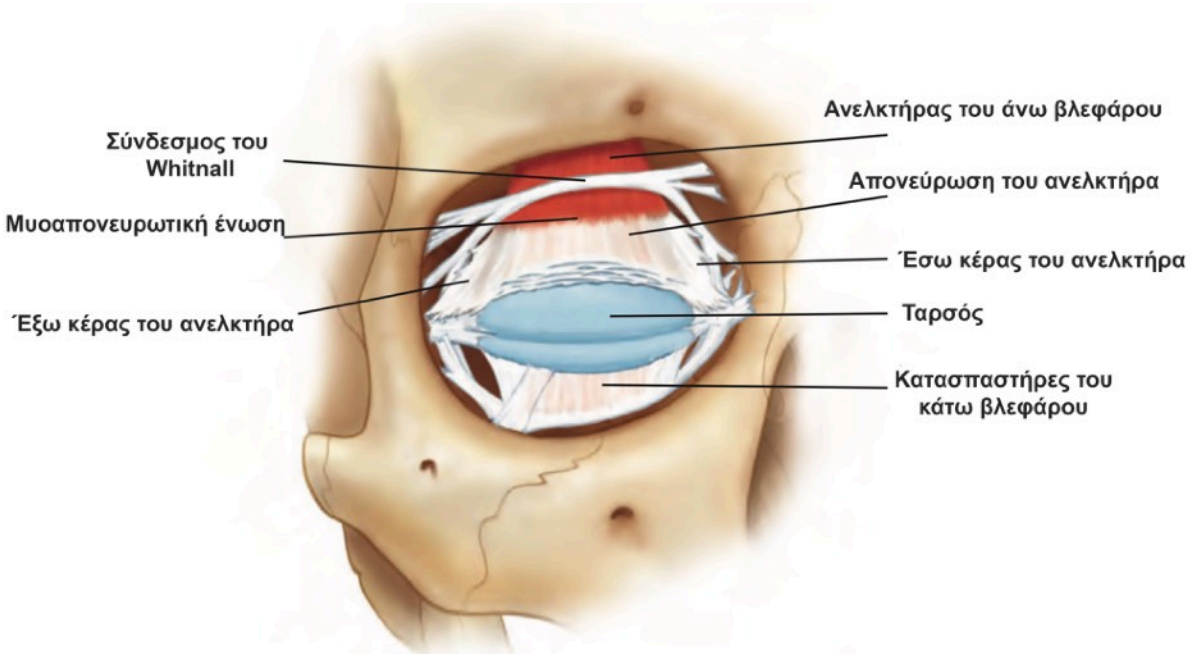

Εικ. 1.2.5.4.1 Σύνδεσμοι του άνω και κάτω βλεφάρου
Mark A. Codner, McCord CD. Eyelid & Periorbital Surgery. 2nd Edition ed: Thieme Medical Publishers, Inc; 2016.

Η ακριβής λειτουργία του συνδέσμου του Whitnall είναι αμφιλεγόμενη. Κατά κάποιους λειτουργεί ως στηρικτικός σύνδεσμος του ανελκτήρα, κατ' άλλους ως υπομόχλιο για την αλλαγή κατεύθυνσης της δύναμης του ανελκτήρα και κατά τρίτους ως καθεκτικός σύνδεσμος (pulley) του ανελκτήρα μυ του άνω βλεφάρου, άποψη η οποία είναι και η επικρατέστερη. (24, 118, 138, 139, 141-144)

Ο τρίτος σύνδεσμος του άνω βλεφάρου, επίσης εγκάρσιος ανευρίσκεται λίγο χαμηλότερα από το σύνδεσμο του Whitnall. Εκφύεται από την τροχιλία και αφού έρθει σε επαφή με το κογχικό διάφραγμα, καταφύεται στο χείλος του έξω κογχικού τοιχώματος. (97, 98)

Ο τελευταίος σύνδεσμος του άνω βλεφάρου είναι ο υποστηρικτικός του έσω κέρατος, ο οποίος αν και εκφύεται από την τροχιλία συνεχίζει με ένα του τμήμα στο σύνδεσμο του Whitnall και λειτουργεί ως μηχανισμός απορρόφησης κραδασμών και ενίσχυσης του έσω κέρατος. (118) (Εικ. 1.2.5.4.1)

1.2.5.5 Σύνδεσμοι του κάτω βλεφάρου (σύνδεσμος του Lockwood)

Η ανατομία του κάτω βλεφάρου περιλαμβάνει μόνον ένα σύνδεσμό, αυτόν του Lockwood, εν αντιθέσει με το άνω βλέφαρο που περιλαμβάνει τέσσερις. Η ανατομία του συνδέσμου του Lockwood είναι αρκετά πολύπλοκη καθώς αποτελείται από 3 τμήματα, τον κατώτερο, τον κύριο και την τοξοειδή προέκταση (arcuate expansion) του συνδέσμου. (96)

Ο σύνδεσμος του Lockwood αποτελεί τον αντικατοπτρισμό του συνδέσμου του Whitnall. Το μέσο μήκος του συνδέσμου είναι περίπου 43 mm σε μήκος και 3-5 mm σε πλάτος, ενώ το πάχος του είναι 1 mm. Η κατάφυση του συνδέσμου γίνεται στο φύμα του Whitnall και συμμετέχει στη δημιουργία του συμπλέγματος του έξω κανθού μαζί με άλλους ανατομικές μονάδες όπως έχει προαναφερθεί, ενώ εκφύεται από την οπίσθια δακρυϊκή ακρολοφία. (88) Πορεύεται στο κάτω χείλος του μυός του Horner και μετά κάτω και έξω της καψουλοβλεφαρικής περιτονίας πριν δώσει συνδέσεις στην περιτονία του έξω ορθού και την κατάφυσή του στο φύμα του Whitnall. (96) Αποτελεί σημαντικό στηρικτικό στοιχείο του βολβού, μαζί με άλλα στοιχεία όπως την επέκταση της περιτονίας του έσω και έξω ορθού, του λιπώδους ιστού και συνδετικού ιστού του κόγχου.(20, 96, 145)

Η τοξοειδής επέκταση καταφύεται στο κάτω-έξω κογχικό χείλος και στηρίζει το έξω τμήμα του κογχικού διαφράγματος. Συνήθως χωρίζει το μέσο από το έξω λιπώδες διαμέρισμα και αντιστοιχεί στον κατώτερο εγκάρσιο σύνδεσμο του άνω βλεφάρου.(95, 97, 98, 133, 146)

Ο κατώτερος σύνδεσμος του Lockwood αντιστοιχεί στο στηρικτικό σύνδεσμο του έσω κέρατος του άνω βλεφάρου το οποίο στηρίζει από κάτω.(88)

1.2.6. Κυκλοτερής σφιγκτήρας του οφθαλμού.

Ο κυκλοτερής σφιγκτήρας του οφθαλμού βρίσκεται μεταξύ δέρματος, κογχικού διαφράγματος και ταρσού. Αποτελείται από τρείς μοίρες οι οποίες εκτείνονται μεταξύ του έσω και έξω κανθού. Οι μοίρες αυτές είναι προταρσική, η βλεφαρική και η κογχική. Η προταρσική μοίρα διαιρείται ρινικά σε δύο κεφαλές οι οποίες περιβάλουν τα δακρυϊκά σωληνάρια. Η πρόσθια κεφαλή σχηματίζει το πρόσθιο κέρας των έσω βλεφαρικών δεσμίδων και καταφύεται στη μετωπιαία απόφυση της άνω γνάθου. Παλαιότερα ίσχυε η αντίληψη ότι η οπίσθια κεφαλή σχηματίζει τον μυ του Horner και καταφύεται στην οπίσθια δακρυϊκή ακρολοφία γεγονός το οποίο νεότερες μελέτες αμφισβητούν, θεωρώντας τον μυ του Horner ως ανεξάρτητο μυ ο οποίος συνεχίζει στον μυ του Riolan και τον κυκλοτερή σφιγκτήρα του οφθαλμού. (71) Παρόλα αυτά όμως ο μυς του Horner μπορεί να θεωρηθεί ως η συνέχεια της προταρσικής μοίρας του κυκλοτερούς σφιγκτήρα του οφθαλμού. (28, 72) Η βλεφαρική μοίρα χωρίζεται επίσης σε δύο κεφαλές την επιπολής και εν τώ βάθει. Η εν τώ βάθει κεφαλή καταφύεται στη δακρυϊκή περιτονία και αποτελεί τον μυ του Jones, ενώ η επιπολής εκφύεται από τον τένοντα του έσω κανθού. Αυτή η διαμόρφωση του κυκλοτερούς σφιγκτήρα του οφθαλμού εμπλέκεται στον μηχανισμό της αποχέτευσης των δακρύων. Επί τα εκτός η βλεφαρική μοίρα σχηματίζει την ραφή του έξω κανθού και επί τα εντός καταφύεται στο πρόσθιο κέρας του προσθίου σκέλους του έσω κανθού. (41) (Εικ. 1.2.6.1)

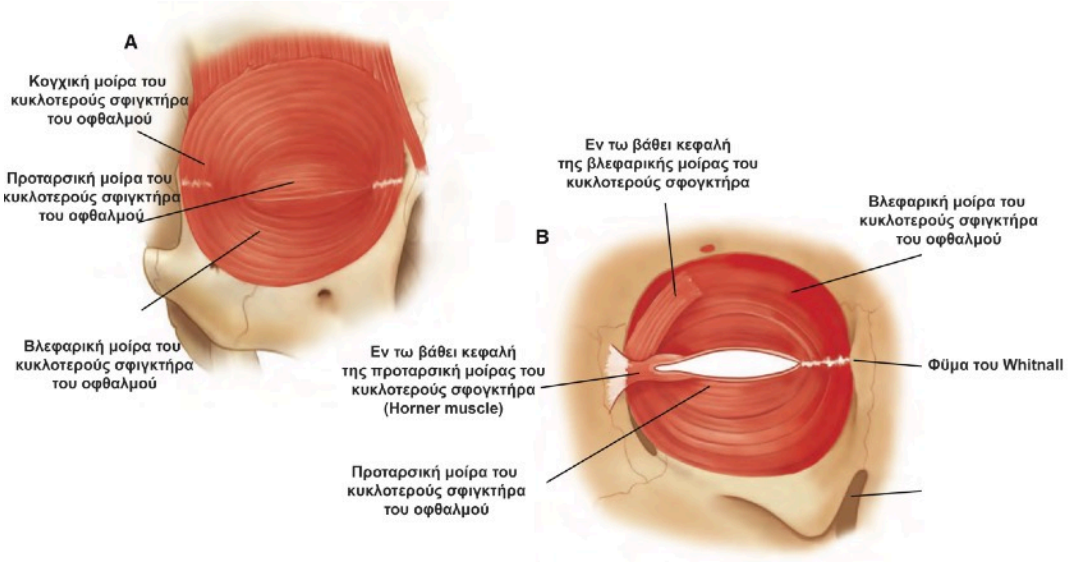

Εικ. 1.2.6.1 A. Πρόσθια όψη του κυκλοτερούς σφιγκτήρα του οφθαλμού. **B**. Οπίσθια όψη του κυκλοτερούς σφιγκτήρα του οφθαλμού
Mark A. Codner, McCord CD. Eyelid & Periorbital Surgery. 2nd Edition ed: Thieme Medical Publishers, Inc; 2016.

Η κογχική μοίρα του κυκλοτερούς σφιγκτήρα καταφύεται στην πρόσθια επιφάνεια του έσω κανθού, του κογχικού χείλους και τη ρινική απόφυση του μετωπιαίου οστού, ενώ επί τα εκτός σχηματίζει μια έλλειψη χωρίς διακοπή στην περιοχή του έξω κανθού.

1.2.7 Ανελκτήρες & Κατασπαστήρες μύες των βλεφάρων

Οι ανελκτήρες του άνω βλεφάρου και οι κατασπαστήρες του κάτω βλεφάρου είναι οι ανταγωνιστές μύες του κυκλοτερούς σφιγκτήρα, χάρις στην λειτουργία των οποίων επιτυγχάνεται το άνοιγμα των βλεφάρων. Μεγαλύτερο εύρος κίνησης παρουσιάζει το άνω βλέφαρο, στο οποίο υπάρχουν δύο μύες με αυτά τα χαρακτηριστικά. Ο ανελκτήρας μυς του άνω βλεφάρου αποτελεί το κύριο μυ, χάρης στην λειτουργία του οποίου επιτυγχάνεται η κινητικότητα του άνω βλεφάρου και νευρώνεται από την τρίτη εγκεφαλική συζυγία (κοινό κινητικό νεύρο) . Ο μυς του Müller αποτελεί συναγωνιστή μυ του ανελκτήρα του άνω βλεφάρου και νευρώνεται από το συμπαθητικό νευρικό σύστημα., η νεύρωση του οποίου πραγματοποιείται από το συμπαθητικό νευρικό σύστημα και δρα επικουρικά στην λειτουργία του ανελκτήρα. Το κάτω βλέφαρο έχει μικρότερο εύρο κίνησης η οποία γίνεται εμφανής κατά την κάτω βλεματική θέση του βολβού. Η κίνηση αυτή επιτυγχάνεται από του ταρσιαίους μύες οι οποίοι νευρώνονται από το συμπαθητικό νευρικό σύστημα διά μέσου νεύρων που εκφύονται από το άνω αυχενικό γάγγλιο. Στην κίνηση του κάτω βλεφάρου συμμετέχει επίσης ο κάτω ορθός μυς διαμέσου της καψουλοβλεφαρικής περιτονίας.

1.2.7.1 Ανελκτήρας μυς του άνω βλεφάρου

Ο ανελκτήρας του άνω βλεφάρου αποτελεί τον κύριο μυ ανοίγματος του άνω βλεφάρου και πρόκειται για έναν γραμμωτό μυ που νευρώνεται από το κοινό κινητικό νεύρο, και πιο συγκεκριμένα από τον άνω έσω κλάδο. Οι Djordjević et al μελέτησαν λεπτομερώς την ανατομία του ανελκτήρα μυ και περιέγραψαν τρεις ανατομικές παραλλαγές της εισόδου του κοινού κινητικού νεύρου σε διάφορα τριτημόρια του μυ. Επίσης μελέτησαν την αιμάτωση του μυός, η οποία γίνεται διαμέσου της δακρυϊκής, της υπερτροχίλιας, της υπερκόχιας καθώς και μυϊκών κλάδων της οφθαλμικής αρτηρίας.(147) (Εικ. 1.2.7.1.1)

Η έκφυση του ανελκτήρα είναι από την έλασσον πτέρυγα του σφηνοειδούς οστού, πάνω από τον δακτύλιο του Zinn. Στο ύψος του δακτυλίου του Zinn βρίσκεται πάνω από τον άνω ορθό και επί τα εκτός του άνω λοξού και συνδέεται με τον άνω ορθό με μια λεπτή ινώδη περιτονία.(22, 141, 148)

Το μήκος του μυός είναι 42.0 ± 1.41 ενώ το πλάτος του διαφέρει αναλόγως του ύψους και κυμαίνεται στην έκφυσή του από 3,60 - 3,90 mm και στο σημείο μετάπτωσης του στην απονεύρωση από 14 - 17 mm. (147)

Νεότερες ανατομικές μελέτες του ανελκτήρα μυός του άνω βλεφάρου, διέκριναν ότι προς την περιφέρεια του ο μυς διακλαδίζεται σε πρόσθιο και οπίσθιο πέταλο. Το πρόσθιο πέταλο, το οποίο είναι και το ισχυρότερο, συνεχίζει μετά τον σύνδεσμο του Whitnall, ως η απονεύρωση του ανελκτήρα του άνω βλεφάρου, ενώ το οπίσθιο πέταλο αποτελεί την έκφυση του μυός του Muller. (149-151)

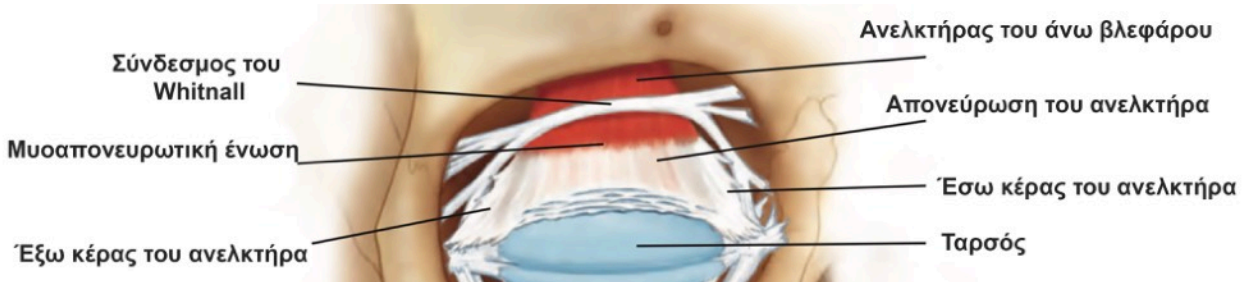

Εικ. 1.2.7.1.1 Ανελκτήρας του άνω βλεφάρου
Mark A. Codner, McCord CD. Eyelid & Periorbital Surgery. 2nd Edition ed: Thieme Medical Publishers, Inc; 2016.

Αμέσως μετά το σύνδεσμο του Whitnall ο ανελκτήρας μυς συνεχίζει ως απονεύρωση, που αποτελείται από δύο πέταλα, πρόσθιο και οπίσθιο και επεκτείνεται εγκαρσίως για να σχηματίσει το έσω και έξω κέρας.(22, 24, 118, 132, 143)

Το πρόσθιο πέταλο, το οποίο είναι και το παχύτερο ανασπάται προς τα πάνω και συνέχεται με το κογχικό διάφραγμα, ενώ το οπίσθιο πέταλο εν μέρει διατρυπά τον κυκλοτερή σφιγκτήρα του οφθαλμού προκειμένου να καταφυθεί στο υπερκείμενο δέρμα, και το υπόλοιπο καταφύεται στον ταρσό. (141) Παρόλες όμως τις ανατομικές μελέτες δεν έχει ακόμη εξακριβωθεί εάν τα δύο πέταλα της απονεύρωσης του ανελκτήρα αποτελούν καθολικό φαινόμενο όλων των φυλών. Ο Kakizaki ο οποίος μελέτησε την ανατομία στους Ασιάτες περιέγραψε την ανατομία των δύο πετάλων της απονεύρωσης(132), το οποίο όμως δεν επιβεβαιώθηκε στην Καυκάσια φυλή, όπου σε αντίστοιχη μελέτη μόνο ένα στα επτά παρασκευάσματα ήταν διπέταλο. (152)

Η κατάφυση της απονεύρωσης του ανελκτήρα αποτελεί σημείο μη πλήρως αποσαφηνισμένο. Αρχικά πιστεύετω ότι ήταν 2-5 mm πάνω από το άνω όριο του ταρσού διαμορφώνοντας μια λεπτή άσπρη γραμμή.(153, 154) Αντίθετα οι Kakizaki et al βασιζόμενοι στα ευρήματα της δικής του έρευνας θεωρούν ότι η κατάφυση της απονεύρωσης γίνεται στο κάτω ήμισυ του ταρσικού πετάλου με επέκταση στο επίπεδο των βλεφαρίδων. (155) Νεότερες μελέτες από τους Marcet et al δείχνουν ότι η κατάφυση αρχίζει από το άνω όριο του ταρσού κοντά στην κατάφυση του μυ του Müller.(156) Η κατανόηση της κατάφυσης του ανελκτήρα αποκτά σημασία κατά τη χειρουργική αποκατάσταση της βλεφαρόπτωσης, προκειμένου η δημιουργία της νέας κατάφυσης να μιμείται κατά το δυνατόν περισσότερο την ανατομική φυσιολογική θέση αυτής.(118, 156) (Εικ. 1.2.7.1.2.)

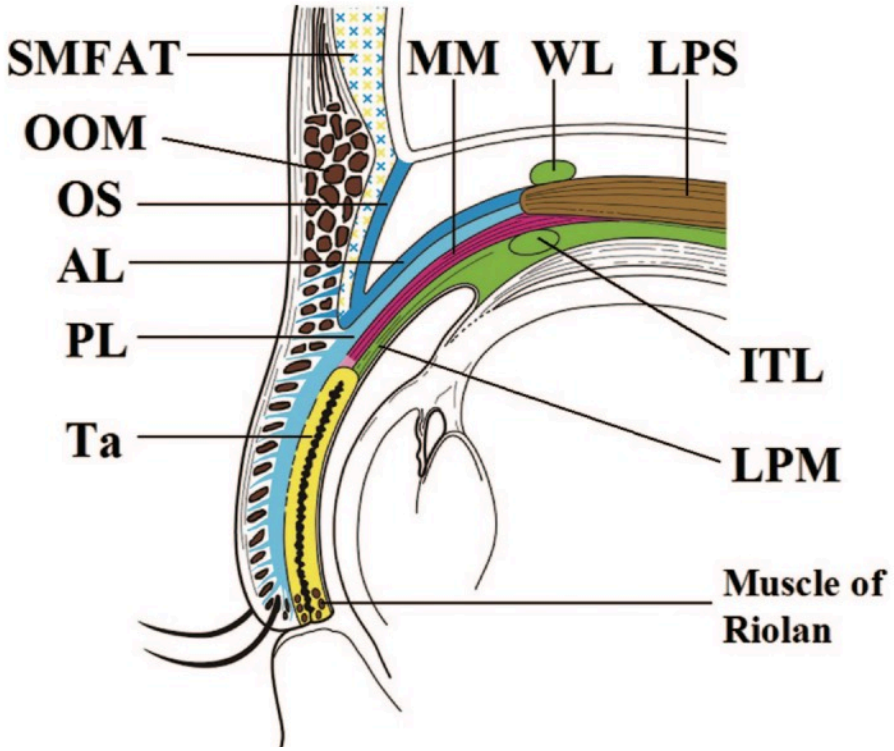

Εικ. 1.2.7.1.2. LPS:Ανελκτήρας μύς του άνω βλεφάρου WL: Σύνδεσμος του Whitnall MM: Μυς του Muller SMFAT: Λιπώδες διαμέρισμα OOM: Κυκλοτερής σφιγκτήρας του οφθαλμού OS: Κογχικό διάφραγμα AL: Πρόσθιο πέταλο της απονεύρωσης του ανελκτήρα PL: Οπίσθιο πέταλο της της απονεύρωσης του ανελκτήρα Ta: Ταρσός
Kakizaki H, Malhotra R, Selva D. Upper eyelid anatomy: an update. Ann Plast Surg 2009; ***63****(3): 336-43.*

Η επέκταση των ινών της απονεύρωσης διαμέσου του κυκλοτερούς σφιγκτήρα και η κατάφυσή τους στο υπερκείμενο δέρμα δημιουργεί τη βλεφαρική αύλακα. Η κατάφυση δε αυτή στους μεν Καυκάσιους είναι πάνω από τον ταρσό, στους δε Ασιάτες είναι κάτω, επιτρέποντας έτσι την επέκταση του προαπονευρωτικού λίπους και την πολύ χαμηλή ή ακόμη και απούσα βλεφαρική αύλακα.(23, 50, 141)

Κοντά στην κατάφυσή της, η απονεύρωση του ανελκτήρα στα δύο έξω όρια της σχηματίζει το έσω και έξω κέρας.(118, 141) Το μεν έσω εξ αυτών είναι λεπτό και ποιό αδύναμο, το δε έξω είναι παχύτερο και δυνατότερο. (83) Το έσω κέρας περνά πάνω από τον τένοντα του άνω λοξού για να καταφυθεί στην οπίσθια μοίρα του έσω κανθού και της οπίσθιας δακρυϊκής ακρολοφίας. Το δε έξω κέρας, χωρίζει τον δακρυϊκό αδένα σε κογχικό και βλεφαρικό. Αυτό έχει ιδιαίτερη σημασία διότι κατά τη χειρουργική της βλεφαρόπτωσης μπορεί να παρατηρηθεί κροταφική κλίση του άνω βλεφάρου, αλλά και υποδιόρθωση του έσω τμήματος, λόγω του πιο ισχυρού έξω κέρατος αλλά και της κλίσης των 20^0 την οποία εμφανίζει η απονεύρωση. Προτείνεται συνεπώς το ρινικό τμήμα της απονεύρωσης να καθηλώνεται σε μεγαλύτερο πλάτος, ενώ σε περιπτώσεις, όπου παρατηρείται σοβαρή κροταφική παρεκτόπιση να γίνεται και έσω κανθοπηξία για μετατόπιση του κανθού προς τα έσω. (141)

Ακριβώς όπισθεν του άνω κογχικού χείλους μέσα στον ανελκτήρα μυ βρίσκεται ο σύνδεσμος του Whitnall. Ο σύνδεσμος αυτός εκφύεται από την άνω επιφάνεια της τροχιλίας και καταφύεται στο έξω κογχικό χείλος, ανάμεσα στο κογχικό και βλεφαρικό τμήμα του δακρυϊκού αδένα, περίπου 10 mm πάνω από το φύμα του Whitnall. (95, 138, 139, 142) Ο σύνδεσμος του Whitnall αποτελεί την πάχυνση της περιτονίας που περιβάλει τον ανελκτήρα μυ και βρίσκεται περίπου 18 - 20 mm πάνω από το άνω χείλος του ταρσού. Η λειτουργία του συνδέσμου του Whitnall είναι να αλλάζει την κατεύθυνση της δύναμης του ανελκτήρα από προσθιοπίσθια σε προς τα πάνω.

1.2.7.2 Μυς του Müller

Ο δεύτερος ανελκτήρας μυς του άνω βλεφάρου είναι ο μυς του Müller, η νεύρωση του οποίου γίνεται από το συμπαθητικό νευρικό σύστημα.(157) Ο μυς του Müller βρίσκεται πίσω από τον ανελκτήρα μυ του άνω βλεφάρου, εκφύεται από το άπω τμήμα του ανελκτήρα μυ, ή κατ' άλλους από το οπίσθιο πέταλο του μυός, ακριβώς μετά από το σύνδεσμο του Whitnall, ενώ καταφύεται στο άνω χείλος του ταρσού και σε μερικές

περιπτώσεις μπορεί και να καλύπτει τα ανώτερα δύο τρίτα του ταρσού. (22, 118, 132, 149, 150, 158) (Εικ. 1.2.7.2.1)

Μεταξύ του μυός του Müller και του ανελκτήρα υπάρχει ένας προ-απονευρωτικός χώρος, ο οποίος επιτρέπει τον εύκολο διαχωρισμό τον δύο ανατομικών δομών. (18, 118, 141) Προς τα πίσω ο μυς του Müller έρχεται σε επαφή με το βλεννογόνο του βλεφαρικού επιπεφυκότα.(118, 159)

Κατά τη σύσπαση του ο μυς Müller συνεισφέρει κατά το μέγιστο 2 mm στην ανόρθωση του άνω βλεφάρου. (118, 160, 161) Η ιδιαίτερη νεύρωση του, κάνει τον μυ δεκτικό στην δράση της φαινυλεφρίνης μέσω της οποίας μπορούμε να ανορθώσουμε το άνω βλέφαρο σε ήπιας μορφής πτώση.(157) Επίσης αποτελεί δοκιμασία ελέγχου προκειμένου να ελεγχθεί αν ασθενείς μπορούν να υποβληθούν σε εκτομή του μυός του Müller και να καθοριστεί η έκταση της εκτομής. (162, 163)

Παραδοσιακά ο ανελκτήρας μυς του άνω βλεφάρου θεωρούνταν ο κύριος μυς της λειτουργίας του άνω βλεφάρου, με τον μυ του Müller να λειτουργεί για την διατήρηση του τόνου του άνω βλεφάρου. (164) Παρόλα αυτά ο ρόλος και των δύο μυών για τη διατήρηση του τόνου του άνω βλεφάρου δεν είναι αποδεδειγμένος. (160-162, 165) Διαμέσου του μυός του Müller μεταδίδεται η κίνηση του οποίου πετάλου του ανελκτήρα μυός στο άνω μέρος του ταρσού.

Με την πάροδο της ηλικίας ο μυς του Müller εκφυλίζεται, και διηθείται από λίπος, γεγονός το οποίο έχει παρατηρηθεί σε ασθενείς που δεν αντιδρούν στη φαινυλεφρίνη.

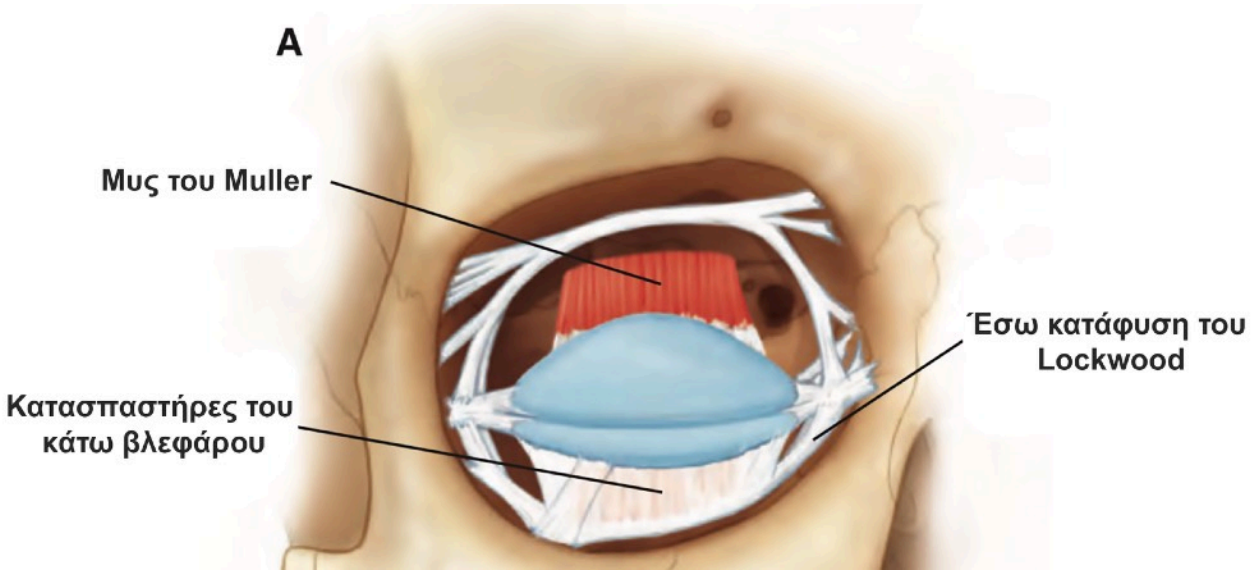

Εικ. 1.2.7.2.1 Μυς του Muller
Mark A. Codner, McCord CD. Eyelid & Periorbital Surgery. 2nd Edition ed: Thieme Medical Publishers, Inc; 2016.

1.2.7.2 Κατασπαστήρες μύες του κάτω βλεφάρου

Η κινητικότητα του κάτω βλεφάρου είναι πιο περιορισμένη σε σχέση με του άνω, μολονότι η ανατομία του είναι αντίστοιχή αυτής του άνω βλεφάρου. Υπάρχουν τρία ανατομικά στοιχεία που αποτελούν τις εν λόγω δομές και αντιστοιχούν στο οπίσθιο πέταλο των βλεφάρων. Η καψουλοβλεφαρική κεφαλή εκφύεται από τον κάτω ορθό, τυλίγεται γύρω από τον κάτω λοξό μυ και φτάνει μέχρι το σύνδεσμο του Lockwood, οπότε και συνεχίζει ως καψουλοβλεφαρική περιτονία μέχρι να φτάσει στο κάτω χείλος του κάτω ταρσού. Στο ύψος του κάτω βλεφαρικού κολπώματος, μερικές λείες μυϊκές ίνες συνοδεύουν την κάτω καψουλοβλεφαρική περιτονία μέχρι την κατάφυση της και αποτελούν του κάτω ταρσαίους μύες. (Εικ. 1.2.7.2.1 - 2)

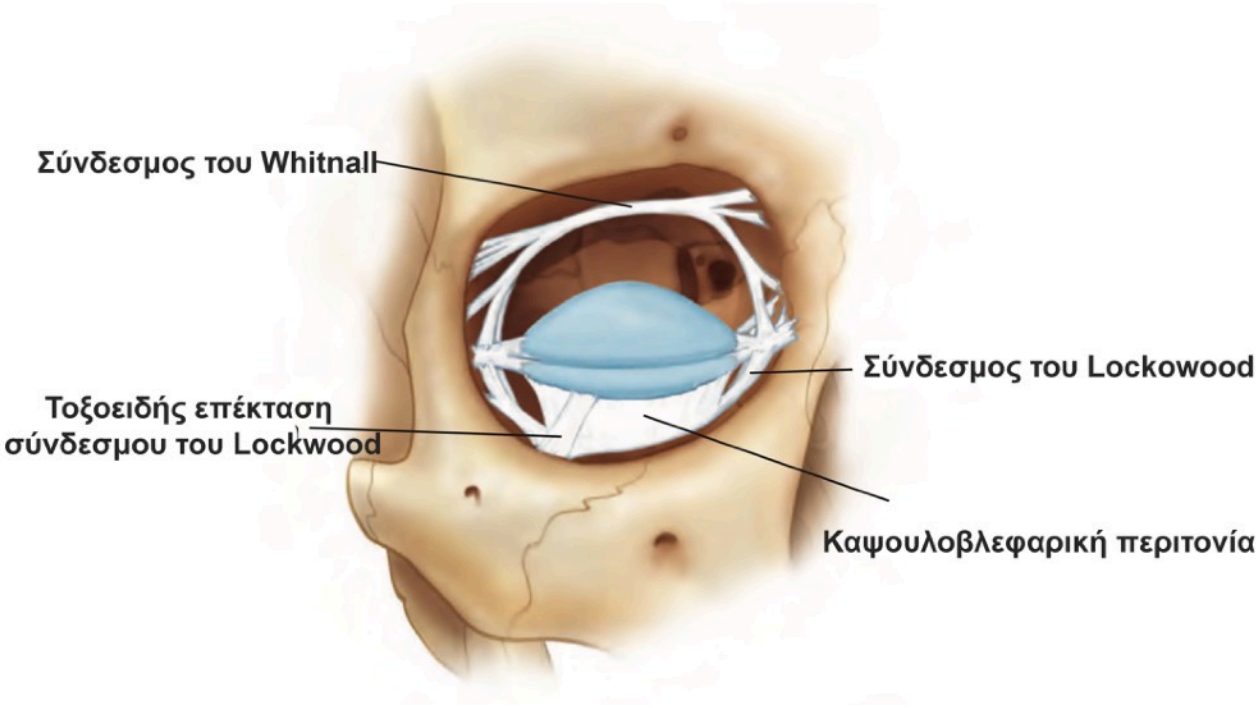

Εικ. 1.2.7.2.1 Κατασπαστήρες του κάτω βλεφάρου

Mark A. Codner, McCord CD. Eyelid & Periorbital Surgery. 2nd Edition ed: Thieme Medical Publishers, Inc; 2016.

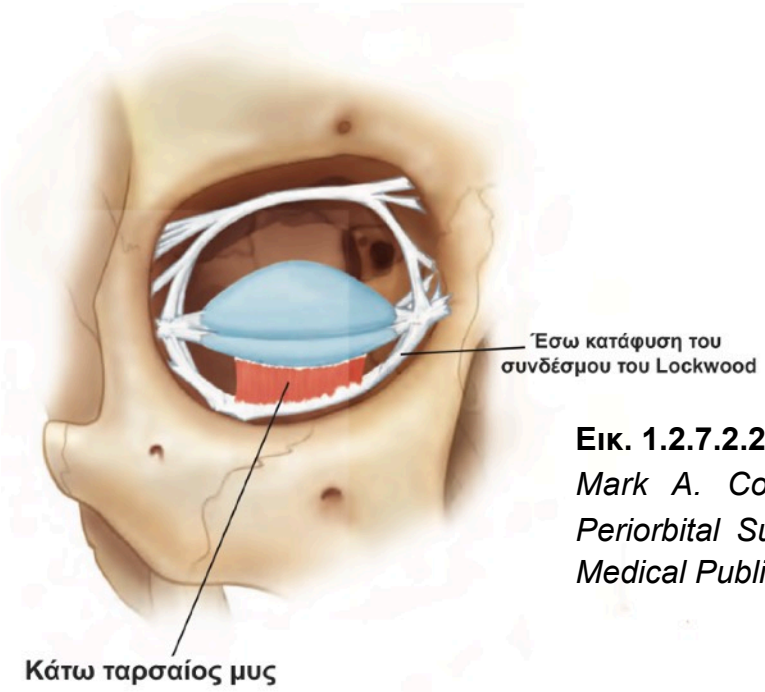

Εικ. 1.2.7.2.2 Κάτω ταρσαίος μυς
Mark A. Codner, McCord CD. Eyelid & Periorbital Surgery. 2nd Edition ed: Thieme Medical Publishers, Inc; 2016.

Μέχρι πρότινος η καψουλοβλεφαρική περιτονία και οι κάτω ταρσαίοι μύες θεωρούνταν μια δομή, με τους δεύτερους να παραλείπονται. (85) Νεότερες μελέτες από τους Kakizaki et al, οι οποίοι μελέτησαν το σύστημα αυτό, περιέγραψαν τους κατασπαστήρες μύες να αποτελούνται από 2 πέταλα. Το οπίσθιο που είναι παχύτερο και περιέχει τους λείους μύες που προαναφέρθηκαν και φτάνει μέχρι την πρόσθια, κάτω και οπίσθια επιφάνεια του κάτω ταρσού. Ο κύριος ρόλος του οπισθίου πετάλου είναι η έλξη του κάτω βλέφαρου προς τα κάτω και πίσω.(86, 88, 166) Το πρόσθιο πέταλο αποτελείται κυρίως από την καψουλοβλεφαρική περιτονία μέχρι το σύνδεσμο του Lockwood και καταφύεται στο υποδόριο χωρίς να φτάνει στον ταρσό. (134) Επιπλέον οι κατασπαστήρες έχουν έσω και έξω κέρας κατά αντιστοιχία με τα κέρατα της απονεύρωσης του ανελκτήρα του άνω βλεφάρου. (88)Τα δύο αυτά πέταλα μπορούν εύκολα να διαχωριστούν βρίσκοντας εφαρμογή κατά τη χειρουργική αποκατάσταση του εντρόπιου του κάτω βλεφάρου. Κατά τη κάτω βλεματική θέση η κίνηση του χείλους του κάτω βλεφάρου και το όριο του κάτω λοξού είναι ίδια, οπότε και το μήκος της καψουλοβλεφαρικής περιτονίας δεν μεταβάλλεται. Η κίνηση συνεπώς βασίζεται εξ ολοκλήρου στην καψουλοβλεφαρική κεφαλή. (167) (Εικ. 1.2.7.2.3)

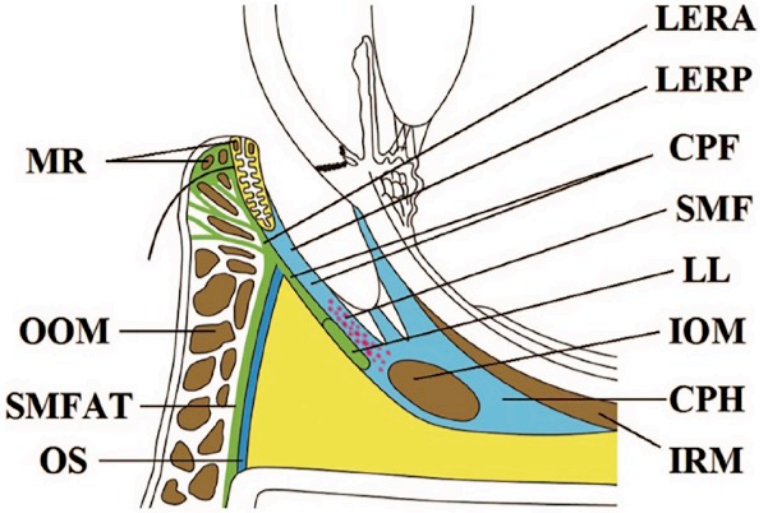

Εικ. 1.2.7.2.3 Σχηματική αναπαράσταση της ανατομίας του κάτω βλεφάρου σε εγκάρσια διατομή. **MR**: Μυς του Riolan **OOM**: Κυκλοτερής σφιγκτήρας του οφθαλμού β: Λιπώδες διαμέρισμα υπό τον κυκλοτερή **OS**: Κογχικό διάφραγμα **LERA**: Πρόσθιο πέταλο των κατασπαστήρων του κάτω βλεφάρου **LERP**: Οπίσθιο πέταλο των κατασπαστήρων του κάτω βλεφάρου **CPF**: Καψουλοβλεφαρική περιτονία **SMF**: Λείες μυϊκές ίνες **LL**: Σύνδεσμος του Lockwood **IOM**: Κάτω λοξός **CPH**: Καψουλοβλεφαρική κεφαλή **IRM**: Κάτω ορθός
*Kakizaki H, Malhotra R, Madge SN, Selva D. Lower eyelid anatomy: an update. Ann Plast Surg 2009; **63**(3): 344-51.*

Ίνες της καψουλοβλεφαρικής περιτονίας διαπερνούν τον κυκλοτερή σφιγκτήρα του οφθαλμού και καταφύονται στο δέρμα για να σχηματίσουν την κάτω βλεφαρική αύλακα, η οποία είναι πιο εμφανής στους νέους και βρίσκεται 2-3 mm κάτωθεν του κάτω βλεφαρικού χείλους.

1.2.8 Λιπώδη διαμερίσματα των βλεφάρων

1.2.8.1 Λιπώδη διαμερίσματα του άνω βλεφάρου

Τα διαμερίσματα του άνω βλεφάρου είναι τρία, εκ των οποίων το έσω και το μέσο καταλαμβάνονται από λίπος ενώ το έξω από τον δακρυϊκό αδένα. Το μέσο αποτελεί το προ-απονευρωτικό λιπώδες διαμέρισμα.(145) Το κογχικό λίπος δεν κατανέμεται σε διαμερίσματα. (168, 169) (Εικ. 1.2.8.1)

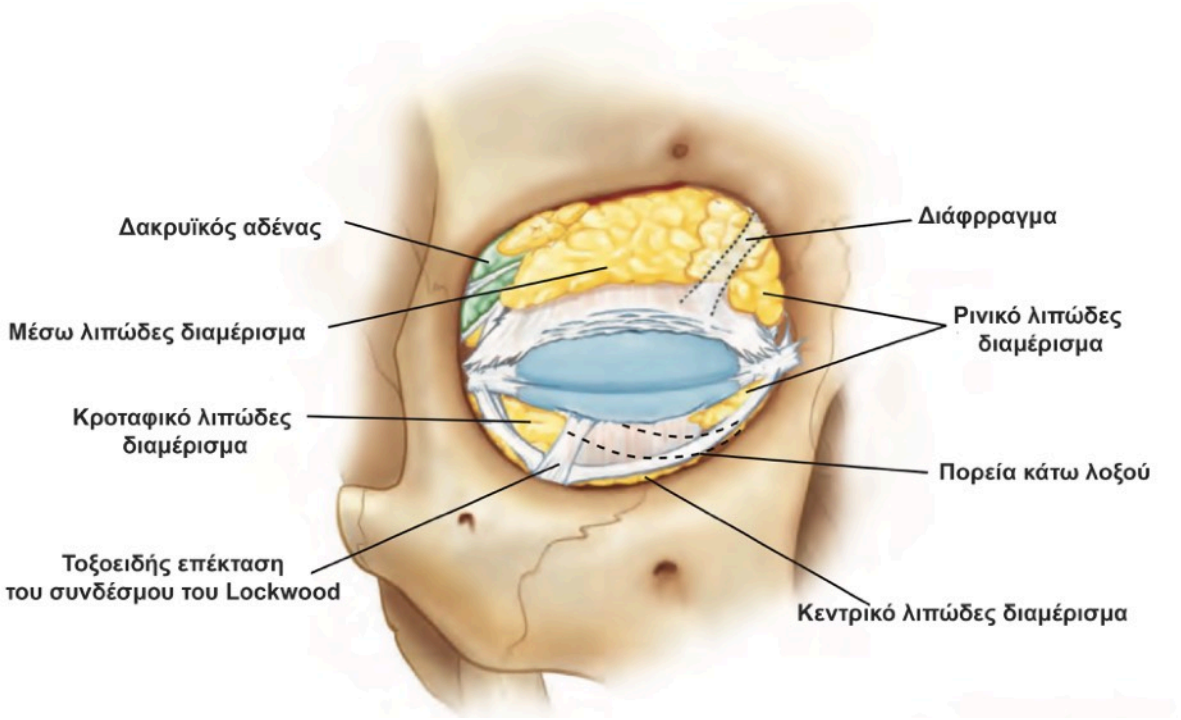

Εικ. 1.2.8.1 Λιπώδη διαμερίσματα των βλεφάρων
Mark A. Codner, McCord CD. Eyelid & Periorbital Surgery. 2nd Edition ed: Thieme Medical Publishers, Inc; 2016.

Το προ-απονευρωτικό λιπώδες διαμέρισμα βρίσκεται μπροστά από την απονεύρωση του ανελκτήρα και πίσω από το κογχικό διάφραγμα. Το χρώμα του είναι βαθύ ή λαμπερό κίτρινο, γεγονός το οποίο οφείλεται στην μεγάλη ποσότητα καροτενοειδών.(118, 145, 168, 170) Κατά τη διάνοιξη του ρινικού διαμερίσματος, κατά τη διενέργεια της άνω

βλεφαροπλαστικής, ανευρίσκονται εντός αυτού μικροσκοπικά αγγεία και τελικοί κλάδοι του υπερκόγχιου νεύρου. (171) Νέες ανατομικές μελέτες έχουν δείξει ότι το μέσο λιπώδες διαμέρισμα είναι ουσιαστικά συνέχεια του κογχικού λίπους. (118, 168, 169) Επί τα εκτός εκτείνεται πίσω από το δακρυϊκό αδένα, ενώ επί τα εντός χωρίζεται από το έσω διαμέρισμα με τον τένοντα του άνω λοξού και το έσω κέρας της απονεύρωσης του ανελκτήρα. (170) Στις μισές περίπου περιπτώσεις το μέσο διαμέρισμα μπορεί να διαιρείται σε κεντρικό και πλάγιο.(118)

Το έσω λιπώδες διαμέρισμα ή ρινικό, ορίζεται από το έσω κέρας της απονεύρωσης του ανελκτήρα, το κογχικό χείλος και τον τένοντα του άνω λοξού μυός. Η αναγνώριση του λιπώδους αυτού διαμερίσματος είναι σχετικά εύκολη λόγω του διαφορετικού του χρώματος το οποίο είναι ανοιχτό κίτρινο ή ακόμη και άσπρο. (118) Εντός του έσω διαμερίσματος ανευρίσκονται αρκετά αγγεία εκ των οποίων και τελικοί κλάδοι της οφθαλμικής αρτηρίας, γεγονός το οποίο θα πρέπει να λαμβάνεται υπόψιν κατά τη βλεφαροπλαστική, προκειμένου να γίνει σωστή αιμόσταση κατά την αφαίρεση μέρους του λίπους. (172) Επίσης περιέχει νευρικές απολήξεις από το υπερτροχίλιο νεύρο γεγονός το οποίο το καθιστά ιδιαίτερα ευαίσθητο και συχνά κατά την άνω βλεφαροπλαστική χρήζει συμπληρωματική ποσότητας αναισθησίας. (118, 169, 171)

Εκτός από τα κλασικά διαμερίσματα στο άνω βλέφαρο περιλαμβάνονται δύο ακόμη διαμερίσματα μεταξύ του κυκλοτερούς σφιγκτήρα του οφθαλμού και του κογχικού διαφράγματος. Αυτά είναι το υποδόριο λίπος πίσω από τον κυκλοτερή σφιγκτήρα (submuscular fibroadipose tissue: SMFAT), το οποίο εκτείνεται στο άνω βλέφαρο ακριβώς κάτω από το κογχικό χείλος. (122, 173) Το δεύτερο διαμέρισμα (Retro orbicularis oculi fat: ROOF) αποτελεί ουσιαστικά προέκταση του πρώτου πάνω και έξω από το SMFAT, πάνω ακριβώς από το περιόστεο του έξω κογχικού χείλους επί τα εκτός και πάνω από το μέσο κογχικό χείλος επί τα εντός.(135) Αποτελεί προέκταση του λίπους της επικράνιας απονεύρωσης, είναι παχύτερο από το SMFAT και επεκτείνεται προς τα άνω, κάτω από τον μετωπιαίο μυ. Το διαμέρισμα αυτό είναι υπεύθυνο για τον ογκώδες οφρύ που παρατηρείται σε μερικούς ασθενείς στην κροταφική πλευρά του. Ο όρος οροφή (ROOF) απεικονίζει το διαμέρισμα αυτό ως πιο ενδεδειγμένο καθότι βρίσκεται στην οροφή του πεδίου της βλεφαροπλαστικής και είναι σε αντιστοιχία με την ανεύρεση του λιπώδους διαμερίσματος του κάτω βλεφάρου το επονομαζόμενο suborbicularis oculi fat (SOOF).(118, 136) (Εικ. 1.2.8.2)

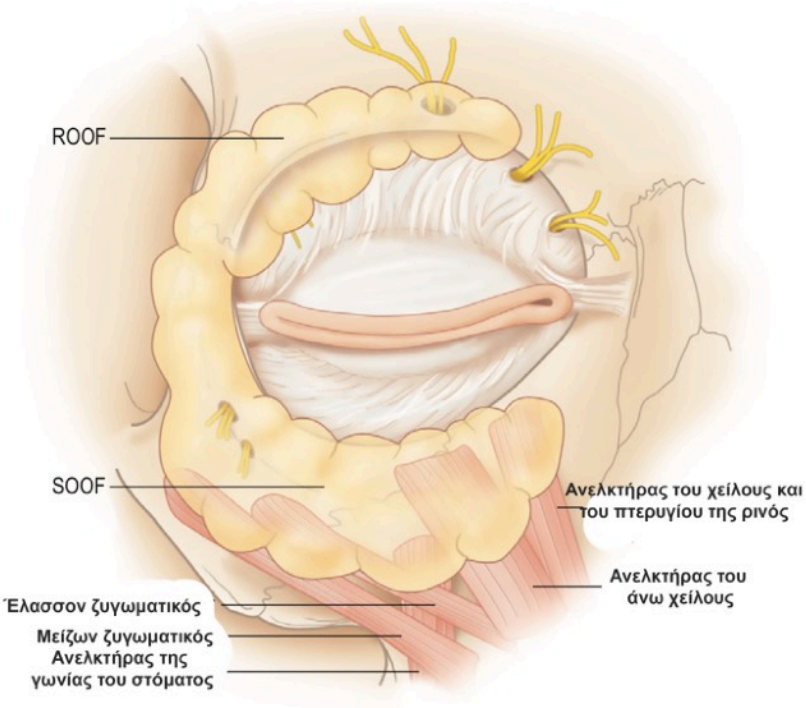

Εικ. 1.2.8.2 ROOF: retro orbicularis oculi fat
SOOF: sub orbicularis oculi fat
Tyers AG, Collin JRO. Colour atlas of ophthalmic plastic surgery. 3rd ed. ed. Oxford: Butterworth-Heinemann; 2008.

1.2.8.2 Λιπώδη διαμερίσματα του κάτω βλεφάρου

Αναλογικά με το άνω βλέφαρο και στο κάτω βλέφαρο περιγράφονται τρία διαμερίσματα, το έσω, το μέσο και το έξω, με τη διαφορά ότι και τα τρία περιέχουν λίπος,. Τα ανατομικά αυτά λιπώδη διαμερίσματα χωρίζονται το μεν έσω από το μέσο με τον κάτω λοξό μυ, το δε μέσο από το έξω με την τοξοειδή επέκταση του συνδέσμου του Lockwood. (41, 88, 145) Τα τρία ανατομικά λιπώδη διαμερίσματα είναι συνέχεια του κογχικού λίπους στο οποίο όμως δεν διακρίνονται λιπώδη διαμερίσματα. Όπως γίνεται κατανοητό η περιγραφή των διαμερισμάτων έχει περισσότερο κλινική σημασία καθώς δεν πρόκειται για αληθή διαμερίσματα. (133, 174) Σε μελέτες τους οι Oh et al περιέγραψαν 4 ανατομικές παραλλαγές των λιπωδών διαμερισμάτων στο κάτω βλέφαρο, με την κλασική περιγραφή να αντιστοιχεί στο 60% των περιπτώσεων. (174) Όπως προαναφέρθηκε στο άνω βλέφαρο το χρώμα μεταξύ των δύο διαμερισμάτων είναι διαφορετικό, κάτι το οποίο δεν ισχύει για το κάτω βλέφαρο με μια μόνο βιβλιογραφική αναφορά εξαίρεσης του κανόνα. (88, 175) (Εικ. 1.2.8.1)

Ανάλογο του ROOF είναι το SOOF (supraperiosteal submuscular fat) το οποίο περιγράφηκε για πρώτη φορά από τους Aiache & Ramirez το 1995.(136) Σε πρόσφατη μελέτη των Hwang το SOOF παρατηρήθηκε σε όλα τα ανατομικά παρασκευάσματα και εντοπίζεται στο κάτω έξω όριο του κόγχου μεταξύ του κυκλοτερούς σφιγκτήρα και του κόγχου. Εμφανίζει δύο μοίρες μια οριζόντια και μια κάθετη και ομοιάζει με μπαστούνι του χόκεϊ. Το SOOF ουσιαστικά αντιστοιχεί στο λιπώδες διαμέρισμα της ζυγωματικής περιοχής. (88, 176) Με την πάροδο της ηλικίας υπάρχει εκφύλιση και κάθοδος των λιπωδών διαμερισμάτων της ζυγωματικής περιοχής και του SOOF, οπότε και αυξάνεται η απόσταση μεταξύ κάτω βλεφαρικού χείλους και κάτω ορίου του κυκλοτερούς σφιγκτήρα, με αποτέλεσμα η περιοφθάλμια περιοχή να εμφανίζεται βαθύτερη και με μεγαλύτερη διάμετρο.(88, 177, 178) (Εικ. 1.2.8.2)

Ένα ακόμη ανατομικό λιπώδες διαμέρισμα μεταξύ του κογχικού διαφράγματος και του τένοντα του έξω κανθού, αναφέρεται ως λιπώδες διαμέρισμα του Eisler's. και αποτελεί σημαντικό κλινικό οδηγό σημείο για την αναγνώριση του φύματος του Whitnall προκειμένου να τοποθετηθούν τα ράμματα κατά την έξω κανθοπηξία.(41)

1.2.8.3 Δακρυϊκός αδένας & δακρυϊκή συσκευή.

Το τρίτο ανατομικό διαμέρισμα του άνω βλεφάρου περιέχει τον δακρυϊκό αδένα, και διαιρείται από το έξω κέρας του ανελκτήρα σε κογχικό και βλεφαρικό τμήμα. Οι συνολικές του διαστάσεις είναι περίπου 20x12x15 mm και το κογχικό τμήμα του είναι το μεγαλύτερο εκ των δύο. Εντός των βλεφαρικών κολπωμάτων, άνω και κάτω, και κατά μήκος του άνω χείλους του άνω ταρσού ανευρίσκονται επικουρικοί δακρυϊκοί αδένες. Ως επί το πλείστον οι περισσότεροι επικουρικοί εντοπίζονται στο άνω βλέφαρο. Μακροσκοπικά ο δακρυϊκός αδένας ξεχωρίζει από το λίπος λόγω του χρώματος του, το οποίο είναι ελαφρώς καφετί, καθώς και της πυκνότερης του σύστασης. (41, 179) (Εικ. 1.2.8.1)

Η αποχέτευση των δακρύων γίνεται μέσω της δακρυϊκής συσκευής της οποίας η αρχή είναι τα δακρυϊκά σημεία, που βρίσκονται ρινικά των βλεφάρων. Από τα δακρυϊκά σημεία ξεκινάει η αποχετευτική οδός με τον σχηματισμό αρχικά μιας διεύρυνσης που ομοιάζει με αμπούλα μήκους 2 mm, τα οποία πορεύονται κάθετα ως προς το βλεφαρικό χείλος. Η οδός συνεχίζει με τα δακρυϊκά σωληνάρια, μήκους περίπου 8 mm και διαμέτρου 0,5 - 1,0 mm, τα οποία σχηματίζουν οξεία γωνία με την αμπούλα. Τα δύο σωληνάρια, άνω και κάτω, ενώνονται μεταξύ τους πριν την εκβολή τους στο δακρυϊκό ασκό. Τα δακρυϊκά σωληνάρια αρχικά πορεύονται πίσω από τα σκέλη του τένοντα του έσω κανθού, μέχρι την κοινή συμβολή τους, που περνάει μπροστά για να εισέλθει στον δακρυϊκό ασκό.

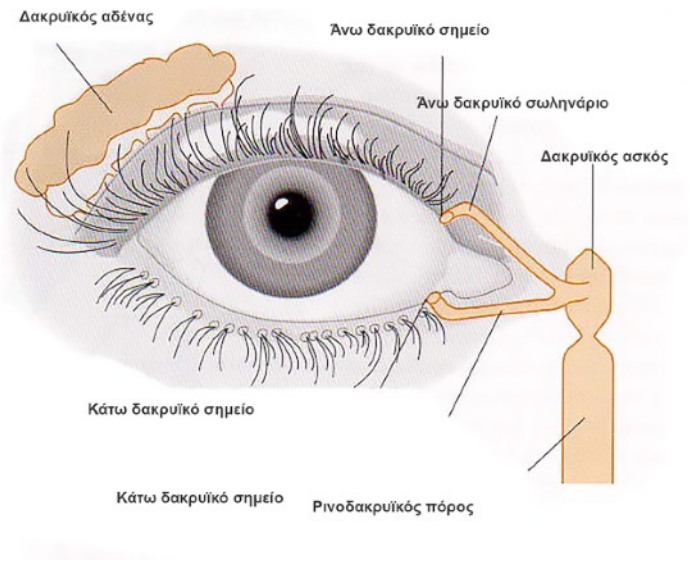

Εικ. 1.2.8.3 Ανατομία της δακρυϊκής συσκευής

Στην κορυφή του ο δακρυϊκός ασκός εμφανίζει μια διεύρυνση 3-5 mm πάνω από τον έσω κανθό, ενώ το υπόλοιπο μήκος του είναι περίπου 10 mm. Ο δακρυϊκός ασκός βρίσκεται στο δακρυϊκό βόθρο ο οποίος σχηματίζεται μεταξύ της πρόσθιας και οπίσθια δακρυϊκής ακρολοφίας, της άνω γνάθου και του δακρυϊκού οστού αντίστοιχα και προσφύεται σταθερά στο περιόστεο. Συγκεκριμένα το περιόστεο της οπίσθιας δακρυϊκής ακρολοφίας διαχωρίζεται για να περιλάβει τον ασκό και επανενώνεται στην πρόσθια δακρυϊκή ακρολοφία. Προς τα κάτω ο δακρυϊκός ασκός συνεχίζει στον

ρινοδακρυϊκό πόρο μήκους 18 mm, ο οποίος πορεύεται κάτω, έξω και ελαφρώς προς τα πίσω εντός ενός ενδοστικού καναλιού, προς την κάτω ρινική κόγχη, όπου και εκβάλλει εντός της ρινικής κοιλότητας. Το ενδοστικό κανάλι σχηματίζεται από την άνω γνάθο, το δακρυϊκό οστό και την κάτω ρινική κόγχη.(Εικ. 1.2.8.3)

1.2.9 Αιμάτωση των βλεφάρων.

1.2.9.1. Αρτηριακή παροχή

Η αρτηριακή παροχή των βλεφάρων προέρχεται τόσο από την έσω όσο και από την έξω καρωτίδα, οι τελικοί κλάδοι των οποίων σχηματίζουν αναστομωτικά δίκτυα προκειμένου οι ευαίσθητες δομές να έχουν την καλύτερη δυνατή αιμάτωση.

Οι τελικοί κλάδοι της έσω καρωτίδας που αιματώνουν τα βλέφαρα είναι η ραχιαία της ρινός, η υπερτροχίλια, η υπερκόγχια και η δακρυϊκή αρτηρία, οι οποίες εκφύονται διά μέσου της οφθαλμικής αρτηρίας.

Η οφθαλμική αρτηρία εισέρχεται στον οφθαλμικό κόγχο μέσα από το οπτικό κανάλι, κάτω και έξω από το οπτικό νεύρο. Πορεύεται στο έσω τοίχωμα μεταξύ του άνω λοξού και έσω ορθού και αφού δώσει κλάδους που τροφοδοτούν το βολβό, αναστομώνεται με τις ηθμοειδικές αρτηρίες και εν συνεχεία δίνει την υπερτροχίλια και υπερκόγχια αρτηρία. Η δακρυϊκή αρτηρία εκφύεται από την έξω πλευρά της οφθαλμικής αρτηρίας κοντά στο οπτικό τρήμα, πορεύεται στο άνω όριο του έξω ορθού και αιματώνει τον δακρυϊκό αδένα και μέρος των βλεφάρων. (41, 44)

Οι κλάδοι της έξω καρωτίδας που συμμετέχουν στην αιμάτωση των βλεφάρων είναι η προσωπική, η επιπολής κροταφική και η έσω γναθική. Η προσωπική αρτηρία συνεχίζει ως γωνιαία αρτηρία, μετά τον ανελκτήρα του πτερυγίου της ρινός. Η γωνιαία αρτηρία γίνεται αρκετά επιφανειακή κοντά στον έσω κανθό και βρίσκεται κάτω από τον κυκλοτερή σφιγκτήρα του οφθαλμού 6 με 8 mm επί τα εντός του κανθού και 5 mm μπροστά από το δακρυϊκό ασκό. Στο σημείο αυτό η γωνιαία αρτηρία τρυπά το κογχικό διάφραγμα, άνωθεν του έσω κανθού και αναστομώνεται με κλάδους της οφθαλμικής αρτηρίας.

Η επιπολής κροταφική αρτηρία αποτελεί τον τελικό κλάδο της έξω καρωτίδας. Πορεύεται μέσα από την παρωτίδα, μπροστά από το πτερύγιο του ωτός, εντός της επιπολής κροταφικής αρτηρίας. Αιματώνει την έξω πλευρά των βλεφάρων διαμέσου κλάδων όπως η ζυγωματοπροσωπική αρτηρία και η εγκάρσια προσωπική, εκ των οποίων η μεν πρώτη αναστομώνεται με κλάδους της δακρυϊκής, η δε δεύτερη παρέχει αιμάτωση στην έξω πλευρά των βλεφάρων. Ο τελικός κλάδος της έσω γναθιαίας αρτηρίας είναι η υποκόγχια αρτηρία, η οποία δίνει αιμάτωση στα κάτω βλέφαρα και αναστομώνεται με τη ραχιαία αρτηρία της ρινός.

Οι παραπάνω αρτηρίες σχηματίζουν ένα πλούσιο αναστομωτικό δίκτυο στα βλέφαρα. Στο άνω βλέφαρο και το βολβό υπάρχουν τρία δίκτυα, ενώ στο κάτω βλέφαρο υπάρχουν 2. Κλάδοι της υπερτροχίλιας, της υπερκόγχιας και της ραχιαίας ρινικής αρτηρίας συμμετέχουν στα αγγειακά δίκτυα των βλεφάρων. Η έσω βλεφαρική αρτηρία αποτελεί κλάδο της οφθαλμικής, που εκφύεται κροταφικά της τροχιλίας και διαιρείται σε άνω και κάτω βλεφαρική. Οι τοξοειδής αρτηρίες των βλεφάρων αναστομώνονται προς τα έσω με την άνω και κάτω έσω βλεφαρική και επί τα εκτός με τις έξω βλεφαρικές και την δακρυϊκή αρτηρία. (Εικ. 1.2.9.1)

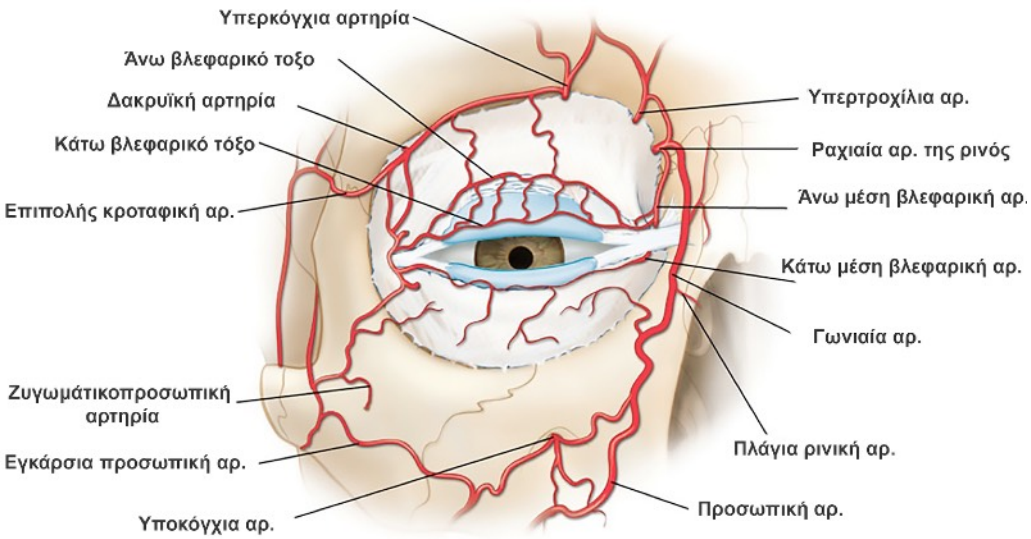

Εικ. 1.2.9.1. Αρτηριακή παροχή των βλεφάρων

1.2.9.2. Φλεβική αποχέτευση

Η φλεβική αποχέτευση των βλεφάρων γίνεται τόσο από το επιπολής όσο και από το εν τω βάθει φλεβικό δίκτυο.

Η προσωπική φλέβα είναι η κύρια επιπολής φλέβα, η οποία πορεύεται παράλληλα με την πορεία της προσωπικής αρτηρίας. Γίνεται γωνιαία φλέβα στο επίπεδο του έσω κανθού, και αναστομώνεται με την υπερτροχίλια, σχηματίζοντας αναστομωτικό δίκτυο με την άνω οφθαλμική φλέβα. Η γωνιαία φλέβα πορεύεται επί τα εκτός της αρτηρίας πάνω από την κατάφυση του έσω κανθού και μπορεί να είναι εμφανής, λόγω του λεπτού δέρματος.

Η υπερκόγχια πορεύεται κάτω από τον κυκλοτερή σφιγκτήρα και αναστομώνεται με την επιπολής κροταφική φλέβα επί τα εκτός, ενώ προς τα έσω αναστομώνεται μόνο με την άνω οφθαλμική φλέβα. Η συνένωση της γωνιαίας, της υπερκόγχιας και της υπερτροχίλιας φλέβας, σχηματίζουν την άνω οφθαλμική φλέβα. (Εικ. 1.2.9.2)

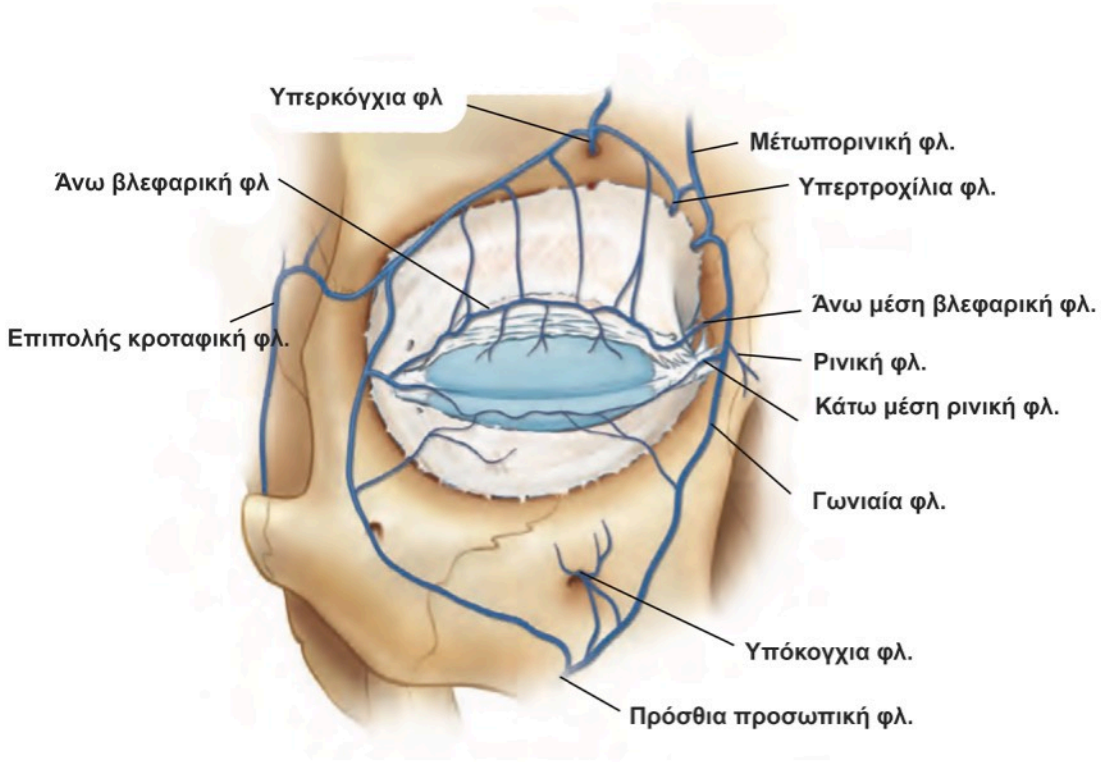

Εικ. 1.2.9.2 Φλεβική αποχέτευση των βλεφάρων
Mark A. Codner, McCord CD. Eyelid & Periorbital Surgery. 2nd Edition ed: Thieme Medical Publishers, Inc; 2016.

1.2.10 Νεύρωση των βλεφάρων

1.2.10.1 Αισθητικά νεύρα

Η αισθητική νεύρωση των βλεφάρων προέρχεται από το τρίδυμο νεύρο (V εγκεφαλική συζυγία), διαμέσου των δύο άνω κλάδων του, τον οφθαλμικό και τον άνω γναθιαίο. Το οφθαλμικός κλάδος αφού διέλθει το υπερκόγχιο σχίσμα δίνει τον μετωπιαίο, το οφθαλμορρινικό και το δακρυϊκό κλάδο.

Ο μετωπιαίο κλάδος είναι υπεύθυνος για τη νεύρωση του μετώπου, της περιοχής του μεσόφρυου, το μισό άνω βλέφαρο και τον επιπεφυκότα μέσω του υπερτροχίλιου κλάδου του. Αντίστοιχα ο υπερκόγχιος κλάδος νευρώνει το άνω βλέφαρο και το κρανίο.

Ο δακρυϊκός κλάδος είναι υπεύθυνο για τη νεύρωση του δακρυϊκό αδένα και το δέρμα του έξω κανθού. Τέλος το οφθαλμορρινικό δίνει το πρόσθιο και οπίσθιο ηθμοειδές νεύρο και νευρώνει τον βλεννογόνο της ρινός, το δέρμα της μύτης και τους βλεννογόνους του μετωπιαίου κόλπου και των ηθμοειδών κυψελών.

Το άνω γναθιαίο νεύρο εισέρχεται στον κόγχο από το υποκόγχιο σχίσμα και εν συνεχεία πορεύεται στο υποκόγχιο κανάλι όπου και δίνει το άνω φατνιακό νεύρο. Οι υπόλοιποι κλάδοι ρινικός, χειλικός, βλεφαρικός, δίνουν αντίστοιχα νεύρωση στο μύτη, τα βλέφαρα και το πρόσωπο.

1.2.10.2 Κινητικά νεύρα

Τα κινητικά νεύρα που εμπλέκονται στην στην λειτουργικότητα των βλεφάρων είναι κατά κύριο λόγο το προσωπικό και το κοινό κινητικό.

Το προσωπικό νευρώνει τον κυκλοτερή σφιγκτήρα του οφθαλμού διαμέσου των τριών πρώτων κλάδων του, τον μετωπιαίο, τους ζυγωματικούς και τους βυκανητικούς. Ο μετωπιαίος κλάδος νευρώνει τον κυκλοτερή σφιγκτήρα από την άνω πλευρά του και επίσης χορηγεί νεύρωση στον μετωπιαίο και την εγκάρσια κεφαλή του επισκήνιου. Οι ζυγωματικοί κλάδοι χορηγούν νεύρωση στην λοξή κεφαλή του επισκήνιου, την έξω μοίρα του κυκλοτερή και στους ζυγωματικούς μύες. Οι βυκανητικοί κλάδοι νευρώνουν την έσω πλευρά του κυκλοτερούς, τμήμα του πυραμοειδούς και του επισκήνιου, και του ανελκτήρα των χειλέων.

Το κοινό κινητικό νεύρο νευρώνει τον ανελκτήρα μυ του βλεφάρου και τους οφθαλμοκινητικούς μύες πλην του έξω ορθού, που νευρώνεται από το απαγωγό, και του άνω λοξού που νευρώνεται από το τροχιλιακό. (41, 44)

1.3. Ανατομία των περιτονιών της κεφαλής και του τραχήλου.

Η ανατομία των περιτονιών της κεφαλής και του τραχήλου είναι αρκετά πολύπλοκη ιδιαίτερα λόγω των πολλών περιγραφικών όρων που χρησιμοποιούνται από τους συγγραφείς για τις ίδιες ανατομικές δομές. Ένα χαρακτηριστικό της ανατομίας των περιτονιών στη κεφαλή και τον τράχηλο είναι ότι διατάσσονται σε ομόκεντρους κύκλους, διάταξη η οποία μπορεί να παρομοιαστεί με την αντίστοιχη διάταξη του κρεμμυδιού (onion like).(180, 181) Η πολύ καλή γνώση των ανατομικών δομών στην περιοχή της κεφαλής και του τραχήλου είναι απαραίτητη για την πραγματοποίηση ασφαλών χειρουργικών πράξεων. Το προσωπικό νεύρο πορεύεται μεταξύ αυτών των περιτονιών περνώντας από το ένα επίπεδο στο άλλο σε καλά μελετημένα σημεία. (182, 183) Γενικά οι περιτονίες στην κεφαλή και τον τράχηλο διακρίνονται σε μια επιπολής και μια εν τώ βάθει.

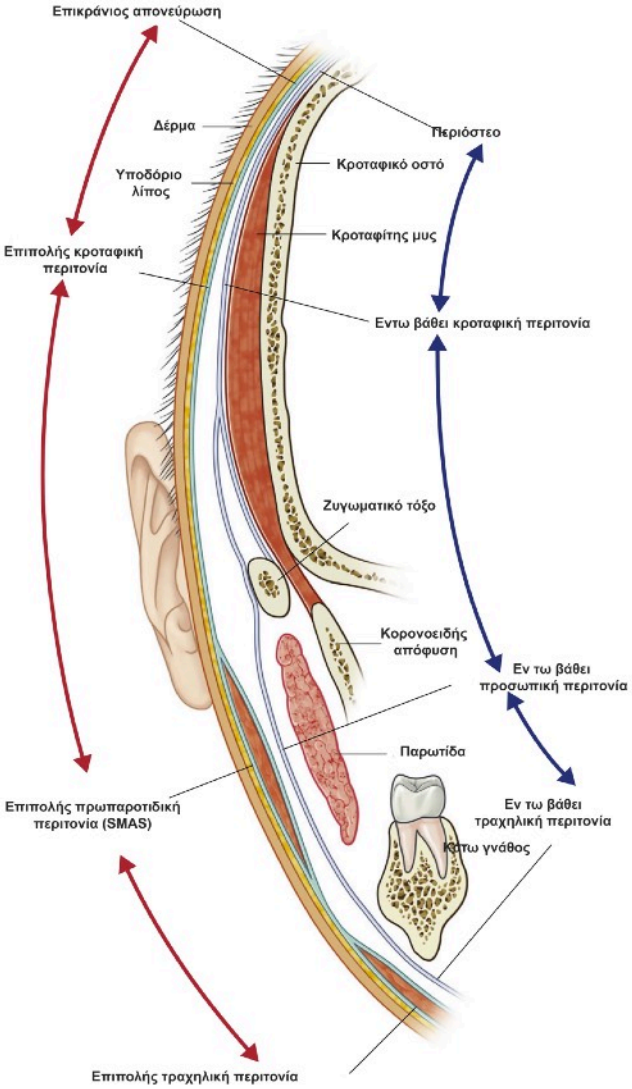

Εικ. 1.3.1 Ανατομία των περιτονιών της κεφαλής και του τραχήλου

Η επιπολής περιτονία αποτελείται από την επιπολή τραχηλική περιτονία (πλάτυσμα), την επιπολής μυοαπονευρωτική περιτονία (superficial musculoaponeurotic system: SMAS), την επιπολή κροταφική περιτονία και την galea aponeurotica. Οι περιτονίες αυτές δεν είναι μια συνεχής περιτονία αλλά δημιουργούν θυλάκους για να περιβάλουν διάφορες δομές. Έτσι δημιουργούνται δύο πέταλα ένα επιπολής και ένα εν τω βάθει.

Η εν τω βάθει περιτονία αποτελείται στην περιοχή του τραχήλου από την εν τω βάθει τραχηλική περιτονία, στο πρόσωπο από την εν τω βάθει προπαρωτιδική περιτονία και στην κεφαλή από την εν τω βάθει κροταφική περιτονία και το περιόστεο. Οι μύες της μάσησης, το προσωπικό νεύρο και η παρωτίδα βρίσκονται κάτω από την εν τω βάθει προπαρωτιδική περιτονία, ενώ στα σημεία του ζυγωματικού τόξου και το κρανίο είναι σε επαφή με το περιόστεο. (Εικ. 1.3.1)

1.3.1. Η περιτονία του προσώπου

Η κυριότερη ανατομική περιτονία στην περιοχή του προσώπου είναι η επιπολής μυοαπονευρωτικη περιτονία (SMAS) (184) η οποία ορίζεται ως το επίπεδο μεταξύ του υποδόριου λίπους και των επιπολής μυών.(185) Νεότερες μελέτες έχουν δείξει ότι το SMAS αποτελείται από λίπος, μυς και ινώδες ιστό. (186) Ιστολογικές μελέτες έχουν επιβεβαιώσει την παρουσία σταθερά ανατομικών μυϊκών στοιχείων, όπως ο γελαστήριος μυς εντός της περιτονίας. Η επιπολής περιτονία στην περιοχή του προσώπου αποτελείται από τρία στρώματα, ένα επιπολής στρώμα λίπους, ένα μεμβρανώδες επίπεδο και ένα εν τω βάθει. (185, 187-189) Λόγω αυτής της ανατομίας οι Hwang et al θεωρούν ότι ο όρος SMAS δεν είναι ικανός να αντικαταστήσει τον παλαιότερο όρο επιπολής περιτονία της ζυγωματικής περιοχής. (185) Στην πραγματικότητα η επιπολής περιτονία καλύπτει την επιπολής και την εν τω βάθει επιφάνεια των μυών, αλλά αυτά τα επίπεδα δεν μπορούν να διαχωριστούν χειρουργικά, εν αντιθέσει με κάποιες περιοχές του λαιμού. (180) Το SMAS επίσης αποτελεί ένα ασφαλές επίπεδο παρασκευής, προφυλάσσοντας τους κλάδους του προσωπικού νεύρου, οι οποίοι πορεύονται κάτω από αυτό το επίπεδο.

Εν συνεχεία στην περιοχή του προσώπου συναντάται η εν τω βάθει περιτονία, γνωστή ως παρωτιδο-μασητηριακή περιτονία. Στην περιοχή της παρωτίδας το προσωπικό νεύρο αμέσως μετά την έξοδό του βρίσκεται κάτω από την εν τω βάθει περιτονία. Οι περισσότεροι μιμικοί μύες βρίσκονται επιπολής του προσωπικού νεύρου οπότε και κατά τόπους το προσωπικό νεύρο περνά διαμέσου της εν τω βάθει περιτονίας προκειμένου να τους νερώσει από την κάτω επιφάνειά τους. Εξαίρεση στον παραπάνω κανόνα αποτελούν ο γενειακός, ο ανελκτήρας της γωνίας του στόματος και ο βυκανιτής, οι οποίοι βρίσκονται εν τω βάθει του προσωπικού νεύρου και δέχονται νεύρωση από την άνω επιφάνειά τους.

1.3.2. Ανατομία των περιτονιών της κροταφικής περιοχής.

Η ανατομία της κροταφικής περιοχής ως προς τις περιτονίες είναι αρκετά περίπλοκη λόγω των διαφορετικών επιπέδων και την πορεία των συνοδών αγγείων και νεύρων της περιοχής. Το ζυγωματικό τόξο αποτελεί το όριο με το οποίο χωρίζεται η κροταφική περιοχή από την περιοχή των ζυγωματικών και το κατώτερο πρόσωπο. Στην περιοχή ανευρίσκουμε δύο περιτονίες, μια επιπολής (temporoparietal fascia) και μια εν τω βάθει. (190-192)

Η εν τω βαθει κροταφική περιτονία είναι ανάγγεια και επενδύει τον κροταφίτη μυ, ο οποίος βρίσκεται εντός του κροταφικού βόθρου. Μεταξύ των δύο περιτονιών ανευρίσκεται χαλαρός συνδετικός ιστός ο οποίος επίσης είναι ανάγγειος και μπορεί εύκολα να διαχωριστεί. Ιδιαίτερη προσοχή κατά την παρασκευή της περιοχής, θα πρέπει να δοθεί στο μετωπιαίο κλάδο του προσωπικού νεύρου, που βρίσκεται στην κάτω επιφάνεια της επιπολής κροταφικής περιτονίας. (184) Κατά τη χειρουργική παρασκευή στο συγκεκριμένο επίπεδο θα πρέπει να αναγνωρίζεται η εν τω βάθει περιτονία, η οποία ξεχωρίζει από το έντονο λευκό χρώμα της και την ιδιαίτερα σκληρή δομή της. (180)

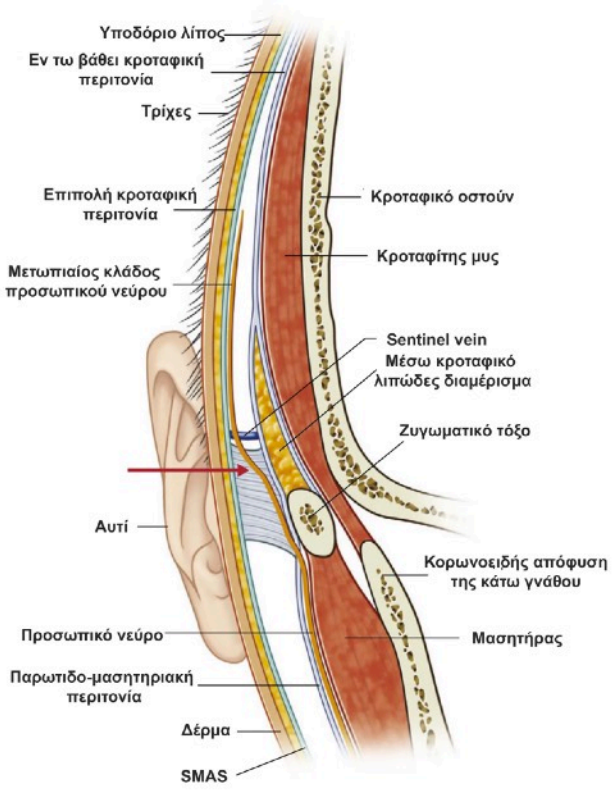

Εικ. 1.3.2.1 Ανατομία της επιπολής κροταφικής περιτονίας και της πορεία του προσωπικού νεύρου.

Ανατομικές μελέτες της κροταφικής περιοχής άνωθεν του ζυγωματικού τόξου αναγνωρίζουν μια ακόμα περιτονία η οποία αναφέρεται με τον όρο παρωτιδο-κροταφική περιτονία ή ανώνυμη περιτονία. (193, 194) Ο Neligan μετά από ανατομές που πραγματοποίησε, περιέγραψε ότι αυτή η περιτονία αποτελεί το επιπολής πέταλο της εν τω βάθει κροταφικής περιτονίας, η οποία στο ύψος του άνω κογχικού χείλους διαχωρίζεται για να συμπεριλάβει το ζυγωματικό τόξο και εκτείνεται για μικρή απόσταση

πάνω και κάτω από αυτό. (180, 192) Στην περιοχή όπου γίνεται ο διαχωρισμός της εν τω βάθει κροταφικής περιτονίας σε επιπολής και εν τω βάθει πέταλο, ανευρίσκονται 3 λιπώδη διαμερίσματα. Το πρώτο βρίσκεται μεταξύ της επιπολής κροταφικής περιτονίας και του επιπολής πετάλου της εν τω βάθει κροταφικής και είναι ανάλογο της παρωτιδο-κροταφικής περιτονίας. Το δεύτερο λιπώδες διαμέρισμα βρίσκεται μεταξύ των δύο πετάλων της εν τω βάθει κροταφικής περιτονίας, ακριβώς άνωθεν του ζυγωματικού τόξου και αναφέρεται ως μέσο. Το τρίτο λιπώδες διαμέρισμα, το οποίο είναι και το πιο βαθύ βρίσκεται κάτω από το εν τω βάθει πέταλο πάνω από τον κροταφίτη μυ και αποτελεί επέκταση του βυκανιτικού λιπώδους διαμερίσματος. (180, 195)

Η περιγραφή των ανατομικών δομών της περιοχής του προσώπου αποτελεί ένα δύσκολο εγχείρημα εξαιτίας της σύγχυσης που επικρατεί στην κατανόηση της διαφορετικότητας της επιπολής κροταφικής περιτονίας και του επιπολής πετάλου της εν τω βάθει κροταφικής περιτονίας. Η καλή γνώση της ανατομίας των περιτονιών είναι απαραίτητη προκειμένου, κατά την χειρουργική μας να προστατεύσουμε τις ευαίσθητες δομές όπως είναι ο μετωπιαίος κλάδος του προσωπικού νεύρου ο οποίος πορεύεται κάτω ή μέσα στην επιπολής κροταφική περιτονία και επιπολής της εν τω βάθει. Ο μετωπιαίος κλάδος του προσωπικού νεύρου τρυπά την εν τω βάθει κροταφική περιτονία και πορεύεται επιπολής αυτής, κοντά στο άνω χείλος του ζυγωματικού τόξου, καθιστώντας το συγκεκριμένο σημείο μια από της πιο επικίνδυνες περιοχές της χειρουργικής του προσώπου.

Η επιπολής κροταφική περιτονία αποτελεί την προς τα άνω συνέχεια της επιπολής μυοαπονευρωτικής περιτονίας (SMAS) του προσώπου. Αντίθετα δεν είναι απόλυτα ξεκάθαρο εάν η εν τω βάθει κροταφική περιτονία και η εν τω βάθει περιτονία του προσώπου αποτελούν συνέχεια η μια της άλλης ή πρόκειται για τη συνέχεια του περιοστέου του ζυγωματικού τόξου. (180, 195-198) (Εικ. 1.3.2.1)

1.3.3. Ανατομία των περιτονιών της περιοχής του τραχήλου.

Όπως και στις προαναφερθείσες περιοχές, έτσι και στην περιοχή του τραχήλου έχουμε δύο στοιβάδες περιτονιών, μια επιπολής και μια εν τω βάθει. Συγκριτικά με την κροταφική περιοχή, η εν τω βάθει περιτονία της περιοχής του τραχήλου χωρίζεται σε τρία πέταλα. Διακρίνουμε το επιπολής πέταλο της εν τω βάθει τραχηλικής περιτονίας, το ενδιάμεσο πέταλο το οποίο αναφέρεται ως προτραχιακή περιτονία (επενδύει την τραχεία, τον θυρεοειδή και τον οισοφάγο) και το εν τω βάθει πέταλο ή προσπονδυλική περιτονία, (επενδύει τους προσπονδυλικούς μύες και σχηματίζει το έδαφος του οπίσθιου τραχηλικού τριγώνου). Για τον πλαστικό χειρουργό ιδιαίτερο ενδιαφέρον παρουσιάζουν η επιπολής τραχηλική περιτονία και το επιπολής πέταλο της εν τω βάθει τραχηλικής περιτονίας (180, 199, 200)

Η επιπολής τραχηλική περιτονία αποτελεί την συνέχεια του επιπολής μυοαπονευρωτικού πετάλου (SMAS) στην περιοχή του τραχήλου και επενδύει το μυώδες πλάτυσμα. Κατά την χειρουργική προσπέλαση της περιοχής του τραχήλου μπορούμε να παρασκευάσουμε τους δερματικούς κρημνούς είτε ως μυοδερματικούς, είτε ως δερμοϋποδόριους, ανάλογα με το είδος της επέμβασης που πραγματοποιούμε.

Κατά την προσπέλαση του τραχήλου για τη διενέργεια τραχηλικών λεμφαδενικών καθαρισμών στο πεδίο του πλαστικού χειρουργού συμπεριλαμβάνεται το επιπολής πέταλο της εν τω βαθει τραχηλικής περιτονίας, το οποίο διαχωρίζεται για να συμπεριλάβει τον στερνοκλειδομαστοειδή και τον τραπεζοειδή, καθώς επίσης την παρωτίδα και τον υπογνάθιο αδένα και συχνά αναφέρεται ως εν τω βάθει τραχηλική περιτονία. Θεωρείται συνεπώς ότι η παρωτιδο-μασητηριακή περιτονία αποτελεί την συνέχεια της εν τώ βάθει τραχηλικής περιτονίας.

Μέρος 2ο

Εισαγωγή

Η αποκατάσταση ελλειμμάτων των βλεφάρων αποτελεί ένα δύσκολο εγχείρημα λόγω των ιδιαιτεροτήτων της ανατομίας της περιοχής και της έλλειψης ιστών από τις γύρω περιοχές. Σε περιπτώσεις ελλειμμάτων ενός εκ των δύο βλεφάρων, μπορούν να χρησιμοποιηθούν κρημνοί από το άλλο βλέφαρο προκειμένου να αποκατασταθεί το έλλειμμα. Τα ελλείμματα διακρίνονται σε μερικού πάχους, είτε πρόκειται για το πρόσθιο είτε για το οπίσθιο πέταλο, και σε ολικού πάχους. Η αποκατάσταση των ολικού πάχους ελλειμμάτων απαιτεί την αποκατάσταση τουλάχιστον ενός εκ των δύο πετάλων με τη χρήση κρημνών.

Ελλείμματα τα οποία αφορούν και τα δύο βλέφαρα, αποτελούν ιδιαίτερη πρόκληση για τον πλαστικό χειρουργό. Τέτοιου είδους ελλείμματα προκύπτουν είτε μετά από εγκαύματα στην περιοχή του προσώπου, είτε και μετά από αφαίρεση όγκων. (201-205) Η αποκατάσταση ελλειμμάτων τέτοιου μεγέθους απαιτεί την μεταφορά κρημνών είτε μισχωτών είτε ελεύθερων.

2.1. Αποκατάσταση των βλεφάρων

Της αποκατάστασης ελλειμμάτων των βλεφάρων ανεξαρτήτου αιτιολογίας, πρέπει να προηγείται οφθαλμολογική εξέταση και ανάλυση του ελλείμματος σε σχέση με την εντόπιση και τη συμμετοχή των πετάλων Οι Spinelli και Jelks χώρισαν την περιοφθάλμιο περιοχή σε 5 ζώνες.(206) (Εικ. 2.1.1)Η ζώνη I περιλαμβάνει το άνω βλέφαρο, η ζώνη II το κάτω βλέφαρο, η ζώνη III την περιοχή του έσω κανθού, η ζώνη IV την περιοχή του έξω κανθού και η ζώνη V τους ιστούς που περιβάλουν της προαναφερθείσες περιοχές. Επίσης το έλλειμμα αναλύεται σε μερικού και ολικού πάχους. Με βάση τις πληροφορίες που έχουμε στην διάθεσή μας επιλέγεται και ο ενδεδειγμένος τρόπος αποκατάστασης, όπου περιλαμβάνει, μοσχεύματα, κρημνούς, ή και συνδυασμό των δύο.

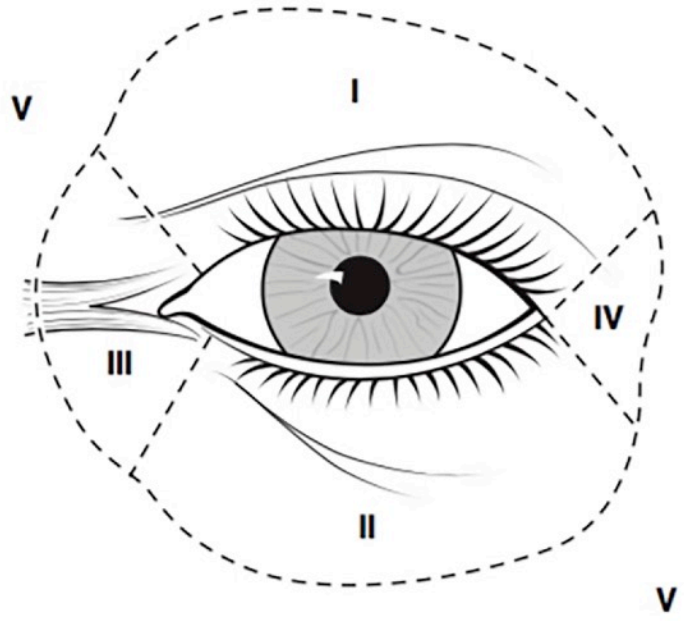

Εικ. 2.1.1 Περιοφθάλμιες ζώνες όπως περιγράφτηκαν από τους Spinelli και Jelks

2.1.1. Μοσχεύματα

Τα μοσχεύματα τα οποία χρησιμοποιούνται στην αποκατάσταση των βλεφάρων είναι δερματικά, βλεννογόνια, περιτονιακά, χόνδρινα ή χονδροβλεννογόνια μοσχεύματα. Σε περιπτώσεις ελλειμμάτων ολικού πάχους γίνεται αρχικά αποκατάσταση, του πρόσθιου ή του οπίσθιου πετάλου με τη χρήση αγγειούμενου κρημνού, προκειμένου να υπάρχει το κατάλληλο υπόστρωμα για την πρόσληψη του μοσχεύματος. Ιδανικό δερματικό μόσχευμα για την αποκατάσταση του πρόσθιου πετάλου των βλεφάρων, αποτελεί το δέρμα του έτερου άνω βλεφάρου. (207, 208) Σε περιπτώσεις όπου δεν υπάρχει διαθεσιμότητα του δέρματος των βλεφάρων μια καλή εναλλακτική αποτελεί το δέρμα της οπισθωτιαίας ή της υπερκλείδιας χώρας.

Μοσχεύματα της εν τώ βάθει κροταφικής περιτονίας ή της πλατείας περιτονίας χρησιμοποιούνται για να προσφέρουν στήριξη στο βλέφαρο ή στην περιοχή των κανθών. Χόνδρινα μοσχεύματα χρησιμοποιούνται για την αποκατάσταση του ταρσού (οπίσθιο πέταλο) ή ως αποστάτης. Συνήθως λαμβάνονται χόνδρινα μοσχεύματα από την σκάφη του πτερυγίου του ωτός ή χονδροβλεννογόνια μοσχεύματα από την περιοχή του διαφράγματος ή των κάτω πλάγιων χόνδρων της ρινός. Μια καλή εναλλακτική στα χόνδρινα μοσχεύματα αποτελεί ο βλεννογόνος της σκληράς υπερώας όπου η υφή του είναι αρκετά ισχυρή και μπορεί να μιμηθεί τον ταρσό και να προσφέρει αποκατάσταση του οπισθίου πετάλου. (41)

Προσεκτική επιλογή μοσχευμάτων απαιτείται κατά την αποκατάσταση του οπισθίου πετάλου του άνω βλεφάρου λόγω της επαφής του με τον κερατοειδή προκειμένου να ελαχιστοποιηθεί ο ερεθισμός αυτού. Αντιθέτως για το κάτω βλέφαρο, λόγω της πολύ μικρής επαφής του με τον κερατοειδή, μπορεί να μην χρησιμοποιηθεί κάποιου είδους μόσχευμα και σε ολικού πάχους ελλείμματα να αποκατασταθεί μόνο το πρόσθιο πέταλο. Σε αυτήν την περίπτωση ο κρημνός θα επιθηλιοποίηθεί με μη κερατινοποιημένο πλακώδες επιθήλιο εντός 4 - 6 εβδομάδων. (Πίνακες 2.1.1.1 -2.1.1.2)

Πίνακας 2.1.1.1

Ιστοί για την αποκατάσταση του οπισθίου πετάλου στο άνω βλέφαρο
Κρημνός επιπεφυκότα από το κάτω βλέφαρο
Βλεννογόνιο μόσχευμα από την παρειά
Ταρσοεπιπεφυκοτικός κρημνός από το άνω βλέφαρο
Μόσχευμα από την σκληρά υπερώα ή χονδροβλεννογόνιο μόσχευμα από τη μύτη

Πίνακας 2.1.1.2

Ιστοί για την αποκατάσταση του οπισθίου πετάλου του κάτω βλεφάρου
Ταρσοεπιπεφυκοτικός κρημνός ή μόσχευμα από το άνω βλέφαρο
Χόνδρινο μόσχευμα από το πτερύγιο του ωτός
Μόσχευμα από την σκληρά υπερώα ή χονδροβλεννογόνιο μόσχευμα από τη μύτη
Βλεννογόνιο μόσχευμα από την παρειά

2.1.2. Κρημνοί

Οι κυριότεροι κρημνοί οι οποίοι χρησιμοποιούνται για την αποκατάσταση ελλειμμάτων των βλεφάρων είτε έχουν την βάση τους κροταφικά του οφθαλμού, είτε πρόκειται για κρημνούς που χρησιμοποιούνται από το αντίθετο βλέφαρο. (Πίνακας 2.1.2.1)

Πίνακας 2.1.2.1

Κρημνοί αποκατάστασης των βλεφάρων	
Κρημνοί άνω βλεφάρου	Κρημνοί κάτω βλεφάρου
Tenzel flap	Tenzel flap
Cutler-Beard bridge flap	Hughes lid-sharing flap
Tarsoconjuctival flap with skin graft	Tarsoconjuctival flap with skin graft
Blepharoplasty flap	Blepharoplasty flap
Mustarde lid margin flap	Hewes lid-sharing flap
Fricke flap	Mustarde cheek flap
Glabellar flap	Cheek midface advancement flap
Forehead flap	Fricke flap

Η αποκατάσταση των βλεφάρων μπορεί να συνοψιστεί στον παρακάτω αλγόριθμο. (Εικ. 2.1.2.1)

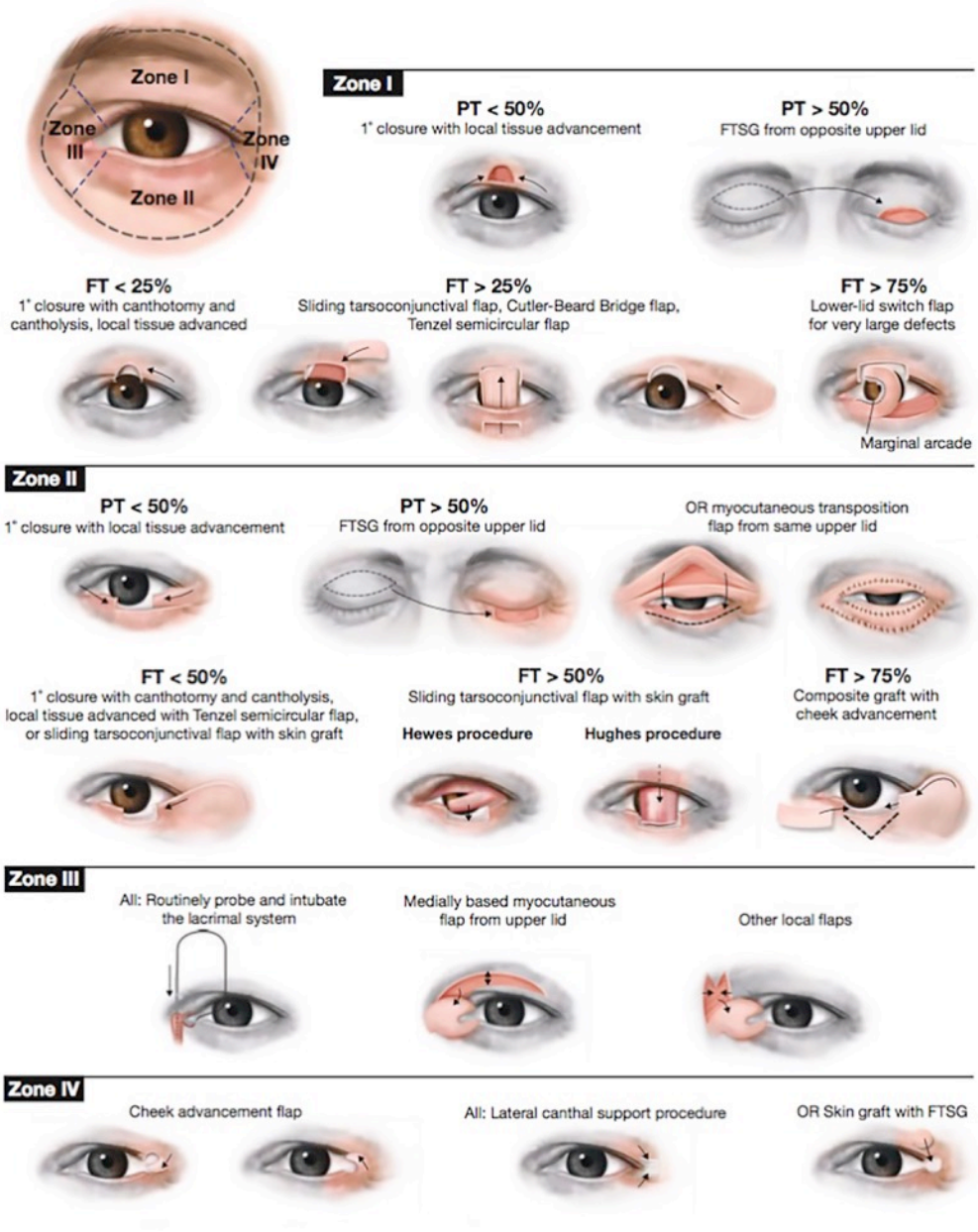

Εικ. 2.1.2.1 Αλγόριθμος αποκατάστασης των βλεφάρων με βάση την ζώνη
Thorne Ceoc, Chung KCeoc, Gosain Aeoc, Guntner GCeoc, Mehrara BJeoc. Grabb and Smith's plastic surgery. Seventh edition / editor-in-chief, Charles H. Thorne ; editors, Kevin C. Chung, Arun Gosain, Geoffrey C. Gurtner, Babak Joseph Mehrara, J. Peter Rubin, Scott 1. Spear. ed.

2.1.3. Αποκατάσταση του άνω βλεφάρου

Οι κυριότερες αιτίες ελλειμμάτων του άνω βλέφαρου είναι το τραύμα και η αφαίρεση όγκων. Η σωστή αποκατάσταση του άνω βλεφάρου είναι απαραίτητη για την προστασία του οφθαλμού, δεδομένου ότι αυτό καλύπτει το μεγαλύτερο μέρος του βολβού και τον κερατοειδή. Η προσέγγιση της αποκατάστασης μπορεί να γίνει με τη χρήση ενός αλγορίθμου, εφόσον πρώτα αναλύσουμε το έλλειμμα. (Εικ 2.1.3.1)

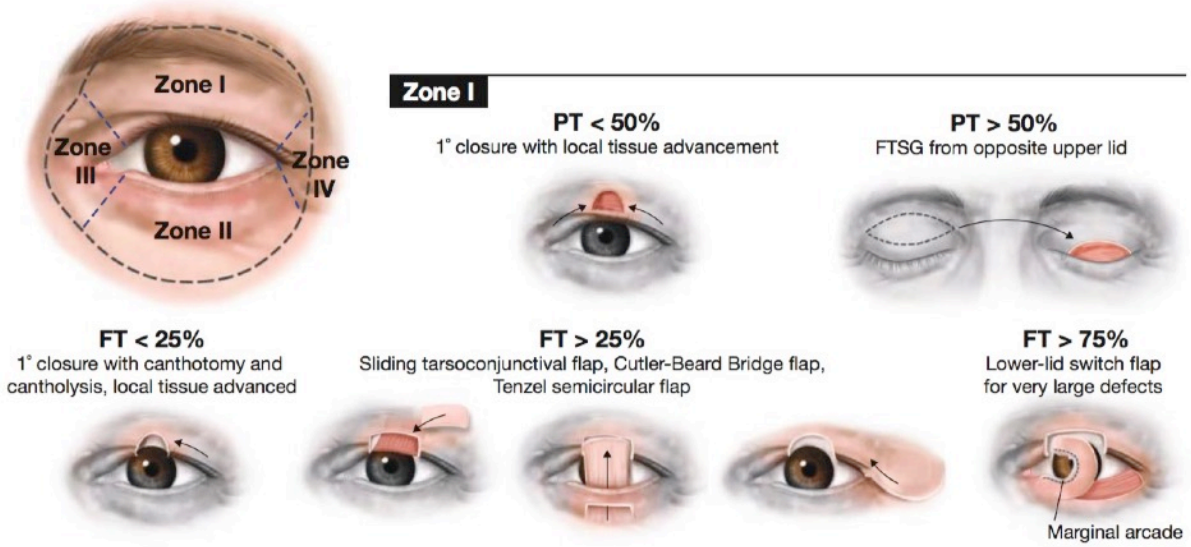

Εικ. 2.1.3.1 Αλγόριθμος αποκατάστασης του άνω βλεφάρου με βάση το πάχος και το μέγεθος του ελλείμματος
Thorne Ceoc, Chung KCeoc, Gosain Aeoc, Guntner GCeoc, Mehrara BJeoc. Grabb and Smith's plastic surgery. Seventh edition / editor-in-chief, Charles H. Thorne ; editors, Kevin C. Chung, Arun Gosain, Geoffrey C. Gurtner, Babak Joseph Mehrara, J. Peter Rubin, Scott 1. Spear. ed.

Ελλείμματα που αφορούν το πρόσθιο πέταλο (μερικού πάχους) διαχωρίζονται με βάση το μέγεθός τους. Τα μικρότερα του 50% μπορούν να αντιμετωπιστούν είτε με άμεση συρραφή είτε με προώθηση των γύρω ιστών. Για ελλείμματα μεγαλύτερα του 50 % απαιτείται η χρήση δερματικού μοσχεύματος ολικού πάχους.

Τα ελλείμματα ολικού πάχους, με βάση τον αλγόριθμο χωρίζονται σε ελλείμματα κάτω του 25%, ελλείμματα μεταξύ 25-75% και ελλείμματα μεγαλύτερα του 75%. Γενικά για

τα έως 25% (ή κατ' άλλους έως 30%, ανάλογα με την ηλικία) η αποκατάσταση μπορεί να επιτευχθεί με άμεση σύγκλιση. Αρχικά το βλέφαρο μπορεί να εμφανίζει τάση και πτώση, αλλά μετά τη πάροδο διάστημα μερικών εβδομάδων επέρχεται χαλάρωση και το βλέφαρο επανέρχεται στη φυσιολογική του θέση και εμφάνιση.

Σημαντικός, για την καλύτερη αποκατάσταση ελλειμμάτων, του άνω βλέφαρου είναι ο τρόπος εκτομής μιας βλάβης. Γενικά πρέπει αποφεύγονται εκτομές δίκην τριγώνου ή πενταγώνου που δεν περιλαμβάνουν όλο το πάχος του ταρσού και που μπορεί να οδηγήσουν σε μη ομαλή σύγκλειση του τραύματος. Θα πρέπει να αφαιρείται όλο το τμήμα του ταρσού που εμπεριέχεται στην βλάβη και να γίνεται επανασυρραφή των δύο τμημάτων του ταρσού. (Εικ. 2.1.3.2)

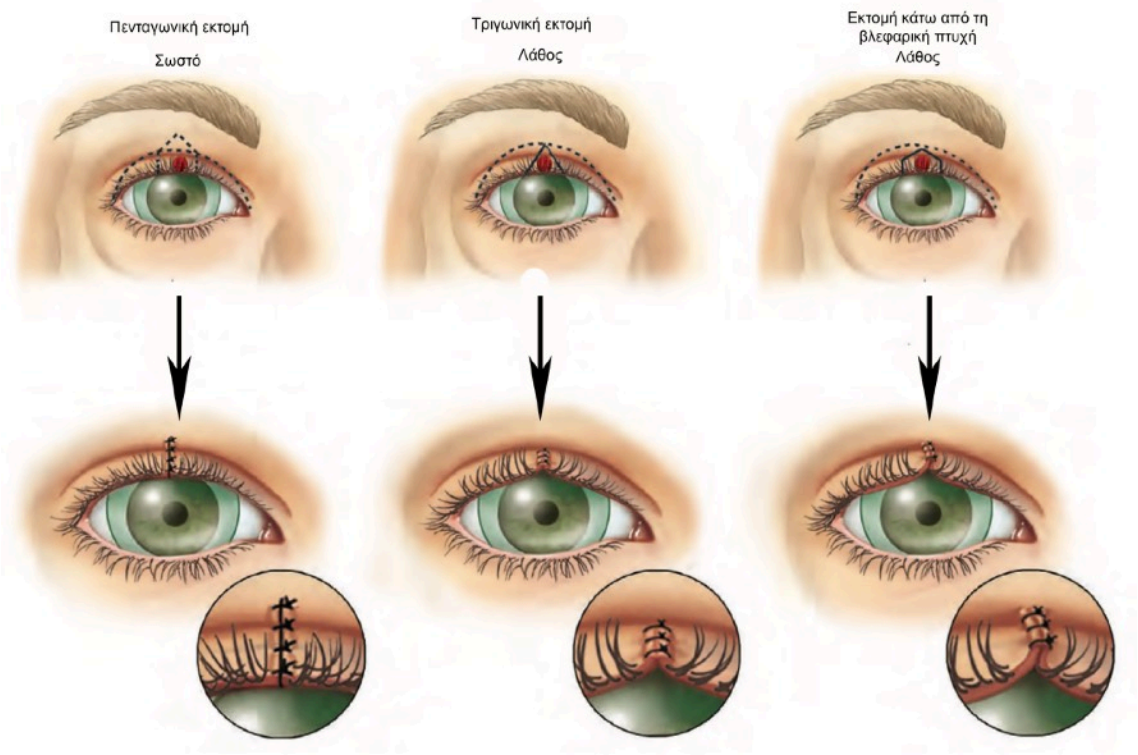

Εικ. 2.1.3.2. Σχεδιάγραμμα για την σωστή εκτομή των όγκων του άνω βλεφάρου προκειμένου να αποφευχθεί η μετεγχειρητική δημιουργία υπέγερσης
Mark A. Codner, McCord CD. Eyelid & Periorbital Surgery. 2nd Edition ed: Thieme Medical Publishers, Inc; 2016.

Για ελλείμματα μεταξύ 25-75% απαιτείται η χρήση κρημνού, προκειμένου να υπάρξει ένα καλά αγγειούμενο υπόστρωμα πάνω στο οποίο μπορεί να τοποθετηθεί ένα μόσχευμα.

Ένας πολύ συχνά χρησιμοποιούμενος κρημνός, τόσο για το άνω βλέφαρο όσο και για το κάτω είναι ο κρημνός Tenzel.(209, 210) Πρόκειται για ένα περιστροφικό κρημνό που βασίζεται στην αγγείωση του συστήματος της έξω καρωτίδας (επιπολής κροταφική αρτηρία). Το μέγεθός του κρημνού μπορεί να είναι μεταξύ 2-6 cm ανάλογα το μέγεθος του ελλείμματος. Απαιτείται να γίνει διατομή του έξω κανθού προκειμένου να κινητοποιηθεί ο μύοδερματικός κρημνός και να αποκολληθεί από το έξω κογχικό χείλος. Την κινητοποίηση του κρημνού ακολουθεί η αποκατάσταση του έξω κανθού με καθήλωση του χείλους του κρημνού στο περιόστεο του έξω κογχικού χείλους, προκειμένου να υπάρχει η απαιτούμενη κύρτωση του άνω βλεφάρου και το βλέφαρο να ακολουθεί τις κινήσεις του βολβού. (41, 210) Οι τεχνικές για την ενίσχυση του έξω κανθού στο άνω βλέφαρο μπορεί να περιλαμβάνουν, τον περιοστικό κρημνό, τη χρήση περιτονίας, χόνδρου από το πτερύγιο του ωτός και διάφορα συνθετικά ακυτταρικά υλικά όπως το Surgimed, Enduragen. (Εικ. 2.1.3.3

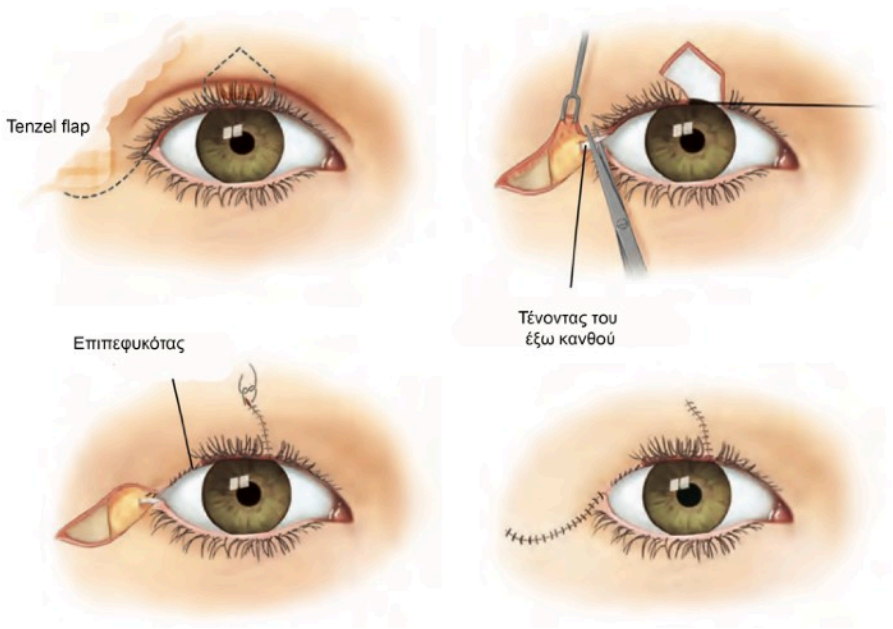

Εικ. 2.1.3.3 Κρημνός Tenzel. Προκειμένου να γίνει κινητοποίηση του κρημνού και κάλυψη του ελλείμματος πρέπει να γίνει κανθόλυση του έξω κανθού και εκ νέου καθήλωση του κρημνού.
Mark A. Codner, McCord CD. Eyelid & Periorbital Surgery. 2nd Edition ed: Thieme Medical Publishers, Inc; 2016.

Για ελλείμματα της έσω ή έξω επιφάνειας του άνω βλεφάρου, μπορεί να χρησιμοποιηθεί προωθητικός κρημνός του ταρσοεπιπεφυκότα για την αποκατάσταση του οπισθίου πετάλου και κάλυψη του προσθίου πετάλου με δερματικό μόσχευμα. Απαιτείται επίσης καθήλωση του κρημνού στον έσω κανθό με θετική κλίση προκειμένου να υπάρξει σωστή επαφή με τον βολβό και να ακολουθεί την κίνηση του. (Εικ. 2.1.3.4)

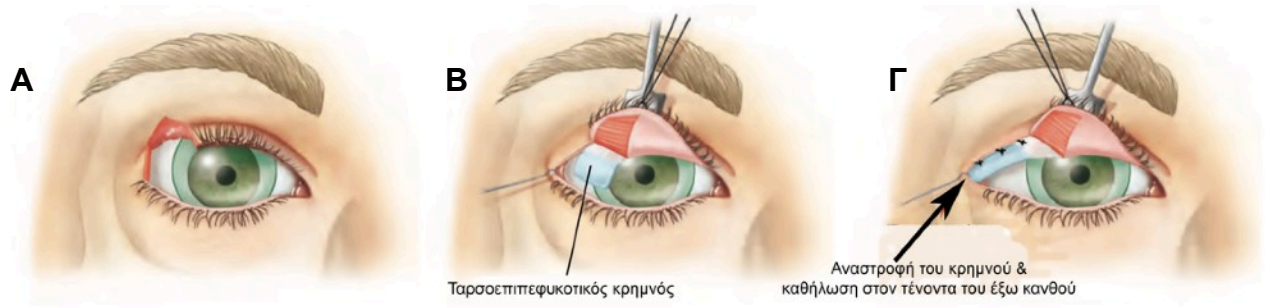

Εικ. 2.1.3.4. Α. Έλλειμμα ολικού πάχους στο έξω τμήμα του άνω βλεφάρου. **Β.** Μετά από αναστροφή του βλεφάρου αναστρέφεται κρημνός του ταρσοεπιπεφυκότα από το υπόλοιπο άνω βλέφαρο. **Γ.** Καθήλωση του κρημνού στον έξω κανθό
Mark A. Codner, McCord CD. Eyelid & Periorbital Surgery. 2nd Edition ed: Thieme Medical Publishers, Inc; 2016.

Ένας άλλος χρήσιμος κρημνός για την αποκατάσταση του άνω βλεφάρου είναι ο κρημνός Cutler-Beard.(211, 212) Πρόκειται για έναν κρημνό ολικού πάχους από το κάτω βλέφαρο, που περιέχει ή όχι μέρος του ταρσού. Νεότερες τροποποιήσεις της τεχνικής αφορούν την χρήση χόνδρινου μοσχεύματος από το πτερύγιο του ωτός για την καλύτερη στήριξη του βλεφάρου. Ο χόνδρος τοποθετείται ανάμεσα στο δέρμα, τον μυ και τον επιπεφυκότα, με αποτέλεσμα να διαχωρίζεται ο κρημνός σε πρόσθιο και οπίσθιο πέταλο. (41, 212, 213) Το μεγάλο μειονέκτημα αυτού του είδους κρημνών είναι ότι εμποδίζουν την όραση του ασθενούς για περίπου τέσσερις με έξι εβδομάδες οπότε και θα γίνει ο διαχωρισμός του κρημνού. Μειονεκτήματα αποτελούν η διαταραχή του κάτω βλεφάρου που μπορεί να χρήζει συμπληρωματικών επεμβάσεων, και η έλλειψη βλεφαρίδων στο νέο βλεφαρικό χείλος που δημιουργείται στο άνω βλέφαρο. (Εικ 2.1.3.5)

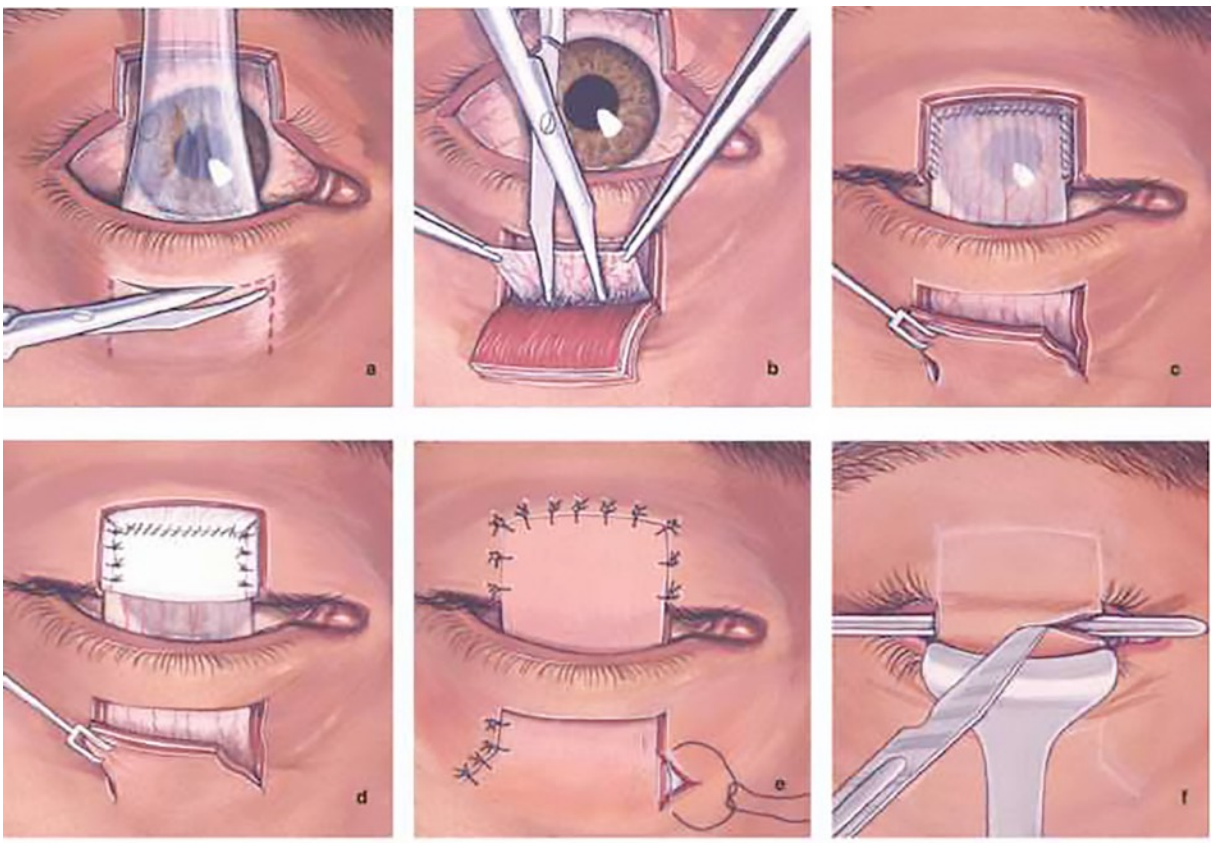

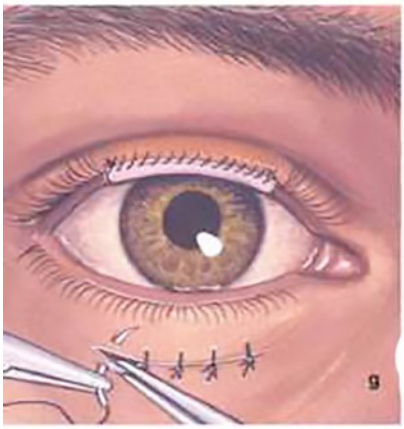

Εικ. 2.1.3.5. Α. Γίνεται τομή ολικού πάχους στο κάτω βλέφαρο. **Β.** Διαχωρισμός του επιπεφυκότα από το μυοδερματικό κρημνό. **Γ.** Συρραφή του επιπεφυκότα στο έλλειμμα του άνω βλεφάρου. **Δ.** Τοποθέτηση χόνδρινου μοσχεύματος. **Ε.** Κάλυψη του μοσχεύματος με το πρόσθιο τμήμα του κρημνού. **F.** Διαχωρισμός του κρημνού μετά 4-6 εβδομάδες. **G.** Συρραφή του κρημνού στο κάτω βλέφαρο.

Για ελλείμματα μεγαλύτερα του 75% οι επιλογές αποκατάστασης μειώνονται. Ένας χρήσιμος κρημνός αποτελεί ο περιστροφικός κρημνός του Mustarde από το κάτω βλέφαρο. Πρόκειται για κρημνό όπου απαιτούνται δύο χειρουργικές επεμβάσεις, όπου γίνεται μεταφορά του μεγαλύτερου τμήματος του κάτω βλεφαρικού χείλους στο άνω. Ο ολικού πάχους κρημνός λαμβάνεται από το κεντρικό τμήμα του κάτω βλεφάρου. Το μεγάλο μειονέκτημα της τεχνικής είναι ότι θυσιάζει ένα σημαντικό τμήμα του κάτω βλεφάρου, το οποίο απαιτεί αποκατάσταση με παρειακούς κρημνούς και χρήση μοσχευμάτων για την αποκατάσταση του οπισθίου πετάλου.

Εναλλακτικοί τρόποι αποκατάστασης του άνω βλεφάρου αποτελούν κρημνοί από τη γύρω περιοφθάλμια περιοχή όπως είναι ο κρημνός του μεσοφρύου (median forehead flap) και ο Fricke flap από το υπερόφρυο τόξο. (Εικ. 2.1.3.6-7)

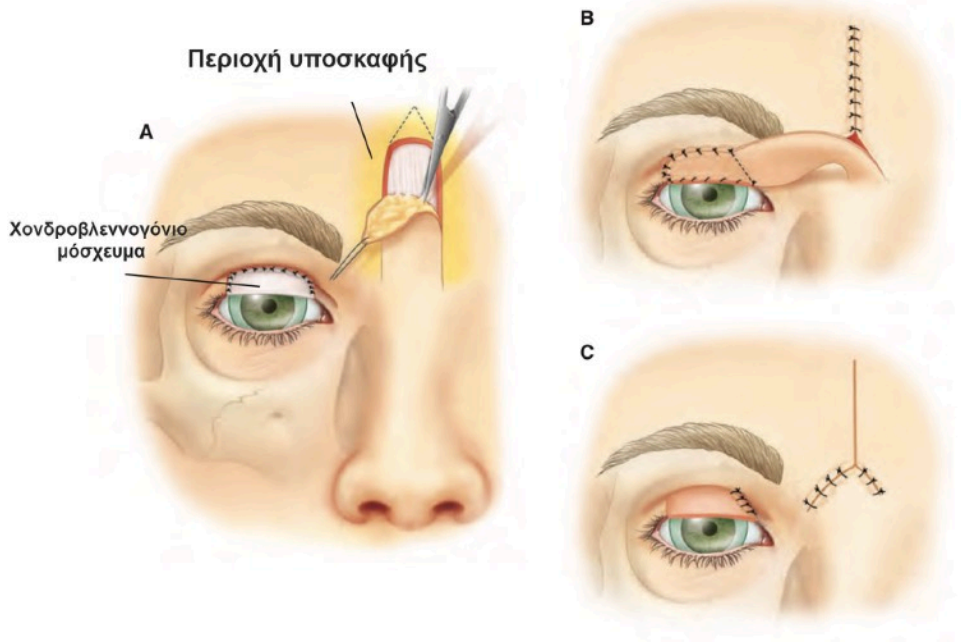

Εικ. 2.1.3.6: Κρημνός μεσοφρύου

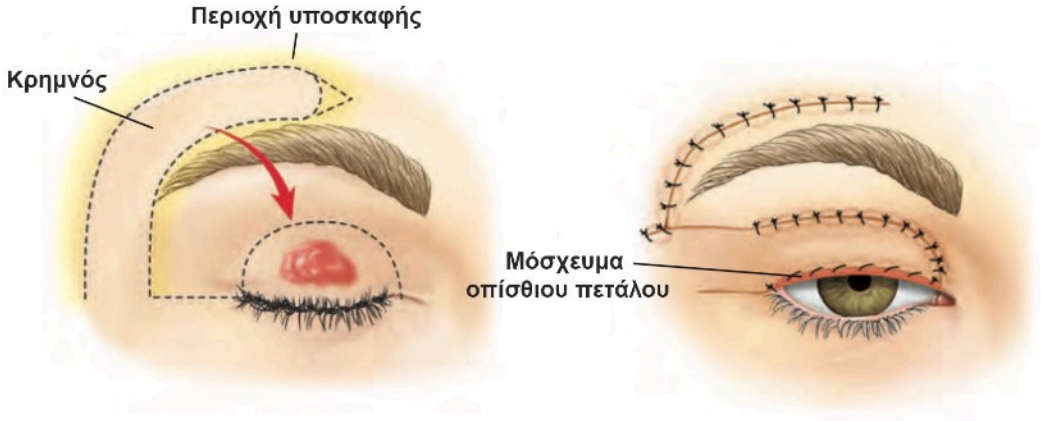

Εικ. 2.1.3.7: Fricke flap

2.1.4. Αποκατάσταση του κάτω βλεφάρου.

Τα ελλείμματα του κάτω βλεφάρου είναι πιο συχνά από εκείνα του άνω, λόγω της μεγαλύτερης επίπτωσης των καρκίνων του δέρματος στο κάτω βλέφαρο. Ανατομικά όπως περιγράψαμε το κάτω βλέφαρο είναι παρόμοιο με το άνω, με κύρια διαφορά ότι το πλάτος του ταρσού στο κάτω βλέφαρο είναι σαφώς μικρότερο 4 mm, σε σχέση με του άνω, 10 mm. Η προσέγγιση της αποκατάστασης γίνεται και πάλι με τη χρήση του αλγόριθμου αποκατάστασης. Αρχικά γίνεται ανάλυση του ελλείμματος, με βάση την εντόπιση το μέγεθος και το πάχος, και εν συνεχεία γίνεται επιλογή της κατάλληλης μεθόδου αποκατάστασης. (Εικ. 2.1.4.1)

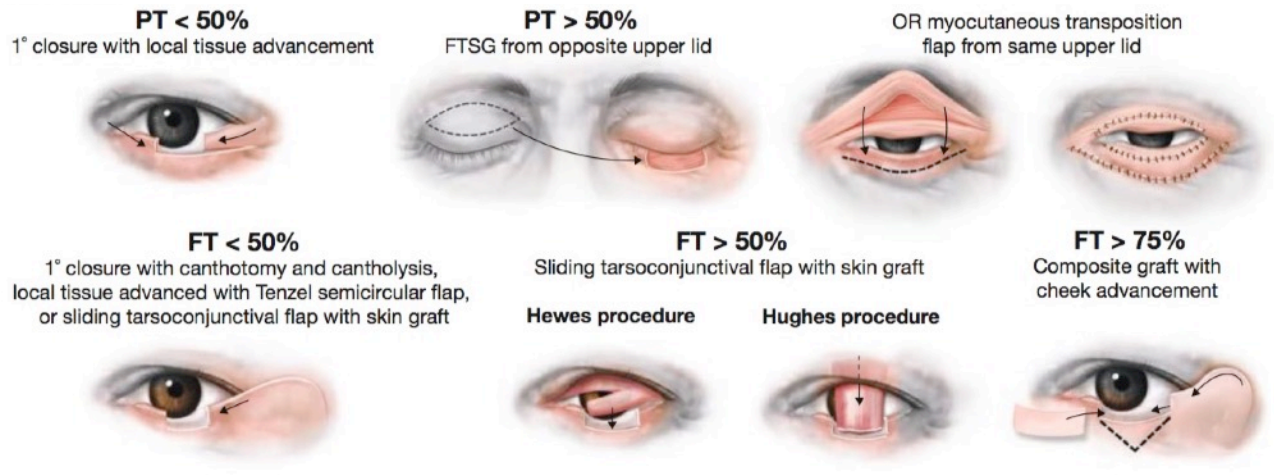

Εικ. 2.1.4.1: Αλγόριθμος αποκατάστασης ελλειμμάτων του κάτω βλεφάρου ανάλογα με το πάχος, το μέγεθος και την εντόπιση.
Thorne Ceoc, Chung KCeoc, Gosain Aeoc, Guntner GCeoc, Mehrara BJeoc. Grabb and Smith's plastic surgery. Seventh edition / editor-in-chief, Charles H. Thorne ; editors, Kevin C. Chung, Arun Gosain, Geoffrey C. Gurtner, Babak Joseph Mehrara, J. Peter Rubin, Scott 1. Spear. ed.

Η αποκατάσταση περιλαμβάνει κυρίως περιστροφικούς κρημνούς από την κροταφική πλευρά της περιοφθάλμιας περιοχής. Ο κρημνός του Hughes δεν χρησιμοποιείται ως πρώτης εκλογής κρημνός για την αποκατάσταση του κάτω βλεφάρου, αλλά παραμένει ως εφεδρεία για ευρέα κεντρικά ελλείμματα.

Για μερικού πάχους ελλείμματα της τάξεως του 20 % μπορεί να γίνει άμεση σύγκλιση του ελλείμματος, ενώ για μεγαλύτερα του 50 % απαιτείται η χρήση δερματικού

μοσχεύματος ολικού πάχους. Εναλλακτικές ως προς τη χρήση μοσχεύματος αποτελούν ο κρημνός του Fricke και ο δίμισχος κρημνός του Tripier. (214-217)

Ολικού πάχους ελλείμματα μέχρι 20% επίσης μπορούν να κλείσουν τελικοτελικά. Το ποσοστό αυτό σε νέα άτομα, χωρίς χαλάρωση του δέρματος, μειώνεται σημαντικά και δεν υπερβαίνει το 10%. Σε περιπτώσεις όπου η σύγκλειση γίνει με τάση μπορεί να οδηγηθούμε σε λάθος θέση του κάτω βλεφάρου και εκτρόπιο. Σε τέτοιες περιπτώσεις η σύγκλιση μπορεί να γίνει μετά από κανθόλυση του έξω κανθού.

Για την αντιμετώπιση ολικού πάχους ελλειμμάτων γίνεται διαχωρισμός αυτών σε μικρότερα από 50%, μεταξύ 50-75% και άνω του 75%.

Όπως και στο άνω βλέφαρο ο κρημνός του Tenzel αποτελεί μια καλή επιλογή για ελλείμματα μεταξύ 40-60% του κάτω βλεφάρου. (210) Για την καλή κινητοποίηση του κρημνού απαιτείται κανθόλυση του κάτω σκέλους του έξω κανθού. Προκειμένου να μην αποσταθεροποιηθεί η ανάρτηση του κάτω βλεφάρου σε μεγάλες κινητοποιήσεις, απαιτείται αποκατάσταση του έξω κανθού με τη χρήση τεχνικών όπως ο περιοστικός κρημνός, χόνδρος από το πτερύγιο του ωτός ή της ρινός και κανθοπλαστική. (Εικ. 2.1.4.2)

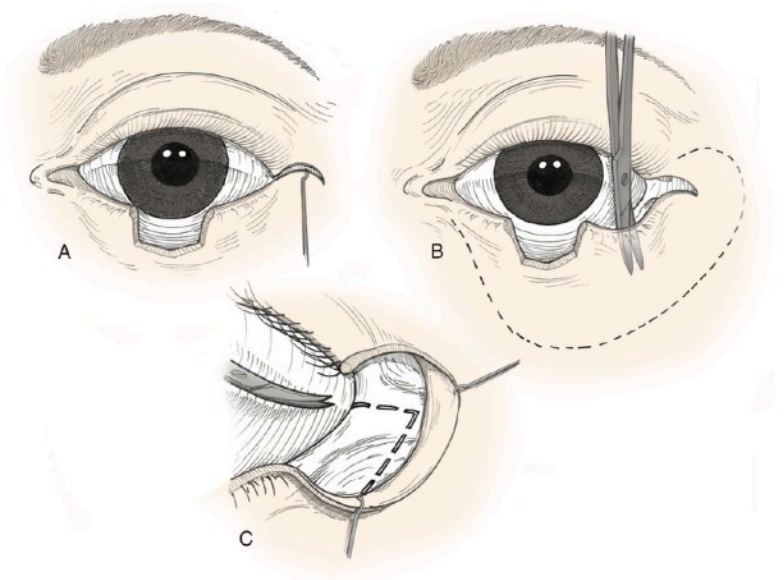

Εικ. 2.1.4.2: Α. Κεντρικό έλλειμμά του κάτω βλεφάρου. **Β**. Σχεδιασμός του κρημνού Tenzel. **Γ.** Κανθόλυση του έξω κανθού για την καλύτερη κινητοποίηση του κρημνού και τη στήριξη του έξω τμήματος του κρημνού στον έξω κανθό.

Σε περιπτώσεις ολικού πάχους ελλειμμάτων μεταξύ 50-75% του μήκους του κάτω βλεφάρου η αποκατάσταση γίνεται ξεχωριστά για το πρόσθιο και οπίσθιο πέταλο. Για ελλείμματα της έξω επιφάνειας το οπίσθιο πέταλο μπορεί να αποκατασταθεί με την χρήση του κρημνού του Hewes (Εικ. 2.1.4.3). (218) Ο κρημνός λαμβάνεται από το άνω βλέφαρο και στηρίζεται στην άνω ταρσιαία αρτηρία. Χρησιμοποιείται μόνο για ελλείμματα τα οποία βρίσκονται επί τα εκτός του άνω βλεφάρου και δεν έχει ένδειξη σε πιο κεντρικά ελλείμματα όπου μπορεί να μην επαρκεί σε μήκος, οπότε και προτιμάται η χρήση μοσχεύματος. Μετά την αποκατάσταση του οπισθίου πετάλου ο κρημνός μπορεί να καλυφθεί είτε με ένα δερματικό μόσχευμα ολικού πάχους είτε με κάποιον άλλο κρημνό (π.χ. Tripier flap)

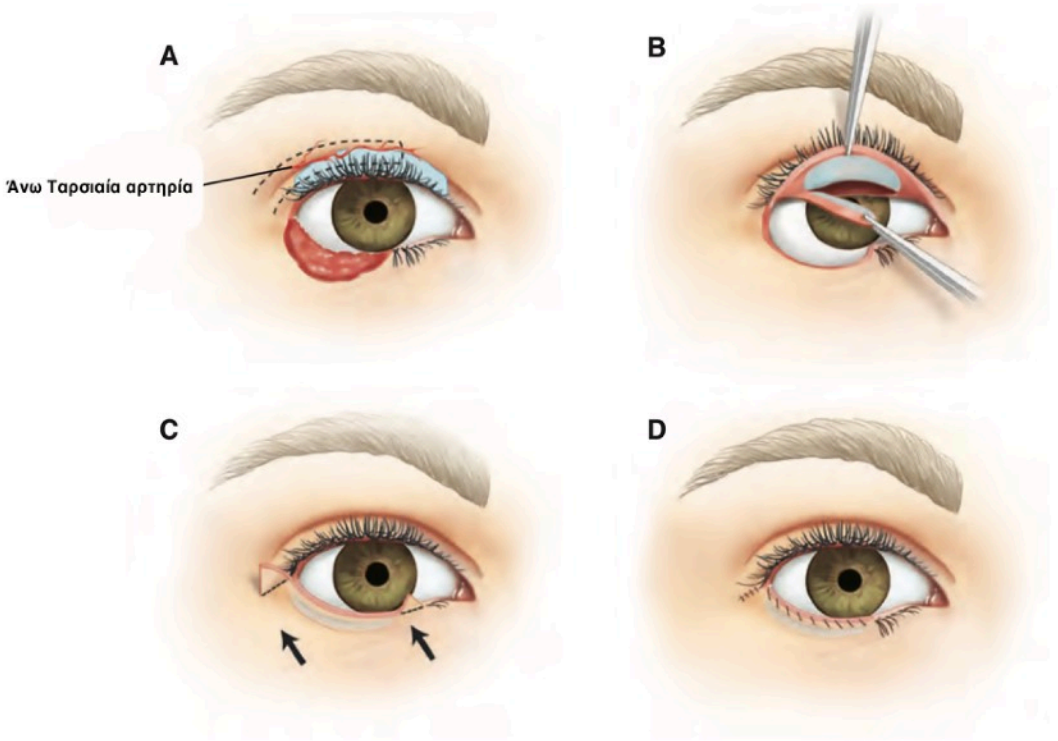

Εικ. 2.1.4.3 Α. Σχεδιασμός του κρημνού Hewes βασισμένος στην άνω ταρσιαία αρτηρία. **Β.** Μετά από την εκστροφή του άνω βλεφάρου λαμβάνεται το τμήμα του επιπεφυκότα και του ταρσού που απαιτείται. **Γ**. Ο κρημνός συρράπτεται στο κολόβωμα του κάτω βλέφαρου και αποκαθιστά το οπίσθιο πέταλο (Περιοχή μεταξύ των δύο βλεφάρων) **Δ**. Ο κρημνός καλύπτεται με έναν άλλο μυοδερματικό κρημνό από την παρειά για την αποκατάσταση του πρόσθιου πετάλου. *Mark A. Codner, McCord CD. Eyelid & Periorbital Surgery. 2nd Edition ed: Thieme Medical Publishers, Inc; 2016.*

Σε περιπτώσεις πιο κεντρικών ελλειμμάτων κατά μήκος του κάτω βλεφάρου, η αποκατάσταση του οπισθίου πετάλου γίνεται με τη χρήση μοσχεύματος ενώ του προσθίου

πετάλου με έναν δερματικό ή μυοδερματικό κρημνό από το κάτω βλέφαρο ή την παρειά. Οι κάθετοι αυτοί κρημνοί παρασκευάζονται όπως και στη βλεφαροπλαστική και προωθούνται για την κάλυψη του ελλείμματος. Χρησιμοποιούνται ως επί το πλείστον σε άτομα με χαλάρωση και περίσσεια του δέρματος, ενώ δύσκολα μπορούν να χρησιμοποιηθούν σε νεαρά άτομα.

Σε περιπτώσεις όπου το έλλειμμα είναι άνω του 50% ή ακόμα και σχεδόν όλο το κάτω βλέφαρο, ένας πολύ χρήσιμος κρημνός για την αποκατάσταση του οπίσθιου πετάλου είναι ο κρημνός του Hughes που μπορεί να οδηγήσει σε ένα εξαιρετικό λειτουργικό και αισθητικό αποτέλεσμα. (219) Ο εν λόγω κρημνός βασίζεται στον ταρσό του άνω βλεφάρου και πρέπει να δίδεται προσοχή στη διατήρηση που εναπομείναντος τμήματος του ταρσού προκειμένου να αποφευχθούν επιπλοκές όπως εντρόπιο, εκτρόπιο, τριχίαση.

Συγκεκριμένα η οριζόντια τομή θα πρέπει να απέχει τουλάχιστον 4-5 mm από το βλεφαρικό χείλος και οι κάθετες 4-5 mm από τον έξω και έσω κανθό. Ο κρημνός του Hughes αποτελεί επέμβαση δύο σταδίων και απαιτείται ο οφθαλμός να παραμείνει κλειστός για 2-3 εβδομάδες ή κατά άλλους για 4-6 εβδομάδες, προκειμένου να μειωθεί ο κίνδυνος δημιουργίας εκτροπίου (Εικ. 2.1.4.4). (219-222)

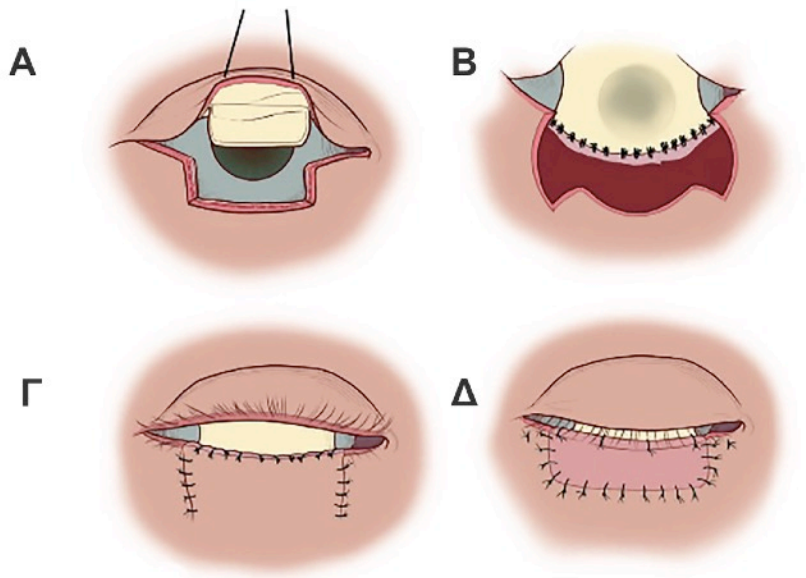

Εικ. 2.1.4.4 Hughes flap. **Α**. Μετά από την αναστροφή του άνω βλεφάρου, λαμβάνεται τάρσοεπιπεφυκοτικός κρημνός. **Β** ο κρημνός συνερράπτεται στο έλλειμμα του κάτω βλεφάρου. **Γ, Δ.** Για την αποκατάσταση του πρόσθιου πετάλου μπορεί να χρησιμοποιηθεί είτε κρημνός είτε δερματικό μόσχευμα ολικού πάχους.
*Chang EI, Esmaeli B, Butler CE. Eyelid Reconstruction. Plast Reconstr Surg 2017; **140**(5): 724e-35e.*

Εναλλακτική μέθοδος αποκατάστασης αποτελεί η χρήση μοσχεύματος για το οπίσθιο πέταλο και κάλυψη του με περιστροφικό παρειακό κρημνό (Mustarde flap).(216, 223-225) Ο κρημνός του Mustarde είναι ιδιαίτερα χρήσιμος για κάθετα βαθιά ελλείμματα. Ένδειξη επίσης αποτελούν οι περιπτώσεις όπου δεν μπορεί να παραμείνει το οφθαλμός κλειστός για μεγάλο χρονικό διάστημα. (Εικ. 2.1.4.5)

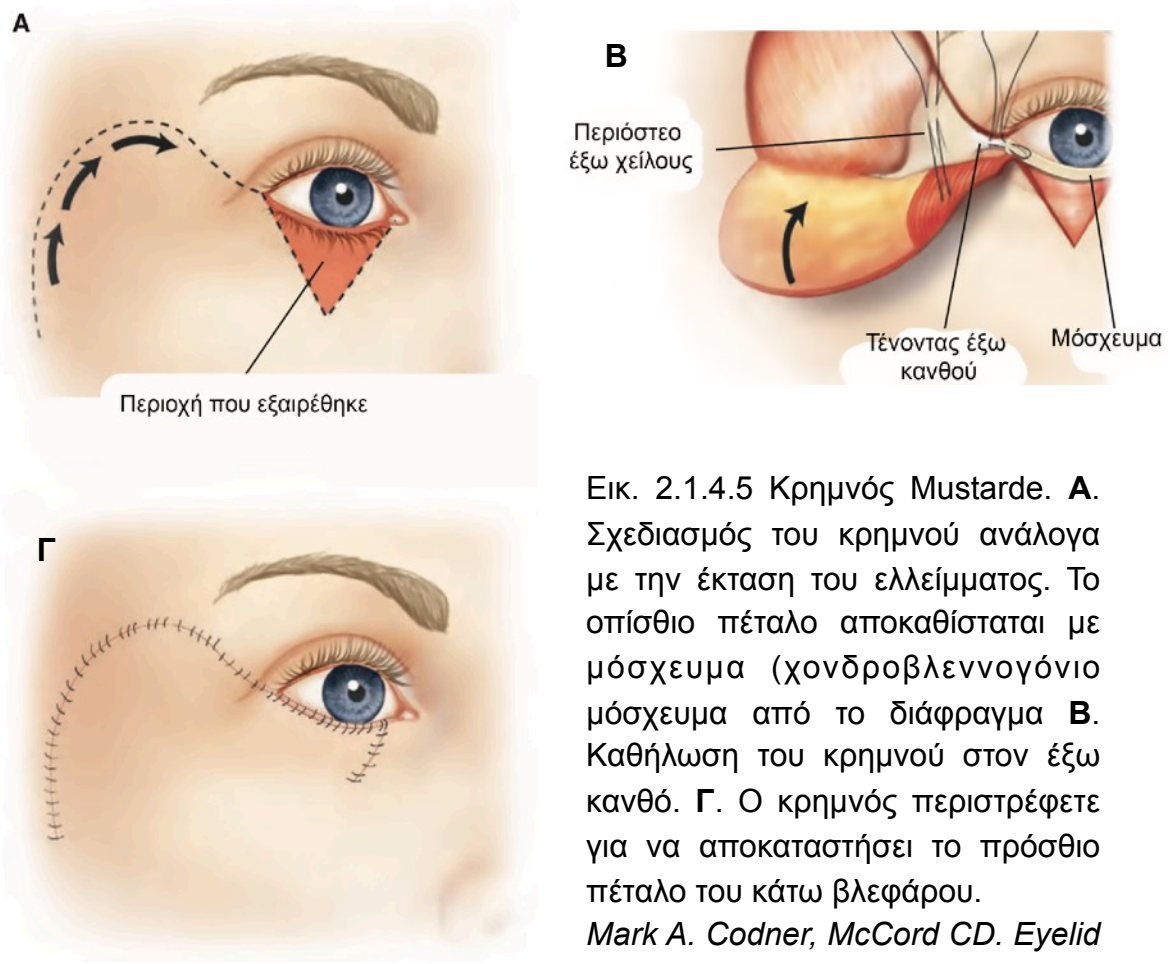

Εικ. 2.1.4.5 Κρημνός Mustarde. **Α**. Σχεδιασμός του κρημνού ανάλογα με την έκταση του ελλείμματος. Το οπίσθιο πέταλο αποκαθίσταται με μόσχευμα (χονδροβλεννογόνιο μόσχευμα από το διάφραγμα **Β**. Καθήλωση του κρημνού στον έξω κανθό. **Γ**. Ο κρημνός περιστρέφετε για να αποκαταστήσει το πρόσθιο πέταλο του κάτω βλεφάρου.
Mark A. Codner, McCord CD. Eyelid & Periorbital Surgery. 2nd Edition ed: Thieme Medical Publishers, Inc; 2016.

Ολοκληρώνοντας την αποκατάσταση του κάτω βλεφάρου, αναφέρουμε επίσης τοπικούς περιοχικούς κρημνούς που μπορούν να χρησιμοποιηθούν. όπως είναι ο κρημνός Fricke, ο Imre, και ο ρινοπαρειακός. Οι κρημνοί αυτοί αποκαθιστούν το πρόσθιο πέταλο. (Εικ. 2.1.4.6-7-8)

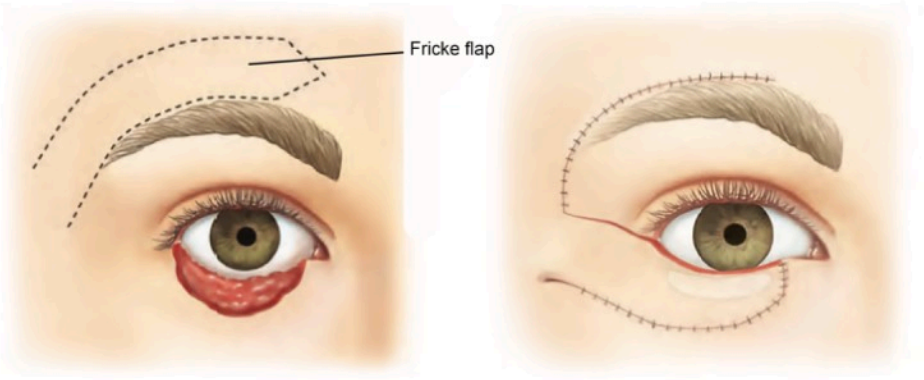

Εικ. 2.1.4.6. Κρημνός fricke. Ο κρημνός λαμβάνεται από το υπερόφρυο τόξο και αποκαθιστά ελλείμματα του πρόσθιου πετάλου. Πρόκειται για έναν μεταθετό κρημνό
Mark A. Codner, McCord CD. Eyelid & Periorbital Surgery. 2nd Edition ed: Thieme Medical Publishers, Inc; 2016.

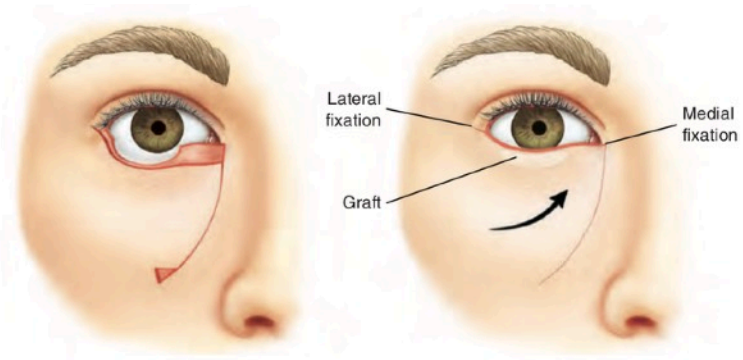

Εικ.2.1.4.7 Κρημνός Imre. Μια ακόμη εναλλακτική πρόταση για την αποκατάσταση του πρόσθιου πετάλου αποτελεί ο περιστροφικός κρημνός του Imre. Αποτελεί δερμοπεριτονιακό κρημνό ο οποίος απαιτεί αρκετά μεγάλη παρασκευή, προκειμένου να κινητοποιηθεί και να καθηλωθεί στην περιοχή του έσω κανθού.
Mark A. Codner, McCord CD. Eyelid & Periorbital Surgery. 2nd Edition ed: Thieme Medical Publishers, Inc; 2016.

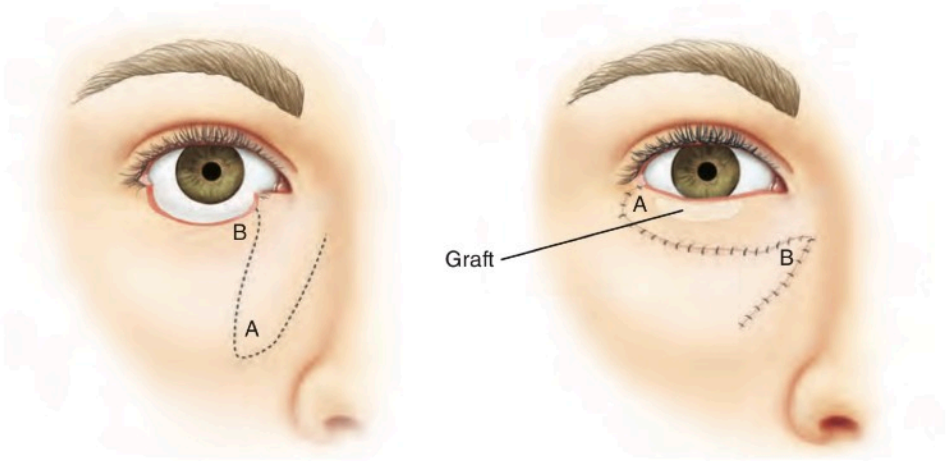

Εικ. 2.1.4.8 Ο ρινοπαρειακός κρημνός συχνά αποτελεί μια καλή εναλλακτική για την αποκατάσταση του κάτω βλεφάρου. Κατά κύριο λόγο βασίζεται στον έσω κανθό και απαιτεί υποσκαφή για την κινητοποίηση του κρημνού καθώς και της ζυγωματικής περιοχής.

Mark A. Codner, McCord CD. Eyelid & Periorbital Surgery. 2nd Edition ed: Thieme Medical Publishers, Inc; 2016.

2.1.5. Αποκατάσταση της περιοχής του έσω και έξω κανθού.

Όπως περιγράφηκε σε προηγούμενο κεφάλαιο, η περιοχή του έσω κανθού αποτελεί μια ιδιαίτερη ανατομική δομή, με πολύπλοκη ανατομία. Η ύπαρξη επίσης των δακρυϊκών σωληναρίων καθιστά την αποκατάσταση της αποχέτευσης των δακρύων μια πρόκληση. Σε περίπτωση αποκόλλησης του έσω κανθού από την κατάφυση του στις δακρυϊκές ακρολοφίες θα πρέπει να γίνει καθήλωση εκ νέου στην οπίσθια δακρυϊκή ακρολοφία. Με αυτόν τον τρόπο εξασφαλίζεται η κυρτότητα του βλεφάρου ακολουθώντας την καμπυλότητα του βολβού. Η καθήλωση μπορεί να γίνει με διάφορους τρόπους, είτε με καθήλωση στο περιόστεο είτε με τη διάνοιξη οπών στο οστό.

Η αντιμετώπιση ελλειμμάτων της περιοχής του έξω κανθού αποτελεί μια πιο εύκολη διαδικασία καθώς δεν υπάρχει η ιδιαιτερότητα της ύπαρξης των δακρυϊκών σωληναρίων, παραταυτα και αυτή η περιοχή χρήζει ιδιαίτερης προσοχής. Οι τεχνικές στήριξης του έξω κανθού διακρίνονται στη κανθοπηξία και στην κανθοπλαστική. Στην κανθοπηξία γίνεται αναδίπλωση και σύσφιξη του τένοντα, ενώ η κανθοπλαστική ενδείκνυται στην περίπτωση όπου ο τένοντας του έξω κανθού είναι πολύ χαλαρός, και μια απλή αναδίπλωση δεν αρκεί για να τον αποκαταστήσει. Η καθήλωση γίνεται με τη χρήση μόνιμου ράμματος , είτε στο περιόστεο είτε, μετά το άνοιγμα οπών, στο οστό στην έσω επιφάνεια του έξω κογχικού χείλους

Τα ελλείμματα της περιοχής του έσω κανθού προσεγγίζονται με ποικίλους τρόπους. Μπορεί να χρησιμοποιηθεί είτε ένα ολικού πάχους μόσχευμα, είτε κάποιου είδους δερματικός κρημνός, από την περιοχή του μετώπου ή της παρειάς. Ιδιαίτερη θέση έχει ο κρημνός του μεσόφρυου και ο ρινοπαρειακός κρημνός. Μεγαλύτερα ελλείμματα μπορεί να απαιτούν τη χρήση περισσότερων του ενός κρημνών, προκειμένου να αποκατασταθεί η περιοχή του έσω κανθού με τον καλύτερο δυνατό τρόπο. (226)

Λόγω της ανατομικής εντόπισης του έξω κανθού η αντιμετώπιση των ελλειμμάτων της περιοχής προσφέρει μεγαλύτερη ποικιλία τεχνικών. Ακολουθώντας την επανορθωτική κλίμακα, μπορούμε να επιλέξουμε από το απλό δερματικό μόσχευμα, ένα κρημνό από την παρειά, από την κροταφική περιοχή ή μια απλή Z πλαστική.

2.1.6. Αποκατάσταση ελλειμμάτων άνω και κάτω βλεφάρου.

Η ταυτόχρονη αποκατάσταση τόσο του άνω όσο και του κάτω βλεφάρου αποτελεί μια ιδιαίτερα απαιτητική διαδικασία, για τον πλαστικό χειρουργό, ο οποίος θα κληθεί να την αντιμετωπίσει.

Οι πιο συχνές αιτίες που αφορούν σε ελλείμματα τόσο του άνω όσο και του κάτω βλεφάρου είναι τα εγκαύματα της περιοχής του προσώπου και η εκτομή όγκων. (201-204, 227)

Οι περισσότερες τεχνικές οι οποίες έχουν περιγραφεί αφορούν τη χρήση ελεύθερων κρημνών, οι οποίοι μεταφέρονται στην περιοχή του ελλείμματος και μετά την αναστόμωση των αγγείων στα αγγεία της περιοχής διαμορφώνονται για να σχηματίσουν, τα νεο-βλέφαρα. Οι επεμβάσεις αυτές είναι πολύωρες, με περισσότερα του ενός στάδια και απαιτούν την ύπαρξη εξειδικευμένης ομάδας μικροχειρουργικής με μεγάλη εμπειρία στην παρασκευή κρημνών. Η σημασία της σωστής αποκατάστασης είναι ιδιαίτερα σημαντική στην περίπτωση όπου έχουμε και λειτουργικό οφθαλμό.

Οι βιβλιογραφικές αναφορές που αφορούν στην αντιμετώπιση τέτοιου είδους περιπτώσεων είναι ελάχιστες. Οι πιο συχνά χρησιμοποιούμενοι ελεύθεροι κρημνοί που έχουν περιγραφεί είναι ο προσθιοπίσθιος κρημνός του μηρού (ALT: Anterolateral Thigh Flap) (202), το πρώτο μεσοδακτύλιο διάστημα το οποίο μπορεί να περιέχει και αισθητικό κλάδο(201, 203), ο κερκιδικός κρημνός του αντιβραχίου (227), και ο ραχιαίος κρημνός του άκρου ποδός.(228)

Σε κάποιες περιπτώσεις έχουν χρησιμοποιηθεί ο μετωπιαίος κρημνός μετά την διάταση του με χρήση διατατήρων ιστών(229) και η επιπολής κροταφική περιτονία.

Σε όλες τις παραπάνω περιπτώσεις οι κρημνοί χρησιμοποιούνται για την αποκατάσταση του προσθίου πετάλου των βλεφάρων, ενώ για το οπίσθιο πέταλο χρησιμοποιούνται τα μοσχεύματα τα οποία έχουν προαναφερθεί.

Μια καλή εναλλακτική πρόταση στα παραπάνω αποτελεί ο κρημνός της επιπολής περιτονίας, ο οποίος λόγω της εγγύτητας στην περιοχή και της ιδιαίτερης αγγειακής ανατομίας που διαθέτει μπορεί να χρησιμοποιηθεί για την αποκατάσταση ταυτόχρονων ελλειμμάτων του άνω και του κάτω βλεφάρου. (230)

2.1.7. Ο κρημνός της επιπολής κροταφικής περιτονίας (Temporoparietal Fascial Flap, TPF)

Ο κρημνός της επιπολής κροταφικής περιτονίας αποτελεί τον λεπτότερο και πιο εύπλαστο κρημνό του ανθρωπίνου σώματος. Αποτελεί έναν από του πιο χρήσιμους κρημνούς, είτε ως μισχωτός για την κάλυψη ελλειμμάτων του ωτός και της ρινός, είτε ως ελεύθερος για την κάλυψη ελλειμμάτων της περιοχής της άκρας χείρας, όπου απαιτούνται λεπτοί κρημνοί. Η πρώτη περιγραφή του κρημνού έγινε από τους Monks & Browns που τον χρησιμοποίησαν για την αποκατάσταση ελλειμμάτων των βλεφάρων και του ωτός (231, 232). Ο Harii ήταν ο πρώτος που περιέγραψε τον κρημνό ως ελεύθερο για την μεταμόσχευση τριχωτού της κεφαλής. (233). Εντούτοις ο Smith ήταν ο πρώτος που περιέγραψε τον κρημνό της επιπολής κροταφικής περιτονίας ως ελεύθερο αγγειούμενο κρημνό με μικροαγγειακή αναστόμωση. (234)

Η TPF αποτελεί την προς τα άνω επέκταση του SMAS και εντοπίζεται στον κροταφικό βόθρο που ορίζεται από το άνω όριο του ζυγωματικού, την μαστοειδική ακρολοφία και τις άνω και κάτω κροταφικές γραμμές. Η επιπολής κροταφική περιτονία συνεχίζει προς τα άνω στην επικράνιο απονεύρωση (galea aponeurotica). Το έδαφος του κροταφικού βόθρου σχηματίζεται από το κροταφικό, το βρεγματικό, το μετωπιαίο οστό καθώς και από τη μείζονα πτέρυγα

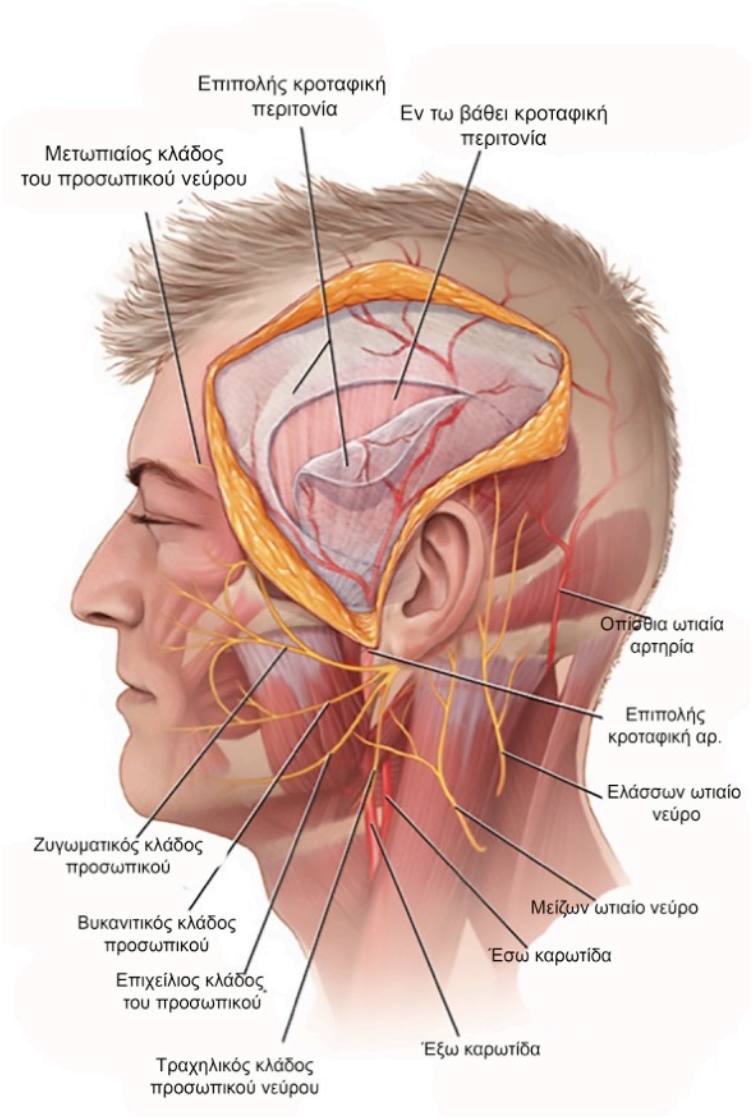

Εικ.2.1.7.1: Κρημνός της επιπολής κροταφικής περιτονίας (Temporoparietal Fascial Flap, TPF) Fu-Chan Wei M, FACS, , Samir Mardini M. *Flaps and Reconstructive Surgery.* 2nd ed: Elsevier Inc.; 2017.

του σφηνοειδούς. Το σημείο ένωσης των παραπάνω οστών αποτελεί το πτέριον, το οποίο αποτελεί ευένδοτο σημείο του κρανίου. Μεταξύ της επιπολής κροταφικής περιτονίας και της εν τω βάθει κροταφικής, υπάρχει χαλαρός συνδετικός ιστός η λεγόμενη ανώνυμη περιτονία. (235) (Εικ. 2.1.7.1 -2.1.7.2)

Ο κρημνός TPF αποτελεί τύπου Α δερμοπεριτονιακό κρημνό με επικρατούσα αρτηρία την επιπολής κροταφική αρτηρία, το μήκος της οποίας κυμαίνεται από 2,5 έως 5 cm (μ.ο: 3,4) και μέση διάμετρο 2,2 mm (1,8-2,7 mm). Σε ανατομική μελέτη του οι Park et al διαπίστωσαν ότι το 88,2% των περιστατικών αιματώνονται από την επιπολής κροταφική αρτηρία, το 8,6 από την οπίσθια ωτιαία και το 3,2% από την ινιακή αρτηρία. (236) Η επιπολής κροταφική αρτηρία εισέρχεται στην TPF πάνω από το ζυγωματικό τόξο και στο 80% των περιπτώσεων διχάζεται σε δύο κλάδους έναν πρόσθιο (μετωπιαίο) και έναν οπίσθιο (βρεγματικό).

Η φλεβική αποχέτευση του κρημνού είναι κατά κύριο λόγο από την επιπολής κροταφική φλέβα μήκους 3,4 cm και διαμέτρου 2,5 mm. Η επιπολής κροταφική φλέβα συνήθως βρίσκεται μπροστά και πάνω από την αρτηρία.

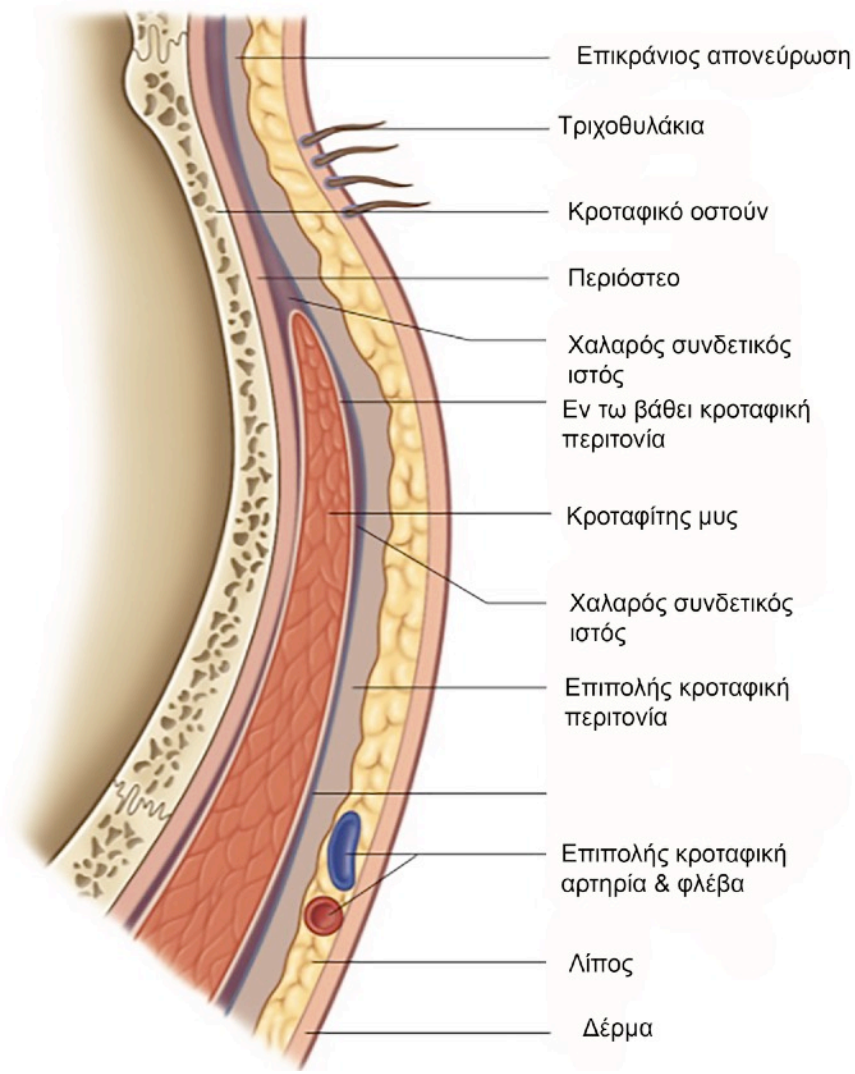

Εικ. 2.1.7.2: Μετωπιαία τομή στο επίπεδο του κροταφικού βόθρου. Τα αγγεία βρίσκονται εντός ή ακριβώς πάνω από την επιπολής κροταφική περιτονία. Fu-Chan Wei M, FACS, , Samir Mardini M. *Flaps and Reconstructive Surgery.* 2nd ed: Elsevier Inc.; 2017.

Σημαντικό είναι να γνωρίζουμε την νεύρωση του κρημνού καθώς ο TPF μπορεί να χρησιμοποιηθεί ως νευρούμενος κρημνός. Συγκεκριμένα λαμβάνει νεύρωση από το ωτοκροταφικό νεύρο (κλάδο του τρίδυμου) το οποίο πορεύεται πίσω από τον κόνδυλο της κάτω γνάθου και στο επίπεδο του τράγου βρίσκεται εν τω βάθει της επιπολής κροταφικής περιτονίας. Στη συνέχεια αλλάζει επίπεδο και κινείται επιφανειακά της αρτηρίας πάνω από το ζυγωματικό τόξο. Κατά την παρασκευή του κρημνού το νεύρο βρίσκεται πίσω από τα αγγεία και πάνω από την TPF για να νευρώσει τη βρεγματική περιοχή του κρανίου. (237, 238) Κατά την ανάσπαση του κρημνού ιδιαίτερη προσοχή δίδεται στην αποφυγή τραυματισμού του μετωπιαίου κλάδου του προσωπικού νεύρου, ο οποίος πορεύεται εν τω βάθει της περιτονίας. (Εικ. 2.1.7.3)

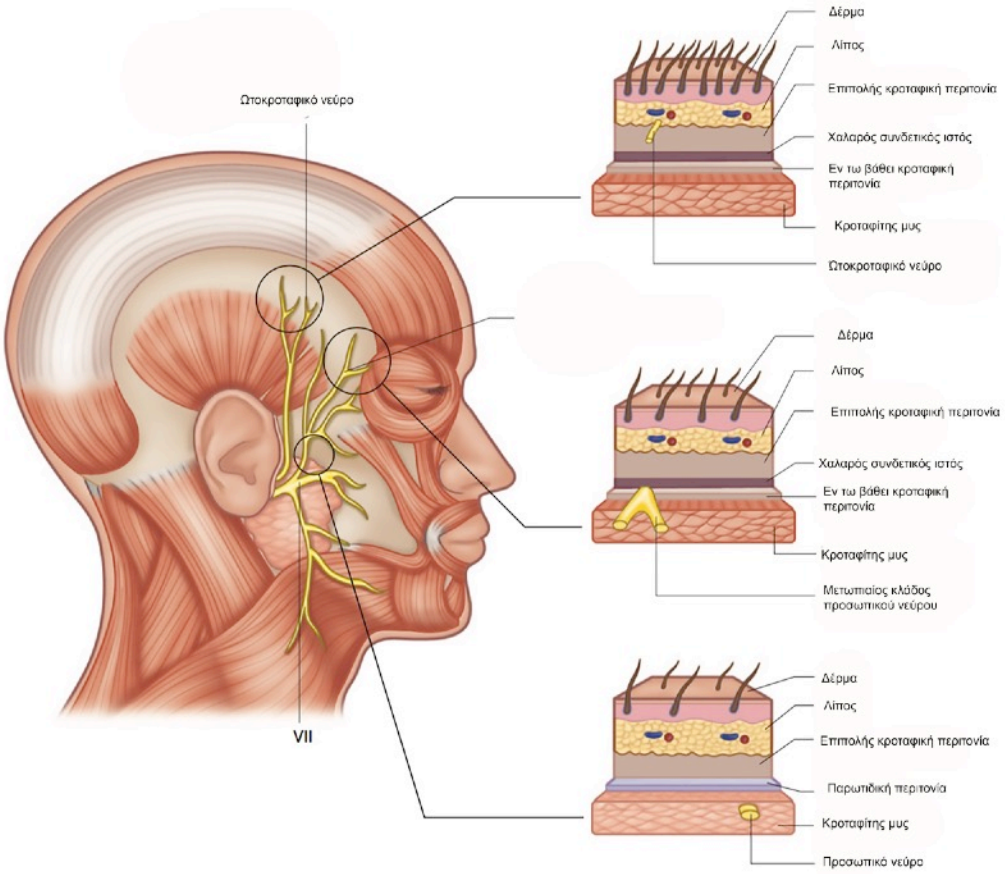

Εικ. 2.1.7.3. Εντόπιση του ωτοκροταφικού νεύρου και του μετωπιαίου κλάδου του προσωπικού νεύρου σε διάφορα σημεία σε σχέση με την επιπολής κροταφική περιτονία. Fu-Chan Wei M, FACS, , Samir Mardini M. *Flaps and Reconstructive Surgery.* 2nd ed: Elsevier Inc.; 2017.

Η παρασκευή του κρημνού αρχίζει από την προωτιαία περιοχή έμπροσθεν του τράγου ακολουθώντας τομή face lift και συνεχίζει προς τα άνω σε σχήμα Y ή T. Στην προωτιαία περιοχή ο χειρουργός μπορεί να εκτιμήσει την διάμετρο της επιπολής

κροταφικής αρτηρίας και φλέβας και επομένως τη καταλληλότητα αυτών για την ανάσπαση του κρημνού. Η παρασκευή του κρημνού είναι εύκολη στο κατώτερο σημείο του, ενώ γίνεται εργώδης προχωρώντας προς τα πάνω, λόγω των ινωδών διαφραγμάτων και των διατιτραινουσών αγγείων της επιπολής κροταφικής αρτηρίας προς το δέρμα. Προσοχή θα πρέπει να δίδεται στην αποφυγή καταστροφής των τριχοθυλακίων για την πρόληψη μετεγχειρητικής αλωπεκίας. Η πρόσθια παρασκευή δεν επεκτείνεται πέραν του μετωπιαίου κλάδου της αρτηρίας. Προσοχή πρέπει να δίνεται στην αποφυγή τραυματισμού του μετωπιαίου κλάδου του προσωπικού νεύρου.

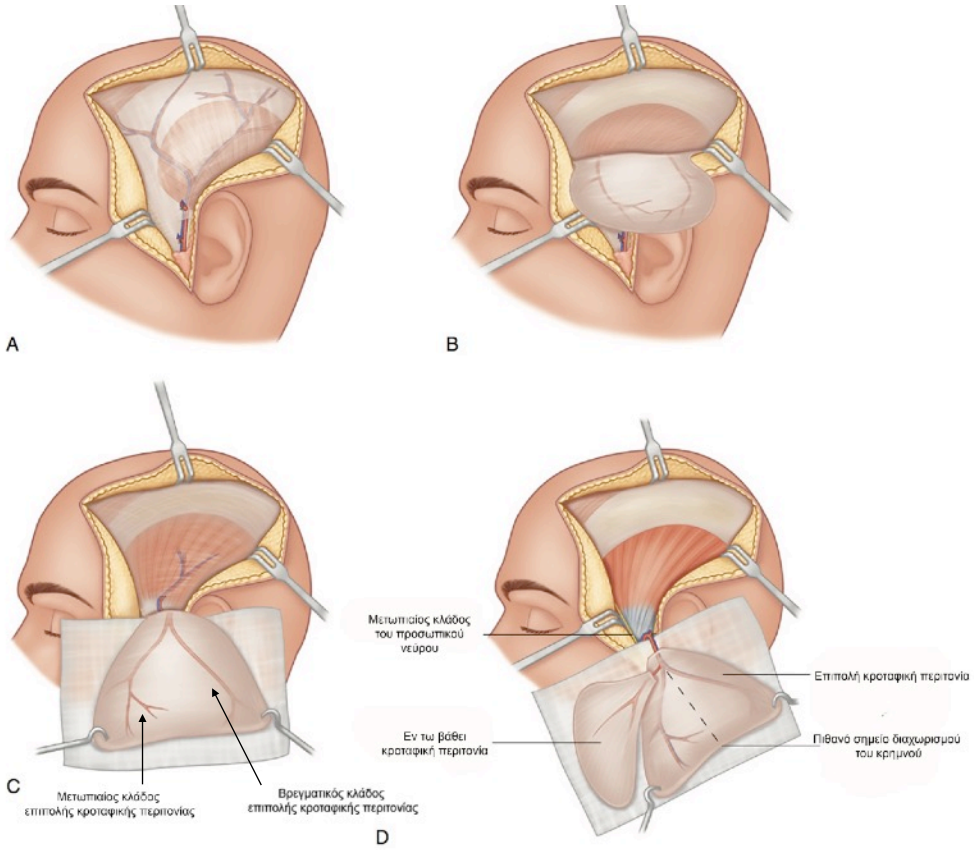

Εικ. 2.1.7.4. Τεχνική παρασκευής του κρημνού της επιπολής κροταφικής περιτονίας. A: Αναγνώριση των αγγείων του κρημνού
B: Ανάσπαση του κρημνού
C: Αναγνώριση των κλάδων της επιπολής κροταφικής περιτονίας.
D: Ο κρημνός μπορεί να γίνει χιμαιρικός εφόσον απαιτείται συμπεριλαμβάνοντας την μέση κροταφική αρτηρία και φλέβα στην παρασκευή μας.
Fu-Chan Wei M, FACS, , Samir Mardini M. *Flaps and Reconstructive Suraerv.* 2nd ed: Elsevier Inc.: 2017

Εν συνεχεία η επιπολής κροταφική περιτονία διαχωρίζεται στο άνω όριο της και ανασπάται στηριζόμενη στα αγγεία της. Σε περίπτωση που απαιτείται η TPF μπορεί να διαχωριστεί με βάση το μετωπιαίο και βρεγματικό κλάδο της επιπολής κροταφικής περιτονίας. (Εικ. 2.1.7.4)

2.2. Παρουσίαση περιστατικού.

Παρουσιάζουμε την περίπτωση ενός άντρα 55 ετών με παραμελημένο βασικοκυτταρικό καρκίνωμα από οκταετίας στο δεξιό άνω και κάτω βλέφαρο, με λειτουργικό οφθαλμό και οπτική οξύτητα 10/10 (Εικ. 2.2.1). Η ογκολογική εκτομή περιελάμβανε το μισό άνω βλέφαρο και όλο το κάτω βλέφαρο, προκειμένου να εξασφαλίσουμε ελεύθερα όρια εκτομής. Δημιουργήθηκε συνεπώς ένα αρκετά μεγάλο βλεφαρικό έλλειμμα ολικού πάχους. (Εικ. 2.2.2 Α, Β)

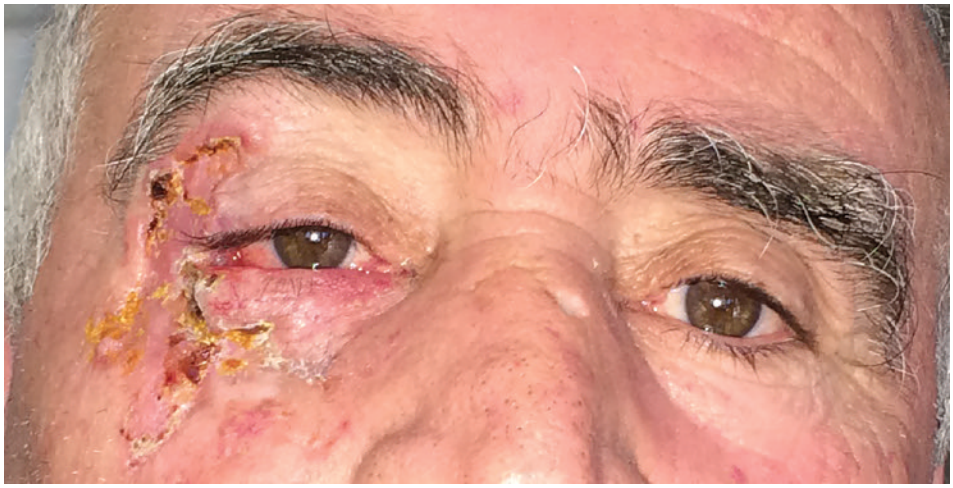

Εικ. 2.2.1: Ασθενής 55 ετών με βασικοκυτταρικό καρκίνωμα στο ΔΕ άνω και κάτω βλέφαρο

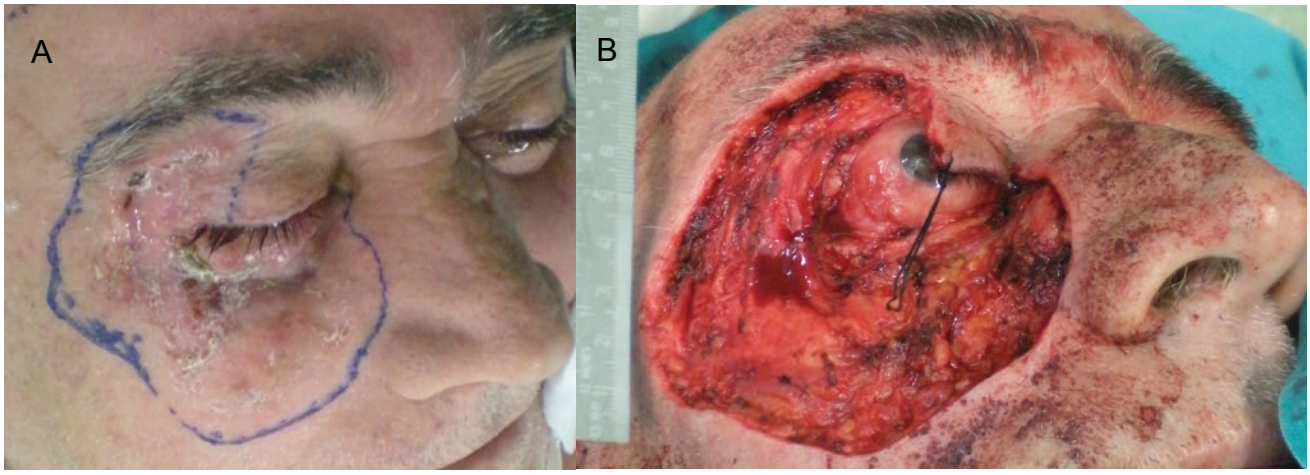

Εικ. 2.2.2: Α: Προεγχειρητικός σχεδιασμός ορίων εκτομής. Β: Το έλλειμμα που προέκυψε μετά την ογκολογική εκτομή

Η ιδιαίτερη ανατομία των βλεφάρων απαίτησε έναν κρημνό μεγάλου μεγέθους και αρκετά λεπτό. Η επιπολής κροταφική περιτονία αποτελεί μια εξαιρετική επιλογή λόγω των παραπάνω χαρακτηριστικών της καθώς και της εγγύτητάς της στην περιοχή. Παράλληλα

προσέφερε ένα καλά αγγειούμενο υπόστρωμα για την αποκατάσταση του προσθίου και οπισθίου πετάλου των βλεφάρων, παρέχοντας ταυτόχρονα το υπόστρωμα για την πρόσληψη των μοσχευμάτων. Η παρασκευή του κρημνού έγινε κατά τον τρόπο που περιγράφηκε παραπάνω. (Εικ. 2.2.3)

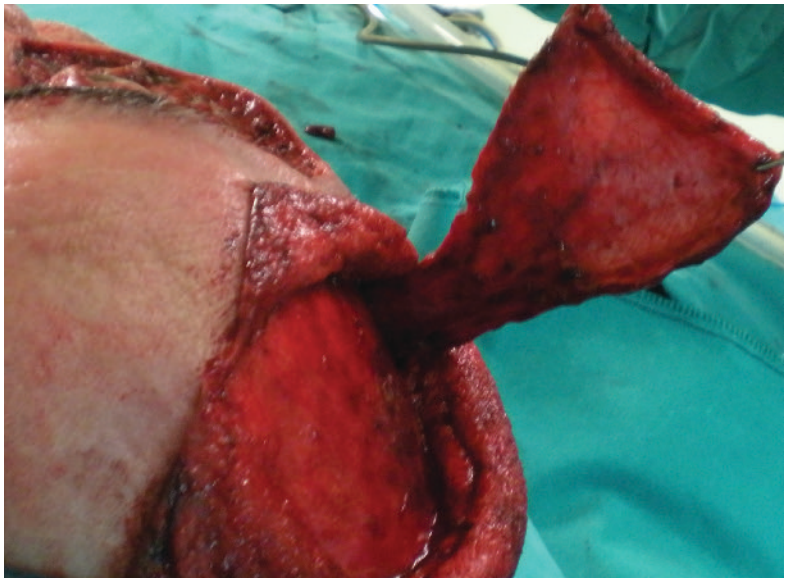

Εικ. 2.2.3: Η επιπολής κροταφική περιτονία μετά την ανάσπαση της

Για την ανάγκη της αποκατάστασης τόσο του άνω όσο και του κάτω βλεφάρου ο κρημνός της επιπολής κροταφικής περιτονίας διαχωρίστηκε σε δύο τμήματα, άνω και κάτω, κατά μήκος της πορείας του μετωπιαίου και βρεγματικού κλάδου της επιπολής κροταφικής περιτονίας. Το πρόσθιο τμήμα αποκατέστησε το κάτω βλέφαρο ενώ το οπίσθιο το άνω. (Εικ. 2.2.4)

Εικ. 2.2.4: Η επιπολής κροταφική περιτονία διαχωρίζεται σε δύο τμήματα ενδιάμεσα του πρόσθιου (μετωπιαίου) και οπίσθιου (βρεγματικού) κλάδου της επιπολής κροταφικής αρτηρίας.

Για την αποκατάσταση του οπισθίου πετάλου του κάτω βλεφάρου χρησιμοποιήθηκε χονδροβλεννογόνιο μόσχευμα από το ρινικό διάφραγμα του ασθενούς, το οποίο συνερράφη στον κρημνό με 6-0 ράμμα μακράς απορρόφησης. Η στήριξη του κρημνού στην περιοχή του έσω κανθού έγινε στην οπίσθια δακρυϊκή ακρολοφία μετά από την διάνοιξη οπών και συνερράφη με μη απορροφήσιμο ράμμα 4-0. Το οπίσθιο τμήμα του κρημνού συνερράφη με το υπόλοιπο άνω βλέφαρο. (Εικ. 2.2.5 Α, Β)

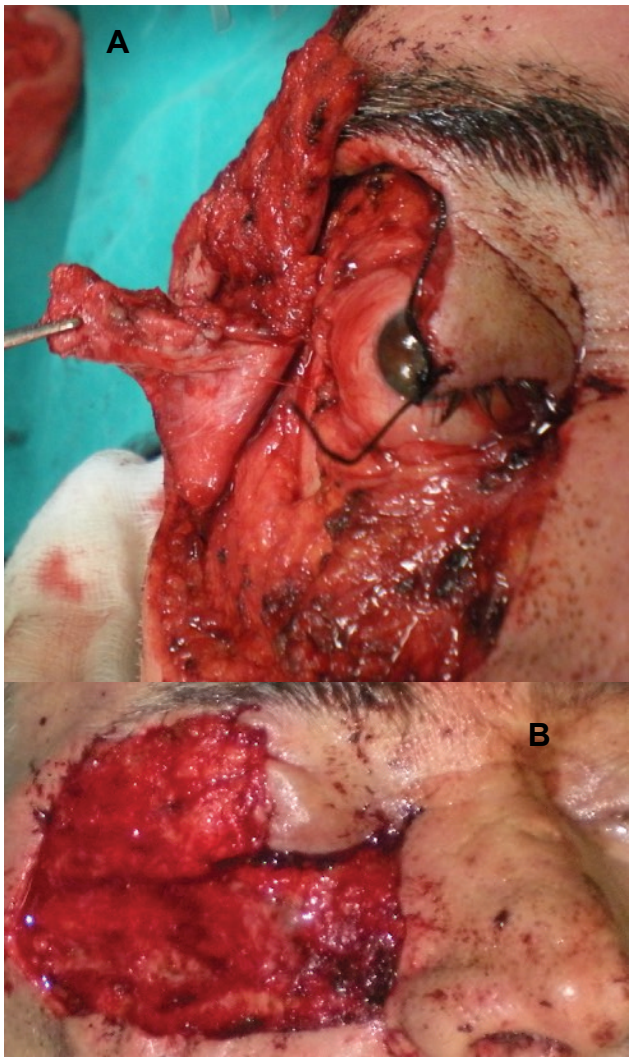

Εικ. 2.2.5: Α. Χονδροβλεννογόνιο μόσχευμα στο τμήμα του κρημνού για την αποκατάσταση του κάτω βλεφάρου.
Β. Μετά την τοποθέτηση του κρημνού και την καθήλωσή του στην περιοχή του έσω κανθού

Για την κάλυψη του κρημνού χρησιμοποιήθηκε δερματικό μόσχευμα ολικού πάχους, για την πρόληψη τυχόν ρίκνωσης και δημιουργία εκτροπίου. Η όλη μετεγχειρητική πορεία του ασθενούς ήταν χωρίς επιπλοκές εκτός από μικρή επιδερμόλυση, η οποία επουλώθηκε κατά δεύτερο σκοπό. (Εικ. 2.2.6)

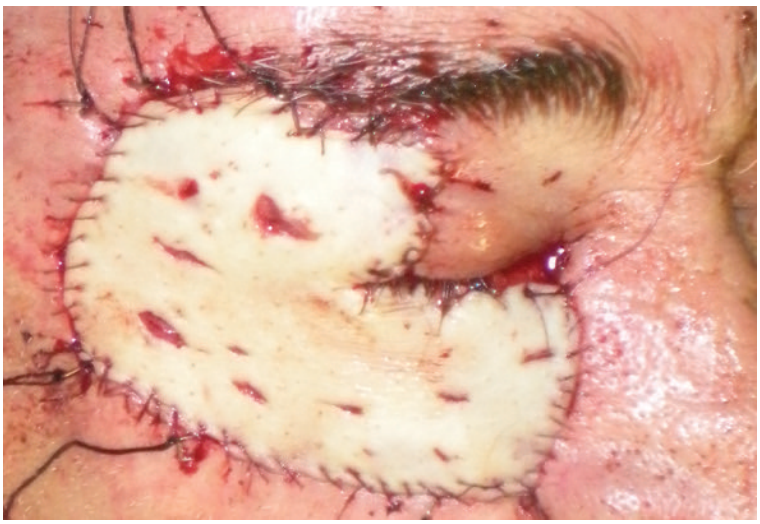

Εικ. 2.2.6: Το άμεσο μετεγχειρητικό αποτέλεσμα μετά και την τοποθέτηση του δερματικού μοσχεύματος

Μετά την πάροδο ενός έτους δεν παρουσιάστηκαν όψιμες επιπλοκές και η οπτική οξύτητα ήταν ίδια με την προεγχειρητική. Πρέπει να σημειωθεί ότι μετεγχειρητικά υπάρχει βλεφαρόπτωση του δεξιού άνω βλεφάρου. Παρά τη σύσταση των ιατρών για διόρθωση της βλεφαρόπτωσης με χρήση πλατείας περιτονίας, ο ασθενής αρνήθηκε περαιτέρω χειρουργική αποκατάσταση καθώς δήλωσε ικανοποιημένος από το μετεγχειρητικό αποτέλεσμα (Εικ. 2.2.7).

Εικ. 2.2.7: Μετεγχειρητικό αποτέλεσμα μετά από πάροδο ενός έτους. Παρατηρείται βλεφαρόπτωση του δεξιού άνω βλεφάρου.

2.3. Συζήτηση - Συμπεράσματα.

Στην βιβλιογραφία υπάρχουν μόνο μερικές αναφορές ταυτόχρονης αποκατάστασης άνω και του κάτω βλεφάρου, κυρίως με ελεύθερη μεταφορά κρημνών, σε περιπτώσεις εγκαυμάτων. (201-203, 227, 228) Οι Bertrand et al περιέγραψαν την ταυτόχρονη αποκατάσταση του άνω και κάτω βλεφάρου σε τέσσερα στάδια, με την χρήση του μετωπιαίου κρημνού σε δύο περιπτώσεις ασθενών. (204) Αντίστοιχα οι Lesavoy and Kohan ανακοίνωσαν την αποκατάσταση των βλεφάρων πάλι με το μετωπιαίο κρημνό μετά από τη προδιαστολή σε τρία στάδια και αρκετά μετεγχειρητικά χειρουργεία για τη λέπτυνση του κρημνού (229). Η χρήση της κροταφικής περιτονίας για την αποκατάσταση των βλεφάρων έχει περιγραφεί σε δύο προηγούμενες περιπτώσεις (239, 240), ενώ σε μια μόνο αναφορά έχει χρησιμοποιηθεί η TPF για τη λειτουργική αποκατάσταση των βλεφάρων, του οφρύος και της δακρυϊκής συσκευής, σε ένα στάδιο. (239)

Λόγω της εγγύτητας στην περιοχή των βλεφάρων, η επιπολής κροταφική περιτονία αποτελεί μια πολύ καλή εναλλακτική λύση στην αποκατάσταση μεγάλων ελλειμμάτων συγκριτικά με τους ελεύθερους κρημνούς, που αποτελούν πιο απαιτητικό χειρουργείο τόσο από πλευράς χειρουργού όσο και ασθενούς. Επίσης η επιπολής κροταφική περιτονία προσφέρει τη δυνατότητα αποκατάστασης σε ένα μόνο στάδιο, χωρίς να εμποδίζεται όραση. Επίσης λόγω της πολύ λεπτής δομής της η κροταφική περιτονία δεν απαιτεί συνήθως χειρουργικές επεμβάσεις για τη λέπτυνση του κρημνού.

Περίληψη

Ελληνικά

Η ταυτόχρονη αποκατάσταση τόσο του άνω όσο και του κάτω βλεφάρου, με διατήρηση της λειτουργικότητας αυτών, αποτελεί ένα δύσκολο εγχείρημα. Τέτοιου είδους περιστατικά αφορούν κυρίως τραυματισμούς μετά από εγκαύματα ή αφαίρεση όγκων. Παρουσιάζουμε την περίπτωση ενός άντρα 55 ετών, με παραμελημένο βασικοκυτταρικό καρκίνωμα που επεκτείνεται και στα δύο βλέφαρα του δέξιου οφθαλμού, με λειτουργικό οφθαλμό και οπτική οξύτητα 10/10. Η ογκολογική εκτομή περιελάμβανε το μισό άνω βλέφαρο και ολόκληρο το κάτω. Προκειμένου να αποκατασταθεί το έλλειμμα χρησιμοποιήθηκε ο κρημνός της κροταφικής περιτονίας, αφού πρώτα διαχωρίστηκε κατά μήκος της διακλάδωσης της επιπολής κροταφικής περιτονίας στο μετωπιαίο και βρεγματικό κλάδο. Για την αποκατάσταση του οπισθίου πετάλου χρησιμοποιήθηκε σύνθετο μόσχευμα από το ρινικό διάφραγμα, το οποίο συνερράφη στο κάτω τμήμα της περιτονίας, που έρχεται σε επαφή με το βολβό. Το πρόσθιο πέταλο των βλεφάρων αποκαταστάθηκε με τη χρήση ολικού πάχους μοσχεύματος. Το μετεγχειρητικό αποτέλεσμα ένα χρόνο μετά ήταν ικανοποιητικά τόσο για το ασθενή όσο και για τους θεράποντες, εκτός από τη μειωμένη κινητικότητα του άνω βλεφάρου. Η προτεινόμενη μέθοδος αποτελεί μια καλή εναλλακτική μέθοδο για την αποκατάσταση ελλειμμάτων των βλεφάρων.

Abstract

Reconstruction of eyelid defects presents a difficult task for plastic surgeons, especially when the full-thickness defects of both the upper and lower eyelids must be reconstructed. We present a case of a 55-year-old man with neglected basal cell carcinoma of both the upper and lower eyelids in the right eye. After oncological resection, defects were encountered in the total lower eyelid and half of the upper eyelid. The temporoparietal fascia flap was used for the reconstruction of both the upper and lower eyelids after an incision between the frontal and parietal branches of the temporal artery. A composite graft from the nasal septum was sutured to the temporoparietal fascia and was used to reconstruct the posterior lamella, while the anterior one was reconstructed with a full-thickness skin graft. Postoperative aesthetic results were good, except for reduced upper eyelid motion. The described method offers an efficient, effective alternative for eyelid reconstruction.

Bibliography

1. Andersen H, Ehlers N, Matthiessen ME. Histochemistry and development of the human eyelids. Acta Ophthalmol (Copenh). 1965;43(5):642-68.
2. Pearson AA. The development of the eyelids. Part I. External features. J Anat. 1980;130(Pt 1):33-42.
3. Sevel D. A reappraisal of the development of the eyelids. Eye (Lond). 1988;2 (Pt 2): 123-9.
4. Barishak YR. Embryology of the eye and its adnexae. Dev Ophthalmol. 1992;24:1-142.
5. Tawfik HA, Abdulhafez MH, Fouad YA, Dutton JJ. Embryologic and Fetal Development of the Human Eyelid. Ophthalmic Plast Reconstr Surg. 2016;32(6):407-14.
6. Byun TH, Kim JT, Park HW, Kim WK. Timetable for upper eyelid development in staged human embryos and fetuses. Anat Rec (Hoboken). 2011;294(5):789-96.
7. Findlater GS, McDougall RD, Kaufman MH. Eyelid development, fusion and subsequent reopening in the mouse. J Anat. 1993;183 (Pt 1):121-9.
8. Martin P, Parkhurst SM. Parallels between tissue repair and embryo morphogenesis. Development. 2004;131(13):3021-34.
9. Shirakata Y, Kimura R, Nanba D, Iwamoto R, Tokumaru S, Morimoto C, et al. Heparin-binding EGF-like growth factor accelerates keratinocyte migration and skin wound healing. J Cell Sci. 2005;118(Pt 11):2363-70.
10. Tao H, Ono K, Kurose H, Noji S, Ohuchi H. Exogenous FGF10 can rescue an eye-open at birth phenotype of Fgf10-null mice by activating activin and TGFalpha-EGFR signaling. Dev Growth Differ. 2006;48(5):339-46.
11. Yu Z, Bhandari A, Mannik J, Pham T, Xu X, Andersen B. Grainyhead-like factor Get1/Grhl3 regulates formation of the epidermal leading edge during eyelid closure. Dev Biol. 2008;319(1):56-67.
12. Ohuchi H. Wakayama Symposium: Epithelial-mesenchymal interactions in eyelid development. Ocul Surf. 2012;10(4):212-6.
13. Harris MJ, Juriloff DM. Eyelid development and fusion induced by cortisone treatment in mutant, lidgap-Miller, foetal mice. A scanning electron microscope study. J Embryol Exp Morphol. 1986;91:1-18.

14. Tao H, Shimizu M, Kusumoto R, Ono K, Noji S, Ohuchi H. A dual role of FGF10 in proliferation and coordinated migration of epithelial leading edge cells during mouse eyelid development. Development. 2005;132(14):3217-30.

15. Sevel D. The origins and insertions of the extraocular muscles: development, histologic features, and clinical significance. Trans Am Ophthalmol Soc. 1986;84:488-526.

16. Jones LT. Epiphora. II. Its relation to the anatomic structures and surgery of the medial canthal region. Am J Ophthalmol. 1957;43(2):203-12.

17. Jones LT. The anatomy of the lower eyelid and its relation to the cause and cure of entropion. Am J Ophthalmol. 1960;49:29-36.

18. Jones LT. The Anatomy of the Upper Eyelid and Its Relation to Ptosis Surgery. Am J Ophthalmol. 1964;57:943-59.

19. Jones LT. A new concept of the orbital fascia and rectus muscle sheaths and its surgical implications. Trans Am Acad Ophthalmol Otolaryngol. 1968;72(5):755-64.

20. Koornneef L. The first results of a new anatomical method of approach to the human orbit following a clinical enquiry. Acta Morphol Neerl Scand. 1974;12(4):259-82.

21. Anderson RL. Medial canthal tendon branches out. Arch Ophthalmol. 1977;95(11): 2051-2.

22. Anderson RL, Beard C. The levator aponeurosis. Attachments and their clinical significance. Arch Ophthalmol. 1977;95(8):1437-41.

23. Doxanas MT, Anderson RL. Oriental eyelids. An anatomic study. Arch Ophthalmol. 1984;102(8):1232-5.

24. Ettl A, Priglinger S, Kramer J, Koornneef L. Functional anatomy of the levator palpebrae superioris muscle and its connective tissue system. Br J Ophthalmol. 1996;80(8):702-7.

25. Lockwood CB. C.B. Lockwood. The anatomy of the muscles, ligaments, and fasciae of the orbit, including an account of the capsule of Tenon, the check ligaments of the recti, and of the suspensory ligament of the eye. Journal of Anatomy and Physiology 1885;20:1-25. Strabismus. 2008;16(4):176-88.

26. Hwang K. An anatomist's contribution to blepharoptosis surgery: 100th anniversary of the Whitnall ligament. J Craniofac Surg. 2011;22(5):1981-2.

27. Mojallal A, Cotofana S. Anatomy of lower eyelid and eyelid-cheek junction. Ann Chir Plast Esthet. 2017;62(5):365-74.

28. Most SP, Mobley SR, Larrabee WF, Jr. Anatomy of the eyelids. Facial Plast Surg Clin North Am. 2005;13(4):487-92, v.

29. Brennan HG. Correction of the ptotic brow. Otolaryngol Clin North Am. 1980;13(2): 265-73.
30. Ellenbogen R. Transcoronal eyebrow lift with concomitant upper blepharoplasty. Plast Reconstr Surg. 1983;71(4):490-9.
31. Angres GG. Blepharopigmentation and eyebrow enhancement techniques for maximum cosmetic results. Ann Ophthalmol. 1985;17(10):605-11.
32. Tolleth H. Concepts for the plastic surgeon from art and sculpture. Clin Plast Surg. 1987;14(4):585-98.
33. Baker SB, Dayan JH, Crane A, Kim S. The influence of brow shape on the perception of facial form and brow aesthetics. Plast Reconstr Surg. 2007;119(7):2240-7.
34. Lambros V. Discussion. Changes in eyebrow position and shape with aging. Plast Reconstr Surg. 2009;124(4):1302-3.
35. Gunter JP, Antrobus SD. Aesthetic analysis of the eyebrows. Plast Reconstr Surg. 1997;99(7):1808-16.
36. Tyers AG, Collin JRO. Colour atlas of ophthalmic plastic surgery. 3rd ed. ed. Oxford: Butterworth-Heinemann; 2008.
37. Vasanthakumar P, Kumar P, Rao M. Anthropometric analysis of palpebral fissure dimensions and its position in South Indian ethnic adults. Oman Med J. 2013;28(1):26-32.
38. Park J, Yun S, Son D. Changes in Eyebrow Position and Movement with Aging. Arch Plast Surg. 2017;44(1):65-71.
39. Knize DM. An anatomically based study of the mechanism of eyebrow ptosis. Plast Reconstr Surg. 1996;97(7):1321-33.
40. Tyers AG, J.R.O.Collin. Colour Atlas of Opthalmic Plastic Surgery. Third Edition ed: Butterwoth Heinemann Elsevier; 2008.
41. Mark A. Codner, McCord CD. Eyelid & Periorbital Surgery. 2nd Edition ed: Thieme Medical Publishers, Inc; 2016.
42. Chan W, Madge SN, Senaratne T, Senanayake S, Edussuriya K, Selva D, et al. Exophthalmometric values and their biometric correlates: The Kandy Eye Study. Clin Exp Ophthalmol. 2009;37(5):496-502.
43. Rajabi MT, Gholipour F, Ramezani K, Hosseini SS, Rajabi MB, Tabatabaie SZ. "The influence of orbital vector on involutional entropion and ectropion". Orbit. 2018;37(1):53-8.
44. Standring S. Gray's anatomy : the anatomical basis of clinical practice. Forty-first edition. ed. New York: Elsevier Limited; 2016. xviii, 1562 pages p.

45. Barker DE. Skin thickness in the human. Plast Reconstr Surg (1946). 1951;7(2): 115-6.
46. Lee Y, Hwang K. Skin thickness of Korean adults. Surg Radiol Anat. 2002;24(3-4): 183-9.
47. Hwang K. Surgical anatomy of the upper eyelid relating to upper blepharoplasty or blepharoptosis surgery. Anat Cell Biol. 2013;46(2):93-100.
48. Hwang K, Kim DJ, Hwang SH. Thickness of Korean upper eyelid skin at different levels. J Craniofac Surg. 2006;17(1):54-6.
49. Chen WP. Concept of triangular, trapezoidal, and rectangular debulking of eyelid tissues: application in Asian blepharoplasty. Plast Reconstr Surg. 1996;97(1):212-8.
50. Jeong S, Lemke BN, Dortzbach RK, Park YG, Kang HK. The Asian upper eyelid: an anatomical study with comparison to the Caucasian eyelid. Arch Ophthalmol. 1999;117(7): 907-12.
51. Chen WP. Asian Blepharoplasty and the Eyelid Crease. 3rd ed. Elsevier, editor2016.
52. Chen WPD. Revisional Asian Blepharoplasty: Beveled Approach and Resetting of Eyelid Lamellas. Plast Reconstr Surg Glob Open. 2018;6(8):e1785.
53. Chen WPD. Primary Double Eyelid Surgery-Trapezoidal Debulking of Upper Eyelid Tissues. Plast Reconstr Surg Glob Open. 2018;6(5):e1780.
54. Chen WPD. Asian Upper Blepharoplasty. JAMA Facial Plast Surg. 2018;20(3): 249-50.
55. Johnson CC. Epicanthus. Am J Ophthalmol. 1968;66(5):939-46.
56. Ha RY, Nojima K, Adams WP, Jr., Brown SA. Analysis of facial skin thickness: defining the relative thickness index. Plast Reconstr Surg. 2005;115(6):1769-73.
57. Chang HH, Suh E, Fortes BH, Zheng F, Cheng AM. Forehead galeal pericranial flap for single-staged total upper eyelid reconstruction in sebaceous gland carcinoma excision. Int Med Case Rep J. 2017;10:309-12.
58. Wong CH, Hsieh MK, Mendelson B. The tear trough ligament: anatomical basis for the tear trough deformity. Plast Reconstr Surg. 2012;129(6):1392-402.
59. Kakizaki H, Nakano T, Ikeda H, Selva D, Leibovitch I. Tarsal elastic fiber distribution: an anatomic study. Ophthalmic Plast Reconstr Surg. 2011;27(2):128-9.
60. Kim YS, Hwang K. Shape and Height of Tarsal Plates. J Craniofac Surg. 2016;27(2):496-7.

61. Fante RG, Elner VM. Transcaruncular approach to medial canthal tendon plication for lower eyelid laxity. Ophthalmic Plast Reconstr Surg. 2001;17(1):16-27.
62. Jones LT, Wobig JL. The Wendell L. Hughes Lecture. Newer concepts of tear duct and eyelid anatomy and treatment. Trans Sect Ophthalmol Am Acad Ophthalmol Otolaryngol. 1977;83(4 Pt 1):603-16.
63. Yamamoto H, Morikawa K, Uchinuma E, Yamashina S. An anatomical study of the medial canthus using a three-dimensional model. Aesthetic Plast Surg. 2001;25(3):189-93.
64. P Ritleng, A Bourgeon, Richelme H. New concepts of the anatomy of the lacrimal apparatus. H Anat Clin. 1983;5(29).
65. Fernandez-Valencia R, Gomez Pellico L. Functional anatomy of the human saccus lacrimalis. Acta Anat (Basel). 1990;139(1):54-9.
66. Couly G, Hureau J, Tessier P. The anatomy of the external palpebral ligament in man. J Maxillofac Surg. 1976;4(4):195-7.
67. Kakizaki H, Zako M, Mito H, Miyaishi O, Nakano T, Miyagawa T, et al. The medial canthal tendon is composed of anterior and posterior lobes in Japanese eyes and fixes the eyelid complementarily with Horner's muscle. Jpn J Ophthalmol. 2004;48(5):493-6.
68. Kakizaki H, Zako M, Nakano T, Asamoto K, Miyaishi O, Iwaki M. Direct insertion of the medial rectus capsulopalpebral fascia to the tarsus. Ophthalmic Plast Reconstr Surg. 2008;24(2):126-30.
69. Kakizaki H, Takahashi Y, Nakano T, Selva D, Leibovitch I. The posterior limb in the medial canthal tendon in asians: does it exist? Am J Ophthalmol. 2010;150(5):741-3 e1.
70. Poh E, Kakizaki H, Selva D, Leibovitch I. Anatomy of medial canthal tendon in Caucasians. Clin Exp Ophthalmol. 2012;40(2):170-3.
71. Kang H, Takahashi Y, Nakano T, Asamoto K, Ikeda H, Kakizaki H. Medial canthal support structures: the medial retinaculum: a review. Ann Plast Surg. 2015;74(4):508-14.
72. Shinohara H, Kominami R, Yasutaka S, Taniguchi Y. The anatomy of the lacrimal portion of the orbicularis oculi muscle (tensor tarsi or Horner's muscle). Okajimas Folia Anat Jpn. 2001;77(6):225-32.
73. Kakizaki H, Zako M, Miyaishi O, Nakano T, Asamoto K, Iwaki M. The lacrimal canaliculus and sac bordered by the Horner's muscle form the functional lacrimal drainage system. Ophthalmology. 2005;112(4):710-6.
74. Kakizaki H, Takahashi Y, Iwaki M, Nakano T, Asamoto K, Ikeda H, et al. Punctal and canalicular anatomy: implications for canalicular occlusion in severe dry eye. Am J Ophthalmol. 2012;153(2):229-37 e1.

75. Vick VL, Holds JB, Hartstein ME, Massry GG. Tarsal strip procedure for the correction of tearing. Ophthalmic Plast Reconstr Surg. 2004;20(1):37-9.
76. Ciftci F, Dinc UA, Ozturk V. The importance of lacrimal diaphragm and periosteum suturation in external dacryocystorhinostomy. Ophthalmic Plast Reconstr Surg. 2010;26(4):254-8.
77. Kakizaki H, Ichinose A, Takahashi Y, Kang H, Ikeda H, Nakano T, et al. Anatomical relationship of Horner's muscle origin and posterior lacrimal crest. Ophthalmic Plast Reconstr Surg. 2012;28(1):66-8.
78. Kakizaki H, Ichinose I, Takahashi Y, Kang K, Ikeda H, Nakano T, et al. Horner's muscle contribution to lacrimal sac drainage. Ophthalmic Plast Reconstr Surg. 2012;28(2): 145-8.
79. Shore JW, McCord CD, Jr. Anatomic changes in involutional blepharoptosis. Am J Ophthalmol. 1984;98(1):21-7.
80. Kakizaki H, Selva D, Leibovitch I. Dynamic study of the medial and lateral recti capsulopalpebral fasciae using cine mode magnetic resonance imaging. Ophthalmology. 2010;117(2):388-91.
81. Shorr N, Baylis HI, Goldberg RA, Perry JD. Transcaruncular approach to the medial orbit and orbital apex. Ophthalmology. 2000;107(8):1459-63.
82. Demirci H, Hassan AS, Elner SG, Boehkle C, Elner VM. Comprehensive, combined anterior and transcaruncular orbital approach to medial canthal ligament plication. Ophthalmic Plast Reconstr Surg. 2007;23(5):384-8.
83. Kakizaki H, Zako M, Ide A, Mito H, Nakano T, Iwaki M. Causes of undercorrection of medial palpebral fissures in blepharoptosis surgery. Ophthalmic Plast Reconstr Surg. 2004;20(3):198-201.
84. Kakizaki H, Zako M, Nakano T, Asamoto K, Miyaishi O, Iwaki M. Medial horn supporting ligament in Asian upper eyelids. Orbit. 2008;27(2):91-6.
85. Hawes MJ, Dortzbach RK. The microscopic anatomy of the lower eyelid retractors. Arch Ophthalmol. 1982;100(8):1313-8.
86. Kakizaki H, Zhao J, Nakano T, Asamoto K, Zako M, Iwaki M, et al. The lower eyelid retractor consists of definite double layers. Ophthalmology. 2006;113(12):2346-50.
87. Kakizaki H, Chan W, Madge SN, Malhotra R, Selva D. Lower eyelid retractors in Caucasians. Ophthalmology. 2009;116(7):1402-4.
88. Kakizaki H, Malhotra R, Madge SN, Selva D. Lower eyelid anatomy: an update. Ann Plast Surg. 2009;63(3):344-51.

89. Kakizaki H, Malhotra R, Nakano T, Asamoto K, Lawrence-Watt DJ, Iwaki M, et al. Medial and lateral horns of the lower eyelid retractors. Ophthalmic Plast Reconstr Surg. 2009;25(1):10-2.

90. Kakizaki H, Zako M, Nakano T, Asamoto K, Iwaki M. The medial horn and capsulopalpebral fascia in the medial canthus are significant antagonists of the orbicularis oculi muscle for lacrimal drainage. Ophthalmologica. 2004;218(6):419-23.

91. Fralick FB. Anatomy and physiology of the eyelid. Trans Am Acad Ophthalmol Otolaryngol. 1962;66:575-81.

92. Johnson CC. Operations for epicanthus and blepharophimosis; an evaluation and a method for shortening the medial canthal ligament. Am J Ophthalmol. 1956;41(1):71-9.

93. Jordan DR, Anderson RL. Epicanthal folds. A deep tissue approach. Arch Ophthalmol. 1989;107(10):1532-5.

94. Kakizaki H, Ichinose A, Nakano T, Asamoto K, Ikeda H. Anatomy of the epicanthal fold. Plast Reconstr Surg. 2012;130(3):494e-5e.

95. Yuzuriha S, Matsuo K, Kushima H. An anatomical structure which results in puffiness of the upper eyelid and a narrow palpebral fissure in the Mongoloid eye. Br J Plast Surg. 2000;53(6):466-72.

96. Kakizaki H, Zako M, Nakano T, Asamoto K, Miyagawa T, Iwaki M. Three ligaments reinforce the lower eyelid. Okajimas Folia Anat Jpn. 2004;81(5):97-100.

97. Kakizaki H, Zako M, Nakano T, Iwaki M, Mito H. Anatomical study of the lower-positioned transverse ligament. Br J Plast Surg. 2004;57(4):370-2.

98. Kakizaki H, Zako M, Iwaki M, Nakano T, Mito H. Modified course of the lower-positioned transverse ligament. Br J Plast Surg. 2005;58(7):1035-6.

99. Kakizaki H, Zako M, Nakano T, Asamoto K, Miyaishi O, Miyagawa T, et al. Lateral canthal support system in Japanese. Okajimas Folia Anat Jpn. 2006;83(3):85-90.

100. Kakizaki H, Zako M, Miyaishi O, Nakano T, Asamoto K, Iwaki M. Posterior aspect of the orbital septum is reinforced by ligaments. Jpn J Ophthalmol. 2005;49(6):477-80.

101. Gioia VM, Linberg JV, McCormick SA. The anatomy of the lateral canthal tendon. Arch Ophthalmol. 1987;105(4):529-32.

102. Kakizaki H, Zako M, Nakano T, Asamoto K, Miyaishi O, Iwaki M. Microscopic findings of lateral tarsal fixation in Asians. Ophthalmic Plast Reconstr Surg. 2008;24(2): 131-5.

103. Kakizaki H, Athanasiov P, Selva D, Leibovitch I. Lateral tarsal fixation in Caucasians. Ophthalmic Plast Reconstr Surg. 2010;26(6):431-33.

104. Kang H, Takahashi Y, Ichinose A, Nakano T, Asamoto K, Ikeda H, et al. Lateral canthal anatomy: a review. Orbit. 2012;31(4):279-85.
105. Kakizaki H, Zako M, Nakano T, Asamoto K, Miyaishi O, Miyagawa T, et al. No raphe identified in the orbicularis oculi muscle. Okajimas Folia Anat Jpn. 2004;81(5):93-6.
106. Goold L, Kakizaki H, Malhotra R, Selva D. Absence of lateral palpebral raphe in Caucasians. Clin Ophthalmol. 2009;3:391-3.
107. Moss CJ, Mendelson BC, Taylor GI. Surgical anatomy of the ligamentous attachments in the temple and periorbital regions. Plast Reconstr Surg. 2000;105(4): 1475-90; discussion 91-8.
108. Muzaffar AR, Mendelson BC, Adams WP, Jr. Surgical anatomy of the ligamentous attachments of the lower lid and lateral canthus. Plast Reconstr Surg. 2002;110(3):873-84; discussion 97-911.
109. Tamatsu Y, Tsukahara K, Shimada K. Findings of unique small muscle fibers at the superficial portion of the orbicularis oculi in the lateral canthal region of Japanese adult cadavers. Clin Anat. 2010;23(6):637-41.
110. Kakizaki H, Takahashi Y, Nakano T, Asamoto K, Ikeda H, Selva D, et al. Muller's muscle: a component of the peribulbar smooth muscle network. Ophthalmology. 2010;117(11):2229-32.
111. Jordan DR, Anderson RL. The lateral tarsal strip revisited. The enhanced tarsal strip. Arch Ophthalmol. 1989;107(4):604-6.
112. Cook T, Goldberg RA, Douglas R, Eshaghian B, Shorr N, Fagien S. The horizontal dynamic of the medial and lateral canthus. Ophthalmic Plast Reconstr Surg. 2003;19(4): 297-304.
113. Collin JRO. A manual of systematic eyelid surgery. 3rd ed. ed. [Philadelphia, Pa.]: Butterworth-Heinemann Elsevier, 2007; 2006.
114. Koornneef L. New insights in the human orbital connective tissue. Result of a new anatomical approach. Arch Ophthalmol. 1977;95(7):1269-73.
115. Ettl A, Kramer J, Daxer A, Koornneef L. High-resolution magnetic resonance imaging of the normal extraocular musculature. Eye (Lond). 1997;11 (Pt 6):793-7.
116. Kono R, Poukens V, Demer JL. Quantitative analysis of the structure of the human extraocular muscle pulley system. Invest Ophthalmol Vis Sci. 2002;43(9):2923-32.
117. Osanai H, Rodriguez-Vazquez JF, Abe H, Murakami G, Ohguro H, Fujimiya M. Fetal check ligament connected between the conjunctiva and the medial and lateral recti. Invest Ophthalmol Vis Sci. 2011;52(10):7175-9.

118. Kakizaki H, Malhotra R, Selva D. Upper eyelid anatomy: an update. Ann Plast Surg. 2009;63(3):336-43.
119. Chong KK, Goldberg RA. Lateral canthal surgery. Facial Plast Surg. 2010;26(3): 193-200.
120. Putterman AM, Urist MJ. Surgical anatomy of the orbital septum. Ann Ophthalmol. 1974;6(3):290-4.
121. Zide BM. Anatomy of the eyelids. Clin Plast Surg. 1981;8(4):623-34.
122. Meyer DR, Linberg JV, Wobig JL, McCormick SA. Anatomy of the orbital septum and associated eyelid connective tissues. Implications for ptosis surgery. Ophthalmic Plast Reconstr Surg. 1991;7(2):104-13.
123. Escalas P. [Ptosis treated by resection of the Muller muscle: analysis of a series of 51 patients]. J Fr Ophtalmol. 2006;29(8):908-15.
124. Jordan DR, Mawn L, Anderson RL. Surgical anatomy of the ocular adnexa : a clinical approach. 2nd ed. ed. New York: Oxford University Press; 2012.
125. Mendelson BC. Herniated fat and the orbital septum of the lower lid. Clin Plast Surg. 1993;20(2):323-30.
126. Sadove RC. Transconjunctival septal suture repair for lower lid blepharoplasty. Plast Reconstr Surg. 2007;120(2):521-9.
127. Kikkawa DO, Lemke BN, Dortzbach RK. Relations of the superficial musculoaponeurotic system to the orbit and characterization of the orbitomalar ligament. Ophthalmic Plast Reconstr Surg. 1996;12(2):77-88.
128. Hwang K, Kim DJ, Chung RS, Lee SI, Hiraga Y. An anatomical study of the junction of the orbital septum and the levator aponeurosis in Orientals. Br J Plast Surg. 1998;51(8): 594-8.
129. Siegel R. Surgical anatomy of the upper eyelid fascia. Ann Plast Surg. 1984;13(4): 263-73.
130. Malik KJ, Lee MS, Park DJ, Harrison AR. Lash ptosis in congenital and acquired blepharoptosis. Arch Ophthalmol. 2007;125(12):1613-5.
131. Bremond-Gignac DS, Deplus S, Cussenot O, Lassau JP. Anatomic study of the orbital septum (22.10.93). Surg Radiol Anat. 1994;16(1):121-4.
132. Kakizaki H, Zako M, Nakano T, Asamoto K, Miyaishi O, Iwaki M. The levator aponeurosis consists of two layers that include smooth muscle. Ophthalmic Plast Reconstr Surg. 2005;21(5):379-82.

133. Yousif NJ, Sonderman P, Dzwierzynski WW, Larson DL. Anatomic considerations in transconjunctival blepharoplasty. Plast Reconstr Surg. 1995;96(6):1271-6; discussion 7-8.
134. Kakizaki H, Jinsong Z, Zako M, Nakano T, Asamoto K, Miyaishi O, et al. Microscopic anatomy of Asian lower eyelids. Ophthalmic Plast Reconstr Surg. 2006;22(6): 430-3.
135. May JW, Jr., Fearon J, Zingarelli P. Retro-orbicularis oculus fat (ROOF) resection in aesthetic blepharoplasty: a 6-year study in 63 patients. Plast Reconstr Surg. 1990;86(4): 682-9.
136. Aiache AE, Ramirez OH. The suborbicularis oculi fat pads: an anatomic and clinical study. Plast Reconstr Surg. 1995;95(1):37-42.
137. Whitnall SE. A Ligament acting as a Check to the Action of the Levator Palpebrae Superioris Muscle. J Anat Physiol. 1911;45(Pt 2):131-9.
138. Codere F, Tucker NA, Renaldi B. The anatomy of Whitnall ligament. Ophthalmology. 1995;102(12):2016-9.
139. Lukas JR, Priglinger S, Denk M, Mayr R. Two fibromuscular transverse ligaments related to the levator palpebrae superioris: Whitnall's ligament and an intermuscular transverse ligament. Anat Rec. 1996;246(3):415-22.
140. Kakizaki H, Zako M, Nakano T, Asamoto K, Mito H, Iwaki M. Intermuscular transverse ligament goes under the orbital part of the lacrimal gland and attaches to the lateral orbital wall. Jpn J Ophthalmol. 2005;49(6):542-3.
141. Ng SK, Chan W, Marcet MM, Kakizaki H, Selva D. Levator palpebrae superioris: an anatomical update. Orbit. 2013;32(1):76-84.
142. Anderson RL, Dixon RS. The role of Whitnall's ligament in ptosis surgery. Arch Ophthalmol. 1979;97(4):705-7.
143. Lemke BN, Stasior OG, Rosenberg PN. The surgical relations of the levator palpebrae superioris muscle. Ophthalmic Plast Reconstr Surg. 1988;4(1):25-30.
144. Kakizaki H, Takahashi Y, Nakano T, Ikeda H, Selva D, Leibovitch I. Whitnall ligament anatomy revisited. Clin Exp Ophthalmol. 2011;39(2):152-5.
145. Castanares S. Blepharoplasty for herniated intraorbital fat; anatomical basis for a new approach. Plast Reconstr Surg (1946). 1951;8(1):46-58.
146. Yasuhiro T, Hirohiko K, Shinsuke K, Masayoshi I. Histological analysis of the lower-positioned transverse ligament. Open Ophthalmol J. 2007;1:17-9.

147. Djordjevic B, Novakovic M, Milisavljevic M, Milicevic S, Malikovic A. Surgical anatomy and histology of the levator palpebrae superioris muscle for blepharoptosis correction. Vojnosanit Pregl. 2013;70(12):1124-31.
148. Rene C. Update on orbital anatomy. Eye (Lond). 2006;20(10):1119-29.
149. Kakizaki H, Prabhakaran V, Pradeep T, Malhotra R, Selva D. Peripheral branching of levator superioris muscle and Muller muscle origin. Am J Ophthalmol. 2009;148(5): 800-3 e1.
150. Kakizaki H, Ikeda H, Nakano T, Selva D, Leibovitch I. Junctional variations of the levator palpebrae superioris muscle, the levator aponeurosis, and Muller muscle in Asian upper eyelid. Ophthalmic Plast Reconstr Surg. 2011;27(5):380-3.
151. Marcet MM, Lemke BN, Greenwald MJ, Fountain TR, Roth S, Dubovy SR. Eyelid eversion for visualisation of the upper eyelid lamellae: an anatomical cadaver study. Br J Ophthalmol. 2011;95(10):1376-8.
152. Kakizaki H, Madge SN, Malhotra R, Selva D. The levator aponeurosis contains smooth muscle fibers: new findings in Caucasians. Ophthalmic Plast Reconstr Surg. 2009;25(4):267-9.
153. Epstein E. Surgical anatomy of the levator palpebrae insertion. Br J Ophthalmol. 1962;46(8):503-9.
154. Bang YH, Park SH, Kim JH, Cho JH, Lee CJ, Roh TS. The role of Muller's muscle reconsidered. Plast Reconstr Surg. 1998;101(5):1200-4.
155. Kakizaki H, Madge SN, Selva D. Insertion of the levator aponeurosis and Muller's muscle on the tarsus: a cadaveric study in Caucasians. Clin Exp Ophthalmol. 2010;38(6): 635-7.
156. Marcet MM, Meyer DR, Greenwald MJ, Roth S, Selva D. Proximal tarsal attachments of the levator aponeurosis: implications for blepharoptosis repair. Ophthalmology. 2013;120(9):1924-9.
157. Baldwin HC, Bhagey J, Khooshabeh R. Open sky Muller muscle-conjunctival resection in phenylephrine test-negative blepharoptosis patients. Ophthalmic Plast Reconstr Surg. 2005;21(4):276-80.
158. Haramoto U, Kubo T, Tamatani M, Hosokawa MK. Anatomic study of the insertions of the levator aponeurosis and Muller's muscle in Oriental eyelids. Ann Plast Surg. 2001;47(5):528-33.
159. Kakizaki H, Zako M, Nakano T, Asamoto K, Miyaishi O, Miyagawa T, et al. Fibrous connective tissue between Muller's muscle and the palpebral conjunctiva as a

reinforcement structure and a natural barrier for the upper eyelid. Okajimas Folia Anat Jpn. 2005;82(3):79-82.
160. Jones LT, Quickert MH, Wobig JL. The cure of ptosis by aponeurotic repair. Arch Ophthalmol. 1975;93(8):629-34.
161. Beard C. Muller's superior tarsal muscle: anatomy, physiology, and clinical significance. Ann Plast Surg. 1985;14(4):324-33.
162. Putterman AM, Fett DR. Muller's muscle in the treatment of upper eyelid ptosis: a ten-year study. Ophthalmic Surg. 1986;17(6):354-60.
163. Dresner SC. Further modifications of the Muller's muscle-conjunctival resection procedure for blepharoptosis. Ophthalmic Plast Reconstr Surg. 1991;7(2):114-22.
164. Carraway JH. Surgical anatomy of the eyelids. Clin Plast Surg. 1987;14(4):693-701.
165. Older JJ. Levator aponeurosis surgery for the correction of acquired ptosis. Analysis of 113 procedures. Ophthalmology. 1983;90(9):1056-9.
166. Miller JM, Demer JL, Poukens V, Pavlovski DS, Nguyen HN, Rossi EA. Extraocular connective tissue architecture. J Vis. 2003;3(3):240-51.
167. Goldberg RA, Lufkin R, Farahani K, Wu JC, Jesmanowicz A, Hyde JS. Physiology of the lower eyelid retractors: tight linkage of the anterior capsulopalpebral fascia demonstrated using dynamic ultrafine surface coil MRI. Ophthalmic Plast Reconstr Surg. 1994;10(2):87-91.
168. Sires BS, Lemke BN, Dortzbach RK, Gonnering RS. Characterization of human orbital fat and connective tissue. Ophthalmic Plast Reconstr Surg. 1998;14(6):403-14.
169. Wolfram-Gabel R, Kahn JL. Adipose body of the orbit. Clin Anat. 2002;15(3):186-92.
170. Zinkernagel MS, Ebneter A, Ammann-Rauch D. Effect of upper eyelid surgery on corneal topography. Arch Ophthalmol. 2007;125(12):1610-2.
171. Niechajev IA, Ljungqvist A. Central (third) fat pad of the upper eyelid. Aesthetic Plast Surg. 1991;15(3):223-8.
172. Yang P, Ko AC, Kikkawa DO, Korn BS. Upper Eyelid Blepharoplasty: Evaluation, Treatment, and Complication Minimization. Semin Plast Surg. 2017;31(1):51-7.
173. Hoffmann KT, Hosten N, Lemke AJ, Sander B, Zwicker C, Felix R. Septum orbitale: high-resolution MR in orbital anatomy. AJNR Am J Neuroradiol. 1998;19(1):91-4.
174. Oh CS, Chung IH, Kim YS, Hwang K, Nam KI. Anatomic variations of the infraorbital fat compartment. J Plast Reconstr Aesthet Surg. 2006;59(4):376-9.
175. Baylis HI, Goldberg RA, Kerivan KM, Jacobs JL. Blepharoplasty and periorbital surgery. Dermatol Clin. 1997;15(4):635-47.

176. Hwang K. Surgical anatomy of the lower eyelid relating to lower blepharoplasty. Anat Cell Biol. 2010;43(1):15-24.
177. Hamra ST. Arcus marginalis release and orbital fat preservation in midface rejuvenation. Plast Reconstr Surg. 1995;96(2):354-62.
178. Baker SR. Orbital fat preservation in lower-lid blepharoplasty. Arch Facial Plast Surg. 1999;1(1):33-7.
179. Cohen AJ, Brazzo BG, Mercandetti M. The lacrimal system : diagnosis, management, and surgery. New York: Springer; 2006. xx, 281 p. p.
180. Neligan P, Rodriguez ED, Losee JE. Plastic surgery. Volume three, Craniofacial, head and neck surgery, pediatric plastic surgery. 3rd ed. ed. London ; New York: Elsevier Saunders; 2013.
181. Turkmani MG. New Classification System for Tear Trough Deformity. Dermatol Surg. 2017;43(6):836-40.
182. Baker DC, Conley J. Avoiding facial nerve injuries in rhytidectomy. Anatomical variations and pitfalls. Plast Reconstr Surg. 1979;64(6):781-95.
183. Owsley JQ, Agarwal CA. Safely navigating around the facial nerve in three dimensions. Clin Plast Surg. 2008;35(4):469-77, v.
184. Stuzin JM, Baker TJ, Gordon HL. The relationship of the superficial and deep facial fascias: relevance to rhytidectomy and aging. Plast Reconstr Surg. 1992;89(3):441-9; discussion 50-1.
185. Hwang K, Choi JH. Superficial Fascia in the Cheek and the Superficial Musculoaponeurotic System. J Craniofac Surg. 2018;29(5):1378-82.
186. Gosain AK, Yousif NJ, Madiedo G, Larson DL, Matloub HS, Sanger JR. Surgical anatomy of the SMAS: a reinvestigation. Plast Reconstr Surg. 1993;92(7):1254-63; discussion 64-5.
187. Nakajima H, Imanishi N, Minabe T, Kishi K, Aiso S. Anatomical study of subcutaneous adipofascial tissue: a concept of the protective adipofascial system (PAFS) and lubricant adipofascial system (LAFS). Scand J Plast Reconstr Surg Hand Surg. 2004;38(5):261-6.
188. Macchi V, Tiengo C, Porzionato A, Stecco C, Vigato E, Parenti A, et al. Histotopographic study of the fibroadipose connective cheek system. Cells Tissues Organs. 2010;191(1):47-56.

189. Hwang K, Kim H, Kim DJ, Kim YJ, Kang YH. Superficial Fascia (SF) in the Cheek and Parotid Area: Histology and Magnetic Resonance Image (MRI). Aesthetic Plast Surg. 2016;40(4):566-77.
190. Furnas DW. Landmarks for the Trunk and the Temporofacial Division of the Facial Nerve. Br J Surg. 1965;52:694-6.
191. Abul-Hassan HS, von Drasek Ascher G, Acland RD. Surgical anatomy and blood supply of the fascial layers of the temporal region. Plast Reconstr Surg. 1986;77(1):17-28.
192. Stuzin JM, Wagstrom L, Kawamoto HK, Wolfe SA. Anatomy of the frontal branch of the facial nerve: the significance of the temporal fat pad. Plast Reconstr Surg. 1989;83(2): 265-71.
193. Tolhurst DE, Carstens MH, Greco RJ, Hurwitz DJ. The surgical anatomy of the scalp. Plast Reconstr Surg. 1991;87(4):603-12; discussion 13-4.
194. Trussler AP, Stephan P, Hatef D, Schaverien M, Meade R, Barton FE. The frontal branch of the facial nerve across the zygomatic arch: anatomical relevance of the high-SMAS technique. Plast Reconstr Surg. 2010;125(4):1221-9.
195. Beheiry EE, Abdel-Hamid FA. An anatomical study of the temporal fascia and related temporal pads of fat. Plast Reconstr Surg. 2007;119(1):136-44.
196. Ishikawa Y. An anatomical study on the distribution of the temporal branch of the facial nerve. J Craniomaxillofac Surg. 1990;18(7):287-92.
197. Gosain AK, Sewall SR, Yousif NJ. The temporal branch of the facial nerve: how reliably can we predict its path? Plast Reconstr Surg. 1997;99(5):1224-33; discussion 34-6.
198. Accioli de Vasconcellos JJ, Britto JA, Henin D, Vacher C. The fascial planes of the temple and face: an en-bloc anatomical study and a plea for consistency. Br J Plast Surg. 2003;56(7):623-9.
199. Loré JM, Medina JE. An atlas of head & neck surgery. 4th ed. / John M. Loré, Jr., Jesus E. Medina ; illustrated by Robert Wabnitz and Margaret Pearce. ed. Philadelphia, Pa. ; [London]: Elsevier Saunders; 2005.
200. Gleeson M, Scott-Brown WG. Scott-Brown's otorhinolaryngology, head and neck surgery. 7th ed. / edited by Michael Gleeson ... [et al.]. ed. London: Hodder Arnold; 2008.
201. Chait LA, Cort A, Braun S. Upper and lower eyelid reconstruction with a neurovascular free flap from the first web space of the foot. Br J Plast Surg. 1980;33(1): 132-5.

202. Rubino C, Farace F, Puddu A, Canu V, Posadinu MA. Total upper and lower eyelid replacement following thermal burn using an ALT flap--a case report. J Plast Reconstr Aesthet Surg. 2008;61(5):578-81.
203. Kim HK, Bae TH, Kim WS. Simultaneous upper and lower eyelid reconstruction using a first web space free flap. Ophthal Plast Reconstr Surg. 2011;27(3):e72-3.
204. Bertrand B, Colson TR, Jr., Baptista C, Georgiou C, Philandrianos C, Degardin N, et al. Total Upper and Lower Eyelid Reconstruction: A Rare Procedure--A Report of Two Cases. Plast Reconstr Surg. 2015;136(4):855-9.
205. Watanabe Ki, Shoja MM, Loukas M, Tubbs RS. Anatomy for plastic surgery of the face, head, and neck. New York: Thieme; 2016. xiii, 226 pages p.
206. Spinelli HM, Jelks GW. Periocular reconstruction: a systematic approach. Plast Reconstr Surg. 1993;91(6):1017-24; discussion 25-6.
207. Thorne Ceoc, Chung KCeoc, Gosain Aeoc, Guntner GCeoc, Mehrara BJeoc. Grabb and Smith's plastic surgery. Seventh edition / editor-in-chief, Charles H. Thorne ; editors, Kevin C. Chung, Arun Gosain, Geoffrey C. Gurtner, Babak Joseph Mehrara, J. Peter Rubin, Scott 1. Spear. ed.
208. Mathijssen IM, van der Meulen JC. Guidelines for reconstruction of the eyelids and canthal regions. J Plast Reconstr Aesthet Surg. 2010;63(9):1420-33.
209. Tenzel RR. Reconstruction of the central one half of an eyelid. Arch Ophthalmol. 1975;93(2):125-6.
210. Tenzel RR, Stewart WB. Eyelid reconstruction by the semicircle flap technique. Ophthalmology. 1978;85(11):1164-9.
211. Cutler NL, Beard C. A method for partial and total upper lid reconstruction. Am J Ophthalmol. 1955;39(1):1-7.
212. Yoon MK, McCulley TJ. Secondary tarsoconjunctival graft: a modification to the Cutler-Beard procedure. Ophthalmic Plast Reconstr Surg. 2013;29(3):227-30.
213. Mandal SK, Fleming JC, Reddy SG, Fowler BT. Total Upper Eyelid Reconstruction with Modified Cutler-Beard Procedure Using Autogenous Auricular Cartilage. J Clin Diagn Res. 2016;10(8):NC01-4.
214. Elliot D, Britto JA. Tripier's innervated myocutaneous flap 1889. Br J Plast Surg. 2004;57(6):543-9.
215. Wilcsek G, Leatherbarrow B, Halliwell M, Francis I. The 'RITE' use of the Fricke flap in periorbital reconstruction. Eye (Lond). 2005;19(8):854-60.

216. Barba-Gomez J, Zuniga-Mendoza O, Iniguez-Briseno I, Sanchez-Tadeo MT, Barba-Gomez JF, Molina-Frechero N, et al. Total lower-eyelid reconstruction: modified Fricke's cheek flap. J Plast Reconstr Aesthet Surg. 2011;64(11):1430-5.
217. Alghoul M, Pacella SJ, McClellan WT, Codner MA. Eyelid reconstruction. Plast Reconstr Surg. 2013;132(2):288e-302e.
218. Hewes EH, Sullivan JH, Beard C. Lower eyelid reconstruction by tarsal transposition. Am J Ophthalmol. 1976;81(4):512-4.
219. Rohrich RJ, Zbar RI. The evolution of the Hughes tarsoconjunctival flap for the lower eyelid reconstruction. Plast Reconstr Surg. 1999;104(2):518-22; quiz 23; discussion 24-6.
220. Hawes MJ, Grove AS, Jr., Hink EM. Comparison of free tarsoconjunctival grafts and Hughes tarsoconjunctival grafts for lower eyelid reconstruction. Ophthalmic Plast Reconstr Surg. 2011;27(3):219-23.
221. McClellan WT, Rawson AE. Wendell L. Hughes' life and contributions to plastic surgery. Plast Reconstr Surg. 2011;128(6):765e-72e.
222. Chang EI, Esmaeli B, Butler CE. Eyelid Reconstruction. Plast Reconstr Surg. 2017;140(5):724e-35e.
223. Mustarde JC. New horizons in eyelid reconstruction. Int Ophthalmol Clin. 1989;29(4):237-46.
224. Jelks GW, Jelks EB. Repair of lower lid deformities. Clin Plast Surg. 1993;20(2): 417-25.
225. Boutros S, Zide B. Cheek and eyelid reconstruction: the resurrection of the angle rotation flap. Plast Reconstr Surg. 2005;116(5):1425-30; discussion 31-3.
226. Lykoudis EG, Lykoudis GE, Alexiou GA. "Pickaxe" double flap: a useful "tool" for reconstruction of deep large medial canthal defects-5-year experience and brief literature review. Aesthetic Plast Surg. 2015;39(3):410-3.
227. Watanabe T, Furuta S, Hataya Y, Yuzuriha S, Otsuka Y. Reconstruction of the eyelids and nose after a burn injury using a radial forearm flap. Burns. 1997;23(4):360-5.
228. Thai KN, Billmire DA, Yakuboff KP. Total eyelid reconstruction with free dorsalis pedis flap after deep facial burn. Plast Reconstr Surg. 1999;104(4):1048-51.
229. Lesavoy MA, Kohan E. Total upper and lower eyelid reconstruction using an expanded forehead flap. Ann Plast Surg. 2011;67(5):502-4.

230. Dalianoudis IG, Kalofonou MG, Farazi-Chongouki C, Apostolidou K, Diamantopoulos P, Tsilimpokou N, et al. Synchronous reconstruction of both the upper and lower eyelids with a temporoparietal fascial flap. Arch Plast Surg. 2019;46(1):92-3.
231. Monks GH. The restoration of a new lower lid by a new method. Boston Med Surg Journal. 1898;139:385-7.
232. Brown WJ. Extraordinary case of horse bite: the external ear completely bitten off and successfully replaced. 1898;1:1533.
233. Harii K, Omori K, Omori S. Hair transplantation with free scalp flaps. Plast Reconstr Surg. 1974;53(4):410-3.
234. Smith RA. The free fascial scalp flap. Plast Reconstr Surg. 1980;66(2):204-9.
235. Casanova R, Cavalcante D, Grotting JC, Vasconez LO, Psillakis JM. Anatomic basis for vascularized outer-table calvarial bone flaps. Plast Reconstr Surg. 1986;78(3): 300-8.
236. Park C, Lew DH, Yoo WM. An analysis of 123 temporoparietal fascial flaps: anatomic and clinical considerations in total auricular reconstruction. Plast Reconstr Surg. 1999;104(5):1295-306.
237. David SK, Cheney ML. An anatomic study of the temporoparietal fascial flap. Arch Otolaryngol Head Neck Surg. 1995;121(10):1153-6.
238. Fu-Chan Wei M, FACS,, Samir Mardini M. Flaps and Reconstructive Surgery. 2nd ed. Inc. E, editor: Elsevier Inc.; 2017.
239. Bozkurt M, Kulahci Y, Kapi E, Karakol P. A new design for superficial temporal fascial flap for reconstruction of the eyebrow, upper and lower eyelids, and lacrimal system in one-stage procedure: medusa flap. Ann Plast Surg. 2009;63(6):636-9.
240. Altindas M, Yucel A, Ozturk G, Sarac M, Kilic A. The prefabricated temporal island flap for eyelid and eye socket reconstruction in total orbital exenteration patients: A new method. Ann Plast Surg. 2010;65(2):177-82.