ΕΘΝΙΚΟ ΚΑΙ ΚΑΠΟΔΙΣΤΡΙΑΚΟ ΠΑΝΕΠΙΣΤΗΜΙΟ ΑΘΗΝΩΝ
ΙΑΤΡΙΚΗ ΣΧΟΛΗ

ΜΕΤΑΠΤΥΧΙΑΚΟ ΠΡΟΓΡΑΜΜΑ ΣΠΟΥΔΩΝ
«ΜΕΤΑΒΟΛΙΚΑ ΝΟΣΗΜΑΤΑ ΤΩΝ ΟΣΤΩΝ»

ΕΠΙΣΤΗΜΟΝΙΚΟΣ ΥΠΕΥΘΥΝΟΣ : ΚΑΘΗΓΗΤΗΣ ΓΕΩΡΓΙΟΣ Π. ΛΥΡΙΤΗΣ

ΕΡΓΑΣΤΗΡΙΟ ΕΡΕΥΝΑΣ ΠΑΘΗΣΕΩΝ ΜΥΟΣΚΕΛΕΤΙΚΟΥ ΣΥΣΤΗΜΑΤΟΣ «Θ.ΓΑΡΟΦΑΛΙΔΗΣ»
ΔΙΕΥΘΥΝΤΗΣ : ΑΝ. ΚΑΘΗΓΗΤΗΣ Ν. ΠΑΠΑΪΩΑΝΝΟΥ

ΔΙΠΛΩΜΑΤΙΚΗ ΕΡΓΑΣΙΑ
ΔΗΜΗΤΡΙΟΥ Η. ΣΤΕΦΑΝΟΠΟΥΛΟΥ

«ΧΡΟΝΙΑ ΣΥΓΓΕΝΗΣ ΥΠΕΡΦΩΣΦΑΤΑΣΙΑ»

ΕΠΙΒΛΕΠΩΝ: κ. ΓΕΩΡΓΙΟΣ Π. ΛΥΡΙΤΗΣ
ΚΑΘΗΓΗΤΗΣ

ΑΘΗΝΑ 2013

Σύντομο Βιογραφικό σημείωμα:

- **ΣΤΟΙΧΕΙΑ ΤΑΥΤΟΤΗΤΑΣ ΚΑΙ ΕΠΙΚΟΙΝΩΝΙΑΣ:**

ΟΝΟΜΑ.....: ΔΗΜΗΤΡΙΟΣ
ΕΠΩΝΥΜΟ.....: ΣΤΕΦΑΝΟΠΟΥΛΟΣ
ΟΝΟΜΑ ΠΑΤΡΟΣ.....: ΗΛΙΑΣ
ΟΝΟΜΑ ΜΗΤΡΟΣ.....: ΜΑΡΙΑ

ΗΜΕΡΟΜΗΝΙΑ ΓΕΝΝΗΣΕΩΣ.....: 7 Σεπτεμβρίου 1977
ΤΟΠΟΣ ΓΕΝΝΗΣΕΩΣ.....: ΑΘΗΝΑ
ΥΠΗΚΟΟΤΗΤΑ.....: ΕΛΛΗΝΙΚΗ
ΟΙΚ.ΚΑΤΑΣΤΑΣΗ.....: ΜΝΗΣΤΕΥΜΕΝΟΣ

ΔΙΕΥΘΥΝΣΗ ΚΑΤΟΙΚΙΑΣ..... : ΕΡΜΟΥ 50
ΠΕΡΙΟΧΗ.....: ΝΕΑ ΜΑΚΡΗ
ΝΟΜΟΣ.....: ΑΤΤΙΚΗ
ΤΗΛΕΦΩΝΟ ΟΙΚΙΑΣ.....: 2294069140
ΤΗΛΕΦΩΝΟ ΕΡΓΑΣΙΑΣ (ΙΑΤΡΕΙΟΥ).....: 2294050727
ΤΗΛΕΦΩΝΟ ΚΙΝΗΤΟ……..: 6979779215
E-mail.....: dsteph@endo.gr
Website:…….....……: http://dstef.weebly.com

- **ΣΠΟΥΔΕΣ / ΕΠΑΓΓΕΛΜΑΤΙΚΗ ΑΠΑΣΧΟΛΗΣΗ:**

1992–1995: 11ο Γενικό Λύκειο Αθηνών. Απολυθής με γενικό βαθμό «Άριστα» (19 4/11)

2005 : Πτυχίο Ιατρικής από την Ιατρική Σχολή του Εθνικού και Καποδιστριακού Πανεπιστημίου Αθηνών / Βαθμός Πτυχίου: 8.3

2005–2007: 2-Ετής άσκηση ως ειδικευόμενος ιατρός στην Παθολογική Κλινική ΕΣΥ του ΓΝΝΘΑ «Η Σωτηρία».

2008–2012: 4-Ετής άσκηση ως ειδικευόμενος ιατρός στην Ενδοκρινολογία.
Τμήμα Ενδοκρινολογίας και Μεταβολισμού
ΓΝΑ «Κοργιαλένειο – Μπενάκειο», Ελληνικός Ερυθρός Σταυρός.

2010-2013 : Μεταπτυχιακό Πρόγραμμα Σπουδών
«Μεταβολικά Νοσήματα των Οστών» - Γ.Ν.Α «ΚΑΤ»
Εθνικό Καποδιστριακό Πανεπιθστήμιο Αθηνών – Ιατρική Σχολή
Εργαστήριο Έρευνας παθήσεων Μυοσκελετικού Συστήματος.
(Σε εξέλιξη).

2010-2011: Παρακολούθηση «Ετησίου Σεμιναρίου Ανδρολογίας»
Ελληνική Ανδρολογική Εταιρεία - Π.Γ.Ν.Μαιευτήριο «Έλενα Βενιζέλου».

2012-1017: Εκπόνιση Διδακτορικής Διατριβής στην Ιατρική Σχολή του Πανεπιστημίου Αθηνών (Εργαστήριο Έρευνας Παθήσεων Μυοσκελετικού Συστήματος, «Θ. Γαροφαλίδης» Νοσοκομείο ΚΑΤ), με θέμα: Ο αυξητικός παράγων των ινοβλαστών 23 (FGF23) στην ομόζυγο β-Θαλασσαιμία.» (*Σε εξέλιξη*)

2012: Απόκτηση του τίτλου της ιατρικής ειδικότητας της Ενδοκρινολογίας και έναρξη λειτουργίας ιδιωτικού Ενδοκρινολογικού-Διαβητολογικού Ιατρείου.

- **ΞΕΝΕΣ ΓΛΩΣΣΕΣ:**

ΑΓΓΛΙΚΑ: "First Certificate In English"- UNIVERSITY OF CAMBRIDGE.
Reference Number "916GR0141970", June 1991.

- **ΕΙΔΙΚΑ ΠΡΟΣΟΝΤΑ:**

Χειρισμός Ηλεκτρονικών Υπολογιστών (Software, Hardware)

- **ΕΠΙΣΤΗΜΟΝΙΚΟ / ΕΡΕΥΝΗΤΙΚΟ ΕΡΓΟ:**

84 Ανακοινώσεις σε Ελληνικά ιατρικά Συνέδρια.

23 Ανακοινώσεις σε Διεθνή και Παγκόσμια ιατρικά Συνέδρια.

21 Δημοσιεύσεις σε ελληνικά και διεθνή ιατρικά περιοδικά και συγγράμματα.

31 Συμμετοχές σε ιατρικά Σεμινάρια και Εκπαιδευτικές ημερίδες.

127 Συμμετοχές σε Ελληνικά και Διεθνή Ιατρικά Συνέδρια.

4 Συμμετοχές σε Κλινικά Ερευνητικά Προγράμματα με αντικείμενο το Σακχαρώδη Διαβήτη, ως Ερευνητής.

- **ΜΕΛΟΣ:**

ΙΑΤΡΙΚΟΣ ΣΥΛΛΟΓΟΣ ΑΘΗΝΩΝ (Ι.Σ.Α.)

ΕΛΛΗΝΙΚΗ ΕΝΔΟΚΡΙΝΟΛΟΓΙΚΗ ΕΤΑΙΡΕΙΑ (Ε.Ε.Ε.)

ΕΛΛΗΝΙΚΗ ΔΙΑΒΗΤΟΛΟΓΙΚΗ ΕΤΑΙΡΕΙΑ (Ε.Δ.Ε.)

ΕΛΛΗΝΙΚΟ ΙΔΡΥΜΑ ΟΣΤΕΟΠΟΡΩΣΗΣ (ΕΛ.Ι.ΟΣ.)

EUROPEAN MENOPAUSE & ANDROPAUSE SOCIETY (E.M.A.S.)

Περίληψη:

Η χρόνια συγγενής υπερφωσφατασία αποτελεί μία εξαιρετικά σπάνια, κληρονομούμενη νοσολογική οντότητα του μεταβολισμού των οστών, που απαντάται με ποικίλης βαρύτητας φαινοτυπικές μορφές και εκδηλώνεται από τη βρεφική κιόλας ηλικία με εντυπωσιακά κλινικά ευρήματα και σοβαρή συμπτωματολογία. Η νόσος χαρακτηρίζεται εργαστηριακά από χρόνια εμφάνιση υψηλών τιμών αλκαλικής φωσφατάσης στο αίμα (υπερφωσφατασία), κατάσταση από την οποία έχει λάβει και την ονομασία της.

Παθογενετικά, στην πλειοψηφία των περιστατικών έχει καταδειχτεί η παρουσία γενετικής βλάβης που οδηγεί σε ανεπαρκή ή απούσα δράση της οστεοπροτεγερίνης, με αποτέλεσμα να διαταράσσεται ο ρυθμός της οστικής ανακατασκευής κατά τρόπο τέτοιο που να αυξάνονται υπέρμετρα, και σε ολόκληρο το σκελετό, τόσο η οστική απορρόφηση όσο και η οστική παραγωγή. Άμεση συνέπεια αυτών αποτελεί η αντικατάσταση του φυσιολογικού οστίτη ιστού από παθολογικό, ανεπαρκώς επιμεταλλωμένο και μειωμένης αντοχής υλικό, γεγονός που οδηγεί σε ανάπτυξη σοβαρών, γενικευμένων και προοδευτικά εξελισσόμενων οστικών παραμορφώσεων, με συνοδό αύξηση και της συχνότητας εκδήλωσης καταγμάτων. Όπως είναι αναμενόμενο, οι ασθενείς κατά την πορεία της ζωής τους αναπτύσσουν βαρύτατες κινητικές και νευρολογικές επιπλοκές, διαταράσσεται σημαντικά η ποιότητα ζωής τους και μειώνεται σε άλλοτε άλλο βαθμό το προσδόκιμο επιβίωσής τους.

Στο σημείο αυτό τονίζεται η σημασία της ορθής διαφοροδιαγνωστικής σκέψης και της προσεκτικής εκτίμησης των νέων περιστατικών, καθώς εξαιτίας της σπανιότητας της νόσου, αλλά και της παρουσίας και άλλων παθολογικών οντοτήτων με πολλά κοινά σημεία με τη συγγενή υπερφωσφατασία, είναι πιθανό οι ασθενείς να αξιολογηθούν, να ταξινομηθούν και τελικά να αντιμετωπιστούν λανθασμένα. Η θεραπεία των ως άνω εκδηλώσεων, που εστιάζεται στις μέρες μας στη χρήση καλσιτονίνης και διφωσφονικών σε μεγαλύτερες των συμβατικών δόσεις, κρίνεται σε γενικές γραμμές αρκετά ικανοποιητική. Εντούτοις, πιστεύεται ότι η υιοθέτηση νεότερων θεραπευτικών σχημάτων κατά τα επόμενα έτη θα μπορέσει να επιφέρει ακόμη καλύτερα αποτελέσματα στους πάσχοντες.

Περιεχόμενα:

Βιογραφικό σημείωμα……..……..…..…II

Περίληψη.....IV

Περιεχόμενα.....V

Πρόλογος.....VII

ΜΕΡΟΣ ΠΡΩΤΟ - ΕΙΣΑΓΩΓΙΚΑ ΣΤΟΙΧΕΙΑ

1.1. Ορισμός και αίτια Υπερφωσφατασίας.....1

1.2. Η Αλκαλική Φωσφατάση.....2

1.3. Οστική ανακατασκευή: Ορισμοί και μέθοδοι εκτίμησης.....3

1.4. Το σύστημα OPG /RANKL/RANK…….…5

1.5. Η οστική νόσος Paget στους ενήλικες.....7

ΜΕΡΟΣ ΔΕΥΤΕΡΟ - ΧΡΟΝΙΑ ΣΥΓΓΕΝΗΣ ΥΠΕΡΦΩΣΦΑΤΑΣΙΑ (CCH)

2.1. Γενικά Στοιχεία.....9

2.2. Επιδημιολογία της νόσου.....10

2.3. Αιτιοπαθογένεια. 10

2.3.1. Η Οστεοπροτεγερίνη.....10

2.3.2. Παθοφυσιολογικός μηχανισμός ανάπτυξης της CCH…….……12

2.3.3. Κληρονομικότητα.....13

2.4. Κλινική εικόνα της CCH.....17

2.4.1. Κλινικές εκδηλώσεις.....17

2.4.1.1. Παραμορφώσεις του σκελετού.....17

2.4.1.2. Νευρολογικές / Αισθητηριακές επιπλοκές.....22

2.4.1.3. Αγγειακές επιπλοκές.....25

2.4.1.4. Λοιπές επιπλοκές.....26

2.4.2. Χρόνος εκδήλωσης της νόσου.....26

2.4.3. Βαρύτητα της νόσου.....27

2.5. Απεικονιστικός Έλεγχος στη CCH.....28

2.6. Εργαστηριακά Ευρήματα στη CCH.....34

2.7. Στοιχεία Παθολογικής Ανατομικής.....36

2.8. Χρόνια συγγενής υπερφωσφατασία - Διαφορική Διάγνωση.....40
2.8.1. Οστική νόσος Paget των ενηλίκων. 40
2.8.2. Νοσήματα οφειλόμενα σε μεταλλάξεις του γονιδίου TNFRSF11A……..42
2.8.3. Ραχίτιδα.....43
2.8.4. Λοιπές παθολογικές καταστάσεις.....44
2.9. Χρόνια συγγενής υπερφωσφατασία - Θεραπευτική προσέγγιση.....47
2.10. Φυσική πορεία και Πρόγνωση της CCH.....56
2.11. Σύνοψη και συμπεράσματα.....57
Βιβλιογραφία.....59

Πρόλογος

Στο παρόν εκπόνημα παρουσιάζονται διεξοδικά τα χαρακτηριστικά που διέπουν τη «χρόνια συγγενή υπερφωσφατασία», ένα εξαιρετικά σοβαρό μεταβολικό νόσημα των οστών το οποίο, εξαιτίας τόσο της σπανιότητάς του όσο και της ιδιαίτερης παθοφυσιολογίας του, δεν έχει ακόμη μελετηθεί ολοκληρωμένα και συστηματικά, με αποτέλεσμα να παραμένουν μέχρι σήμερα «σκοτεινές πτυχές» που δε διαφωτίζονται επαρκώς και ερωτήματα που δεν απαντώνται πλήρως. Για το λόγο αυτό, σκοπό της συγκεκριμένης ανασκόπησης αποτέλεσε η κατά το δυνατόν πληρέστερη ενημέρωση του αναγνώστη σχετικά με τα ιστορικά και επιδημιολογικά δεδομένα της νόσου, με το γενετικό και κληρονομικό προφίλ αυτής, αλλά και αναφορικά με την παθογένεια, την κλινική εικόνα, τα εργαστηριακά, απεικονιστικά και παθολογοανατομικά ευρήματα και, φυσικά, τα σύγχρονα θεραπευτικά δεδομένα που αφορούν στη συγκεκριμένη νοσολογική οντότητα. Τονίζεται ότι μέχρι σήμερα δεν έχει δημοσιευθεί άλλη ανασκόπηση που να στηρίζεται στα δεδομένα και των 55 περιστατικών που έχουν ανακοινωθεί στη διεθνή βιβλιογραφία, γεγονός που αποτελεί ταυτόχρονα και την ιδιαιτερότητα της παρούσης εργασίας. Πιστεύεται συνεπώς ότι αυτή θα αποτελέσει σημαντικό βοήθημα για τους επιστήμονες που ασχολούνται με τα προβλήματα του μεταβολισμού των οστών, καθώς και έναν ενημερωμένο και σαφή οδηγό για την ορθή εκτίμηση, διαφορική διάγνωση και αντιμετώπιση της χρόνιας συγγενούς υπερφωσφατασίας.

Δημήτριος Η. Στεφανόπουλος, Αθήνα 2013.

ΜΕΡΟΣ ΠΡΩΤΟ – ΕΙΣΑΓΩΓΙΚΑ ΣΤΟΙΧΕΙΑ

1.1. Ορισμός και Αίτια Υπερφωσφατασίας

Με τον όρο «υπερφωσφατασία» ή «υπερφωσφατασαιμία» περιγράφεται η αύξηση της ενεργότητας και των επιπέδων της αλκαλικής φωσφατάσης (ALP) στον ορό σε επίπεδα μεγαλύτερα των φυσιολογικών, στα πλαίσια ποικίλων παθολογικών ή φυσιολογικών καταστάσεων. Οι καταστάσεις αυτές παρατίθενται αναλυτικά στον Πίνακα 1, από όπου και μπορεί εύκολα να διακρίνει κανείς την εξαιρετικά μεγάλη τους ετερογένεια.[1,2] Μεταξύ των συμπεριλαμβανομένων αιτιολογικών κλινικών οντοτήτων ευρίσκονται και αρκετές παθήσεις στις οποίες για την ανάπτυξη της βιοχημικής διαταραχής της ALP ευθύνεται η παρουσία εστιακής ή γενικευμένης επιτάχυνσης της οστικής ανακατασκευής, όπως εξάλλου παρουσιάζεται αναλυτικότερα στη συνέχεια. Τονίζεται τέλος ότι σε σπανιότερες περιπτώσεις τα υψηλά επίπεδα ALP δεν μπορούν να αποδοθούν σε κάποιο από τα περιγραφόμενα αίτια.[3,4]

ΚΑΛΟΗΘΕΙΣ ΚΑΤΑΣΤΑΣΕΙΣ:

Σκελετική ανάπτυξη
Εγκυμοσύνη
Παροδική Υπερφωσφατασαιμία (βρεφική - νηπιακή ηλικία)
Καλοήθης Οικογενής Υπερφωσφατασαιμία

ΠΑΘΟΛΟΓΙΚΕΣ ΚΑΤΑΣΤΑΣΕΙΣ:

Α. Νοσήματα των οστών

Νόσος Paget
Νόσος Paget πρώιμης έναρξης (Early-onset Paget disease)
Πρωτοπαθή νεοπλάσματα οστών
Μεταστατικά νεοπλάσματα των οστών
Οστεομαλακία / Ραχίτιδα
Κατάγματα οστών
Υπερπαραθυρεοειδισμός
Μεγαλακρία
Νεφρική Οστεοδυστροφία

Οστεοδυσπλασίες:

- Ατελής οστεογένεση
- Ινώδης δυσπλασία / Σύνδρομο McCune-Albright
- Χρόνια συγγενής υπερφωσφατασία
- Οικογενής διασταλτική οστεόλυση (FEO) ή νόσος McCabe
- Διασταλτική σκελετική υπερφωσφατασία (ESH)
- Σκληρυντικές οστικές δυσπλασίες κ.α.

Β. Νοσήματα ήπατος και χολαγγείων

Χολόσταση - Ηπατίτιδα - Ηπατική κίρρωση

Ηπατοτοξικά φάρμακα

Διηθητικά νοσήματα του ήπατος

Γ. Λοιπά Νεοπλασματικά νοσήματα

Έκτοπη παραγωγή αλκαλικής φωσφατάσης.

Πίνακας 1: Αίτια υπερφωσφατασαιμίας.

Πηγή: Τροποποίηση από "Benign familial hyperphosphatasemia: A report of two families and review of the literature." M.Crespo-Pena, A.Torrijos-Eslava, J.Gijon-Banos, Clinical and Experimental Rheumatology, 15: 425-431, 1997.

Από το σύνολο των σχετικών νοσημάτων που αφορούν στο ερειστικό σύστημα, στο παρόν εκπόνημα παρουσιάζεται λεπτομερώς η «νεανική νόσος του Paget» (Juvenile Paget Disease) ή αλλιώς «χρόνια συγγενής υπερφωσφατασία» (Chronic Congenital Hyperphosphatasia), όπως σωστότερα ονομάζεται. Πρόκειται για μία σπάνια, γενετικά μεταβιβαζόμενη νόσο, που χαρακτηρίζεται από σημαντική επιτάχυνση του ρυθμού της οστικής εναλλαγής σε ολόκληρο το σκελετό και εκδηλώνεται – πέραν της αναμενόμενης υπερφωσφατασαιμίας – και με σοβαρότατες οστικές παραμορφώσεις και επιπλοκές.

1.2. Η Αλκαλική Φωσφατάση

Η αλκαλική φωσφατάση είναι ένα γλυκοπρωτεϊνικό ένζυμο που βρίσκεται στις κυτταροπλασματικές μεμβράνες - ή πλησίον αυτών - και καταλύει την υδρόλυση των μονοφωσφορικών εστερικών ομάδων σε συνθήκες αλκαλικού PH. Μολονότι η φυσιολογική της λειτουργία σε όλα τα κύτταρα δεν είναι απόλυτα γνωστή, σε επίπεδο οστικού μεταβολισμού φαίνεται να συμμετέχει στη μετάλλωση των οστών ευοδώνοντας την τοπική παραγωγή φωσφορικού άλατος. Η ALP απαντάται ως επί τω

πλείστον με τη μορφή διμερών ή τετραμερών πεπτιδικών δομών και, παρά το γεγονός ότι εκφράζεται στους περισσότερους ιστούς, βρίσκεται σε πιο υψηλές συγκεντρώσεις στο ήπαρ, στα οστά, στα νεφρικά σωληνάρια, στο εντερικό επιθήλιο και στον πλακούντα. Στον άνθρωπο υπάρχουν τέσσερα διαφορετικά ισοένζυμα: (α) Το χωρίς ιστική εξειδίκευση ισοένζυμο (ή ισοένζυμο ήπατος/οστού/νεφρού), για το οποίο υπάρχουν διάφορες ισομορφές που οφείλονται σε μετα-μεταφραστικές τροποποιήσεις του μορίου, (β) το πλακουντιακό ισοένζυμο, (γ) το παρόμοιο με το πλακουντιακό ισοένζυμο και (δ) το εντερικό ισοένζυμο. Τέλος, επιπλέον μορφές μπορεί να εμφανιστούν στον ορό κατά περιόδους, σχετιζόμενες με ορισμένα νεοπλασματικά νοσήματα.[2,5]

Αρκετές βιοχημικές τεχνικές έχουν χρησιμοποιηθεί για το διαχωρισμό των διαφορετικών ισοενζύμων της ALP, βασιζόμενες στις ξεχωριστές φυσικοχημικές και βιολογικές τους ιδιότητες. Γενικότερα, το 95% της ολικής ALP που κυκλοφορεί στο αίμα προέρχεται από τα οστά και το ήπαρ. Επίσης, σε φυσιολογικές συνθήκες η αναλογία οστικών και ηπατικών ισομορφών ανέρχεται περίπου σε 1:1. Παρόλα αυτά, σε περιόδους ενεργού οστικού σχηματισμού και αύξησης των οστών, το οστικό κλάσμα της ALP (b-ALP) παρουσιάζει σημαντική άνοδο των επιπέδων του στον ορό. Για αυτόν ακριβώς το λόγο, οι φυσιολογικές μέγιστες ηλικιακές αιχμές της ALP παρουσιάζονται κατά την παιδική και την εφηβική ηλικία.[1,2,5]

1.3. <u>Οστική ανακατασκευή: Ορισμοί και μέθοδοι εκτίμησης</u>

Όπως είναι ευρέως γνωστό, στο ερειστικό σύστημα λαμβάνει χώρα μία συνεχής, προγραμματισμένη διαδικασία αποδόμησης παλαιού οστού μέσω της δράσης των οστεοκλαστών και σχηματισμού νέου, μέσω της δράσης των οστεοβλαστών. Το σύνολο των εξειδικευμένων αυτών κυτταρικών λειτουργιών καλείται οστική ανακατασκευή και υπό φυσιολογικές συνθήκες βρίσκεται σε κατάσταση ισορροπίας («σύζευξη»), έχοντας ως τελικό σκοπό τη συνεχή ανανέωση των οστών και τη διατήρηση της ακεραιότητας του σκελετού. Η περιγραφείσα ομοιοστατική διαδικασία λαμβάνει χώρα σε πέντε διακριτές φάσεις, όπως αυτές αναλύονται στην Εικόνα 1. Φυσιολογικά, η οστική ανακατασκευή απαντώντας σε ποικίλες βιολογικές και μηχανικές απαιτήσεις κατά την πορεία της ζωής, συμμετέχει στην αύξηση του σκελετού, στην επισκευή των διαφόρων μικρών οστικών καταστροφών και στη διατήρηση της οστικής μάζας, Με βάση τα ανωτέρω, ο ρυθμός της ανακατασκευής των οστών επηρεάζει τελικά τόσο την ποιότητα όσο και την αντοχή τους. Έτσι,

διαταραχές του μηχανισμού και του ρυθμού αυτής της διαδικασίας οδηγούν σε απόκλιση από την κατάσταση ισορροπίας («αποσύζευξη») και ευθύνονται για την ανάπτυξη οστικών μεταβολικών νοσημάτων όπως είναι η οστεοπόρωση, η οστεοπέτρωση, η νόσος Paget των οστών κ.α.

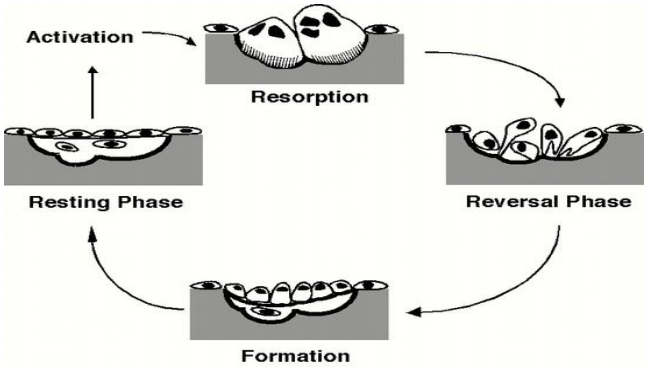

Εικόνα 1: Οι φάσεις της οστικής ανακατασκευής:
1.Φάση ηρεμίας (resting) **2.**Φάση ενεργοποίησης (activation) που αφορά σε κινητοποίηση και σύντηξη προ-οστεοκλαστών προς ώριμες οστεοκλάστες. **3.**Φάση οστικής απορρόφησης (resorption) από τις οστεοβλάστες. **4.**Φάση κυτταρικής αναστροφής (reversal), με εξαφάνιση οστεοκλαστών και επιστράτευση οστεοβλαστών. **5.**Φάση οστικής παραγωγής και μετάλλωσης (formation). **6.**Φάση ηρεμίας (resting).
Πηγή: "R.Baron, Anatomy and ultrastructure of bone – Histogenesis, growth and remodeling", Endotext, 13 May 2008.

Η οστική ανακατασκευή μπορεί να εκτιμηθεί εργαστηριακά με τη βοήθεια των βιοχημικών δεικτών οστικής εναλλαγής (ΒΔΟΕ), οι οποίοι προσδιορίζονται στο αίμα ή/και στα ούρα των ασθενών και διακρίνονται σε δείκτες ενδεικτικούς οστικής παραγωγής και σε δείκτες ενδεικτικούς οστικής απορρόφησης. Οι ΒΔΟΕ που χρησιμοποιούνται ευρέως σήμερα παρατίθενται στον Πίνακα 2. Τονίζεται ότι μέρος αυτών αποτελεί και η ALP.[2,5] Μία εναλλακτική, αλλά επεμβατική μέθοδο εκτίμησης της οστικής ανακατασκευής αποτελεί η βιοψία οστού μετά από διπλή σήμανση με τετρακυκλίνη, η οποία όμως, αν και είναι εξαιρετικά ακριβής και αξιόπιστη, δεν μπορεί να εφαρμοστεί ως εξέταση ρουτίνας στην κλινική πράξη.[6,7]

Δείκτες οστικής παραγωγής	Δείκτες οστικής απορρόφησης
Αίμα	
1. Αλκαλική φωσφατάση (ALP) 2. Οστικό κλάσμα αλκαλικής φωσφατάσης (bALP) 3. Οστεοκαλσίνη (BGP) 4. C-τελικό προπεπτίδιο προκολλαγόνου-I (PICP) 5. N-τελικό προπεπτίδιο προκολλαγόνου-I (PINP)	1. C-Τελοπεπτίδιο κολλαγόνου τύπου I (CTX) 2. N-τελοπεπτίδιο κολλαγόνου τύπου I (NTX) 3. Ανθεκτικό στο τρυγικό άλας κλάσμα όξινης φωσφατάσης (TRAP 5b)
Ούρα	
	1. Ασβέστιο/Κρεατινίνη (Ca/Cr) 2. Υδροξυπρολίνη/Κρεατινίνη (OHP/Cr) 3. Πυριδινολίνη/Κρεατινίνη (PYD/Cr) 4. Δεοξυπυριδινολίνη/Κρεατινίνη (DPD/Cr) 5. CTX/Κρεατινίνη (CTX/Cr) 6. NTX/Κρεατινίνη (NTX/Cr)

Πίνακας 2: Βιοχημικοί δείκτες οστικής εναλλαγής.

Πηγή: "Μεταβολικά νοσήματα των οστών", 4η Έκδοση 2007", Γ.Π.Λυρίτης.[5]

1.4. Το σύστημα OPG/RANKL/RANK

Η αναγνώριση του συστήματος OPG/RANKL/RANK ως του κυρίαρχου τελικού ρυθμιστή της οστεοκλαστογένεσης στα μέσα της δεκαετίας του 1990[8], αποτέλεσε ένα κομβικό σημείο στη βιολογία των οστών για την κατανόηση των μηχανισμών που διέπουν τον οστικό μεταβολισμό. Το σύστημα αυτό απαρτίζεται από τρία βασικά πρωτεϊνικά μόρια: α) Την οστεοπροτεγερίνη (OPG), που θεωρείται ως το μοναδικό διαλυτό, μη μεμβρανικό μέλος της υπεροικογένειας των υποδοχέων TNF. Στα οστά συντίθεται και εκκρίνεται από τα κύτταρα της οστεοβλαστικής σειράς.[8,9] β) Τον υποδοχέα που ενεργοποιεί τον πυρηνικό παράγοντα κΒ (RANK), ο οποίος είναι μία διαμεμβρανική πρωτεΐνη που ανήκει επίσης στην υπεροικογένεια των υποδοχέων TNF και εκφράζεται κυρίως σε κύτταρα της σειράς των μονοκύτταρων/μακροφάγων που περιλαμβάνουν και τα προγονικά κύτταρα των οστεοκλαστών (OCPs).[8,9] γ) Το συνδέτη του υποδοχέα που ενεργοποιεί τον πυρηνικό παράγοντα κΒ (RANKL), ένα πεπτίδιο το οποίο βρίσκεται είτε συνδεδεμένο με την κυτταρική μεμβράνη ως μεμβρανική πρωτεΐνη τύπου-ΙΙ, είτε απαντάται ως διαλυτή πρωτεΐνη που προκύπτει μέσω απόσπασης από την προηγούμενη μορφή. Στα οστά εκφράζεται στα κύτταρα της οστεοβλαστικής σειράς.[8-10]

Κατά τα τελευταία χρόνια έχει καταστεί σαφές ότι η ισορροπία μεταξύ οστικής απορρόφησης και οστικής παραγωγής εξασφαλίζεται σε μεγάλο βαθμό με μηχανισμούς μέσω των οποίων τα πρόδρομα κύτταρα των οστεοβλαστών και τα κύτταρα του στρώματος των οστών ελέγχουν το πρώτο βήμα της οστικής ανακατασκευής, που δεν είναι άλλο από την ανάπτυξη των οστεοκλαστών. Πιο αναλυτικά, η σύνδεση του RANKL - που βρίσκεται στην επιφάνεια των κυττάρων της οστεοβλαστικής σειράς ή απελευθερώνεται από αυτά - με το RANK των OCP's, προάγει i) τον πολλαπλασιασμό και τη διαφοροποίηση των τελευταίων προς ώριμες, πολυπύρηνες οστεοκλάστες, ii) την ενεργοποίηση αυτών και iii) την αναστολή της απόπτωσής τους. Με αυτόν τον τρόπο, ευοδώνεται η οστεοκλαστογένεση και επιτείνεται η οστεοκλαστική δραστηριότητα. Αντιρροπιστικά, η εκκρινόμενη από τα πρόδρομα κύτταρα των οστεοβλαστών OPG συνδέεται με το RANKL, παρεμποδίζει τη σύνδεσή του στο RANK, αναστέλλοντας έτσι τις ως άνω διεργασίες και περιορίζοντας τελικά την υπερβολική οστική απορρόφηση (Εικόνα 2).[8,9] Το όλο σύστημα βρίσκεται υπό την περαιτέρω επίδραση κυτταροκινών και ορμονών που ελέγχουν τα διάφορα επιμέρους σημεία.[8,11,12]

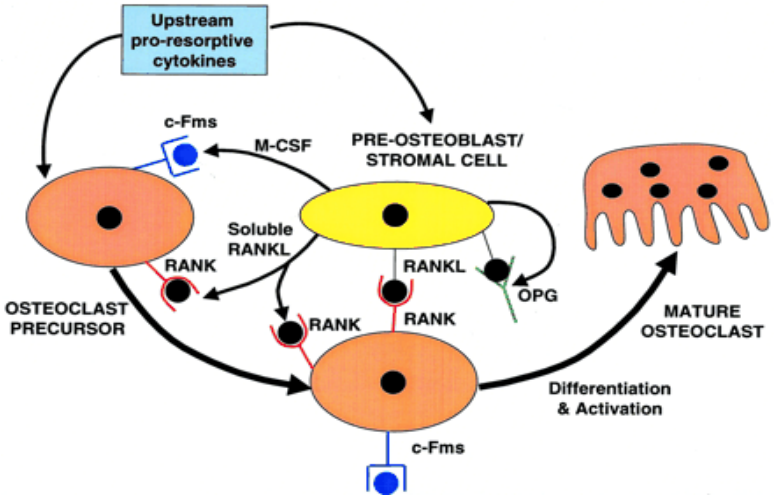

Εικόνα 2: Σχηματική απεικόνιση της φυσιολογίας του συστήματος OPG/RANKL/RANK
Πηγή: "Minireview: The OPG/RANKL/RANK system" S.Khosla, Endocrinology, Dec2001.[8]

Εξαιτίας του θεμελιώδη ρόλου που κατέχει στη φυσιολογία του οστικού μεταβολισμού, το σύστημα OPG/RANKL/RANK εμπλέκεται κατ'επέκταση και στην παθογένεση πολλών οστικών νοσημάτων. Πιο συγκεκριμένα, ποικίλες διαταραχές κυττοκινών ή ορμονών, καθώς και η δράση διαφόρων πρωτεϊνών και φαρμάκων μπορούν να κινητοποιήσουν μηχανισμούς μέσω των οποίων προκαλείται αποσταθεροποίηση του συστήματος και εκτροπή από την ισορροπία μέσω μεταβολής

της αναλογίας RANKL/OPG. Η εκτροπή του λόγου από το φυσιολογικό οδηγεί με τη σειρά της σε διαταραχή της οστικής ανακατασκευής, όπως για παράδειγμα συμβαίνει στη μετεμμηνοπαυσιακή οστεοπόρωση όπου αυξάνεται υπερβολικά η οστική απορρόφηση.[8,13] Τέλος, επισημαίνεται η συμμετοχή του συστήματος και στην οστική εξάπλωση καρκινικών κυττάρων, καθώς νεοπλασματικά κύτταρα που εκφράζουν RANKL και RANK εκμεταλλεύονται το μονοπάτι για προαγωγή των οστικών μεταστάσεων.[9,14]

1.5. Η οστική νόσος Paget στους ενήλικες

Η χρόνια συγγενής υπερφωσφατασία εμφανίζει σημαντικές ομοιότητες με την οστική νόσο Paget των ενηλίκων (PDB). Για το λόγο αυτό κρίνεται σκόπιμο να γίνει μία σύντομη αναφορά στη συγκεκριμένη παθολογική οντότητα, η οποία αποτελεί τη δεύτερη σε συχνότητα οστική νόσο μετά την οστεοπόρωση (3.5% σε άτομα άνω των 40 ετών).[5] Πρόκειται για μεταβολικό νόσημα των οστών που χαρακτηρίζεται από υπερβολική αύξηση της οστικής ανακατασκευής σε ορισμένα τμήματα του σκελετού. Η αιτιολογία της νόσου Paget παραμένει αδιευκρίνιστη. Εντούτοις, στο 15-40% των περιπτώσεων υπάρχει θετικό οικογενειακό ιστορικό σε συγγενή πρώτου βαθμού και μεταβίβαση της βλάβης με αυτοσωματικό επικρατούντα τύπο με ποικίλη διεισδυτικότητα. Οι κληρονομούμενες μεταλλάξεις σχετίζονται κυρίως με τις πρωτεΐνες RANK και p62, οι οποίες επιδρούν άμεσα στην οστεοκλαστογένεση. Περιβαλλοντικοί παράγοντες ενοχοποιούνται επίσης, με κυριότερο εκπρόσωπο τις λοιμώξεις από παραμυξοϊούς (ιός της ιλαράς, αναπνευστικός συγκυτιακός ιός κ.α.)[5,15]

Ιστολογικά η PDB χαρακτηρίζεται από την παρουσία πολυάριθμων και υπερμεγέθων πολυπύρηνων οστεοκλαστών που προκαλούν ένα κύμα έντονης οστικής απορρόφησης. Την αρχική αυτή φάση ακολουθεί η αντιρροπιστική αύξηση της οστεοβλαστικής δραστηριότητας, με τελικό αποτέλεσμα την υπερπαραγωγή παθολογικού, υπερτροφικού οστού, επιρρεπούς σε παραμορφώσεις και κατάγματα, τα οποία επιπλέκουν το 10.2% των πασχόντων. Έτσι, μολονότι η πλειονότητα των ασθενών παραμένει ασυμπτωματική, στο 5% εμφανίζεται σημαντικό περιοχικό άλγος που οφείλεται τόσο σε ποικίλης βαρύτητας νευρολογικές πιεστικές βλάβες όσο και σε ανάπτυξη εκφυλιστικής αρθρίτιδας. Την πιο σοβαρή επιπλοκή αποτελεί η εξαλλαγή του προσβεβλημένου ιστού σε σάρκωμα (1%).[5] Εργαστηριακά, τα ως άνω φαινόμενα συνοδεύονται από ήπια έως σημαντικά αυξημένες τιμές ALP ορού και ΒΔΟΕ, τα δε απεικονιστικά ευρήματα αφορούν στην παρουσία χαρακτηριστικού μωσαϊκού

οστεολυτικών και οστεοβλαστικών περιοχών. Ως προς την αντιμετώπιση των συμπτωματικών μορφών της νόσου Paget, κύριο στόχο αποτελεί η αναστολή της οστεοκλαστικής δραστηριότητας. Για το σκοπό αυτό χορηγούνται διφωσφονικά σε αυξημένες δόσεις, ενώ χρησιμοποιείται και η καλσιτονίνη, κυρίως λόγω της παυσίπονης δράσης της. Η χειρουργική θεραπεία - αν και δυσχερής λόγω της κακής ποιότητας των οστών - έχει θέση στη διόρθωση των σοβαρών οστικών παραμορφώσεων.[5]

ΜΕΡΟΣ ΔΕΥΤΕΡΟ – ΧΡΟΝΙΑ ΣΥΓΓΕΝΗΣ ΥΠΕΡΦΩΣΦΑΤΑΣΙΑ

2.1. Γενικά στοιχεία

Η χρόνια συγγενής υπερφωσφατασία (CCH) αποτελεί μία εξαιρετικά σπάνια οστική νοσολογική οντότητα, η οποία παρουσιάστηκε για πρώτη φορά το 1956 από τους Bakwin και Eiger του νοσοκομείου «Bellevue» της Νέας Υόρκης. Οι ως άνω επιστήμονες περιέγραψαν την περίπτωση ενός επτάχρονου κοριτσιού από το Πουέρτο Ρίκο που εμφάνιζε σημαντική ευθραυστότητα οστών, παραμορφώσεις του σκελετού και μακροκεφαλία.[16,17] Δύο χρόνια αργότερα, το 1958, οι Χωρέμης και συν. παρουσίασαν μία παρόμοια περίπτωση ενός εντεκάχρονου αγοριού ελληνικής καταγωγής, που έμελλε να καταχωρηθεί ως το δεύτερο άτομο παγκοσμίως που έπασχε από το συγκεκριμένο νόσημα. Έκτοτε ακολούθησαν και άλλες δημοσιεύσεις ανάλογων περιστατικών, για να φθάσουμε σήμερα να αριθμούμε συνολικά λίγο περισσότερους από 50 ασθενείς στην παγκόσμια βιβλιογραφία. Σημειώνεται ότι ο όρος «νεανική νόσος του Paget» (Juvenile Paget's Disease) με τον οποίο έγινε κυρίως γνωστή η συγκεκριμένη διαταραχή, εισήχθη για πρώτη φορά το 1974 από τους Doyle και συν. προκειμένου να δοθεί έμφαση στις ομοιότητες που υπάρχουν μεταξύ της χρόνιας συγγενούς υπερφωσφατασίας και της οστικής νόσου του Paget των ενηλίκων.[17]

Σε κλινικό επίπεδο πρόκειται για μία κληρονομήσιμη, γενικευμένη βλάβη του σκελετού, η οποία εκδηλώνεται κατά τη διάρκεια των δύο πρώτων ετών της ζωής και χαρακτηρίζεται από υπερβολικά αυξημένο ρυθμό οστικής ανακατασκευής που αφορά τόσο στο σκέλος της απορρόφησης όσο και σε εκείνο της οστικής παραγωγής. Σοβαρές αλλοιώσεις που έχουν να κάνουν με την επιμετάλλωση των οστών συνυπάρχουν επίσης. Άμεσα παρελκώμενα όλων αυτών είναι η διαταραχή της φυσιολογικής ωρίμανσης του σκελετού, η εκδήλωση σοβαρών και εξελισσόμενων οστικών παραμορφώσεων με συνοδά πολύ υψηλά επίπεδα ALP στον ορό, καθώς και η παρουσία σημαντικά αυξημένης προδιάθεσης για κατάγματα των μακρών οστών και των σπονδύλων. Ιστολογικά, η νόσος χαρακτηρίζεται μεταξύ άλλων και από αξιοσημείωτη αύξηση τόσο του αριθμού των οστεοκλαστών, όσο και των οστεοβλαστών.

Μέσα στην πορεία του χρόνου από την ανακάλυψή της μέχρι και σήμερα, η CCH έχει κατά περιόδους περιγραφεί με πληθώρα διαφορετικών ονομασιών από τους εκάστοτε συγγραφείς, όπως: Κληρονομούμενη υπερφωσφατασία, χρόνια ή συγγενής ή οικογενής ιδιοπαθής υπερφωσφατασία, κληρονομούμενη οστική δυσπλασία με υπερφωσφατασαιμία, οικογενής οστεοεκτασία με μακροκεφαλία, χρόνια εξελικτική οστεοπάθεια με υπερφωσφατασία, οστική δυσπλασία με υπερφωσφατασία, παραμορφωτική οστεΐτιδα της παιδικής ηλικίας, νεανική παραμορφωτική φλοιώδης υπερόστωση και οικογενής οστεοχαλασία. Επισημαίνεται όμως ότι οι όροι που έχουν χρησιμοποιηθεί περισσότερο από όλους και έχουν επικρατήσει έναντι των υπολοίπων στη διεθνή βιβλιογραφία είναι εκείνοι της «νεανικής νόσου του Paget» και της «χρόνιας ιδιοπαθούς υπερφωσφατασίας».[18,19]

2.2. Επιδημιολογία της νόσου

Όπως ήδη τονίστηκε, η CCH αποτελεί ένα σοβαρό μεταβολικό νόσημα των οστών, τόσο σπάνια απαντώμενο ώστε μέχρι σήμερα να έχουν καταγραφεί μόνο 55 περιστατικά παγκοσμίως. Ανήκει στα νοσήματα της παιδικής ηλικίας, καθώς οι πρώτες κλινικές εκδηλώσεις κάνουν την εμφάνισή τους λίγους μήνες μετά τη γέννηση. Επίσης, η CCH δε φαίνεται να παρουσιάζει συσχέτιση με το φύλο των ασθενών ή με τη φυλή στην οποία αυτοί ανήκουν. Επιπρόσθετα, και παρά το γεγονός ότι δεν έχει αποδειχθεί να υπάρχει ιδιαίτερη γεωγραφική κατανομή της νόσου, ένας σημαντικός αριθμός πασχόντων αφορά σε παιδιά με καταγωγή από το Πουέρτο Ρίκο. Αρκετά περιστατικά έχουν επίσης ανακοινωθεί από την ευρύτερη περιοχή των Βαλκανίων, συμπεριλαμβανομένης και της Ελλάδας. Σημειώνεται τέλος η συχνότερη εμφάνιση της νόσου σε κοινωνίες όπου είναι διαδεδομένος ο γάμος μεταξύ στενών συγγενών.[20,21]

2.3. Αιτιοπαθογένεια

2.3.1. Η οστεοπροτεγερίνη:

Η κληρονομήσιμη ανεπάρκεια της δράσης της OPG αποτελεί ουσιαστικά τη βάση ολόκληρης της παθοφυσιολογίας της CCH. Όπως ήδη αναφέρθηκε, η OPG είναι μία διαλυτή γλυκοπρωτεΐνη της υπεροικογένειας των υποδοχέων TNF που εκκρίνεται από τα κύτταρα της οστεοβλαστικής σειράς. Ασκεί τη δράση της σχηματίζοντας ομοδιμερείς σχηματισμούς, οι οποίοι λειτουργούν ως αδρανοποιητικοί υποδοχείς του

RANKL. Εκτός από τα οστά η OPG εκφράζεται και σε πολλά άλλα όργανα όπως είναι οι νεφροί, το ήπαρ, ο σπλήνας, οι πνεύμονες, η καρδιά, τα αγγεία, το παχύ έντερο, ο θυρεοειδής αδένας, ο θύμος αδένας και οι λεμφαδένες (Yasuda και συν. 1998).[1,2,17,22] Η ταυτοποίηση του μορίου της έγινε το 1997 από τους Simonet και συν., ο δε μηχανισμός δράσης της στη ρύθμιση της οστικής ανακατασκευής, αλλά και στην προστασία από την ασβεστοποίηση των αγγείων, διευκρινίστηκε πλήρως στα αμέσως επόμενα χρόνια. Το μοριακό της βάρος ανέρχεται σε 60 kDa, με την πλήρη πεπτιδική άλυσο να απαρτίζεται από 401 αμινοξέα. Η τριτοταγής δομή της OPG αποτελείται από επτά διακριτές περιοχές (I έως VII – Εικόνα 3), ενώ τόσο το αμινοτελικό όσο και το καρβοξυτελικό άκρο του μορίου συμμετέχουν στην άσκηση της δράσης της (Yamaguchi K. 1998). Σημειώνεται ότι ο χρόνος ημίσειας ζωής της πρωτεΐνης στην κυκλοφορία ανέρχεται στα 20 περίπου λεπτά.[17,19,23,24]

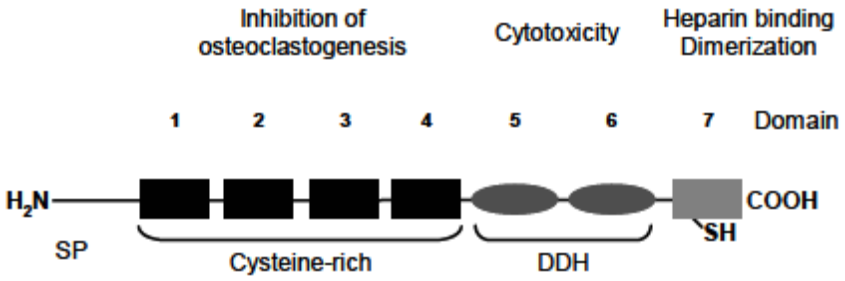

Εικόνα 3: Λειτουργική δομή του μορίου της οστεοπροτεγερίνης:
Το μόριο της OPG απαρτίζεται από 7 διακριτές περιοχές. Τέσσερις από αυτές (1-4) βρίσκονται προς το αμινοτελικό άκρο της πρωτεΐνης, είναι πλούσιες σε κυστεΐνη και σχετίζονται με την αναστολή της οστεοκλαστογένεσης. Δύο περιοχές προς το καρβοξυτελικό άκρο (5 και 6) σχετίζονται με την κυτταροτοξική/αποπτωτική δράση του μορίου. Τέλος, η καρβοξυτελική περιοχή 7 σχετίζεται τόσο με το διμερισμό του μορίου όσο και με τη σύνδεσή του με ηπαρίνη.
Πηγή: Schoppet M. et al., "RANK ligand and osteoprotegerin: paracrine regulators of bone metabolism and vascular function." Arterioscler Thromb Vasc Biol. 22, 549-553.

Στον άνθρωπο το γονίδιο της OPG είναι γνωστό ως TNFRSF11B και ανευρίσκεται στο μακρύ σκέλος του χρωμοσώματος 8, στη θέση 8q24. Απαρτίζεται από πέντε εξόνια, τέσσερα εσόνια και έχει έκταση 29 kb. Η έκφρασή του στα κύτταρα της οστεοβλαστικής σειράς ρυθμίζεται από ένα πλήθος κυττοκινών και ορμονών, από τις οποίες ενδεικτικά αναφέρονται: (α) Η IL-1β, ο TNFα, η βιταμίνη D3, τα οιστρογόνα και η οστική μορφογενετική πρωτεΐνη 2 (BMP-2) που δρουν ευοδωτικά στη σύνθεση της OPG και (β) τα γλυκοκορτικοειδή και η προσταγλανδίνη E2 που ασκούν

ανασταλτική επίδραση στην έκκριση του μακρομορίου (C.Hagedorn, 2009). Σε κλινικό επίπεδο, με βάση πρόσφατες μελέτες που έχουν στηριχθεί σε ζωικά μοντέλα αλλά και από σχετικές παρατηρήσεις σε ανθρώπους, έχει αποδειχθεί ότι η ελαττωμένη ή απούσα δράση της OPG ευθύνεται για την ανάπτυξη οστεοπόρωσης με αυξημένο ρυθμό οστικής εναλλαγής και επασβεστώσεων του μέσου χιτώνα των μεγάλων αρτηριών.[24]

2.3.2. Παθοφυσιολογικός μηχανισμός ανάπτυξης της CCH:

Η CCH είναι μία γενικευμένη σκελετική διαταραχή που αφορά στο σχηματισμό του μεμβρανώδους οστού. Πιο συγκεκριμένα, στους πάσχοντες από τη νοσολογική αυτή οντότητα η νεοσχηματιζόμενη οστική θεμέλια ουσία δεν μπορεί να εξελιχθεί κανονικά σε φυσιολογικό, συμπαγές αβερσιανό οστό. Η κατάσταση αυτή, όπως ειπώθηκε παραπάνω, οφείλεται στη σημαντικά μειωμένη ή απούσα δράση της OPG, εξαιτίας της οποίας διατηρούνται υψηλές συγκεντρώσεις του δραστικού, διαλυτού RANKL στην κυκλοφορία και στον οστίτη ιστό, με αποτέλεσμα να ασκείται ανεμπόδιστη αλληλεπίδραση του RANKL με το RANK. Τα ως άνω γεγονότα επιταχύνουν σημαντικά την οστική απορρόφηση, προκαλώντας δευτερογενή, αντιδραστική αύξηση και της οστικής παραγωγής.[17,20,25,27]

Το βασικό χαρακτηριστικό παθοφυσιολογικό γνώρισμα της νόσου αποτελεί λοιπόν η ταυτόχρονη συνύπαρξη αυξημένης παραγωγής και αυξημένης απορρόφησης οστού και κολλαγόνου από τα υπερλειτουργούντα κύτταρα των οστών. Άμεση συνέπεια είναι ο ρυθμός της οστικής εναλλαγής να εμφανίζεται ιδιαίτερα υψηλός, κατάσταση που οδηγεί σε υπέρβαση της ικανότητας του σχηματισμού φυσιολογικού, συμπαγούς, πεταλιώδους οστίτη ιστού. Το τελικό αποτέλεσμα είναι η υπερβολική παραγωγή ανώριμου οστού, τόσο σπογγώδους όσο και φλοιώδους, που ευθύνεται για την πάχυνση των οστών στο κρανίο και στις υπόλοιπες περιοχές του σκελετού.[20,25] Επιπλέον, επειδή στη CCH το σκέλος της οστικής απορρόφησης αυξάνει υπερβολικά και σε μεγαλύτερο βαθμό συγκριτικά με το σκέλος της οστικής παραγωγής, παρατηρείται τελικά αδυναμία πλήρους αναπλήρωσης των εκτεταμένων οστεολυτικών βλαβών με εναπόθεση φυσιολογικού νέου οστού, με αποτέλεσμα να αναπτύσσεται σταδιακά λέπτυνση των οστικών δοκίδων και εξασθένηση του σπογγώδους οστού. Έτσι, τα μεσοδοκιδώδη διαστήματα γίνονται ολοένα και μεγαλύτερα και στο τέλος πληρούνται με χαλαρό συνδετικό ιστό και λιποκύτταρα. Σημειώνεται επίσης ότι ο ρυθμός μετάλλωσης του αναπτυσσόμενου οστεοειδούς παραμένει κατά βάση φυσιολογικός. Εντούτοις, λόγω της παθολογικά μεγάλης

έκτασης του νεοσχηματιζόμενου οστού, παρατηρούνται πολλές περιοχές με ελλιπή εναπόθεση αλάτων.[20,27,28]

Το παθολογικό οστό που προκύπτει από αυτές τις διαδικασίες καλείται «υφαντό οστό» (woven bone), ομοιάζει εξαιρετικά με εκείνο που εντοπίζεται στις προσβεβλημένες από την οστική νόσο του Paget περιοχές και χαρακτηρίζεται από σημαντικά χαμηλότερη ποιότητα και αντοχή σε σχέση με το φυσιολογικό οστό. Τα ως άνω φαινόμενα οδηγούν τελικά στην ανάπτυξη ενός ιδιαίτερου παθολογικού οστικού φαινοτύπου, με αύξηση της ευθραυστότητας και σταδιακή ανάπτυξη σοβαρών παραμορφώσεων των οστών, προοδευτικά επιδεινούμενων - ιδίως κατά τις περιόδους ανάπτυξης των πασχόντων - όπως περιγράφεται εκτενέστερα στη συνέχεια.[20,21,25,28]

2.3.3. Κληρονομικότητα:

Κατά γενική ομολογία, η CCH φαίνεται ότι μεταβιβάζεται στους απογόνους των φορέων της νόσου με τον αυτοσωματικό υπολειπόμενο τύπο κληρονομικότητας. Εντούτοις, κατά καιρούς έχουν προταθεί και ορισμένα μοντέλα αυτοσωματικής επικρατούσας κληρονομικότητας, ενώ οποιαδήποτε συσχέτιση με το φύλο των ασθενών έχει αποκλειστεί.[19,20,29] Σε επίπεδο γενετικού υλικού η διαταραχή είναι αμιγώς ποιοτική. Κατά συνέπεια ο αριθμός των χρωμοσωμάτων παραμένει πάντοτε φυσιολογικός και ο γονότυπος είναι 46XX ή 46XY, με τη βλάβη να εντοπίζεται στην περιοχή 8q24 του χρωμοσώματος 8. Εκεί ακριβώς δηλαδή όπου όπως ήδη αναφέρθηκε εδράζεται το γονίδιο TNFRSF11B, το οποίο εκφράζεται έντονα στον οστίτη ιστό εφόσον είναι υπεύθυνο για την κωδικοποίηση του μορίου της OPG. Έτσι, σε περισσότερο από το 60% των περιπτώσεων με φαινότυπο CCH διαπιστώνεται ότι οι ασθενείς είναι ομόζυγοι σε αδρανοποιητικές μεταλλάξεις του συγκεκριμένου γονιδίου. Οι μεταλλάξεις αυτές σχετίζονται κυρίως με τις τέσσερις πλούσιες σε κυστεΐνη εξωκυττάριες περιοχές του μορίου της OPG (I-IV), που κωδικοποιούνται από τα εξόνια 2 και 3 και είναι ζωτικής σημασίας για τη σύνδεση του συνδέτη και κατ’επέκταση για την ενεργότητα της πρωτεΐνης (Εικόνα 4).[12,17,21,30,31]

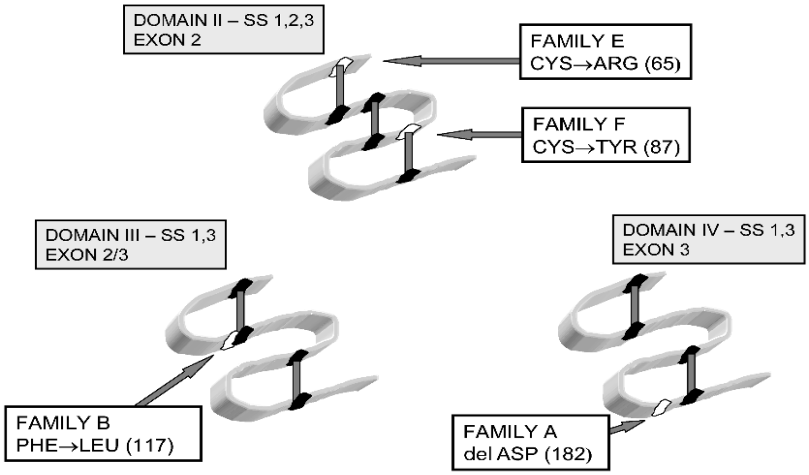

Εικόνα 4: Διαγραμματική απεικόνιση των πλούσιων σε κυστεΐνη περιοχών της OPG, που σχετίζονται με τη σύνδεση του συνδέτη.

Οι δισουλφιδικές γέφυρες που δημιουργούν σχηματισμούς βρόχων, επισημαίνονται με τις κάθετες μπάρες. Οι τύποι ομόζυγων μεταλλάξεων και οι θέσεις αυτών σε ασθενείς ορισμένων οικογενειών με τη νόσο καταδεικνύονται επίσης. (SS=δισουλφιδικοί δεσμοί).

Πηγή: "Idiopathic Hyperphosphatasia and TNFRSF11B Mutations: Relationships between Phenotype and Genotype." Belinda Chong et al., JBMR, Vol.18, Number 12, 2003.[21]

Σημειώνεται ότι η CCH αποτελεί την πρώτη ανθρώπινη διαταραχή που περιγράφηκε ως αποτέλεσμα μεταλλάξεων του γονιδίου της OPG. Η πρώτη μετάλλαξη του TNFRSF11B αναγνωρίστηκε επίσημα το 2002 από τους Cundy και συν. σε τρία αδέλφια που έπασχαν από τη νόσο και ήταν μέλη μίας ενδεκαμελούς οικογένειας από τη Νέα Ζηλανδία με καταγωγή από το Ιράκ. Η γενετική βλάβη αφορούσε σε απώλεια ενός ασπαρτικού οξέος στη θέση 182 της πλούσιας σε κυστεΐνη περιοχής IV του τελικού μορίου της OPG («OPG-ΔD182»). Το συγκεκριμένο αμινοξύ απαντάται σταθερά στη δραστική περιοχή των περισσοτέρων μελών της υπεροικογένειας του TNF, συμμετέχοντας στο σχηματισμό και στη σταθεροποίηση δισουλφιδικών δεσμών. Στην OPG σχετίζεται με το σχηματισμό και τη σταθεροποίηση της δισουλφιδικής γέφυρας C166-C185 της περιοχής IV του μορίου, γεγονός που καταδεικνύει τη χρησιμότητά του στη διατήρηση της φυσιολογικής δομής, αλλά και στην άσκηση της δράσης της πρωτεΐνης.[12,18,32] Τελικά, η μεταλλαγμένη OPG-ΔD182: α) Παρουσιάζει μειωμένη ηλεκτροφορητική κινητικότητα εξαιτίας διαταραγμένης (υπερβολικής) γλυκοζυλίωσης του μορίου της στις θέσεις N178 και N183. β) Εκκρίνεται σε χαμηλότερα επίπεδα από τη φυσιολογική OPG. γ) Είναι κατά 50% λιγότερο ικανή από τη φυσιολογική OPG στο να αναστείλει την οστική απορρόφηση, εξαιτίας της ανεπαρκούς ικανότητάς της να

συνδεθεί με το RANKL και της συνακόλουθης αποτυχίας επαρκούς αναστολής της αλληλεπίδρασης του RANKL με το RANK.[12,18]

Επίσης το 2002, οι Whyte και συν. δημοσίευσαν την παρουσία ομόζυγης, πλήρους ελλείψεως του TNFRSF11B σε δύο ξεχωριστούς ασθενείς Ναβάχο που έπασχαν από τη σοβαρή μορφή της CCH. Μάλιστα, στους ετερόζυγους για τη μετάλλαξη γονείς των συγκεκριμένων πασχόντων τα επίπεδα της OPG ανέρχονταν ακριβώς στο ήμισυ των φυσιολογικών τιμών. Όπως είναι αναμενόμενο, η περιγραφόμενη μετάλλαξη σχετιζόταν με πλήρη απουσία κυκλοφορούσας OPG, γεγονός που οδηγούσε σε υπερβολικά αυξημένο ρυθμό οστικής ανακατασκευής, αλλά και σε σημαντικές αρτηριακές επασβεστώσεις.[12,32,33]

Μετά τις πρώτες αυτές ανακαλύψεις, οι ποιοτικές αλλοιώσεις που έχουν ανιχνευθεί μέχρι σήμερα στο γενετικό υλικό των ασθενών με CCH είναι ποικίλες και αφορούν γενικότερα σε παρερμηνεύσιμες μεταλλάξεις, σε προσθήκες ή ελλείψεις βάσεων, σε μετατοπίσεις του πλαισίου ανάγνωσης ή ακόμη και σε πλήρη έλλειψη ολόκληρου του TNFRSF11B. Οι πλέον συχνές από αυτές παρατίθενται στον Πίνακα 3.[17,21,30] Όπως είναι αναμενόμενο, στις περιπτώσεις της απλής ομόζυγης έλλειψης ή προσθήκης ορισμένων βάσεων τα επίπεδα της ανοσοδραστικής OPG στον ορό εμφανίζονται πρακτικά φυσιολογικά, καθώς η μεταλλαγμένη πρωτεΐνη παράγεται κανονικά, αλλά παρουσιάζει διαφόρου βαθμού μειωμένη δραστικότητα. Επίσης, σε γενικές γραμμές, οι μεταλλάξεις που αφορούν σε προσθήκη ή έλλειψη αμινοξέων στο καρβοξυτελικό άκρο του μορίου έχουν συσχετισθεί με τον ηπιότερο φαινότυπο της νόσου. Από την άλλη, παρερμηνεύσιμες μεταλλάξεις οι οποίες δεν επηρεάζουν τις αλληλουχίες κυστεϊνών στις περιοχές της OPG που σχετίζονται με τη σύνδεση του συνδέτη έχουν συσχετισθεί με ενδιάμεσης βαρύτητας νόσο. Τέλος, σε έδαφος πλήρους έλλειψης του TNFRSF11B όπου τα επίπεδα της OPG είναι μη ανιχνεύσιμα και η δράση της πρωτεΐνης εντελώς απούσα, η αντίστοιχη κλινική εικόνα που προκύπτει είναι σαφώς πιο σοβαρή. Αυτές οι παρατηρήσεις φαίνεται να δικαιολογούν επαρκώς την παρουσία των σχετικά ηπιότερων φαινοτύπων της νόσου, οι οποίες και αποτελούν ένα σημαντικό ποσοστό επί του συνόλου των περιστατικών με CCH.[12,17,21,31]

Μετάλλαξη	Προσβεβλημένη περιοχή	Κλινικός φαινότυπος
Έλλειψη TNFRSF11B	Ολόκληρο το γονίδιο	Σοβαρός
Έλλειψη 20-bp	Εξόνιο 3 / Εσόνιο 3	Σοβαρός
Παρερμ.: T287C Cys to Arg (65)	Εξόνιο 2 – Περιοχή II	Σοβαρός
Παρερμ.: G354A Cys to Tyr (87)	Εξόνιο 2 – Περιοχή III	Σοβαρός
638_640delGAC – delAsp182	Εξόνιο 3 – Περιοχή IV	Ενδιάμεσος
Παρερμ.: T443C Phe to Leu (117)	Εξόνιο 2 – Περιοχή III	Ενδιάμεσος
965_967delTGA/969_970insTT	Εξώνιο 5	Ήπιος

Πίνακας 3.: Τύποι και εντόπιση ορισμένων από τις μεταλλάξεις του TNFRSF11B. Συσχετίσεις του παθολογικού γονότυπου με τον κλινικό φαινότυπο. Οι μεταλλάξεις T287C (Cys65Arg) και G354A (Cys87Tyr) διακόπτουν τους δισουλφιδικούς δεσμούς SS1 και SS3 των πλούσιων σε κυστεΐνη περιοχών II και III της OPG. Η T443C (Phe117Leu) επηρεάζει τη σταθερότητα του SS1 δεσμού της περιοχής III. Η μετάλλαξη Asp182del σχετίζεται με την περιοχή IV του μορίου, η έλλειψη 20-bp αφορά στο εξόνιο 3 και η ηπιότερης βαρύτητας προσθήκη/έλλειψη 965_967delTGA 969_970insTT αφορά στο εξόνιο 5. Όλες οι παραπάνω μεταλλάξεις έχουν συσχετισθεί με διαφόρου βαθμού διαταραγμένη λειτουργία του μορίου της OPG.

Πηγή: Τροποποίηση από "Idiopathic Hyperphosphatasia and TNFRSF11B Mutations: Relationships Between Phenotype and Genotype." Belinda Chong, Madhuri Hegde et al., Journal of Bone and Mineral Research, Volume 18, Number 12, 2003.[21]

Τα όσα παρατέθηκαν μέχρι στιγμής εξηγούν σε ικανοποιητικό βαθμό την ανάπτυξη της κλινικής εικόνας της CCH στην πλειοψηφία των περιστατικών. Εντούτοις, υπάρχει ένα μικρότερο αλλά σημαντικό ποσοστό ασθενών - λιγότερο από 40% - με γενικά ηπιότερο κλινικό φαινότυπο, στους οποίους δεν ανιχνεύεται καμία μετάλλαξη ή έλλειψη του γονιδίου TNFRSF11B. Στις περιπτώσεις αυτές η αιτιολογία της νόσου παραμένει ακόμη αδιευκρίνιστη (Whyte et al).[17,21,30] Η ύπαρξη αρκετών τέτοιων καταγεγραμμένων περιπτώσεων υποδηλώνει ότι η αιτιοπαθογένεια της CCH δεν είναι έχει ξεκαθαριστεί ακόμη απόλυτα. Πιστεύεται δηλαδή ότι μπορεί να υπάρχει περαιτέρω γενετική ετερογένεια μεταξύ των ατόμων που πάσχουν από τη νόσο. Από την άλλη, ορισμένοι συγγραφείς υποστηρίζουν ότι το φαινόμενο αυτό είναι αρκετά πιθανό να οφείλεται, μέχρι ενός βαθμού, και στο γεγονός ότι ορισμένες περιπτώσεις άλλων παθολογικών καταστάσεων με παρόμοια κλινική εικόνα (όπως είναι η πολυοστική ινώδης δυσπλασία ή η διασταλτική σκελετική οστεόλυση) ίσως

έχουν από λάθος ταυτοποιηθεί και καταγραφεί κατά το παρελθόν ως περιστατικά CCH.[12,21,32]

2.4. Κλινική εικόνα της CCH

2.4.1. Κλινικές εκδηλώσεις:

Η χρόνια συγγενής υπερφωσφατασία αποτελεί μία σοβαρή κλινική οντότητα, που προσβάλει ολόκληρο το σκελετό. Οι εκδηλώσεις της επιδεινώνονται με το πέρασμα του χρόνου και ειδικά κατά τις περιόδους ανάπτυξης των οστών, με αποτέλεσμα η λειτουργικότητα και κατ'επέκταση η ποιότητα ζωής των ασθενών να επηρεάζονται δραματικά. Εντούτοις, εξαιτίας του γεγονότος ότι οι γενετικές βλάβες που ευθύνονται για την ανάπτυξη της νόσου ποικίλουν αρκετά, τελικά και η σοβαρότητα της κλινικής εικόνας και των επιπλοκών της CCH διαφοροποιείται ανάλογα, σε σημαντικό βαθμό από ασθενή σε ασθενή. Γενικότερα, στην πλειοψηφία των περιπτώσεων τα κύρια κλινικά γνωρίσματα της νόσου αποτελούν (α) οι βαριές σκελετικές παραμορφώσεις με τη χαρακτηριστική πάχυνση και ανώμαλη διόγκωση των μακρών οστών κατά κύριο λόγο και των οστών του κρανίου δευτερευόντως, (β) τα οστικά άλγη και (γ) ο αυξημένος κίνδυνος για εκδήλωση αυτόματων καταγμάτων.

2.4.1.1. Παραμορφώσεις του σκελετού:

Οι παραμορφώσεις και οι ανωμαλίες του ερειστικού συστήματος αποτελούν την κυρίαρχη κλινική εκδήλωση της CCH. Αναπτύσσονται πάντοτε σε ολόκληρο το σκελετό και δεν εντοπίζονται σε συγκεκριμένα οστά. Είναι αμφοτερόπλευρες, συμμετρικές και εξελίσσονται προοδευτικά, ειδικά κατά τα διαστήματα που οι πάσχοντες βρίσκονται στην ανάπτυξη.

- Όλα τα **μακρά οστά**, ακόμη και οι φάλαγγες των δακτύλων, εμφανίζονται πεπαχυσμένα, ειδικά όσον αφορά στη φλοιώδη μοίρα τους. Κατά συνέπεια, έντονες παραμορφώσεις αναπτύσσονται στις διαφύσεις, οι οποίες καθίστανται επιπλέον σημαντικά βραχύτερες από το φυσιολογικό. Η μειωμένη αντοχή αυτών των οστών σε συνδυασμό με την ανεπαρκή επιμετάλλωση οδηγεί σε μία πολύ συχνή για τη νόσο εικόνα κατά την οποία τα μακρά οστά - και κυρίως τα μηριαία και οι κνήμες - κάμπτονται τοξοειδώς προς τα έξω και εμπρός. Η ραιβότητα του ισχίου και η αρθροκατάδυση της κοτύλης αποτελούν επίσης συχνές επιπλοκές (Εικόνα 5).[19,20,34]

- Τα οστά του **κρανίου** διογκώνονται και αυτά με τη σειρά τους, αναπτύσσοντας σκληρυντικές αλλοιώσεις με παχύνσεις της διπλόης. Εντούτοις, η εμφάνιση μακροκεφαλίας με υπερτελορισμό, αν και χαρακτηριστική της νόσου, δεν είναι πάντοτε παρούσα και παρατηρείται συνηθέστερα στα παιδιά μεγαλύτερης ηλικίας (Εικόνα 6).[19,20] Πολύ σπανιότερα μπορεί να συνυπάρχει απλασία ή δυσπλασία των παραρρινίων κοιλοτήτων, όπως του ιγμορείου άντρου, των μετωπιαίων και των σφηνοειδών κόλπων. Οι **οδόντες** είναι σε γενικές γραμμές φυσιολογικοί αλλά η ανατολή τους καθυστερεί σημαντικά, ενώ παρατηρείται σε αυξημένη συχνότητα και πρόωρη απώλεια των νεογιλών οδόντων.[35] Επισημαίνεται τέλος στο σημείο αυτό ότι οι παραμορφώσεις από τα μακρά οστά προηγούνται συνήθως εκείνων από το κρανίο.[19,25,36]
- Η συμμετοχή της **σπονδυλικής στήλης** είναι συχνή και συνήθως σοβαρή, με παρουσία οστεοπενίας ή οστεοπόρωσης, σπονδυλικών καθιζήσεων και ανάπτυξη κύφωσης ή/και σκολίωσης. Ο **θώρακας** και η **πύελος** εμφανίζουν επίσης δυσπλαστικές αλλοιώσεις και παραμορφώσεις, όπως είναι για παράδειγμα η ευρέως απαντώμενη στη νόσο προπέτεια του στέρνου («πτηνοειδής θώρακας»). Γενικότερα, θα μπορούσε να υποστηρίξει κανείς ότι μορφολογικά η νόσος εμφανίζει αρκετά κοινά σημεία με τη ραχίτιδα, τόσο όσον αφορά στον αξονικό όσο και στον περιφερικό σκελετό (Εικόνα 5).[19,37,38]

Εξαιτίας της παρουσίας των σοβαρών αυτών οστικών παραμορφώσεων ο ρυθμός ανάπτυξης διαταράσσεται, με αποτέλεσμα στους ασθενείς να παρατηρείται βραχύ ανάστημα που αντιστοιχεί σε ύψος κάτω από την 3^{η} εκατοστιαία θέση για το φύλο και την ηλικία (Εικόνα 5). Εξαιρετικά συχνές συνοδές εκδηλώσεις και επιπλοκές των σκελετικών αλλοιώσεων αποτελούν τα οστικά άλγη, η κεφαλαλγία και ο αυξημένος κίνδυνος για αυτόματα κατάγματα, ιδίως όσον αφορά στα μακρά οστά. Τα κατάγματα είναι συνήθως πολλαπλά και επιπλέκουν συχνότερα τα παιδιά με τους λιγότερο σοβαρούς φαινοτύπους, εκείνα δηλαδή που πάσχουν από ήπια και ενδιάμεσης βαρύτητας νόσο. Το γεγονός αυτό πιθανότατα οφείλεται στο ότι οι συγκεκριμένοι ασθενείς είναι περισσότερο κινητοποιημένοι και δραστήριοι και συνεπώς εμφανίζουν μεγαλύτερη πιθανότητα πτώσεων και τραυματισμών.[19,29]

Οι περιγραφείσες διαταραχές των οστών εξελίσσονται στην πορεία της ζωής των πασχόντων και επιδεινώνονται ταχέως για όσο χρονικό διάστημα ο σκελετός αυξάνει, ιδιαίτερα μάλιστα κατά την περίοδο της εφηβικής επιτάχυνσης της ανάπτυξης (“growth spurt”) και μέχρι την ολοκλήρωση αυτής. Συνεπώς, ο βαθμός των παραμορφώσεων που απαντώνται σε μία δεδομένη χρονική στιγμή εξαρτάται όχι μόνο από τη βαρύτητα του γονοτύπου και του φαινοτύπου, αλλά και από την ηλικία των ασθενών.[21,29] Όσον αφορά στην ικανότητα για βάδιση, αυτή διαταράσσεται σε άλλοτε άλλο βαθμό και εξαρτάται κυρίως από τη σοβαρότητα της νόσου. Συνήθως αποκτάται καθυστερημένα και είναι αδέξια. Άλλοτε δεν αποκτάται ποτέ ή μπορεί το παιδί να ξεκινήσει να βαδίζει και μετά από ένα σύντομο χρονικό διάστημα να σταματήσει. Αντίθετα, στους πιο ήπιους κλινικούς φαινοτύπους, η ικανότητα βάδισης μπορεί να μην επηρεαστεί καθόλου.[36-38]

I. **II.**

III. **IV.** 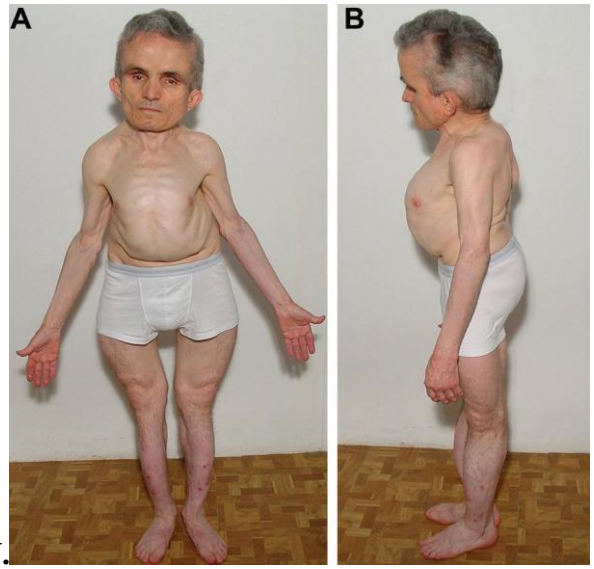

Va Vb 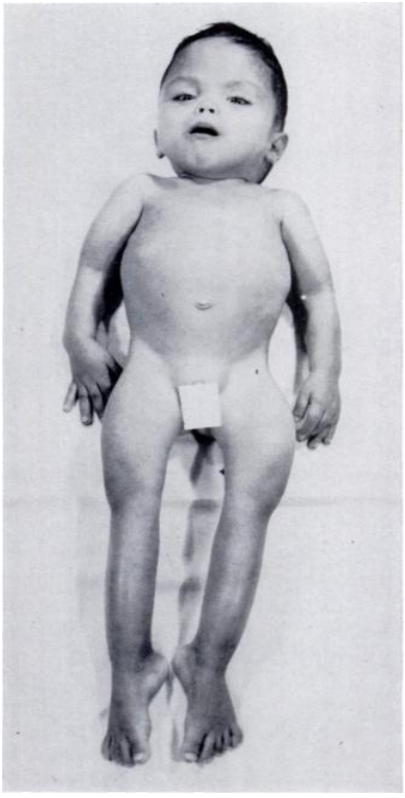

Εικόνα 5: Χαρακτηριστικές οστικές παραμορφώσεις σε ασθενείς με CCH.

I. Τυπική κλινική εικόνα ασθενούς με CCH.

Πηγή: "Management of primary idiopathic hyperphosphatasemia with calcitonin: a case report." Roth AJ et al. Int Orthop. 1996; 20 (1).

II. Ασθενής ηλικίας ενός έτους, με μακροκεφαλία, παραμορφώσεις του θώρακα καμπυλότητα των άκρων και έντονη μυϊκή αδυναμία.

Πηγή: "Osteoprotegerin Deficiency and Juvenile Paget's Disease." Michael P. Whyte, Sara E. Obrecht et al., N Engl J Med 2002; 347:175-184.

III. Κορίτσι 6,5 ετών με CCH και χαρακτηριστικές αλλοιώσεις της νόσου στα κάτω άκρα, με παχύνσεις και κάμψεις των μακρών οστών αμφοτερόπλευρα.

Πηγή: "Chronic idiopathic hyperphosphatasia: normalization of bone turnover with cyclical intravenous pamidronate therapy." Tau C, Bone 2004;35:210-216.

IV. Ο δεύτερος ασθενής με CCH που ανακοινώθηκε παγκοσμίως το 1958 από τους Choremis και συν., σε ηλικία 60 ετών: Παρατηρούνται η μακροκεφαλία, η αυξημένη προσθιοπίσθια διάμετρος του θώρακα, τα κοντά άκρα, η θωρακική κύφωση, η οσφυοϊερή λόρδωση, η κάμψη προς τα πρόσω και έξω των κάτω άκρων, οι διευρυσμένες αρθρώσεις των δακτύλων και η σοβαρή μυϊκή αδυναμία. Ο ασθενής, παρά τις σοβαρές σκελετικές του εκδηλώσεις παραμένει εν' ζωή, ενώ τονίζεται ότι έχει σπουδάσει βιολογία, γεγονός που αποδεικνύει την καλή νοητική κατάσταση των πασχόντων από CCH.

Πηγή: J Bone Miner Res. 2007 Jun;22(6):938-46.[12]

V. (a) Ασθενής 4.5 ετών με CCH. Είναι εμφανής η μακροκεφαλία, οι διαταραχές των οδόντων, ο κοντός λαιμός, οι πεπαχυσμένες, προέχουσες πλευρές και τα παραμορφωμένα, σε κάμψη κάτω άκρα. **(b)** Ασθενής 2.5 ετών με CCH σε ύπτια θέση, με παρόμοια κλινική εικόνα.

Πηγή: "Congenital hyperphosphatasia. A clinical, pathological, and biochemical study of two cases." Eyring EJ et al., J Bone Joint Surg Am. 1968 Sep;50(6):1099-1117.

Εικόνα 6. Θήλυ ασθενής 15 ετών με ήπιες εκδηλώσεις CCH και χαρακτηριστική εικόνα υπερτελορισμού. Ακτινολογικά είναι επίσης εμφανής η γενικευμένη πάχυνση της φλοιώδους μοίρας των οστών του κρανίου, που συνδυάζεται με αποδιοργάνωση της σπογγώδους μοίρας αυτών.

Πηγή: "Osteoprotegerin Deficiency and Juvenile Paget's Disease." Michael P. Whyte, M.D., Sara E. Obrecht et al., N Engl J Med 2002; 347:175-184.[33]

2.4.1.2. Νευρολογικές/Αισθητηριακές επιπλοκές:

Στενώσεις νευρικών τρημάτων με συνακόλουθες νευρολογικές επιπλοκές που αφορούν σε παγιδεύσεις, συμπιέσεις, αλλά και παραλύσεις νεύρων αποτελούν εξαιρετικά συνήθεις καταστάσεις που μπορεί να αναπτυχθούν σε έδαφος CCH. Μέσω αυτού του μηχανισμού είναι δυνατό να προσβληθούν δυνητικά όλες οι εγκεφαλικές συζυγίες, με προεξάρχουσες το ακουστικό και το οπτικό νεύρο. Οι στενώσεις οφείλονται στην προοδευτική πλήρωση των κρανιακών τρημάτων από την υπερανάπτυξη του παθολογικού οστίτη ιστού και οδηγούν σε ποικίλες και σοβαρές νευρολογικές και αισθητηριακές διαταραχές, οι οποίες μάλιστα επιδεινώνονται προϊούσης της ηλικίας.[34]

Χαρακτηριστικό παράδειγμα αποτελεί η πολύ συχνή παρουσία αμφοτερόπλευρης νευροαισθητήριας βαρηκοΐας στους πάσχοντες από τη νόσο, που αναπτύσσεται κατά κανόνα πριν από την εφηβεία και οφείλεται στη βλάβη του ακουστικού νεύρου. Ειδικά μάλιστα όσον αφορά στην απώλεια της ακοής, εκτός από τις στενώσεις στο έσω ους έχουν κατά καιρούς αναφερθεί και άλλα αίτια, όπως είναι η εκ γενετής απουσία των ακουστικών οσταρίων (Chosich και συν., 1991), η πάχυνση του τυμπανικού υμένα και η παρουσία οστικών μαζών μέσα στην κοιλότητα του μέσου ωτός από την υπερανάπτυξη των οστών (Sennaroğlu L. και συν., 1999). Εξαιτίας δε της παρουσίας παθολογικών στενώσεων και στην ευσταχιανή σάλπιγγα, μπορεί να αναπτυχθεί περαιτέρω και οίδημα στο βλεννογόνο του μέσου ωτός. Αξιοσημείωτο είναι ακόμη το γεγονός ότι ο μοναδικός οστικός σχηματισμός του σκελετού που δεν προσβάλλεται από τις αλλοιώσεις της CCH είναι η ακουστική κοιλότητα του λαβυρίνθου.[33-35,55]

Επιπρόσθετα, σοβαρές διαταραχές της όρασης εγκαθίστανται συχνά περί το τέλος της ήβης, με πλέον επικίνδυνη την προοδευτικά εξελισσόμενη τύφλωση από ατροφία του οπτικού νεύρου. Παραδόξως δε, οι ασθενείς με ηπιότερο φαινότυπο φαίνεται να είναι πιο επιρρεπείς στις οφθαλμολογικές επιπλοκές. Κλινικά ευρήματα από τους οφθαλμούς που απαντώνται με αυξημένη συχνότητα στη CCH αποτελούν η σταδιακά επιδεινούμενη μελαγχρωματική αμφιβληστροειδοπάθεια, ο περιορισμός των οπτικών πεδίων και τα κεντρικά σκοτώματα, η νεοαγγείωση του χοριοειδούς χιτώνα με τη συχνή συνύπαρξη αιμορραγιών και ίνωσης - που μέσω εκφύλισης της ωχράς κηλίδας αποτελούν τον κύριο μηχανισμό για την απώλεια της όρασης - και φυσικά οι αμφοτερόπλευρες αγγειοειδείς ταινίες. Οι τελευταίες αντιπροσωπεύουν το συχνότερο παθολογικό οφθαλμολογικό εύρημα στους πάσχοντες από τη νόσο και

αναγνωρίζονται ως γραμμοειδείς, γκριζωπές ή σκοτεινόχρωες ερυθρές αλλοιώσεις οι οποίες πορεύονται ακτινωτά στον οπτικό δίσκο, κάτω από το επίπεδο των αγγείων του αμφιβληστροειδούς. Ιστολογικά αντιστοιχούν σε ρήξεις μίας υπερβολικά πεπαχυσμένης, ασβεστοποιημένης και ασυνήθιστα εύθραυστης μεμβράνης του Bruch. Σημειώνεται επίσης ότι ο βυθός μπορεί να εμφανίζει περιοχές με ωχρή έως πορτοκαλί κηλίδωση του επιθηλίου του αμφιβληστροειδούς, γνωστές ως «peau d'orange», που σχετίζονται αιτιολογικά με την ανάπτυξη ελαστικού ψευδοξανθώματος και οι οποίες συνήθως προηγούνται της εμφάνισης των ταινιοειδών αυτών αλλοιώσεων (Εικόνες 7 και 8).[20,34,36,39]

Οι αγγειοειδείς ταινίες απαντώνται σε μία ευρεία ποικιλία συστηματικών νοσημάτων και η παρουσία τους θεωρείται ιδιαίτερα σημαντική, καθώς επιπλέκονται από μετέπειτα εμφάνιση νεοαγγείωσης του χοριοειδούς χιτώνα σε ποσοστό άνω του 86% επί του συνόλου των περιστατικών και άνω του 50% επί εδάφους CCH.[39] Ο ακριβής μηχανισμός ανάπτυξής τους παραμένει μέχρι στιγμής άγνωστος. Εξαιτίας όμως της συχνής εμφάνισής τους στη CCH έχει πιθανολογηθεί η συμμετοχή της ανεπάρκειας της OPG στην παθογένεσή τους. Εικάζεται δηλαδή από ορισμένους ερευνητές ότι στα πλαίσια απουσίας της φυσιολογικής ενεργότητας της OPG, παρατηρείται απώλεια της ανασταλτικής επίδρασης που αυτή φυσιολογικά ασκεί στην ασβεστοποίηση του πλούσιου σε ελαστίνη μέσου ελαστικού στρώματος της μεμβράνης του Bruch, με αποτέλεσμα η σύσταση της μεμβράνης να αλλοιώνεται και τελικά να δημιουργούνται ρήξεις επί αυτής. Παράλληλα, το γεγονός ότι αγγειοειδείς ταινίες δεν έχουν περιγραφεί ως εύρημα στους οφθαλμούς ασθενών με παρόμοιους οστικούς φαινοτύπους που οφείλονται σε ενεργοποιητικές μεταλλάξεις του RANK (βλ. κεφάλαιο 2.8.2), υποδεικνύει ότι η ανεπάρκεια της OPG προκαλεί τη βλάβη μέσω ενός μονοπατιού ανεξάρτητου από την υπερβολική ενεργοποίηση του RANK που απαντάται στη CCH.[39]

Α. **Β.** **Γ.**

Εικόνα 7: Οφθαλμολογικές επιπλοκές που αναπτύσσονται συχνά σε έδαφος CCH. Α=Περιθηλαία ατροφία, Β=Κηλίδωση του μελάγχρου επιθηλίου, Γ=Αγγειοειδείς ταινίες**.**
Πηγή: "Ocular Manifestations of Juvenile Paget Disease" Nathan M. Kerr et al., Arch Ophthalmol Vol 128 (NO. 6), June 2010.[39]

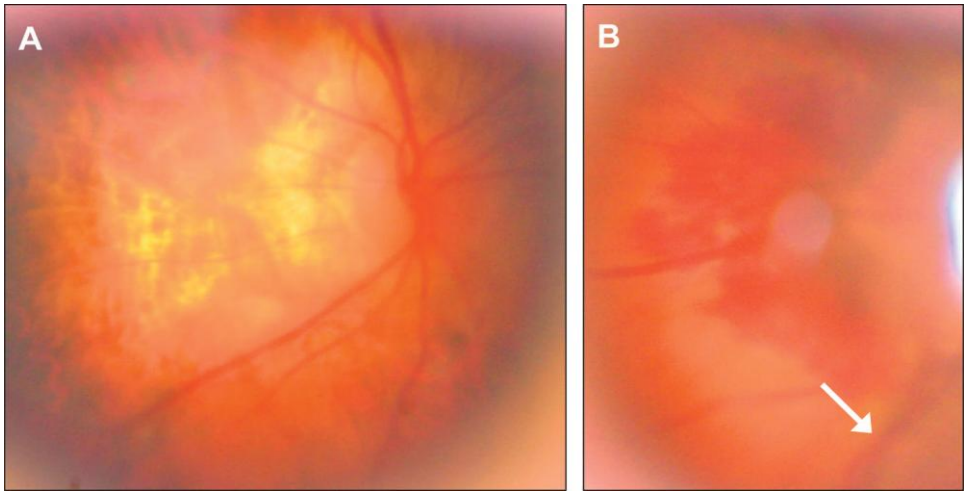

Εικόνα 8: Βυθοσκόπηση σε ασθενή ηλικίας 60 ετών με CCH.
(Α) Αλλοιώσεις αμφιβληστροειδούς με ατροφία ωχράς κηλίδος. (Β) Περιθηλαία, υποαμφιβληστροειδική αιμορραγία με παρουσία αγγειοειδούς ταινίας (βέλος).
Πηγή: Whyte MP, Singhellakis PN. et al., J Bone Miner Res. 2007 Jun;22(6):938-46.

Σε επιδημιολογικό επίπεδο τονίζεται ότι τα προβλήματα της όρασης είναι πολύ συχνά στους ασθενείς με CCH, καθώς μέχρι στιγμής διαταραχές από τους οφθαλμούς έχουν διαπιστωθεί στους 12 από το σύνολο των 55 πασχόντων που έχουν ανακοινωθεί παγκοσμίως. Η παρατήρηση μάλιστα ότι οι αλλοιώσεις στον αμφιβληστροειδή επιδεινώνονται με το πέρασμα του χρόνου, έτσι ώστε να γίνουν εμφανείς κυρίως κατά το τέλος της δεύτερης δεκαετίας της ζωής, σε συνδυασμό με το γεγονός ότι αρκετοί από τους πάσχοντες δεν έχουν φτάσει ακόμη σε αυτήν την ηλικία, μπορεί να ανεβάσει ακόμη περισσότερο στο μέλλον το ποσοστό

οφθαλμοπάθειας που συνοδεύει τη νόσο. Για όλους τους παραπάνω λόγους συστήνεται οι ασθενείς με CCH να υπόκεινται σε οφθαλμολογικό έλεγχο κατ'αρχήν κατά τη διάγνωση της νόσου και στη συνέχεια ανά τακτά διαστήματα, καθοριζόμενα από τη σοβαρότητα των εκάστοτε ευρημάτων. Επιβάλλεται επίσης να ενημερώνονται επαρκώς για τη σοβαρότητα της κατάστασής τους, έτσι ώστε να αναφέρουν άμεσα οποιαδήποτε διαταραχή στην όραση. Όσον αφορά σε εκείνους που αναπτύσσουν αγγειοειδείς ταινίες, θα πρέπει να είναι ιδιαίτερα προσεκτικοί προς αποφυγή μικροτραυματισμών του οφθαλμού, λόγω του κινδύνου που διατρέχουν για εκδήλωση υποαμφιβληστροειδικής αιμορραγίας.[20,39]

2.4.1.3. Αγγειακές επιπλοκές:

Σημαντικό επιβαρυντικό παράγοντα ως προς την πρόγνωση των ασθενών με CCH αποτελεί η αυξημένη συχνότητα συνύπαρξης της νόσου με κυκλοφορικές διαταραχές, οι πλέον συνήθεις εκ των οποίων είναι η αρτηριακή υπέρταση και το ελαστικό ψευδοξάνθωμα. Όπως έχει διαπιστωθεί κατά τα τελευταία έτη, ο διαλυτός RANKL (sRANKL) εκκρίνεται σε σημαντικές ποσότητες τόσο στην αθηρωματική πλάκα όσο και στην κυκλοφορία του αίματος από τις λείες μυϊκές ίνες (SMCs) και από τα ενδοθηλιακά κύτταρα (ECs) των αγγείων. Η τοπικά αυξημένη παρουσία του στις ευπαθείς και επιρρεπείς σε ρήξη αθηροσκληρωτικές αλλοιώσεις είναι υψίστης σημασίας, καθώς μέσω της ικανότητάς του να προάγει τη χημειοταξία και την περαιτέρω διαφοροποίηση των πρόδρομων κυττάρων της οστεοκλαστικής σειράς (μονοκύτταρα/μακροφάγα και SMCs), μπορεί να συμβάλει στη μετάβαση από σταθερές σε ασταθείς βλάβες. Αυτήν ακριβώς τη δράση του RANKL μπορεί να εξουδετερώσει η OPG, όχι όμως και στις περιπτώσεις των ασθενών με CCH στους οποίους η παρουσία ή/και η δράση της OPG είναι ανεπαρκείς (K.Klejna 2009, C.Montecucco και συν., 2007).[40,41]

Ως προς την εμφάνιση της αρτηριακής υπέρτασης, διευκρινίζεται ότι αυτή έχει τεκμηριωθεί σε σχετικά μεγάλο αριθμό πασχόντων. Ιδιαίτερη εντύπωση προκαλεί μάλιστα η δημοσιευμένη περίπτωση ενός αγοριού με CCH και συνυπάρχουσα σοβαρή αγγειοπάθεια, ο οποίος απεβίωσε σε ηλικία μόλις 18 ετών μετά από εκτεταμένο αγγειακό εγκεφαλικό επεισόδιο.[20] Το ελαστικό ψευδοξάνθωμα από την άλλη αποτελεί μία από τις λιγότερο συχνές επιπλοκές της νόσου, που εκδηλώνεται στις μεγαλύτερες ηλικίες πασχόντων. Αφορά σε προοδευτική ανάπτυξη αυξημένων επασβεστώσεων στους πλούσιους σε ίνες ελαστίνης ιστούς όπως είναι το δέρμα, ο αμφιβληστροειδής και ο μέσος και έσω χιτώνας των μεγάλων αιμοφόρων αγγείων. Η

στεφανιαία νόσος και η απόφραξη των νεφρικών αρτηριών αποτελούν άμεσες συνέπειες αυτής της παθολογικής διεργασίας, όπως επίσης και η εμφάνιση χαρακτηριστικών δερματικών υπερκερατωσικών βλατίδων αλλά και οφθαλμικών διαταραχών, οι οποίες περιγράφηκαν παραπάνω.[36]

2.4.1.4. Λοιπές επιπλοκές:

Πέρα από τα ανωτέρω, στα άτομα με CCH παρατηρούνται συχνά εύκολη κόπωση και προοδευτικά επιδεινούμενη μυϊκή αδυναμία με συνοδό μυϊκή ατροφία των άκρων, ενίοτε σε τέτοιο βαθμό που το πάσχον άτομο μπορεί να μη δύναται καν να καθίσει (Εικόνα 5). Ατροφία και επώδυνη διόγκωση των περιοστικών μαλακών μορίων κατά κανόνα συνυπάρχουν. Επιπρόσθετα, η νόσος έχει συσχετισθεί και με σχετικά αυξημένη συχνότητα νεφρολιθίασης.[25,34,37] Τέλος σημειώνεται ότι σε μία μόλις ασθενή έχει αναφερθεί πρώιμη εμμηναρχή και σε άλλους δύο υπέρχρωση δέρματος, εκδηλώσεις οι οποίες δεν έχει ξεκαθαριστεί εάν σχετίζονται με τη γενετική βλάβη της OPG ή με άλλες συνυπάρχουσες διαταραχές.[28] Παρ'όλα αυτά, σχεδόν όλοι οι συγγραφείς υποστηρίζουν ότι κλινικές παράμετροι όπως είναι η ηλικία έναρξης της ήβης και το νοητικό επίπεδο παραμένουν φυσιολογικές. Εξαίρεση από αυτόν τον κανόνα αποτελούν μόνο οι ασθενείς με νευροαισθητήρια βαρηκοΐα, στους οποίους παρατηρείται ελαττωμένη ικανότητα μάθησης που όμως εμπίπτει στα πλαίσια της διαταραγμένης ακουστικής αντίληψης.[19-21,28,36]

2.4.2. Χρόνος εκδήλωσης της νόσου:

Σε γενικές γραμμές, ο χρόνος εκδήλωσης και διάγνωσης της νόσου είναι τόσο πιο πρώιμος όσο σοβαρότερη είναι η μετάλλαξη που υφίσταται το γονίδιο της OPG. Ξεκαθαρίζεται επίσης ότι οι πάσχοντες εμφανίζονται υγιείς κατά τη γέννηση. Στη συνέχεια όμως αναπτύσσουν προοδευτικά τις προαναφερθείσες σκελετικές παραμορφώσεις από τα μακρά οστά, οι οποίες κάνουν πάντοτε πρώτες την εμφάνισή τους, με τις συνοδές διαταραχές που αφορούν στη σωματική ανάπτυξη να έπονται. Έτσι, η νόσος ξεκινά να εκδηλώνεται κατά τη διάρκεια του πρώτου έτους της ζωής και συνηθέστερα μεταξύ 3 και 18 μηνών. Εντούτοις, η διάγνωση τίθεται συνήθως από τις αρχές της νηπιακής ηλικίας μέχρι και την πρώιμη παιδική ηλικία, όταν δηλαδή τα σημεία και τα συμπτώματα έχουν εξελιχθεί και διακρίνονται πλέον με σαφήνεια. Σπανιότερα, στις πιο ήπιες περιπτώσεις, η πάθηση μπορεί να διαγνωστεί αρκετά χρόνια αργότερα, μέχρι και στην όψιμη παιδική ηλικία.[19,21,25]

2.4.3. Βαρύτητα της νόσου:

Όσον αφορά στη βαρύτητα των κλινικών εκδηλώσεων της CCH, έχει ήδη επισημανθεί ότι υπάρχουν αξιοσημείωτες διαφοροποιήσεις από ασθενή σε ασθενή. Συνηθέστερα όμως η εικόνα της νόσου είναι βαριά, οδηγώντας σε σοβαρές οστικές βλάβες με ανάλογες επιπλοκές. Σε γενικές γραμμές, οι κλινικοί φαινότυποι των πασχόντων μπορούν να ταξινομηθούν αδρά ως ακολούθως: [19,21,42]

- **Σοβαρός:** Οι παραμορφώσεις στο ερειστικό σύστημα αρχίζουν να αναγνωρίζονται κατά τους πρώτους 18 μήνες της ζωής, ενώ η ικανότητα βάδισης δεν αποκτάται συνήθως ποτέ. Ακόμη όμως και εάν αυτή αποκτηθεί, αυτό γίνεται εμφανώς καθυστερημένα και τελικά χάνεται κατά την πρώιμη παιδική ηλικία.
- **Ενδιάμεσος:** Οι σκελετικές παραμορφώσεις κάνουν την εμφάνισή τους δύο έτη περίπου μετά τη γέννηση. Η βάδιση ξεκινά σε φυσιολογική ηλικία. Εντούτοις, οι οστικές αλλοιώσεις προοδευτικά επιδεινώνονται με την εξέλιξη της ανάπτυξης και το ύψος των ασθενών βρίσκεται κάτω από την 3^{η} εκατοστιαία θέση για το φύλο και την ηλικία.
- **Ήπιος:** Οι οστικές αλλοιώσεις ξεκινούν να αναδεικνύονται μετά την ηλικία των δύο ετών. Η κινητικότητα των ασθενών παραμένει φυσιολογική, ενώ το ύψος τους βρίσκεται εντός των φυσιολογικών ορίων.

Σημειώνεται ότι η βαρύτητα των κλινικών εκδηλώσεων επηρεάζεται περαιτέρω και από δύο ακόμη ξεχωριστές βασικές παραμέτρους, ανεξαρτήτως φαινοτύπου: Κατά πρώτον από την ηλικία των ασθενών, καθώς οι οστικές παραμορφώσεις εξελίσσονται προοδευτικά και οι πάσχοντες που βρίσκονται στην εφηβεία ή σε μεγαλύτερες ηλικίες είναι περισσότερο επιβαρυμένοι. Κατά δεύτερον, από την αντιοστεοκλαστική θεραπεία που χορηγείται στα άτομα με CCH κατά τη διάρκεια της ζωής τους (όπως είναι η καλσιτονίνη ή/και τα διφωσφονικά), η οποία μπορεί να επηρεάσει θετικά την εξέλιξη της νόσου και κατά συνέπεια την τελική της κλινική εικόνα (Tuysuz B. και συν. 1999, Cassinelli HR. και συν. 1992).[19,21]

2.5. Απεικονιστικός Έλεγχος στη CCH

Η περιγραφείσα καθολικότητα της νόσου και η βαριά κλινική εικόνα με τις εκτεταμένες παραμορφώσεις της κεφαλής, του κορμού και των άκρων που χαρακτηρίζουν τη CCH, προϊδεάζουν για τα εντυπωσιακά ευρήματα που προκύπτουν από τον απεικονιστικό έλεγχο αυτών των ασθενών. Επισημαίνεται ότι η ακτινολογική εικόνα των ατόμων με ήπιο και ενδιάμεσο φαινότυπο είναι γενικά καλύτερη από εκείνη των σοβαρά προσβεβλημένων, με την εξαίρεση των παθολογικών καταγμάτων που εντοπίζονται ως επί τω πλείστον στους πιο περιπατητικούς ασθενείς όπως ήδη ειπώθηκε.[19,20,43] Υπενθυμίζεται επίσης ότι οι οστικές παραμορφώσεις επιδεινώνονται σταδιακά με το πέρασμα του χρόνου, με αποτέλεσμα να καθίστανται πολύ πιο εμφανείς ακτινολογικά στα μεγαλύτερα παιδιά και μετεφηβικά, παρά στους ασθενείς που βρίσκονται στη βρεφική ή/και νηπιακή ηλικία.

(α) Απλές ακτινογραφίες:

Στις απλές ακτινογραφίες απεικονίζονται με σαφήνεια όλες οι παραμορφώσεις του σκελετού που περιγράφηκαν αναλυτικά στην κλινική εικόνα. Έτσι, στις σοβαρές μορφές της νόσου - και ειδικά σε έδαφος μακροκεφαλίας - τα οστά του κρανίου εμφανίζονται πεπαχυσμένα και διογκωμένα, με διεύρυνση του χώρου της διπλόης και απουσία της φυσιολογικής πνευμάτωσης στις μαστοειδείς αποφύσεις. Μάλιστα, οι μετωπιαίες, αμφικροταφικές και ινιακές οστικές βλάβες αναπτύσσονται συμμετρικά και είναι επιδεινούμενες στην πορεία του χρόνου.[25] Στο προσωπικό κρανίο αναγνωρίζονται επίσης ποικίλες μορφές οστικών αλλοιώσεων, με τις παραρρίνιες κοιλότητες να είναι συχνά υποπλαστικές και σπανιότερα απλαστικές. Χαρακτηριστική είναι ακόμη η εικόνα του «βαμβακοειδούς κρανίου» που εντοπίζεται και στη νόσο Paget. Αυτή αντιστοιχεί σε κατά τόπους παρουσία πολυάριθμων ακτινοσκιερών εστιών και οφείλεται στη συνύπαρξη οστεοπυκνωτικών και οστεολυτικών περιοχών (Εικόνες 9, 10, 11).[20,37]

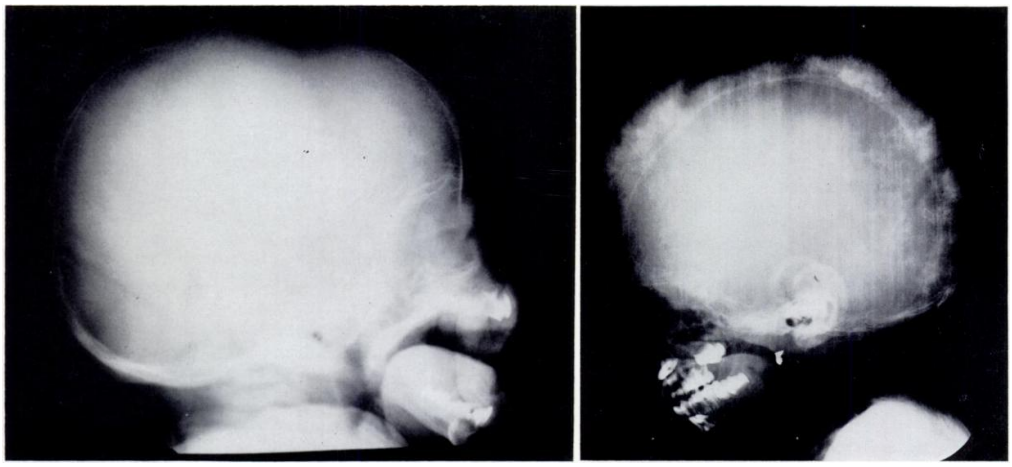

Εικόνα 9. Απεικόνιση των οστών του κρανίου σε παιδί με CCH σε ηλικία τριών μηνών (απουσία εμφανών οστικών ανωμαλιών) και τριών ετών.

Στη μεταγενέστερη ακτινογραφία είναι σαφής η εξεσημασμένη πάχυνση του φλοιώδους οστού, αλλά και η τραχύτητα των οστών του προσώπου.

Πηγή: "Congenital hyperphosphatasia. A clinical, pathological, and biochemical study of two cases." Eyring EJ, Eisenberg E., J Bone Joint Surg Am. 1968 Sep;50(6):1099-117.

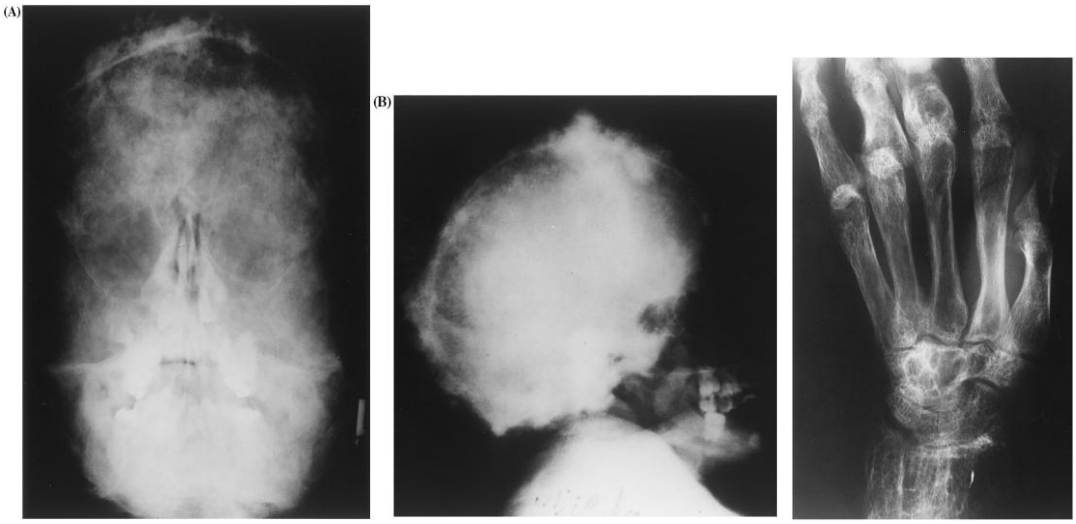

Εικόνα 10: Αλλοιώσεις κρανίου και άκρας χείρας σε έδαφος CCH.

(A) Πρόσθια λήψη του κρανίου όπου απεικονίζεται η διεύρυνση της διπλόης, καθώς και τμήματα οστεοσκλήρυνσης που προσδίδουν εικόνα προσομοιάζουσα με νόσο Paget. (B) Πλάγια λήψη του κρανίου, στην οποία διακρίνονται οι βαμβακόμορφες αλλοιώσεις στην κορυφή του κρανίου. (C) Απεικόνιση της αριστερής άκρας χείρας ασθενούς με CCH. Διακρίνεται η πάχυνση των διαφύσεων των μετακαρπίων οστών και η τραχεία απεικόνιση των δοκίδων στις περιοχές σπογγώδους οστού.

Πηγή: Hyperphosphatasemia: report of three cases." Bonakdarpour A, Maldjian C, Weiss S, Roach N, Stein E., Eur J Radiol. 2000 Jul;35(1):54-8.

Εικόνα 11: Πολλαπλές λήψεις από τον ίδιο ασθενή με CCH.

Στο συγκεκριμένο πάσχοντα από CCH αναγνωρίζονται η πάχυνση του θόλου του κρανίου, η εναλλαγή περιοχών με αυξημένη και χαμηλή οστική πυκνότητα, η διεύρυνση των φαλαγγικών οστών, οι παραμορφώσεις των πλευρών και των μακρών οστών των άκρων, η απώλεια της φυσιολογικής δοκίδωσης του σπογγώδους οστού και τέλος η ανεπαρκής μετάλλωση που είναι πιο εξεσημασμένη στα περιφερικά τμήματα των οστών των άκρων.

Πηγή: "Calcitonin treatment in osteoectasia with hyperphosphatasia (juvenile Paget's disease): radiographic changes after treatment." Tüysüz B, Mercimek S, Ungür S, Deniz M. Pediatr Radiol. 1999 Nov;29(11):838-41.

Στα υπόλοιπα οστά κυριαρχεί η εικόνα της οστεοπενίας, η οποία όμως συχνά εναλλάσσεται με περιοχές οστεοσκλήρυνσης. Το σπογγώδες οστούν απεικονίζεται τραχύ και ανώμαλο με ταυτόχρονη επέκταση της μυελικής κοιλότητας, ενώ αντίθετα το φλοιώδες οστούν είναι υπερβολικά πεπαχυσμένο, αν και υπάρχουν περιοχές όπου αυτό απεικονίζεται λεπτό «σαν χαρτί». Υποπεριοστική παρουσία νεοσχηματιζόμενου οστού συχνά συνυπάρχει. Οι συνηθέστερες παραμορφώσεις που διακρίνονται στη σπονδυλική στήλη σε έδαφος CCH είναι η αμφίκοιλη παραμόρφωση και η ελάττωση του ύψους των σπονδύλων, η αύξηση των μεσοσπονδύλιων διαστημάτων, η σκολίωση, η κύφωση και η λόρδωση (Εικόνα 12). Οι σταδιακά εξελισσόμενες

αλλοιώσεις των μακρών οστών εντοπίζονται με ευχέρεια στον απλό ακτινολογικό έλεγχο και αφορούν κυρίως σε υπερβολική διεύρυνση των διαφύσεων συγκριτικά με τις φυσιολογικά απεικονιζόμενες επιφύσεις, σε ανάπτυξη τοξοειδών παραμορφώσεων και σε παρουσία πολλαπλών καταγμάτων. Εντυπωσιακή είναι και η εξεσημασμένη πάχυνση του φλοιού στην έσω πλευρά του μηριαίου, που διακρίνεται ακόμη πιο εμφανώς στους ασθενείς με βαριές οστικές εκδηλώσεις. Εγκάρσιες γραμμές στην περιοχή των διαφύσεων είναι αρκετά συχνές και αντιπροσωπεύουν εστίες αγγειακών μικροεμφράκτων. Η αρθροκατάδυση και το ραιβό ισχίο αποτελούν επίσης συνήθη ακτινολογικά ευρήματα. Οι πλευρές, οι ωμοπλάτες και οι κλείδες εμφανίζουν και αυτές αύξηση της διαμέτρου τους, με ταυτόχρονη παρουσία περιοχών αυξημένης και μειωμένης οστικής πυκνότητας (Εικόνες 11, 13, 14).[19,20,25,43]

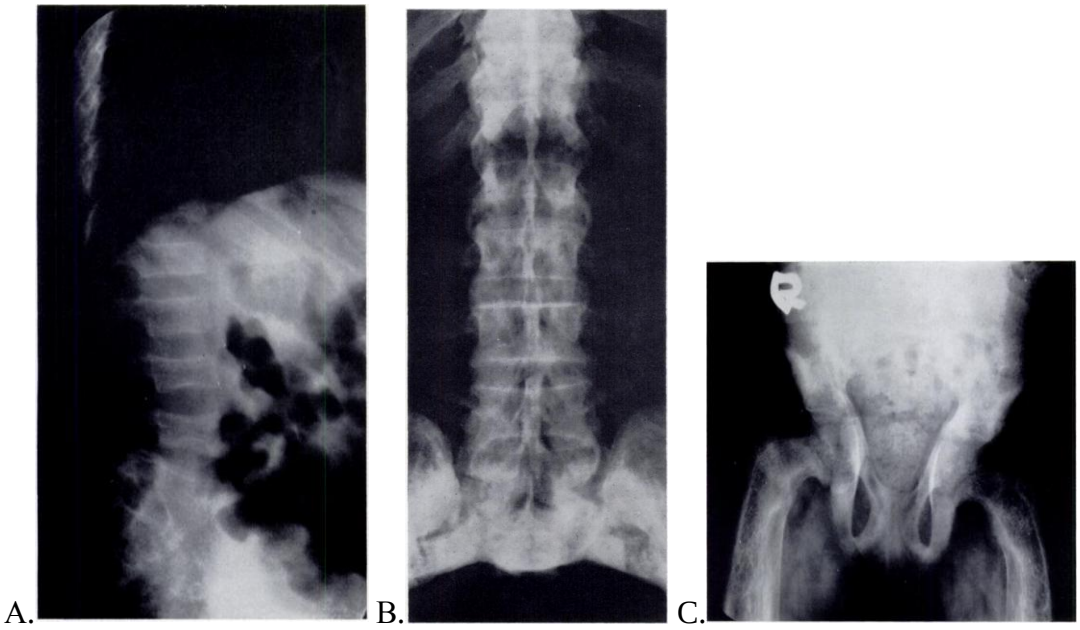

Εικόνα 12: Αλλοιώσεις σπονδυλικής στήλης σε ασθενή με CCH.

(A) Παραμορφώσεις των σπονδύλων με σημαντική ελάττωση του ύψους και της οστικής πυκνότητας αυτών σε ασθενή 4.5 ετών. (B) Σπονδυλική στήλη με οστεοσκληρωτικά οστά. Οι ιερολαγόνιες αρθρώσεις παραμένουν φυσιολογικές. (C) Ανεπαρκής μετάλλωση οστών που έχει επιτρέψει την ανάπτυξη αρθροκατάδυσης της κοτύλης και ραιβών ισχίων.

Πηγές: (A) "Hyperphosphatasia. Report of a case with a 30 year follow-up." McNulty JG. et al., Am J Roentgenol Radium Ther Nucl Med. 1972 Jul; 115 (3):614-8.

(B και C) "Congenital hyperphosphatasia. A clinical, pathological, and biochemical study of two cases." Eyring EJ, Eisenberg E., J Bone Joint Surg Am. 1968 Sep;50(6):1099-117.

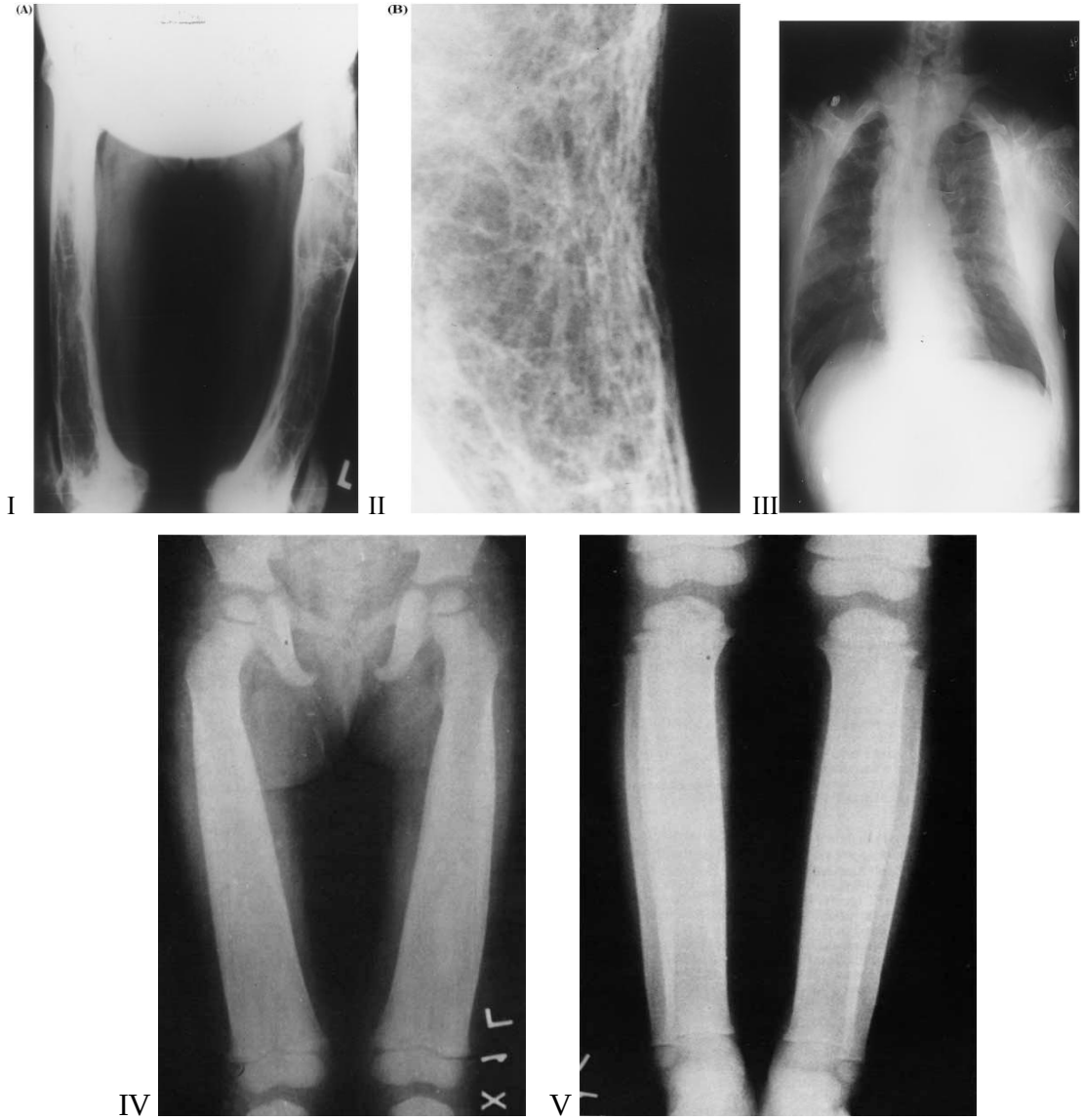

Εικόνα 13: Χαρακτηριστικά ακτινολογικά ευρήματα σε έδαφος CCH:

(I) Θήλυ ασθενής 21 ετών με αύξηση της μυελικής κοιλότητας και συμμετρική παραμόρφωση των διαφύσεων του μηριαίου. (II) Λεπτομερής απεικόνιση του αριστερού άνω τμήματος του μηριαίου με τη χαρακτηριστική τραχύτητα και αποδιοργάνωση του σπογγώδους οστού. (III) Οι κλείδες, οι πλευρές, οι ωμοπλάτες και το εγγύς τμήμα των βραχιονίων οστών παρουσιάζουν αυξημένες διαστάσεις. Το σπογγώδες οστούν είναι τραχύ και ανώμαλο. (IV,V) Αμφοτερόπλευρη, συμμετρική πάχυνση του φλοιού των μηριαίων οστών και των κνημών, με διάχυτη οστεοσκλήρυνση και ελάττωση της μυϊκής μάζας.

Πηγές: (I, II, III): "Hyperphosphatasemia: report of three cases." Bonakdarpour A, Maldjian C et al., Eur J Radiol. 2000 Jul;35 (1):54-8.[10].

(IV, V): "Juvenile Paget's disease - a case report." Saraf SK, Gupta SK. Australas Radiol. 1989 May;33(2):189-91.

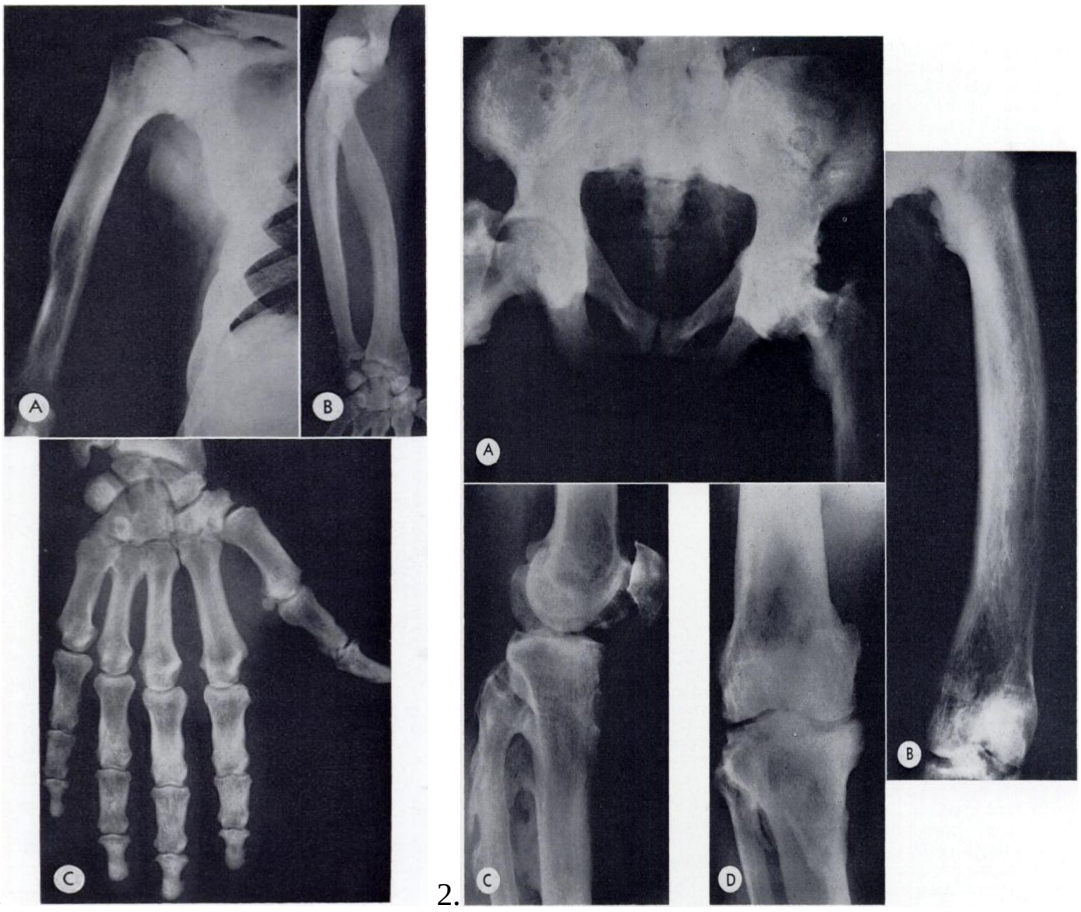

Εικόνα 14: Οστικές βλάβες σε ασθενή με CCH.

1. (A-C): Δεξύ βραχιόνιο, κερκίδα, ωλένη και άκρα χείρα ασθενούς με CCH με πάχυνση του φλοιώδους οστού και οστεοσκλήρυνση. 2. (A-D): Μηριαία σε κάμψη (τοξοειδής παραμόρφωση), πάχυνση του φλοιού, οστεοσκλήρυνση και εξεσημασμένος σχηματισμός οστεοφύτων στην περιοχή των γοφών και των γονάτων.

Πηγή: "Hyperphosphatasia. Report of a case with a 30 year follow-up." McNulty JG, Pim P et al., Am J Roentgenol Radium Ther Nucl Med. 1972 Jul; 115 (3):614-8.

(β) Τομογραφικός έλεγχος:

Ο έλεγχος με αξονική ή μαγνητική τομογραφία (CT ή MRI) λαμβάνει συχνά χώρα στην εκτίμηση των ασθενών με CCH. Οι εξετάσεις αυτές κατέχουν σημαντική θέση στη μελέτη των διαταραχών από το μυελό, καθώς και στην ανάδειξη συμπιεστικών βλαβών και επιπλοκών απότοκων της υπέρμετρης οστικής επέκτασης. Τέτοιες καταστάσεις αποτελούν τόσο οι στενώσεις των διαφόρων νευρικών τρημάτων που βρίσκονται στο κρανίο και στη σπονδυλική στήλη (Εικόνα 15), στις οποίες και αποδίδονται οι νευρολογικές και αισθητηριακές διαταραχές της νόσου, όσο και οι εκάστοτε εμφανιζόμενες παραλύσεις.[34]

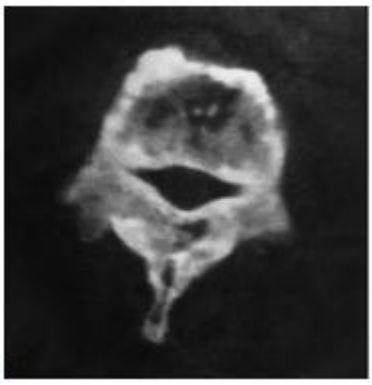

Εικόνα 15: Στένωση του νωτιαίου σωλήνα απεικονιζόμενη με CT στη σπονδυλική στήλη ασθενούς με CCH, οφειλόμενη σε υπερβολική πάχυνση των σπονδυλικών οστών.
Πηγή: "Hyperphosphatasemia:CT assessment." Muntaner L et al., Eur Radiol. 1997;7(1):73-6

(γ) Σπινθηρογραφικός έλεγχος:

Γενικότερα, η διενέργεια σπινθηρογραφήματος των οστών δεν κρίνεται απαραίτητη στους πάσχοντες από CCH. Σε δύο μόνο περιπτώσεις εφαρμόστηκε σπινθηρογραφικός έλεγχος κατά το παρελθόν, στις οποίες παρατηρήθηκε διάχυτη, αυξημένη πρόσληψη του ραδιοφαρμάκου σε ολόκληρο το σκελετό. Πιο έντονη εστιακή πρόσληψη διαπιστώθηκε στο κρανίο και ιδίως στη βάση αυτού, στη σπονδυλική στήλη, στις πλευρές και στην πύελο, ενώ ηπιότερη ήταν η πρόσληψη στα άνω και στα κάτω άκρα.[34]

2.6. Εργαστηριακά ευρήματα

Με βάση τα όσα έχουν αναφερθεί μέχρι στιγμής καθιστάται σαφές ότι η ορθή λήψη του ιστορικού, σε συνδυασμό με την προσεκτική κλινική εξέταση και τα ιδιαίτερα απεικονιστικά ευρήματα που συνοδεύουν τη CCH, μπορούν να κατευθύνουν με σχετική ευκολία τη διαγνωστική σκέψη προς τη συγκεκριμένη νοσολογική οντότητα. Εντούτοις, πολύ σημαντικός για την επιβεβαίωση της διάγνωσης κρίνεται και ο εργαστηριακός έλεγχος, τα ευρήματα του οποίου είναι απόλυτα συμβατά με τον εξαιρετικά αυξημένο ρυθμό οστικής εναλλαγής που απαντάται στους συγκεκριμένους ασθενείς. Δε θα πρέπει εξάλλου να ξεχνάμε ότι στα βασικά διαγνωστικά κριτήρια της νόσου, πέρα από το κοντό ανάστημα, τη μακροκεφαλία, τη διόγκωση των οστών και την ανεπαρκή μετάλλωσή τους, συμπεριλαμβάνεται και η υπερφωσφατασία, η πλέον χαρακτηριστική εργαστηριακή παράμετρος από την οποία η νόσος έλαβε και την ονομασία της.[19,38]

Η μεγάλη αύξηση των τιμών της ALP - και κατά συνέπεια της ενεργότητάς της - στον ορό των πασχόντων οφείλεται εξ'ολοκλήρου στον αυξημένο οστικό σχηματισμό, είναι δηλαδή απότοκη της ιδιαίτερα έντονης οστεοβλαστικής δραστηριότητας που λαμβάνει χώρα στο σκελετό των ατόμων με CCH. Συνήθως αντιστοιχεί σε επίπεδα πέντε έως δέκα φορές πάνω από τα ανώτερα φυσιολογικά όρια και αφορά τόσο στην ολική ALP όσο και στο οστικό κλάσμα αυτής (b-ALP).[34,37] Ωστόσο, σε ελάχιστες, σποραδικές περιπτώσεις ασθενών με ήπιο κλινικό φαινότυπο έχει διαπιστωθεί η παρουσία σχετικά φυσιολογικής διακύμανσης των επιπέδων του ενζύμου στους ασθενείς, τα οποία δεν ξεπερνούν τις μέγιστες φυσιολογικές τιμές ή βρίσκονται ελάχιστα μόνο πάνω από αυτές. Μία ακόμη σημαντική παράμετρο αποτελεί το γεγονός ότι δε φαίνεται να υφίσταται συσχέτιση μεταξύ της βαρύτητας του κλινικού φαινοτύπου και του βαθμού αύξησης της ALP στο αίμα. Επιπρόσθετα, έχει παρατηρηθεί ότι κατά τη γέννηση και κατά τους πρώτους μήνες ζωής των ασθενών τα επίπεδα του ενζύμου είναι φυσιολογικά. Ακολούθως όμως ανέρχονται σταδιακά στα μέγιστα επίπεδα, για να παρουσιάσουν στη συνέχεια μία τάση βαθμιαίας μείωσης προϊούσης της ηλικίας, χωρίς συνήθως να φτάνουν ποτέ στα φυσιολογικά όρια.[19,20]

Η υπερβολική άνοδος των τιμών της ALP δεν είναι η μόνη εργαστηριακή διαταραχή που συνοδεύει τη νόσο. Λόγω του υψηλού ρυθμού οστικής εναλλαγής, κατά κανόνα ανιχνεύονται παθολογικά αυξημένες και οι συγκεντρώσεις της όξινης φωσφατάσης στον ορό, ενός ενζύμου που ως επί τω πλείστον βρίσκεται αποθηκευμένο στα λυσσοσώματα και που φυσιολογικά με τη δράση του απελευθερώνει φωσφορικές ομάδες οι οποίες βρίσκονται προσκολλημένες σε άλλα μακρομόρια.[34,35,44] Η αμινοπεπτιδάση της λευκίνης αποτελεί ακόμη ένα ένζυμο που ανιχνεύεται σε παθολογικά υψηλά επίπεδα στον ορό των ασθενών ως αποτέλεσμα του έντονου οστικού μεταβολισμού. Επισημαίνεται τέλος η εξαιρετικά αυξημένη αποβολή προϊόντων αποδόμησης του κολλαγόνου τύπου Ι - όπως είναι τα NTX, τα CTX και η υδροξυπρολίνη - στα ούρα όλων των ασθενών. Το συγκεκριμένο εύρημα είναι απότοκο της εξεσημασμένης οστικής απορρόφησης που διαμεσολαβείται από τις υπερδραστήριες οστεοκλάστες.[19,27,37]

Όσον αφορά στις συγκεντρώσεις ασβεστίου, φωσφόρου και μαγνησίου στο αίμα των ασθενών, αυτές παραμένουν πάντοτε εντός φυσιολογικών ορίων. Τα δε επίπεδα του ουρικού οξέος στον ορό μπορεί να είναι φυσιολογικά ή μετρίως αυξημένα, πιθανότατα λόγω της κυτταρικής υπερδραστηριότητας. Από τις υπόλοιπες αιματολογικές παραμέτρους που σχετίζονται με το μεταβολισμό του ασβεστίου,

χωρίς παθολογικές μεταβολές παρουσιάζονται τόσο τα επίπεδα της 25-υδροξυ-χοληκαλσιφερόλης, όσο και της παραθορμόνης (PTH), καθώς ο μεταβολισμός της βιταμίνης D και η λειτουργία των παραθυρεοειδών αδένων δεν παραβλάπτονται στη CCH. Τέλος, υπερασβεστουρία ή/και υπερουρικοζουρία αναφέρονται σχετικά συχνά, αν και έχουν καταγραφεί και περιστατικά με ασβέστιο ούρων 24ώρου χαμηλότερο του φυσιολογικού.[19,37,44]

2.7. Στοιχεία Παθολογικής Ανατομικής

Η παθολογική εκτροπή του ρυθμού οστικής ανακατασκευής που χαρακτηρίζει τη νόσο αντικατοπτρίζεται ιστολογικά, κατ'αρχήν, από την αξιοσημείωτη αύξηση του αριθμού και του μεγέθους τόσο των οστεοκλαστών όσο και των οστεοβλαστών, με τις οστεοκλάστες να είναι όμως εκείνες που προεξάρχουν. Επιπρόσθετες ενδείξεις της έντονης κυτταρικής δραστηριότητας αποτελούν σε επίπεδο κυτταρικών οργανυλίων οι εκτεταμένες δομές του ενδοπλασματικού δικτύου και του συστήματος Golgi των οστεοβλαστών, καθώς και ο μεγάλος αριθμός κοκκίων από κρυστάλλους υδροξυαπατίτη που διακρίνονται στα μιτοχόνδρια και των δύο προαναφερθέντων κυτταρικών πληθυσμών με το ηλεκτρονικό μικροσκόπιο (Εικόνα 16-Α). Τονίζεται ακόμη ότι οι οστεοκλάστες, μολονότι αυξάνουν σε μέγεθος, δεν αποκτούν ποτέ την τυπική εικόνα των γιγάντιων πολυπύρηνων κυττάρων που χαρακτηρίζουν την οστική νόσο Paget των ενηλίκων.[28,45]

A. 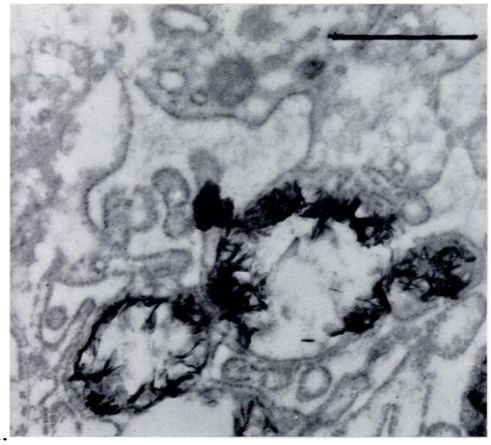 B. 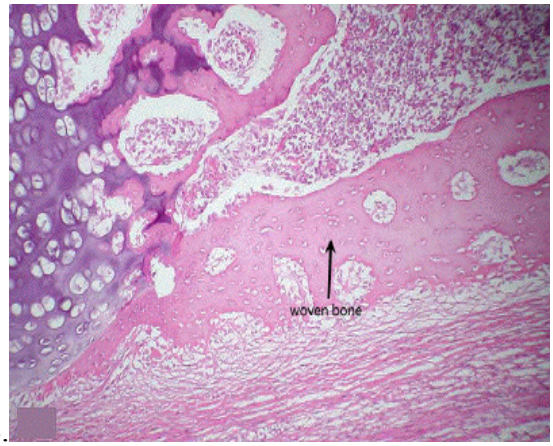

Εικόνα 16.

(Α). Κρύσταλλοι υδροξυαπατίτη στα μιτοχόνδρια των οστικών κυττάρων σε ασθενή με CCH σε απεικόνιση με ηλεκτρονικό μικροσκόπιο.

Πηγή: Eyring EJ et al., J Bone Joint Surg Am. 1968 Sep;50(6):1099-117.

(Β). Ενδεικτική απεικόνιση υφαντού οστού.

Πηγή: “Dartmouth College” of Hanover, Anatomy Dpt.

Άμεσο επακόλουθο της αυξημένης δραστηριότητας των οστικών κυττάρων αποτελεί η σταδιακή μετατροπή τόσο του φλοιώδους όσο και το σπογγώδους οστού σε ένα πλέγμα αδρού, πεπαχυσμένου, άωρου και αδύναμου τύπου οστού, γνωστού ως «υφαντό οστό» (woven bone). Αυτός ο παθολογικός ιστολογικός τύπος αφορά: i) Σε λέπτυνση των οστικών δοκίδων με σταδιακή αύξηση του μεσοδοκιδώδους διαστήματος, ii) στην παρουσία χαλαρού συνδετικού ιστού και λιποκυττάρων που πληρούν τα διευρυσμένα μεσοδοκιδώδη διαστήματα, iii) σε διαταραχές της επιμετάλλωσης της νεοσχηματιζόμενης θεμέλιας ουσίας, iv) σε απουσία πεταλιώδους οστού με εξαφάνιση των φυσιολογικών αβερσιανών συστημάτων, v) σε συνοδό ανάπτυξη ινώδους μετάπλασης και τελικά σε απολύτως άναρχη κατασκευή του προσβεβλημένου οστίτη ιστού (Εικόνα 16-Β).[20,37]

Έτσι, στο φλοιό οι γραμμές του τσιμέντου απεικονίζονται έντονες και είναι άτακτα διατεταγμένες, ενώ στο σπογγώδες οστούν η αρχιτεκτονική των λεπτών και αδύναμων πλέον οστεοδοκίδων εμφανίζεται πλήρως αποδιοργανωμένη. Επιπλέον, παχιές γραμμές οστεοειδούς καλύπτουν συνήθως σα ραφές τις αποδυναμωμένες οστεοδοκίδες. Το δε περιόστεο χαρακτηρίζεται από κατά τόπους πάχυνση και αυξημένο αριθμό κυττάρων, ενώ ο χόνδρινος ιστός στις επιφύσεις και στις αρθρώσεις παραμένει φυσιολογικός (Εικόνες 17, 18 και 19).[19,45] Σημειώνεται τέλος ότι στις ηπιότερες περιπτώσεις της νόσου, στα οστά διακρίνονται μόνο αρκετές οστεοσκληρωτικές περιοχές, με τα οστικά κύτταρα σε αυτές να εμφανίζονται φυσιολογικά σε μέγεθος και σε αριθμό (Golob DS. και συν. 1996).

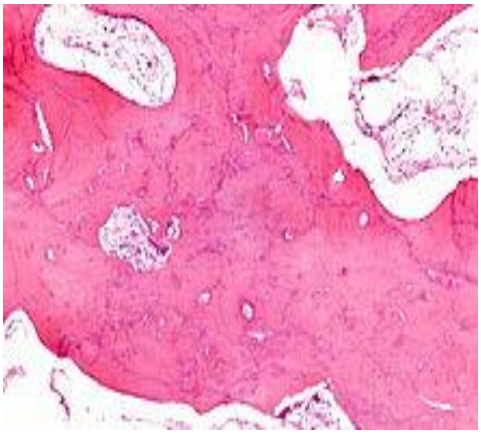

Εικόνα 17: Ιστολογική τομή οστού ασθενούς με CCH.

Διακρίνεται η ανώμαλη δομή του ιστού, με την παρουσία αραιών οστεοδοκίδων, άτυπων υπερτροφικών οστεοβλαστών και έντονης εναπόθεσης ινώδους συνδετικού ιστού.

Πηγή: Τροποποίηση από "Management of primary idiopathic hyperphosphatasemia with calcitonin: a case report." Roth AJ. Et al., Int Orthop. 1996;20(1):58-60.

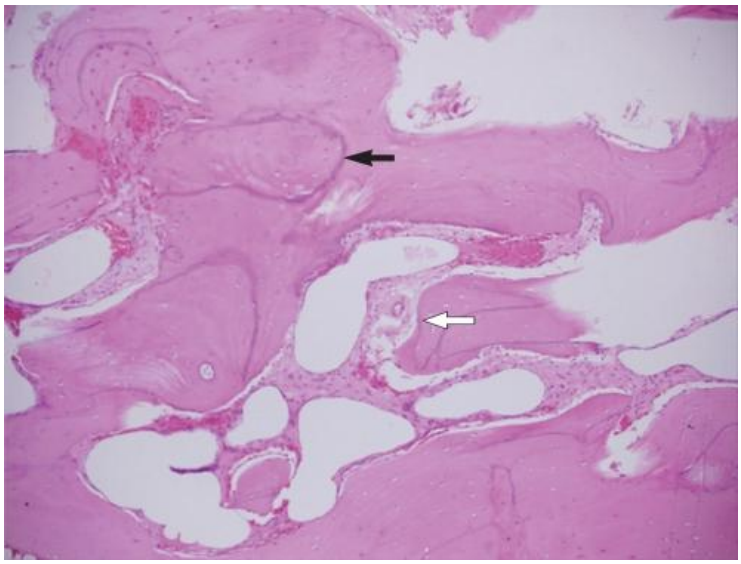

Εικόνα 18: Βιοψίες οστού σε ασθενείς με CCH.

Στη δεξία εικόνα διακρίνονται ο αυξημένος κυτταρικός πληθυσμός και οι ανώμαλες γραμμές τσιμέντου (μαύρο βέλος), καθώς και η παρουσία χαλαρού ινώδη-αγγειακού συνδετικού ιστού που πληρεί τα διευρυσμένα μεσοδοκικώδη διαστήματα (λευκό βέλος).

Πηγή: Clin Exp Otorhinolaryngol. 2008 December; 1(4): 224–226.

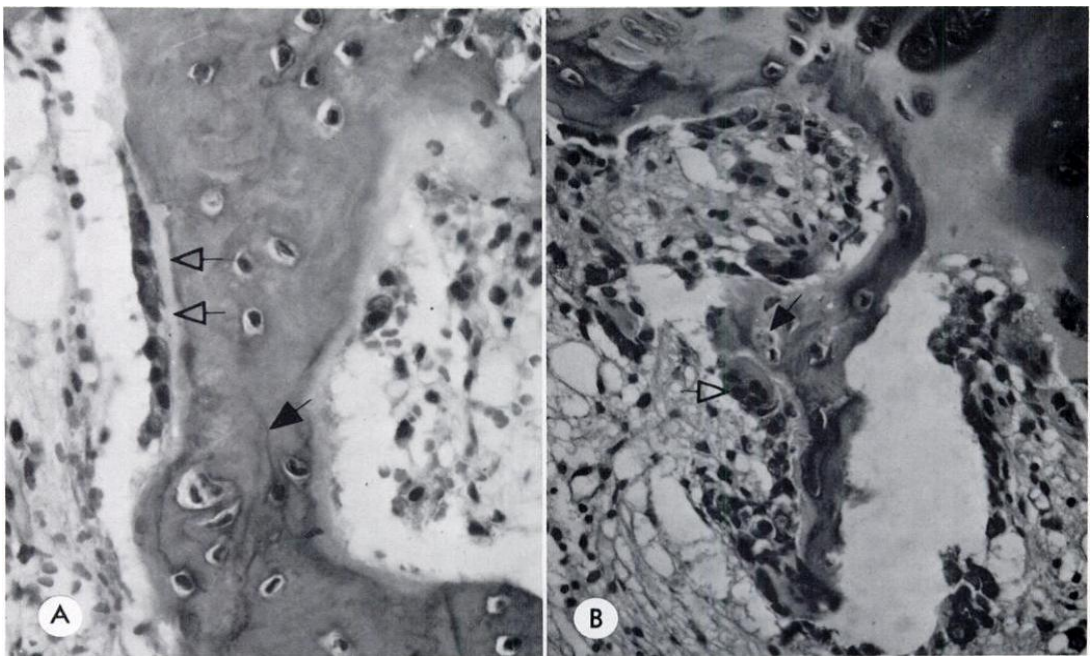

Εικόνα 19:

(Α) Έντονη απορρόφηση οστού με λέπτυνση των οστεοδοκίδων και παρουσία οστεοβλαστών αυξημένου μεγέθους. Παχιές γραμμές οστεοειδούς καλύπτουν τις οστεοδοκίδες.

(Β) Αύξηση του μεγέθους των κυττάρων των προσβεβλημένων οστών. Άτακτα διατεταγμένες γραμμές τσιμέντου προσδίδουν εικόνα μωσαϊκού. Παρατηρείται η ανάπτυξη ινώδους συνδετικού ιστού μεταξύ των οστεοδοκίδων. Πολυπύρηνες οστεοκλάστες (βέλος) προκαλούν εξεσημασμένη οστική απορρόφηση (Β).

Πηγή: J.P.Whalen et al., Am J Roentgenol 129:29-35, July 1977.

Στο σημείο αυτό τονίζεται ότι ήδη από τη δεκαετία του 1960 είχαν αναπτυχθεί τεχνικές που εφαρμόστηκαν στα πρώτα περιστατικά ατόμων με CCH που ανακοινώθηκαν, οι οποίες καταδείκνυαν την αυξημένη ενεργότητα αλκαλικής και όξινης φωσφατάσης, γαλακτικής δεϋδρογενάσης και αμινοπεπτιδάσης, τοπικά, στην περιοχή του νεοσχηματιζόμενου παθολογικού οστού (Εικόνα 20). Όσον αφορά στα ευρήματα που έχουν προκύψει από τη μελέτη του οστικού μεταβολισμού με την εφαρμογή τεχνικών δυναμικής ιστομορφομετρίας που στηρίζονται στη σήμανση με τετρακυκλίνη, και αυτά επιβεβαίωσαν με τη σειρά τους αυτό που ήταν αναμενόμενο, τον υπερβολικά ταχύ δηλαδή ρυθμό οστικού σχηματισμού και οστικής αποδόμησης οστίτη ιστού που λαμβάνει χώρα σε αυτούς τους ασθενείς.[20,21,28]

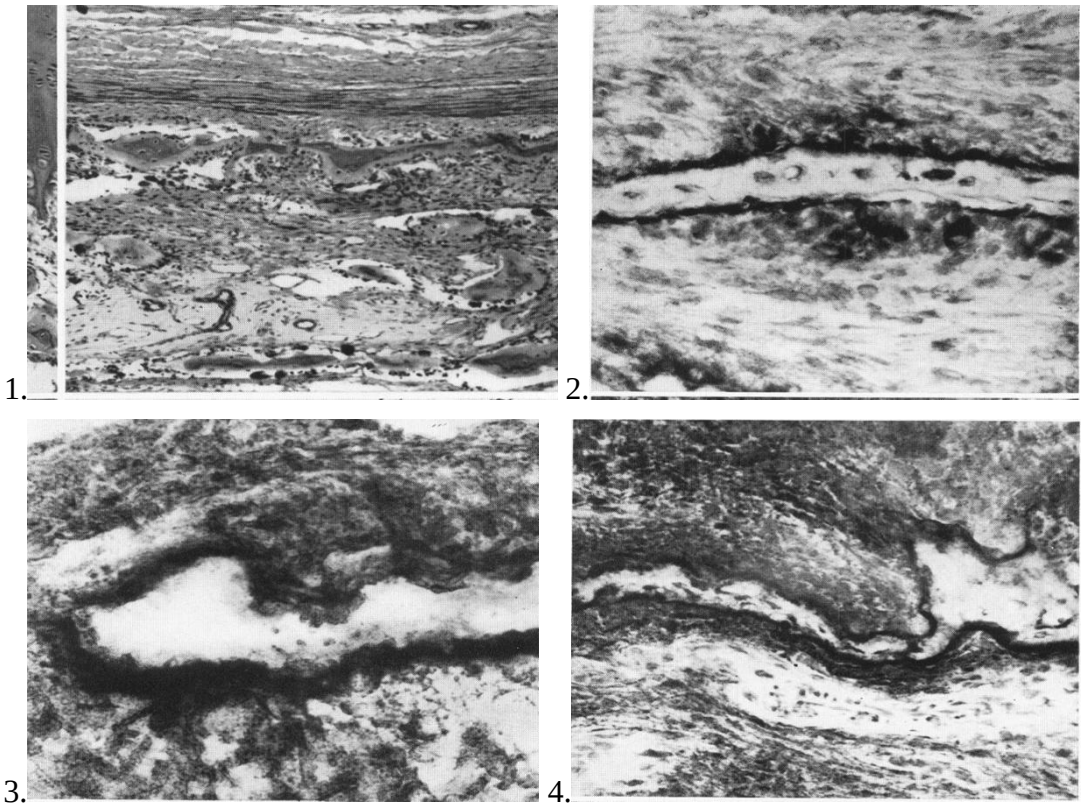

Εικόνα 20: Ιστολογικά ευρήματα από τη διάφυση της κνήμης σε δύο αδέλφια από το Πουέρτο Ρίκο με χρόνια συγγενή υπερφωσφατασία.

(1) Διακρίνεται η ενεργός παραγωγή οστού, το αυξημένο πάχος του περιοστέου, ο αυξημένος αριθμός οστικών κυττάρων και η εξασθένιση του φλοιού (χρώση αιματοξυλίνης-ηωσίνης). (2) Αυξημένη ενεργότητα γαλακτικής δεϋδρογενάσης στα οστικά κύτταρα (τεχνική Pearse). (3) Αυξημένη ενεργότητα ALP στα όρια του νεοσχηματιζόμενου οστού. (τεχνική Burstone). (4) Αυξημένη ενεργότητα όξινης φωσφατάσης στην περιοχή του νεοσχηματιζόμενου οστού (τεχνική Burstone).

Πηγή: Τροποποίηση από Stemmermann GN. Am J Pathol. 1966 Apr;48(4):641-51.

2.8. Χρόνια συγγενής υπερφωσφατασία - Διαφορική Διάγνωση

Είναι προφανές ότι η CCH εμφανίζει πολλά κοινά κλινικά χαρακτηριστικά με ένα σημαντικό αριθμό άλλων μεταβολικών νοσημάτων των οστών. Ήδη στο εισαγωγικό κεφάλαιο αναφέρθηκε ότι και μόνο το εργαστηριακό εύρημα της υπερφωσφατασαιμίας μπορεί να προκληθεί από μία πληθώρα νοσημάτων, τα οποία εκτέθηκαν αναλυτικά στον Πίνακα 1. Παρ'όλα αυτά, η προσεκτική μελέτη των πασχόντων και η ορθή διαφοροδιαγνωστική σκέψη θέτουν τελικά χωρίς ιδιαίτερες δυσκολίες τη διάγνωση της νόσου, καθώς οι υπόλοιπες κλινικές οντότητες δύσκολα μπορούν να μιμηθούν απόλυτα το σύνολο των κλινικών, απεικονιστικών, εργαστηριακών και ιστολογικών παραμέτρων που την απαρτίζουν. Στη συνέχεια παρατίθενται οι παθολογικές εκείνες καταστάσεις που εμφανίζουν σημαντικές ομοιότητες με τη CCH και από τις οποίες θα πρέπει με προσοχή αυτή να διαφοροδιαγνωστεί.

2.8.1. Οστική νόσος Paget των ενηλίκων.

Η οστική νόσος Paget των ενηλίκων (PDB) παρουσιάστηκε σε ξεχωριστό κεφάλαιο του παρόντος εκπονήματος, ακριβώς λόγω της ομολογουμένως μεγάλης ομοιότητας που παρουσιάζει με τη CCH. Αυτή η ομοιότητα ευθύνεται εξάλλου και για το γεγονός ότι επί σειρά ετών ο όρος «νεανική νόσος Paget» (Juvenile Paget Disease) ήταν εκείνος που είχε κυριαρχήσει για την περιγραφή της σπάνιας αυτής παθολογικής κατάστασης στη διεθνή βιβλιογραφία. Εντούτοις, κατά τα τελευταία έτη η συγκεκριμένη ονομασία υιοθετείται από όλο και λιγότερους συγγραφείς, καθώς έχει πλέον τεκμηριωθεί ότι τα δύο νοσήματα αποτελούν σαφώς ξεχωριστές κλινικές οντότητες, παρά τα όποια κοινά χαρακτηριστικά μπορεί να εμφανίζουν.[22]

Πιο αναλυτικά, οι ομοιότητες που παρατηρούνται μεταξύ CCH και PDB αφορούν στον αυξημένο ρυθμό οστικής ανακατασκευής, στην αυξημένη ευθραυστότητα των οστών και κατ'επέκταση στην αυξημένη επίπτωση αυτόματων καταγμάτων, στα έντονα οστικά άλγη, στην πάχυνση και κύρτωση των μακρών οστών των άκρων, στην παρουσία παρόμοιων ακτινολογικών γνωρισμάτων (όπως είναι για παράδειγμα η εικόνα του βαμβακοειδούς κρανίου), στην αύξηση του οστικού κλάσματος της ALP στον ορό, στα αυξημένα επίπεδα της υδροξυπρολίνης των ούρων, καθώς και στη θετική ανταπόκριση των δύο νοσημάτων στη θεραπεία με αντιοστεοκλαστικά φάρμακα.[5,19,31,35] Παρόλα αυτά, αν και τα κοινά σημεία που παρατέθηκαν είναι πολλά, οι διαφορές μεταξύ των δύο αυτών κλινικών καταστάσεων είναι σημαντικές και μάλλον περισσότερες. Έτσι:

- Η CCH διαγιγνώσκεται σε βρέφη, νήπια και παιδιά, ενώ η PDB συνήθως σε άτομα μεγαλύτερα των 25 ετών και ακόμη συχνότερα μετά την ηλικία των 40 ετών.[22]
- Στη CCH οι οστικές βλάβες είναι γενικευμένες και μάλιστα συμμετρικές, καθώς η νόσος προσβάλλει ολόκληρο το σκελετό, σε αντίθεση με την PDB στην οποία οι διαταραχές και οι παραμορφώσεις των οστών είναι σαφώς πιο εντοπισμένες και ασύμμετρες. Η πάχυνση και μεγέθυνση των οστών του κρανίου που οδηγεί σε μακροκεφαλία με συνοδό υπερτελορισμό αποτελεί ακόμη ένα στοιχείο που χαρακτηρίζει τη CCH και όχι τη νόσο Paget. Επίσης, οι διαταραχές των οδόντων που περιγράφονται στους ασθενείς με CCH δεν εντοπίζονται στους ασθενείς με PDB.[19,22]
- Η βαρύτητα των κλινικών εκδηλώσεων αποτελεί ένα ακόμη ιδιαίτερα σημαντικό επίπεδο διαφοροποίησης, καθώς η φυσική πορεία της CCH στο χρόνο είναι πολύ πιο σοβαρή, συνοδευόμενη από επιπλοκές που οδηγούν στους περισσότερους ασθενείς σε διαταραγμένη ανάπτυξη με αρκετά κοντό ανάστημα, σε εξαιρετικά σημαντικές κινητικές δυσκολίες, ακόμη και στην αναπηρία. Τονίζεται επίσης ότι σε αντίθεση με την PDB, στις σοβαρές μορφές της CCH - και ειδικά όταν δε χορηγείται κατάλληλη αγωγή - ελαττώνεται και το προσδόκιμο επιβίωσης. Έτσι, η πρόγνωση της CCH αξιολογείται ως κατά πολύ χειρότερη από εκείνη της PDB, μολονότι στις επιπλοκές της δεν έχει αναφερθεί μέχρι σήμερα η ανάπτυξη οστεοσαρκώματος στις οστικές βλάβες.[22,25]

- Δε θα πρέπει επίσης να λησμονείται το γεγονός ότι στη CCH αναπτύσσονται επιπρόσθετα σοβαρές βλάβες και από τα αισθητήρια όργανα, και ειδικά από τα ώτα και τους οφθαλμούς, οι οποίες πολύ συχνά οδηγούν σε αντίστοιχες βαριές διαταραχές όπως είναι η απώλεια της ακοής και της όρασης. Τέτοιου είδους καταστάσεις δεν έχουν συσχετισθεί με τη νόσο Paget, όπως ακριβώς συμβαίνει και με τις επιπλοκές από το κυκλοφορικό που αναλύθηκαν παραπάνω και οι οποίες αποτελούν ένα ακόμη ιδιαίτερο χαρακτηριστικό που αφορά αποκλειστικά στη CCH και όχι στην PDB.[22]
- Τα παθολογοανατομικά ευρήματα αποτελούν μία επιπλέον παράμετρο που διαφοροποιείται σημαντικά στα δύο νοσήματα. Έτσι, ο όγκος του σπογγώδους οστού παρουσιάζεται ελαττωμένος στη CCH και το όριο μεταξύ φλοιού και μυελού διατηρείται με σαφήνεια, σε αντίθεση με την PDB όπου παρατηρείται αυξημένος όγκος του σπογγώδους οστού και ασάφεια της ως άνω οριοθέτησης. Επίσης, στη CCH η δομή του σπογγώδους οστού εμφανίζεται ανώμαλη, με συνοδό απώλεια των διασυνδέσεων των οστικών δοκίδων, αντίθετα με την παραμονή ικανοποιητικού βαθμού διασύνδεσης των οστεοδοκίδων που παρατηρείται στην PBD. Η πλέον όμως προεξάρχουσα διαφορά μεταξύ των δύο παθολογικών οντοτήτων σε ιστολογικό επίπεδο είναι η απουσία από τις βλάβες της CCH των χαρακτηριστικών υπερμεγέθων πολυπύρηνων οστεοκλαστών που χαρακτηρίζουν την PDB.[22,46]
- Τέλος, πλήρως διαφοροποιούνται και οι αιτιοπαθογενετικοί μηχανισμοί των δύο νοσημάτων. Έτσι, στην PDB υπεισέρχονται γενετικοί παράγοντες που έχουν να κάνουν με μεταλλάξεις οι οποίες επηρεάζουν τις πρωτεΐνες RANK και p62, αλλά και περιβαλλοντικοί παράγοντες όπως είναι οι ιογενείς λοιμώξεις. Από την άλλη, η CCH σχετίζεται με κληρονομούμενη απουσία ή ανεπαρκή δράση της OPG, οφειλόμενη αντίστοιχα σε απουσία ή σε αδρανοποιητικές μεταλλάξεις του γονιδίου TNFRSF11B.[5,22,31]

2.8.2. Νοσήματα οφειλόμενα σε μεταλλάξεις του γονιδίου TNFRSF11A.

Το γονίδιο TNFRSF11A εντοπίζεται στο μακρύ σκέλος του χρωμοσώματος 18 στη θέση 18q22.1 και είναι υπεύθυνο για την κωδικοποίηση του παράγοντα RANK. Τα νοσήματα που οφείλονται σε ενεργοποιητικές μεταλλάξεις του γονιδίου αυτού είναι αρκετά σπάνια και μεταβιβάζονται στους απογόνους με τον αυτοσωματικό επικρατούντα τύπο κληρονομικότητας. Τα οστικά άλγη, οι παραμορφώσεις των οστών, τα αυτόματα κατάγματα και η συνοδός υπερφωσφατασαιμία αποτελούν τις

βασικές τους εκδηλώσεις. Κατά συνέπεια ομοιάζουν σημαντικά με τη CCH, γεγονός που εξηγείται από το ότι επηρεάζουν με σχετικά παρόμοιο τρόπο τη λειτουργία του συστήματος OPG/RANK/RANKL (ενίσχυση της έκφρασης του RANK αντί για αποδυνάμωση της έκφρασης της OPG), οδηγώντας σε έντονη υπερδραστηριοποίηση των οστεοκλαστών. Τις τρεις σχετικές παθολογικές καταστάσεις που εμπίπτουν στη διαφορική διάγνωση της CCH απαρτίζουν:

i. Η *Οικογενής διασταλτική οστεόλυση ("Familial expansile osteolysis")*:
Πρόκειται για σοβαρή διαταραχή του σκελετού, οι χαρακτηριστικές εκδηλώσεις της οποίας αφορούν σε πρώιμη ανάπτυξη βαρηκοΐας, πρώιμη καταστροφή των μόνιμων οδόντων και διάχυτες ή εστιακές, προοδευτικά εξελισσόμενες επώδυνες οστεολύσεις, που οδηγούν σε έντονες παραμορφώσεις και αυτόματα κατάγματα των μακρών οστών.[22,32,41,47]

ii. Η *νόσος του Paget με πρώιμη έναρξη ("Early-onset Paget disease")*:
Η συγκεκριμένη πάθηση διαπιστώνεται κλινικά συνήθως κατά τη δεύτερη και τρίτη δεκαετία της ζωής. Τις κύριες εκδηλώσεις της αποτελούν η πρώιμη κώφωση και η εξεσημασμένη καταστροφή των οδόντων, η ταυτόχρονη προσβολή του αξονικού σκελετού, των οστών του κρανίου και των οστών των άνω άκρων με ανάπτυξη οστεολυτικών και σκληρυντικών βλαβών επί αυτών, οι συνοδές παραμορφώσεις και η αύξηση των διαστάσεων των μακρών οστών και το ιδιότυπο προσωπείο των πασχόντων λόγω αλλοιώσεων των γνάθων.[32,41,47]

iii. Η *διασταλτική σκελετική υπερφωσφατασία ("Expansile skeletal hyperphosphatasia")*:
Το συγκεκριμένο μεταβολικό νόσημα των οστών αντιστοιχεί σε μία υψηλής διεισδυτικότητας αυτοσωματική κυρίαρχη διαταραχή. Χαρακτηρίζεται από πρώιμη έναρξη βαρηκοΐας με συνοδό απώλεια οδόντων, ενώ σε κλινικοεργαστηριακό επίπεδο συνυπάρχουν προοδευτική υπερόστωση και πάχυνση των μακρών οστών με απουσία όμως οστεολυτικών βλαβών σε αυτά, επώδυνες και διογκωμένες φάλαγγες των δακτύλων στα άνω άκρα, αύξηση της ALP στον ορό και περιοδική εμφάνιση επεισοδίων υπερασβεστιαιμίας.[32,41,47,48]

2.8.3. Ραχίτιδα.

Στη ραχίτιδα, είτε αυτή είναι σιτιογενούς είτε κληρονομούμενης αρχής, οι αλλοιώσεις του σκελετού εμφανίζουν αρκετές ομοιότητες με τη CCH. Ορισμένες από τις κοινές αυτές διαταραχές αποτελούν το κοντό τελικό ανάστημα, η παρουσία κύφωσης ή/και λόρδωσης στη σπονδυλική στήλη, η ανεπαρκής μετάλλωση των

οστών, η ακτινολογική εικόνα οστεοπενίας, οι παραμορφώσεις των μακρών οστών με τη συχνή παρουσία ραιβότητας, τα οστικά άλγη και οι διαταραχές βάδισης των πασχόντων. Εντούτοις, στη CCH τα επίπεδα ασβεστίου, φωσφόρου, βιταμίνης D και PTH είναι φυσιολογικά, σε αντίθεση με τη ραχίτιδα στην οποία οι τιμές αυτών των παραμέτρων είναι συνήθως χαμηλές, με εξαίρεση τη συγκέντρωση της PTH η οποία και αυξάνει.[5]

2.8.4. Λοιπές παθολογικές καταστάσεις.

i. Σύνδρομο IBMPFD (Inclusion-Body Myopathy, PDB, Frontotemporal Dementia).

Πρόκειται για αυτοσωματική κυρίαρχη διαταραχή οφειλόμενη σε μετάλλαξη του γονιδίου VCP, το οποίο βρίσκεται στο χρωμόσωμα 9 (9p13) και κωδικοποιεί μία ATPάση του ενδοπλασματικού δικτύου γνωστή ως «valosin-containing protein». Το σύνδρομο αυτό συνδυάζει εκδηλώσεις μυοπάθειας, PDB και άνοιας και αφορά σε ασθενείς μέσης ηλικίας.[32]

ii. Εξελικτική κρανιοδιαφυσιακή δυσπλασία (νόσος Engelmann).

Η νόσος Engelmann αποτελεί έναν ιδιαίτερα σπάνιο τύπο οστικής δυσπλασίας οφειλόμενο σε γενετική βλάβη που εντοπίζεται στο χρωμόσωμα 19 και συγκεκριμένα στη θέση 19q13.1-q13.3. Κληρονομείται με τον αυτοσωματικό επικρατούντα τύπο, εμφανίζεται συνήθως στην παιδική ηλικία και εξελίσσεται αργά και προοδευτικά στην πορεία του χρόνου. Προκαλεί χαρακτηριστικές παραμορφώσεις στο σκελετό με ανάπτυξη α) βαρέων, οστεοπυκνωτικών μακρών οστών λόγω πάχυνσης του φλοιού των διαφύσεων και β) πεπαχυσμένων οστών στο κρανίο. Οι αλλοιώσεις αυτές, όπως συμβαίνει και στη CCH, οδηγούν σε ποικίλες νευρολογικές διαταραχές, κώφωση και απώλεια όρασης. Συχνά συνυπάρχουν μυοπάθεια και ηπατοσπληνομεγαλία.[4,20,48]

iii. Πολυοστική ινώδης δυσπλασία στα πλαίσια του συνδρόμου McCune-Albright).

Η συγκεκριμένη παθολογική οντότητα είναι αποτέλεσμα μεταζυγωτικής μετάλλαξης του γονιδίου GNAS1 που κωδικοποιεί την α-υποομάδα της G-πρωτεΐνης (Gsa). Οι παραμορφώσεις των μακρών οστών και των οστών του κρανίου, το χαμηλό ανάστημα, τα οστικά άλγη και τα παθολογικά κατάγματα του συνδρόμου οφείλονται στην υπερπαραγωγή ανώμαλου οστίτη ιστού και οδηγούν συχνά σε αναπηρίες. Εντούτοις, οι οστικές βλάβες σπάνια αφορούν σε ολόκληρο το σκελετό και ακόμη πιο σπάνια εντοπίζονται συμμετρικά και αμφοτερόπλευρα, αντίθετα δηλαδή από ότι συμβαίνει στη CCH. Επιπλέον, στο σύνδρομο McCune-Albright συνυπάρχουν δυσχρωματικές αλλοιώσεις του δέρματος, καρδιαγγειακές εκδηλώσεις και

ενδοκρινικές επιπλοκές όπως είναι η παρουσία πρώιμης ήβης, ο υπερθυρεοειδισμός και η υπερέκκριση αυξητικής ορμόνης, κορτιζόλης και προλακτίνης.[5,44]

iv. Ατελής οστεογένεση τύπου-1.

Πρόκειται για αυτοσωματική επικρατούσα νόσο που οφείλεται σε διαταραχή της σύνθεσης του κολλαγόνου τύπου-Ι. Είναι ο ηπιότερος τύπος ατελούς οστεογένεσης και εκδηλώνεται με μετρίου βαθμού παραμορφώσεις των μακρών αυλοειδών οστών και με διαταραχές της ανάπτυξης. Συνυπάρχουν κυανοί σκληροί, βαρηκοΐα και ενίοτε διαταραχές οδόντων.[5,44]

v. Νόσος Van Buchem. (Hyperostosis corticalis generalisata).

Η νόσος Van Buchem οφείλεται σε αδρανοποιητική μετάλλαξη του υπεύθυνου για την παραγωγή της σκληροστίνης γονιδίου SOST (χρωμοσωμική θέση 17q11.2), που μεταβιβάζεται με τον αυτοσωματικό υπολειπόμενο τύπο κληρονομικότητας. Η διαταραχή κάνει την εμφάνισή της στην πρώτη δεκαετία της ζωής και εκδηλώνεται με εξελισσόμενες σκελετικές βλάβες που αφορούν σε συμμετρική αύξηση της διαμέτρου και του βάρους των οστών (γνάθοι, κρανίο, πλευρές, μακρά οστά άκρων), με ταυτόχρονη αύξηση της πυκνότητας του φλοιώδους οστού. Βαρηκοΐα, διαταραχές όρασης και νευρολογικές επιπλοκές είναι και εδώ παρούσες.[49]

vi. Σκληροστέωση.

Η νοσολογική αυτή οντότητα αφορά επίσης σε κληρονομούμενη αδρανοποιητική μετάλλαξη της περιοχής του γονιδίου SOST. Σχετίζεται με αυξημένη παραγωγή φυσιολογικού οστού από τους οστεοβλάστες και υψηλές τιμές ALP, ενώ οι οστεοκλάστες δε συμμετέχουν στην παθογένεια της νόσου. Στα οστά του κρανίου αναπτύσσονται παρόμοιες βλάβες με τη CCH, όμως στη σκληροστέωση η προσβολή των οστών των γνάθων και της ρινός είναι πολύ πιο συχνή και πλέον χαρακτηριστική. Η συμμετοχή του περιφερικού σκελετού είναι πιθανή, αλλά σπάνια παρατηρείται.[44,49]

vii. Υπερφωσφατασία με νοητική υστέρηση.

Πρόκειται για κλινική κατάσταση που συνδυάζει την παρουσία υπερφωσφατασίας με νοητική υστέρηση και ποικίλες νευρολογικές εκδηλώσεις. Κληρονομείται με τον αυτοσωματικό υπολειπόμενο τύπο. Εδώ η αυξημένη ALP προέρχεται κυρίως από το ήπαρ.[46]

viii. Σύνδρομο Marbry.

Αφορά σε συνύπαρξη επίμονης υπερφωσφατασαιμίας, με νευρολογικές διαταραχές, επιληπτικές κρίσεις, αλλοιώσεις σπλαγχνικού κρανίου στην παιδική ηλικία και υποπλασία των άπω φαλάγγων των δακτύλων.[47]

ix. Οικογενής μεταφυσιακή δυσπλασία (νόσος Pyle's).

Πρόκειται για αυτοσωματική υπολειπόμενη διαταραχή, στην οποία αναπτύσσεται ήπια έως μέτριας βαρύτητας δυσπλασία των μακρών οστών και της σπονδυλικής στήλης, παρά τα δυσανάλογα έντονα ακτινολογικά ευρήματα. Στη νόσο αυτή το ύψος παραμένει φυσιολογικό, δεν προσβάλλονται οι επιφύσεις και δεν αναγνωρίζονται ειδικά ιστολογικά ευρήματα.[44]

x. Ψευδορευματοειδής και Σπονδυλοεπιφυσιακή δυσπλασία.

Η ψευδορευματοειδής δυσπλασία αποτελεί υπότυπο της σπονδυλοεπιφυσιακής δυσπλασίας και αντιστοιχεί σε αυτοσωματική υπολειπόμενη διαταραχή οφειλόμενη σε μεταλλάξεις του γονιδίου WISP3, στην οποία αναπτύσσεται επώδυνη διόγκωση των οστών των άκρων χειρών.[4,48]

xi. Νόσος Kashin-Beck.

Είναι χρόνια, εκφυλιστική νόσος των οστών και των αρθρώσεων με ενδημική επικράτηση στην περιοχή της Κίνας. Εκδηλώνεται με κοντό ανάστημα και πάχυνση των μετακάρπιων και φαλαγγικών οστών των άκρων και οφείλεται σε υψηλές συγκεντρώσεις φουλβικών οξέων και σεληνίου στο πόσιμο νερό.[4,48]

xii. Παροδική καλοήθης υπερφωσφατασαιμία (ΠΚΥ).

Η ΠΚΥ περιγράφηκε για πρώτη φορά το 1954 από τον Bach. Η διάγνωση τίθεται μετά την ανάδειξη παροδικής αλλά σημαντικής αύξησης του ηπατικού και οστικού κλάσματος της ALP στον ορό βρεφών και παιδιών κάτω των πέντε ετών, σε έδαφος ταυτόχρονης απουσίας κλινικών και εργαστηριακών ευρημάτων οστικής ή ηπατικής νόσου. Η υπερφωσφατασαιμία ανακαλύπτεται συνήθως τυχαία σε αιματολογικό έλεγχο ρουτίνας και επανέρχεται εντός φυσιολογικών ορίων μετά από μερικούς μήνες. Αν και η παθογένεια του φαινομένου δεν είναι ακόμη πλήρως ξεκαθαρισμένη, έχει συνδεθεί με διαταραχές στην παραγωγή, σταθεροποίηση και κάθαρση της ALP λόγω δομικών αλλοιώσεών της μετά τη δράση διαφόρων παραγόντων, όπως είναι οι ιογενείς λοιμώξεις. Η κατάσταση είναι απόλυτα καλοήθης και δε χρήζει ιδιαίτερης αντιμετώπισης.[51]

2.9. Χρόνια συγγενής υπερφωσφατασία - Θεραπευτική προσέγγιση

Εξαιτίας της σπανιότητας της νόσου δεν υπάρχουν μέχρι σήμερα τυχαιοποιημένες ελεγχόμενες μελέτες σχετικά με τη θεραπευτική προσέγγιση των ασθενών με CCH. Για ιστορικούς λόγους αναφέρεται ότι τη δεκαετία του 1960 χορηγήθηκε στους πρώτους ασθενείς που διαγνώστηκαν με CCH ένα καινοτόμο για την εποχή φάρμακο σχετιζόμενο με τη ρύθμιση του οστικού μεταβολισμού, το οποίο δεν ήταν άλλο από το **φθοριούχο νάτριο** (Eyring και Eisenberg, 1968). Η ελπίδα ότι η ουσία αυτή μπορούσε να δημιουργήσει νέο οστό με βελτιωμένη μετάλλωση και η παρατήρηση ότι επιφέρει ανακούφιση από τα οστικά άλγη μετά από μακροχρόνια χορήγηση, σε συνδυασμό μάλιστα με την υπόθεση ότι θα είχε την ικανότητα να αυξήσει σημαντικά την αντοχή των οστών στο πέρασμα του χρόνου, προέτρεψαν τους επιστήμονες της εποχής να προσπαθήσουν να αντιμετωπίσουν τη «νέα» αυτή βαρειά οστική νόσο χορηγώντας το φθοριούχο νάτριο στα πάσχοντα παιδιά σε δόση 1mg/kg ημερησίως. Παρά όμως τις αυξημένες προσδοκίες και τις αρχικές αισιόδοξες προβλέψεις, η εφαρμογή του συγκεκριμένου θεραπευτικού σχήματος γρήγορα εγκαταλείφθηκε προς γενικότερη απογοήτευση, κατά κύριο λόγο διότι - αντίθετα από ότι αναμενόταν - δε βελτίωσε σημαντικά την κλινική εικόνα της συγκεκριμένης ομάδας ασθενών και δε μείωσε τη συχνότητα των καταγμάτων, μολονότι οδηγούσε σε σημαντική ελάττωση των τιμών της ALP στον ορό.[53,54]

Έτσι, κατά τα αμέσως επόμενα χρόνια και για ένα βραχύ διάστημα, οι μόνες αποδεκτές θεραπευτικές προσεγγίσεις για τη CCH αφορούσαν σε χορήγηση βιταμίνης D, ασβεστίου και αναλγητικών. Πολύ σύντομα όμως, η ανακάλυψη νεότερων ουσιών με αντιοστεοκλαστική-αντιαπορροφητική δράση και η εφαρμογή τους στη συγκεκριμένη ομάδα ασθενών με αρκετά ικανοποιητικά για τα δεδομένα της εποχής αποτελέσματα, αναπτέρωσαν τις ελπίδες των επιστημόνων. Η άμεση και ευρεία αποδοχή των συγκεκριμένων σκευασμάτων οδήγησε στη δημοσίευση αρκετών εργασιών στις δεκαετίες 1970-2000 που μελετούσαν τα δεδομένα εφαρμογής της καλσιτονίνης και των διφωσφονικών στους πάσχοντες από CCH (Πίνακας 4). Σε γενικές γραμμές, και οι δύο αυτές παρεμβάσεις κρίθηκαν επιτυχείς, καθώς δρώντας άμεσα στις οστεοκλάστες μείωσαν σημαντικά την υπέρμετρη δραστηριότητά τους, βελτιώνοντας με αυτόν τον τρόπο τα συμπτώματα, τα εργαστηριακά και τα απεικονιστικά ευρήματα των πασχόντων.[19,30,42,52]

Μελέτη	Έτος	Ηλικία/Φύλο	Σκεύασμα	Διάρκεια	Αποτελέσματα
Doyle et al.	1974	6 Άρρεν	Καλσιτονίνη	16 μήνες	Μείωση καταγμάτων Ατελής καταστολή ALP Ακτινολογική βελτίωση
Horwith et al.	1976	4 Άρρεν	Καλσιτονίνη	12 μήνες	Βελτίωση κινητικότητας
Whalen et al.	1977	7 Θήλυ	Καλσιτονίνη	12 μήνες	Ατελής καταστολή ALP Ακτινολογική βελτίωση
Blanco et al.	1977	1 Θήλυ 0.3 Θήλυ	Καλσιτονίνη Καλσιτονίνη	20 μήνες 1 μήνας	Βελτίωση κινητικότητας Ατελής καταστολή ALP Ακτινολογική βελτίωση
Dunn et al.	1979	1.5 Θήλυ και 1.5 Θήλυ	Καλσιτονίνη	9 μήνες 1 μήνας	Βελτίωση κινητικότητας Ατελής καταστολή ALP Ακτινολογική βελτίωση
Spindler et al.	1992	38 Θήλυ	Καλσιτονίνη Ετιδρονάτη Παμιδρονάτη	13 μήνες 13 μήνες 8-18 μήνες	Βελτίωση οστικού άλγους Αναποτελεσματική Ατελής καταστολή ALP Βελτίωση κινητικότητας Ακτινολογική βελτίωση
Cassinelli et al.	1992	5 Άρρεν	Παμιδρονάτη	12 μήνες	Ατελής καταστολή ALP Βελτίωση κινητικότητας Ακτινολογική βελτίωση
Singer et al.	1994	31 Άρρεν	Ετιδρονάτη	2 μήνες	Ατελής καταστολή ALP
Golob et al.	1996	21 Θήλυ	Καλσιτονίνη	6 μήνες	Αναποτελεσματική
Tuysuz et al.	1999	1.5 Θήλυ	Καλσιτονίνη	24 μήνες	Ατελής καταστολή ALP Βελτίωση κινητικότητας Ακτινολογική βελτίωση
Demir et al.	2000	17 Άρρεν	Αλεδρονάτη	3 μήνες	Ατελής καταστολή ALP Βελτίωση κινητικότητας

Πίνακας 4: Σύνοψη παλαιότερων αναφορών για τη χρήση αντιοστεοκλαστικών φαρμάκων στη CCH.

Πηγή: Τροποποίηση από "Treatment of idiopathic hyperphosphatasia with intensive bisphosphonate therapy." Cundy T, Wheadon L et al., JBMR. 2004 May;19 (5):703-11.[42]

Η ταχεία και ικανοποιητική ανταπόκριση των ασθενών με CCH στην εφαρμογή **καλσιτονίνης** ανακοινώθηκε για πρώτη φορά το 1972 από τους Woodhouse και συν. Η μακροχρόνια ενδομυϊκή ή υποδόρια χορήγηση του φαρμάκου φαίνεται ότι μπορεί να επιβραδύνει μέχρι ενός βαθμού την εξέλιξη της νόσου, με το να μειώνει τον αριθμό των οστικών κυττάρων, να ελαττώνει την οστική απορρόφηση, να ευνοεί το φυσιολογικό οστικό σχηματισμό και την επιμετάλλωση και κατ'επέκταση να βελτιώνει την ποιότητα και την πυκνότητα των οστών. Έτσι, κατά τη διάρκεια της θεραπείας ο ρυθμός οστικής εναλλαγής ελαττώνεται, το υφαντό οστό αντικαθίσταται

από φυσιολογικό πεταλιώδες οστούν, η οστική μάζα αυξάνει και η εξέλιξη της νόσου επιβραδύνεται. Σε κλινικό επίπεδο το άλγος υφίεται σχεδόν άμεσα, στα πλαίσια και της επιπρόσθετης παυσίπονης δράσης που διαθέτει η καλσιτονίνη. Επιπλέον, ο καταγματικός κίνδυνος ελαττώνεται, παρατηρείται αύξηση της κινητοποίησης και τελικά βελτίωση της ποιότητας ζωής των πασχόντων. Έχει επίσης αναφερθεί ότι η χορήγηση καλσιτονίνης μπορεί να επηρεάσει θετικά και την ακτινολογική εικόνα, αναστρέφοντας εν μέρει τις παραμορφώσεις και βελτιώνοντας το σχήμα των μακρών οστών (Εικόνες 21 και 22). Οι επιδράσεις του φαρμάκου γίνονται εμφανείς και σε εργαστηριακό επίπεδο, καθώς τα επίπεδα της ALP στον ορό ελαττώνονται κατά 50%, όπως και οι τιμές της υδροξυπρολίνης στα ούρα, χωρίς εντούτοις να κατέρχονται στα απολύτως φυσιολογικά επίπεδα.[28,35,37,54]

Συμπερασματικά, τα ως άνω δεδομένα υποστηρίζουν τη θεραπευτική χρήση καλσιτονίνης ως ένα αξιόλογο μέσο αντιμετώπισης των σκελετικών επιπλοκών των ατόμων με CCH. Η προτεινόμενη δόση για μακροχρόνια χορήγηση είναι εκείνη των 100 IU ημερησίως χορηγούμενη ενδομυϊκά, υποδόρια ή ενδορρινικά με ρινικό εκνέφωμα, αν και η δόση αυτή μπορεί να προσαρμοστεί περαιτέρω ανάλογα με τον ασθενή. Τονίζεται τέλος ότι η καλσιτονίνη εκτός από μονοθεραπεία, μπορεί να χορηγηθεί και σε συνδυασμό με διφωσφονικά ή άλλα αντιοστεοκλαστικά φάρμακα.[28]

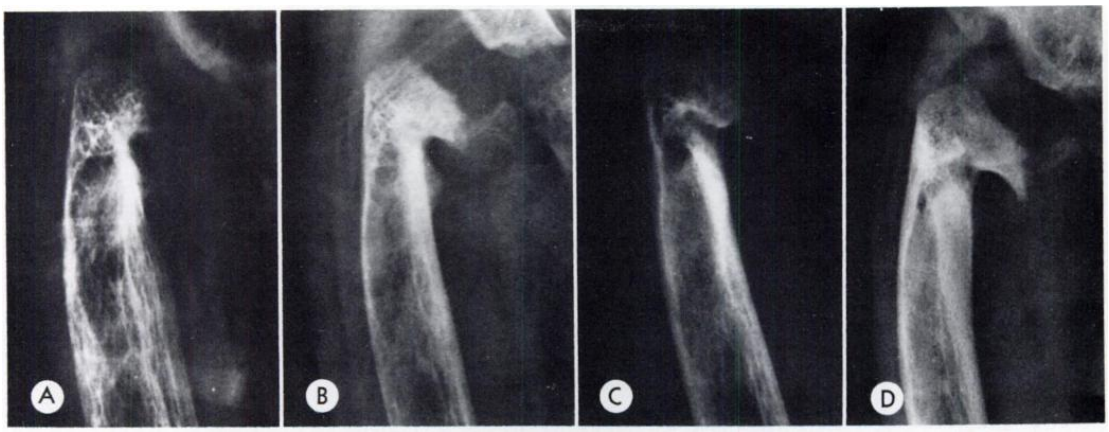

Εικόνα 21: Απλές ακτινογραφίες της κεφαλής του μηριαίου και τμήματος της διάφυσης αυτού, πριν και μετά από θεραπεία με καλσιτονίνη.

(A) Εικόνα προ θεραπείας. (B) Εικόνα 4.5 μήνες μετά, (C) 6 μήνες μετά και (D) 1 έτος μετά την αγωγή. Παρατηρείται σαφής περιορισμός της διαμέτρου της διάφυσης και σχηματισμός ενός ευκρινώς συμπαγούς φλοιού, ευρήματα ενδεικτικά βελτίωσης της οστικής εναλλαγής. Από τις βιοψίες οστού συνυπήρχε βελτίωση της αρχιτεκτονικής με εξαφάνιση του υφαντού οστού, ελάττωση των υπερδραστήριων οστεοκλαστών και αναστολή της οστεόλυσης.

Πηγή: "Calcitonin Treatment in Hereditary Bone Dysplasia with Hyperphosphatasemia: A Radiographic and Histologic Study of Bone." J.P.Whalen, M.Horwith et al.,

Am J Roentgenol 129:29-35, July 1977.

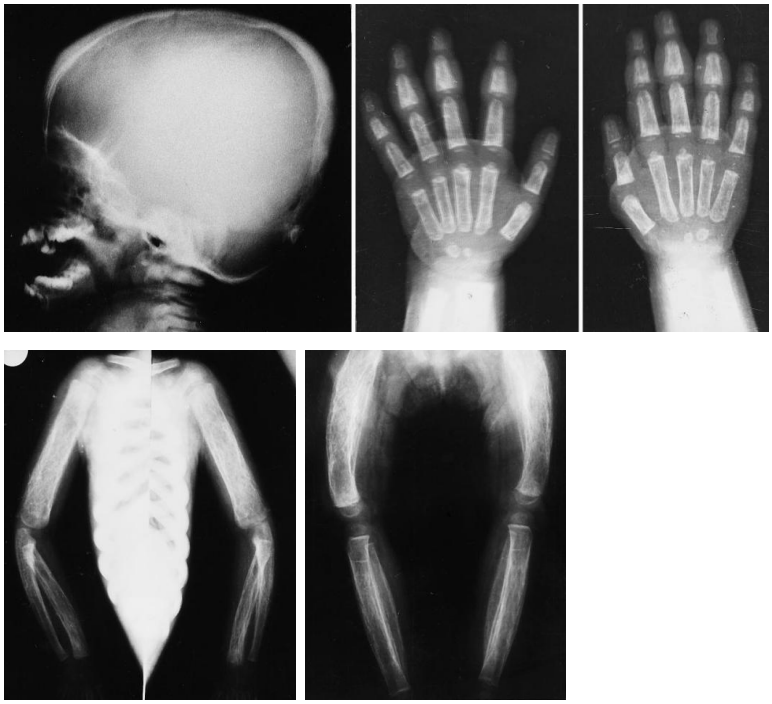

(A). ΠΡΙΝ ΤΗ ΘΕΡΑΠΕΙΑ ΜΕ ΚΑΛΣΙΤΟΝΙΝΗ.

(B). ΔΥΟ ΕΤΗ ΜΕΤΑ ΑΠΟ ΘΕΡΑΠΕΙΑ ΜΕ ΚΑΛΣΙΤΟΝΙΝΗ.

Εικόνα 22: Συγκριτική απεικόνιση του ιδίου ασθενή (Α) πριν και (Β) δύο έτη μετά τη θεραπεία με καλσιτονίνη.

Διακρίνεται η μείωση της πάχυνσης των οστών του θόλου του κρανίου, η βελτίωση της διόγκωσης των φαλαγγικών οστών και η βελτίωση των οστικών παραμορφώσεων των οστών των άκρων.

Πηγή: "Calcitonin treatment in osteoectasia with hyperphosphatasia (juvenile Paget's disease) Radiographic changes after treatment." Tüysüz B, Mercimek S, Ungür S, Deniz M. Pediatr Radiol. 1999 Nov;29(11):838-41.

Όσον αφορά στην αντιμετώπιση της νόσου με **διφωσφονικά**, τονίζεται κατά πρώτον ότι τα συγκεκριμένα φάρμακα αποτελούν μέχρι και στις μέρες μας τη θεραπεία εκλογής για τους περισσότερους κλινικούς ιατρούς που καλούνται να αντιμετωπίσουν περιστατικά με CCH. Η προτίμηση αυτή οφείλεται στο γεγονός ότι η μακροχρόνια πλέον χρήση τους στους πάσχοντες έχει αποδειχθεί εξαιρετικά αποτελεσματική - περισσότερο από ότι η καλσιτονίνη - και καλά ανεκτή, με πολύ ικανοποιητικό προφίλ ασφάλειας ακόμη και σε πολυετή χορήγηση. Ορισμένες από τις πρώτες ανακοινώσεις για την εφαρμογή των διφωσφονικών στη CCH περιγράφονται συνοπτικά στον Πίνακα 4. Σε συνέχεια αυτών, και με βάση τα δεδομένα των πιο πρόσφατων μελετών που αφορούν στην αποτελεσματικότητα των συγκεκριμένων ουσιών σε βάθος χρόνου, υποστηρίχθηκε ότι η έγκαιρη εφαρμογή σχημάτων εντατικοποιημένης θεραπείας με ενδοφλεβίως χορηγούμενα διφωσφονικά επιφέρει ακόμη πιο εντυπωσιακά αποτελέσματα. Μπορεί δηλαδή αυτού του είδους η προσέγγιση, εκεί όπου οι συμβατικές παιδιατρικές δόσεις είχαν αποτύχει, αφενός μεν να καταστείλει δυναμικά το ρυθμό της οστικής ανακατασκευής, αφετέρου δε να προλάβει την ανάπτυξη των οστικών παραμορφώσεων και της αναπηρίας στα προσβεβλημένα παιδιά, μέχρι και να βελτιώσει την ακοή τους, χωρίς παράλληλα να επιφέρει δυσμενείς επιπτώσεις στην επιμετάλλωση των οστών.[19,30,52]

Από όλα τα μέχρι στιγμής σχετικά σχήματα που έχουν δοκιμαστεί, η κυκλική ενδοφλέβια χορήγηση παμιδρονάτης φαίνεται να υπερτερεί, καθώς έχει αποδειχθεί ότι ελαττώνει την ALP έως 90%, επαναφέρει τους ΒΔΟΕ στο φυσιολογικό, βελτιώνει την ποιότητα του σκελετού οδηγώντας σε σημαντική αύξηση της οστικής μάζας και της οστικής πυκνότητας - ειδικά κατά το πρώτο έτος θεραπείας - και προάγει το ρυθμό ανάπτυξης των παιδιών. Ομοίως, η ενδοφλέβια χορήγηση υψηλών δόσεων ιμπαδρονάτης εμφάνισε εξίσου καλά αποτελέσματα, με πλήρη επάνοδο της οστικής εναλλαγής στο φυσιολογικό και σημαντική βελτίωση ή/και ανατροπή των εκδηλώσεων και των επιπλοκών της νόσου όπως είναι η βαρηκοΐα (T.Cundy και συν., 2004). Επιπλέον, στη μελέτη με την ιμπαδρονάτη παρατηρήθηκε ελάττωση των

δοσολογικών απαιτήσεων με το πέρασμα του χρόνου, γεγονός που αποδόθηκε, τουλάχιστον εν μέρει, στη γνωστή σταδιακή συσσώρευση (ενταφιασμό) της δραστικής ουσίας στα οστά των ασθενών και στη μετέπειτα απελευθέρωσή της κατά τη διαδικασία της οστικής απορρόφησης.[19,30,52]

Η χορήγηση ζολεδρονικού οξέος (ZOL) έχει επίσης επιχειρηθεί στη CCH. Υπενθυμίζεται ότι σε σύγκριση με τα υπόλοιπα διφωσφονικά, το ZOL εμφανίζει υψηλότερη συγγένεια με τους κρυστάλλους του υδρυξυαπατίτη και ισχυρότερη ικανότητα αναστολής του ενζύμου φαρνεσυλ-πυροφωσφορική συνθετάση, του κύριου δηλαδή στόχου των αμινο-διφωσφονικών. Οι ιδιότητες αυτές εξηγούν τη γενικότερη ισχυρή και παρατεταμένη επίδραση του φαρμάκου στην οστική ανακατασκευή, δικαιολογώντας θεωρητικά τη χρησιμοποίησή του στη θεραπευτική αντιμετώπιση της CCH. Εντούτοις, η συγκεκριμένη θεραπεία εφαρμόστηκε τελικά σε πολύ λίγους ασθενείς, καθώς δε φάνηκε να αποδίδει τα προσδοκώμενα καλά αποτελέσματα. Έτσι, παρά τη σημαντική κλινική βελτίωση των πασχόντων, το οστικό κλάσμα της ALP και οι λοιποί ΒΔΟΕ δε μειώθηκαν ικανοποιητικά, συγκριτικά τουλάχιστον με τα υπόλοιπα ενδοφλέβια διφωσφονικά.[52] Επιπλέον, η χορήγηση του φαρμάκου σε έδαφος υψηλού ρυθμού οστικής εναλλαγής επιβάλλεται να γίνεται μόνο ενδονοσοκομειακά. Αυτό προτείνεται διότι είναι πιθανό να αναπτυχθεί παροδική σοβαρή υπασβεστιαιμία, ειδικά επί παρουσίας χαμηλών επιπέδων βιταμίνης D, συνυπάρχοντα υποπαραθυρεοειδισμού ή νεφρικής ανεπάρκειας. Στην περίπτωση μάλιστα του ZOL η υπασβεστιαιμία μπορεί να είναι πιο επίμονη από ότι με άλλα διφωσφονικά, εξαιτίας της μεγαλύτερης δραστικότητας του φαρμάκου. Δευτεροπαθής υπερπαραθυρεοειδισμός μπορεί επίσης να αναπτυχθεί για μια περίοδο λίγων μηνών σαν αντισταθμιστικός μηχανισμός μετά τη θεραπεία. Όσον αφορά στον πληθυσμό των πασχόντων από CCH, έχει ήδη ανακοινωθεί ένα περιστατικό με εμφάνιση σοβαρής, επίμονης υπασβεστιαιμίας και συνοδού δευτεροπαθούς υπερπαραθυρεοειδισιμού μετά από χορήγηση ZOL.[52] Επισημαίνεται λοιπόν ότι εάν παρά τα όσα αναφέρθηκαν επιλεγεί η χρήση του φαρμάκου για οποιοδήποτε λόγο, απαιτείται να προηγηθεί επαρκής διόρθωση του πιθανού ελλείμματος της βιταμίνης D και να διενεργούνται συχνές εκτιμήσεις του ασβεστίου αίματος κατά τη διάρκεια της αγωγής, προκειμένου να αποφευχθεί η πιθανότητα των ως άνω επιπλοκών.

Ως προς την από του στόματος αγωγή με διφωσφονικά, αυτή προτείνεται κυρίως για τα μεγαλύτερα παιδιά λόγω καλύτερης συμμόρφωσης. Έτσι, εκτός από την ιμπαδρονάτη και την παμιδρονάτη, η ετιδρονάτη και η αλεδρονάτη έχουν επίσης χρησιμοποιηθεί στη CCH, οδηγώντας σε ανάλογα θετικά κλινικά αποτελέσματα και σε σαφή ιστολογική και εργαστηριακή βελτίωση των ασθενών, με σημαντική πτώση των τιμών της ALP ορού και της υδροξυπρολίνης των ούρων. Χαρακτηριστικά αναφέρεται ότι η χορήγηση ετιδρονάτης στην p.os ημερήσια δόση των 20 mg/kg για ενάμιση περίπου μήνα συσχετίστηκε α) με ελάττωση των βασικών επιπέδων ALP και υδροξυπρολίνης κατά περίπου 40% και β) με πτώση των σημαντικά αυξημένων επιπέδων οστεοκαλσίνης σε επίπεδα λίγο κάτω από το κατώτερο φυσιολογικό όριο. Οι τιμές αυτές επανήλθαν στα προ θεραπείας επίπεδα 4.5 μήνες μετά τη διακοπή της ετιδρονάτης (F.Singer και συν., 1994). Σε μία άλλη πιο πρόσφατη μελέτη, η από του στόματος χορήγηση αλεδρονάτης για διάστημα μόνο τριών μηνών ήταν ικανή να επαναφέρει και να διατηρήσει σχεδόν στο φυσιολογικό τα μετρίως αυξημένα επίπεδα της ALP ενός ασθενούς με CCH (Demir E. και συν., 2000).[36,37,46]

Γενικότερα, έχει διαπιστωθεί ότι στη CCH κανένα από τα παραπάνω φάρμακα δε φαίνεται να κατορθώνει να επαναφέρει το ρυθμό της οστικής ανακατασκευής στο φυσιολογικό όταν χορηγείται στις συμβατικές δόσεις, όπως δηλαδή συμβαίνει και στη νόσο Paget ή στην ατελή οστεογένεση. Έχει όμως υποστηριχθεί ότι ο στόχος αυτός μπορεί τελικά να επιτευχθεί στις περισσότερες περιπτώσεις με τη χορήγηση μεγαλύτερων δόσεων. Εντούτοις, λόγω της έλλειψης κατάλληλων μελετών, δεν έχουν καθοριστεί ακόμη συγκεκριμένα προτεινόμενα θεραπευτικά σχήματα. Μέχρι σήμερα, η ακριβής αιτία της αντίστασης στα διφωσφονικά επί εδάφους CCH παραμένει άγνωστη. Παρόλα αυτά πιθανολογείται ότι τα ισχυρά αμινοδιφωσφονικά, πέραν του γεγονότος ότι δρουν άμεσα στις οστεοκλάστες αναστέλλοντας τη λειτουργία τους, ασκούν επιπλέον και έμμεση επίδραση στους οστεοβλάστες προάγοντας την παραγωγή OPG. Όμως, όπως ήδη αναφέρθηκε, στη συγκεκριμένη νόσο η OPG καθιστάται μη-λειτουργική, με αποτέλεσμα να παραμένει ανενεργή. Έτσι, αυτή η διαφοροποιημένη παράμετρος της δράσης των διφωσφονικών στους ασθενείς με CCH είναι πολύ πιθανό να εξηγεί τελικά και την ασθενέστερη αποτελεσματικότητά τους σε αυτούς.[42]

Πολύ συχνά, στους πάσχοντες συγχορηγούνται επικουρικά τόσο η **Βιταμίνη D** - με ή χωρίς συμπληρώματα **ασβεστίου** - όσο και η κατά περίπτωση κατάλληλη από του στόματος **αναλγητική αγωγή**, όποτε αυτό κρίνεται απαραίτητο. Ορθοπαιδική **χειρουργική** αντιμετώπιση των εξεσημασμένων σκελετικών παραμορφώσεων έχει επίσης εφαρμοστεί κατά το παρελθόν σε περιπτώσεις με ιδιαίτερα σοβαρό κλινικό φαινότυπο, αλλά η πιθανότητα εμφάνισης μετεγχειρητικών επιπλοκών είναι σαφώς προσαυξημένη στους ασθενείς αυτούς.[12,42]

Σημειώνεται ακόμη ότι μετά από πειραματική θεραπευτική χορήγηση συνθετικής **ανασυνδυασμένης OPG**, αρχικά σε knock-out για την OPG ποντίκια (Min HS και συν., 2000) και στη συνέχεια σε δύο ασθενείς με CCH (T.Cundy και συν., 2005), διαπιστώθηκε πλήρης καταστολή του υψηλού ρυθμού οστικής απορρόφησης, ηπιότερη δευτεροπαθής ελάττωση του οστικού σχηματισμού, αύξηση της οστικής μάζας του φλοιού, βελτίωση της ακτινολογικής εικόνας και τελικά αναστροφή μεγάλου μέρους της οστικής παθολογίας της νόσου (Εικόνα 23). Υποφωσφαταιμία και ήπιας έντασης παροδικά συμπτώματα υπασβεστιαιμίας σε συνδυασμό με δευτεροπαθή υπερπαραθυρεοειδισμό αποτέλεσαν τις σημαντικότερες ανεπιθύμητες ενέργειες και στους δύο ασθενείς και αποδόθηκαν στην απότομη αναστολή της οστικής απορρόφησης (σύνδρομο πεινώντος οστού / «hungry bone syndrome»).[19,30]

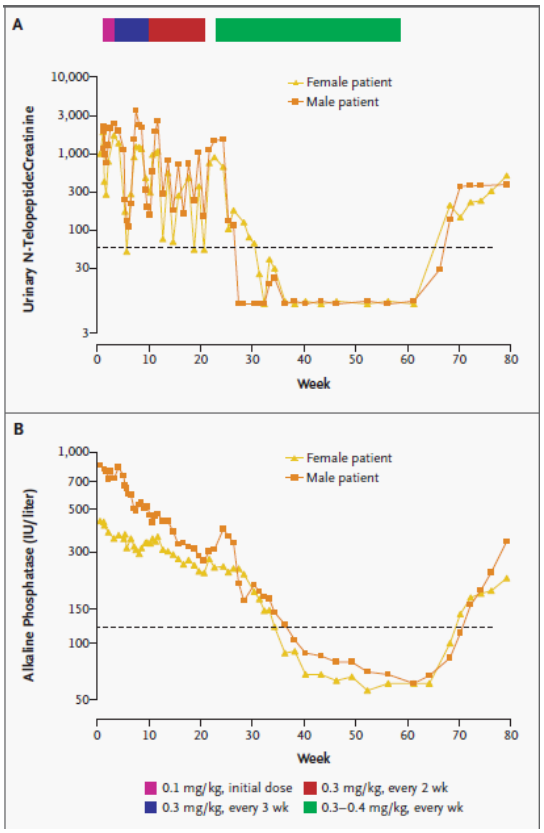

I.

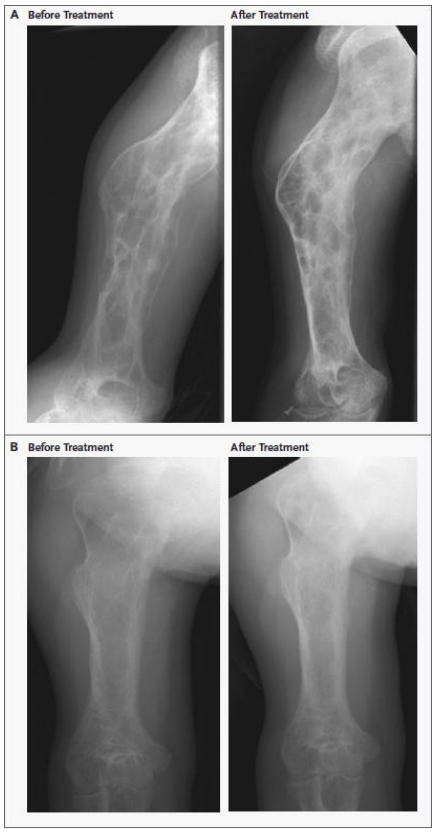

II.

Εικόνα 23: Αποτελέσματα χορήγησης ανασυνδυασμένης OPG σε δύο ασθενείς διαφορετικού φύλου με CCH.

(I) Επίδραση της θεραπείας στην οστική απορρόφηση, όπως αυτή εκτιμάται από την έκκριση των N-τελοπεπτιδίων στα ούρα (A), και στην οστική παραγωγή, όπως αυτή εκτιμάται με βάση την ενεργότητα πλάσματος της ολικής ALP (B). Οι διακεκομμένες γραμμές αντιστοιχούν στο ανώτατο όριο των φυσιολογικών τιμών για την κάθε παράμετρο.

(II) Απλές ακτινογραφίες του δεξιού μηριαίου οστού στον άρρενα (A) και στο θήλυ (B) ασθενή, πριν (αριστερά) και μετά (δεξιά) από 15 μήνες αγωγή με ανασυνδυασμένη OPG.

Πηγή: "Recombinant Osteoprotegerin for Juvenile Paget's Disease." Tim Cundy, M.D., James Davidson, Ph.D. et al., N Engl J Med 2005;353:918-23.[30]

Οι παρατηρήσεις αυτές υποδεικνύουν ότι η χρησιμοποίηση του **Denosumab** (ενός μονοκλωνικού αντισώματος που στρέφεται εναντίον του RANKL αναστέλλοντας τη σύνδεσή του στον υποδοχέα RANK) αποτελεί μία πολλά υποσχόμενη θεραπευτική προσέγγιση των πασχόντων από CCH που φέρουν αδρανοποιητικές μεταλλάξεις του γονιδίου TNFRSF11B, καθώς θα μπορύσε να τους προσφέρει ένα είδος οριστικής «θεραπείας υποκατάστασης». Ανάλογα θετικά αποτελέσματα θα μπορούσε να παρέχει και η πιθανή μελλοντική χρήση της ανασυνδυασμένης OPG.[19,30,52] Τονίζεται όμως ότι λόγω των μεταλλάξεων ή και της πλήρους απουσίας της OPG στους ασθενείς με CCH, είναι θεωρητικά δυνατό να αναπτυχθούν αντισώματα έναντι στην ανασυνδυασμένη OPG, εξουδετερώνοντάς τη. Αυτός είναι ένας ακόμη λόγος για τον οποίο το Denosumab μπορεί να αποδειχθεί η ιδανικότερη θεραπευτική επιλογή για τους συγκεκριμένους ασθενείς. Επίσης επισημαίνεται ότι αυτού του είδους οι θεραπευτικές παρεμβάσεις είναι αμφίβολο αν θα επιδρούν θετικά και στο ποσοστό εκείνο των ατόμων με CCH στο οποίο η γενετική βλάβη παραμένει άγνωστη και δεν έχει συσχετιστεί με μεταλλάξεις του γονιδίου TNFRSF11B που οδηγούν σε διαταραχή στην έκκριση ή στην ενεργότητα της OPG.[17,30]

Όσον αφορά τέλος στην αντιμετώπιση των **οφθαλμικών επιπλοκών** της νόσου, τονίζεται ότι καμία από τις ανωτέρω ειδικές και συστηματικά χορηγούμενες θεραπείες (καλσιτονίνη, διφωσφονικά ή ακόμη και φάρμακα που στοχεύουν στη ρύθμιση του συστήματος RANK/RANKL/OPG) δε φαίνεται να αναστρέφει ή έστω να προλαμβάνει τις σχετικές αναπτυσσόμενες βλάβες. Εντούτοις, ο ρόλος του Denosumab δεν έχει ακόμη διευκρινιστεί απόλυτα, καθώς πιθανολογείται από ορισμένους ότι η συγκεκριμένη αγωγή μπορεί να επιδρά και σε επίπεδο οφθαλμικού φαινοτύπου. Είναι σαφές ότι μία τέτοια πιθανή δράση του φαρμάκου μπορεί να

διευρύνει περαιτέρω τους θεραπευτικούς ορίζοντες της CCH, γεγονός που μένει να αποδειχθεί στο άμεσο μέλλον. Από την άλλη, η απάντηση της νεοαγγείωσης του χοριοειδούς χιτώνα στην εκτέλεση φωτοδυναμικής θεραπείας ήταν απογοητευτική σε όσους ασθενείς εφαρμόστηκε. Όσον αφορά δε στην ενδοϋαλοειδική θεραπευτική χορήγηση ουσιών έναντι του αγγειακού ενδοθηλιακού αυξητικού παράγοντα VEGF («anti-VEGF» σκευάσματα), διευκρινίζεται ότι δεν υπάρχουν ακόμη δημοσιευμένες μελέτες σχετικά με αυτήν τη μέθοδο στους πάσχοντες από CCH. Τέλος, η προφυλακτική αγωγή με Laser έναντι των αγγειοειδών ταινιών αποθαρρύνεται από μερικούς συγγραφείς, εξαιτίας του αυξημένου κινδύνου που παρουσιάζεται για το σχηματισμού νεοαγγείωσης στο χοριοειδή χιτώνα.[39]

2.10. Φυσική πορεία και Πρόγνωση της CCH

Ο εξαιρετικά υψηλός ρυθμός οστικής ανακατασκευής που χαρακτηρίζει τη νόσο φαίνεται ότι συνεχίζει να κυμαίνεται σε παθολογικά αυξημένα επίπεδα για πολλά έτη μετά τη γέννηση, οδηγώντας σε συνεχώς εξελισσόμενες και ολοένα επιδεινούμενες βλάβες. Συνεπώς, όπως ήδη επισημάνθηκε στο κεφάλαιο της κλινικής εικόνας, εάν η νόσος δε θεραπευτεί εγκαίρως και επαρκώς με φαρμακευτικά σκευάσματα που αναστέλλουν τη διαμεσολαβούμενη από τις οστεοκλάστες οστική απορρόφηση, εμφανίζει άσχημη εξέλιξη στο χρόνο, σε βαθμό που μπορεί να καταστεί θανατηφόρος κατά την πρώιμη ενήλικο ζωή, ίσως δε ακόμη και κατά την παιδική ηλικία. Έτσι, χωρίς την κατάλληλη αντιμετώπιση η συννοσηρότητα των ασθενών είναι συνήθως αυξημένη και το προσδόκιμο επιβίωσης μειωμένο, ιδίως μάλιστα εάν αναπτυχθούν εξεσημασμένες οστικές αλλοιώσεις που προκαλούν την εμφάνιση σημαντικών αναπηριών.[19,25,33,46]

Ως συνηθέστερη αιτία θανάτου αναφέρεται η σοβαρού βαθμού περιοριστική νόσος των πνευμόνων και οι σοβαρές λοιμώξεις του αναπνευστικού συστήματος που τη συνοδεύουν. Οι επιπλοκές αυτές οφείλονται αποκλειστικά στην ανάπτυξη πολλαπλών δευτεροπαθών σκελετικών παραμορφώσεων του θώρακα που προδιαθέτουν για την εκδήλωσή τους.[39] Άλλες αιτίες πρώιμου θανάτου που συνδέονται με τη CCH αποτελούν: (i) Τα αγγειακά συμβάματα - όπως είναι το ελαστικό ψευδοξάνθωμα - που σχετίζονται με εκτεταμένες αγγειακές αποτιτανώσεις και τα οποία παρουσιάζονται με αυξημένη επίπτωση στους μεγαλύτερους κυρίως ασθενείς. (ii) Οι διαταραχές της όρασης, εξαιτίας των οποίων αυξάνεται σημαντικά η πιθανότητα σοβαρών τραυματισμών και καταγμάτων. Αναφορικά με τις υπόλοιπες σοβαρές

επιπλοκές, αξίζει να σημειωθεί ότι συχνά οι αγγειακές βλάβες μπορεί να επηρεάσουν και την αιμάτωση των οστών, προδιαθέτωντας θετικά στην ανάπτυξη οστεομυελίτιδας. Τέλος, σημαντικές συστηματικές επιπτώσεις μπορεί να προκληθούν και από οδοντικές λοιμώξεις, οι οποίες στα άτομα με CCH είναι σαφώς δυσκολότερο να ελεγχθούν σε σύγκριση με το φυσιολογικό πληθυσμό.[19,17,28] Έχει επίσης υποστηριχθεί ότι η αυξημένη οστική απορρόφηση με τη συνοδό υπερασβεστουρία προδιαθέτουν για νεφρολιθίαση και λοιμώξεις ουροποιητικού, καταστάσεις που πιστεύεται ότι εμφανίζονται συχνότερα μεταξύ των ασθενών με CCH.[46]

Γενικότερα, η κλινική πορεία, και κατά συνέπεια η πρόγνωση της CCH, εξαρτώνται απόλυτα από τη βαρύτητα του φαινοτύπου της νόσου σε κάθε πάσχοντα, καθώς και από την ηλικία έναρξης και το είδος της θεραπευτικής παρέμβασης που ακολουθήθηκε κατά περίπτωση. Έτσι, στους περισσότερο σοβαρούς κλινικούς φαινοτύπους οι εκδηλώσεις εμφανίζονται σε πιο πρώιμη ηλικία, προκαλούν μεγαλύτερη ανικανότητα και σοβαρότερες αναπηρίες, ελαττώνοντας την ποιότητα ζωής των πασχόντων και μειώνοντας σημαντικά το προσδόκιμο επιβίωσής τους, ειδικά μάλιστα εάν η χορήγηση αγωγής καθυστερήσει ή αποδειχθεί λανθασμένη και ανεπαρκής. Από την άλλη μεριά, η έγκαιρη εφαρμογή του κατάλληλου θεραπευτικού σχήματος μπορεί να προστατεύσει από την ταχεία εξέλιξη των οστικών παραμορφώσεων, πολλές φορές μάλιστα και να τις αναστρέψει, επαναφέροντας σε απολύτως ικανοποιητικά επίπεδα το ρυθμό ανάπτυξης, τη λειτουργικότητα, αλλά και το επίπεδο κοινωνικής και μορφωτικής διαβίωσης των ασθενών, ειδικά μάλιστα στις περιπτώσεις που έχουμε να κάνουμε με ήπιες και μέτριας σοβαρότητας μορφές της CCH.[37]

2.11. Σύνοψη και συμπεράσματα

Η επίμονη εμφάνιση υπερφωσφατασαιμίας αντιστοιχεί σε ένα σχετικά συχνά απαντώμενο εργαστηριακό εύρημα, το οποίο μπορεί να οφείλεται σε πληθώρα παθολογικών ή και φυσιολογικών καταστάσεων. Ένα από τα νοσήματα που ευθύνονται για τη χρόνια εμφάνιση ιδιαίτερα υψηλών τιμών ALP στο αίμα είναι και η χρόνια συγγενής υπερφωσφατασία, η οποία αποτελεί μία εξαιρετικά σπάνια, κληρονομούμενη κλινική οντότητα που διαταράσσει το μεταβολισμό των οστών από τη βρεφική κιόλας ηλικία. Η νόσος εμφανίζει ποικίλης βαρύτητας φαινοτυπικές μορφές και χαρακτηρίζεται από υπέρμετρα υψηλό ρυθμό οστικής ανακατασκευής σε ολόκληρο το σκελετό, γεγονός που οδηγεί σε αντικατάσταση του φυσιολογικού

οστίτη ιστού από παθολογικό, ανεπαρκώς επιμεταλλωμένο και μειωμένης αντοχής υλικό, ευρύτερα γνωστού ως «υφαντό οστό». Το αποτέλεσμα είναι η ανάπτυξη σοβαρών, γενικευμένων και προοδευτικά εξελισσόμενων οστικών παραμορφώσεων με συνοδό αύξηση της συχνότητας εκδήλωσης καταγμάτων, καταστάσεις που οδηγούν τελικά σε βαρύτατες κινητικές και νευρολογικές επιπλοκές, ελαττώνοντας την ποιότητα ζωής και μειώνοντας σε άλλοτε άλλο βαθμό το προσδόκιμο επιβίωσης των ασθενών.

Κατά τα τελευταία έτη έχει διαπιστωθεί στη μεγάλη πλειοψηφία των περιπτώσεων η αιτιολογική συσχέτιση της διαταραχής με αδρανοποιητικές μεταλλάξεις του γονιδίου TNFRSF11B που ευθύνεται για την κωδικοποίηση της OPG, παρατήρηση που εμπλέκει άμεσα το σύστημα OPG/RANKL/RANK στην παθογένεια της νόσου. Η διάγνωση της διαταραχής τίθεται σχετικά εύκολα, καθώς ο συνδυασμός των χαρακτηριστικών κλινικοεργαστηριακών και απεικονιστικών ευρημάτων δεν αφήνει μεγάλα περιθώρια αμφισβητήσεων. Εξαιτίας όμως της σπανιότητας της νόσου, αλλά και της παρουσίας και άλλων παθολογικών καταστάσεων με πολλά κοινά σημεία με τη CCH, συνιστάται πάντοτε προσεκτική εκτίμηση και ορθή διαφοροδιαγνωστική σκέψη πριν από την ταυτοποίηση νέων περιστατικών. Σε επίπεδο αντιμετώπισης, η καλσιτονίνη και τα διφωσφονικά έχουν αποδείξει τη χρησιμότητά τους, ειδικά όταν χορηγούνται σε μεγαλύτερες των συμβατικών δόσεις. Εντούτοις πιστεύεται ότι η υιοθέτηση νεότερων και πιο στοχευμένων θεραπειών, όπως είναι το Denosumab, θα μπορέσει να βελτιώσει ακόμη περισσότερο την κλινική εικόνα και να προλάβει τη δυσμενή εξέλιξη της νόσου.

Βιβλιογραφία:

1. Thompson MD, Nezarati MM, Gillessen-Kaesbach G. et al., (2010) “Hyperphosphatasia with seizures, neurologic deficit, and characteristic facial features: Five new patients with Mabry syndrome.” Am J Med Genet A., Jul;152A(7):1661-9.

2. Crespo-Peña M, Torrijos-Eslava A, Gijón-Baños J. (1997) “Benign familial hyperphosphatasemia: a report of two families and review of the literature.” Clin Exp Rheumatol., Jul-Aug;15(4):425-31.

3. Rabe P, Haverkamp F et al., (1991) “Syndrome of developmental retardation, facial and skeletal anomalies, and hyperphosphatasia in two sisters: nosology and genetics of the Coffin-Siris syndrome.” Am J Med Genet., Dec 1;41(3):350-4.

4. Whyte MP, Mills BG, Reinus WR et al. (2000) “Expansile skeletal hyperphosphatasia: a new familial metabolic bone disease.” J Bone Miner Res., Dec;15(12):2330-44.

5. Γ.Π.Λυρίτης, “Μεταβολικά νοσήματα των οστών.” 4th Edition (2007). Hylonome Editions, Αθήνα, ISBN 978-960-86410-2-0

6. “Primer on the Metabolic Bone Diseases and Disorders of Mineral Metabolism.” (2011) 7th Edition, American Society for Bone and Mineral Research, Washington D.C.

7. Iliopoulos Ch., Zouloumis L. et al, (2010) “Physiology of bone turnover and its application in contemporary maxillofacial surgery. A review.” Hippokratia, 14,4:244-248

8. Sundeep Khosla, (2001) “Minireview: The OPG/RANKL/RANK system”, Endocrinology, December, 142 (12):5050-5055.

9. B.F.Boyce, L.Xing. (2008) “Functions of RANKL/RANK/OPG in bone modeling and Remodeling.” Arch Biochem Biophys, May 15;473 (2):139–146.

10. B.F.Boyce, L.Xing. (2007) “Review: Biology of RANK, RANKL and osteoprotegerin.” Arthritis Research & Therapy, 9 (Suppl 1):S1

11. Crockett JC, Mellis DJ et al. (2011) “New knowledge on critical osteoclast formation and activation pathways from study of rare genetic diseases of osteoclasts: focus on the RANK/RANKL axis.” Osteoporos Int., Jan; 22 (1):1-20.

12. Tim Cundy, Madhuri Hegde et al., (2002) “A mutation in the gene TNFRSF11B encoding osteoprotegerin causes an idiopathic hyperphosphatasia phenotype.” Hum. Mol. Genet., 11 (18): 2119-2127.

13. R.Hanada, T.Hanada et al., (2010) “Physiology and pathophysiology of the RANKL/RANK system.” Biol. Chem Vol 391, December, pp1365-1370.

14. Baudhuin M., Duplomb L. et al., (2007) “Key roles of the OPG-RANKL-RANK system in bone oncology. Review.” Expert Rev Anticancer Ther., Feb;7(2):221-32.

15. Pui Yan Jenny Chung, Greet Beyens. (2010) “Genetic Variation in the TNFRSF11A Gene Encoding RANK Is Associated With Susceptibility to Paget’s Disease of Bone.” Journal of Bone and Mineral Research, Vol. 25, No. 12, December, pp 2592–2605.

16. Bakwin H. and Eiger M.S. (1956) “Fragile bones and macrocranium.” J. Pediat., 49, 558–564.

17. Whyte MP, Singhellakis PN, Petersen MB et al., (2007) “Juvenile Paget's disease: the second reported, oldest patient is homozygous for the TNFRSF11B "Balkan" mutation (966_969delTGACinsCTT), which elevates circulating immunoreactive osteoprotegerin levels.” J Bone Miner Res., Jun;22(6):938-46.

18. Catherine Middleton-Hardie, Qing Zhu. (2006) “Deletion of Aspartate 182 in OPG Causes Juvenile Paget’s Disease by Impairing Both Protein Secretion and Binding to RANKL.” J Bone Miner Res. Volume 21, Number 3, p:438-445.

19. Belinda Yuen Yee Chong (2004) “Molecular Genetics of ldiopothic Hyperphosphatasia.” Molecular Genetics and Development, School of Biological Science University of Auckland.

20. Bonakdarpour A., Maldjian C. et al., (2000) “Hyperphosphatasemia: report of three cases.” Eur J Radiol., Jul;35(1):54-8.

21. Belinda Chong, Madhuri Hegde et al., (2003) “Idiopathic Hyperphosphatasia and TNFRSF11B Mutations: Relationships Between Phenotype and Genotype.” Journal of Bone and Mineral Research, Volume 18, Number 12.

22. C Silve. (1994) “Hereditary hypophosphatasia and hyperphosphatasia.” Curr Opin Rheumatol. May ;6 (3):336-9.

23. Stephen M. Krane, M.D. (2002) “Genetic Control of Bone Remodeling - Insights from a Rare Disease.” N Engl J Med; 347:210-212.

24. Muhidien Soufi, Michael Schoppet, Alexander M. Sattler et al., (2004) “Osteoprotegerin Gene Polymorphisms in Men with Coronary Artery Disease.” J Clin Endocrinol Metab, August, 89(8):3764–3768.

25. Dunn V, Condon VR, Rallison ML. (1979) “Familial hyperphosphatasemia: diagnosis in early infancy and response to human thyrocalcitonin therapy.” AJR Am J Roentgenol., Apr;132(4):541-5.

26. Crockett JC, Mellis DJ, Scott DI, Helfrich MH. (2011) “New knowledge on critical osteoclast formation and activation pathways from study of rare genetic diseases of osteoclasts: focus on the RANK/RANKL axis.” Osteoporos Int. Jan;22(1):1-20.

27. J.P.Whalen, M.Horwith, L.Krook, et al., (1977) “Calcitonin Treatment in Hereditary Bone Dysplasia with Hyperphosphatasemia: A Radiographic and Histologic Study of Bone.” Am J Roentgenol 129:29-35.

28. Antoniades K, Karakasis D, Kapetanos G et al., (1993) “Chronic idiopathic hyperphosphatasemia. Case report.” Oral Surg Oral Med Oral Pathol., Aug;76(2):200-4.

29. Stemmermann GN. (1966) “An histologic and histochemical study of familial osteoectasia (Chronic idiopathic hyperphosphatasia).” Am J Pathol. Apr;48(4):641-51.

30. Tim Cundy, M.D., James Davidson, Ph.D. et al., (2005) “Recombinant Osteoprotegerin for Juvenile Paget’s Disease.” N Engl J Med;353:918-23.

31. Lucas GJ, Daroszewska A et al., (2006) “Contribution of genetic factors to the pathogenesis of Paget's disease of bone and related disorders.” J Bone Miner Res., Dec;21 Suppl2:31-7.

32. Stuart H Ralston (2008) “Juvenile Paget's disease, familial expansile osteolysis and other genetic osteolytic disorders.” Best practice research Clinical rheumatology, Vol:22, Issue:1, P:101-111.

33. Michael P. Whyte, M.D., Sara E. Obrecht et al., (2002) “Osteoprotegerin Deficiency and Juvenile Paget's Disease.” N Engl J Med; 347:175-184.

34. Muntaner L., Herrera M., Saus C. et al., (1997) “Hyperphosphatasemia: CT assessment.” Eur Radiol.;7(1):73-6.

35. Ki Beom Bae, MD Jae Hwan Kwon, MD Young Ho Kim et al., (2008) “Juvenile Paget’s Disease with Paranasal Sinus Aplasia.” Clinical and Experimental Otorhinolaryngology Vol. 1, No. 4: 224-226.

36. Saraf SK, Gupta SK. (1989) “Juvenile Paget's disease - a case report.” Australas Radiol., May;33(2):189-91.

37. Tau C. (2004) “Chronic idiopathic hyperphosphatasia: normalization of bone turnover with cyclical intravenous pamidronate therapy.” Bone;35:210-216.

38. Tüysüz B, Mercimek S, Ungür S, Deniz M. (1999) “Calcitonin treatment in osteoectasia with hyperphosphatasia (juvenile Paget's disease): radiographic changes after treatment.” Pediatr Radiol. 29(11):838-41.

39. Nathan M. Kerr, Hamilton R. Cassinelli, Tim Cundy et al., (2010) “Ocular Manifestations of Juvenile Paget Disease” Arch Ophthalmol Vol 128 (NO. 6).

40. K.Klejna, Folia Histochemica et al., (2009) "OPG/RANK/RANKL signaling system and its significance in nephrology” Cytobiologica, Vol.47, No.2, pp.199-206.

41. Whyte MP., (2006) "Paget's disease of bone and genetic disorders of RANKL/OPG/RANK/NF-kappaB signaling.” Ann N Y Acad Sci., Apr;1068: 143-64.

42. Cundy T, Wheadon L et al., (2004) “Treatment of idiopathic hyperphosphatasia with intensive bisphosphonate therapy.” J Bone Miner Res., May;19 (5):703-11.

43. Cassinelli HR, Mautalen CA, Heinrich JJ et al., (1992) “Familial idiopathic hyperphosphatasia (FIH): response to long-term treatment with pamidronate (APD).” Bone Miner. Nov;19(2):175-84.

44. Thompson RC Jr, Gaull GE. et al. (1969) "Hereditary hyperphosphatasia. Studies of three siblings.” Horwitz SJ, Schenk RK, Am J Med., Aug;47(2):209-19.

45. Eyring EJ, Eisenberg E. (1968) “Congenital hyperphosphatasia. A clinical, pathological, and biochemical study of two cases.” J Bone Joint Surg Am. 1968 Sep;50(6):1099-117.

46. Singer F. (1999) “Hereditary hyperphosphatasia: 20 year follow-up and response to sodium etidronate.” J Bone Miner Res. 9; 733-738.

47. Suat Simsek, Natalja M. Basoski et al., (2007) “Sporadic Hyperphosphatasia Syndrome Featuring Periostitis and Accelerated Skeletal Turnover without Receptor Activator of Nuclear Factor-κB, Osteoprotegerin, or Sequestosome-1 Gene Defects.” J Clin Endocrinol Metab, May, 92(5):1897–1901.

48. M.P.Whyte, A.E.Hughes (2002) “Expansile Skeletal Hyperphosphatasia Is Caused by a 15-Base Pair Tandem Duplication In TNFRSF11A Encoding RANK and Is Allelic to Familial Expansile Osteolysis.” Journal of Bone and Mineral Research, Vol.17, No.1, p:26-29

49. J.E.Wergedal, K.Veskovic et al (2003) “Patients with Van Buchem Disease, an Osteosclerotic Genetic Disease, Have Elevated Bone Formation Markers, Higher Bone Density and Greater Derived Polar Moment of Inertia than Normal.” The Journal of Clinical Endocrinology & Metabolism, December , vol. 88 no. 12 5778-5783.

50. Horn D, Schottmann G, Meinecke P. (2010) "Hyperphosphatasia with mental retardation, brachytelephalangy, and a distinct facial gestalt: Delineation of a recognizable syndrome.” Eur J Med Genet. 2010 Mar-Apr;53(2):85-8.

51. PM Crofton (1988) "What is the cause of benign transient hyperphosphatasemia? A study of 35 cases”. Clinical Chemistry, Vol 34, 335-340.

52. Polyzos SA, Anastasilakis AD, Terpos E. et al. (2010) "Profound hypocalcemia following effective response to zoledronic acid treatment in a patient with juvenile Paget's disease.” J Bone Miner Metab. 28(6):706-12.

53. Eyring EJ, Eisenberg E. (1968) “Congenital hyperphosphatasia. A clinical, pathological, and biochemical study of two cases.” J Bone Joint Surg Am. 1968 Sep;50(6):1099-1117.

54. O.Blanco, M.Stivel et al., (1977) “Familial idiopathic hyperphosphatasia. A study of two young siblings treated with porcine calcitonin.” The Journal of Bone and Joint Surgery, Vol. 59-B, No. 4.

55. Sennaroğlu L, Sozeri B, Sungur A. (1999) “Otological findings in idiopathic hyperphosphatasia.” J Laryngol Otol. Feb;113(2):158-60.

56. McNulty JG., Pim P. et al., (1972) “Hyperphosphatasia. Report of a case with a 30 year follow-up.” Am J Roentgenol Radium Ther Nucl Med., 115 (3):614-8.

57. Horn D., Schottmann G. et al., (2010) “Hyperphosphatasia with mental retardation, brachytelephalangy, and a distinct facial gestalt: Delineation of a recognizable syndrome.” Eur J Med Genet., Mar-Apr;53(2):85-8.

58. L.J. Deftos, M.D., J.D. (2009) “Treatment of Paget’s Disease - Taming the Wild Osteoclast.” N Engl J Med, September 1, p:872-875.