ΕΘΝΙΚΟ ΚΑΙ ΚΑΠΟΔΙΣΤΡΙΑΚΟ ΠΑΝΕΠΙΣΤΗΜΙΟ ΑΘΗΝΩΝ
ΙΑΤΡΙΚΗ ΣΧΟΛΗ

ΜΕΤΑΠΤΥΧΙΑΚΟ ΠΡΟΓΡΑΜΜΑ ΣΠΟΥΔΩΝ
«ΜΕΤΑΒΟΛΙΚΑ ΝΟΣΗΜΑΤΑ ΤΩΝ ΟΣΤΩΝ»

ΕΡΓΑΣΤΗΡΙΟ ΕΡΕΥΝΑΣ ΠΑΘΗΣΕΩΝ ΜΥΟΣΚΕΛΕΤΙΚΟΥ ΣΥΣΤΗΜΑΤΟΣ «Θ.ΓΑΡΟΦΑΛΙΔΗΣ»

ΔΙΕΥΘΥΝΤΡΙΑ : ΚΑΘΗΓΗΤΡΙΑ ΙΣΜΗΝΗ ΔΟΝΤΑ

ΔΙΠΛΩΜΑΤΙΚΗ ΕΡΓΑΣΙΑ

ΤΣΟΥΜΑΣ ΧΡΗΣΤΟΣ
ΕΙΔΙΚΕΥΟΜΕΝΟΣ ΙΑΤΡΟΣ ΟΡΘΟΠΑΙΔΙΚΗΣ

«ΕΦΑΡΜΟΓΕΣ ΤΩΝ PRPs ΣΤΟΥΣ ΜΥΕΣ, ΤΕΝΟΝΤΕΣ ΚΑΙ ΣΥΝΔΕΣΜΟΥΣ»

ΕΠΙΒΛΕΠΩΝ: ΤΡΙΑΝΤΑΦΥΛΛΟΠΟΥΛΟΣ ΙΩΑΝΝΗΣ
ΕΠΙΚΟΥΡΟΣ ΚΑΘΗΓΗΤΗΣ ΟΡΘΟΠΑΙΔΙΚΗΣ

ΑΘΗΝΑ 2018

NATIONAL AND KAPODISTRIAN UNIVERSITY OF ATHENS MEDICAL SCHOOL

POST-GRADUATE PROGRAM
METABOLIC BONE DISEASES

«APPLICATIONS OF PRPs IN MUSCLES, TENDONS AND LIGAMENTS»

MASTER THESIS

TSOUMAS CHRISTOS
ORTHOPAEDIC AND TRAUMA RESIDENT

SUPERVISOR: TRIANTAFYLLOPOULOS IOANNIS
ASSISTANT PROFESSOR OF ORTOPEDICS,
MEDICAL SCHOOL ,
NATIONAL AND KAPODESTRIAN UNIVERSITY OF ATHENS

ATHENS 2018

Βιογραφικό σημείωμα

Αποφοίτησα από την Ιατρική Σχολή του Αριστοτελείου Πανεπιστημίου Θεσσαλονίκης και από την Στρατιωτική Σχολή Αξιωματικών Σωμάτων (Σ.Σ.Α.Σ.) το 2008.

Εργάστηκα ως Ιατρός Στρατιωτικής Μονάδας της Πολεμικής Αεροπορίας στην 3η ΜΣΕΠ (Βίτσι) και στην 111 Π.Μ. (Αγχίαλος) για 4 χρόνια.

Ξεκίνησα την ειδικότητα της Ορθοπαιδικής στο 251 ΓΝΑ (1 χρόνος Γενικής Χειρουργικής και 1 χρόνος Ορθοπαιδικής). Συνέχισα την ειδικότητα στο Γενικό Νοσοκομείο Αθηνών " Γ.Γεννηματάς " στην Α' Ορθοπαιδική Κλινική για 2 έτη και εν συνεχεία για 6 μήνες στην Κλινική " Άκρας Χειρός-Μικροχειρουργικής " στο Γενικό Νοσοκομείο Αττικής ΚΑΤ.

Περίληψη

Οι κακώσεις των μαλακών ιστών αποτελούν κύρια αιτία νοσηρότητας, αναπηρίας και ιατρικής δαπάνης παγκοσμίως. Εμφανίζουν αυξημένο επιπολασμό τόσο στον κοινό πληθυσμό, όσο ακόμη περισσότερο στους επαγγελματίες αθλητές, οδηγώντας σε ανάλογη συναισθηματική φόρτιση και πίεση του ασθενούς. Πρόσφατα, ο συνεχώς αναπτυσσόμενος κλάδος της βιοϊατρικής τεχνολογίας έφερε στο προσκήνιο τη θεραπεία σε κυτταρικό επίπεδο με τη χρήση αυτόλογων προϊόντων αίματος. Στο πλαίσιο αυτό κινείται και η δημοφιλής σήμερα PRP θεραπεία. Τα PRPs (platelet-rich plasma) είναι ένα συμπύκνωμα αιμοπεταλίων και κατ'επέκταση αυξητικών παραγόντων, που προέρχεται από αυτόλογο αίμα μετά από τη διαδικασία της φυγοκέντρισης σε ειδικές συσκευές. Ουσιαστικά, πρόκειται για ένα συνδυασμό αυξητικών παραγόντων [πιν.1] μέσα σε έναν αιματικό θρόμβο που χρησιμεύει ως μεταφορέας. Ο θρόμβος αυτός αποτελείται από ινική, ινονεκτίνη και βιτρονεκτίνη, τα οποία είναι μόρια-συγκολλητές κυττάρων που χρειάζονται για την κυτταρική μετανάστευση, όπως αυτή διαπιστώνεται στις διαδικασίες της επιθηλιοποίησης του τραύματος. Οι αυξητικοί παράγοντες που απελευθερώνονται από τα αιμοπετάλια μέσω της αποκοκκίωσής τους, είναι υπεύθυνοι για την αναβολική δράση των PRPs . Τα PRPs πλέον αποτελούν μία εναλλακτική θεραπευτική προσέγγιση στις κακώσεις των μυών, των τενόντων και των συνδέσμων. Η βιβλιογραφία είναι πλήρης από μελέτες της βασικής επιστήμης των αυξητικών παραγόντων και της επίδρασής τους στην αναγέννηση και επούλωση των μαλακών ιστών σε ζωικά μοντέλα. Ωστόσο, χαρακτηρίζεται από σημαντική ένδεια καλά οργανωμένων ελεγχόμενων μελετών σε ανθρώπους ασθενείς, που συνυπολογίζουν όλες τις απαραίτητες παραμέτρους. Φαίνεται ότι υπάρχουν επαρκή επιστημονικά δεδομένα για την αποτελεσματικότητα των PRPs σε κακώσεις όπως οι μυϊκές θλάσεις 1ου και 2ου βαθμού και η έξω επικονδυλίτιδα του αγκώνα, ενώ για άλλες όπως η τενοντοπάθεια του στροφικού πετάλου του ώμου και η ρήξη του πρόσθιου χιαστού συνδέσμου του γόνατος τα αποτελέσματα της έως τώρα έρευνας είναι διφορούμενα. Σκοπός της συγκεκριμένης διπλωματικής εργασίας είναι η ανάδειξη του ρόλου των PRPs στην επουλωτική διαδικασία των μαλακών μορίων και η αξιολόγησή τους μέσα από τη βιβλιογραφική αναζήτηση. Η συνεχιζόμενη έρευνα μπορεί να αποσαφηνίσει επαρκώς την επίδραση των PRPs, ώστε μελλοντικά να υπάρχει η δυνατότητα κλινικών συστάσεων για τη χρήση τους στη διαχείριση των κακώσεων των μαλακών μορίων του ανθρώπου.

Λέξεις κλειδιά: πλάσμα, αιμοπετάλια, μύες, τένοντες, σύνδεσμοι.

Abstract

“Applications of PRPs in muscles, tendons and ligaments.”

Soft tissue injuries are the main cause of morbidity, disability and medical costs worldwide. They have an increased prevalence both in the general population and even more in professional athletes, leading to an emotional strain and pressure of the patient. Recently, the ever-growing branch of biomedical technology has brought to the forefront the treatment at the cellular level with the use of autologous blood products. In this context, the popular PRP therapy is currently underway. PRPs (platelet-rich plasma) are a high platelet concentrate and as a result, growth factors derived from autologous blood, following centrifugation in specific devices. Essentially, this is a combination of growth factors within a blood clot, serving as a carrier. This clot consists of fibrin, fibronectin and vitronectin, which are cell-adhesion molecules needed for cellular migration as seen in the epithelialization of the wound. The growth factors released by platelets through their degranulation are responsible for the anabolic action of the PRPs. PRPs are now an alternative therapeutic approach to muscle, tendon and ligament injuries. The bibliography is complete from studies of the basic science of growth factors and their effect on the regeneration and healing of soft tissues in animal models. However, it is characterized by significant poverty of well-organized controlled studies in human patients, which take into account all the necessary parameters. There appears to be sufficient scientific data on the efficacy of PRPs in injuries such as 1st and 2nd degree muscle strain and lateral epicondylitis of elbow, while for others such as tendinopathy of the rotator cuff of the shoulder and rupture of ACL, the results of the research so far is ambiguous. The aim of this diploma thesis is to highlight the role of PRPs in the healing process of soft tissue and to evaluate them through bibliographic research. Continuing research can adequately clarify the effect of PRPs, so that in the future there would be the possibility of clinical recommendations for their use in the management of soft tissue lesions.

Key words: platelet, plasma, muscle, tendon, ligament

Πίνακας Περιεχομένων

Βιογραφικό σημείωμα iv
Περίληψη v
Abstract vi
Πρόλογος ix
Εισαγωγή 1
1. Η φυσική διεργασία της επούλωσης των μαλακών μορίων 3
1.1 Η φυσική διεργασία της επούλωσης στην κάκωση των μαλακών μορίων 3
1.2 Διαταραχές της Επούλωσης 5
1.3 Μηχανισμοί επούλωσης μυών, συνδέσμων και τενόντων 6
1.3.1 Μηχανισμοί επούλωσης στους μύες 6
1.3.2 Μηχανισμοί επούλωσης στους τένοντες 7
1.3.3 Μηχανισμοί επούλωσης στους συνδέσμους 9
2. PRPs. Βασικές Γνώσεις 10
2.1 Ορισμός, ιδιότητες 10
2.2 Τρόπος δράσης των PRPs 12
2.3 Προετοιμασία και σύνθεση 13
2.3.1 Γενικές αρχές προετοιμασίας & σύνθεσης 13
2.3.2 Σύγκριση πρωτοκόλλων παραγωγής μέσα από τη βιβλιογραφική αναζήτηση μελετών 17
2.4 Προβληματισμοί με τα PRPs και αντενδείξεις 19
3. Εφαρμογή των PRPs στους Μύες 24
3.1 Γενικά για του μύες. Βασικές επιστήμες 24
3.2 Εφαρμογή των PRPs στους μύες 26
4. Εφαρμογή των PRPs στους τένοντες 33
4.1 Γενικά για τους τένοντες. Βασικές επιστήμες 33
4.2 Εφαρμογή των PRPs στους τένοντες 35
5. Εφαρμογή των PRPs στους συνδέσμους 45
5.1 Γενικά για τους συνδέσμους. Βασικές επιστήμες 45
5.2 Εφαρμογή των PRPs στους συνδέσμους 45
6. Η εξέλιξη της εφαρμογής των PRPs 54
7. Συμπεράσματα 57
Βιβλιογραφία 60

Πίνακας Εικόνων

Εικ 1: Τα στάδια της επούλωσης....3
Εικ 2: Ενεργοποίηση των δορυφόρων κυττάρων μετά από μυικό τραυματισμό....7
Εικ 3: Τα έλυτρα των καμπτήρων τενόντων στην άκρα χείρα....8
Εικ 4: Φυγοκέντριση αίματος κ παραγωγή PRP [40]....15
Εικ 5: Δομή γραμμωτού μυός....25
Εικ 6: Σχέση τάσης-ταχύτητας συστολής μυός [68]....26
Εικ 7: Υπερηχογραφικά καθοδηγούμενη έγχυση PRPs στον απιοειδή μυ....30
Εικ 8: Θλάση μακρού προσαγωγού μυός. Υπερηχογραφικά ευρήματα πριν και μετά από έγχυση PRPs....31
Εικ 9: Γράφημα αναπαράστασης ελαστικότητας τενόντων (και συνδέσμων) [93]....34
Εικ 10: Η ακινητοποίηση μειώνει δραματικά τις μηχανικές ιδιότητες των τενόντων, σε αντίθεση με την άσκηση [93]....35
Εικ 11:(1) Τενοντοπάθεια Αχίλλειου τένοντα, (2) Έγχυση PRP σε Αχίλλειο τένοντα....38
Εικ 12: Έγχυση PRPs σε i) τενοντοπάθεια επιγονατιδικοού τένοντα και ii) έξω επικονδυλίτιδα....42
Εικ 13: Υπακρωμιακή έγχυση PRPs....44
Εικ 14: Υπερηχογραφικά καθοδηγούμενη έγχυση PRPs σε πελματιαία απονευρωσίτιδα [164]....49

Πίνακες Πινάκων

Πίν 1: Αυξητικοί παράγοντες και λειτουργίες....10
Πίν 2: Σύγκριση πρωτοκόλλων παραγωγής PRP [40]....17
Πίν 3: Ποικιλία συστημάτων παραγωγής PRP [182]....20
Πίν 4: Σύστημα ταξινόμησης μυϊκών κακώσεων κατά Ryan (Ryan 1969) [183]....27

Πρόλογος

Οι μυοσκελετικοί τραυματισμοί είναι η πιο συχνή αιτία σοβαρού χρόνιου πόνου και φυσικής αναπηρίας, επηρεάζοντας εκατομμύρια ανθρώπων ανά τον κόσμο. Η PRP θεραπεία αποτελεί μία από τις πιο δημοφιλείς μεθόδους βιολογικής επούλωσης των μυοσκελετικών και αθλητικών κακώσεων χρησιμοποιώντας αυτόλογα προϊόντα αίματος. Πρόκειται για μία υψηλή συγκέντρωση ανθρώπινων αιμοπεταλίων, χωρίς αναφερόμενους κινδύνους και επιπλοκές για τον ασθενή. Σε επίπεδο αναφοράς τα αιμοπετάλια λειτουργούν ως φυσική δεξαμενή αυξητικών παραγόντων [πιν.1], οι οποίοι προωθούν και βελτιώνουν την επουλωτική διεργασία των ιστών.

Τα PRPs, εκτός των άλλων, χρησιμοποιούνται ευρέως στην Ορθοπαιδική για την ενίσχυση της επούλωσης των κακώσεων των μυών, των συνδέσμων και των τενόντων. Παρά την πρόσφατη εκτεταμένη χρήση της PRP θεραπείας, η κλινική της αποτελεσματικότητα και οι μηχανισμοί δράσης της δεν έχουν αποσαφηνιστεί πλήρως. Φαίνεται ότι δρουν δευτερευόντως, διαμέσου της απελευθέρωσης αυξητικών και άλλων βιοενεργών παραγόντων από τους α-κόκκους των αιμοπεταλίων. Η δράση αυτή πιθανότατα εξαρτάται τόσο από το σημείο εντόπισης του τραυματισμού και την "προσωπικότητά του" όσο και από τη συγκέντρωση των αυξητικών παραγόντων που εμπλέκονται στη διαδικασία της επούλωσης.

Εισαγωγή

Σύμφωνα με τον Παγκόσμιο Οργανισμό Υγείας οι μυοσκελετικές κακώσεις αποτελούν την πιο συχνή αιτία χρόνιου πόνου και αναπηρίας [1] με σημαντική επίδραση στην καθημερινότητα εκατομμυρίων ασθενών ανά τον κόσμο. Για το λόγο αυτό οι Ορθοπαιδικοί Χειρουργοί στοχεύουν στην πλήρη και γρήγορη ανάρρωση των ασθενών τους. Η παραδοσιακή διαχείριση των ορθοπαιδικών και αθλητικών κακώσεων περιλαμβάνει τη συντηρητική θεραπεία ("RICE treatment"), τη φαρμακευτική αγωγή, τη φυσικοθεραπεία και τη χειρουργική παρέμβαση. Πρόσφατα, ο συνεχώς αναπτυσσόμενος κλάδος της βιοϊατρικής τεχνολογίας έφερε στο προσκήνιο τη θεραπεία σε κυτταρικό επίπεδο με τη χρήση αυτόλογων προϊόντων αίματος.

Στο πλαίσιο αυτό κινείται και η δημοφιλής σήμερα PRP θεραπεία. Τα PRPs (πλάσμα πλούσιο σε αιμοπετάλια) είναι μία αυτόλογη συγκέντρωση αιμοπεταλίων σε υψηλά επίπεδα. Παράγεται από ένα περιφερικό αγγείο του ασθενούς και χρησιμοποιείται φυγόκεντρος μηχανή για να διαχωρίσει τους διαφορετικούς τύπους κυττάρων του αίματος και να επιτευχθεί τελικά υψηλή συγκέντρωση αιμοπεταλίων μέσα σε μία μικρή ποσότητα πλάσματος. Κατόπιν, εγχύεται στο σημείο της κάκωσης ή χρησιμοποιείται ως gel στο χειρουργείο.

Η σύλληψη της ιδέας των PRPs έγινε από στις αρχές της δεκαετίας του '70 από αιματολόγους [2], οι οποίοι δημιούργησαν τον όρο PRP για να περιγράψουν το πλάσμα με μεγαλύτερη συγκέντρωση αιμοπεταλίων από αυτό του περιφερικού αίματος, το οποίο αρχικά χρησιμοποιήθηκε ως προϊόν μετάγγισης σε ασθενείς με θρομβοκυτταραπενία [3]. Δέκα χρόνια αργότερα χρησιμοποιήθηκε σε γναθοπροσωπικές επεμβάσεις σαν πλάσμα πλούσιο σε ινώδες (platelet-rich fibrin, PRF). Το ινώδες με τις προσκολλητικές και αιμοστατικές ιδιότητες και τα PRPs με τα αντιφλεγμονώδη χαρακτηριστικά προκαλούσαν γρήγορη κυτταρική αναπαραγωγή [4]. Ειδικότερα το ινώδες χρησιμοποιήθηκε σε μορφή χειρουργικής κόλλας, για την επούλωση του τραύματος [5], για τη βελτίωση της επούλωσης μηνισκικών ρήξεων [6] και την ενίσχυση του μοσχεύματος σε συνδεσμοπλαστική του Πρόσθιου Χιαστού Συνδέσμου (ΠΧΣ). Η χρήση του όμως περιορίζεται στο χειρουργείο και δεν υπάρχει η δυνατότητα τροποποίησης της συγκέντρωσης των αιμοπεταλίων , κάτι που το καθιστά δύσχρηστο στην αντιμετώπιση των αθλητικών κακώσεων.

Η δημοφιλία των PRPs έχει μεγαλώσει αρκετά τα τελευταία χρόνια, καθώς δημοσιεύτηκαν αρκετές μελέτες σχετικά με τη δράση τους. Χρησιμοποιείται ευρέως στην αντιμετώπιση των μυοσκελετικών κακώσεων, ενώ ολοένα και περισσότεροι επαγγελματίες αθλητές ακολουθούν θεραπεία με PRPs . Παράλληλα, μελετάται εκτενώς η επίδραση τους στην πώρωση των καταγμάτων, ενώ χρησιμοποιείται και από άλλες ειδικότητες της Ιατρικής συμπεριλαμβανομένων της δερματολογίας, οφθαλμολογίας, καρδιοθωρακικής χειρουργικής, πλαστικής χειρουργικής, γυναικολογίας, κοσμετικής ιατρικής και οδοντιατρικής. Πολλοί κλινικοί ιατροί θεωρούν τα PRPs ασφαλή, καθώς δεν έχουν αναφερθεί σοβαρές επιπλοκές. Ωστόσο, θεωρείται προτιμότερο να εφαρμόζεται σε κλινικό περιβάλλον. Παρά την εκτεταμένη χρήση τους, η αποτελεσματικότητά τους δεν έχει εξακριβωθεί πλήρως [7,8]. Παραμένουν αρκετά αναπάντητα ερωτήματα που αφορούν τη σύνθεσή τους, τα χαρακτηριστικά των προϊόντων του αίματος, τα διάφορα πρωτόκολλα παραγωγής

τους και χορήγησης της θεραπείας αλλά και τους μηχανισμούς δράσης του σε κυτταρικό επίπεδο.

Κατά γενική παραδοχή, η έγχυση των PRPs οδηγεί στη ραγδαία συγκέντρωση μεγάλης ποσότητας αυξητικών παραγόντων στο σημείο της έγχυσης. Παρ' όλα αυτά, η λειτουργία αυτών των παραγόντων και η επιρροή τους στα γειτονικά κύτταρα δεν έχει αποσαφηνιστεί. Σκοπός της συγκεκριμένης διπλωματικής εργασίας είναι η ανάδειξη του ρόλου των PRPs στην επουλωτική διαδικασία των μαλακών μορίων και η αξιολόγησή τους μέσα από τη βιβλιογραφική αναζήτηση.

1. Η φυσική διεργασία της επούλωσης των μαλακών μορίων

1.1 Η φυσική διεργασία της επούλωσης στην κάκωση των μαλακών μορίων

Η επούλωση είναι μία σύνθετη και δυναμική διεργασία που οδηγεί στην αποκατάσταση της ανατομικής συνέχειας και λειτουργίας των ιστών. Οι οξείες αθλητικές κακώσεις των μαλακών μορίων, όπως οι μυϊκές θλάσεις και οι ρήξεις των συνδέσμων, προκαλούνται από ένα τραυματικό γεγονός (μακροτραυματισμός), σε αντίθεση με τις χρόνιες κακώσεις όπως είναι οι τενοντοπάθειες, οι οποίες προέρχονται από συνεχή μηχανική καταπόνηση ή υπέρχρηση (μικροτραυματισμός) και ακολούθως από φλεγμονώδη αντίδραση. Το τραύμα ενεργοποιεί μία αλληλουχία καλά συγχρονισμένων βιολογικών φαινομένων, που πυροδοτούν την έναρξη αλλά και την ολοκλήρωση της επουλωτικής διεργασίας, η οποία υφίσταται σε όλους τους μαλακούς ιστούς ανεξαρτήτως του τύπου της κάκωσης, με διαφοροποιήσεις όμως στο συγχρονισμό, στη διάρκεια των φάσεων και στις αλληλεπιδράσεις ανάμεσα στους μεσολαβητές-κλειδιά [9].

Η διεργασία της επούλωσης αποτελεί μία εξελικτική διαδικασία τεσσάρων φάσεων : (1) της αιμόστασης, (2) της φλεγμονώδους αντίδρασης, (3) της φάσης της αναγέννησης, που ξεκινάει μέρες μετά την κάκωση και αποτελεί την πιο σημαντική φάση και (4) τη φάση της ανασυγκρότησης [10].

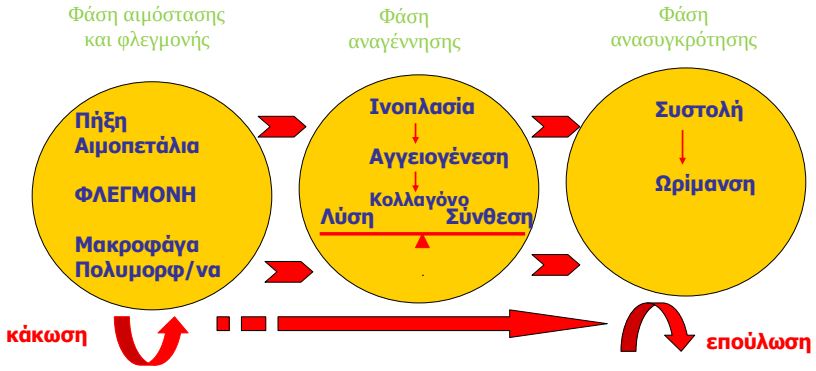

Εικ 1: Τα στάδια της επούλωσης

Η ενεργοποίηση και η εξέλιξη των φάσεων της επούλωσης αναδεικνύει το εξωκυττάριο υπόστρωμα (extracellular matrix-ECM) ως ένα σημαντικό παράγοντα στη διαμόρφωση του τελικού αποτελέσματος. Το εξωκυττάριο υπόστρωμα συνιστά ένα σύμπλεγμα από μακρομοριακές ενώσεις (ινωδονεκτίνη, κολλαγόνο και πρωτεογλυκάνες), στις οποίες με τη βοήθεια υποδοχέων (integrins) προσκολλώνται κυτταρικά στοιχεία (πολυμορφοπύρυνα, μακροφάγα), έτσι ώστε να σχηματίζεται μία τρισδιάστατη σκελετική δομή που καθορίζει την αρχιτεκτονική των ιστών [11,12].

Όπως αναφέρθηκε, η επούλωση, ως βιολογικό φαινόμενο, περιλαμβάνει συγκεκριμένες και ευδιάκριτες φάσεις που χρονικά ενδέχεται να συνυπάρχουν, ενώ παράλληλα συνιστούν τα

λειτουργικά στάδια της επουλωτικής διαδικασίας. Σε κυτταρικό επίπεδο, συνιστά μία διαδικασία διαίρεσης και πολλαπλασιασμού ινοβλαστών και άλλων κυτταρικών στοιχείων που μεταναστεύουν στο τραύμα. Η κυτταρική αναπαραγωγή απαιτεί την παρουσία αυξητικών παραγόντων (Platelet Derived Growth Factor-PDGF, Fibroblast Growth Factor-FGF, κτλ) που είναι απαραίτητοι για την ενεργοποίηση του αυξητικού δυναμικού των κυττάρων που βρίσκονται σε φάση ηρεμίας του κυτταρικού κύκλου [13,14]. Αν η συγκέντρωση των αυξητικών παραγόντων είναι κάτω από κάποιο κατώτερο όριο (threshold), τα κύτταρα δε διεγείρονται και παραμένουν σε φάση ηρεμίας (Go). Επομένως οι ανωμαλίες του κυτταρικού κύκλου επηρεάζουν δυσμενώς τη φυσιολογική διαδικασία της επουλωτικής διεργασίας.

Ειδικότερα, μετά τον τραυματισμό η τριχοειδική διαρροή προκαλεί τη στρατολόγηση αιμοστατικών παραγόντων και φλεγμονωδών μεσολαβητών (φάση της αιμόστασης). Ο καταρράκτης της πήξης ενεργοποιείται προκαλώντας τη συσσώρευση αιμοπεταλίων, το σχηματισμό θρόμβου και μιας προσωρινής κατασκευής εξωκυττάριας θεμέλιας ουσίας. Τα αιμοπετάλια προσκολλώνται στο κολλαγόνο και στις πρωτεΐνες της θεμέλιας ουσίας πυροδοτώντας την απελευθέρωση βιοενεργών παραγόντων [15], όπως οι αυξητικοί παράγοντες, οι χημειοκίνες, οι κυτοκίνες αλλά και φλεγμονωδών μεσολαβητών όπως η σεροτονίνη, η βραδυκινίνη, οι προσταγλανδίνες [16] κ.α.

Ακολουθεί η φλεγμονώδης φάση. Χημειοεξαρτώμενοι παράγοντες συγκεντρώνουν ουδετερόφιλα στο σημείο της κάκωσης, ενώ αργότερα εμφανίζονται τα μακροφάγα τα οποία καθοδηγούν τη νεαροποίηση του τραύματος και ρυθμίζουν το συγκεκριμένο επουλωτικό στάδιο. Επίσης στρατολογούν ινοβλάστες και ενδοθηλιακά κύτταρα, ενώ τελευταία συμμετέχουν τα λεμφοκύτταρα.

Η φάση της αναγέννησης αποτελεί το σημαντικότερο στάδιο της επουλωτικής διεργασίας. Τα κύτταρα της φάσης αυτής προέρχονται από πολυδύναμα προγονικά κύτταρα διπλανών ιστών, μυικά βλαστοκύτταρα και από δορυφόρα κύτταρα του μυικού ιστού. Μετά από 2-3 ημέρες μακροφάγα και αυξητικοί παράγοντες επιστρατεύουν ινοβλάστες και επιθηλιακά κύτταρα στο σημείο της κάκωσης [17]. Οι ινοβλάστες μετατρέπονται σε μυοϊνοβλάστες , διευκολύνοντας την αναγέννηση του τραυματισμένου ιστού. Η αγγειογένεση και η σύνθεση κοκκιωματώδους ιστού διαδραματίζουν επίσης σημαντικό ρόλο.

Το τελικό στάδιο της επούλωσης περιλαμβάνει τη φάση της ανασυγκρότησης και ανακατασκευής. Κατά τη φάση αυτή, αυξητικοί παράγοντες και ινονεκτίνες κινητοποιούν τον πολλαπλασιασμό των ινοβλαστών και τη σύνθεση των συστατικών της εξωκυττάριας θεμέλιας ουσίας [18]. Βασική προϋπόθεση είναι η ρύθμιση της ισορροπίας αποδόμησης-σύνθεσης. Το κολλαγόνο τύπου Ι αντικαθίσταται από κολλαγόνο τύπου ΙΙΙ, ενώ πρωτεογλυκάνες και ινονεκτίνες συμμετέχουν στο σχηματισμό μιας πιο στιβαρής θεμέλιας ουσίας με αυξημένη ελαστικότητα. Η διάρκεια και το τελικό αποτέλεσμα της φάσης αυτής εξαρτάται από πολλούς παράγοντες, όπως είναι η έκταση της βλάβης και η επουλωτική ικανότητα των ιστών που υφίστανται την κάκωση. Επίσης παράγοντες όπως η ισχαιμία, η ιστική υποξία, η λοίμωξη, η ανισσοροπία των αυξητικών παραγόντων, οι διατροφικές διαταραχές και τα μεταβολικά νοσήματα επηρεάζουν την εξέλιξη της επούλωσης. Σε ένα τέτοιο περιβάλλον η PRP θεραπεία φαίνεται να αποτελεί ένα χρήσιμο και

βιώσιμο θεραπευτικό βοήθημα [19].

1.2 Διαταραχές της Επούλωσης

Η μη ομαλή επουλωτική διαδικασία μεταβάλλει τη φυσιολογική αρχιτεκτονική δομή των ιστών, προκαλώντας δυσμενείς επιπτώσεις στον οργανισμό συνολικά. Οι επιπτώσεις αυτές είναι το αποτέλεσμα είτε της **ανεπαρκούς επούλωσης** (healing failure) είτε της **υπερεπούλωσης** που οδηγεί στην ανάπτυξη υπερπλαστικής ουλής. Κλινικά παραδείγματα υπερεπούλωσης και υπέρμετρης σύνθεσης κολλαγόνου αποτελεί η ανάπτυξη χειλοειδών και υπερτροφικών ουλών στο δέρμα, συμφύσεων στην περιτοναϊκή κοιλότητα και η προϊούσα ίνωση που αναπτύσσεται σε ιστούς και όργανα ως απάντηση σε κάποιο φλεγμονώδες ερέθισμα (ινο-υπερπλαστικά νοσήματα όπως η κίρρωση ήπατος). Τόσο η ανεπάρκεια επούλωσης όσο και η υπερεπούλωση μπορούν να οδηγήσουν σε αυξημένη νοσηρότητα και θνητότητα.

α) Η **επουλωτική ανεπάρκεια** μπορεί να εκδηλωθεί είτε ως **οξεία** είτε ως **χρόνια**. Η **οξεία επουλωτική ανεπάρκεια (ΟΕΑ)** προκύπτει όταν η δύναμη διάσπασης που εφαρμόζεται κατά μήκος ενός τραύματος υπερβαίνει τη δύναμη που διατηρεί τα τραυματικά χείλη σε συμπλησίαση. Η τελευταία παρέχεται από τα ράμματα και τον αναπτυχθέντα συνδετικό ιστό του εξωκυττάριου υποστρώματος (ECM). Η ΟΕΑ είναι το αποτέλεσμα της ανώμαλης εξέλιξης και διαδοχής των διαφόρων φάσεων της επούλωσης. Στο οξύ τραύμα, η επούλωση εξελίσσεται μέσω μιας ιεραρχημένης και χρονικά προδιαγεγραμμένης διεργασίας , που οδηγεί σε μόνιμη αποκατάσταση της ανατομικής και λειτουργικής ακεραιότητας και αφορά υγιή άτομα χωρίς διαταραχή του μηχανισμού επούλωσης. Οι συνθήκες αυτές στην ΟΕΑ διαταράσσονται [20].

Ως **χρόνια επουλωτική ανεπάρκεια (ΧΕΑ)** ορίζεται η απώλεια της ακεραιότητας των ιστών που προκαλείται από κάκωση που είναι παρατεταμένης διάρκειας ή έχει επαναλαμβανόμενο χαρακτήρα και οδηγεί σε αναστολή της δράσης των αυξητικών παραγόντων. Η ανεπάρκεια των αυξητικών παραγόντων σε τοπικό επίπεδο προκαλείται από την αυξημένη συγκέντρωση πρωτεασών που αποδομούν τους τελευταίους αλλά και τα συστατικά του εξωκυττάριου υποστρώματος στην περιοχή του τραύματος. Βασική διαφορά μεταξύ ενός οξέος και ενός χρόνιου τραύματος, εκτός των άλλων, είναι η διαφορετική ποσότητα και ο τύπος των πρωτεασών και των αναστολέων τους που βρίσκονται στο υγρό του τραύματος [21]. Το υγρό ενός οξέος τραύματος διεγείρει τον κυτταρικό πολλαπλασιασμό, σε αντίθεση με το υγρό ενός χρόνιου τραύματος που ασκεί ανασταλτική δράση.

Από πρακτικής πλευράς , στη ΧΕΑ είναι δυνατόν να ενεργοποιηθεί η επουλωτική διεργασία με: α) την προσθήκη εξωγενών αυξητικών παραγόντων, β) την αναστολή των πρωτεασών σε τοπικό επίπεδο και γ) με τη δημιουργία συνθηκών αρχικής απάντησης στο τραύμα με προγραμματισμένη χειρουργική επέμβαση [22]. Στο πλαίσιο αυτών, φαίνεται πως η παρέμβαση με τη χρήση των PRPs μπορεί να φανεί ευεργετική στην ενίσχυση της επουλωτικής διαδικασίας ενός τραύματος.

β) Στις περιπτώσεις **υπερεπούλωσης,** παρά το γεγονός ότι οι διάφορες δυναμικές διαδικασίες είναι οι ίδιες με αυτές της φυσιολογικής επούλωσης, φαίνεται ότι η ένταση μιας εκάστης διαφέρει

από τις αντίστοιχες της μη επιπλεγμένης επουλωτικής διεργασίας. Οι φάσεις της πήξης, φλεγμονής, αγγειογένεσης, ινοπλασίας και ανασυγκρότησης είναι διαφορετικές στα τραύματα και μπορεί να οδηγήσουν σε υπερπλαστική ουλή. Ο αυξητικός παράγοντας TGF-b (transforming growth factor-beta), είναι η πλέον σημαντική κυτοκίνη που αποδεσμεύεται κατά τη διάρκεια της φλεγμονής και ρυθμίζει αρκετές αντιδράσεις μεταξύ των κυττάρων αλλά και μεταξύ των κυττάρων και του υποστρώματος που οδηγούν στην ανάπτυξη της υπερεπούλωσης [23]. Μεταξύ αυτών των αντιδράσεων είναι η αναστολή της απόπτωσης (προγραμματισμένου θανάτου) των ινοβλαστών που παρατηρείται σε ασθενείς με υπερπλαστικές ουλές (όπως μετά από εγκαύματα), καθώς επίσης και η αυξημένη συγκέντρωση στο αίμα του αντι-αποπτωτικού ογκογονιδίου Bcl-2. Παράλληλα, η ανάλυση δειγμάτων ιστών από υπερτροφικές ουλές έχει αποκαλύψει την αυξημένη περιεκτικότητα σε νερό, τη μεγάλη μείωση της decorin (που έχει σχέση με τη φυσιολογική επούλωση) και σχεδόν την 6πλάσια αύξηση της συγκέντρωσης των πρωτεϊνογλυκανών biglycan, versican [24]. Οι τελευταίες υπό φυσιολογικές συνθήκες ανευρίσκονται στον χόνδρο και έχουν άμεσα σχέση με τη δημιουργία της υπερπλαστικής ουλής. Η φυσιολογική εξέλιξη της επούλωσης και η αποφυγή της υπερεπούλωσης αποδίδεται κυρίως στην ιδιότητα της decorin να δεσμεύει και να εξουδετερώνει τον TGF-b στο εξωκυττάριο υπόστρωμα [25]. Χαρακτηριστικότερο παράδειγμα υπερεπούλωσης αποτελούν τα χηλοειδή, που επεκτείνονται πέραν των ορίων του αρχικού τραύματος και οι υπερτροφικές ουλές.

1.3 Μηχανισμοί επούλωσης μυών, συνδέσμων και τενόντων

1.3.1 Μηχανισμοί επούλωσης στους μύες

Η μυική κάκωση (θλάση) είναι μία κλειστή κάκωση που προκαλείται από άμεση (πλήξη) ή έμμεση βία (διάταση) και προκαλεί ποικίλης έντασης αιμάτωμα και φλεγμονή. Χαρακτηρίζεται από τον επακόλουθο σχηματισμό ουλής και από την άλλοτε άλλης ποσότητας αναγέννηση του μυικού ιστού, με τη σύνθεση του νέου εξωκυττάριου συνδετικού ιστού να ξεκινάει δύο ημέρες μετά την κάκωση και να κορυφώνεται μεταξύ της πέμπτης και της εικοστής πρώτης ημέρας.

Οι κυτοκίνες και οι αυξητικοί παράγοντες ρυθμίζουν τη διαδικασία επούλωσης μετά από έναν τραυματισμό. Οι κυτοκίνες παράγονται από κύτταρα όπως μακροφάγα, μονοκύτταρα, ουδετερόφιλα, ενεργοποιημένους ινοβλάστες και ενδοθηλιακά κύτταρα, τα οποία εισχωρούν στο σημείο της κάκωσης. Οι νεκρωμένες μυικές ίνες αποβάλλονται από τα μακροφάγα. Νέα μυικά κύτταρα αναγεννώνται από κύτταρα δορυφόρους (βλαστικά κύτταρα), τα οποία είναι αδιαφοροποίητα κύτταρα που βρίσκονται σε κατάσταση ηρεμίας μέχρι να χρειαστεί να χρησιμοποιηθούν και κατοικούν δίπλα από τις μυικές ίνες. Οι μυικές ίνες που έχουν υποστεί ρήξη, συσπώνται και το ενδιάμεσο κενό γεμίζει με οίδημα και σταδιακά με ουλώδη ιστό. Ο ταυτόχρονος σχηματισμός ινώδους συνδετικού ιστού μπορεί να συνδυαστεί με πλήρη ανάρρωση του τραυματισμένου μυός. Στις θλάσεις τρίτου βαθμού, όπου υπάρχει ολική ρήξη της γαστέρας του μυός ή της μυοτενόντιας συμβολής υφίσταται μόνο μερική επούλωση του μυός με πυκνό συνδετικό

ιστό, καθώς η καθολική αναγέννηση του μυικού ιστού δεν είναι πιθανή [26].

Αξίζει να αναφερθεί και η ύπαρξη του Συνδρόμου Καθυστερημένου Μυικού Κάματος (Delayed-onset muscle soreness, DOMS). Το σύνδρομο αυτό αναφέρεται στον μυικό πόνο, ο οποίος εμφανίζεται 24 έως 72 ώρες μετά από έντονη μυική καταπόνηση. Εμφανίζεται κυρίως σε τύπου έκκεντρης φόρτισης μυική άσκηση και φαίνεται ότι οφείλεται σε δομικές διαταραχές της αρχιτεκτονικής των μυών από μικροτραυματισμούς, που οδηγούν σε επιδεινούμενο οίδημα και αυξημένη ενδομυική πίεση. Επί της ουσίας ο ετεροχρονισμένος αυτός πόνος αποτελεί μία προειδοποίηση κακής εκγύμνασης, κατά την οποία οι συσταλτικές και μεταβολικές διαδικασίες των μυικών ινών αδυνατούν να συνεχίσουν την ίδια παροχή έργου [26].

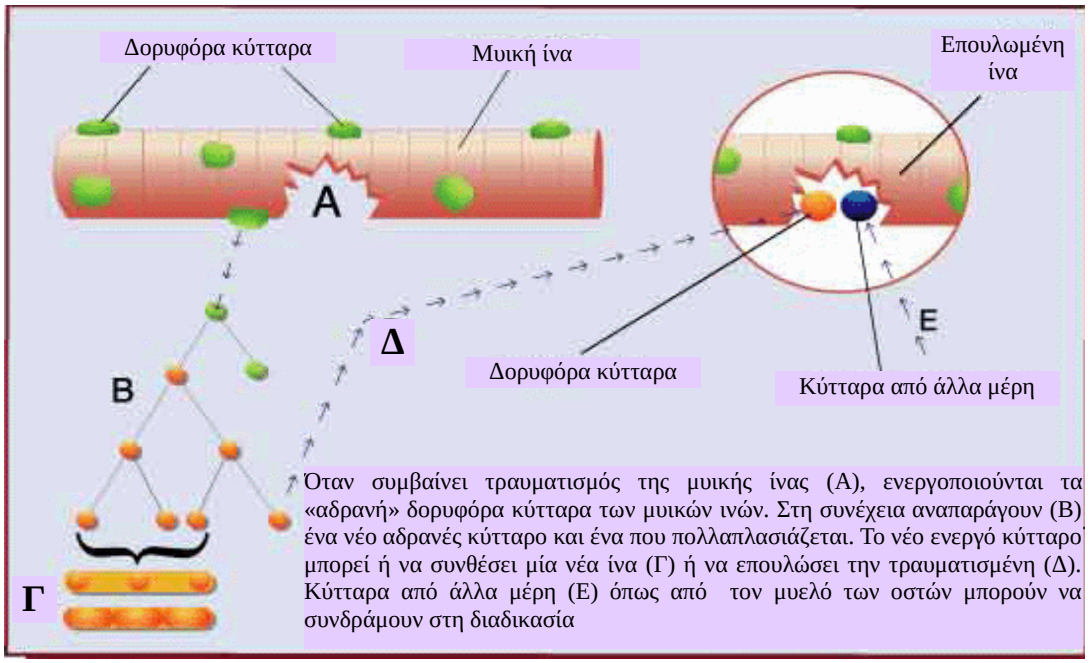

Εικ 2: Ενεργοποίηση των δορυφόρων κυττάρων μετά από μυικό τραυματισμό
(τροποποίηση από πηγή: http:// life enhancement.com/magazine/article/3116-galantamine preserves muscles).

1.3.2 Μηχανισμοί επούλωσης στους τένοντες

Οι τενόντιες κακώσεις προκαλούνται είτε από άμεση βία (π.χ. διατομή καμπτήρα τένοντα) είτε από βία εφελκυσμού (π.χ. ρήξη αχίλλειου τένοντα). Παράλληλα, σοβαρές εκφυλιστικές τενοντοπάθειες (π.χ. εκφύλιση μυοτενόντιου στροφικού πετάλου του ώμου) προδιαθέτουν σε τενόντιους τραυματισμούς.

Η επούλωση των τενόντων ακολουθεί το προαναφερθέν μοντέλο επούλωσης. Προηγείται το στάδιο της αιμόστασης και της φλεγμονής. Ακολούθως του τενόντιου τραυματισμού, φλεγμονώδη κύτταρα εισχωρούν στο σημείο της κάκωσης, ενώ επιπλέον αιμοπετάλια συγκεντρώνονται σχηματίζοντας έναν ινώδη θρόμβο που σταθεροποιεί τα κολοβώματα του ρηγμένου τένοντα. Η φάση αυτή διαρκεί λίγες ημέρες.

Ακολουθεί η φάση της αναγέννησης (πολλαπλασιασμός κυττάρων και παραγωγή εξωκυττάριας θεμέλιας ουσίας). Ινοβλάστες διεισδύουν στο σημείο του τραυματισμένου τένοντα

και αναπαράγονται. Επιπλέον, παράγουν εξωκυττάρια θεμέλια ουσία, συμπεριλαμβανομένου μεγάλων ποσοτήτων κολλαγόνου τύπου Ι και τύπου ΙΙΙ. Η ανταπόκριση του τραυματισμένου τένοντα σε έναν ενήλικα είναι η μεσολάβηση ουλώδους ιστού (π.χ. μεγάλες ποσότητες ανοργάνωτου κολλαγόνου εναποτίθενται στο σημείο της επούλωσης) παρά η αναγέννηση ιστού. Το στάδιο αυτό διαρκεί εβδομάδες.

Τέλος, στο στάδιο της ανασυγκρότησης, μεταλλοπρωτεϊνάσες αντικαθιστούν το καλλαγόνο τύπου ΙΙΙ με κολλαγόνο τύπου Ι. Οι ίνες του κολλαγόνου οργανώνονται με τρόπο ώστε να ευθυγραμμιστούν στον άξονα φόρτισης του μυός. Το στάδιο αυτό διαρκεί από μήνες έως και χρόνια [27].

Οι δομικές ιδιότητες του επουλωμένου τένοντα τυπικά προσομοιάζουν κατά τα δύο τρίτα τις ιδιότητες του φυσιολογικού τένοντα, ακόμα και μετά από αρκετά χρόνια. Όσον αφορά στους τένοντες που καλύπτονται από έλυτρο, υπάρχουν δύο βασικά σημεία μείζονος σημασίας που σχετίζονται με τη βελτιστοποίηση της επούλωσης του τραυματισμένου τένοντα. Το πρώτο έχει να κάνει με την αποφυγή δημιουργίας συμφύσεων με το έλυτρο (πρόληψη με έναρξη παθητικής κινητοποίησης στη φάση της αποκατάστασης) και το δεύτερο με την ενίσχυση της μηχανικής αντοχής του τένοντα. Σε γενικές γραμμές οι τένοντες που δεν καλύπτονται από έλυτρο επουλώνονται καλύτερα. Τέλος, οι ρήξεις των τενόντων στο σημείο της οστικής τους κατάφυσης (enthesis) δεν επουλώνονται συντηρητικά, λόγω ελλείμματος μεταβατικού ιστού μεταξύ οστού και τένοντα και συνήθως χρήζουν χειρουργικής αποκατάστασης [27].

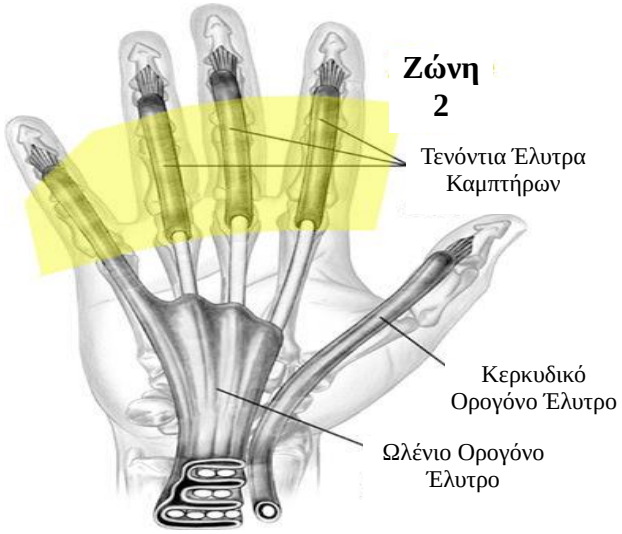

Εικ 3: Τα έλυτρα των καμπτήρων τενόντων στην άκρα χείρα. Στις περιοχές αυτές η επούλωση των τενόντων είναι προβληματική (τροποποιηση από πηγή:http:// orthobullets.com/hand/6031/ flexor tendon injuries).

Η επούλωση των τενόντων ξεκινά από τις ινοβλάστες του επιτενοντίου. Η θεραπεία επηρεάζει την εξέλιξη της αποκατάστασης. Ο υπό ανακατασκευή τένοντας είναι περισσότερο μηχανικά εξασθενημένος τις πρώτες 8-10 ημέρες, ενώ ανακτά το μεγαλύτερο μέρος της ισχύς του στις 21-28 ημέρες και το μέγιστο αυτής σε 6 μήνες. Η πρώιμη κινητοποίηση επιτρέπει αυξημένη κινητικότητα αλλά έχει ως αποτέλεσμα τη μείωση της ικανότητας επιδιόρθωσης του τένοντα. Η ακινητοποίηση οδηγεί σε αύξηση της δύναμης του τένοντα σε βάρος της κινητικότητας .

1.3.3 Μηχανισμοί επούλωσης στους συνδέσμους

Οι συνδεσμικές κακώσεις ταξινομούνται ως εξής: α) 1ου βαθμού: Ελαφρύ διάστρεμμα, διάταση συνδέσμου, β) 2ου βαθμού: Μέτριο διάστρεμμα, μερική ρήξη συνδέσμου και γ) 3ου βαθμού: Βαρύ διάστρεμμα, πλήρης ρήξη συνδέσμου. Ένας επιπλέον τύπος συνδεσμικής κάκωσης αποτελεί η απόσπαση του συνδέσμου από την οστική του κατάφυση.

Ο μηχανισμός επούλωσης των συνδέσμων ακολουθεί τα ίδια στάδια και είναι παρόμοιος με αυτόν των τενόντων, ο οποίος μόλις αναφέρθηκε (i. στάδιο αιμόστασης και φλεγμονής, ii. στάδιο αναγέννησης, iii. στάδιο της ανασυγκρότησης). Οι εξωαρθρικοί σύνδεσμοι (π.χ. ο έσω πλάγιος σύνδεσμος του γόνατος) εμφανίζουν αισθητά μεγαλύτερη ικανότητα επούλωσης από ότι οι ενδοαρθρικοί σύνδεσμοι (π.χ. ο πρόσθιος χιαστός σύνδεσμος του γόνατος) [28].

Ειδικότερα όσον αφορά τον Έσω Πλάγιο Σύνδεσμο του γόνατος, οι βλάβες 1ου και 2ου βαθμού επουλώνονται με συντηρητικά μέτρα θεραπείας, ενώ η θεραπεία σε βλάβες 3ου βαθμού συνεχίζει να είναι αμφιλεγόμενη έως και σήμερα. Το 25% των ασθενών με διάστρεμμα Έσω Πλάγιου Συνδεσμου γόνατος 3ου βαθμού εμφανίζεται δυσαρεστημένο, ανεξαρτήτως τρόπου θεραπείας (συντηρητική ή χειρουργική) [28].

Αντιθέτως, οι ρήξεις του Πρόσθιου Χιαστού Συνδέσμου (ΠΧΣ) του γόνατος τυπικά δεν επουλώνονται συντηρητικά και συχνά η χειρουργική ανακατασκευή του συνδέσμου είναι απαραίτητη, αναλόγως της κλινικής εικόνας και των απαιτήσεων του ασθενούς. Την ανακατασκευή του ΠΧΣ ακολουθεί μία διαδικασία, γνωστής ως «συνδεσμοποίηση», κατά την οποία οι ινοβλάστες του αυτομοσχεύματος αντικαθίστανται από τοπικούς ινοβλάστες. Παρομοίως, τα αλλομοσχεύματα ενισχύονται με την διείσδυση τοπικών ινοβλαστών στα πρώιμα στάδια της αποκατάστασης [28].

2. PRPs. Βασικές Γνώσεις

2.1 Ορισμός, ιδιότητες

Το PRP (platelet-rich plasma) είναι το αυτόλογο πλάσμα πλούσιο σε αιμοπετάλια. Ορίζεται ως μία υψηλή συγκέντρωση αιμοπεταλίων σε ένα μικρό όγκο πλάσματος [29]. Τα αιμοπετάλια είναι το μέσο για τη διαβίβαση των αυξητικών παραγόντων [πιν. 1] που επάγουν τον πολλαπλασιασμό των ινοβλαστών, οστεοβλαστών και ενδοθηλιακών κυττάρων, με σκοπό την προώθηση και την επιτάχυνση της επούλωσης των σκληρών και μαλακών ιστών . Συνεπώς, τα PRPs ως συγκέντρωση αιμοπεταλίων και αυξητικών παραγόντων, περιέχουν τους επτά θεμελιώδεις αυξητικούς παράγοντες που έχει αποδειχθεί ότι εκκρίνονται από τα αιμοπετάλια και προωθούν την επούλωση των ιστών. Οι παράγοντες αυτοί είναι τα τρία ισομερή του PDGF (PDGFaa, PDGFbb και PDGFab), δύο από τους πολυάριθμους TGF-β (TGFβ1 και TGFβ2), ο EGF και ο VEGF [29]. Διαφορετικά το PRP θα μπορούσε να οριστεί σαν ένας συνδυασμός αυτόλογων αυξητικών παραγόντων σε έναν φυσιολογικό θρόμβο αίματος,που δρα σαν μεταφορέας. Ο θρόμβος αυτός αποτελείται από τις τρεις πρωτεϊνες του αίματος ινική, ινονεκτίνη και βιτρονεκτίνη, που δρουν ως μόρια κυτταρικής προσκόλλησης για την μετανάστευση των κυττάρων στην επιθηλιοποίηση του τραύματος,την οστεοκαθοδήγηση και την οστεοενσωμάτωση [30].

Αυξητικοί παράγοντες	**Κύριες λειτουργίες**
PDGF(αυξητικός παράγοντας αιμοπεταλίων)	Ενεργοποίηση μακροφάγων και αγγειογένεσης. Κύριος μιτωτικός παράγοντας για τα κύτταρα του συνδετικού ιστού και άλλους τύπους κυττάρων. Ευοδώνει τη σύνθεση κολλαγόνου και άλλων δομικών πρωτεϊνών. Πολ/σμος οστικών κυττάρων
IGF-1(αυξητικός παράγοντας τύπου ινσουλίνης)	Πολ/σμος και διαφοροποίηση των οστεοβλαστών. Κύριος ρυθμιστής του κυτταρικού μεταβολισμού και της αύξησης
TGF-b (αυξητικός παράγοντας μετατροπής)	Ευοδώνει την αναπαραγωγική ικανότητα των ινοβλαστών. Σύνθεση τύπου 1 κολλαγόνου και φιμπροϊ νεκτίνης. Ρύθμιση του κυτταρικού πολ/σμου, διαφοροποίησης και απόπτωσης
PDEGF (αιμοπεταλιακός ενδοθηλιακός αυξητικός παράγοντας)	Ευοδώνει την επούλωση του τραύματος ενεργοποιώντας τον πολ/σμο των κυτταροκινών και των δερματικών ινοβλαστών
PDAF (αιμοπεταλιακός αγγειογενετικός παράγοντας)	Ενεργοποίηση των αγγειακών ενδοθηλιακών κυττάρων.
EGF (ενδοθηλιακός αυξητικός παράγοντας)	Κυτταρικός Πολ/σμος. Διαφοροποιήση επιθηλιακών κυττάρων
VEGF (αυξητικός παράγοντας αγγειακού ενδοθηλίου)	Ρύθμιση της αγγειογένεσης
HGF (ηπατοκυτταρικός αυξητικός παράγοντας)	Ηπατοκυτταρικός πολ/σμος και αναγέννηση ηπατικού ιστού. Αγγειογένεση

Πίν 1: Αυξητικοί παράγοντες και λειτουργίες

Έχει διαπιστωθεί ότι οι αυξητικοί παράγοντες εμφανίζουν τις ακόλουθες γενικές λειτουργίες:

1. Δρουν μιτογενετικά και επιτείνουν τον πολλαπλασιασμό των κυττάρων που συμμετέχουν

στην ιστική αναγέννηση.

2. Επιταχύνουν την νεοαγγειογένεση, καθώς συμβάλλουν στο σχηματισμό νεόπλαστων τριχοειδών αγγείων.
3. Επιδρούν χημειοτακτικά σε διάφορα είδη κυττάρων, όπως στους ινοβλάστες, στα μακροφάγα και στα μονοκύτταρα, προκειμένου αυτά να εκδηλώσουν τις εξειδικευμένες κυτταρικές τους λειτουργίες, όπως είναι η σύνθεση κολλαγόνου και η φαγοκυττάρωση.
4. Καλύπτουν αντιμικροβιακά την περιοχή της ιστικής αναγέννησης, καθώς προκαλούν αύξηση των λευκοκυττάρων.

Η γρήγορη αναπαραγωγή των μεσεγχυματικών κυττάρων και η διαφοροποίησή τους σχετίζονται άμεσα με τη συγκέντρωση των αιμοπεταλίων. Έχει φανεί ότι η κυτταρική ανταπόκριση είναι επαρκής και ότι η επουλωτική διεργασία των οστών και των μαλακών ιστών βελτιώνεται σε συγκεντρώσεις αιμοπεταλίων τέσσερις με πέντε φορές επί του μέσου όρου [31]. Επιπλέον, αποδείχθηκε στο εργαστήριο ότι ο πολλαπλασιασμός των ινοβλαστών και η παραγωγή κολλαγόνου τύπου Ι βελτιώνονται με την αύξηση της συγκέντρωσης των αιμοπεταλίων [32]. Φυσιολογικά, σύμφωνα με τα κλασικά συγγράματα, ένας ενήλικας περιέχει 150.000-400.000/μL αιμοπετάλια στο αίμα του, με μέσο όρο τα 200.000±75.000/μL. Συνεπώς, ορίζεται ως PRP το διάλυμα αιμοπεταλίων σε συγκέντρωση 1.000.000/μL σε πλάσμα 5ml [29]. Δεν έχει αποδειχθεί ότι μεγαλύτερες συγκεντρώσεις αιμοπεταλίων βελτιώνουν περαιτέρω την επουλωτική διαδικασία.

Τα αιμοπετάλια ή αλλιώς θρομβοκύτταρα είναι μικρά, δισκοειδή κυτταρικά θραύσματα (δηλ. κύτταρα χωρίς πυρήνα) διαμέτρου 2-3μm, προερχόμενα από θραύσματα μεγακαρυοκυττάρων, από τον μυελό των οστών και έχουν μέσο όρο ζωής 5 με 9 ημέρες [33]. Κυκλοφορούν στο αίμα των θηλαστικών και αποτελούν, όπως αναφέρθηκε, φυσική πηγή αυξητικών παραγόντων [πιν. 1] . Τα αιμοπετάλια περιέχουν διάφορα εκκριτικά κοκκία, τα οποία είναι καθοριστικής σημασίας για τη λειτουργία τους. Υπάρχουν 3 τύποι κοκκίων:α) τα πυκνά (dense) κοκκία, που περιέχουν κυρίως ADP και ATP, β) τα α-κοκκία, με διάφορους παράγοντες πήξης και γ) τα λυσοσώματα που περιέχουν διάφορα μεταβολικά ένζυμα. Η κύρια λειτουργία τους είναι η αιμόσταση μέσω μιας διαδικασίας που περιλαμβάνει την προσκόλληση, την ενεργοποίηση και τη συνάθροισή τους. Κατά τη διάρκεια μιας αγγειακής κάκωσης τα αιμοπετάλια ενεργοποιούνται και τα κοκκία τους απελευθερώνουν παράγοντες που προάγουν το μηχανισμό τη πηκτικότητας [34]. Τα αιμοπετάλια εκτός της αιμοστατικής λειτουργίας τους, με την αφθονία των αυξητικών παραγόντων και κυτοκινών που περιέχουν, διαδραματίζουν σημαντικό ρόλο στην κυτταρική φλεγμονώδη απόκριση, την αγγειογένεση, τη μετανάστευση των μεσεγχυματικών κυττάρων και τον κυτταρικό πολλαπλασιασμό [35]. Όταν ενεργοποιηθούν, οι παράγοντες αυτοί απελευθερώνονται από τα α-κοκκία τους , επηρεάζοντας το μικροκυτταρικό περιβάλλον.

Επειδή το PRP είναι αυτόλογο διάλυμα, είναι εγγενώς ασφαλές και δεν υφίσταται ο κίνδυνος των μεταδοτικών ασθενειών (HIV, ιοί της ηπατίτιδας κτλ), των αλλεργικών αντιδράσεων και των φαρμακευτικών παρενεργειών. Το στοιχείο αυτό άλλωστε θεωρείται ότι αποτελεί ένα από τα μεγαλύτερα πλεονεκτήματά του.

Τα PRPs από την άλλη δεν έχουν οστεοεπαγωγικές ιδιότητες, καθώς δεν μπορούν να επιφέρουν το σχηματισμό οστίτη ιστού εκ νέου. Αυτό είναι κάτι που γίνεται κυρίως από τις Οστικές Μορφογενετικές Πρωτεΐνες (BMPs) . Ωστόσο, η παρατεταμένη χρονική διάρκεια που χρειάζονται οι ανασυνδυασμένες BMPs και το ανώριμο οστεοειδές τους, πιθανότατα δίνει την ευκαιρία στα PRPs να επιταχύνουν τη δράση των BMPs προς αυτήν την κατεύθυνση. Όπως αναφέρθηκε, τα PRPs επιδρούν στην επουλωτική διεργασία αυξάνοντας τον αριθμό ικανών κυττάρων (μιτογένεση) και προωθώντας την αγγειογένεση. Συνεπώς, είναι αδύνατο να συμβάλλουν και να προωθήσουν την ενσωμάτωση οστικών αλλομοσχευμάτων (μοσχεύματα χωρίς ενδοστικά κύτταρα). Μπορούν όμως να βοηθήσουν όταν συνδυάζονται με σπογγώδη αυτομοσχεύματα, που είναι πλούσια σε οστεογενετικά κύτταρα.

Τέλος επειδή οι αυξητικοί παράγοντες διεγείρουν τον κυτταρικό πολλαπλασιασμό, διατυπώθηκε η ανησυχία ότι τα PRPs ενδέχεται να προωθούν την καρκινογένεση. Στην πραγματικότητα κανένας αυξητικός παράγοντας δεν μπορεί να προκαλέσει καρκίνο, καθώς δρουν στις κυτταρικές μεμβράνες και όχι στον πυρήνα των κυττάρων, ενεργοποιώντας μία εσωτερική κυτταροπλασματική σηματοδοτική πρωτεΐνη , η οποία προωθεί μία φυσιολογική και όχι ανώμαλη γονιδιακή έκφραση. Οι αυξητικοί παράγοντες δεν είναι μεταλλαξιογόνοι όπως τα αληθινά καρκινογόνα (π.χ. κάπνισμα,υπεριώδης ακτινοβολία). Αντιθέτως, αποτελούν φυσιολογικές πρωτεΐνες του σώματος, ενώ τα PRPs δεν είναι τίποτα άλλο από τον θρόμβο αίματος που συναντάται σε κάθε πληγή, αλλά περιέχει μεγαλύτερη συγκέντρωση αιμοπεταλίων. Κατά επαγωγή τα PRPs δεν προωθούν την καρκινογένεση, κάτι που επιβεβαιώνεται και από τη διεθνή βιβλιογραφία [36,41].

2.2 Τρόπος δράσης των PRPs

Τα PRPs λειτουργούν μέσω της αποκοκκίωσης των α-κοκκίων των αιμοπεταλίων τους. Η ενεργοποίηση των αιμοπεταλίων προκαλεί τη συγκόλληση των α-κοκκίων, τα οποία περιέχουν τους ήδη σχηματισμένους αυξητικούς παράγοντες, στην κυτταρική τους μεμβράνη. Η ενεργή έκκριση των αυξητικών παραγόντων από τα αιμοπετάλια ξεκινάει δέκα λεπτά μετά την ενεργοποίησή τους και το σχηματισμό θρόμβου, με το 95% των αυξητικών παραγόντων να εκκρίνονται μέσα σε μία ώρα [37] . Για το λόγο αυτό το PRP πρέπει να παράγεται από αίμα στο οποίο δεν έχει ενεργοποιηθεί ο μηχανισμός πήξης, καθώς πρέπει να εγχυθεί μέσα σε 10 λεπτά από την ενεργοποίηση των αιμοπεταλίων και την έναρξη σχηματισμού θρόμβου [29]. Μελέτες που χρησιμοποίησαν αίμα που δε βρίσκεται σε αυτήν την κατάσταση (anticoagulated state) δεν είναι αληθινές PRP μελέτες και οδηγούν σε εσφαλμένα αποτελέσματα. Έχει φανεί ότι το PRP που παράγεται σε φάση αντιπηκτικότητας παραμένει στείρο μικροβίων και τα αθροισμένα αιμοπετάλια βιώσιμα για οχτώ ώρες από τη στιγμή παραγωγής [29].

Οι αυξητικοί παράγοντες που βρίσκονται μέσα στα α-κοκκία των αιμοπεταλίων είναι ανενεργοί γιατί δεν είναι διαλυτοί. Όπως αναφέρθηκε, καθώς η διαδικασία της πήξης ενεργοποιεί τα αιμοπετάλια, οι αυξητικοί παράγοντες εκκρίνονται μέσω της κυτταρικής μεμβράνης των

αιμοπεταλίων, με το μηχανισμό της αποκοκκίωσης, όπου μετατρέπονται πλέον σε βιοενεργή κατάσταση με την προσθήκη των ιστονών (ομάδες πρωτεϊνών που αποτελούν συστατικό του νουκλεοσώματος και έχουν στηρηκτικό ρόλο στο μόριο του DNA) και των πλευρικών υδατανθρακικών αλυσίδων. Οι ενεργοί πλέον αυξητικοί παράγοντες εκκρίνονται και δεσμεύονται από τους διαμεμβρανικούς υποδοχείς των κυττάρων-στόχων, που περιλαμβάνουν τα μεσεγχυματικά stem cells, οστεοβλάστες, ινοβλάστες, ενδοθηλιακά και επιδερμικά κύτταρα. Εν συνεχεία, οι διαμεμβρανικοί αυτοί υποδοχείς ενεργοποιούν ένα ενδοκυττάριο πρωτεϊνικό σήμα, το οποίο προκαλεί την έκφραση μιας γονιδιακής αλληλουχίας, η οποία στοχεύει στον κυτταρικό πολλαπλασιασμό, τη σύνθεση εξωκυττάριας θεμέλιας ουσίας, την οστεοεπαγωγή και τη σύνθεση κολλαγόνου, ευοδόνοντας την επούλωση και ανακατασκευή των ιστών. Η αξία αυτής της γνώσης έγκειται στο ότι οι αυξητικοί παράγοντες των PRPs δεν εισχωρούν στα κύτταρα και επομένως δεν είναι μεταλλαξιογόνοι, αλλά δρουν διαμέσου της διέγερσης της φυσιολογικής επούλωσης αρκετά γρηγορότερα. Μετά την αρχική απελευθέρωση των αυξητικών παραγόντων , τα αιμοπετάλια εκκρίνουν επιπλέον αυξητικούς παράγοντες για τις υπόλοιπες επτά ημέρες διάρκειας ζωής τους. Όταν τα αιμοπετάλια εξαντλούνται και πεθαίνουν, τα μακροφάγα που έχουν φθάσει στην περιοχή μέσω της αγγειογένεσης, αναλαμβάνουν δράση, εκκρίνοντας επιπλέον αυξητικούς παράγοντες. Ο αριθμός λοιπόν των αιμοπεταλίων στο θρόμβο του αίματος που βρίσκεται στο σημείο της κάκωσης ή στο μόσχευμα καθορίζει το ρυθμό της επουλωτικής διεργασίας. Τα PRPs απλώς αυξάνουν αυτόν τον αριθμό.

Συνεπώς, η PRP θεραπεία βασίζεται στην απελευθέρωση πολυάριθμων βιοενεργών παραγόντων στους τραυματισμένους ιστούς, οι οποίοι ενδεχομένως να ενισχύσουν την επουλωτική διεργασία.

2.3 Προετοιμασία και σύνθεση

2.3.1 Γενικές αρχές προετοιμασίας & σύνθεσης

Το PRP παράγεται από δείγμα φλεβικού αίματος του ασθενούς, το οποίο συλλέγεται την ίδια στιγμή της θεραπείας. Τριάντα ml φλεβικού αίματος θα αποδώσουν 3-5ml PRP, αναλόγως της συγκέντρωσης των αιμοπεταλίων του ασθενούς, της συσκευής παραγωγής και της τεχνικής που χρησιμοποιείται. Η συλλογή του αίματος του ασθενούς αρχικά διατηρείται σε κατάσταση «αντιπηκτικότητας», με τη χρήση ενός αντιπηκτικού, όπως είναι η Κιτρική Δεξτρόζη, αποτρέποντας την ενεργοποίηση των αιμοπεταλίων πριν τη χρησιμοποίησή τους.

Σύμφωνα με την ταξινόμηση που προτάθηκε από τον Ehrenfest το 2009 [38] υπάρχουν 4 κατηγορίες προετοιμασίας και παραγωγής αυτόλογων διαλυμάτων αιμοπεταλίων, αναλόγως του κυτταρικού περιεχομένου και της αρχιτεκτονικής του δικτύου ινικής που περιέχουν:

α) το **P-PRP** (Pure Platelet-Rich Plasma): Πρόκειται για πλάσμα αιμοπεταλίων χωρίς λευκά αιμοσφαίρια και με χαμηλής πυκνότητας δίκτυο ινώδους.

β) το **L-PRP** (Leucocyte Platelet-Rich Plasma): Πρόκειται για PRP που περιέχει λευκοκκύτταρα και χαμηλής πυκνότητας δίκτυο ινικής.

γ) το **P-PRF** (Pure Platelet-Rich Fibrin): Διάλυμα αιμοπεταλίων χωρίς λευκοκύτταρα και με υψηλής πυκνότητας ινώδες δίκτυο. Τα προϊόντα αυτά κυκλοφορούν σε μορφή gel και δεν μπορούν να εγχυθούν με τον παραδοσιακό τρόπο.

δ) το **L-PRF** (Leucocyte & Platelet Rich Fibrin): Πρόκειται για PRP με λευκοκύτταρα και υψηλής πυκνότητας δίκτυο ινικής.

Το σύστημα αυτό ταξινόμησης έγινε ευρέως αποδεκτό και απέκτησε αρκετούς υποστηρικτές με ομόφωνη ανακοίνωση που δημοσιεύθηκε το 2012 [39].

Ο θεράπων ιατρός θα πρέπει να γνωρίζει ότι κάθε συσκευή παραγωγής PRP θα πρέπει να επιδίδει μία συγκέντρωση αιμοπεταλίων τουλάχιστον 1.000.000/μL σε όγκο 5ml πλάσματος, να παράγει βιώσιμα και αλώβητα ικανά αιμοπετάλια και να παράγει το προϊόν υπό άσηπτες συνθήκες, χωρίς να είναι πυρετογόνο [36]. Δηλαδή, αφενός να χαρακτηρίζονται από την απουσία μικροοργανισμών και αφετέρου από την παρουσία οποιουδήποτε παραγώγου μικροοργανισμού ή ξένου σώματος που δυνητικά μπορεί να προκαλέσει πυρετό. Η αδειοδότηση της εκάστοτε εταιρείας που παρέχει τη συσκευή παραγωγής (πχ. Food and Drugs Administration, FDA) και η συγκατάθεση του ασθενούς θεωρούνται απαραίτητες, όπως επίσης η ασφάλεια τόσο του ασθενούς όσο και του ιατρικού και νοσηλευτικού, βοηθητικού προσωπικού. Μπορεί ο ασθενής να προστατεύεται από μεταδιδόμενα νοσήματα εξαιτίας του αυτόλογου χαρακτήρα του PRP, αλλά δε συμβαίνει το ίδιο με το ιατρικό και βοηθητικό προσωπικό. Επομένως κρίνεται σκόπιμο να λαμβάνονται τα απαραίτητα μέτρα προστασίας από τους εμπλεκόμενους. Επιπλέον, η χρήση συσκευών με διαρροή αίματος ή συσκευές που είναι δυνητικά δυσλειτουργικές λόγω ανισσοροπίας της φυγοκέντρισης ή που σχεδιάστηκαν για εργαστηριακό έλεγχο, εμπεριέχει ρίσκο με οικονομικές και νομικές επιπτώσεις αλλά και με την πιθανή αρνητική έκβαση της αποκατάστασης του ασθενούς. Ορισμένες συσκευές έχουν επιπλέον αδειοδότηση να συνδυάζουν το PRP με αυτόλογα μοσχεύματα ή οστικά υποκατάστατα, προσφέροντας μεγαλύτερη ασφάλεια.

Υπάρχουν διάφορα αντιπηκτικά που μπορούν να χρησιμοποιηθούν για να αποτρέψουν την ενεργοποίηση των αιμοπεταλίων πριν τη χρησιμοποίησή τους. Παρ'όλα αυτά, μόνο δύο μπορούν να υποστηρίξουν τις μεταβολικές ανάγκες και τη βιώσιμη συγκέντρωσή τους [36]. Το αντιπηκτικό Κιτρική Δεξτρόζη-Α (ACD-A) φαίνεται ότι υποστηρίζει καλύτερα τη βιωσιμότητα των αιμοπεταλίων. Το κιτρικό οξύ δεσμεύει ασβέστιο και οδηγεί το αίμα σε φάση αντιπηκτικότητας, ενώ η δεξτρόζη αποθηκεύεται και υποστηρίζει το μεταβολισμό των αιμοπεταλίων. Το ACD-A εξάλλου χρησιμοποιείται και στις μεταμοσχεύσεις των αιμοπεταλίων. Η Κιτρική Φωσφορική Δεξτρόξη (CDA) επίσης μπορεί να χρησιμοποιηθεί για τον ίδιο σκοπό. Είναι παρόμοια με την ACD-A αλλά φαίνεταιι ότι είναι 10% λιγότερο αποτελεσματική για τη βιωσιμότητα των αιμοπεταλίων.

Η προετοιμασία του PRP γίνεται με μία διαδικασία που είναι γνωστή ως «διαφορική φυγοκέντριση». Στη διαφορική φυγοκέντριση η δύναμη της επιτάχυνσης προσαρμόζεται να καθιζάνει συγκεκριμένα κυτταρικά συστατικά με βάση το ειδικό τους βάρος. Η προετοιμασία

μπορεί να γίνει είτε με την PRP μέθοδο είτε με τη μέθοδο της λευκής στιβάδας (buffy-coat method) [40].

Στην PRP μέθοδο παραδοσιακά χρησιμοποιούνται δύο βήματα φυγοκέντρισης (Εικ. 4). Η πρώτη περιστροφή **(soft spin)** θα απομονώσει το ερυθροκυτταρικό κλάσμα από το πλάσμα, ένα ωχροκίτρινο στρώμα που περιέχει αιμοπετάλια, λευκοκύτταρα και παράγοντες πήξης. Η δεύτερη περιστροφή **(hard spin)** ξεχωρίζει το φτωχό σε αιμοπετάλια πλάσμα (Platelet-poor plasma,PPP) από το πλούσιο σε αιμοπετάλια κλάσμα (PRP), χωρίς την παρεμπόδιση ενός μεγάλου αριθμού ερυθρών αιμοσφαιρίων.

Μετά λοιπόν από την πρώτη περιστροφή (soft spin) το ολικό αίμα (whole blood, WB) διαχωρίζεται σε τρία στρώματα: α) το ανώτερο στρώμα, το οποίο περιέχει κυρίως αιμοπετάλια και λευκά αιμοσφαίρια, β) το ενδιάμεσο λεπτό στρώμα, το οποίο είναι γνωστό ως λευκή στιβάδα (buffy coat) και είναι πλούσιο σε λευκά αιμοσφαίρια και γ) το κατώτερο στρώμα, το οποίο αποτελείται κυρίως από ερυθροκύτταρα. Για την παραγωγή του P-PRP το ανώτερο στρώμα και η επιπολής επιφάνεια της λευκής στιβάδας μεταφέρονται σε ένα άδειο αποστειρωμένο σωληνάριο. Αντίστοιχα για την παραγωγή του L-PRP, μεταφέρεται ολόκληρη η λευκή στιβάδα και λίγα ερυθρά αιμοσφαίρια. Εν συνεχεία λαμβάνει μέρος η δεύτερη περιστροφή (hard spin), στην οποία η δύναμη της επιτάχυνσης (g) πρέπει να προσαρμοσθεί και να είναι επαρκής για το σχηματισμό των μαλακών σφαιριδίων (soft pellets) που αποτελούνται από αιμοπετάλια και λίγα ερυθροκύτταρα , στον πυθμένα του σωληναρίου. Το ανώτερο τμήμα του διαλύματος αποτελείται κύρίως από PPP και αφαιρείται. Τα σφαιρίδια κατόπιν που βρίσκονται στον πυθμένα ομογενοποιούνται με το κατώτερο τριτημόριο του πλάσματος (5ml πλάσματος), ενώ όπως αναφέρθηκε τα άνω δύο τρίτα απορρίπτονται.

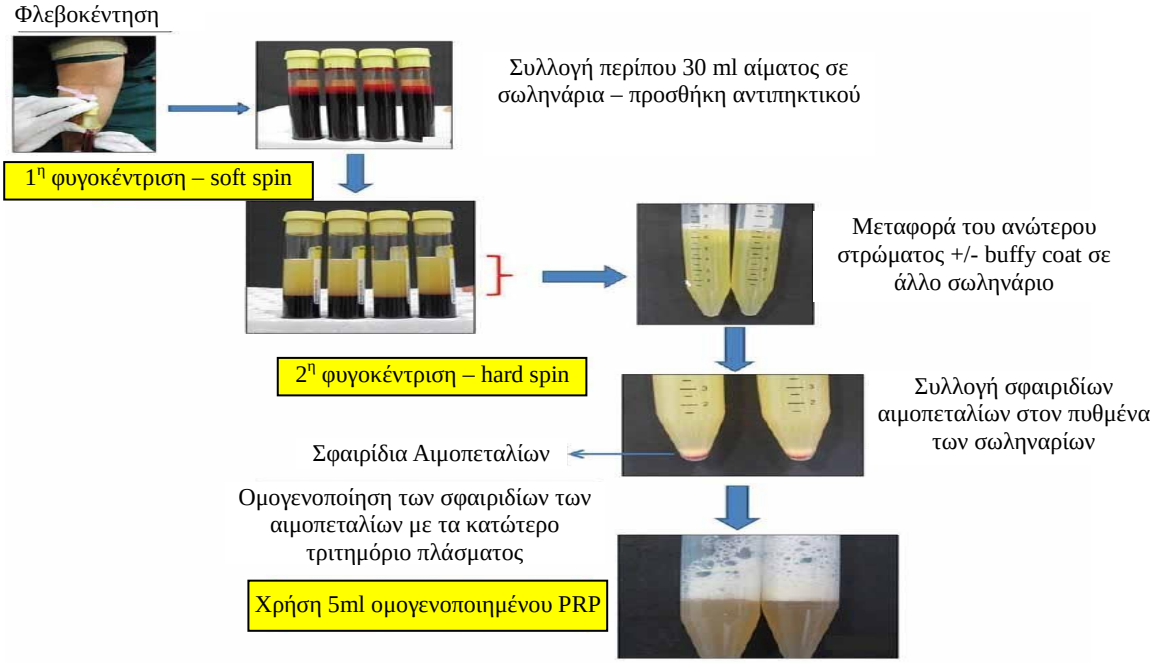

Εικ 4: Φυγοκέντριση αίματος κ παραγωγή PRP [40].

Στη μέθοδο της λευκής στιβάδας, το ολικό αίμα (whole blood,WB) φυγοκεντρείται σε υψηλή

ταχύτητα και συλλέγεται η λευκή στιβάδα (buffy coat), η οποία ως γνωστόν περιέχει υψηλή ποσότητα λευκοκυττάρων. Από μία μικρή ποσότητα αίματος μπορεί να παραχθεί ένα πολύ λεπτό στρώμα λευκής στιβάδας. Η δυσκολία έγκειται στο διαχωρισμό του λεπτού αυτού στρώματος που περιέχει κυρίως αιμοπετάλια και λευκά αιμοσφαίρια από το υποκείμενο στρώμα των ερυθρών αιμοσφαιρίων.

Για την καλύτερη κατανόηση της μεθοδολογίας της παραγωγής των PRPs, παρουσιάζονται παρακάτω επιγραμματικά τα βήματα της κάθε μεθόδου.

PRP μέθοδος

1. Φλεβοκέντηση ολικού αίματος από τον ασθενή και τοποθέτηση σε σωληνάρια με Κιτρική Δεξτρόζη.

2. Το αίμα δεν πρέπει να ψύχεται πριν ή κατά τη διάρκεια του διαχωρισμού των αιμοπεταλίων.

3. 1η φυγοκέντριση του αίματος (soft spin).

4. Μεταφορά του υπερκείμενου πλάσματος που περιέχει κυρίως αιμοπετάλια σε ένα άλλο αποστειρωμένο σωληνάριο, χωρίς αντιπηκτικό.

5. 2η φυγοκέντριση σε μεγαλύτερη ταχύτητα (hard spin) για τη συγκέντρωση των αιμοπεταλίων.

6. Το κατώτερο τριτημόριο του διαλύματος είναι PRP, ενώ τα δύο άνω τριτημόρια είναι PPP. Στον πυθμένα του σωληναρίου σχηματίζονται σφαιρίδια αιμοπεταλίων.

7. Απόρριψη του PPP και ομογενοποίηση των σφαιριδίων των αιμοπεταλίων με 2-4ml του πλάσματος από το κατώτερο τριτημόριο με προσεκτική ανακίνηση του σωληναρίου.

Buffy coat μέθοδος

1. Φλεβοκέντηση ολικού αίματος, το οποίο διατηρείται στους 20ºC έως 24ºC πριν τη φυγοκέντριση.

2. Φυγοκέντριση του WB σε υψηλή ταχύτητα.

3. Σχηματισμός τριών στρωμάτων αναλόγως της πυκνότητάς τους.

4. Απομάκρυνση του υπερκείμενου στρώματος από το δοχείο.

5. Μεταφορά της λευκής στιβάδας (buffy coat) σε άλλο αποστειρωμένο δοχείο.

6. Φυγοκέντριση σε χαμηλή ταχύτητα για την απομάκρυνση των ερυθροκυττάρων ή χρήση φίλτρου λευκοκυττάρων.

Συμπερασματικά, μία φυγοκέντριση δεν είναι ικανή να παράγει αληθινό PRP. Αντιθέτως με μία φυγοκέντριση προκύπτει ένα μείγμα από PRP και PPP με απογοητευτικές συγκεντρώσεις αιμοπεταλίων. Ανεξαρτήτως του ρυθμού ή του χρόνου της φυγοκέντρισης ένα μόνο spin δεν μπορεί να παράγει επαρκή ποσότητα αιμοπεταλίων , καθώς τα ερυθρά αιμοσφαίρια παρεμβάλλονται και ανακατεύονται με το κλάσμα των αιμοπεταλίων [36].

Γενικότερα, δεν υπάρχει ομοφωνία σχετικά με το αν πρέπει τα αιμοπετάλια να ενεργοποιούνται πριν από την έγχυσή τους και με ποιον αγωνιστή. Κάποιοι συγγραφείς ενεργοποιούν εξωγενώς τα αιμοπετάλια χρησιμοποιώντας βόεια θρομβίνη ή χλωριούχο ασβέστιο, ενώ κάποιοι άλλοι εφαρμόζουν τα PRPs χωρίς εξωγενή ενεργοποίηση, υποστηρίζοντας ότι έτσι έχουν καλύτερα αποτελέσματα , καθώς το κολλαγόνο αποτελεί φυσικό ενεργοποιητή των PRPs όταν χρησιμοποιείται για την επούλωση των μαλακών ιστών [42].

2.3.2 Σύγκριση πρωτοκόλλων παραγωγής μέσα από τη βιβλιογραφική αναζήτηση μελετών

Η πληθώρα των πρωτοκόλλων παραγωγής των PRPs [πιν. 2] που χρησιμοποιούνται χαρακτηρίζεται από τη διαφοροποίηση στη σχετική φυγόκεντρο δύναμη που εφαρμόζεται, τον χρόνο εφαρμογής της και τη θερμοκρασία στην οποία επιτελείται η όλη διαδικασία. Υπάρχει όμως σχετική ομοφωνία στο ότι η διπλή φυγόκεντρος μέθοδος επιφέρει τη μέγιστη απόδοση παραγωγής αιμοπεταλίων.

Μελέτη	Ποσότητα WB (ml)	Πρώτη φυγοκέντριση		Δεύτερη φυγοκέντριση		Συγκέτρωση Αιμοπεταλίων
		Δύναμη (RCF)	Χρόνος (min)	Δύναμη (RCF)	Χρόνος (min)	
Amable *et al.*	4.5	300	5	700	17	1.4×10^6 to 1.9×10^6 5.4-fold to 7.3-fold
Amanda *et al.*	3.5	100	10	400	10	$1.222\pm166\times10^3$ 5-fold
Khan *et al.*	478	3731	4	—	—	8.3×10^{10}
Slichter and Harker	250-450	1000	9	3000	20	80% Recovery
Landesberg *et al.*	5	200	10	200	10	5.57 to 9.35×10^8
Jo *et al.*	9	900	5	1500	15	$633.2\pm91.6\times10^3$ 4.2 times
Bausset	10	250	15	250	15	3.96 times
Tamimi *et al.*	8.5	160	10	400	10	630.2×10^3
Mazzocca *et al.*	27	1500 rpm	5	6300 rpm	20	472×10^3
Anitua *et al.*	4.5	460	8	Single spin only		2.67 times
Araki *et al.*	7.5	270	10	2300	10	189.6×10^4
Kececi *et al.*	9	250	10	750	10	679.9×10^3

RCF: Σχετική Φυγόκεντρος Δύναμη, WB: Ολικό αίμα

Πίν 2: Σύγκριση πρωτοκόλλων παραγωγής PRP [40].

Τα ποικίλα πρωτόκολλα που χρησιμοποιούνται έχουν τροποποιηθεί για τη βελτιστοποίηση του αποτελέσματος σε διάφορες μεταβλητές της διαδικασίας, όπως είναι ο όγκος της δειγματοληψίας, ο αριθμός των περιστροφών, η χρονική διάρκεια της φυγοκέντρισης και ο ρυθμός της φυγόκεντρης επιτάχυνσης. Παρά τις διαφοροποιήσεις, όλα τα πρωτόκολλα ακολουθούν μία γενική αλληλουχία βημάτων που περιλαμβάνει τη συλλογή φλεβικού αίματος, μία αρχική φυγοκέντριση για να απομονώσει τα RBCs, μεταγενέστερες φυγοκεντρίσεις για τη συγκέντρωση αιμοπεταλίων και άλλων συστατικών και την ενεργοποίηση του δείγματος με τη χρήση ενός αγωνιστή. Λαμβάνοντας υπόψη την πολυπλοκότητα της παραγωγής ενός αυτόλογου προϊόντος όπως είναι το PRP και την ανάγκη ποιοτικού ελέγχου στις διάφορες κλινικές εφαρμογές , είναι σημαντικό να αποδειχθεί η ικανότητα της όλης διαδικασίας να αναπαράγει συνεχώς συνεπή αποτελέσματα. Στην κατεύθυνση αυτήν έχουν συμβάλλει αρκετές μελέτες, κάποιες από τις οποίες

παρατίθενται παρακάτω.

Amable et al: Οι συγγραφείς μελέτησαν τις παραλλαγές στη σχετική φυγόκεντρο δύναμη (relative centrifugal force, RCF), τη θερμοκρασία και τη χρονική διάρκεια που απαιτούνται για τη βελτιστοποίηση των συνθηκών απομόνωσης των αιμοπεταλίων, ποσοτικοποιώντας τις κυτοκίνες και τους αυξητικούς παράγοντες στα PRPs πριν και μετά την ενεργοποίηση των αιμοπεταλίων. Η ποσότητα του δείγματος του περιφερικού αίματος ήταν 4.5ml από κάθε ασθενή, τοποθετημένο σε σωληνάριο με 0.5ml κιτρικής δεξτρόζης. Παρατήρησαν ότι η καλύτερη απόδοση στην πρώτη φυγοκέντριση (soft spin) επιτεύχθηκε με δύναμη 300 x g για 5 λεπτά στους 12ºC και με 240 x g για 8 λεπτά στους 16ºC. Στη δεύτερη φυγοκέντριση (hard spin) η δύναμη ήταν της τάξεως των 700 x g για 17 λεπτά, καθώς επέτρεπε τη μικρότερη απώλεια αιμοπεταλίων δια του κλάσματος PPP [43].

Amanda et al: Οι συγγραφείς της μελέτης υποστήριξαν ότι η φυγοκέντριση 3.5ml αίματος με ταχύτητα 100 x g για 10 λεπτά στο 1ο spin και με ταχύτητα 400 x g για 10 λεπτά για το 2ο spin, απορρίπτοντας τα 2/3 του υπολειπόμενου διαλύματος προωθεί την ανάκτηση των αιμοπεταλίων σε υψηλό επίπεδο (70%-80%) στις επιθυμητές συγκεντρώσεις (5x), διατηρώντας την ακεραιότητα και τη βιωσιμότητά τους. Στη μελέτη αυτή η φυγόκεντρος δύναμη επιτάχυνσης και ο χρόνος που αυτή ασκείται θεωρούνται θεμελιώδεις παράμετροι, που καθορίζουν τη σύνθεση του PRP μετά το 1ο spin. Η αύξηση της χρονικής διάρκειας της φυγοκέντρισης αυξάνει την ανάκτηση των αιμοπεταλίων και ελαττώνει τη συγκέντρωση λευκοκυττάρων(WBC) στα ανώτερα στρώματα και για το λόγο αυτό αποτελεί παράμετρο ελέγχου όποτε χαμηλά επίπεδα WBC απαιτούνται [44].

Kahn et al: Υποστήριξαν ότι φυγόκεντρος δύναμη επιτάχυνσης της τάξεως των 3731 x g για 4 λεπτά προσφέρουν τις ιδανικές συνθήκες για την αποδοτικότερη συγκομιδή των αιμοπεταλίων [45].

Slichter and Harker: Πέτυχαν τη μεγαλύτερη απόδοση ανάκτησης αιμοπεταλίων, χρησιμοποιώντας φυγόκεντρο δύναμη επιτάχυνσης της τάξεως 1000 x g για 9 λεπτά. Παρατήρησαν ότι περαιτέρω φυγοκέντριση με ταχύτητα 3000 x g για 20 λεπτά προκαλούσε μείωση της βιωσιμότητας των αιμοπεταλίων [46].

Jo et al: Μελέτησαν την επίδραση της χρονικής διάρκειας της φυγοκέντρισης και της φυγόκεντρου δύναμης στην ανάκτηση των αιμοπεταλίων στο PRP. Η μέγιστη απόδοση ανάκτησης (92%) στο 1ο spin επιτεύχθηκε με σχετική φυγόκεντρο δύναμη 900 x g για 5 λεπτά, ενώ στο 2ο spin η αντίστοιχη απόδοση (84%) μεγιστοποιήθηκε με δύναμη 1500 x g για 15 λεπτά, πετυχαίνοντας συγκέντρωση αιμοπεταλίων 4.2x μέσου όρου [47].

Tamini et al: Προχώρησαν στη σύγκριση των δύο μεθόδων φυγοκέντρισης, χρησιμοποιώντας συγκεκριμένες συσκευές παραγωγής PRP, συμπεραίνοντας την υπεροχή της διπλής φυγοκέντρισης έναντι της μονής όσον αφορά την τελική συγκέντρωση των αιμοπεταλίων [48].

Mozzocca et al: Ανάλυσαν 3 διαφορετικά πρωτόκολλα προετοιμασίας και παραγωγής PRP με διαφορετική σύνθεση διαλυμάτων. Το πρώτο διάλυμα είχε χαμηλή περιεκτικότητα αιμοπεταλίων και λευκοκυττάρων και χρησιμοποιήθηκε μία φυγοκέντριση με δύναμη 1500rpm για 5 λεπτά. Το δεύτερο διάλυμα είχε υψηλή περιεκτικότητα σε αιμοπετάλια και χαμηλή σε λευκοκύτταρα και χρησιμοποιήθηκε αφενός με μία φυγοκέντριση με δύναμη 3200rpm για 15 λεπτά και αφετέρου με

διπλή φυγοκέντριση με δύναμη 1500rpm για 5 λεπτά για την πρώτη και με δύναμη 6300rpm για 20 λεπτά για τη δεύτερη αντίστοιχα. Το τρίτο πρωτόκολλο ήταν αισθητά αποδοτικότερο με μεγαλύτερη συγκέντρωση αιμοπεταλίων και μικρότερη σε λευκοκύτταρα [49].

Dugrillon et al: Υποστήριξαν ότι ο αριθμός των αιμοπεταλίων δεν είναι πάντοτε αναλογικός με τον αριθμό των αυξητικών παραγόντων και για το λόγο αυτό μεγαλύτερη προσοχή πρέπει να δίνεται στην ποιότητα του PRP παρά στον αριθμό των αιμοπεταλίων. Η μελέτη απέδειξε ότι η συγκέντρωση των αιμοπεταλίων και του TGF-β1 παράγοντα είναι αναλογικές με τις φυγόκεντρες δυνάμεις όταν αυτές είναι χαμηλότερες από 800 x g, ενώ ο TGF-β1 γίνεται αντιστρόφος ανάλογος με τις φυγόκεντρες δυνάμεις όταν αυτές είναι μεγαλύτερες από 800 x g [50].

Araki et al: Προτείνουν ως ιδανικό πρωτόκολλο, η πρώτη φυγοκέντριση να γίνεται με φυγόκεντρη δύναμη 230-270 x g για 20 λεπτά στους 20ºC και η δεύτερη με δύναμη 2300 x g για 10 λεπτά [51].

Kececi et al: Υποστηρίχθηκε ότι για να επιτευχθεί μία συγκεκριμένη συγκέντρωση αιμοπεταλίων, μπορεί η σχετική φυγόκεντρος δύναμη να μεταβληθεί αναλόγως του μέσου όρου των αιμοπεταλίων του ασθενούς [52].

Σχετικά με τη θερμοκρασία προτείνεται η φυγοκέντριση του αίματος να γίνεται στους 21ºC-24ºC [53]. Ο Macey [54] υποστήριξε ότι ψύξη καθυστερεί την ενεργοποίηση των αιμοπεταλίων με δυσμενή αποτελέσματα στη τελική συγκέντρωσή τους.

Τέλος, ο Weibrich υποστήριξε ότι το φύλο και η ηλικία δεν επηρεάζουν τη συγκέντρωση των αιμοπεταλίων και των αυξητικών παραγόντων [55], αν και υπάρχουν μελέτες που ισχυρίζονται ότι ο αιματοκρίτης του ασθενούς και ο συνολικός αριθμός των αιμοπεταλίων επηρεάζουν τη συγκέντρωση των αιμοπεταλίων στα PRPs.

Αναζητώντας λοιπόν από τη βιβλιογραφία το ιδανικό πρωτόκολλο προετοιμασίας και παραγωγής των PRPs, εύκολα διαπιστώνει κανείς την πολυπλοκότητα του θέματος. Υπάρχει μία πληθώρα εξ αυτών (Πιν.3), με διαφοροποιήσεις σε παραμέτρου όπως ο αριθμός των φυγοκεντρίσεων, η φυγόκεντρος δύναμη και η διάρκεια αυτής, η χρήση ενεργοποιητή των αιμοπεταλίων κ.α..

2.4 Προβληματισμοί με τα PRPs και αντενδείξεις

Ένας περιορισμός στην έρευνα αξιολόγησης των επιδράσεων των PRPs είναι η πληθώρα των πρωτοκόλλων προετοιμασίας και παραγωγής που χρησιμοποιούνται από τις διάφορες εταιρείες με διαφορετικές μηχανές φυγοκέντρισης [πιν. 3]. Όπως αναφέρθηκε, οι διαφοροποιήσεις σε αρκετούς παραμέτρους όπως ο αριθμός των φυγοκεντρίσεων, η σχετική φυγόκεντρος δύναμη (RCF), η χρονική διάρκεια των φυγοκεντρίσεων, η θερμοκρασία που αυτές επιτελούνται αλλά και η αρχική

ποσότητα του φλεβικού αίματος του ασθενούς που επεξεργάζεται, καθιστούν δύσκολη τη τυποποίηση και αποδοτικότερη εφαρμογή της PRP θεραπείας καθώς οι συγκεντρώσεις των αιμοπεταλίων και των αυξητικών παραγόντων εξαρτώνται από το σύστημα και το πρωτόκολλο που εφαρμόζεται [56]. Επιπλέον, η παρουσία ή μη λευκοκυττάρων στα PRPs, που παράγουν τον VEGF παράγοντα [57] και προσδίδουν αντιμικροβιακές ιδιότητες [58] , εξαρτάται από το πρωτόκολλο που χρησιμοποιείται, επηρεάζοντας την ποιότητα και τις επιδράσεις τους.

Στο πλαίσιο αυτό της διαφορετικότητας των πρωτοκόλλων παραγωγής των PRPs, αξίζει να αναφερθεί ότι πρωτόκολλα με φυγόκεντρες δυνάμεις μεγαλύτερες από 800 x g (g=gravity) ενδέχεται να προκαλέσουν απώλεια των κοκκίων των αιμοπεταλίων και ακολούθως έλλειμμα αυξητικών παραγόντων [59].

Το μεγαλύτερο ίσως μειονέκτημα των PRPs είναι ότι οι αυξητικοί τους παράγοντες, όπως όλοι οι αυξητικοί παράγοντες, έχουν σύντομο χρόνο ημιζωής, καθώς εκφυλίζονται και απενεργοποιούνται από ένζυμα και άλλα κυτταρικά συστατικά και αποβάλλονται από την κυκλοφορία του αίματος σύντομα. Για παράδειγμα, ο χρόνος ημιζωής του PDGF και του VEGF είναι 2 και 50 λεπτά περίπου αντίστοιχα [60]. Αυτός είναι και ο λόγος που τα PRPs μπορούν να είναι αποτελεσματικά μόνο με τοπική εφαρμογή. Συνυπολογίζοντας λοιπόν κάποια χαρακτηριστικά των αυξητικών παραγόντων των PRPs, όπως το μεγάλο σχετικά μέγεθός τους, τον σύντομο χρόνο ημιζωής τους και κατά επαγωγή τη χαμηλού ρυθμού διάχυσή τους, κρίνεται σκόπιμη η εύρεση νέων πιο ελεγχόμενων και αποδοτικότερων μεθόδων παράδοσης των αυξητικών παραγόντων στα κύτταρα στόχους στο μέλλον. Από την άλλη βέβαια, στο σημείο έγχυσης είναι παρόντες πολλοί και διαφορετικοί αυξητικοί παράγοντες, την ίδια στιγμή, έχοντας συνεργική δράση ο ένας στον άλλο.

Εμπορικό Σύστημα	**Ποσότητα αίματος (ml)**	**Αριθμός φυγοκεντρίσεων**	**Ποσότητα PRP (ml)**	**Συγκέντρωση Αιμοπεταλίων**	**Ενεργοποιητής (+/-)**	**Λευκοκύτταρα (+/-)**
Cascade®	9-8	1	4-9	1-1.5x	CaCl2	-
GPS III	60	1	10	9.3x	Trombin	+
ACP®		9	1	3	2-3x	None
Smart PRP2®	20-120	2	3-20	4-6x	Trombin	+
PRGF®	9-72	1	4-32	2-3x	CaCl2	-
Magellan®	30-60	*2*	6	3-7x	CaCl2	+
Angel®	40	2	4	1-18x	None	+/-
Genesis CS®	30-60	1	4-10	9x	CaCl2	NS
Sequire®	50	2	5	1.6x	Trombin Bovine	NS
Platelex®	50	2	4-6	NS	Batroxobin	+
Symphony II PCS®	55-110	1	NS	3-6x	Thrombin Bovine CaCl2	NS

Πίν 3: Ποικιλία συστημάτων παραγωγής PRP [182].

Όπως ήδη αναφέρθηκε, τα PRPs σαν αυτόλογα προϊόντα που παράγονται από τον οργανισμό του ασθενή, χαρακτηρίζονται ως ιδιαίτερα ασφαλή χωρίς να υφίσταται ο κίνδυνος των μεταδοτικών ασθενειών όπως ο HIV ιός, οι ηπατίτιδες, ο ιός του Δυτικού Νείλου και η Cruetzfeld-Jacob ασθένεια (CJD, νόσος των τρελών αγελάδων). Ειδικότερα για τη CJD, έχουν εκφραστεί ανησυχίες σχετικά με τη χρήση της βόειας θρομβίνης σαν ενεργοποιητή των αιμοπεταλίων για την

απελευθέρωση των αυξητικών παραγόντων από τα α-κοκκία των αιμοπεταλίων. Παρ'όλα αυτά, δεν έχει καταγραφεί περιστατικό παγκοσμίως που να εμπλέκει τη βόεια θρομβίνη στην μετάδοση της CJD ασθένειας. Αυτό συμβαίνει γιατί ο μεταδοτικός φορέας της CJD είναι μία πρωτεΐνη (prion), η οποία έχει βρεθεί μόνο σε νευρικούς ιστούς του Κεντρικού Νευρικού Συστήματος σε βοοειδή, ανθρώπους, γάτες κ.α. Επιπλέον,η βόεια θρομβίνη προέρχεται αποκλειστικά από το αίμα των βοοειδών και υφίσταται θερμική επεξεργασία για τον «εξαγνισμό» της, ώστε να παραμένει ο πιο ασφαλής ενεργοποιητής των αιμοπεταλίων σε πληθώρα επεμβάσεων [29].

Μεγαλύτερη όμως κλινική ανησυχία προκαλεί η ενοχοποίηση της βόειας θρομβίνης για αιμορραγικά επεισόδια μετά τη χρησιμοποίησή της σε ορθοπαιδικές, νευροχειρουργικές και θωρακοχειρουργικές επεμβάσεις [61]. Παρά το γεγονός ότι έχουν αναφερθεί λιγότερα από είκοσι περιπτώσεις, τα ανεπιθύμητα αυτά περιστατικά έχουν μελετηθεί διεξοδικά. Οι δευτεροπαθείς αυτές αιμορραγίες δεν οφείλονταν στο σχηματισμό αντισωμάτων έναντι της θρομβίνης, αλλά έναντι του βόειου παράγοντα πήξης Va [61-63]. Τα αντισώματα αυτά αλληλεπιδρούσαν με τον ανθρώπινο παράγοντα Va και κατά αυτόν τον τρόπο προκαλούσαν διαταραχές της πήξης και αιμορραγικά επεισόδια. Από το 1997 όμως, η επεξεργασία της βόειας θρομβίνης έχει σχεδόν εξαλείψει τον βόειο παράγοντα Va, μειώνοντας τα επίπεδά του από 50mg/ml σε 0.2mg/ml, χωρίς έκτοτε να έχει αναφερθεί νέο περιστατικό [63]. Επιπρόσθετα στα ανεπιθύμητα αυτά περιστατικά χρησιμοποιήθηκαν μεγάλες ποσότητες θρομβίνης (>10000 μονάδες) απευθείας στο ανοιχτό τραύμα, όπου η απορρόφηση στη συστηματική κυκλοφορία ήταν βέβαιη. Αντιθέτως στα PRPs χρησιμοποιούνται μικρότερες ποσότητας θρομβίνης (<200 μονάδες) τοπικά και χωρίς είσοδο στη συστηματική κυκλοφορία, καθώς είναι ήδη θρομβομένη όταν έρχεται σε επαφή με τους μαλακούς ιστούς. Επομένως, δεν απορροφάται από τη συστηματική κυκλοφορία και αποβάλλεται από τα μακροφάγα [29]. Ωστόσο, ως επί το πλείστον δεν χρησιμοποιείται πλέον από τις νεώτερες τεχνικές.

Στις ανεπιθύμητες ενέργειες των PRPs συγκαταλέγεται η πιθανότητα της παροδικής επιδείνωσης της κλινικής συμπτωματολογίας αμέσως μετά την έγχυση λόγω της φυσιολογικής αντίδρασης του οργανισμού στους φλεγμονώδους μεσολαβητές. Όπως κάθε ένεση, έτσι και η έγχυση των PRPs ελλοχεύει τον κίνδυνο της φλεγμονής και των νευροαγγειακών κακώσεων. Η όλη διαδικασία πρέπει να γίνεται υπό αυστηρά άσηπτες συνθήκες και ο θεράπων ιατρός οφείλει να έχει τις απαραίτητες ανατομικές γνώσεις. Επίσης, έχουν αναφερθεί περιπτώσεις σχηματισμού ουλώδους ιστού και οστεοποίησης στο σημείο της έγχυσης [64].

Όπως γίνεται κατανοητό, η PRP θεραπεία θεωρείται σήμερα μία ασφαλής θεραπεία. Αυτό δε σημαίνει βέβαια ότι δεν υπάρχουν αντενδείξεις για την εφαρμογή της. Σύμφωνα με τις κατευθυντήριες οδηγίες της ICMS (International Cellular Medical Society) οι αντενδείξεις των PRPs ταξινομούνται σε δύο κατηγορίες, τις απόλυτες και τις σχετικές:

<u>Απόλυτες αντενδείξεις</u>

1. Σύνδρομα διαταραχής λειτουργικότητας αιμοπεταλίων (π.χ. θρομβασθένεια Glanzmann, σύνδρομο Bernard-Soulier)

2. Κρίσιμη θρομβοκυτταροπενία με κίνδυνο αυτόματης αιμορραγίας.

3. Αιμοδυναμική αστάθεια.

4. Τοπική φλεγμονή στο σημείο της έγχυσης.

5. Σηψαιμία. Ενδέχεται να οξυνθεί απο τη δράση των PRPs.

6. Άρνηση του ασθενούς να ακολουθήσει τη θεραπεία.

Σχετικές αντενδείξεις

1. Συστηματική χρήση NSAIDs έως 48 ώρες πριν την έγχυση.

2. Θεραπεία με ένεση κορτικοστερεοειδούς τον τελευταίο μήνα.

3. Συστηματική χορήγηση κορτικοστερεοειδών εντός των δύο τελευταίων εβδομάδων.

4. Κάπνισμα. Ο καπνός περιέχει πίσσα, η οποία παρακωλύει την παραγωγή αυξητικών παραγόντων, ενώ το κάπνισμα αυξάνοντας την αρτηριακή πίεση ενδέχεται να μειώσει τον αριθμό των αιμοπεταλίων.

5. Πρόσφατος πυρετός ή ασθένεια. Αναβολή της θεραπείας για 60 ημέρες μετά από την ανάρρωση.

6. Καρκίνος, κυρίως αιμοποιητικού συστήματος ή των οστών, λόγω του κινδύνου διασποράς καρκινικών κυττάρων.

7. HGB < 10g/dl.

8. Τιμή αιμοπεταλίων < 105.000/μL .

Επιπλέον, αντένδειξη στην θεραπεία με τα PRPs αποτελεί η αντιαιμοπεταλιακή ή αντιπηκτική αγωγή του ασθενή (π.χ. tranexamic acid, clopidogrel, warfarin, aspirin, dipyrimadol, heparin). Συστήνεται η διακοπή της χορήγησης αυτών των φαρμάκων εάν αυτό είναι εφικτό, ώστε να είναι αποτελεσματικότερη η θεραπεία. Ωστόσο, πρόσφατα δημοσιεύτηκαν περιστατικά τα οποία αμφισβητούν αυτόν τον ισχυρισμό. Ενδεικτικά, το 2014 οι B. Di Matteo et al. δημοσίευσαν ένα μεμονωμένο περιστατικό σε 50χρονο ερασιτέχνη αθλητή, ο οποίος ελάμβανε συστηματικά 160mg ασπιρίνης ημερησίως [65]. Ο ασθενής υποβλήθηκε σε 3πλη ενδαρθρική PRP έγχυση λόγω ανθεκτικής στη συμβατική θεραπεία γοναλγίας, εμφανίζοντας οστεπαρθρίτιδα σταδίου 3 κατά Kellgren-Lawrence με εκφυλιστικές αλλοιώσεις και στους 2 μηνίσκους στο ένα του γόνατο. Δεκατέσσερις ημέρες μετά τη τελευταία έγχυση, ο ασθενής επέστρεψε στις προπονήσεις ελεύθερος συμπτωμάτων, χωρίς εκχυμώσεις και οίδημα και 35 ημέρες μετά έλαβε μέρος σε ημιμαραθώνιο. Οι εγχύσεις βέβαια έγιναν ενδαρθρικά και χωρίς ταυτόχρονους τρυπανισμούς (όπως προτείνεται π.χ. στην έξω επικονδυλίτιδα). Συνεπώς, η αντιαιμοπεταλιακή θεραπεία πιθανότατα να μην αποτελεί περιοριστικό παράγοντα στην ενδαρθρική έγχυση των PRPs, ωστόσο χρειάζεται περαιτέρω έρευνα για να αποσαφηνιστούν τα όποια ερωτήματα υπάρχουν. Επίσης, η εγκυμοσύνη και ο θηλασμός θεωρούνται ως αντένδειξη των PRPs για την αποφυγή του κινδύνου της λοίμωξης και των πιθανών ανεπιθύμητων ενεργειών στο έμβρυο και το νεογνό. Παράλληλα, γνωρίζουμε ότι η υπερκατανάλωση αλκοόλ ελαττώνει την ικανότητα του οργανισμού να παράγει stem cells και

συστήνεται από τον ασθενή να μην κάνει κατάχρηση αλκοολούχων ουσιών για διάστημα τεσσάρων εβδομάδων πριν από την έγχυση των PRPs.

Σε επίπεδο επαγγελματιών αθλητών υπάρχει προβληματισμός στο κατά πόσο η έγχυση των PRPs παραβιάζει τους κανόνες του αντιντόπινγκ ελέγχου [66]. Από το 2010 δεν ήταν ξεκάθαρο αν η έγχυση των PRPs επιδρά στα επίπεδα των κυτοκινών στη συστηματική κυκλοφορία, ασκώντας αναβολική δράση και επηρεάζοντας έτσι τους ελέγχους ντόπινγκ .

Ωστόσο, τον Ιανουάριο του 2011 η WADA (World Anti-Doping Agency) απέσυρε τις τοπικές εγχύσεις με PRPs από τον κατάλογο με τις απαγορευμένες ουσίες και μεθόδους, υποστηρίζοντας ότι δεν υπάρχουν επαρκείς αποδείξεις ότι τα PRPs βελτιώνουν τη συνολική απόδοση των αθλητών [67].

Τέλος, ένα βασικό πρόβλημα της PRP θεραπείας αποτελεί το γεγονός ότι οι περισσότερες ασφαλιστικές εταιρείες δεν αποζημιώνουν το κόστος της όλης διαδικασίας παραγωγής και έγχυσης. Το κόστος στην Αμερική ανέρχεται στα 200-500 για κάθε έγχυση, ενώ στα ίδια επίπεδα ανέρχεται το κόστος και στην Ελλάδα. Δεδομένου ότι συχνά απαιτούνται περισσότερες από μία εγχύσεις για την ολοκλήρωση της θεραπείας, το κόστος που επωμίζονται οι ασθενείς είναι αρκετά επιβαρυντικό.

3. Εφαρμογή των PRPs στους Μύες

3.1 Γενικά για του μύες. Βασικές επιστήμες

Το μυϊκό σύστημα είναι το σύστημα οργάνων, η σύσπαση των οποίων επιφέρει αλλαγή στη θέση, στη στάση καθώς και στην εξωτερική μορφή του ανθρώπου . Τα όργανα που αποτελούν το μυϊκό σύστημα είναι οι μύες, οι οποίοι αποτελούνται από συνδετικό ιστό και από τους τρεις τύπους μυϊκού ιστού, τον σκελετικό, τον καρδιακό και τον λείο. Ο μυϊκός ιστός με την σειρά του αποτελείται από μυϊκά κύτταρα, τα οποία διαθέτουν τις μηχανικές ιδιότητες της διεγερσιμότητας, της συσταλτικότητας, της διατασιμότητας και της ελαστικότητας. Η εφαρμογή της PRP θεραπείας αφορά τους σκελετικού μύες και σε αυτούς αναφέρεται η συγκεκριμένη διπλωματική εργασία.

ΣΚΕΛΕΤΙΚΟΣ ΜΥΣ

Οι σκελετικοί μύες αποτελούν το 40% της μάζας του σώματος και είναι ειδικευμένοι για τις εκούσιες κινήσεις. Είναι τα όργανα που κατευθύνουν τα οστά και είναι υπεύθυνοι για την κίνηση και την στάση. Συνδέονται με τα οστά με τους τένοντες. Η δομική και λειτουργική μονάδα των γραμμωτών μυών είναι η μυϊκή ίνα. Κάθε γραμμωτός μυς αποτελείται από χιλιάδες μυικές ίνες, οι οποίες διατάσσονται σε δεσμίδες (μυϊκές δέσμες) και περιβάλλονται από ένα κάλυμμα συνδετικού ιστού, που ονομάζεται ενδομύιο. Αντίστοιχα κάθε μυς περιβάλλεται από το επιμύιο [68].

Οι μυϊκές ίνες σχηματίζονται από πολυπύρηνα μυϊκά κύτταρα τα οποία είναι εξειδικευμένα στην μυϊκή συστολή. Το κυριότερο στοιχείο της μυϊκής ίνας αποτελούν τα μυϊκά ινίδια και αντιστοιχούν στο διαφοροποιημένο τμήμα του πρωτοπλάσματος, ενώ το αμετάπλαστο τμήμα σχηματίζει το σαρκόπλασμα, το οποίο περιέχει τους πυρήνες με τα διάφορα οργανίδια, της πρωτεΐνες της συστολής, τα ένζυμα, τα λίπη κτλ. Στο εσωτερικό της μυϊκής ίνας υπάρχουν πολυάριθμα μυικά ινίδια, που διατάσσονται παράλληλα και εκτείνονται σε όλο το μήκος της. Χαρακτηριστικό τους στοιχείο είναι ότι εμφανίζουν εναλλασσόμενες φωτεινές και σκοτεινές ραβδώσεις. Η χαρακτηριστική αυτή εμφάνιση οφείλεται στις ινώδεις πρωτεΐνες που περιέχονται στο μυϊκό κύτταρο. Τα μυϊκά ινίδια των μυϊκών κυττάρων αποτελούνται από συνδυασμό των πρωτεϊνικών νηματίων μυοσίνη και ακτίνη. Η μυϊκή σύσπαση είναι αποτέλεσμα της ολίσθησης των νημάτων ακτίνης πάνω στα νημάτια μυοσίνης. Ο έλεγχος της σύσπασης γίνεται με τις ειδικές ρυθμιστικές πρωτεΐνες του μυϊκού κυττάρου, όπως είναι η τροπομυοσίνη και η τροπονίνη [68].

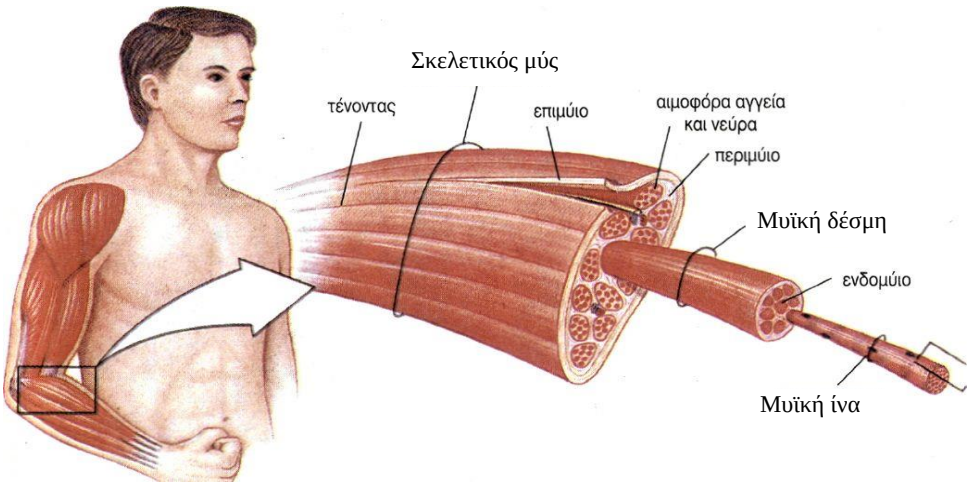

Εικ 5: Δομή γραμμωτού μυός (τροποποίηση από πηγή: ebooks.edu.gr/modules/ebook/show.php/DSGL-A105/321/2155,7811/)

Οι σκελετικοί μύες πραγματοποιούν μία σειρά από διαφορετικές λειτουργίες. Κάποιοι σκελετικοί μύες είναι υπεύθυνοι για την διατήρηση της στάσης, άλλοι για την αντοχή και άλλοι για την δύναμη και την ταχύτητα. Γι' αυτό τον λόγο έχουν δημιουργηθεί εξειδικευμένοι τύποι μυϊκών ινών, προσαρμοσμένοι σε συγκεκριμένες λειτουργίες. Οι μυϊκές ίνες διακρίνονται σε ερυθρές ή οξειδωτικές και λευκές ή γλυκολυτικές. Η κύρια διαφορά τους είναι ο μηχανισμός στον οποίο στηρίζονται για την παραγωγή ATP. Οι ερυθρές στηρίζονται στον αερόβιο μηχανισμό και οι λευκές στον αναερόβιο. Οι περισσότεροι μύες του σώματος περιέχουν συνδυασμούς αυτών των μυϊκών ινών.

Ο μυϊκός ιστός αποκρίνεται σε ηλεκτροχημικά ή μηχανικά ερεθίσματα εμφανίζοντας τάση (συστολή). Το ερέθισμα ξεκινά από το κυτταρικό σώμα ενός νευρικού κυττάρου και μεταφέρεται στη νευρομυϊκή σύναψη μέσω μιας νευρικής ώσης που διαδίδεται σε όλο το μήκος του νευράξονα (από το νωτιαίο μυελό στο σκελετικό μυ). Μόλις η ώση φθάσει στην τελική κινητική πλάκα (εξειδικευμένη σύναψη μεταξύ ενός νευρικού και ενός μυϊκού κυττάρου) απελευθερώνεται ο νευροδιαβιβαστής ακετυλοχολίνη και διαχέεται στη συναπτική σχισμή, πυροδοτώντας την εκπόλωση του σαρκοπλασματικού δικτύου, το οποίο απελευθερώνει ιόντα Ca στο κυτταρόπλασμα του μυϊκού κυττάρου. Το Ca προσδένεται στην τροπονίνη, αναγκάζοντας έτσι να αλλάξουν θέση τα νημάτια τροπομυοσίνης, αποκαλύπτοντας με αυτό τον τρόπο τα νημάτια ακτίνης. Τα νημάτια ακτίνης και μυοσίνης αλληλοεπικαλύπτονται, και με την κατανάλωση ATP ολισθαίνουν το ένα στο άλλο, ελαττώνοντας το μήκος του μυός.

Υπάρχουν τρεις τύποι μυϊκής συστολής:

α) **Η ισοτονική συστολή**. Η τάση του μυός είναι σταθερή κατά τη διάρκεια της κίνησης, ενώ το μήκος του μεταβάλλεται κατά τη διάρκεια αυτής. Η ισοτονική συστολή έχει δύο φάσεις. Στη συγκεντρική (μειομετρική) συστολή ο μυς βραχύνεται υπερνικώντας την εξωτερική δύναμη. Στην έκκεντρη (πλειομετρική) συστολή ο μυς επιμηκύνεται κατά τη διάρκεια της συστολής, καθώς η εξωτερική δύναμη είναι μεγαλύτερη από την εσωτερική.

β) **Η ισομετρική συστολή**. Παράγεται μυϊκή σύσπαση, αλλά το μήκος του μυός παραμένει

σταθερό.

γ) **Η ισοκινητική συστολή**. Παράγεται μυϊκής ισχύς καθώς ο μυς συσπάται στη μέγιστη ικανότητα σύσπασης με μία σταθερή ταχύτητα σε πλήρες εύρος κίνησης. Υπάρχουν και εδώ δύο φάσεις.

Αν υπό πειραματικές συνθήκες ασκηθεί μία εξωτερική δύναμη σε ένα μυ ο οποίος συστέλλεται μέχρι να αποκτήσει σταθερό μήκος (ισομετρική συστολή) και εν συνεχεία αυξηθεί η ασκούμενη εξωτερική δύναμη, τότε ο μυς επιμηκύνεται και η τάση στον μυ αυξάνεται (έκκεντρη συστολή). Αντιθέτως, ελαττώνοντας την εξωτερική δύναμη, η δύναμη-τάση τους μυός μειώνεται και ο μυς βραχύνεται (συγκεντρική συστολή). Από την καμπύλη δύναμης-ταχύτητας συστολής του μυός [Εικ.6] γίνεται αντιληπτό ότι η τάση του μυός μειώνεται γρήγορα καθώς αυξάνεται η ταχύτητα συστολής. Αντιθέτως, η τάση αυξάνεται καθώς ελαττώνεται η ταχύτητα συστολής [68].

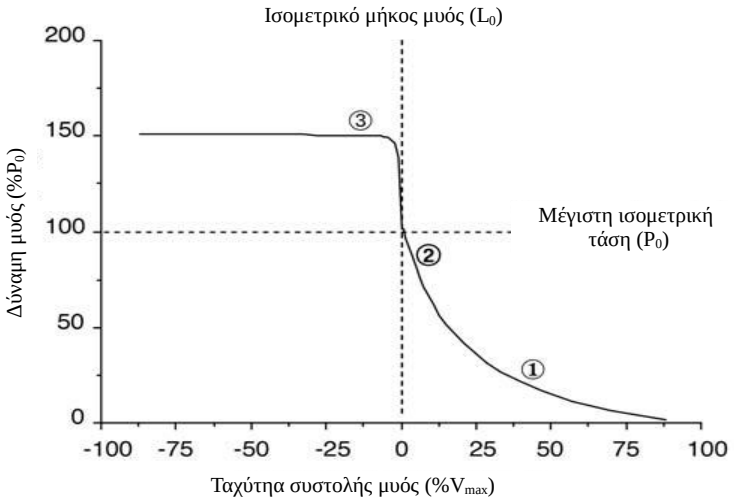

Εικ 6: Σχέση τάσης-ταχύτητας συστολής μυός (τροποποιημένη από Lippincott Williams & Wilkins, 2002) [68]

Τρία συστήματα ενέργειας τροφοδοτούν τη μυϊκή δραστηριότητα και εξαρτώνται από τη διάρκεια και την ένταση της μυϊκής δραστηριότητας που απαιτείται:

α) Σύστημα ATP-φωσφοκρεατίνης (φωσφογώνο σύστημα).Απαντά στις μυϊκές απαιτήσεις που διαρκούν μέχρι 20 δευτερόλεπτα.

β) Αναερόβιο σύστημα γαλακτικού οξέος. Απαντά στις μεταβολικές ανάγκες για δραστηριότητα μυϊκής έντασης που διαρκεί από 20 έως 120 δευτερόλεπτα.

γ) Αερόβιο σύστημα. Απαντά στις μεταβολικές απαιτήσεις για δραστηριότητες μεγαλύτερης διάρκειας και λιγότερης μυϊκής έντασης [68].

3.2 Εφαρμογή των PRPs στους μύες.

Οι κακώσεις των σκελετικών μυών αποτελούν κοινή αιτία σοβαρού μακροχρόνιου πόνου και φυσικής αναπηρίας. Υπολογίζεται ότι καταλαμβάνουν 10%-55% των αθλητικών κακώσεων [69,70], με πιο συχνές τις μυϊκές θλάσεις και τις οξείες αιμορραγίες από άμεση πλήξη που προκαλούν θλαστικό τραύμα στον μυ και σπανιότερα τις τραυματικές διατομές των μυών. Η θεραπεία και σωστή διαχείριση των μυϊκών κακώσεων προβληματίζει ιδιαίτερα και αποτελεί πρόκληση για τον θεράποντα ιατρό, διότι οι τραυματισμένοι μύες επουλώνονται πολύ αργά και συχνά αφήνοντας λειτουργικά υπολείμματα [70], ακολουθώντας τις συμβατικές μεθόδους θεραπείας (RICE θεραπεία: αποφόρτιση, παγοθεραπεία, συμπίεση, ανύψωση). Η πλήρης αποκατάσταση του μυός παρακωλύεται από το σχηματισμό ανελαστικού ουλώδους ιστού, ο οποίος παρεμποδίζει την αναγέννηση του μυϊκού ιστού [71,72], ενώ επιπρόσθετα ο περιορισμένος αριθμός των δορυφόρων κυττάρων (stem cells) δεν επαρκεί για την αποκατάσταση εκτεταμένων μυϊκών τραυματισμών [73]. Στο πλαίσιο λοιπόν εύρεσης νέων στρατηγικών θεραπείας των μυϊκών κακώσεων, οι οποίες στοχεύουν στη δημιουργία ενός λιγότερου εχθρικού μικροπεριβάλλοντος για τα μυϊκά προγονικά κύτταρα, τα PRPs μελετήθηκαν διεξοδικά αφήνοντας υποσχέσεις.

Η απότομη έκκεντρη συστολή του μυός ενοχοποιείται για τον τραυματισμό του σε πολλές περιπτώσεις, ενώ το συχνότερο σημείο της βλάβης αποτελεί η μυοτενόντια συμβολή. Αθλήματα που περιλαμβάνουν τρέξιμο, άλματα και επαφή προδιαθέτουν σε μυϊκούς τραυματισμούς. Βιβλιογραφικά δεν υπάρχει καθολικό σύστημα ταξινόμησης των μυϊκών τραυματισμών. Πιθανότατα το πιο ευρέος επίσημο χρησιμοποιούμενο σύστημα ταξινόμησης αποτελεί αυτό του Ryan (1969).

ΒΑΘΜΟΣ	**ΒΛΑΒΕΣ ΜΑΛΑΚΩΝ ΙΣΤΩΝ**	**ΣΥΜΠΤΩΜΑΤΑ**
1ου βαθμού	Βλάβη σε λίγες μυϊκές ίνες.	Ήπιο οίδημα. Πόνος μόνο με δραστηριότητα.
2ου βαθμού	Μετρίου βαθμού ρήξη μυϊκών ινών με ανέπαφη την μυϊκή περιτονία.	Άμεσος πόνος. Μέτρια ευαισθησία στη ψηλάφηση.
3ου βαθμού	Μεγάλου βαθμού ρήξη μυϊκών ινών με ατελή βλάβη της περιτονίας.	Έντονη ευαισθησία στη ψηλάφηση. Αποφυγή φόρτισης από ασθενή. Έντονος πόνος στην κάμψη-έκταση υπό αντίσταση.
4ου βαθμού	Πλήρης διαχωρισμός των μυϊκών ινών & της περιτονίας. Ολική ρήξη.	Μεγάλο οίδημα & εκχύμωση. Έντονος πόνος και ψηλαφητό κενό.

Πίν 4: Σύστημα ταξινόμησης μυϊκών κακώσεων κατά Ryan (Ryan 1969) [183].

Οι μυϊκές θλάσεις συγκεκριμένα, για λόγους εκπαιδευτικούς αλλά και θεραπευτικούς είθισται πλέον να ταξινομούνται σε 3 βαθμούς:

(1) **Θλάση 1ου βαθμού**. Είναι η απλή διάταση των μυϊκών ινών (το λεγόμενο "τράβηγμα’’). Κατά την επόμενη ημέρα, συμπίπτει σε πόνο κατά την άσκηση και επίσης παρατηρείται

περιορισμός είτε στην ενεργητική είτε στην παθητική λειτουργικότητα του τραυματισμένου μέλους.

(2) **Θλάση 2ου βαθμού**. Παρατηρείται μερική ρήξη των μυϊκών ινών, όπου υπάρχει οξύς μυϊκός πόνος, σπασμός, αιμάτωμα και οίδημα. Επίσης υπάρχει και αποδυνάμωση του μυός.

(3) **Θλάση 3ου βαθμού**. Παρατηρείται η ολική ρήξη του μυός με συνέπεια να υπάρχει πλήρης απώλεια της κινητικότητας του μέλους, εκτεταμένο αιμάτωμα και έντονος πόνος. Επίσης κατά την ψηλάφηση παρατηρείται κοίλωμα του μύ στο σημείο που υπέστη ρήξη.

Όπως ήδη αναφέρθηκε, η επουλωτική διεργασία των μυών περιλαμβάνει μία διαδικασία από αλληλοεπικαλυπτόμενα στάδια. Τα στάδια αυτά συντονίζονται από διακυτταρικές αντιδράσεις και ενισχύονται από την επίδραση των αυξητικών παραγόντων. Η επούλωση των μυών εξαρτάται από την τοπική αιμάτωση και την αναγέννηση των ενδομϋικών νευρικών κλάδων [74,75]. Θεωρείται ότι τα PRPs μπορούν να συμβάλλουν θετικά προς την κατεύθυνση αυτήν. Εν συνεχεία, μέσα από τη βιβλιογραφική αναζήτηση, παρατίθενται μελέτες των τελευταίων ετών που αφορούν την επίδραση των PRPs στην επούλωση των μυϊκών κακώσεων.

Σύμφωνα με μελέτη σε τραυματισμένους γαστροκνήμιους ποντικιών, η προσταγλανδίνη Ε2 (PGE2) ρυθμίζει τα επίπεδα σχηματισμού ινώδους ιστού , ελαττώνοντας την έκφραση του TGFβ1 [76] , ο οποίος δρα σαν επαγωγέας της σύνθεσης πρωτεϊνών της εξωκυττάριας θεμέλιας ουσίας και του πολλαπλασιασμού των ινοβλαστων και εμπλέκεται στο σχηματισμό ουλώδους ιστού [77]. Επίσης, διαδραματίζει σημαντικό ρόλο στην επούλωση των μυών ως ρυθμιστής της φλεγμονής [78]. Συνεπώς ο TGFb1 και η PGE2, η έκκριση των οποίων προωθείται από τα PRPs, δρουν συνεργικά και ρυθμίζουν τα επίπεδα σχηματισμού ινώδους ιστού κατά τη διάρκεια της επούλωσης των μυϊκών κακώσεων.

Η εξάλειψη λοιπόν των ινωτικών επιδράσεων της TGFb1 βελτιώνει την επούλωση των μυών και αυξάνει τις πιθανότητες για πλήρη ανάρρωση. Πρόσφατη μελέτη συμπέρανε ότι οι εγχύσεις των PRPs σε συνδυασμό με Λοσαρτάνη (ανταγωνιστής υποδοχέων αγγειοτενσίνης ΙΙ) ελαττώνουν το σχηματισμό ινώδους ιστού και αυξάνουν την αγγειογένεση σε τραυματισμένους μυς αρουραίων [79]. Όταν οι ινοβλάστες εκτίθενται στην αγγειοτενσίνη ΙΙ αυξάνουν την παραγωγή του TGFb1 [80]. Η καταστολή λοιπόν της αγγειοτενσίνης ΙΙ επιφέρει την ελάττωση της ουλοποίησης του τραυματισμένου μυός βελτιώνοντας την επούλωσή του διαμέσου της αναχαίτησης του TGFb1. Επιπρόσθετα, ο συνδυασμός PRP/Λοσαρτάνης βρέθηκε ότι αυξάνει την αγγειογένεση και την ανάπλαση των μυϊκών ινών στους μύες ποντικιών [79], ενώ αυξάνει τη μυϊκή δύναμη, όπως αυτή μετρήθηκε κατά τη διάρκεια τεχνικής τετανικής συστολής. Τα ευρήματα αυτά συνηγορούν στο ότι ο συνδυασμός έγχυσης των PRPs μαζί με Λοσαρτάνη βελτιώνουν την επούλωση των τραυματισμένων μυών μέσα από τη μείωση σχηματισμού ουλώδους ιστού, προώθησης της νεοαγγειογένεσης και του πολλαπλασιασμού των μυϊκών κυττάρων, αναχαιτίζοντας τον TGFb1 παράγοντα. Σε άλλη ελεγχόμενη μελέτη εργαστηρίου, εγχύθηκαν διαλύματα PRP και PPP σε τραυματισμένους μύες αρουραίων υπό προκλητή συστολή την 0,3,5 και 7 ημέρα μετατραυματικά. Η PRP ομάδα, συγκρινόμενη με την PPP ομάδα ελέγχου, εμφανίσθηκε αισθητά βελτιωμένη λόγω της επίδρασης των αυξητικών παραγόντων στην αναγέννηση του μυϊκού ιστού [81]. Σε παρόμοια μελέτη εγχύθηκαν διαλύματα PRP και φυσιολογικού ορού σε γαστροκνήμιους ποντικιών 2,24 και 48 ώρες μετατραυματικά. Το PRP γκρουπ, συγκρινόμενο με το γκρουπ ελέγχου (φυσιολογικού

ορού), εμφάνισε σε ιστολογική εξέταση 84% περισσότερα δορυφόρα κύτταρα 30 και 48 ώρες μετατραυματικά, αλλά και μεγαλύτερη αναλογία μεγάλης διαμέτρου μυϊκών ινών, υποδηλώνοντας ανάπλαση του μυϊκού ιστού [82].

Εν συνεχεία, η έρευνα κινήθηκε σε κλινικό επίπεδο, αξιολογώντας την επίδραση των PRPs στις μυϊκές κακώσεις σε ανθρώπους ασθενείς. Πριν από μία δεκαετία διεξήχθη μία πιλοτική μελέτη σε 18 επαγγελματίες αθλητές με μετρίου βαθμού μυϊκή θλάση. Οι αθλητές αντιμετωπίσθηκαν με έγχυση ACS,ένα ισοδύναμο με το PRP διάλυμα αυτόλογου αίματος με αρκετά υψηλές συγκεντρώσεις FGF-2, TGF-b, HGF και IL-1Ra (υποδοχές ιντερλευκίνης 1). Οι εγχύσεις έγιναν 2 ημέρες μετατραυματικά και επαναλαμβάνονταν ανά 2 ημέρες μέχρι να επιτευχθεί πλήρης ανάρρωση. Ο μέσος όρος ανάρρωσης των αθλητών ήταν 16.6 ημέρες, αρκετά πιο σύντομος συγκρινόμενος με τον μέσο όρο ανάρρωσης άλλης ομάδας επαγγελματιών αθλητών που αντιμετωπίσθηκαν με ενέσιμη αντιφλεγμονώδη θεραπεία και ήταν 22.3 ημέρες. Οι συγγραφείς της μελέτης κατέληξαν σε παρόμοια συμπεράσματα με προηγούμενες μελέτες σε πειραματόζωα και υποστήριξαν ότι η αυξημένη συγκέντρωση των αυξητικών παραγόντων προωθεί την επούλωση των μυϊκών θλάσεων [83].

Το 2009 και το 2010 δημοσιεύτηκαν δύο μεμονωμένα περιστατικά αθλητών με μυϊκούς τραυματισμούς που ακολούθησαν θεραπεία με PRPs. Το πρώτο περιστατικό αφορούσε έναν 35χρονο επαγγελματία αθλητή body building με ρήξη στον μακρό προσαγωγό μυ. Ο ασθενής υπεβλήθη σε 3 εβδομαδιαίες εγχύσεις PRP, ώσπου τελικά ο υπερηχογραφικός έλεγχος κατέδειξε την επούλωση του μυός, για να επιστρέψει στις αθλητικές δραστηριότητες μία εβδομάδα μετά το πέρας της θεραπείας [84]. Το δεύτερο περιστατικό αφορούσε έναν 42χρονο άντρα με στεφανιαίο νόσο υπό αντιαιμοπεταλιακή αγωγή (κλοπιδογρέλη και ασπιρίνη), με οξεία θλάση 2ου βαθμού στον ημιτενοντώδη μυ. Ο ασθενής υπεβλήθη σε μία υπερηχογραφικά καθοδηγούμενη PRP έγχυση [Εικ. 7] στο σημείο της μεγαλύτερης ευαισθησίας στον τραυματισμένο μυ την πρώτη μετατραυματική ημέρα. Η μαγνητική τομογραφία (MRI) πριν και αμέσως μετά την έγχυση δεν κατέδειξε ουσιαστικές διαφορές. Ο ασθενής ακολούθησε ένα ολοκληρωμένο πρόγραμμα φυσικοθεραπείας και εν συνεχεία η MRI την 9η ημέρα απεικόνισε την μερική επούλωση του μυός και την 17η ημέρα την πλήρη επούλωσή του. Επιπλέον, η συγκέντρωση των αυξητικών παραγόντων στο ενεργοποιημένο πλάσμα του ασθενούς ήταν αυξημένη, στα αναμενόμενα επίπεδα για τα PRPs. Ο ασθενής επανήλθε στις συνηθισμένες δραστηριότητές του μετά από 3 εβδομάδες. Οι συγγραφείς υποστηρίζουν ότι μία έγχυση είναι δυνατόν να επιφέρει τα επιθυμητά αποτελέσματα επούλωσης των μυϊκών θλάσεων αναλόγως του περιστατικού, αλλά χρειάζεται περαιτέρω έρευνα για να καθορισθεί η κατάλληλη δοσολογία των αυξητικών παραγόντων και ο αριθμός των εγχύσεων όπως επίσης και η ιδανική χρονική στιγμή που πρέπει να γίνει η έγχυση [85].

Οι Wetzel et al μελέτησαν τα PRPs ως μία εναλλακτική θεραπευτική προσέγγιση για τις θλάσεις των οπίσθιων μηριαίων μυών σε 15 ασθενείς [86]. Οι 10 ασθενείς ακολούθησαν την PRP θεραπεία λαμβάνοντας μία μόνο έγχυση. Παρατήρησαν ότι οι ασθενείς αυτοί βελτίωσαν το σκορ τους στην κλίμακα αξιολόγησης πόνου οπτικού αναλόγου (VAS, Visual Analog Score) και στην ειδική κλίμακα αξιολόγησης πόνου των οπίσθιων μηριαίων (Nirshl Phase Rating Scale) αμέσως μετά την έγχυση. Ωστόσο, όταν συγκρίθηκαν με το 2ο γκρουπ των 5 ασθενών που ακολούθησαν τη συμβατική συντηρητική θεραπεία αναδρομικά (follow-up στους 4.5 μήνες για το PRP γκρουπ και

στους 2 μήνες για το γκρουπ της συμβατικής θεραπείας) δεν παρατηρήθηκαν ουσιαστικές διαφορές στις προαναφερθείσες κλίμακες αξιολόγησης πόνου. Παρά τα ασαφή αποτελέσματα, οι συγγραφείς της μελέτης υποστήριξαν ότι τα PRPs ενδεχομένως αποτελούν μία εναλλακτική θεραπευτική προσέγγιση των θλάσεων των οπίσθιων μηριαίων μυών, κυρίως στις περιπτώσεις αποτυχίας της συμβατικής θεραπείας, χωρίς να παραγνωρίζουν τον μικρό αριθμό των περιστατικών της μελέτης τους, τονίζοντας ωστόσο την αναγκαιότητα της περαιτέρω έρευνας.

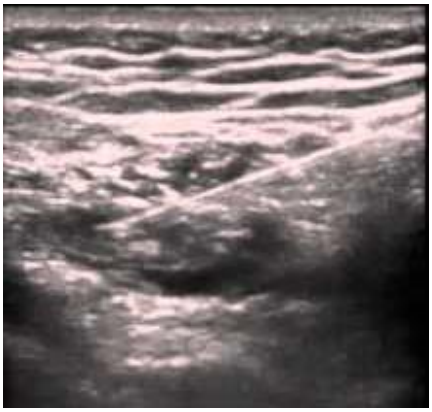

Εικ 7: Υπερηχογραφικά καθοδηγούμενη έγχυση PRPs στον απιοειδή μυ

Η αποτελεσματικότητα της υπερηχογραφικά καθοδηγούμενης έγχυσης των PRPs [Εικ. 7] στις οξείες μυϊκές κακώσεις μελετήθηκε, συγκρινόμενη με τη συντηρητική συμβατική θεραπεία, σε μία τυχαιοποιημένη ελεγχόμενη μελέτη σε 30 επαγγελματίες αθλητές με μυϊκούς τραυματισμούς στον μηρό, τον ώμο, την ποδοκνημική και τον άκρο πόδα [87]. Οι αθλητές εκτιμήθηκαν 24 ώρες και 7,14,21 και 28 ημέρες μετά τον τραυματισμό τους, συνυπολογίζοντας την κλινική τους εκτίμηση, το ιστορικό τους, τη βαθμολογία τους στη VAS κλίμακα αξιολόγησης και τα υπερηχογραφικά κριτήρια της ανάπλασης των τραυματισμένων μυών. Οι ασθενείς χωρίστηκαν σε δύο ομάδες, στην PRP ομάδα και στην ομάδα της συμβατικής συντηρητικής θεραπείας. Οι ασθενείς που ακολούθησαν την PRP θεραπεία εμφάνισαν βελτίωση στον πόνο αρκετά νωρίτερα από αυτούς της συντηρητικής θεραπείας, αλλά καμία διαφορά δεν παρατηρήθηκε την 28η μετατραυματική ημέρα. Οι κλινικές δοκιμασίες και τα υπερηχογραφικά ευρήματα κατέδειξαν τις ευεργετικές επιδράσεις των PRPs μόνο στα πρώιμα στάδια της αποθεραπείας, αν και οι PRP ασθενείς εμφάνισαν στο τέλος μεγαλύτερο εύρος κίνησης (ROM) και ταχύτερη επάνοδο στις αθλητικές δραστηριότητες (10±1.2 vs 22±1.5 ημέρες). Οι συγγραφείς κατέληξαν ότι τα PRPs επισπεύδουν την αποθεραπεία και την επάνοδο των αθλητών και ελέγχουν καλύτερα τον πόνο, τονίζοντας όμως τους αρκετούς περιορισμούς της μελέτης τους και την ανάγκη επιπλέον έρευνας για την εξαγωγή γενικευμένων συμπερασμάτων.

Το 2014 οι Bernuzzi et al. δημοσίευσαν την κλινική τους εμπειρία στην υπερηχογραφικά καθοδηγούμενη έγχυση των PRPs σε 53 ερασιτέχνες αθλητές με 1ου,2ου και 3ου βαθμού θλάσεις σε διαφορετικές μυϊκές ομάδες [88]. Οι συμμετέχοντες υπεβλήθησαν σε 3 εγχύσεις με PRPs (μία κάθε εβδομάδα). Τα PRPs ενεργοποιήθηκαν και εγχύθηκαν άμεσα στους τραυματισμένους μύες με τη βοήθεια υπερήχων. Οι συγγραφείς παρατήρησαν μία προοδευτική μείωση στη βαθμολογία στη

VAS κλίμακα αξιολόγησης πόνου σε διάστημα δύο εβδομάδων μετά την ολοκλήρωση της θεραπείας και οι ασθενείς επέστρεψαν στις αθλητικές τους δραστηριότητες εντός 30 ημερών. Δεν παρατηρήθηκαν φλεγμονές ή άλλες επιπλοκές. Στο follow-up των ασθενών διάρκειας ενός χρόνου, παρατηρήθηκαν τρεις νέοι μυϊκοί τραυματισμοί σε άλλες μυϊκές ομάδες και ένα περιστατικό επανατραυματισμού στον ίδιο μυ. Η μελέτη αυτή απέφερε χρήσιμες πληροφορίες, καθώς συνδυάστηκε με μεγαλύτερη κλινική εμπειρία σε ετερογενείς ομάδες μυών με μεγαλύτερο follow-up των ασθενών. Ωστόσο, η μελέτη είχε περιορισμούς όπως η έλλειψη πληθυσμού ελέγχου, η έλλειψη της MRI εκτίμησης της επούλωσης των μυών και απουσία πληροφοριών για τα επίπεδα των αυξητικών παραγόντων στα PRPs που εγχύθηκαν.

Την ίδια χρονιά, το 2014, οι Reurink et al. δημοσίευσαν τα αποτελέσματα μίας διπλά τυφλής, τυχαιοποιημένης, πολυκεντρικής μελέτης σε 80 ερασιτέχνες αθλητές με οξεία θλάση στους οπίσθιους μηριαίους μύες [89]. Οι ασθενείς έλαβαν έγχυση είτε με PRP είτε με διάλυμα φυσιολογικού ορού (εικονική θεραπεία) ως ομάδα ελέγχου μέσα σε χρονικό διάστημα 5 ημερών από τον τραυματισμό τους. Ακολούθησε 2η έγχυση σε διάστημα 5 έως 7 ημερών αργότερα. Οι εγχύσεις και στις δύο ομάδες έγιναν με πανομοιότυπο τρόπο, ενδομυϊκά και υπερηχογραφικά καθοδηγούμενες. Ο μέσος όρος επιστροφής στις αθλητικές δραστηριότητες ήταν ο ίδιος για τα δύο γκρουπ (42 ημέρες), ενώ τα ποσοστά επανατραυματισμών ήταν πανομοιότυπα (16% vs 14%).

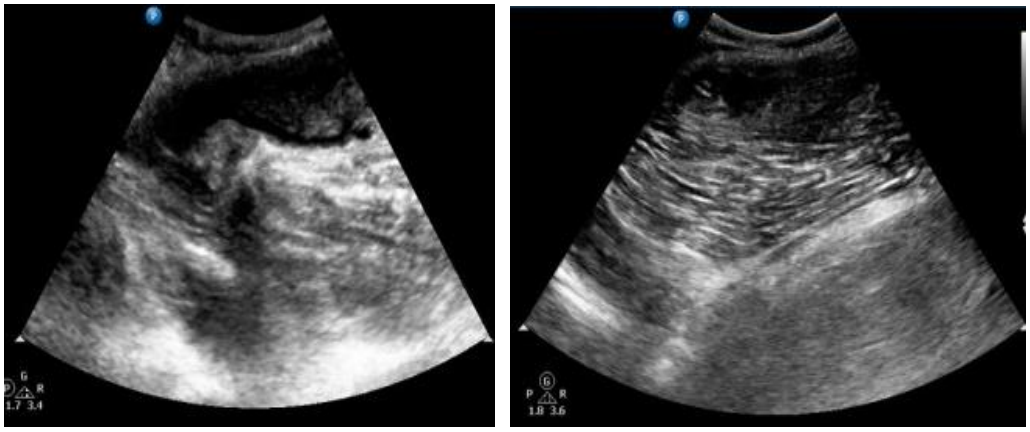

Εικ 8: Θλάση μακρού προσαγωγού μυός. Υπερηχογραφικά ευρήματα πριν και μετά από έγχυση PRPs
i) Αριστερά: υπερηχογραφικά ευρήματα θλάσης του μακρού προσαγωγού μυός, εικόνα αποδιοργάνωσης μυϊκών ινών. ii) Δεξιά: εικόνα επούλωσης μετά από 3 ενδομυϊκές εγχύσεις με PRPs. (τροποποίηση από πηγή: http://p-ortho.com/sports-related-services/muscle-tears-and-strains/).

Πρόσφατα, το 2017, οι Sheth et al. δημοσίευσαν τα αποτελέσματα της ελεγχόμενης μελέτης τους, με απώτερο σκοπό τη σύγκριση του χρόνου επανόδου στις αθλητικές δραστηριότητες και του ποσοστού επανατραυματισμού ανάμεσα στη PRP και τη συμβατική θεραπεία, σε ασθενείς με οξείες θλάσεις 1ου και 2ου βαθμού. Μία επιπλέον υποομάδα ασθενών με θλάση στους οπίσθιους μηριαίους οργανώθηκε για την εξακρίβωση της πιθανής ευεργεσίας των PRPs στην αποκατάσταση των συγκεκριμένων μυών. Τα αποτελέσματα κατέδειξαν τη σαφή υπεροχή των PRPs έναντι της συμβατικής θεραπείας στον χρόνο επιστροφής στην άθληση κατά 5.57 ημέρες, ενώ τα ποσοστά επανατραυματισμού σε follow-up 6 μηνών ήταν τα ίδια. Αντιθέτως στις θλάσεις των οπίσθιων μηριαίων δεν υπήρχε διαφορά στον χρόνο επιστροφής στην άθληση [90]. Παράλληλα την ίδια χρονιά, οι Borrione et al. κατέληξαν σε παρόμοια συμπεράσματα αξιολογώντας την επίδραση των

PRPs σε 31 θλάσεις σε γαστροκνήμιους μύες. Οι ασθενείς χωρίστηκαν σε 2 ομάδες (ομάδα PRP και ομάδα ελέγχου) και υποβλήθηκαν σε 3 ενδομυϊκές εγχύσεις στο σημείο της βλάβης. Οι PRP ασθενείς ξεκίνησαν 8 ημέρες νωρίτερα την ενεργητική κινητοποίηση, 27 ημέρες νωρίτερα την ανώδυνη βάδιση και επέστρεψαν στις φυσιολογικές τους αθλητικές δραστηριότητες 66 ημέρες νωρίτερα κατά μέσο όρο. Η σημαντική αυτή καθυστέρηση στην ομάδα ελέγχου οφειλόταν στην αίσθηση του πόνου [91]. Αντιθέτως, δεν φαίνεται να υπάρχει στατιστικά σημαντική υπεροχή των PRPs στην επούλωση των θλάσεων στους οπίσθιους μηριαίους μύες (hamstrings injuries). Στο συμπέρασμα αυτό κατέληξαν οι Pas et al. δημοσιεύοντας μία μετανάλυση 10 τυχαιοποιημένων ελεγχόμενων μελετών [92]. Οι συγγραφείς παρατήρησαν ταχύτερη επιστροφή στις αθλητικές δραστηριότητες στους PRP ασθενείς σε ποσοστό μόλις 3%.

Το 2016 δημοσιεύτηκε στην Αμερική λίστα με επαγγελματίες αθλητές πρώτης γραμμής με μυϊκές κακώσεις που ακολούθησαν επιτυχώς θεραπεία με PRPs. Ενδεικτικά αναφέρουμε των καλαθοσφαιριστή Isaiah Thomas με θλάση στους προσαγωγούς, τον αθλητή του μπέιζμπολ Stephen Strasbourg με θλάση στον δικέφαλο βραχιόνιο μυ και τον επίσης αθλητή του μπέιζμπολ Kohi Vehara με θλάση στον μακρύ θωρακικό μυ. Η έγχυση σήμερα προτιμάται να γίνεται υπερηχογραφικά καθοδηγούμενη, διότι έτσι επιβεβαιώνεται ότι οι αυξητικοί παράγοντες εγχύονται στο ακριβές σημείο της ρήξης των μυϊκών ινών. Από την αναζήτηση της βιβλιογραφίας και με τα έως σήμερα δεδομένα, πιθανότατα τα PRPs επιταχύνουν την επουλωτική διεργασία στις μυϊκές θλάσεις 1ου και 2ου βαθμού ανεξαρτήτως εντοπισμού , ελαττώνοντας τον χρόνο επανόδου. Δεν φαίνεται όμως να ισχύει το ίδιο για τις θλάσεις των οπίσθιων μηριαίων μυών, στις οποίες εμφανίζονται αναποτελεσματικά. Όσον αφορά τις αρκετά σπάνιες θλάσεις 3ου βαθμού, δεν υπάρχουν επί του παρόντος βιβλιογραφικά δεδομένα για την ευεργεσία της PRP θεραπείας, καθώς αυτές αντιμετωπίζονται ως επί το πλείστον χειρουργικά με άμεση καθήλωση επί του οστού. Ωστόσο, παρά τα θεωρητικά οφέλη των PRPs στην αναγέννηση του μυϊκού ιστού και την ταχύτερη επάνοδο στις αθλητικές δραστηριότητες που αυτά επιφέρουν, υπάρχει ελλιπής επιστημονική υποστήριξη από τα δεδομένα των πρόσφατων κλινικών δοκιμών. Απομένει να διευκρινιστεί εάν η PRP θεραπεία στις μυϊκές κακώσεις είναι εγγενώς αποτελεσματική ή εάν η τρέχουσα κατάσταση της επιστήμης αποτελεί περιοριστικό παράγοντα.

4. Εφαρμογή των PRPs στους τένοντες

4.1 Γενικά για τους τένοντες. Βασικές επιστήμες

Οι τένοντες είναι ταινίες από ινώδη συνδετικό ιστό που συνδέουν τους μύες του σώματος με τα οστά. Η λειτουργία τους είναι να μεταφέρουν τις δυνάμεις που ασκούν οι μύες στα οστά, επιτρέποντας στη μυϊκή γαστέρα να βρίσκεται σε κατάλληλη απόσταση από την άρθρωση και έτσι να εκτελείται η κίνηση του σώματος.

Αποτελούνται από πυκνά στοιβαγμένες ίνες κολλαγόνου και νερό και από ίχνη πρωτεογλυκανών και ελαστίνης και είναι ολιγοκυτταρικοί. Οι ινοβλάστες αποτελούν τον κυρίαρχο τύπο κυττάρου που απαντάται στους τένοντες. Έχουν σχήμα ατρακτοειδές ή αστεροειδές και συνθέτουν τις πρωτεΐνες των ινών του συνδετικού ιστού, ενώ είναι διατεταγμένες σε παράλληλες σειρές μέσα στις τενόντιες δεσμίδες. Οι τένοντες είναι ιεραρχικά δομημένοι και αποτελούνται από δεσμίδες (ομάδες ινών κολλαγόνου). Πέντε μόρια κολλαγόνου σχηματίζουν μία μονάδα μικροϊνιδίου. Αυτές συναθροίζονται και σχηματίζουν μία μονάδα υποϊνιδίου, οι οποίες με τη σειρά τους σχηματίζουν τα ινίδια και εν τέλει την τενόντια δεσμίδα. Οι δεσμίδες περιβάλλονται από χαλαρό συνδετικό ιστό, το επιτενόντιο, ενώ ολόκληρος ο τένοντας από το περιτενόντιο [93] .

Οι ινοβλάστες παράγουν κυρίως κολλαγόνο τύπου I (το 85% του ξηρού βάρους του τένοντα) και ένα μικρό ποσοστό κολλαγόνου τύπου III (5% του ξηρού βάρους). Οι πρωτεογλυκάνες καταλαμβάνουν το 1-5% του ξηρού βάρους. Η ντεκορίνη είναι η κυρίαρχη πρωτεογλυκάνη των τενόντων, με ρόλο στην ανάπτυξη και επούλωση των τενόντων, καθώς ρυθμίζει τη διάμετρο των ινών του κολλαγόνου. Στους ενήλικες θεωρείται ότι συμβάλλει στη μεταφορά των φορτίων στις ίνες του κολλαγόνου, αυξάνοντας την ισχύ του τένοντα, αν και αυτό πλέον αμφισβητείται. Επιπλέον, η πρωτεογλυκάνη αγγρεγκάνη (που βρίσκεται σε αφθονία στον αρθρικό χόνδρο) συναντάται σε περιοχές του τένοντα που βρίσκονται υπό τάση (π.χ. καμπτήρες άκρας χειρός).

Υπάρχουν δύο τύποι τενόντων: (1) οι τένοντες που καλύπτονται από το παρατενόντιο, και (2) οι τένοντες που ολισθαίνουν σε έλυτρα. Οι τένοντες που καλύπτονται από το παρατενόντιο (αγγειούμενοι) έχουν πολλά αγγεία τα οποία σχηματίζουν ένα πλούσιο τριχοειδικό δίκτυο. Σε έναν τένοντα με έλυτρο, ένας χαλινός (vinculum) μεταφέρει ένα αγγείο, που αρδεύει ένα μόνο τμήμα του τένοντα, ενώ περιοχές χωρίς αγγείωση τρέφονται με διάχυση από παρακείμενες περιοχές. Εξαιτίας των διαφορών στην αιμάτωση, οι τένοντες με παρατενόντιο επουλώνονται καλύτερα.

Οι τένοντες έχουν ελαστικές ιδιότητες και λυγίζουν υπό πίεση (συμπεριφέρονται σαν σχοινί). Αυτοί που δέχονται φορτία τάσης προσανατολίζονται κατά μήκος της φοράς τάσης. Η τυπική καμπύλη φόρτισης-επιμήκυνσης του τένοντα περιλαμβάνει 3 φάσεις. Την αρχική μη γραμμική σε χαμηλά φορτία, τη γραμμική σε υψηλότερα φορτία και τη φάση της αποτυχίας σε πολύ υψηλές φορτίσεις [Εικ.9] .

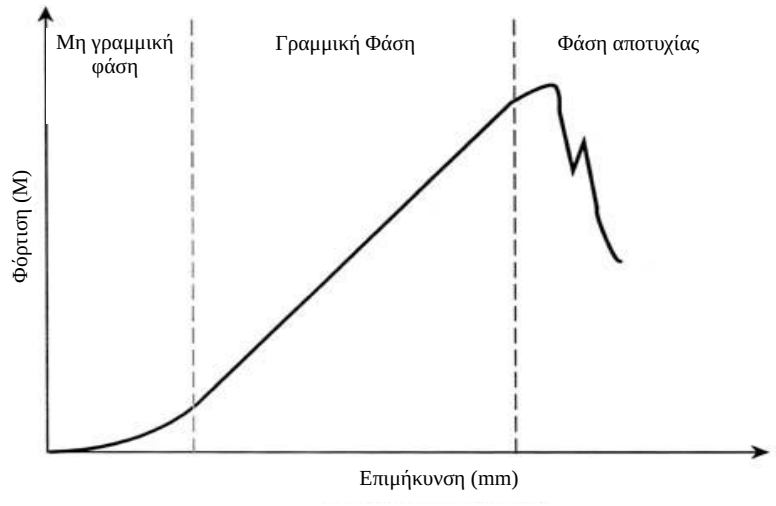

Εικ 9: Γράφημα αναπαράστασης ελαστικότητας τενόντων (και συνδέσμων) [93].

Η εμβιομηχανική των τενόντων είναι σε συνάφεια με τις δομικές και μηχανικές τους ιδιότητες. Οι δομικές ιδιότητες περιγραφούν την ικανότητα φόρτισής τους, συνυπολογίζοντας τόσο τη συνεισφορά των μυών και των οστικών τους καταφύσεων όσο και τη γεωμετρία τους (επιφάνεια εγκάρσιας διατομής και μήκος) και περιλαμβάνουν την ακαμψία (stiffness) και το φορτίο αστοχίας (failure load). Οι μηχανικές τους ιδιότητες περιγράφουν την ποιότητα του ιστού και περιλαμβάνουν την ελαστικότητα (modulus of elesticity, η γραμμική κλίση της καμπύλης της Εικ. 9) και το στρες αποτυχίας (failure stress). Οι τένοντες παρουσιάζουν ελαστικο-ιξώδη συμπεριφορά. Οι μηχανικές τους ιδιότητες εξαρτώνται από το μέγεθος της τάσης που τους ασκείται και τη χρονική διάρκεια. Αυτό αποτυπώνεται με τα φαινόμενα του ερπυσμού (creep: η μεταβολή της παραμόρφωσης με το χρόνο, με την επίδραση σταθερού φορτίου) και της χαλάρωσης τάσης (stress relaxation: η μεταβολή της τάσης με το χρόνο για σταθερή παραμόρφωση) [93].

Αρκετοί παράγοντες επηρεάζουν τις εμβιομηχανικές ιδιότητες των τενόντων:

(1) Ανατομική θέση. Ανάλογα με την ανατομική τους θέση οι τένοντες χαρακτηρίζονται από διαφορετικές δομικές ιδιότητες (π.χ. οι καμπτήρες της ακρας χειρός είναι 2 φορές πιο ισχυροί από τους εκτείνοντες).

(2) Άσκηση και ακινητοποίηση. Η άσκηση ασκεί θετική επίδραση στις εμβιομηχανικές ιδιότητες των τενόντων, ενώ η ακινητοποίηση αρνητική [Εικ.10].

(3) Ηλικία. Οι εμβιομηχανικές ιδιότητες των τενόντων εξελίσσονται θετικώς από τη γέννηση έως την ωρίμανση και ακολούθως έχουν πτωτική πορεία.

(4) Η θεραπεία με laser και η θερμοθεραπεία συρρικνώνει τους τένοντες, αλλοιώνοντας τις ίνες του κολλαγόνου.

(5) Συνθήκες ενυδάτωσης και pH [93].

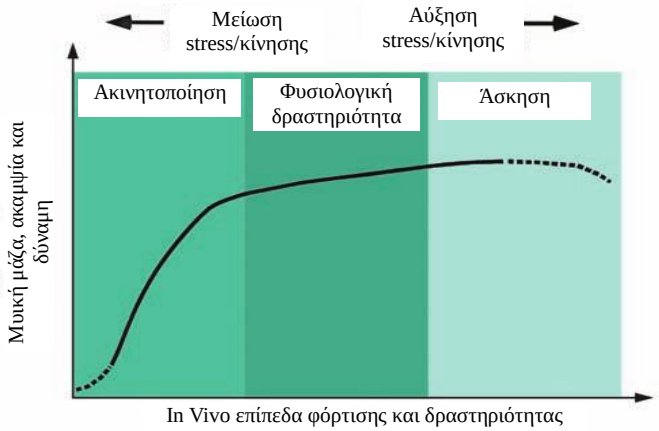

Εικ 10: Η ακινητοποίηση μειώνει δραματικά τις μηχανικές ιδιότητες των τενόντων, σε αντίθεση με την άσκηση (τροποποιημένη από Woo SL-Y, Chan SS, Yamaji T, 1997) [93].

4.2 Εφαρμογή των PRPs στους τένοντες

Οι τένοντες λόγω της θέσης και της λειτουργίας τους δέχονται τα ίδια φορτία με τους μύες. Επειδή όμως δεν έχουν την ίδια ελαστικότητα με αυτούς είναι πιο επιρρεπείς στους τραυματισμούς, ενώ λόγω της δομής τους δεν αιματώνονται στον ίδιο βαθμό, γεγονός που κάνει πιο αργή την αποκατάστασή τους. Οι κακώσεις των τενόντων είναι πολύ συχνές στον κοινό πληθυσμό και αρκετά διαδεδομένες ακόμα και σε επαγγελματίες αθλητές. Διακρίνονται σε οξείες (tendonitis) και σε χρόνιες εκφυλιστικές (tendinosis), ενώ οι ρήξεις αυτών σε μερικού ή ολικού πάχους [94]. Ο γενικός όρος τενοντοπάθεια χρησιμοποιείται για να περιγράψει όλες αυτές τις καταστάσεις. Εξωγενείς παράγοντες του ασθενούς, όπως ένα αγκιστρωτό ακρώμιο, σε συνδυασμό με ενδογενείς παράγοντες, όπως η σχετιζόμενη με την ηλικία εκφύλιση προδιαθέτουν σε τενόντια βλάβη. Οι επαναλαμβανόμενοι μικροτραυματισμοί και η έκθεση σε φάρμακα όπως οι κινολόνες και η κορτιζόνη με τοπικές εγχύσεις αποτελούν προδιαθεσικούς παράγοντες. Η πλήρης ανάρρωση απαιτεί μία χρονοβόρα και πολύπλοκη διαδικασία επούλωσης, ιδιαίτερα σε περιπτώσεις ρήξης και απόσπασης. Οι επουλωμένοι τένοντες σχηματίζουν ουλώδη ιστό, ο οποίος είναι μηχανικά κατώτερος του φυσιολογικού με επακόλουθο την επιδείνωση της φυσιολογικής τους λειτουργίας και τη φθορά της κινηματικής των αρθρώσεων, προδιαθέτοντας σε περαιτέρω τενόντια βλάβη. Παρά το γεγονός ότι οι βιοψίες χρόνιων τενοντοπαθειών αποκαλύπτουν την απουσία φλεγμονώδους ιστικής διήθησης, η συντηρητική θεραπεία περιλαμβάνει αντιφλεγμονώδεις παράγοντες (ΜΣΑΦ, κορτικοστερεοειδή) και εγχύσεις τοπικών αναισθητικών, η κλινική αποτελεσματικότητα των οποίων είναι αμφισβητήσιμη [95]. Για το λόγο αυτό οι έρευνες έχουν επικεντρωθεί στα PRPs ως εναλλακτική μέθοδο θεραπείας και διαχείρισης των κακώσεων αυτών [96].

Αρκετές εργαστηριακές μελέτες τα τελευταία χρόνια έχουν αποδώσει στα PRPs ευεργετικές ιδιότητες στην επουλωτική διεργασία των τενόντων. In vitro πειράματα σε καλλιεργούμενα

ανθρώπινα τενόντια κύτταρα, απέδειξαν ότι τα PRPs σε μορφή ενεργοποιημένου θρόμβου (PRCR, platelet rich plasma-clot release) κινητοποιούν την κυτταρική αναπαραγωγή και την παραγωγή κολλαγόνου εν συγκρίσει με τις καλλιέργειες στις οποίες χρησιμοποιήθηκαν θρόμβοι PPP [97]. Άλλη μελέτη, εκτιμώντας την επίδραση των PRPs στην επούλωση των τενόντων απεφάνθη ότι το PRCR προωθεί τη διαφοροποίηση των ανθρώπινων τενόντιων βλαστοκυττάρων σε ενεργά τενόντια κύτταρα με υψηλούς ρυθμούς πολλαπλασιασμού και ικανότητα παραγωγής κολλαγόνου [94]. Παράλληλα, οι εγχύσεις των PRPs στον επιπολής καμπτήρα των δακτύλων σε άλογα αύξησε τη γονιδιακή έκφραση του κολλαγόνου, συμπεριλαμβανομένων του βέλτιστου κολλαγόνου τύπου I, του κολλαγόνονυ τύπου III και της ολιγομερικής θεμέλιας πρωτεΐνης, χωρίς επακόλουθη αύξηση της καταβολικής μεταλοπρωτεϊνάσης [98]. Εκτός από τη διαφοροποίηση των τενόντιων βλαστοκυττάρων, τον πολλαπλασιασμό των τενόντιων κυττάρων και την αύξηση της παραγωγής του κολλαγόνου βρέθηκε επίσης ότι τα PRPs προωθούν την παραγωγή των VEGF και HGF παραγόντων στα ανθρώπινα τενόντια κύτταρα.

Ο VEGF παράγοντας συνεισφέρει στην αγγειογένεση [99]. Σε μία πειραματική μελέτη σε ζώα εγχύθηκε αυτόλογο PRP σε φυσιολογικούς επιγονατιδικούς τένοντες λευκών κουνελιών Νέας Ζηλανδίας. Η ιστολογική ανάλυση των τενόντων 6 και 12 εβδομάδες μετά την έγχυση κατέδειξε μία έντονη αγγειογενετική απόκριση [100]. Παρόμοια αποτελέσματα είχε άλλη μελέτη σε τραυματισμένους επιγονατιδικούς τένοντες αρουραίων, στους οποίους εγχύθηκε PRP τοπικά με αποτέλεσμα τη σημαντική αύξηση των κυττάρων από την κυκλοφορία του αίματος που εμπλέκονται στην επουλωτική διεργασία των τενόντων [101]. Φλεγμονώδη κύτταρα, υπεύθυνα για την έκκριση αυξητικών παραγόντων και κυτοκινών αλλά και κύτταρα παρόμοια με τους ινοβλάστες που συνθέτουν εξωκυττάρια θεμέλια ουσία παρατηρήθηκε να αυξάνουν 3 και 7 ημέρες μετά την έγχυση των PRPs . Οι συγγραφείς υπέθεσαν ότι η χημειοταξία των κυττάρων της κυκλοφορίας προκλήθηκε από την επίδραση των PRPs.

Η αγγειογένεση αφενός διαδραματίζει σημαντικό ρόλο στην αρχική φάση της επούλωσης του τραύματος προωθώντας την χημειοταξία των κυττάρων και των μεσολαβητών της φλεγμονής, αφετέρου όμως μπορεί να αποβεί επιζήμια στην τενόντια και συνδεσμική επούλωση απορυθμίζοντας τις μεταλοπρωτεϊνάσες της θεμέλιας ουσίας (MMPs) [102]. Έχει φανεί λοιπόν ότι η αγγειογένεση μεταβάλλει τις ιδιότητες της εξωκυττάριας θεμέλιας ουσίας [103]. Η έγχυση του VEGF παράγοντα σε αχίλλειο τένοντα αρουραίων μείωσε εμβιομηχανικά την αντοχή του, αυξάνοντας την ανελαστικότητα και ελαττώνοντας το μέγιστο φορτίο αποτυχίας [104]. Στη συνδεσμοπλαστική του πρόσθιου χιαστού συνδέσμου (ΠΧΣ) η αγγειογένεση συμβάλλει στην αναδιαμόρφωση του αυτόλογου μοσχεύματος, αλλά ταυτόχρονα επιφέρει την πρωτεϊνόλυση της θεμέλιας ουσίας , παρακωλύοντας έτσι τη μηχανική σταθερότητα του ωριμάζοντος μοσχεύματος [105]. Τα παραπάνω αντικρουόμενα ευρήματα υποδηλώνουν ότι η αγγειογένεση μπορεί είτε να διευκολύνει είτε να παρακωλύσει την τενόντια επούλωση, γεγονός που καθιστά σημαντική την αυστηρή ρύθμιση του VEGF. Ο EGF παράγοντας από την άλλη, ένας από τους κυριότερους αυξητικούς παράγοντες που απελευθερώνεται από τα ενεργοποιημένα αιμοπετάλια των PRPs, εμπλέκεται στην γρήγορη αναπαραγωγή των ινοβλαστών (Hannafin et al. 1999).

Βασιζόμενοι στα ευρήματα των παραπάνω μελετών σε ζώα, οι συγγραφείς τους κατέληξαν ότι τα PRPs επιδρούν δευτερευόντως στην επουλωτική διεργασία των τενόντων βελτιώνοντας την

αγγείωση τοπικά στο σημείο της κάκωσης (με ιδιαίτερο προβληματισμό στις δυνητικά επιβλαβείς ιδιότητες της αγγειογένεσης) και ασκώντας αντιφλεγμονώδη δράση μέσω των αυξητικών παραγόντων. Για παράδειγμα έχει αποδειχθεί in vitro ότι τα PRPs καταστέλλουν την κυκλοξυγενάση (COX-1, COX-2) και τη συνθετάση της προσταγλανδίνης Ε (mPGES) [106], ένζυμα τα οποία συμμετέχουν στην φλεγμονώδη απόκριση. In vivo έγχυση PRPs σε τραυματισμένους τένοντες ποντικιών απέφερε τη μείωση της παραγωγής της προσταγλανδίνης Ε2 (PGE2) μετατραυματικά. Η καταστολή των COX-1, COX-2 και mPGES σε συνδυασμό με τη μείωση της παραγωγής της PGE2 συνηγορούν στην αντιφλεγμονώδη δράση των PRPs στην επούλωση των τενόντων και ενδεχομένως στην ελάττωση του πόνου μετά την έγχυσή τους [107,108]. Παράλληλα, έχει αποδειχθεί σε τένοντες κουνελιών ότι η επαναλαμβανόμενη έκθεση των τενόντων στην PGE2 αποδιοργανώνει την ομοιομορφία του κολλαγόνου και την αρχιτεκτονική του τενόντιου ιστού [109]. Παρακωλύοντας λοιπόν την παραγωγή της PGE2 τα PRPs πιθανότατα ευεργετούν την επουλωτική διαδικασία των τενόντων. Ωστόσο, άλλες μελέτες υποστηρίζουν ότι ο περιορισμός της PGE2 μειώνει τη σύνθεση του κολλαγόνου και καθυστερεί την επούλωση των τενόντων [110-111].

Τα αντικρουόμενα αυτά ευρήματα των ανωτέρω μελετών υποδηλώνουν την κρισιμότητα της αυστηρής ρύθμισης της PGE2 με στόχο την επιθυμητή ισορροπία ανάμεσα στις προφλεγμονώδεις και αντιφλεγμονώδεις επιδράσεις της στην επούλωση των τενόντων.

Τα τελευταία χρόνια αρκετές μελέτες, ελεγχόμενες και μη, πραγματοποιήθηκαν σε επίπεδο ανθρώπων ασθενών για την εξακρίβωση της πιθανής ευεργεσίας των PRPs στην επούλωση των τενόντων. Το 2017 δημοσιεύτηκε μία μετανάλυση τυχαιοποιημένων ελεγχόμενων δοκιμασιών σχετικά με την επίδραση των PRPs στις τενοντοπάθειες με follow-up 3 μηνών μετά από μία έγχυση αυτόλογου αίματος, PRP ή PPP [112]. Εξαιρέθηκαν περιπτώσεις ρήξεων και χειρουργικών επεμβάσεων. Συμπεριλήφθηκαν 18 μελέτες με 1066 συμμετέχοντες. Τα αποτελέσματα της μετανάλυσης έδειξαν ότι ο πόνος βελτιώθηκε σημαντικά μετά από μία έγχυση με LR-PRP (Leucocyte-rich PRP), η οποία έγινε υπερηχογραφικά καθοδηγούμενη στον τένοντα σε σύγκριση με τις ομάδες ελέγχου (φυσιολογικός ορός, κορτικοστερεοειδή, στεγνοί τρυπανισμοί). Στη συνέχεια, μέσα από τη βιβλιογραφική αναζήτηση, παρατίθενται κάποιες από αυτές σε μεμονωμένες κακώσεις των τενόντων.

<u>Τενοντοπάθεια Αχίλλειου τένοντα</u>: Ο αχίλλειος τένοντας είναι ο παχύτερος και ισχυρότερος τένοντας του ανθρωπίνου σώματος. Η τενοντοπάθεια του Αχίλλειου τένοντα αποτελεί συχνή κάκωση από υπέρχρηση και συνοδεύεται από έντονο πόνο και οίδημα, με συχνότητα κοντά στο 24% στους επαγγελματίες αθλητές παγκοσμίως [113] και στον κοινό πληθυσμό κοντά στις 1.85 περιπτώσεις ανά 1000 άτομα [114]. Χωρίς θεραπεία η βλάβη στον Αχίλλειο τένοντα επιδεινώνεται με την πιθανότητα της επακόλουθης ρήξης να κυμαίνεται στο 8% αυτών των περιπτώσεων [115]. Λόγω της περιορισμένης ικανότητας αυτοεπούλωσης του τένοντα η θεραπεία με τα PRPs έχει προταθεί ως μία εναλλακτική επιλογή. Οι Sanchez et al. διαπίστωσαν ότι οι αθλητές με ρήξη του Αχίλλειου τένοντα, η θεραπεία των οποίων συνδυάστηκε με τα PRPs, ανάρρωσαν γρηγορότερα [116]. Στην ελεγχόμενη μελέτη τους οι αθλητές αντιμετωπίσθηκαν χειρουργικά και η PRP ομάδα συγκρίθηκε με την ομάδα ελέγχου που δεν έλαβε επιπλέον θεραπεία με PRPs. Οι PRP ασθενείς

απέκτησαν το επιθυμητό εύρος κίνησης 4 εβδομάδες νωρίτερα , δεν εμφάνισαν επιπλοκές τραύματος και επέστρεψαν στις αθλητικές δραστηριότητες σε συντομότερο χρονικό διάστημα (7 εβδομάδες νωρίτερα). Παράλληλα, ο υπερηχογραφικός έλεγχος μετατραυματικά έδειξε ότι οι ασθενείς που αντιμετωπίσθηκαν επιπλέον με PRPs εμφάνιζαν μικρότερη επιφάνεια εγκάρσιας διατομής από την ομάδα ελέγχου, υποθέτοντας την απουσία σχηματισμού ουλώδους ιστού.

Το 2010 δημοσιεύτηκε η πρώτη τυχαιοποιημένη ελεγχόμενη κλινική δοκιμασία για τον Αχίλλειο τένοντα και τα PRPs σε 54 ασθενείς με χρόνια εκφυλιστική τενοντοπάθεια. Οι ασθενείς υποβλήθηκαν σε μία έγχυση με PRPs ή με φυσιολογικό ορό και εν συνεχεία ακολούθησαν συγκεκριμένο πρόγραμμα αποκατάστασης Οι συγγραφείς ανέφεραν βελτίωση και στις 2 ομάδες (PRP ομάδα και ομάδα φυσιολογικού ορού) χωρίς σημαντική στατιστικά διαφορά [117]. Το 2015, δημοσιεύτηκαν 2 συστηματικές ανασκοπήσεις από τους Mafull et al. [118] και Di Matteo et al. [119]. Η ποιοτική ανάλυση των δεδομένων των δύο ανασκοπήσεων κατέληξε στο συμπέρασμα ότι τα PRPs δε βελτιώνουν σημαντικά τη βαθμολογία στην κλίμακα αξιολόγησης της σοβαρότητας της τενοντοπάθειας του Αχίλλειου (VISA-A score) ούτε και τα υπερηχογραφικά ευρήματα του τένοντα. Αν και τα αποτελέσματα αυτά ήταν αποθαρρυντικά, αξίζει να σημειωθεί ότι οι μελέτες αυτές ήταν αρκετά ελλιπείς και δεν συναξιολόγησαν αρκετούς παράγοντες. Πρώτον, οι τρυπανισμοί στον τένοντα από τη βελόνα με την οποία εγχύθηκε ο φυσιολογικός ορός δεν έδρασε μόνο σαν placebo, αλλά προκάλεσε αιμορραγία και μηχανικό ερέθισμα για την επούλωση στον εκφυλισμένο Αχίλλειο τένοντα. Επιπλέον, ο μέσος όρος ηλικίας των ασθενών ήταν αρκετά μεγαλύτερος από τη μέση ηλικία ενός αθλητή και εμφάνιζαν ως επί τον πλείστον χρονίζουσα και ανθεκτική συμπτωματολογία, η οποία ενδεχομένως να χρειαζόταν περισσότερες από μία εγχύσεις με PRPs. Επίσης στη μελέτη του 2010, η ενεργοποίηση των PRPs δεν ήταν εξωγενής αλλά in situ με την επαφή με το αυτόλογο κολλαγόνο και ενδεχομένως να καθυστέρησε. Η συστολή του μυός πιθανότατα απομάκρυνε το διάλυμα έγχυσης από το σημείο του τραυματισμένου τένοντα πριν την έκκριση ικανών ποσοτήτων αυξητικών παραγόντων.

Εικ 11:(1) Τενοντοπάθεια Αχίλλειου τένοντα, (2) Έγχυση PRP σε Αχίλλειο τένοντα (τροποποίηση από πηγή: http:// centalinjpodiatry.com/platelet-rich plasma injections).

Το 2012 ο Monto RR (USA) διαπίστωσε σε 30 ασθενείς με χρόνια τενοντοπάθεια Αχίλλειου τένοντα σημαντική κλινική και απεικονιστική βελτίωση στους 28 από αυτούς, μετά από μία έγχυση

με PRP [120]. Το follow-up των ασθενών ήταν 2 χρόνια με βελτίωση στο AOFAS score, ενώ τα παθολογικά ευρήματα στην υπερηχογραφική εξέταση εξαφανίστηκαν μετά την έγχυση [Εικ. 11]. Ο συγγραφέας αναφέρει ότι όλοι οι ασθενείς ήταν στα πρόθυρα της χειρουργικής επέμβασης. Το 2013 οι Mautner et al. δημοσίευσαν τα αποτελέσματα της αναδρομικής πολυκεντρικής τους μελέτης σε 180 ασθενείς με διάφορες τενοντοπάθειες [121]. Όλοι οι ασθενείς παρουσίασαν από μέτρια έως πλήρη ανάρρωση. Το γκρουπ του Αχίλλειου (27 περιστατικά) εμφάνισε στατιστικά τη μεγαλύτερη θετική ανταπόκριση στα PRPs με μέτρο παρακολούθησης τον πόνο. Βέβαια και αυτή η μελέτη είχε αρκετούς περιορισμούς, καθώς δεν υπήρχε ομάδα ελέγχου ενώ κάθε νοσοκομείο ακολούθησε το δικό του πρωτόκολλο.

Το 2014 οι Filardo et al. δημοσίευσαν την κλινική τους μελέτης σε 27 εμμένουσες τενοντοπάθειες Αχίλλειου με μέσο όρο ηλικίας τα 44.6 έτη [122]. Όλοι οι ασθενείς είχαν ακολουθήσει ανεπιτυχώς άλλες θεραπείες (φυσικοθεραπεία, tens, laser, shock wave therapy, εγχύσεις κορτιζόνης, χειρουργική εξαίρεση του εκφυλισμένου ιστού). Τρεις εγχύσεις με PRPs έγιναν σε κάθε ασθενή με μεσοδιάστημα 2 εβδομάδων και κατόπιν αξιολογήθηκαν διεξοδικά με follow-up τα 4 χρόνια με τη βοήθεια των Blanzina score (για την κλινική ταξινόμηση της σοβαρότητας της τενοντοπάθειας), του EQ-VAS score (για την αξιολόγηση της υγείας του ασθενούς γενικά),του VISA-A score (για την εκτίμηση της λειτουργικότητας του τένοντα) και του Tegner score (υποδεικνύει το επίπεδο άθλησης του ασθενή). Και οι 4 κλίμακες αξιολόγησης κατέδειξαν τη βελτίωση των ασθενών από τους πρώτους 2 μήνες όταν ήταν και η πρώτη αξιολόγηση. Το 89% των ασθενών επέστρεψε στην άθληση, ενώ σε 3 περιπτώσεις η θεραπεία απέτυχε. Οι συγγραφείς κατέληξαν στο ότι οι ασθενείς ευεργετήθηκαν συνολικά από την PRP θεραπεία με σταθερά καλά μακροπρόθεσμα αποτελέσματα. Παράλληλα, όσο μεγαλύτερη ήταν η χρονιότητα και η βαρύτητα των συμπτωμάτων τόσο καθυστέρησε η βελτίωση των ασθενών κλινικά.

Όσον αφορά τη ρήξη του Αχίλλειου τένοντα, οι Thorsten et al. το 2010 στην τυχαιοποιημένη μονή-τυφλή μελέτη τους σε 30 περιστατικά, κατέληξαν ότι τα PRPs δεν συμβάλλουν στην επούλωση μετά από χειρουργική αποκατάσταση [123]. Χρησιμοποίησαν την κλίμακα αξιολόγησης "tendon total rupture score" και ως μέτρο επιπλέον ελέγχου την ελαστικότητα του τένοντα μετεγχειρητικά με follow-up τον ένα χρόνο. Το 2016 όμως, οι Jian et al. δημοσίευσαν την προοπτική τυχαιοποιημένη ελεγχόμενη μελέτη τους σε 36 περιπτώσεις ρήξης Αχίλλειου τένοντα με διαφορετικά συμπεράσματα [124]. Όλοι οι ασθενείς χαρακτηρίζονταν από την απουσία παραγόντων που θα μπορούσαν να επιβραδύνουν και να παρακωλύσουν την τενόντια επούλωση (αποκλεισμός σε ιστορικό χρονίζουσας τενοντοπάθειας, προηγούμενής ρήξης, ρήξης>3 εβδομάδων, βαρείς καπνιστές, περιφερική νευροπάθεια και σακχαρώδης διαβήτης, πολυτραυματίες). Οι ασθενείς αντιμετωπίσθηκαν χειρουργικά με τελικοτελική τροποποιημένη συρραφή Krachow. Στην PRP ομάδα τα PRPs εγχύθηκαν στον παρατένοντα και γύρω από τον ρηγμένο τενόντιο ιστό αμέσως μετά τη συρραφή. Ακολούθησε μετεγχειρητική εκτίμηση στους 3,6,12 και 24 μήνες με τη βοήθεια της ισοκινητικής αξιολόγησης της μυϊκής ισχύος του γαστροκνημίου, του εύρους κίνησης του αστραγάλου και των Leppilahti score (αξιολόγηση υποκειμενικών παραγόντων, όπως πόνος, μυϊκή αδυναμία, δυσκαμψία, περιορισμός υπόδησης και αντικειμενικών όπως το εύρος κίνησης και η μυϊκή ισχύς) και SF-36 score (αξιολόγηση κατάστασης γενικής υγείας). Στους 3 μήνες η PRP

ομάδα είχε καλύτερη ισοκινητική μυϊκή ισχύ και καλύτερη βαθμολογία στα Lepppilahti και SF-36 scores στους 6 και 12 μήνες, ενώ δύο χρόνια μετά είχε καλύτερο εύρος κίνησης στην ΠΔΚ άρθρωση σε σχέση με την ομάδα ελέγχου. Τα ευρήματα οδήγησαν τους συγγραφείς στο συμπέρασμα της βιολογικής ενίσχυσης των PRPs στην επούλωση των ρηγμένων αχίλλειων τενόντων μετά από την χειρουργική τους αποκατάσταση.

Συμπερασματικά, αν και τα αποτελέσματα των πρόσφατων κλινικών δοκιμασιών στην επίδραση των PRPs στην τενοντοπάθεια του Αχίλλειου είναι διφορούμενα, φαίνεται ότι τα PRPs αποτελούν μία ωφέλιμη θεραπευτική προσέγγιση στις οξείες και χρόνιες τενοντίτιδες, επιταχύνοντας τον χρόνο αποκατάστασης, ενώ πιθανότατα βελτιστοποιούν το κλινικό αποτέλεσμα μετά από χειρουργική αποκατάσταση μίας ρήξης. Η χρονιότητα της παθολογίας και η συννοσηρότητα αποτελούν περιοριστικούς παράγοντες. Σε χρόνιες εκφυλιστικές τενοντοπάθειες παρατηρήθηκαν καλά αποτελέσματα με περισσότερες της μίας εγχύσεις. Χρειάζονται επιπλέον τυχαιοποιημένες ελεγχόμενες μελέτες που να συνυπολογίζουν όλες τις παραμέτρους (χρονιότητα ή μη, σοβαρότητα της κάκωσης, ηλικία, λειτουργικές απαιτήσεις, ιστορικό και προσωπικότητα ασθενούς κτλ.).

Τενοντοπάθεια Επιγονατιδικού τένοντα: Η τενοντοπάθεια του επιγονατιδικού τένοντα, γνωστή και ως " Γόνατο του Άλτη", είναι ένας συχνός τραυματισμός από υπέρχρηση και χαρακτηρίζεται ως η χρόνια εκφύλιση της έκφυσης του επιγονατιδικού τένοντα από τον κάτω πόλο της επιγονατίδας. Αφορά το 22% των αθλητών σε όλα τα αθλήματα[125]. Σύμφωνα με την κλασσική θεωρία, οφείλεται στις επαναλαμβανόμενες διατατικές δυνάμεις που ασκούνται στον τένοντα κατά τη διάρκεια των αλμάτων. Αυτό οδηγεί σε συνεχείς μικρορήξεις, που έχουν ως τελικό αποτέλεσμα την εκφύλιση και την μερική ή ολική ρήξη του τένοντα. Η όλη διαδικασία αφορά, κυρίως, τις οπίσθιες ίνες της κεντρικής μοίρας του τένοντα και χαρακτηρίζεται από ελάχιστα ή καθόλου σημεία φλεγμονής. Η θεραπεία είναι συνήθως συντηρητική με παγοθεραπεία, NSAIDS, ασκήσεις ενδυνάμωσης τετρακεφάλου, shock wave therapy, κορτικοστεροειδή ενώ σε προχωρημένο στάδιο χειρουργική. Τα τελευταία χρόνια τα PRPs λόγω της δυνατότητας που έχουν να προωθούν την επούλωση και να μειώνουν τη φλεγμονή, έχουν προταθεί ως μία εναλλακτική μέθοδος συντηρητικής θεραπείας.

Το 2014 οι Dragoo JL et al. συνέκριναν τα κλινικά αποτελέσματα ανάμεσα στην μία υπερηχογραφικά καθοδηγούμενη έγχυση LR-PRP και στο στεγνό τρυπανισμό με βελόνα (ομάδα ελέγχου) [126]. Η μελέτη τους ήταν τυχαιοποιημένη ελεγχόμενη και περιελάμβανε 23 ασθενείς με εμμένουσα τενοντοπάθεια του επιγονατιδικού τένοντα που ακολούθησαν αποτυχημένα άλλη συντηρητική θεραπεία και με συμβατά MRI ευρήματα. Όλοι οι ασθενείς μετά την έγχυση ακολούθησαν συγκεκριμένο πρόγραμμα αποκατάστασης με έκκεντρες ασκήσεις. Οι συγγραφείς διαπίστωσαν ότι η PRP ομάδα εμφάνισε σημαντική κλινική βελτίωση στις 12 εβδομάδες, αλλά η διαφορά αυτή εξανεμήθηκε στις 26 εβδομάδες, καταλήγοντας στο συμπέρασμα ότι μία έγχυση LR-PRP επιταχύνει την αποκατάσταση της τενοντοπάθειας του επιγονατιδικού συνδέσμου, αλλά η προφανής υπεροχή της PRP θεραπείας εξαφανίζεται με την πάροδο του χρόνου. Πιθανότατα η μία έγχυση να μην είναι αρκετή σε σοβαρές περιπτώσεις. Το 2015 οι Liddle και Rodriquez-Merchan έψαξαν την πρόσφατη βιβλιογραφία και δημοσίευσαν μία μετανάλυση 11 μελετών, εκ των οποίων οι 2 ήταν τυχαιοποιημένες ελεγχόμενες [127]. Σκοπός τους ήταν να προσδιορίσουν την ασφάλεια

και την αποτελεσματικότητα της PRP θεραπείας στην τενοντοπάθεια του επιγονατιδικού τένοντα. Το μέτρο ελέγχου και αξιολόγησης των ασθενών ήταν ο πόνος, διάφορα λειτουργικά σκορ και η επιστροφή στην άθληση. Όλες οι μελέτες κατέδειξαν μία σημαντική βελτίωση στον πόνο και στη λειτουργικότητα των ασθενών, αλλά τα αποτελέσματα ήταν αντιφατικά συγκρινόμενα με αυτά της ομάδας ελέγχου για να βγει ασφαλές συμπέρασμα από τους συγγραφείς για την υπεροχή της PRP θεραπείας. Ωστόσο, η μετανάλυση αυτή είχε αρκετούς περιοριστικούς παράγοντες και θεωρήθηκε ελλιπής. Στα ίδια διφορούμενα συμπεράσματα κατέληξαν και οι D.U.Jeong et al. στην ανασκόπηση 15 κλινικών μελετών το 2014 [128]. Θεώρησαν τα PRPs ωφέλιμα στην αντιμετώπιση της τενοντοπάθειας του επιγονατιδικού τένοντα, αλλά δεν μπόρεσαν να προσδιορίσουν με ακρίβεια την αποτελεσματικότητά τους λόγω ελλιπών επιστημονικών δεδομένων. Το 2015 οι Rachad Zavni et al. κατέληξαν στη σαφή υπεροχή των 2 PRP εγχύσεων έναντι της μίας [129]. Σαράντα ασθενείς με εμμένουσα τενοντοπάθεια του επιγονατιδικού τένοντα, που ακολούθησαν ανεπιτυχώς άλλη συντηρητική θεραπεία το προηγούμενο τρίμηνο, χωρίστηκαν σε 2 ομάδες. Την ομάδα της μίας έγχυσης και την ομάδα των δύο (με μεσοδιάστημα 2 εβδομάδων). Οι εγχύσεις έγιναν υπερηχογραφικά καθοδηγούμενες και η αξιολόγηση των ασθενών έγινε με τη βοήθεια των VISA-P, VAS και Tegner scores, στα οποία η ομάδα των 2 εγχύσεων εμφάνισε καλύτερη βαθμολογία.

Συμπερασματικά, τα PRPs θα μπορούσαν να αποτελέσουν ένα επιπλέον "όπλο στην φαρέτρα" του θεράποντος ιατρού στην αντιμετώπιση της τενοντοπάθειας του επιγονατιδικού τένοντα. Φαίνεται ότι οι περισσότερες της μίας εγχύσεις είναι πιο αποτελεσματικές, ίσως λόγω και του εκφυλιστικού χαρακτήρα της πάθησης. Ωστόσο, λίγες τυχαιοποιημένες ελεγχόμενες μελέτες έχουν δημοσιευτεί και τα συμπεράσματα επί του παρόντος είναι διφορούμενα.

Επικονδυλίτιδα αγκώνα: Η επικονδυλίτιδα του αγκώνα διαχωρίζεται στην έξω (tennis elbow) και στην έσω (golfer's elbow), με την έξω να είναι αρκετά πιο συχνή. Κάθε χρόνο το 1-3% του παγκόσμιου πληθυσμού προσβάλλεται από την επικονδυλίτιδα, με το ποσοστό να αυξάνεται στις ηλικίες 40 έως 60 έτη και πολύ περισσότερο στους επαγγελματίες αθλητές [130]. Επί της ουσίας πρόκειται για σύνδρομα υπέρχρησης της κοινής έκφυσης των εκτεινόντων μυών (κυρίως του βραχέως κερκιδικού εκτείνοντα τον καρπό) για την έξω και των καμπτήρων-πρηνιστών για την έσω επικονδυλίτιδα. Η θεραπεία διακρίνεται στη συντηρητική (NSAIDs, εγχύσεις κορτικοστεροειδών, φυσικοθεραπεία, shock wave therapy) και στη χειρουργική (σε αποτυχία της συντηρητικής θεραπείας επί 12μήνου στον κοινό πληθυσμό). Τα τελευταία χρόνια τα PRPs έχουν κερδίσει αρκετό έδαφος και θεωρούνται αξιόπιστα στην αντιμετώπιση της χρονίζουσας έξω επικονδυλίτιδας, ενώ για την έσω υπάρχουν λίγα δεδομένα έως σήμερα.

Το 2014 οι Mishra et al. δημοσίευσαν τα αποτελέσματα της πολυκεντρικής, τυφλής, τυχαιοποιημένης, ελεγχόμενης μελέτης τους σε 230 ασθενείς, με απώτερο σκοπό την αξιολόγηση της κλινικής αξίας της PRP θεραπείας σε ασθενείς με χρόνια έξω επικονδυλίτιδα [131]. Όλοι οι ασθενείς είχαν τουλάχιστον 3 μήνες την κλασσική συμπτωματολογία και είχαν υποβληθεί ανεπιτυχώς σε συμβατικές θεραπείες. Οι ασθενείς δέχθηκαν μία έγχυση με L-PRP ή χωρίς PRP (ομάδα ελέγχου) υπό υπερηχογραφική καθοδήγηση. Στις 12 εβδομάδες οι PRP ασθενείς σημείωσαν βελτίωση 55.1% στις βαθμολογίες πόνου σε σύγκριση με το 47.4% της ομάδας ελέγχου, ενώ στις 24 εβδομάδες οι PRP ασθενείς ανέφεραν βελτίωση 71.5% έναντι 56.1% της ομάδας ελέγχου. Το ποσοστό των ασθενών που ανέφεραν σημαντική ευαισθησία στον αγκώνα στις 12 εβδομάδες ήταν

37.4% στην ομάδα PRP σε σύγκριση με το 48.4% της ομάδας ελέγχου, ενώ στις 24 εβδομάδες τα αντίστοιχα ποσοστά ήταν 29.1% έναντι 54%. Τα ποσοστά επιτυχίας στους ασθενείς στις 24 εβδομάδες παρακολούθησης ήταν 83.9% στην PRP ομάδα σε σύγκριση με το 68.3% της ομάδας ελέγχου. Τα ευρήματα αυτά, συνυπολογίζοντας το γεγονός ότι ο τρυπανισμός του τένοντα δρα από μόνος του θεραπευτικά για τους λόγους που αναφέρθηκαν, οδήγησαν τους συγγραφείς στο συμπέρασμα ότι τα PRPs βελτιώνουν σημαντικά την κλινική έκβαση σε ασθενείς με χρόνια έξω επικονδυλίτιδα.

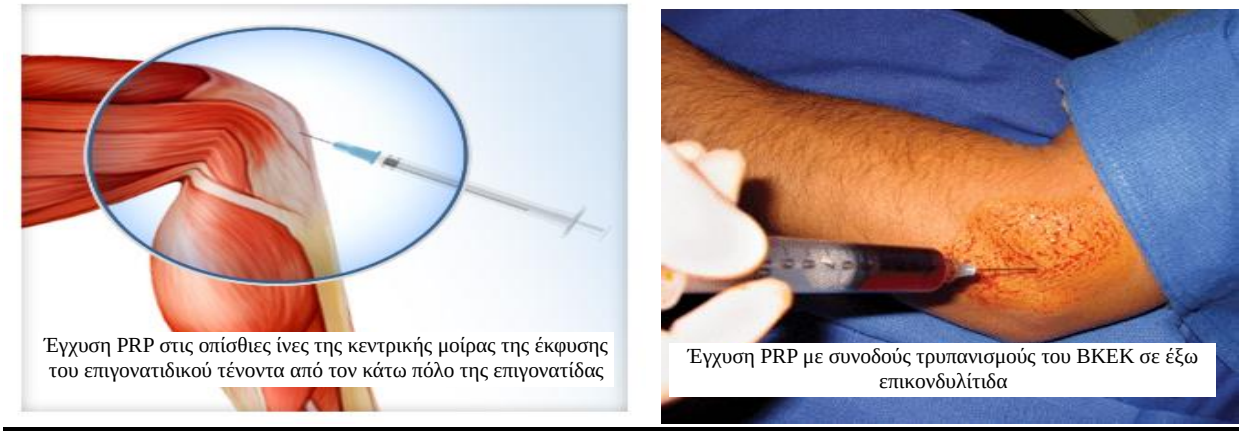

Εικ 12: Έγχυση PRPs σε i) τενοντοπάθεια επιγονατιδικοού τένοντα και ii) έξω επικονδυλίτιδα (τροποποίηση από πηγή: http://feelboundless.com/platelet-rich plasma-prp-therapy-in-san-diego/).

Οι Ankit Varshnev ner et al. το 2017 δημοσίευσαν τα αποτελέσματα της σύγκρισης των PRPs με την έγχυση των κορτικοστερεοειδών (δημοφιλής θεραπεία στην έξω επικονδυλίτιδα) σε 83 ασθενείς, οι οποίοι χωρίστηκαν τυχαιοποιημένα στις 2 αντίστοιχες ομάδες [132]. Οι ασθενείς επαναξιολογήθηκαν στους 1,2 και 6 μήνες μετά την μία έγχυση με τη βοήθεια των VAS και MAYO scores. Τον 1ο μήνα οι δύο ομάδες εμφάνισαν βελτίωση χωρίς σημαντική στατιστικά διαφορά, αλλά στους 6 μήνες η PRP ομάδα υπερτερούσε εμφανώς έναντι της ομάδας των κορτικοστερεοειδών (βελτίωση 91% στο VAS score έναντι 42.2% και βελτίωση 54.4% στο MAYO elbow score έναντι 1.25% αντιστοίχως). Η τυχαιοποιημένη αυτή μελέτη συνηγορεί υπέρ της εμφανούς μακροπρόθεσμης υπεροχής των PRPs έναντι των κορτικοστερεοειδών στην αντιμετώπιση της έξω επικονδυλίτιδας. Την ίδια χρονιά οι Michael P. Gaspar et al. δημοσίευσαν τα αποτελέσματα μιας αρκετά ενδιαφέρουσας μελέτης Κοορτής (level of evidence 3) [133]. Σκοπός τους ήταν να καθορίσουν εάν η διαδερμική έγχυση των PRPs με συνοδούς τρυπανισμούς στον Βραχύ Κερκιδικό Εκτείνοντα τον Καρπό (διαδερμική τενοτομή) υπερτερεί της απλής διαδερμικής έγχυσης. Οι ασθενείς επανεκτιμήθηκαν με τη βοήθεια αρκετών κλιμάκων αξιολόγησης πόνου και λειτουργικότητας, συναξιολογώντας τη δύναμη λαβής αλλά και δευτερευόντως από τη συχνότητα των επιπλοκών και την ανάγκη για μεταγενέστερη ανοικτή χειρουργική θεραπεία. Σε follow-up 40 μηνών οι ασθενείς και των 2 ομάδων εμφάνισαν την ίδια βελτίωση. Η διαφορά ανάμεσα στις 2 ομάδες ήταν το ποσοστό της επιπρόσθετης ανοικτής χειρουργικής θεραπείας μετά την PRP θεραπεία (10% στην ομάδα της διαδερμικής τενοτομής έναντι 22% της ομάδας της απλής έγχυσης). Οι συγγραφείς κατέληξαν στο συμπέρασμα ότι η έγχυση PRPs στην έξω επικονδυλίτιδα που συνδυάζεται με επιπλέον τρυπανισμούς διαδερμικά στον ΒΚΕΚ μειώνει την πιθανότητα αποτυχίας

της θεραπείας και την ανάγκη για χειρουργική αποκατάσταση.

Συμπερασματικά, τα PRPs είναι αποτελεσματικά στη αντιμετώπιση της εμμένουσας έξω επικονδυλίτιδας. Από την αναζήτηση της βιβλιογραφίας προκύπτουν επαρκή επιστημονικά δεδομένα υπέρ αυτού. Η μακροπρόθεσμη υπεροχή των PRPs έναντι της έγχυσης κορτικοστερεοειδών είναι αδιαμφισβήτητη, ενώ η ταυτόχρονη διαδερμική τενοτομή (τρυπανισμοί) μειώνουν την πιθανότητα αποτυχίας της θεραπείας.

Μυοτενόντιο στροφικό πέταλο ώμου: Η ρήξη του στροφικού πετάλου του ώμου είναι η πιο κοινή αιτία αναπηρίας του ώμου με συχνότητα 20% έως 40% στην τρίτη ηλικία [134]. Η επιλογή της βέλτιστης θεραπείας, συντηρητική ή χειρουργική, εξαρτάται από το βαθμό της ρήξης, τις λειτουργικές απαιτήσεις και την ηλικία του ασθενούς. Η επιτυχία των δύο αυτών θεραπευτικών προσεγγίσεων ποικίλλει με τη συντηρητική θεραπεία να έχει καλά αποτελέσματα σε ποσοστό 50% έως 90% [135] και τη χειρουργική θεραπεία να ακολουθείται συχνά από την επιπλοκή της επαναρήξης . Η συνεχώς αυξανόμενη συχνότητα της κάκωσης του στροφικού πετάλου οδήγησε στην προσπάθεια εύρεσης θεραπευτικών προσεγγίσεων που να αποτρέπουν την επαναρήξη και να βελτιώνουν τα λειτουργικά αποτελέσματα. Στο πλαίσιο αυτό, η PRP θεραπεία προτάθηκε ως ενισχυτής της επούλωσης του στροφικού πετάλου του ώμου.

Μία ανασκόπηση του 2014 για τα PRPs, συμπεριέλαβε 6 μελέτες που αφορούσαν τις μικρές, μέτριες και πλήρεις ρήξεις του στροφικού πετάλου του ώμου [136]. Σκοπός ήταν η αξιολόγηση των PRPs στην επούλωση του στροφικού πετάλου μετά από χειρουργική αποκατάσταση. Έναν χρόνο μετά το χειρουργείο τα λειτουργικά scores (Constant-Marley και L'insalata scores) δεν κατέδειξαν σημαντικές διαφορές, παρά μόνο μία στατιστικά ασήμαντη μείωση του πόνου (VAS score). Αξιοσημείωτη διαφορά βρέθηκε μόνο στην πιθανότητα επαναρήξης (η PRP ομάδα είχε 45% λιγότερες πιθανότητες). Η ανάλυση αυτή όμως χαρακτηρίστηκε ως ελλιπής λόγω της μεγάλης ετερογένειας σε πολλές παραμέτρους. Μία παρόμοια μετανάλυση δημοσιεύτηκε το 2015 από τους Vanken et al. [137]. Το καινούργιο στοιχείο που προστέθηκε ήταν ότι οι ρήξεις <3cm είχαν σημαντικά μικρότερες πιθανότητες επαναρήξης (40%) στην PRP ομάδα σε σχέση με την ομάδα ελέγχου. Η διαφορά αυτή δεν εμφανιζόταν στις ρήξεις >3cm . Ιδιαίτερο ενδιαφέρον παρουσιάζει η δημοσίευση της προοπτικής τυχαιοποιημένης ελεγχόμενης τυφλής μελέτης από τον Pietro Randelli [138], ο οποίος ασχολήθηκε διεξοδικά με την επίδραση των PRPs στην επούλωση της ρήξης του στροφικού πετάλου του ώμου με αρκετές σχετικές δημοσιεύσεις. Πενήντα τρεις ασθενείς με ολικού πάχους ρήξη υποβλήθηκαν σε αρθροσκοπική συρραφή και χωρίστηκαν σε 2 ομάδες (PRP ομάδα και ομάδα ελέγχου). Στην πρώτη ομάδα εγχύθηκαν PRPs διεγχειρητικά στο σημείο της ρήξης και στη δεύτερη όχι. Η επιλογή των ασθενών έγινε προσεκτικά και τα γκρουπ ήταν ομοιογενή. Τα μέτρα αξιολόγησης των ασθενών ήταν ο μετεγχειρητικός πόνος και η δύναμη της έξω στροφής. Ο πόνος στους PRP ασθενείς ήταν σημαντικά μειωμένος στις 3,7,14 και 30 ημέρες μετά το χειρουργείο, ενώ η δύναμη της έξω στροφής αρκετά μεγαλύτερη στους 3 μήνες. Δεν υπήρχε σημαντική διαφορά στις 2 ομάδες μετά τους 6 μήνες. Στην υποομάδα όμως της ρήξης 1ου και 2ου βαθμού υπήρχε στατιστικά σημαντική διαφορά στη δύναμη έξω στροφής στους 3,6,12 και 24 μήνες μετεγχειρητικά. Ο συγγραφέας συμπέρανε ότι τα PRPs ελαττώνουν τον πόνο άμεσα μετεγχειρητικά και επηρεάζουν θετικά την επούλωση σε μικρότερης έκτασης ρήξης. Το 2016 οι Ahmed et al. χώρισαν 40 ασθενείς με τμηματική ρήξη του στροφικού πετάλου σε 2 ομάδες [139]. Στην 1η ομάδα

έγινε υπακρωμιακή έγχυση PRPs και στην 2η κορτιζόνης. Οι ασθενείς δεν προχώρησαν σε χειρουργική αποκατάσταση. Η επαναξιολόγηση έγινε στους 1,3 και 6 μήνες μετά την έγχυση με τη βοήθεια λειτουργικών scores, της αξιολόγησης του πόνου και της μαγνητικής τομογραφίας. Στους 3 μήνες η PRP ομάδα εμφάνισε καλύτερα αποτελέσματα αλλά στους 6 μήνες δεν υπήρχε αξιοσημείωτη διαφορά, ενώ η MRI δεν έδειξε σημαντικές διαφορές. Οι συγγραφείς κατέληξαν στο συμπέρασμα ότι τα PRPs ελαττώνουν τον πόνο βραχυπρόθεσμα όντας αποτελεσματικότερα έναντι της κορτιζόνης, αλλά μακροπρόθεσμα δεν υπερέχουν στη συντηρητική αντιμετώπιση. Αποτελούν όμως μία ωφέλιμη και ακίνδυνη επιλογή θεραπευτικής προσέγγισης, ιδιαιτερα στους ασθενείς στους οποίου αντενδείκνυται η χορήγηση κορτικοστερεοειδών.

Συμπερασματικά, η χρήση των PRPs στη ρήξη του στροφικού πετάλου του ώμου δρα επικουρικά. Βελτιώνουν τα αποτελέσματα της χειρουργικής αποκατάστασης, μειώνοντας τον πόνο άμεσα μετεγχειρητικά και πιθανότατα επηρεάζουν την επούλωση σε μικρότερης έκτασης ρήξεις, μειώνοντας τις πιθανότητες μιας επανερήξης (ίσως πιθανότερα μέσω της αντιφλεγμονώδους δράσης και λιγότερο μέσω της αγγειογένεσης). Δεν φαίνεται να επηρεάζουν μακροπρόθεσμα εκτεταμένες ρήξεις, ενώ υπερέχουν βραχυπρόθεσμα έναντι των κορτικοστερεοειδών.

Εικ 13: Υπακρωμιακή έγχυση PRPs (τροποποίηση από πηγή: http://cambridgeshoulder.co.uk/rotator-cuff-3-supraspinatus-tendonitis-treatment)

Η πρόσφατη βιβλιογραφική αναζήτηση λοιπόν, αποκαλύπτει ότι τα PRPs μπορούν να βρουν εφαρμογή στην θεραπεία των κακώσεων των τενόντων. Το 2016 πολλοί επαγγελματίες αθλητές υποβλήθηκαν επισήμως σε PRP θεραπεία στην Αμερική με επιτυχία. Ενδεικτικά αναφέρουμε τους καλαθοσφαιριστή Reggie Jackson ο οποίος έλαβε PRP θεραπεία για τενοντοπάθεια του επιγονατιδικού τένοντα και τον αθλητή του μπέιζμπολ Travis d'Arnaud για τενοντοπάθεια του στροφικού πετάλου του ώμου. Η περαιτέρω επιστημονική αναζήτηση κρίνεται απαραίτητη για την αποσαφήνιση αρκετών αναπάντητων ερωτημάτων.

5. Εφαρμογή των PRPs στους συνδέσμους

5.1 Γενικά για τους συνδέσμους. Βασικές επιστήμες

Ο σύνδεσμος είναι μια μικρή λωρίδα συνδετικού ιστού που αποτελείται από ανθεκτικές ίνες κολλαγόνου. Συνδέει τα οστά σε μια άρθρωση. Ο λειτουργικός ρόλος των συνδέσμων είναι η μηχανική ενίσχυση και σταθεροποίηση των αρθρώσεων και η αποτροπή της ακραίας κίνησης της άρθρωσης. Αποτελούνται από πυκνό κολλαγόνο τύπου Ι , πρωτεογλυκάνες, ελαστίνη και νερό. Η σύνθεσή τους είναι παρόμοια με των τενόντων αλλά χαρακτηρίζονται από σημαντικές διαφορές :

(1) Οι σύνδεσμοι είναι κοντύτεροι και πλατύτεροι από τους τένοντες.

(2) Οι σύνδεσμοι έχουν μικρότερο ποσοστό κολλαγόνου και μεγαλύτερο σε πρωτεογλυκάνες και νερό.

(3) Οι ίνες του κολλαγόνου των συνδέσμων είναι λιγότερο οργανωμένες.

Οι σύνδεσμοι έχουν μία υψηλά ιεραρχικά δομημένη διάταξη, παρόμοια με αυτή των τενόντων. Αποτελούνται από πυκνά στοιβαγμένες ίνες κολλαγόνου τύπου Ι, πρωτεογλυκάνες, ελαστίνη και νερό. Το κολλαγόνο αποτελεί το 70% του ξηρού βάρους του συνδέσμου. Ο κύριος τύπος κυττάρου, όπως και στους τένοντες, είναι η ινοβλάστη, με τη διαφορά ότι βρίσκεται κυκλικότερα. Οι σύνδεσμοι έχουν σχετικά χαμηλή αγγείωση και κυτταροβρίθεια.

Οι εμβιομηχανικές ιδιότητες των συνδέσμων εκφράζονται από τις μηχανικές ιδιότητες του συμπλέγματος οστό-σύνδεσμος-οστό και από τις ιδιότητες του υλικού της μέσης ουσίας των συνδέσμων. Οι σύνδεσμοι παρουσιάζουν παρόμοια ελαστικό-ιξώδη συμπεριφορά με τους τένοντες και οι εμβιομηχανικές ιδιότητες επηρεάζονται από τους ίδιους παράγοντες, όπως περιγράφηκε στο κεφάλαιο των τενόντων [93].

5.2 Εφαρμογή των PRPs στους συνδέσμους

Οι συνδεσμικές κακώσεις αποτελούν από τις πιο συχνές ορθοπαιδικές παθήσεις, τόσο στον κοινό πληθυσμό όσο και σε επαγγελματίες αθλητές, επηρεάζοντας δυσμενώς τη πορεία αρκετών εξ αυτών. Όπως και τα οστά, οι σύνδεσμοι φαίνεται να αποδομούνται αναλόγως των μηχανικών φορτίσεων. Μετά τον τραυματισμό ενός συνδέσμου είναι πιο εύκολο να ξανατραυματιστεί ο ίδιος σύνδεσμος καθώς χάνει ένα μεγάλο ποσοστό της ανθεκτικότητάς του και της ικανότητας να προστατεύει μια άρθρωση. Οι συνδεσμικές κακώσεις (διαστρέμματα) ταξινομούνται σε 3 βαθμούς ανάλογα με τη σοβαρότητα και την έκταση του τραυματισμού και αναλόγως καθορίζεται και ο χρόνος αποκατάστασης: i) **1ου βαθμού:** διάταση ή ρήξη ελάχιστων ινών, ii) **2ου βαθμού:** μερική ρήξη του συνδέσμου και iii) **3ου βαθμού:** πλήρης ρήξη του συνδέσμου. Οι περισσότερες συνδεσμικές κακώσεις μπορούν να αντιμετωπισθούν συντηρητικά, όπως η μεμονωμένη ρήξη του

Έσω Πλάγιου συνδέσμου του γόνατος (ΕΠΣ) [140], ενώ άλλες όπως η ρήξη του Πρόσθιου Χιαστού συνδέσμου του γόνατος (ΠΧΣ), συχνά αντιμετωπίζονται χειρουργικά λόγω της χαμηλής ικανότητας επούλωσής τους [141]. Τα τελευταία χρόνια, τα αυτόλογα προϊόντα αίματος , συμπεριλαμβανομένου των PRPs και των αυξητικών παραγόντων, χρησιμοποιήθηκαν για την ταχύτερη επούλωση των κακώσεων αυτών και την ελαχιστοποίηση του χρόνου επιστροφής στις αθλητικές δραστηριότητες [142]. Η λογική της χρήσης των αυτόλογων προϊόντων του αίματος στις συνδεσμικές κακώσεις έχει να κάνει με την αύξηση της αιματικής ροής μέσω της αγγειογένεσης και τη συγκέντρωση μεσολαβητών της φλεγμονής.

Αρχικά η επίδραση των PRPs στους συνδέσμους μελετήθηκε σε επίπεδο εργαστηρίου. Όπως έχει ήδη αναφερθεί, ο VEGF αποτελεί ισχυρό παράγοντα της αγγειογένεσης. Σε μία μελέτη για την αξιολόγηση της επίδρασης του VEGF παράγοντα στην επούλωση του ΕΠΣ σε ποντίκια, διαπιστώθηκε ότι αυξάνει σημαντικά εμβιομηχανικά τη δύναμη του συνδέσμου. Επιπλέον, η περίσσεια του VEGF δεν φάνηκε να βελτιώνει περαιτέρω τη συνδεσμική επούλωση. Η καταστολή του όμως την καθυστερεί σημαντικά [143]. Ως γνωστόν, τα PRPs ξεκινούν τη συνάθροιση των κυττάρων της φλεγμονής μέσω των μιτογόνων, χημειοτακτικών και αγγειογενετικών αυξητικών παραγόντων που εκκρίνονται από τα ενεργοποιημένα αιμοπετάλια. Ενεργούν στα πρώτα στάδια της επούλωσης, στρατολογώντας προφλεγμονώδη κύτταρα, όπως τα μακροφάγα. Κατά τη διάρκεια των επουλωτικών σταδίων της αναγέννησης και της ανακατασκευής, τα μακροφάγα συγκεντρώνονται στο σημείο της κάκωσης και εκφράζονται είτε με προφλεγμονώδη είτε με αντιφλεγμονώδη φαινότυπο. Τα M1 μακροφάγα εμπλέκονται στη φαγοκυττάρωση των κυτταρικών θραυσμάτων, επιστρατεύοντας επιπλέον επανορθωτικά κύτταρα (π.χ. ινοβλάστες) και προωθούν την απελευθέρωση των προφλεγμονωδών κυτοκινών. Τα M2 μακροφάγα από την άλλη, προάγουν την αγγειογένεση, την ανακατασκευή της θεμέλιας ουσίας και το σχηματισμό ουλώδους ιστού, εκκρίνοντας αντιφλεγμονώδεις κυτοκίνες [144]. Και οι δύο φαινότυποι είναι σημαντικοί στην επούλωση των συνδέσμων και σε συνδυασμό με τους αυξητικούς παράγοντες των αιμοπεταλίων ελέγχουν την αγγειογένεση, τη διαφοροποίηση των ινοβλαστών και την παραγωγή του κολλαγόνου. Στον ΕΠΣ η αναχαίτιση των μακροφάγων με τη βοήθεια ενός διφωσφονικού (clondronate), περιορίζει την ανάπτυξη κοκκιωματώδους ιστού, αλλά ταυτόχρονα επηρεάζει δυσμενώς τον πρώιμο σχηματισμό θεμέλιας ουσίας και την ισχύ του συνδέσμου [145]. Από την άλλη, η αναχαίτιση των μακροφάγων στην ανακατασκευή του ΠΧΣ, βελτιώνει την επούλωσή του [146]. Ο λόγος της αναντιστοιχίας των συμπερασμάτων αυτών είναι πολυπαραγοντικός, ενώ πιθανότατα να οφείλεται και στην έμφυτη διαφορετική επουλωτική ικανότητα του κάθε συνδέσμου.

Τα τελευταία χρόνια υπάρχει μεγάλο ενδιαφέρον για την ωρίμανση και βιολογική ενσωμάτωση του μοσχεύματος στη συνδεσμοπλαστική του ΠΧΣ. Στο πλαίσιο αυτό, τα PRPs χρησιμοποιήθηκαν για την ενίσχυση της επούλωσης του μοσχεύματος μετά από συνδεσμοπλαστική ΠΧΣ σε χοίρους με αποτέλεσμα τη βελτίωση των εμβιομηχανικών ιδιοτήτων του γόνατος 4 μήνες μετεγχειρητικά (δυνατότητα για φόρτιση και γραμμική σταθερότητα του γόνατος) [147]. Τα ίδια αποτελέσματα παρατηρήθηκαν και σε σκύλους [148]. Παράλληλα τόσο το ινωδογόνο όσο και η ινονεκτίνη αλλά και το προκολλαγόνο 1 (δείκτης παραγωγής κολλαγόνου) και ο vWF (δείκτης επαναγγείωσης) αποκαταστάθηκαν. Τα ευρήματα αυτά συνηγορούν στη συμμετοχή των PRPs στη χημειοταξία των ινοβλαστών και τη προσκόλλησή τους στις δομές της εξωκυττάριας θεμέλιας

ουσίας [149]. Το ικρίωμα PRPs-κολλαγόνο φαίνεται να προωθεί την ανάπτυξη των ινοβλαστών και την επιστράτευση των ενδοθηλιακών κυττάρων, μιμώντας τη φυσιολογική λειτουργία του ινώδους χόνδρου [150]. Επιπλέον, για την εκτίμηση των κλινικών αποτελεσμάτων των PRPs στην ανακατασκευή του ΠΧΣ, μελετήθηκε η μετεγχειρητική πορεία ανακατασκευασμένων ΠΧΣ σε αιγοπρόβατα με δείκτες αξιολόγησης τη σταθερότητα του γονατος και τις εμβιομηχανικές ιδιότητες του μοσχεύματος [151]. Στο ένα γκρουπ χορηγήθηκε συνδυασμός κολλαγόνου-αιμοπεταλίων στο μόσχευμα (CPC) και στο άλλο μόνο ικρίωμα κολλαγόνου (COLL). Βρέθηκε σημαντική μείωση στην προσθιοπίσθια αστάθεια στο CPC γκρουπ, αλλά καμία διαφορά στο φορτίο αποτυχίας. Αυξάνοντας όμως τη συγκέντρωση των αιμοπεταλίων και στις 2 ομάδες, παρατηρήθηκε σημαντική βελτίωση στη σταθερότητα του γόνατος στις 30º και 60º κάμψης αλλά και στην ισχύ του μοσχεύματος. Ειδικά για την ανακατασκευή του ΠΧΣ έχει αποδειχτεί in vitro ότι ο TGFβ-1 παράγοντας επάγει τη μετανάστευση κυττάρων στο μόσχευμα [152], ενώ οι PDGF-AB και FGF-2 παράγοντες προωθούν το στάδιο της αναγέννησης σε ένα τρισδιάστατο ικρίωμα κολλαγόνου [153]. Εν συνεχεία, από την αναζήτηση της πρόσφατης βιβλιογραφίας, παρατίθενται κλινικές μελέτες σε επίπεδο ανθρώπων ασθενών για την εφαρμογή των PRPs στην αντιμετώπιση των συνδεσμικών κακώσεων.

Πρόσθιος χιαστός σύνδεσμος (ΠΧΣ): Την τελευταία εικοσαετία η συχνότητα της ρήξης του ΠΧΣ κυμαίνεται στα 68.6 περιστατικά σε 100.000 άτομα/χρόνο [154]. Στην Αμερική λαμβάνουν χώρα περίπου 200.000 ρήξεις το χρόνο, ενώ το 2004 πραγματοποιήθηκαν κοντά στις 75.000 συνδεσμοπλαστικές ΠΧΣ [155]. Τα αποτελέσματα της χειρουργικής αποκατάστασης κρίνονται ως επιτυχημένα σε ποσοστό 75% έως 97% των περιπτώσεων [156,157]. Παρά λοιπόν τη ραγδαία εξέλιξη στη τεχνική της συνδεσμοπλαστικής του ΠΧΣ και δεδομένου του συνεχώς αυξανόμενου αριθμού των επεμβάσεων, οι περιπτώσεις αποτυχίας της χειρουργικής θεραπείας προβληματίζουν ακόμα την ιατρική κοινότητα. Στο πλαίσιο βελτίωσης της βιολογικής ενσωμάτωσης του μοσχεύματος, τα PRPs άρχισαν να χρησιμοποιούνται προσφάτως. Αναζητώντας από τη βιβλιογραφία στοιχεία για την επίδραση των PRPs στην επούλωση των συνδέσμων, εύκολα διαπιστώνει κανείς ότι οι περισσότερες δημοσιευμένες μελέτες αφορούν τον ΠΧΣ.

Το 2014 οι Moraes et al. μελέτησαν 4 τυχαιοποιημένες ελεγχόμενες δοκιμασίες που αφορούσαν τη χρήση των PRPs στην ανακατασκευή του ΠΧΣ [158]. Αν και δεν αναφέρονται στατιστικά στοιχεία, οι συγγραφείς δεν παρατήρησαν σημαντική βελτίωση με τη χρήση των PRPs σε σύγκριση με την ομάδα ελέγχου. Το 2015 οι Figueroa et al. δημοσίευσαν μία μετανάλυση 11 μελετών με 516 ασθενείς, αξιολογώντας την επίδραση των PRPs στην ωρίμανση του μοσχεύματος, την ενσωμάτωσή του στο οστό και τις κλινικές επιπτώσεις τους στους ασθενείς [159]. Διαπίστωσαν ότι 6 μελέτες ανέφεραν στατιστικά σημαντική διαφορά στη γρηγορότερη ωρίμανση του μοσχεύματος στην PRP ομάδα, ενώ σε μία δεν διαπιστώθηκαν διαφορές. Όσον αφορά την επούλωση/διεύρυνση των τούνελ, μία μελέτη ανέφερε γρηγορότερη επούλωση τους και 5 καμία διαφορά, ενώ σχετικά με τις κλινικές επιπτώσεις στους ασθενείς μία μελέτη συμπέρανε την υπεροχή των PRPs και 5 μελέτες δεν διαπίστωσαν ουσιαστικές διαφορές. Οι συγγραφείς κατέληξαν στο συμπέρασμα ότι υπάρχουν υποσχόμενες ενδείξεις για τη συνεργική δράση των PRPs στην επιτάχυνση της ωρίμανσης του μοσχεύματος μετά από συνδεσμοπλαστική του ΠΧΣ, με τις κλινικές

επιπτώσεις ωστόσο να παραμένουν ασαφείς. Όσον αφορά στην επούλωση των τούνελ φαίνεται ότι δεν ασκούν κάποια θετική επίδραση. Το 2017 δημοσιεύτηκε μία πολύ ενδιαφέρουσα τυχαιοποιημένη ελεγχόμενη μελέτη από τους Dwikova Novembri Utomo et al. με απώτερο σκοπό την εκτίμηση της επίδρασης των PRPs στην ιδιοδεκτικότητα του γόνατος μετά από συνδεσμοπλαστική του ΠΧΣ [160]. Η απώλεια των μηχανοϋποδοχέων, συνεπεία της ρήξης, επιδρά αρνητικά στην ιδιοδεκτικότητα του γόνατος. Στους μισούς ασθενείς εγχύθηκαν PRPs σε μορφή gel, εστιάζοντας περισσότερο στην έκφυση και κατάφυση του μοσχεύματος. Οι ασθενείς επαναξιολογήθηκαν με τη βοήθεια των JPS (αίσθηση θέσης της άρθρωσης) και TTDDM (όριο ανίχνευσης παθητικής κίνησης) τεστ στους 8 με 20 μήνες μετεγχειρητικά. Τα αποτελέσματα έδειξαν σημαντική βελτίωση της αίσθησης της άρθρωσης (JPS) στις 30° και 45° κάμψης του γόνατος, ενώ στις 60° και στο TTDDM τεστ δεν υπήρξαν διαφορές. Οι συγγραφείς συμπέραναν ότι τα PRPs βελτιώνουν την ιδιοδεκτικότητα του γόνατος, αυξάνοντας την αίσθηση της άρθρωσης στις 30° και 45° κάμψης.

Συμπερασματικά, υπάρχουν ενδείξεις ότι η χρήση των PRPs δρα υποβοηθητικά στη συνδεσμοπλαστική του ΠΧΣ, επιταχύνοντας την ωρίμανση και βιολογική ενσωμάτωση του μοσχεύματος, ενώ πιθανότατα ασκεί θετική επίδραση στην αίσθηση της ιδιοδεκτικότητας. Ωστόσο, οι κλινικές επιπτώσεις αυτών παραμένουν ασαφείς. Δεν αναφέρονται σχετικές μελέτες για τον οπίσθιο χιαστό σύνδεσμο, πιθανότατα λόγω της σπανιότητάς του.

<u>Πελματιαία απονευρωσίτιδα (ΠΑ)</u>: Η πελματιαία απονεύρωση είναι μια παχιά, ινώδης συνδετική ταινία, η οποία συνδέει την κάτω επιφάνεια της πτέρνας με τα μετατάρσια και βοηθά στην διατήρηση του τόξου του ποδιού (ποδική καμάρα). Η πελματιαία απονευρωσίτιδα χαρακτηρίζεται από πόνο οφειλόμενο σε φλεγμονή της κατάφυσης της πελματιαίας περιτονίας στην έσω απόφυση του κυρτώματος της *πτέρνας. Ο πόνος μπορεί να είναι έντονος, διαταράσσοντας τις καθημερινές δραστηριότητες του ασθενή. Επί της* ουσίας πρόκειται για μία εκφυλιστική διαδικασία με ή χωρίς φλεγμονώδεις αλλοιώσεις. Η πελματιαία απονευρωσίτιδα είναι αρκετά συχνή και απαντάται πιθανώς στο 10% του γενικού πληθυσμού. Στις ΗΠΑ υπολογίζεται ότι ευθύνεται για 1 εκ. επισκέψεις ετησίως στους σχετικούς Επαγγελματίες Υγείας.

Το 2013 οι Kumar V. et al. αξιολόγησαν την αποτελεσματικότητα των PRPs σε χρόνιες ανθεκτικές πελματιαίες απονευρωσίτιδες [161]. Οι 44 ασθενείς της μελέτης, οι οποίοι είχαν υποβληθεί ανεπιτυχώς σε συντηρητική θεραπεία ενός έτους, υποβλήθηκαν σε μία έγχυση με PRPs και κατόπιν αξιολογήθηκαν με τη βοήθεια των VAS, Roles Maudsley και AOFAS scores (αξιολόγηση πόνου και λειτουργικότητας) στους 3 και 6 μήνες. Και οι 3 κλίμακες αξιολόγησης εμφάνισαν θετικά αποτελέσματα, με το 70% των ασθενών να δηλώνει αρκετά ικανοποιημένο. Πιθανότατα το ποσοστό αυτό να ήταν μεγαλύτερο με μία επιπρόσθετη έγχυση. Παρόμοια αποτελέσματα δημοσίευσαν και οι Guptu S.K. et al. το 2016 σε 40 ασθενείς με εμμένουσα πελματιαία απονευρωσίτιδα [162], οι οποίοι μετά από μία έγχυση εμφάνισαν στατιστικά σημαντική βελτίωση στην αίσθηση του πόνου και στις λειτουργικές κλίμακες αξιολόγησης. Το 2017 οι Paresh Vilasruo et al. χώρισαν 60 ασθενείς σε 2 ομάδες, οι μισοί εκ των οποίων υποβλήθηκαν σε μία έγχυση με PRPs και οι άλλοι με κορτικοστερεοειδή [163]. Το 97% των PRP ασθενών ένα χρόνο μετά εμφανίστηκε σημαντικά βελτιωμένο, ενώ το αντίστοιχο ποσοστό των στερεοειδών ήταν 73%. Την

ίδια χρονιά οι Yang WY et al. [164] δημοσίευσαν μία μετανάλυση 9 τυχαιοποιημένων ελεγχόμενων μελετών με σκοπό τη σύγκριση της αποτελεσματικότητας των PRPs σε σχέση με τα κορτικοστερεοειδή στην αντιμετώπιση της ΠΑ, σε σύνολο 420 ασθενών. Οι δύο ομάδες δεν εμφάνισαν σημαντική διαφορά στις 4 και 12 εβδομάδες μετά από μία έγχυση. Ωστόσο, φάνηκε ότι τα PRPs είναι πιο αποτελεσματικά μακροπρόθεσμα (στις 24 εβδομάδες).

Εικ 14: Υπερηχογραφικά καθοδηγούμενη έγχυση PRPs σε πελματιαία απονευρωσίτιδα [164].

Συμπερασματικά, από τις μέχρι τώρα διαθέσιμες κλινικές μελέτες αποδείχτηκε η ασφάλεια και η αποτελεσματικότητα των PRPs στην αντιμετώπιση της χρόνιας ανθεκτικής ΠΑ. Συγκριτικά με τη δημοφιλή κορτιζονοθεραπεία υπάρχουν απλώς ενδείξεις ότι υπερτερούν μακροπρόθεσμα. Ωστόσο, πρέπει να διερευνηθεί περαιτέρω η σχέση κόστους-αποτελεσματικότητας.

Πλάγιοι σύνδεσμοι γόνατος : Οι πλάγιοι σύνδεσμοι του γόνατος αποτελούν βασικούς σταθεροποιητές της άρθρωσης. Τα διαστρέμματα των πλάγιων συνδέσμων του γόνατος είναι πολύ συνηθισμένα σε αθλητικές δραστηριότητες και ακόμη περισσότερο σε αθλήματα επαφής, όπως είναι το ποδόσφαιρο και η καλαθοσφαίριση. Συνήθως τραυματίζεται ο έσω πλάγιος σύνδεσμος (ΕΠΣ), ενώ οι μεμονωμένες κακώσεις του έξω πλάγιου συνδέσμου είναι αρκετά σπάνιες. Η συντηρητική θεραπεία συνήθως αποδίδει καλά, αλλά αναφέρονται περιπτώσεις χρονίζουσας συμπτωματολογίας λόγω ανεπαρκούς επούλωσης. Αναζητώντας την πρόσφατη βιβλιογραφία δεν βρέθηκαν ελεγχόμενες τυχαιοποιημένες μελέτες σε επίπεδο ανθρώπων ασθενών, αλλά μόνο μεμονωμένες παρουσιάσεις περιστατικών και κυρίως για τον έσω πλάγιο σύνδεσμο.

Το 2013 οι Eirale et al. παρουσίασαν ένα περιστατικό επαγγελματία ποδοσφαιριστή πρώτης γραμμής με πλήρη ρήξη του ΕΠΣ του γόνατος, ο οποίος αντιμετωπίσθηκε με πολλαπλές εγχύσεις με PRPs, ακολουθούμενες από το κατάλληλο πρόγραμμα αποκατάστασης [165]. Ο ασθενής 18 ημέρες μετά, συμμετείχε κανονικά στις προπονήσεις χωρίς πόνο και με πλήρες εύρος κίνησης, περνώντας με επιτυχία τα σχετικά λειτουργικά τεστ, ενώ συμμετείχε σε αγώνα την 25η μετατραυματική ημέρα. Δεν αναφέρθηκαν επιπλοκές σε 16 μήνες παρακολούθησης. Το 2017 οι Yoshida et al. δημοσίευσαν 3 περιστατικά διαστρέμματος του ΕΠΣ με χρονίζουσα συμπτωματολογία 10 μηνών [166]. Η μαγνητική τομογραφία κατέδειξε ασυνέχεια του επιπολής και πάχυνση του εν τω βάθει στρώματος των συνδέσμων. Οι 3 ασθενείς, λαμβάνοντας μία έγχυση με PRPs επέστρεψαν στις αθλητικές δραστηριότητες στο ίδιο επίπεδο με την προ κάκωση εποχή, ενώ

η MRI κατέδειξε την πλήρη επούλωση των συνδέσμων, οδηγώντας τους συγγραφείς στο συμπέρασμα ότι τα PRPs είναι ωφέλιμα στις χρόνιες κακώσεις των πλάγιων συνδέσμων του γόνατος.

Συμπερασματικά, δεν υπάρχουν επαρκείς κλινικές αποδείξεις για την ευεργετική επίδραση των PRPs στην επούλωση των διαστρεμμάτων των πλάγιων συνδέσμων του γόνατος, παρά μόνο υποσχόμενες ενδείξεις από μεμονωμένα περιστατικά σε οξείες και χρόνιες περιπτώσεις. Χρειάζονται αρκετές τυχαιοποιημένες ελεγχόμενες μελέτες για οριστικά συμπεράσματα.

Κακώσεις μηνίσκων: Η κάκωση του μηνίσκου αποτελεί μία συχνή ορθοπαιδική κάκωση, με συχνότητα περίπου 60-70 περιστατικά σε 100.000 άτομα [167]. Αποτελούν επώδυνες καταστάσεις και αιτία για μακροχρόνια απουσία από τις φυσικές δραστηριότητες, ενώ ενοχοποιούνται για την εκφύλιση του αρθρικού χόνδρου με τις ανάλογες συνέπειες. Η συντηρητική θεραπεία συνήθως αποδίδει καλά αποτελέσματα στις περιπτώσεις που δεν επιδέχονται χειρουργικής αποκατάστασης (κακώσεις 1ου & 2ου βαθμού: εκφύλιση εντός της μάζας του μηνίσκου, χωρίς επέκταση στην επιφάνειά του), αλλά παράλληλα αναφέρονται περιπτώσεις ανθεκτικού πόνου.

Λίγες μελέτες και περιστατικά είναι διαθέσιμα από την αναζήτηση της βιβλιογραφίας για την επίδραση των PRPs στην επούλωση της κάκωσης των μηνίσκων. Το 2015 οι F.Blanke et al. δημοσίευσαν τα αποτελέσματα της μελέτης τους σε 10 περιστατικά κάκωσης 2ου βαθμού [168]. Οι ασθενείς έλαβαν συνολικά 3 ενδαρθρικές εγχύσεις με PRPs με μεσοδιάστημα 1 εβδομάδας και επανεκτιμήθηκαν, αξιολογώντας τον πόνο, τη συμμετοχή τους στις αθλητικές δραστηριότητες και τα ευρήματα της μαγνητικής τομογραφίας 6 μήνες μετά. Σε 4 ασθενείς (40%) τα MRI ευρήματα βελτιώθηκαν, ενώ 6 ασθενείς ανέβασαν κατακόρυφα τη συμμετοχή τους σε αθλητικές δραστηριότητες. Σε 4 ασθενείς η θεραπεία απέτυχε και υποβλήθηκαν σε χειρουργική αποκατάσταση. Οι συγγραφείς κατέληξαν στο συμπέρασμα ότι τα PRPs έχουν την ικανότητα να ανακουφίσουν από τον πόνο και να σταματήσουν την επιδείνωση σε κακώσεις μηνίσκου 2ου βαθμού. Το 2016 οι Griffin et al. προσπάθησαν να αξιολογήσουν την επίδραση των PRPs στην αρθροσκοπική αποκατάσταση-συρραφή των μηνισκικών ρήξεων, χωρίζοντας 35 ασθενείς σε 2 ομάδες (PRP ομάδα και ομάδα ελέγχου) [169]. Οι συγγραφείς δεν διαπίστωσαν ουσιαστικές διαφορές στα λειτουργικά scores μετεγχειρητικά, ούτε στο ποσοστό επανεγχείρησης ανάμεσα στις 2 ομάδες. Παράλληλα, το 2016 δημοσιεύτηκε ένα περιστατικό ρήξης μηνίσκου δίκην λαβής κάδου σε έναν 43χρονο ερασιτέχνη αθλητή [170]. Ο ασθενής υποβλήθηκε σε 3 διαδερμικές εγχύσεις με PRPs εντός και πέριξ του μηνίσκου με απεικονιστική καθοδήγηση, αναφέροντας παντελή έλλειψη πόνου 8 μήνες μετά, ενώ η MRI κατέδειξε την επούλωση της ρήξης στους 10 μήνες,

Συμπερασματικά, με τα έως τώρα επιστημονικά δεδομένα υπάρχουν ελάχιστες επιστημονικές ενδείξεις ότι τα PRPs μπορούν να αποτελέσουν μία εναλλακτική θεραπευτική προσέγγιση στις κακώσεις 1ου και 2ου βαθμού των μηνίσκων, ελέγχοντας το αίσθημα του πόνου και αποτρέποντας την επιδείνωση της κάκωσης, ενώ δεν φαίνεται να επηρεάζουν την επούλωση της χειρουργικής τους συρραφής. Ωστόσο, δεν μπορούν να εξαχθούν ασφαλή συμπεράσματα χωρίς δημοσιευμένες τυχαιοποιημένες ελεγχόμενες μελέτες.

Συνδεσμικές κακώσεις Ποδοκνημικής άρθρωσης (ΠΔΚ): Οι συνδεσμικές κακώσεις της ΠΔΚ αποτελούν συχνές κακώσεις τόσο στην αθλητική κοινότητα όσο και στον κοινό πληθυσμό. Συνήθως αφορούν τον πρόσθιο αστραγαλοπερονιαίο σύνδεσμο και λιγότερο τον πτερνοπερονιαίο, ενώ σπάνια υφίσταται ρήξη ο οπίσθιος αστραγαλοπερονιαίος (διάστρεμμα 3ου βαθμού). Η συντηρητική θεραπεία εφαρμόζεται σε όλους τους ασθενείς και συνήθως με καλά αποτελέσματα, αν και αναφέρονται χρόνιες επιπλοκές όπως πόνος, οίδημα και αστάθεια. Η χειρουργική θεραπεία εφαρμόζεται σπάνια σε περιπτώσεις υποτροπιάζουσας ή συμπτωματικής αστάθειας. Υπάρχουν περιπτώσεις που οι κακώσεις αυτές συνδυάζονται με «υψηλά» διαστρέμματα της ΠΔΚ, επηρεάζοντας το κάτω κνημοπερονιαίο σύμπλεγμα. Οι καταστάσεις αυτές απαιτούν σχεδόν το διπλάσιο χρόνο για την επιστροφή στις δραστηριότητες συγκριτικά με τα «χαμηλά» διαστρέμματα και αποτελούν πρόκληση για τον θεράποντα ιατρό, ιδίως όταν πρόκειται για επαγγελματίες αθλητές. Αναζητώντας την πρόσφατη βιβλιογραφία βρέθηκαν ελάχιστες δημοσιευμένες μελέτες που να μελετούν την επίδραση των PRPs στις συνδεσμικές κακώσεις τς ΠΔΚ και κυρίως σε «υψηλά» διαστρέμματα.

Το 2015 δημοσιεύθηκε από τους Laver L. et al. μία μελέτη σχετικά με την επίδραση της υπερηχογραφικά καθοδηγούμενης PRP έγχυσης σε «υψηλά» διαστρέμματα της ΠΔΚ σε 16 επαγγελματίες αθλητές, οι οποίοι χωρίστηκαν σε 2 ομάδες (PRP ομάδα και ομάδα ελέγχου) [171]. Όλοι οι ασθενείς είχαν τραυματίσει τον πρόσθιο κνημοπερονιαίο σύνδεσμο και ακολούθησαν, ανεξαρτήτως της PRP έγχυσης, συγκεκριμένο πρωτόκολλο αποκατάστασης. Η μελέτη αξιολόγησε την αποτελεσματικότητα της κάθε θεραπείας με τη βοήθεια του ελέγχου της δυναμικής σταθερότητας του κάτω κνημοπερονιαίου συμπλέγματος και του χρόνου επιστροφής στις αθλητικές δραστηριότητες, με την ταυτόχρονη συνδρομή των δυναμικών υπερηχογραφικών εξετάσεων (άμεσα μετατραυματικά και 6 μήνες μετά). Η PRP ομάδα εμφάνισε σημαντικά μεγαλύτερη μείωση στον υπολειπόμενο πόνο με ταχύτερο μέσο όρο επιστροφής στις αθλητικές δραστηριότητες (40.8 ημέρες συγκρινόμενη με τις 59.6 της ομάδας ελέγχου). Στην ομάδα ελέγχου 5 αθλητές επέστρεψαν με ενοχλήσεις στις προπονήσεις, ενώ στην PRP ομάδα μόνο ένας. Επιπλέον ένας αθλητής της ομάδας ελέγχου εμφάνισε ανθεκτικό πόνο και υποβλήθηκε σε χειρουργική αποκατάσταση. Την ίδια χρονιά οι David J. Samra et al. δημοσίευσαν μία παρόμοια μελέτη σε επαγγελματίες αθλητές του ράγκμπι, που έφεραν «υψηλό» διάστρεμμα της ΠΔΚ [172]. Δέκα αθλητές αποτέλεσαν την PRP ομάδα και υποβλήθηκαν σε έγχυση στον πρόσθιο κάτω κνημοπερονιαίο σύνδεσμο και 11 αθλητές αποτέλεσαν την ομάδα ελέγχου. Όλοι οι αθλητές ακολούθησαν το ίδιο πρόγραμμα αποθεραπείας και υποβλήθηκαν σε τακτικό λειτουργικό έλεγχο. Οι PRP αθλητές εμφάνισαν σημαντικότατο ταχύτερο μέσο όρο επιστροφής στην άθληση σε σχέση με την ομάδα ελέγχου (20.7 ημέρες διαφορά), με μεγαλύτερη ευκινησία και κατακόρυφο άλμα. Επί του παρόντος αναμένονται τα αποτελέσματα μίας ελεγχόμενης τυχαιοποιημένης μελέτης στα χαμηλά διαστρέμματα του έξω πλάγιου συνδέσμου της ΠΔΚ απο το πανεπίστημιο της Νουέβο Λεόν στο Μεξικό.

Συμπερασματικά, υπάρχουν ενδείξεις ότι τα PRPs επιταχύνουν το χρόνο επιστροφής στην άθληση στις κακώσεις της κάτω κνημοπερονιαίας συνδέσμωσης της ΠΔΚ. Ωστόσο, χρειάζονται περισσότερες τυχαιοποιημένες μελέτες για να επιβεβαιωθεί ο ισχυρισμός αυτός. Όσον αφορά τα «χαμηλά» διαστρέμματα της ΠΔΚ, δεν υπάρχουν δημοσιευμένες μελέτες επί του παρόντος, αλλά πιθανόν τα οφέλη είναι τα ίδια λόγω των κοινών χαρακτηριστικών της κάκωσης.

Συνδεσμικές κακώσεις αγκώνα-καρπού: Εκ της αναζήτησης της βιβλιογραφίας για λοιπές εφαρμογές των PRPs στις συνδεσμικές κακώσεις προκύπτουν λίγα επιστημονικά δεδομένα από ελάχιστες δημοσιευμένες μελέτες. Πιο συγκεκριμένα, μελετήθηκε η επίδραση των PRPs στην μερική ρήξη του έσω πλάγιου συνδέσμου του αγκώνα και στο σύνδρομο του καρπιαίου σωλήνα.

Το 2016 οι Dines JS et al. διεξήγαγαν μία μελέτη για να εκτιμήσουν την επίδραση των PRPs στη μερική ρήξη του έσω πλάγιου συνδέσμου του αγκώνα σε αθλητές ρίψεων και συγκεκριμένα σε αθλητές του μπέιζμπολ [173]. Στη μελέτη συμμετείχαν 44 αθλητές, εκ των οποίων οι 6 ήταν επαγγελματίες. Δεκαέξι αθλητές υποβλήθηκαν σε 1 έγχυση, 6 σε 2 και 22 σε 3 εγχύσεις. Από τους 6 επαγγελματίες, οι 4 επανέκαμψαν πλήρως και επέστρεψαν στις προπονήσεις. Συνολικά 15 ασθενείς (34%) είχαν άριστο αποτέλεσμα, 17 καλό αποτέλεσμα, 2 μέτριο και 10 αθλητές απέτυχαν στη θεραπεία. Η αξιολόγηση έγινε με τη συνδρομή της τροποποιημένης κλίμακας κατά Conway. Ο μέσος όρος επιστροφής στις ρίψεις ήταν 5 εβδομάδες από τη τελευταία έγχυση. Οι συγγραφείς έκριναν τα αποτελέσματα της PRP θεραπείας ανώτερα από αυτά της συμβατικής συντηρητικής θεραπείας. Το 2017 δημοσιεύτηκε μία παρόμοια μελέτη από τους Deal JB et al. [174]. Συμμετείχαν 25 αθλητές ρίψεων (του μπέιζμπολ και σοφτμπολ) που έφεραν 2ου βαθμού διάστρεμμα του έσω πλάγιου συνδέσμου του αγκώνα. Οι αθλητές αντιμετωπίσθηκαν με περιορισμό της δραστηριότητάς τους, φυσικοθεραπεία, εφαρμογή λειτουργικού νάρθηκα με φόρτιση σε ραιβότητα και με 2 εγχύσεις με LR-PRP με μεσοδιάστημα 2 εβδομάδων. Από τους 25 αθλητές, οι 23 έφεραν οξεία κάκωση, ενώ οι 2 είχαν ήδη υποβληθεί σε χειρουργική αποκατάσταση ανεπιτυχώς. Είκοσι δύο ασθενείς με οξεία κάκωση (96%) μετά τη θεραπεία επέδειξαν σταθερότητα στην άρθρωση και επέστρεψαν στην άθληση στο ίδιο επίπεδο. Η επανάληψη της MRI έδειξε ότι ο σύνδεσμος επουλώθηκε πλήρως σε 23 από τους 25 ασθενείς. Ο μέσος όρος επιστροφής στους αγώνες ήταν οι 82 ημέρες, ενώ όλοι συμμετείχαν σε προπονήσεις στις 6 εβδομάδες από την τελευταία έγχυση. Οι 2 ασθενείς στους οποίους απέτυχε η θεραπεία ήταν αυτοί που είχαν υποβληθεί σε προγενέστερο χρόνο ανεπιτυχώς σε χειρουργική θεραπεία. Οι συγγραφείς κατέληξαν στην αποτελεσματικότητα των 2 εγχύσεων με PRPs στη συντηρητική θεραπεία των οξέων μερικών ρήξεων του έσω πλάγιου συνδέσμου του αγκώνα. Την ίδια χρονιά δημοσιεύτηκε από τους Malahias MA et al. μία τυχαιοποιημένη ελεγχόμενη μελέτη που αξιολόγησε την επίδραση των PRPs στο σύνδρομο του καρπιαίου σωλήνα [175]. Συμμετείχαν 50 ασθενείς με συμπτωματολογία τουλάχιστον 3 μηνών. Οι μισοί ασθενείς υποβλήθηκαν σε μία υπερηχογραφικά καθοδηγούμενη έγχυση με PRPs και οι μισοί με φυσιολογικό ορό. Η PRP ομάδα εμφάνισε 12 εβδομάδες μετά επιτυχία σε ποσοστό 76.9%, ενώ η ομάδα ελέγχου σε ποσοστό 33.3%.

Συμπερασματικά, υπάρχουν ισχυρές ενδείξεις ότι τα PRPs συμβάλλουν στην επούλωση της οξείας μερικής ρήξης του έσω πλάγιου συνδέσμου του αγκώνα, συμβάλλοντας στην επάνοδο στις αθλητικές δραστηριότητες. Παράλληλα, φαίνεται να είναι ωφέλιμα και στο σύνδρομο του καρπιαίου σωλήνα, αποτελώντας μία εναλλακτική θεραπεία χωρίς ωστόσο να έχει εξακριβωθεί εάν υπερέχουν από τα κορτικοστερεοειδή. Επίσης μία μελέτη κόστους-αποτελεσματικότητας κρίνεται απαραίτητη.

Μέσα λοιπόν από την πρόσφατη βιβλιογραφία, φαίνεται ότι τα PRPs έχουν αρκετές εφαρμογές στις συνδεσμικές κακώσεις. Σε άλλες περιπτώσεις υπάρχουν ισχυρά επιστημονικά δεδομένα και σε άλλες μόνο ενδείξεις, ενώ αναμένεται με ιδιαίτερο ενδιαφέρον η δημοσίευση

περισσότερων τυχαιοποιημένων ελεγχόμενων μελετών. Στην Αμερική το 2016 πολλοί επαγγελματίες αθλητές πρώτης γραμμής θεραπεύτηκαν με την αρωγή των PRPs, όπως ο καλαθοσφαιριστής Stephen Curry για διάστρεμμα του έσω πλάγιου συνδέσμου του γόνατος και ο αθλητής του μπέιζμπολ Garrett Richards για διάστρεμμα του έσω πλάγιου συνδέσμου του αγκώνα.

6. Η εξέλιξη της εφαρμογής των PRPs

Τα τελευταία χρόνια έχουν γίνει μεγάλα βήματα προόδου στην έρευνα των PRPs με σημαντικά ευρήματα, που επηρέασαν τη διαχείριση των αθλητικών κακώσεων. Παρ' όλα αυτά, αρκετά ερωτήματα παραμένουν αναπάντητα σχετικά με τη δοσολογία, τη χρονική στιγμή που πρέπει να γίνουν οι εγχύσεις αλλά και τη συχνότητα αυτών, όπως επίσης και με τις διάφορες τεχνικές παραγωγής, τις βέλτιστες φυσιολογικές συνθήκες που απαιτούνται αλλά και με την ταυτόχρονη χρήση ανασυνδυασμένων πρωτεϊνών, κυτοκινών, επιπρόσθετων αυξητικών παραγόντων, μεσεγχυματικών κυττάρων κ.α.

Σε μία πρόσφατη συστηματική ανασκόπηση οι συγγραφείς κατέληξαν στο ότι ένα από τα βασικά εμπόδια κριτικής αξιολόγησης της PRP θεραπείας είναι η έλλειψη της τυποποίησης στην προετοιμασία και παραγωγή και στη δοσολογία των αυτόλογων προϊόντων αίματος [176]. Οι τροποποιήσεις στη συγκέντρωση των αυξητικών παραγόντων, η προσθήκη ή όχι ενεργοποιητών των αιμοπεταλίων, λευκοκυττάρων και άλλων κυτταρικών συστατικών δυσχεραίνει τη γενίκευση των εργαστηριακών και κλινικών ευρημάτων, καθιστώντας τα διάφορα ερευνητικά αποτελέσματα δύσκολα να ερμηνευτούν.

Παράλληλα, τα ιδιαίτερα χαρακτηριστικά του κάθε ασθενούς συνεισφέρουν στην παρατηρούμενη απόκλιση στο περιεχόμενο και την ποιότητα των PRPs, όπως επίσης και στην κυτταρική απόκριση στα αυτόλογα προϊόντα του αίματος. Σ' ένα μοντέλο χοίρων φαίνεται ότι η ηλικία και η οστική ωρίμανση επηρεάζουν τον κυτταρικό μεταβολισμό του πρόσθιου χιαστού συνδέσμου, τον αποπτωτικό του ρυθμό, την παραγωγή κολλαγόνου και την απόκριση του στα PRPs [177]. Η ποικιλομορφία λοιπόν του ανθρώπινου πληθυσμού επηρεάζει τη φυσιολογική απόκριση στα PRPs . Για τον λόγο αυτό, η έρευνα μελλοντικά θα πρέπει να συνυπολογίσει τις διαφοροποιήσεις στην ηλικία, το φύλο, την επουλωτική δυνατότητα και τα χαρακτηριστικά του αίματος του κάθε ασθενούς.

Ένα ακόμα ζήτημα που χρίζει διερεύνησης είναι η ιδανική συγκέντρωση αιμοπεταλίων και αυξητικών παραγόντων στα PRPs. Αν και βρέθηκε συσχέτιση ανάμεσα στον αυξημένο απόλυτο αριθμό των αιμοπεταλίων και στη βελτίωση της ισχύος του μοσχεύματος του ΠΧΣ [151], δεν είναι απόλυτο ότι η περίσσεια αιμοπεταλίων και αυξητικών παραγόντων είναι πιο αποτελεσματική . Σε μία μελέτη για την αξιολόγηση της ιδανικής συγκέντρωσης των αιμοπεταλίων στα PRPs, δεν φάνηκε ότι η υψηλή τους συγκέντρωση επηρεάζει θετικά τα λειτουργικά αποτελέσματα της ανακατασκευής των ΠΧΣ σε μοντέλα χοίρων [178]. Ειδικότερα, το PRP που περιείχε πενταπλάσια ποσότητα αιμοπεταλίων από το επίπεδο αναφοράς σε σχέση με αυτό που που περιείχε τριπλάσια δεν φάνηκε να βελτιώνει περισσότερο τη σταθερότητα του μοσχεύματος και τις εμβιομηχανικές του ιδιότητες, αν και παρατηρήθηκαν διαφορές στα ιστολογικά ευρήματα, όπως η αυξημένη κυτταροβρίθεια, οι επιμηκυσμένοι ινοβλάστες και οι πιο οργανωμένοι δεσμοί κολλαγόνου. Προκύπτει λοιπόν το ερώτημα αν υπάρχει συσχέτιση ανάμεσα στα ιστολογικά ευρήματα σε κυτταρικό επίπεδο μετά την PRP θεραπεία και στα κλινικά αποτελέσματα αυτής. Τα αποτελέσματα της έρευνας είναι διφορούμενα, καθώς άλλες μελέτες βρήκαν ότι η αυξημένη κυτταροβρίθεια στα

πρώιμα στάδια της επούλωσης ευοδώνει την επουλωτική διεργασία στους συνδέσμους [179] και τους τένοντες [180] και άλλες δεν βρήκαν κάποια συσχέτιση [181]. Από την οπτική γωνία της βασικής επιστήμης, η αποσαφήνιση της κυτταρικής απόκρισης στα PRPs προϋποθέτει την «αποτίμηση» των εμπλεκόμενων φλεγμονωδών κυττάρων και την αξιολόγηση της αλληλεπίδρασή τους και της συμπεριφοράς τους σε ένα μεταβαλλόμενο κυτταρικά περιβάλλον, συνυπολογίζοντας πάντοτε και την εντόπιση της κάκωσης, η οποία ενδεχομένως να την επηρεάζει.

Επί του παρόντος δεν υπάρχουν αναφορές για τις αρνητικές επιδράσεις των PRPs. Ωστόσο, η θεώρηση ότι τα αυτόλογα προϊόντα του αίματος είναι εγγενώς ασφαλή θα πρέπει να διερευνηθεί. Όταν τα κύτταρα βρίσκονται στο φυσικό τους περιβάλλον συμπεριφέρονται φυσιολογικά και προβλέψιμα. Η δραστηριότητα και η αλληλεπίδρασή τους, όπως επίσης και οι βιοενεργοί παράγοντες που εκκρίνουν, μπορούν να προβλεφθούν. Όταν όμως εκτίθενται σ' ένα αφύσικο για αυτά περιβάλλον, όπως είναι η φυγοκέντριση , δεν είναι το ίδιο προβλέψιμα. Επίσης, δεν είναι απόλυτο ότι τα αιμοπετάλια με τη μορφή των PRPs θα παραμείνουν αυστηρώς στο επιλεγμένο σημείο μετά την έγχυση και η διασπορά τους μπορεί να δράσει απρόβλεπτα.

Ερωτήματα που πρέπει να απαντηθούν:

Συνοψίζοντας, από την αναζήτηση της πρόσφατης βιβλιογραφίας προκύπτουν τα εξής **αναπάντητα ερωτήματα** για τη χρήση των PRP :

(1) Ποιά είναι η βέλτιστη διαχείριση της PRP θεραπείας; Καθορισμός της ιδανικής χρονικής στιγμής της έγχυσης, του αριθμού των εγχύσεων και της συχνότητας αυτών.

(2) Είναι απαραίτητη η χρήση των ενεργοποιητών των αιμοπεταλίων; Εκτίμηση των ιστολογικών, εμβιομηχανικών και κλινικών διαφορών με την ± χορήγηση ενός ενεργοποιητή.

(3) Είναι προτιμότερη η συγχορήγηση των λευκών αιμοσφαιρίων ή όχι;

(4) Ποιά είναι η βέλτιστη συγκέντρωση των αιμοπεταλίων στα PRPs; Καθορισμός της ιδανικής συγκέντρωσης αναλόγως της «προσωπικότητας» της κάκωσης (εντοπισμός,ηλικία, συνοσηρότητα κτλ.).

(5) Που πρέπει να γίνεται ακριβώς η έγχυση; Καθορισμός των ιστολογικών, εμβιομηχανικών και κλινικών διαφορών αναλόγως της τεχνικής της έγχυσης (πχ. υπακρωμιακά ή μέσα στη μάζα του στροφικού πετάλου).

(6) Οι ιδιαιτερότητες του κάθε ασθενή επηρεάζουν τη σύνθεση και ποιότητα των παραγόμενων PRPs ή παράγονται πανομοιότυπα σε όλους;

(7) Σε ποια φάση της επουλωτικής διεργασίας των μαλακών ιστών, η έγχυση των PRPs ασκεί τη μεγαλύτερη επίδραση; Καθορισμός της ιδανικής χρονικής στιγμής της έγχυσης.

(8) Ποια είναι η ιδανική ταχύτητα φυγοκέντρισης με βάση τη συμπεριφορά των αιμοπεταλίων και τη συγκέντρωση των αυξητικών παραγόντων.

(9) Μένουν τα αιμοπετάλια και οι εκκρινόμενοι αυξητικοί παράγοντες στο σημείο της έγχυσης ή διασπείρονται; Καθορισμός του εντοπισμού τους με ανοσοχρωματογραφικές μεθόδους και ισοτοπική επισήμανση.

(10) Έχουν τα PRPs τελικά παρενέργειες; Καθορισμός της σχετικής πιθανότητας.

(11) Ποια είναι η σχέση κόστους-αποτελεσματικότητας;

7. Συμπεράσματα

(1) Δεν υπάρχει κάποιος κυρίαρχος μηχανισμός δράσης των PRPs που να καθορίζει τις διαφοροποιήσεις του περιεχομένου τους σε αιμοπετάλια, την συγκέντρωση των αυξητικών παραγόντων και τις μεταγενέστερες κυτταρικές αντιδράσεις. Αυτό που έχει επιβεβαιωθεί είναι ότι τα PRPs περιέχουν αιμοπετάλια σε υψηλή συγκέντρωση, τα οποία μόλις ενεργοποιηθούν απελευθερώνουν πολυάριθμους αυξητικούς παράγοντες στο περιβάλλον της έγχυσης.

(2) Οι αυξητικοί παράγοντες που απελευθερώνονται από τα αιμοπετάλια είναι υπεύθυνοι για την αναβολική δράση των PRPs (αναγέννηση ιστού). Η επίδραση των PRPs σε κυτταρικό επίπεδο είναι ταυτόχρονα προφλεγμονώδης και αντιφλεγμονώδης και φαίνεται να εξαρτάται από διάφορους παράγοντες, όπως το στάδιο της φυσιολογικής επουλωτικής διεργασίας, το σημείο του τραυματισμού και το κυτταρικό περιβάλλον αυτού.

(3) Η βιβλιογραφία είναι πλήρης από μελέτες της βασικής επιστήμης των αυξητικών παραγόντων και της επίδρασής τους στην αναγέννηση και επούλωση των μαλακών ιστών σε ζωικά μοντέλα. Ωστόσο, χαρακτηρίζεται από σημαντική ένδεια καλά οργανωμένων ελεγχόμενων μελετών σε ανθρώπους ασθενείς, που συνυπολογίζουν όλες τις απαραίτητες παραμέτρους.

(4) Η παρουσία των λευκοκυττάρων στα PRPs (LR-PRP) είναι απαραίτητη σε χρόνιες τενοντοπάθειες, που δεν συνοδεύονται από φλεγμονώδη φαινόμενα (π.χ. τενοντοπάθεια του επιγονατιδικού τένοντα), ώστε να προωθήσουν τη φλεγμονή και να προετοιμάσουν τις ιδανικές συνθήκες της φυσιολογικής επουλωτικής διεργασίας.

(5) Η έγχυση των PRPs είναι απαραίτητο να καθοδηγείται υπερηχογραφικά μόνο όταν η ψηλάφηση της πάσχουσας περιοχής δεν είναι ευχερής. Όταν υπάρχουν ευκρινή οδηγά σημεία (π.χ. στην έξω επικονδυλίτιδα) η έγχυση μπορεί να γίνει διά της ψηλάφησης. Ωστόσο, στις περισσότερες δημοσιευμένες μελέτες, ανεξαρτήτως εντόπισης της κάκωσης, η έγχυση προτιμάται να γίνεται με τη βοήθεια των υπερήχων.

(6) Σε χρόνιες εκφυλιστικές καταστάσεις συνήθως απαιτούνται περισσότερες της μίας εγχύσεις για να φανούν θετικά αποτελέσματα κλινικά.

(7) Τα PRPs φαίνεται να επιταχύνουν την επουλωτική διαδικασία στις μυϊκές θλάσεις 1ου και 2ου βαθμού, με εξαίρεση τους οπίσθιους μηριαίους μύες, στους οποίους δεν είναι αποτελεσματικά.

(8) Υπάρχουν ενδείξεις ότι τα PRPs επιταχύνουν το χρόνο αποκατάστασης στις οξείες και χρόνιες τενοντίτιδες του αχίλλειου τένοντα. Όσο αυξάνεται η χρονιότητα της τενοντοπάθειας και η εκφύλιση του τένοντα τόσο δυσχεραίνει η επούλωση και ενδεχομένως να απαιτούνται περισσότερες της μίας εγχύσεις. Παράλληλα, υπάρχουν ενδείξεις ότι τα PRPs ενισχύουν βιολογικά την επούλωση των ρηγμένων τενόντων μετά από την χειρουργική τους αποκατάσταση. Δεν υπάρχουν επαρκή επιστημονικά δεδομένα επί του παρόντος.

(9) Υπάρχουν υποσχόμενες ενδείξεις από λίγες τυχαιοποιημένες ελεγχόμενες μελέτες ότι 2 ή

περισσότερες PRP εγχύσεις δρουν ευεργετικά στη θεραπεία της τενοντοπάθειας του επιγονατιδικού τένοντα. Χρειάζεται περαιτέρω έρευνα.

(10) Υπάρχουν επαρκή επιστημονικά δεδομένα υπέρ της αποτελεσματικότητας των PRPs στην αντιμετώπιση της ανθεκτικής έξω επικονδυλίτιδας. Οι ταυτόχρονοι διαδερμικοί τρυπανισμοί μειώνουν την πιθανότητα αποτυχίας της θεραπείας, ενώ η μακροπρόθεσμη υπεροχή έναντι της έγχυσης κορτικοστερεοειδών είναι αδιαμφισβήτητη. Δεν υπάρχουν δημοσιευμένες μελέτες για την έσω επικονδυλίτιδα.

(11) Στις ρήξεις του στροφικού πετάλου του ώμου τα PRPs δρουν επικουρικά, βοηθώντας στον έλεγχο του πόνου. Υπάρχουν ενδείξεις ότι μειώνουν την πιθανότητα επαναρήξης μετά από την χειρουργική συρραφή ρήξεων <3cm, αλλά χρειάζονται περισσότερες τυχαιοποιημένες ελεγχόμενες μελέτες για να επιβεβαιωθεί ο ισχυρισμός αυτός. Σε σχέση με τα κορτικοοστερεοειδή, φαίνεται ότι υπερτερούν στον έλεγχο του πόνου βραχυπρόθεσμα (3 μήνες), αλλά όχι μακροπρόθεσμα (6 μήνες).

(12) Στη ρήξη του πρόσθιου χιαστού συνδέσμου του γόνατος υπάρχουν ενδείξεις ότι τα PRPs επιταχύνουν τη βιολογική ενσωμάτωση του μοσχεύματος και βελτιώνουν την αίσθηση της ιδιοδεκτικότητας του γόνατος μετά από τη διενέργεια συνδεσμοπλαστικής, με ασαφείς ωστόσο κλινικές επιπτώσεις για τον ασθενή. Χρειάζεται περαιτέρω έρευνα.

(13) Υπάρχουν αρκετές δημοσιευμένες μελέτες που συνηγορούν στην αποτελεσματικότητα των PRPs στην αντιμετώπιση της ανθεκτικής πελματιαίας απονευρωσίτιδας. Φαίνεται ότι υπερτερούν έναντι των κορτικοστερεοειδών, αλλά πρέπει να διερευνηθεί η σχέση κόστους-αποτελεσματικότητας.

(14) Όσον αφορά τα διαστρέμματα στους πλάγιους συνδέσμους του γόνατος δε βρέθηκαν δημοσιευμένες ελεγχόμενες μελέτες από την αναζήτηση της βιβλιογραφίας, παρά μόνο ελάχιστα μεμονωμένα περιστατικά, στα οποία η έγχυση των PRPs συνέβαλε στην αποκατάσταση των ασθενών. Απαιτείται η δημοσίευση αρκετών ελεγχόμενων μελετών για την εξαγωγή ασφαλών συμπερασμάτων.

(15) Για τις κακώσεις των μηνίσκων του γόνατος υπάρχουν ελάχιστα δημοσιευμένα περιστατικά, στα οποία τα PRPs ενοχοποιήθηκαν για τον αποτελεσματικό έλεγχο του πόνου και την αρωγή τους στην επούλωση των μηνισκικών κακώσεων 1ου και 2ου βαθμού (εκφύλιση του μηνίσκου εντός της μάζας του, χωρίς επέκταση στην επιφάνειά του). Απαιτείται περαιτέρω έρευνα.

(16) Υπάρχουν ισχυρές ενδείξεις ότι τα PRPs επιταχύνουν σημαντικά την επούλωση των κακώσεων της κάτω κνημοπερονιαίας συνδέσμωσης της ΠΔΚ άρθρωσης (υψηλά διαστρέμματα της ΠΔΚ). Δεν υπάρχουν αντίστοιχα δημοσιευμένες μελέτες για τα χαμηλά διαστρέμματα της ΠΔΚ.

(17) Υπάρχουν υποσχόμενες ενδείξεις ότι τα PRPs συμβάλλουν στην επούλωση της τμηματικής ρήξης του έσω πλάγιου συνδέσμου του αγκώνα σε αθλητές ρήψης. Ωστόσο, απαιτούνται περισσότερες ελεγχόμενες μελέτες για ασφαλή συμπεράσματα.

(18) Η συνεχιζόμενη έρευνα μπορεί να αποσαφηνίσει επαρκώς την επίδραση των PRPs, ώστε μελλοντικά να υπάρχει η δυνατότητα κλινικών συστάσεων για τη χρήση τους στη διαχείριση των κακώσεων των μαλακών ιστών του ανθρώπου.

PRP
platelet rich plasma

Βιβλιογραφία

1. Woolf A. D., Pfeger B. Burden of major musculoskeletal conditions. Bull World Health Organ. 2003:646-656.
2. Andia I: Platelet-rich plasma biology;in Alves R, Grimalt R (eds): Clinical Indications and Treatment Protocols with Platelet-Rich Plasma in Dermatology. Barcelona, Ediciones Mayo, 2016, pp 3-15.
3. Gardner F. Use of platelet transfusions. Br J Haematol. 1974;27:537-542.
4. Conde Montero E, Fernandez Santos ME, Suarez FernandezR: Platelet-Rich Plasma: applications in Dermatology. Actas Dermosifiliogr 2015;106:104-111.
5. Bold E. L., Wanamaker J. R., Zins J.E., Lavertu P. The use of fibrin glue in the healing of sin flaps. Am J Otolaryngol. 1996;17:27,30
6. Van Trommel M.F., Simonian P.T., Potter H.G., Wickiewicz T.L. Arthroscopic meniscal repair with fibrin clot of complete radial tears of the lateral meniscus in the avascular zone. Arthroscopy. 1998;14:360-365.
7. Kon E., Filardo G., Delcogliano M., Presti M.L., Russo A., Bondi A., Di Martino a., Cenacchi A., Fornasari P.M., Marcacci M. Platelet-rich plasma: new clinical application: a pilot study for treatment of jumber's knee injury. 2009;40:598603.
8. Castricini R., Longo U.G., De Benedetto M., Panfoli N., Pirani P., Zini R., Mafulli N., Denaro V. Platelet-rich plasma aygmentation for athroscopic rotator cuff repair: a randomized controlled trial. Am J Sports Med.2011;39:258-265.
9. Diegelmann R.F., Evans M.C. Wound healing: an overview of acute, fibrotic and delayed healing. Front Biosci. 2004;9:283-289.
10. Hardy M.A. The biology of scar formation. Phys Ther. 1989;69:1014-1024.
11. Ruoslahti E. Intergrins. J Clin Invest 1991;87:1-5.
12. Ruoslahti E., Yamaghuchi Y. Proteoglycans as mediators og growth factor activities. Cell 1991; 64:867-869.
13. Bennett NT, Schultz GS. Growth factors and wound healing: Biochemical properties of growth factors and their receptors. Am J Surg 1993;165:728-737.
14. Bennett NT, Schultz GS. Growth factors and woynd healing: Part II. Role in normal and chronic wound healing. Am J Surg 1993;166:74-81
15. Bergmeier W., Hynes R. O. Extracellular matrix proteins in hemostasis and thrombosis. Cold

Spring Harb Perspect Biol. 2012;4 [PMC free article].
16. Stadelmann W. K., Digenis A. G., Tobin G. R. Physiology and healing dynamics of chronic cutaneous wounds. Am J Surg. 1998;176:26S–38S.
17. Arnoczky S. P., Tarvin G. B., Marshall J. L. Anterior cruciate ligament replacement using patellar tendon. An evaluation of graft revascularization in the dog. J Bone Joint Surg Am. 1982;64:217–224.
18. Falanga V., Grinnel F., Gilchrest B., Maddox Y. T., Moshell A. Experimental approaches to chronic wounds. Wound Repair Regen. 1995;3:132–140.
19. Saad Setta H., Elshahat A., Elsherbiny K., Massoud K., Safe I. Platelet-rich plasma versus platelet-poor plasma in the management of chronic diabetic foot ulcers: a comparative study. Int Wound J. 2011;8:307–312.
20. Riou JP, Cohen JR, Johnson H Jr. Factors influencing wound dehiscence. Am J Surg 1992; 163:324-330.
21. Nomikos IN, Malizos C, Vamvakopoulos NC. Protective and damaging aspects of healing: A review. Wounds 2006: 18:177-185.
22. Israelsson LA, Jonsson T. Closure of midline laparatomy incisions with polydioxanone and nylon: The importance of closure tecnique. Br J Surg 1994;81:1606-1608.
23. Border W A, Noble NA. Tranforming growth factor β in tissue fibrosis. New Eng J Med 1994; 331:1286-1292.
24. Scott PG, Dodd CM, Tredget EE, Ghahary A, Rahemtulla F. Chemical characterization and quantification of protoglycans in human post-burn hypertrophic and mature scars. Clin Sci 1996;90:417-25.
25. Border WA, Ruoslahti E. Transforming growth factor-β in desease: the dark side of tissue repair. J Clin Invest 1992; 90:1-7.
26. AAOS Comprehensive Orthopaedic Review: Skeletal Muscle. 2014;11:134-135.
27. AAOS Comprehensive Orthopaedic Review: Tendons and Ligaments. 2014;9:107.
28. AAOS Comprehensive Orthopaedic Review: Tendons and Ligaments. 2014;9:108.
29. Rober E. Marx. Platelet-Rich Plasma: Evidence to Support Its Use. J Oral Maxillofac Surg 62:489-496, 2004.
30. Cole BJ, Seroyer ST, Filardo G, Bajaj S, Fortier LA,. Platelet-rich plasma: Where are we now and where are we going?Sports Health. 2010;2:203-10.
31. Haynesworth SE, Kadiyala S, Liang LN, et al.: Mitogenic stimulation of human mesenchymal stem cells by platelet release suggest a mechanism for enhancement of bone repair by platelet concentrates. Presented at the 48th Meeting of the Orthopedic Research Society, Boston, MA,2002.

32. Lui Y, Kalen A, Risto O, et al.: Fibroblast proliferation due to exposure to a platelet concentrate in vitro is pH dependent. Wound repair Regen 10:336, 2002.
33. Campbell, Neil A., (2008). *Biology* (8th έκδοση). London: Pearson Education, σελίδα 912.
34. Theml H: Physiology and pathophysiology of blood cells; in Theml H, Diem H, Haferlach T (eds): Color atlas of Hematology. Stuttgart. Thieme, 2004.
35. Harmon K, Hanson R, Bowen J, Greenberg S, Maganizer E, Vandenbosch J, et al.: Guidelines for the use platelet rich plasma. https:// www.scribd.com/ddocument/159334949/206-ICMS-Guidelines-for-the-use-platelet-rich-plasma-Draftob-oasbonasdandbown-doww.
36. Robert E. Marx, Platelet-Rich Plasma(PRP): What is PRP and what is not PRP? IMPLANT DENTISTRY,Vol.10, No4, 2001.
37. Kevy S, Jacobson M: Preparation of growth factors enriched autologous platelet gel. Proceedings of the 27th Annual Meeting of Service Biomaterials, April 2001.
38. Dohan Ehrenfest DM, Rasmusson L, Albrektsson T. Classification of platelet concentrates: From pure platelet-rich plasma (P-PRP) to leucocyte- and platelet-rich fibrin (L-PRF) Trends Biotechnol. 2009;27:158-67.
39. Dohan Ehrenfest DM, Bielecki T, Mishra A, Borzini P, Inchingolo F, Sammartino G, et al. In search of a consensus terminology in the field of platelet concentrates for surgical use: Platelet-rich plasma (PRP,platelet-rich fibrin (PRF), fibrin gel polymerization and leucocytes. Curr Pharm Biotechnol. 2012;13:1131-7.
40. Rachita Dhurat, MS Sukesh. Principles and Methods of Preparation Of Platelet-Rich Plasma: A Review and Author's Perspective. ACSI,2014:189-197.
41. Schmitz JP, Hollinger Jo: The biology of platelet-rich plasma (letter to the editor). J Oral Maxillofac Surg 59:1119,2001.
42. Scherer SS, Tobalem M, Vigato e, Heit Y, Modarressi A, Hinz B, et al. Non-activated versus thrombin-activated platelets on wound healing and fibroblast-to-myobibroblast differentiation in vivo and in vitro. Plast Reconstr Surg. 2012;129:46e-54e.
43. Amable PR, Carias RB, Teixeira MV, Da Cruz Pacheco I, Correa do Amaral RJ, Granjeiro JM, et al. Platelet-rich plasma preparation for regenerative medicine: Optimization and quantification of cytokines and growth factors. Stem cell Res Ther. 2013;4:67.
44. Perez AG, Lana JF, RodriGues AA, Luzo AC, Belangero WD, Santana MH, Relevant aspects of centrifugation step in the preparation of platelet-rich plasma. ISRN Hematol. 2014.
45. Kahn RA, Cossette I, Friedman LI. Optimum centridugation conditions for the preparation of platelet and plasma products. Transfusion. 1976;16:162-5.
46. Slichter Sj, Harker LA. Preparation and storage of platelets concentrates. I. Factorsinfluencing

the harvest of viable platelets from whole blood. Br J Haematol. 1976;34:395-402.
47. Jo CH, Roh YH, Kim JE, Shin S, Yoon KS, Optimizing platelet-rich plasma gel formation by varying time and gravitationalforces during centrifugation. J Oral Implantol. 2013;39:525-32.
48. Montalvo S, Tresguerres L, Tamini FM, Blanco Jerez L. A comparative study of 2 methods for obtaining platelet rich plasma. J Oral Maxxilofac Surg. 2007;65:1084-93.
49. Mazzocca Ad, McCurty MB, Chowaniec DM, Cote MP, Romeo AA, Bradly JP, et al. Platelet-rich plasma differs according to preparation method and human variability. J Bone Joint Surg Am. 2012;94:308-16.
50. Dugrillon A, Eichler H, Kern S, Kluter H, Autologous concentrated platelet-rich plasma (cPRP) for local application in bone regeneration. Int J Oral Maxillofac Surg. 2002;31:615-9.
51. Araki J, Jona M, Eto H, Aoi N, Kato H, Suga H, et al. Optimized preparation method of plateletet-concentrated plasma and noncoagulating platelet-derived factor concentrates: Maximization of platelet concentration and removal of fibrinogen. Tissue Eng Part C Methods. 2012;18:176-85.
52. Kececi Y, Ozsu S, Bilgir O. A cost effective method for obtaining standard platelet rich plasma, WOUNDS. 2014;26:232-8.
53. Sweeny J, Grossman BJ. Blood collection, storage and component preparation methods. In: Brecher M, editor. Technical Manual. 14th ed, Bethesda MD: American association of blood banks (AABB); 2002.pp. 955-8
54. Macey M, Azam U, McCarthy D, Webb L, Chapman ES, Okrongly D, et al. Evaluating of the anticoagulants EDTA and citrate, theophylline, adenosine and dipyrimadole (CTAD) for assesing platelet activation on the ADVIA 120 hematology system. Clin Chem. 2002;48:891-9.
55. Weibrich G, Hansen T, Kleis W, Buch R, Hitzler WE. Effect of platelet concentration in platelet rich plasma on peri-implant bone regeneration. Bone. 2004;34:665-71.
56. Castillo TN, Pouliot MA, Kim HJ, Dragoo JL. Comparison of growth factor and platelet concentration from commercial platelet rich plasma seperation systems. Am J Sports Med. 2011;39:266-271.
57. Werther K, Christensen IJ, Nielsen HJ. Determination of vascular endothelial growth factor (VEGF) in cirulating blood: significance of VEGF in various leucocytes and platelets. Scand J Clin Lab Invest. 2002;62:343-350.
58. Moojen DJ, Everts PA, Schure RM, Overdevest EP, van Zundert A, Knape JT, Castelein RM, Creemers LB, Dhert WJ. Antimicrobial activity of platelet-leucocyte gel against Staphylococcus aureus. J Orthop Res. 2008;26:404-410.
59. Nikolidakis D, Jansen JA. The biology of platelet-rich plasma and its application in oral

surgery: literature review. Tissue Eng Part B Rev. 2008:14:249-258.
60. Lee SJ. 2000. Cytokine delivery and tissue engineering.Yonsei Med J 41:704-719.
61. Cmolik BL, Spero JA, Magovern GJ, et al. Redo cardiac surgery: Late bleeding complications from topical thrombin induced factor V deficiency. J Thorac Cardiovasc Surg 105:222, 1993.
62. Muntean W, Zenz W, Finding K, et al. Inhibitor to factor V after exposure to fibrin sealand during cardiac surgery in a two year child. Acta Paediatr 83:84, 1994.
63. Christie RJ, Carrington L, Alving B: Postoperative bleeding induced by topical bovine thrombin: Report of two cases. Surgery 121: 708, 1997.
64. ICMS (International Cellular Medical Society). Platelet Rich Plasma (PRP) Guidelines.2011.
65. B. Di Matteo, G. Filardo, M. Lo Presti, E. Koen, M. Marcacci. Chronic anti-platelet therapy: a contraindication for platelet-rich plasma intra-articular injections? European Review for Medical and Pharmacological Sciences, 2014;18:55-59.
66. Borrione P, Gianfrancesco AD, Pereira MT, Pigozzi F (2010). "Platelet-rich plasma in muscle healing". Am J Phys Med Rehabil. 89 (10): 854–61.
67. " World Anti-Doping Agency announces changes to Prohibited List". Irish Medical Times. *2011-01-10.*
68. AAOS Comprehensive Orthopaedic Review: Skeletal Muscle. 2014;11:127-133.
69. Beiner JM, Jokl P, Muscle contusion injuries: current treatment options. J Am Ortop Surg. 2001;9:227-237.
70. Huard J, Li Y & Fu FH. Muscle injuries and repair: current trends in research. Journal of Bone and Joint Surgery 2002:84-A: 822-832.
71. Hurme T, Kalimo H, Lehto M, Jarvinen M. Healing of sceletal muscle injury: an ultrastructural and immunohistochemical stydy. Med Sci Sports Exerc. 1991;23:801-810.
72. Sato K, Li Y, Foster W, Fukushima K, Badlani N, Adachi N, Usas A, Fu FH, Huard J. Improvement of muscle healing through enhancement of muscle regeneration and prevention of fibrosis. Muscle Nerve. 2003;28:365-372.
73. Larissa Vallone, Alessia Tani, Flaminia Chellini, Chiara Sassoli, Daniele Nosi, Carlo Mirabella, Federica D'Asta, Sandra Zecchi Orlandini. Platelet rich plasma (PRP): new perspectives in skeletal muscle regeneration after damage. Italian Journal of Anatomy and Embryology 2015;120:157.
74. Yokota K, Ishida O, Sunagawa T, et al. Platelet rich plasmaaccelerated surgical angiogenesis in vascular-implanted necrotic bone: an experimental study in rabbits. Acta Ortop 2008;79 (1): 106-10.
75. Sariguney Y, Yavuzer R, Elmas C, et al. Effect of platelet-rich plasma on peripheral nerve regeneration. J Reconstr Microsurg 2008;24(3):159-67.
76. Shen W., Li Y., Zhu J., Schwendener R., Huard J. Interaction between macrophages TGF-beta1

and the COX-2 pathway during the inflammatory phase of skeletal muscle healing after injury. J Cell Physiol. 2008;214:405–412.

77. Taipale J., Miyazono K., Heldin C. H., Keski-Oja J. Latent transforming growth factor-beta 1 associates to fibroblast extracellular matrix via latent TGF-beta binding protein. J Cell Biol. 1994;124:171–181.

78. Shen W, Li Y, Zhu J, Schwendener R, Huard J. Interaction between macrophages TGF-beta1 and the COX-2 pathway during the inflammatory phase of skeletal muscle healing after injury. J Cell Physiol. 2008;214:405-412.

79. Terada S T. K., Mifune Y, Takayama K, Lee S, Gharaibeh B, Otsuka T, Fu FH, Huard J. Orthopaedic Research Symposium (ORS) San Francisco: 2012. Combination Treatment of Platelet-Rich Plasma and Angiotensin II Receptor Blocker for Contusion Skeletal Muscle Injury in Mice.

80. Bedair H. S., Karthikeyan T., Quintero A., Li Y., Huard J. Angiotensin II receptor blockade administered after injury improves muscle regeneration and decreases fibrosis in normal skeletal muscle. Am J Sports Med. 2008;36:1548–1554.

81. Hammond JW, Hinton RY, Curl LA, Muriel JM, Lovering RM. Use of autologous platelet-rich plasma to treat muscle strain injuries. Am J Sports Med. 2009;37:1135-1142.

82. Wright-Carpenter T, Opolon P, Appell HJ, Meijer H, Wehling P, Mir L. Treatment of muscle injuries by local administration of autollogous conditioned serum: animal experiments using a muscle contusion model. Int J Sports Med. 2004:25:582-593.

83. Wright-Carpenter T, Klein P, Schaferhoff P, Appell Hj, Mir LM, Wehling P. Treatment of muscle injuries by local administration of autologous conditioned serum: apilot study on sportsmen with muscle strains. Int Sports Med. 2004;25:588-93. doi: 10.1055/s-2004-821305. .

84. Loo WL, Lee DY, Soon MY. Plasma rich in growth factors to treat adductor longus tear. Acta Othop Belg. 2010;76(4):443-8.

85. Hamilton B, Knez W, Erale C, Chalabi H. Platelet enriched plasma for acute muscle injury. Am J Sports Med. 2010;37(9):1135-42.

86. Wetzel RJ, Patel RM, Terry MA. Platelet-rich plasma as an effective treatment for proximal hamstring injuries. Orthopedics.2013;36(1):e64-70.doi:10.3928/01477447-20121217-20.

87. Bubnov R, Yevseenko V, Semeniv I. Ultrasound guided injections of platelet rich plasma for muscle injury in professional athletes: comperative study. Med Ultrasound. 2013;15(2):101-5.

88. Bernuzzi G, et al. Use of platelet-rich plasma in the care of Sports injuries: our experiencewith ultrasound-quided injection. Blood Transfus. 2014;12(1):229-34.

89. Reurink G, Coudswaard GJ, Moen MH, et al. Platelet-rich plasma injections in acute muscle injury. N Engl J Med 2014;370:2546-7.

90. Sheth U, Dywer T, Smith I, Wasserstein D, Theodoropoulos J, Takhar S, Chahal J. Does Platelet-Rich Plasma Lead to Earlier Return to Sport When Compared With Conservative Treatment in Acute Muscle Injuries? A Systematic Review and Meta-analysis. Arthroscopy 2018 Jan;34(1):281-288.e1. doi: 10.1016/j.arthro.2017.06.039. Epub 2017 Aug 8.
91. Borrione P, Fossati C, Pereira MT, Giannini S, Davico M, Minganti C, Pigozzi F. The use of platelet-rich plasma (PRP) in the treatment of gastrocnemius strains: a retrospective observational study. Platelets. 2017 Sep 12:1-6. doi: 10.1080/09537104.2017.1349307.
92. Pas HI, Reurink G, et al. Efficacy of rehabilitation (lengthening) exercises, platelet-rich plasma injections and other conservative interventions in acute hamstrings injuries: an updated systematic review and metanalysis. Br J Sports Med 2015;49(18):1197-1205.
93. AAOS Comprehensive Orthopaedic Review: Tendons and Ligaments. 2014;9:105-110.
94. Maffulli N., Khan K. M., Puddu G. Overuse tendon conditions: time to change a confusing terminology. Arthroscopy. 1998;14:840–843.
95. Magra M., Maffulli N. Nonsteroidal antiinflammatory drugs in tendinopathy: friend or foe. Clin J Sport Med. 2006;16:1–3.
96. Geng Z., Wang C., Zhou H. [Effect of platelet-rich plasma on tendon healing] Zhongguo Xiu Fu Chong Jian Wai Ke Za Zhi. 2011;25:344–348.
97. De Mos M, Van der Windt AE, Jahr H, van Schie HT,Weinans H, Verhaar JA, Van Osch GJ. Can platelet rich plasma enhance tendon repair? A cell culture study. Am J Sports Med. 2008;36:1171-1178.
98. Schnabel LV, Mohammed HO, Miller BJ, McDermott WG, et al. Platelet rich plasma enhances anabolic gene expression patterns in flexor digitorum superficialis tendons. J Orthop Res. 2007;25:230-240.
99. Philis GD, Stone AM, Jones BD, Schultz JC, et al. Vascular endothelial growth factor (rhVEGF165) stimulates direct angiogenesis in the rabbit cornea. Vivo.1994;8:961-965.
100. Taylor MA, Norman TL, Clovis NB, Blaha JD. The response of rabbit patellar tendons after autologous blood injection. Med Sci Sports Exerc. 2002;34:70-73.
101. Kajikawa Y, Morihara T, Sakamoto H, et al. Platelet rich plasma enhances the initial mobilization of circulation-derived cells for tendon healing. J Cell Physiol. 2008;215:837-845.
102. Sato Y, Abe M, Tanaka, et al. Signal transduction and transcriptional regulation of angiogenesis. Adv Exp Med Biol. 2000;476:109-115.
103. Krishman LSH, Hoying JB, Das R, et al. Angiogenesis alters the material properties of the extracellular matrix. Trans Ortop Res Soc. 2003;278.
104. Petersen W, Unterhauser F, Pufe T, et al. The angiogenic peptide vascular endothelial growth

factor (VEGF) is expressed during the remodeling of free tendon grafts in sheep. Arch Ortop Trauma Surg. 2003;123:168-174.

105. Murata S, Ohkohchi N, Matsuo R, Ikeda O, Myronovych A, Hoshi R. Platelets promote liver regeneration in early period after hepatectomy in mice. World J Surg. 2007;31:808-816.

106. Zhang J, Wang JH, Platelet-Rich Plasma (PRP) Exerts Anti-Inflammatory Effects on injured Tendons. 2012.

107. Randelli PS, Arrigoni P, Cabitza P, Volpi P, Maffulli N. Autologous platelet rich plasma for arthroscopic rotator cuff repair. A pilot study. Disabil Rehabil. 2008;30:1584-1589.

108. Mishra A, Pavelko T. Treatment of chronic elbow tendinosis with buffered platelet rich plasma. Am J sports Med. 2006:34:1774-1778.

109. Khan MH, Li Z, Wang JH. Repeated exposure of tendon to prostaglandin-E2 leads to localized tendon degeneration. Clinical journal of sport medicine: official journal of the Canadian Academy of Sport Medicine. 2005;15:27-33.

110. Christensen B, Dandanell S, Kjaer M, Langberg H. Effect of anti-inflammatory medication on the running-induced rise in patella tendon collagen synthesis in humans. J Appl Physiol. 2011;110:137-141.

111. Ferry ST, Afshari HM, Lee JA, et al. Effect of prostaglandin E2 injection on the structural properties of the rat patellar tendon. Sports Med Arthrosc Rehabil Ther Technol. 2012;4:2.

112. Fitzpatrick J, Bulsara M, Zheng MH. The effectiveness pf Platelet-Rich Plasma in the treatment of Tendinopathy: A Meta-analysis of Randomized Controlled Clinical Trials. Am J Sports. 2017 Jan;45(1):226-233.

113. Kujal UM, Sarna S, Kaprio J. Cumulative incidence of achilles tendon rupture and tendinopathy in male former elite athletes. Clin J Sport Med 2005; 15:133.

114 De Jonge S, van den Berg C, de Vos RJ, et al. Incidence of midportion Achilles tendinopathy in the general population. Br J Sports Med. 2011 Oct;45(13):1026-8

115. Kujala UM, Sarna S, Kaprio J (2005) Cumulative incidence of achilles tendon rupture and tendinopathy in male former elite athletes. Clin J Sports Med 15(3), 133-135.

116. Sanchez M, Anitua E, Azofra J, Andia I, Padilla S, Mujika I. Comparison of surgically repaired Achilles tendon tears using platelet-rich fibrin matrices. Am J Sports Med. 2007 Feb;35(2):245-51. Epub 2006 Nov 12.

117. de Vos RJ, Weir A, van Schie HT, Bierna-Zeinstra SM,et al. Platelet-rich plasma injection for chronic Achilles tendinopathy: a randomized controlled trial. JAMA. 2010 Jan 13;303(2):144-9.

118. Maffulli N, Papalia R, D'Adamio S, Diaz Balzani L, Denaro V. 2015 Pharmacological inteventions for the treatment of achilles tendinopathy: a systematic review of randomized

controlled trials. Br Med Bull 113(1), 101-115.
119. Di Matteo B, Filardo G, Kon E, Maracci M. 2015 Platelet-rich plasma: evidence for the treatment of patellar and achilles tendinopathy- a systematic review. Muscoloskeletal Surg 99(1), 1-9.
120. Monto RR. Platelet rich plasma for chronic Achilles tendinosis. Foot Ankle Int. 2012 May;33(5):379-85.
121. Mautner K, Colberg RE, Malanga G, et al. Outcomes after ultrasound-guided platelet-rich plasma injections for chronic tendinopathy: a multicenter, retrospective review. PM R. 2013 Mar;5(3):169-75.
122. Giuseppe Filardo, Elizaveta Kon. Berardo Di Matteo, et al. Platelet-rich plasma injections for the treatment of refractory Achilles tendinopathy: results at 4 years. Blood Transfus. 2014 Oct; 12(4): 533–540
123. Thorsten Scepull, Joanna Kvist, Hanna Norrman, et al. Autologous Platelets Have no Effect on the Healing of Human Achilles Tendon Ruptures: a randomized single-blind study. 2010 The American Journal of Sports Medicine.
124. Jian Zou, Xiaolian Mo, Zhongomin Shi, Tanzhu Li, et al. A prospective Study of Platelet-Rich Plasma as Biological Augmentation for Acute Achilles Tendon Rupture Repair. BioMed Research International (2016), Article ID 9364170.
125. Lian OB, Engebretsen L, Bahr R. Prevalence of jumper's knee among elite athletes from different sports. Am J Sports Med. 2005;33(4):561–67.
126. Dragoo JL, Wasterlain AS, et al. Platelet-rich plasma as a treatment for patellar tendinopathy: a double-blind, randomized controlled trial. Am J Sports Med. 2014 Mar;42(3):610-8
127. Liddle AD, Rodriguez-Merchan EC. Platelet-Rich Plasma in the Treatment of Patellar Tendinopathy: A Systematic Review. Am J Sports Med. 2015 Oct;43(10):2583-90.
128. D. U. Jeong, C.-R. Lee, J. H. Lee, J. Pak, L.-W. Kang, B. C. Jeong and S. H. Lee. Clinical Applications of Platelet-Rich Plasma in Patellar Tendinopathy: review article. BioMed Research International. Volume 2014 (2014), Article ID 249498
129. Rachad Zayni, Mathieu Thaunat, Jean-Marie Fayard, et al. Platelet-rich plasma as a treatment for chronic patellar tendinopathy: comparison of a single *versus* two consecutive injections. Muscles Ligaments Tendons J. 2015 Apr-Jun; 5(2): 92–98.
130. Lebiedzinski R, Synde M, et al. A randomized study of autologous conditioned plasma and steroid injections in the treatment of lateral epicondylitis. Int Orthop. 2015 Nov. 39(11):2199-203.
131. Mishra AK, Skrepnik NV, Edwards SG, Jones GL, et al. Efficacy of platelet-rich plasma for chronic tennis elbow: a double-blind, prospective, multicenter, randomized controlled trial of 230

patients. Am J Sports Med. 2014 Feb;42(2):463-71.
132. Ankit Varshney, Rajesh Maheshwari, Anil Juyal, et al.Autologous Platelet-rich Plasma versus Corticosteroid in the Management of Elbow Epicondylitis: A Randomized Study. Int J Appl Basic Med Res. 2017 Apr-Jun; 7(2): 125–128.
133. Michael P. Gaspar, Michael A. Motto, Sarah Lewis, et al. Platelet-Rich Plasma Injection With Percutaneous Needling for Recalcitrant Lateral Epicondylitis: Comparison of Tenotomy and Fenestration Techniques. Orthop J Sports Med. 2017 Dec; 5(12): 2325967117742077.
134. Cheung EV, Silverio L, Sperling JW. Strategies in biologic augmentation of rotator cuff repair: a review. Clin Orthop Relat Res 2010;468:1476-84.
135. Giovanni Merolla, Paolo Paladini, Marco Saporito, Giuseppe Porcellini. Conservative management of rotator cuff tears: literature review and proposal for a prognostic. Prediction Score. Muscles Ligaments Tendons J. 2011 Jan-Mar; 1(1): 12–19.
136. Moraes VY, Lenza M, Tamaoki MJ, Faloppa F, Belloti JC (2014) Platelet-rich therapies for musculoskeletal soft tissue injuries. Cohrane Database Syst Rev 4, CD010071.
137. Vanken P, Sadogni P, Palmer M, Rosso C, et al. (2015) Platelet-rich plasma reduces retear rates after artroscopic repar of small-and medium- sized rotator cuff tears but is nost cost-effective. Am J Sports Med 43(12),3071-3076.
138. Pietro Randelli, Paolo Arrigoni, Vincenza Ragone, Alberto Aliprandi, Paolo Cabitza. Platelet rich plasma in arthroscopic rotator cuff repair: a prospective RCT study, 2 year follow-up. J Soulder Elbow Surg (2011) 20,518-528.
139. Ahmed Shams, Mohammed El-Sayed, Osama Gamal, Waled Ewes. Subacromial injection of autologous platelet-rich plasma versus corticostereoid for the treatment of symptomatic partial rotator cuff tears. European Journal of Orthopaedic Surgery & Traumatology Decemder 2016;26:8, pp837-842.
140. Bray RC, Leonard CA, Salo PT. Correlation of healing capacity with vascular response in the anterior cruciate and medial collateral ligaments of the rabbit. J Ortop Res. 2003;21:1118-1123.
141. Nagineni CN, Amiel D, et al. Characterization of the intrinsic prpperties of the anterior cruciate and medial collateral ligament cells: an in vitro cell culture study. J Ortop Res. 1992;10:465-475.
142. Nguyen RT, Borg-Stein J, McInnis K. Applications of platelet-rich plasma in muscoslokeletal and sports medicine: an evidence-based approach. Pm R. 2011;3:226-250.
143. Nishimori M, Matsumoto T, Ota S, et al. Role of angiogenesis after muscle derived stem cell transplantation in injured medial collateral ligament. J Ortop Res. 2012;30:627-633.
144. Chamberlain CS, Crowley E, Vanderby R. The spatio-temporal dynamics of ligament healing.

Wound Repair Regen. 2009;17:206-215.
145. Chamberlein CS, Leiferman EM, Frisch KE, et al. The influence of macrophage depletion on ligament healing. Connect Tissue Res. 2011;52:203-211.
146. Hays PL, Kawamura S, Deng XH, et al. The role of macrophages in early healing of a tendon graft in a bone tunnel. J Bone Surg Am. 2008;90:565-579.
147.Murray M. M., Spindler K. P., Abreu E., Muller J. A., Nedder A., Kelly M., Frino J., et al. Collagen-platelet rich plasma hydrogel enhances primary repair of the porcine anterior cruciate ligament. J Orthop Res. 2007;25:81–91.
148. Murray M. M., Spindler K. P., Ballard P., Welch T. P., Zurakowski D., Nanney L. B. Enhanced histologic repair in a central wound in the anterior cruciate ligament with a collagen-platelet-rich plasma scaffold. J Orthop Res. 2007;25:1007–1017.
149. Gelberman RH, Steinberg D, Amiel D, Akeson W. Fibroblast chemotaxis after tendon repair. J Hand Surg Am. 1991;16:686-693.
150. Murray MM, Spindler KP, Abreu E, et al. Enhanced histologic repair in a central wound in the anterior cruciate ligament with a collagen-platelet rich plasma scaffold. J Ortop Res. 2007;25:1007-1017.
151. Splindler KP, Murray MM, Carey JL, et al. The use of platelets to affect functional healing of an anterior cruciate ligament (ACL) autograft in a caprine ACL reconstruction model. J Orthop Res. 2009;27:631—638.
152. Molloy T, Wang Y, Rice K, et al. The roles of growth factors in tendon anh ligament healing. Sports Med. 2003;33:381-394.
153. Meany Murray M, Rice K, Wright RJ, et al. The effect of selected growth factors on human anterior cruciate ligament cell interactions with a three-dimensional collagen-GAG scaffold. J Ortop Res. 2003;21:238-244.
154. Thomas L. Sanders, Hilal Maradit Kremers, Andrew J. Bryan, et al. Incidence of anterior cruciate ligament tears and reconstructio: a 21-year population-based study. Am J Sports Med. 2016 Jun;44(6):1502-7.
155. Dunn WR, Lyman S, Lincon AE, et al. (2004) The effect of anterior cruciate ligament reconstruction on the risk of knee injury. Am J Sports Med 32, 1906-1914.
156. Baer GS, Harner CD. Clinical outcomes of allograft versus autograft in anterior cruciate ligament reconstruction. Clin Sports Med. 2007 Oct;26(4):661-81.
157. . Bach BR., Jr Revision anterior cruciate ligament surgery. Arthroscopy. 2003;19(Suppl 1):14–29.
158. Moraes VY, Lenza M, Tamaoki MJ, et al. (2014) Platelet-rich therapies for muscoloskeletal

soft tissue injuries. Cohrane Database Syst Rev 4, CD010071.
159. Figueroa D, Figueroa F, Calvo R, et al. (2015) Platelet-rich plasma use in anterior cruciate ligament surgery: systematic review of literature. Arthroscopy 31 (5), 981-988.
160. Dwikora Novembri Utomo, Purwati, Damayanti Tinduh, et al. The Effect of Platelet Rich Plasma (PRP) in Anterior Cruciate Ligament (ACL) Reconstruction Surgery. Journal of Biomimetics, Biomaterials and Biomedical Engineering 2017;30:97-102.
161. Kumar V, Millar T, Murohy PN, Clough T. The treatment of intractable plantar fasciitis with platelet-rich plasma injection. Foot (Edinb) 2013 Jun-Sep;23(2-3):74-7.
162. Gupta SK Venkatesh, Bandari Divya. Autologous platelet-rich plasma in tennis elbow and plantar fasciitis. Current Ortopaedic Practice: 2016;27(4):405-408.
163.Paresh Vilashrao, Gaurang Chanchpara, Ravindra B Gunaki, et alPlatelet rich plasma for plantar fasciitis: Is it a hype??? IJOS 2017;3(2):226-230.
164. Yang WY, Han YH, Cao XW, et al. Platelet-rich plasma as a treatment for plantar fasciitis: A meta-analysis of randomized controlled trials. Medicine (Baltimore) 2017 Nov;96(44):e8475.
165. Eirale C, Mauri E, Hamilton B. Use of platelet rich plasma in an isolated complete medial collateral ligament lesion in a professional footbal (soccer) player: a case report. Asian J Sports Med. 2013 Jun;4(2):158-62.
166. Yoshida M, Marumo K. An autologouw leukocyte-reduced platelet-rich plasma therapy for chronic injury of the medial collateral ligament in the knee: a report of 3 successful cases. Clin J Sports Med 2017 Nov 29.
167. Nielsen AB, Yde J. Epidimiology of acute knee injuries: a prospective hospital investigation. J Trauma. 1991;31(12):1644-1648.
168. Fabian Blanke, Patrick Vavken, Maximilian Haenle, et al. Percutaneous injections of platelet rich plasma for treatment of intrasubstance meniscal lesions. Muscles Ligaments Tendons J 2015;5(3):162-166.
169. Griffin JW, Hadeed MM, Werner BC, et al. Platelet rich plasma in meniscal repair: does augmentation improve surgical outcomes? Clin Ortop Relat Res. 2015;473(5):1665-72.
170. Urzen JM, Fullerton BD. Nonsurgical resolution of a bucket handle meniscal tear: a case report. PM R. 2016 Nov;8(11):1115-1118.
171. Laver L, Carmont MR, McConkey MO, et al. Plasma rich in growth factots (PRGF) as a treatment for high ankle sprain in elite athletes: a randomized control trial. Knee Surg Sports Arthrosis 2015 Nov:23(11):3383-92.
172. David J Samra, Amy D Sman, Katherine Rae, et al. Effectiveness of a single platelet rich plasma injection to promote recoveryin rugby players with anle syndesmosis injury. BMJ Open

Sport & Exercise Med. 2015; 1(1):e000033.
173. Dines JS, Williams PN, ElAttrache N, et al. Platelet rich plasma can be used to succesfully treat elbow ulnar collateral ligament insufficiency in high-level throwers. Am J Orthop (Belle Mead NJ) 2016 Jul-Aug;45(5):296-300.
174. Deal JB, Smith E, Heard W, O'Brien MJ, Savoie FH. Platelet rich plasma for primary treatment of partial collateral ligament tears: MRI correlation with results. Orthop J Sports Med. 2017 Nov 13;5(11):2325967117738238.
175. Malahias MA, Nikolaou VS, Johnson EO, et al. J Tissue Eng Regen Med. 2017 Sep 5. doi:10.1002/term.2566.
176. Sheth U, Simunovic N, Klein G, Fu F, Einhorn TA, et al. Efficacy of autologous platelet rich plasma use for orthopaedic indications: a meta-analysis. J Bone Joint Surg Am. 2012;94:298-307.
177. Cheng M, Johnson VM, Murray MM, et al. Effects of age and platelet rich plasma on ACL cell viability and collagen gene expression. J Orthop Res. 2012;30:79-85.
178. Mastrangelo AN, Vavken P, Fleming BC, et al. Reduced platelet concentration does not harm PRP effectiveness for ACL repair in a porcine in vivo model. J Orthop Res. 2011;29:1002-1007.
179. Spindler KP, Clark SW, Nanney LB, Davinson JM. Expression of collagen and matrix metalloproteinases in ruptured human anterior cruciate ligament: an in situ hybridization study. J Ortop Res. 1996;14:857-861.
180. Lee J, Harwood FL, Akeson WH, Amiel D. Growth factor expression in healing rabbit medial collateral and anterior cruciate ligaments. Iowa Ortop J. 1998;18:19-25.
181. Amiel D, Frank C, Harwood F, et al. Tendons and ligaments: a morphological and biochemical comparison. J Orthop Res. 1984;1:257-265.
182. Kellie K. Middleton, Victor Barro, Bart Muller, Satosha Terada and Freddie H. Fu. Evaluation of the effects of Platelet-Rich Plasma (PRP) Therapy Involved in the Healing of Sports-Related Soft Tissue Injuries. IOWA Orthop J. 2012; 32:150-163.
183. Hans-Wilhelm Mueller-Wohlfuhrt, Lutz Haensel et al. Terminology and classification of muscle injuries in sport: The Munich consensus statement. Br J Sports Med. 2013:47:342-350.