ΕΛΛΗΝΙΚΗ ΔΗΜΟΚΡΑΤΙΑ

Εθνικό και Καποδιστριακό Πανεπιστήμιο Αθηνών

ΕΘΝΙΚΟ ΚΑΙ ΚΑΠΟΔΙΣΤΡΙΑΚΟ ΠΑΝΕΠΙΣΤΗΜΙΟ ΑΘΗΝΩΝ

ΙΑΤΡΙΚΗ ΣΧΟΛΗ

ΜΕΤΑΠΤΥΧΙΑΚΟ ΔΙΠΛΩΜΑ ΕΙΔΙΚΕΥΣΗΣ

«ΧΕΙΡΟΥΡΓΙΚΗ ΟΓΚΟΛΟΓΙΑ»

ΔΙΠΛΩΜΑΤΙΚΗ ΕΡΓΑΣΙΑ:

«ΠΡΟΛΗΨΗ ΤΗΣ ΑΙΜΟΡΡΑΓΙΑΣ ΜΕΤΑ ΑΠΟ ΠΑΓΚΡΕΑΤΟΔΩΔΕΚΑΔΑΚΤΥΛΕΚΤΟΜΗ ΜΕ ΜΙΑ ΝΕΑ ΤΕΧΝΙΚΗ ΕΝΤΑΦΙΑΣΜΟΥ ΤΟΥ ΚΟΛΟΒΩΜΑΤΟΣ ΤΗΣ ΓΑΣΤΡΟΔΩΔΕΚΑΔΑΚΤΥΛΙΚΗΣ ΑΡΤΗΡΙΑΣ ΣΤΟΝ ΟΡΟΓΟΝΟ ΤΗΣ ΝΗΣΤΙΔΑΣ: ΕΜΠΕΙΡΙΑ 10 ΕΤΩΝ ΣΕ ΤΡΙΤΟΒΑΘΜΙΟ ΝΟΣΟΚΟΜΕΙΟ»

Φοιτήτρια: ΧΑΡΑΚΟΠΟΥΛΟΥ Κ. ΑΛΕΞΑΝΔΡΑ

(Α.Μ.: 20161112), Ειδικευόμενη Χειρουργός, Γ.Ν.Α. «Ο Ευαγγελισμός»

Επιβλέπων: ΘΕΟΔΩΡΟΥ Κ. ΔΗΜΗΤΡΙΟΣ

Αν. Καθηγητής Γενικής Χειρουργικής, Γ.Ν.Α. «Ιπποκράτειο»

ΑΘΗΝΑ Νοέμβριος 2018

ΠΕΡΙΛΗΨΗ

«ΠΡΟΛΗΨΗ ΤΗΣ ΑΙΜΟΡΡΑΓΙΑΣ ΜΕΤΑ ΑΠΟ ΠΑΓΚΡΕΑΤΟΔΩΔΕΚΑΔΑΚΤΥΛΕΚΤΟΜΗ ΜΕ ΜΙΑ ΝΕΑ ΤΕΧΝΙΚΗ ΕΝΤΑΦΙΑΣΜΟΥ ΤΟΥ ΚΟΛΟΒΩΜΑΤΟΣ ΤΗΣ ΓΑΣΤΡΟΔΩΔΕΚΑΔΑΚΤΥΛΙΚΗΣ ΑΡΤΗΡΙΑΣ ΣΤΟΝ ΟΡΟΓΟΝΟ ΤΗΣ ΝΗΣΤΙΔΑΣ: ΕΜΠΕΙΡΙΑ 10 ΕΤΩΝ ΣΕ ΤΡΙΤΟΒΑΘΜΙΟ ΝΟΣΟΚΟΜΕΙΟ»

ΕΙΣΑΓΩΓΗ: Η επέμβαση Whipple αποτελεί μείζονα χειρουργική επέμβαση για τον καρκίνο ήπατος – χοληφόρων – παγκρέατος. Τα τελευταία χρόνια το ποσοστό περιεγχειρητικής θνητότητας έχει περιοριστεί αλλά η νοσηρότητα παραμένει σε υψηλά ποσοστά με συνήθεις μείζονες μετεγχειρητικές επιπλοκές το παγκρεατικό συρίγγιο, την γαστροπάρεση, το ενδοκοιλιακό απόστημα και την αιμορραγία. Η μαζική μετεγχειρητική αιμορραγία είναι μία από τις πιο σοβαρές επιπλοκές. Αν και λιγότερο συνήθης μπορεί να αποβεί μοιραία αν δεν αντιμετωπιστεί κατάλληλα εξαιτίας της ταχείας εξέλιξης. Συσχετίζεται παθοφυσιολογικά με τη δημιουργία παγκρεατικού συριγγίου, η οποία συχνά προηγείται, και το κολόβωμα της γαστροδωδεκαδακτυλικής αρτηρίας αποτελεί το πιο σύνηθες εμπλεκόμενο αγγείο. Έχουν περιγραφεί διάφορες τεχνικές τόσο για την πρόληψη όσο και για την αντιμετώπιση αυτής της αναστρέψιμης επιπλοκής, με αμφίβολα όμως αποτελέσματα. Στην παρούσα εργασία περιγράφεται η εμπειρία που αποκτήθηκε μέσα στην τελευταία δεκαετία στην ΄Β χειρουργική κλινική του Γ.Ν.Α. «Ο Ευαγγελισμός» εφαρμόζοντας συστηματικά μία νέα χειρουργική τεχνική «παγίδευσης» του κολοβώματος της γαστροδωδεκαδακτυλικής αρτηρίας στον ορογόνο της νήστιδας με σκοπό την ελάττωση του ποσοστού μετεγχειρητικής αιμορραγίας.

ΑΣΘΕΝΕΙΣ ΚΑΙ ΜΕΘΟΔΟΙ: Πρόκειται για μία αναδρομική μελέτη στην οποία συμπεριελήφθησαν 126 ασθενείς που υπεβλήθησαν σε επέμβαση Whipple από τον ίδιο χειρουργό κατά το χρονικό διάστημα Ιανουάριος 2007 έως Δεκέμβρη 2017, στη ΄Β χειρουργική κλινική του Γ.Ν.Α. «Ο Ευαγγελισμός». Από τον Ιανουάριο του 2015 ξεκίνησε να εφαρμόζεται σταθερά η προτεινόμενη τεχνική (51 άτομα αποτέλεσαν την ομάδα «ενταφιασμού»).

ΣΤΑΤΙΣΤΙΚΗ: Η στατιστική ανάλυση έγινε με την χρήση του στατιστικού προγράμματος STATA 13.0.

ΑΠΟΤΕΛΕΣΜΑΤΑ: Η τεχνική ενταφιασμού του κολοβώματος της γαστροδωδεκαδακτυλικής αρτηρίας φαίνεται να συμβάλλει θετικά στην πρόληψη μετεγχειρητικής αιμορραγίας. Δεν κατέστη δυνατή η ανάδειξη στατιστικά σημαντικού αποτελέσματος.

ΣΥΜΠΕΡΑΣΜΑ: Ο ενταφιασμός του κολοβώματος της γαστροδωδεκαδακτυλικής αρτηρίας αποτελεί μία νέα, εύκολη, ασφαλή, γρήγορη και αποτελεσματική τεχνική που φαίνεται να προλαμβάνει την μετεγχειρητική αιμορραγία. Απαιτείται περαιτέρω έρευνα προκειμένου να εξαχθούν τεκμηριωμένα συμπεράσματα.

Λέξεις κλειδιά: επέμβαση Whipple, κολόβωμα γαστροδωδεκαδακτυλικής αρτηρίας, μετεγχειρητικές επιπλοκές, αιμορραγία μετά από παγκρεατεκτομή, τεχνικές παγίδευσης γαστροδωδεκαδακτυλικής αρτηρίας

Keywords: Whipple procedure, gastroduodenal artery stump, postpancreatectomy complications, postpancreatectomy hemorrhage, gastroduodenal artery wrapping

ΕΥΧΑΡΙΣΤΙΕΣ

Η παρούσα διπλωματική εργασία εκπονήθηκε στο πλαίσιο του μεταπτυχιακού προγράμματος σπουδών «Χειρουργική Ογκολογία» του τμήματος Ιατρικής Σχολής του Εθνικού και Καποδιστριακού Πανεπιστημίου Αθηνών. Ως την ελάχιστη δυνατή μνεία, με τη συγκεκριμένη παράγραφο οφείλω να ευχαριστήσω όλους όσους συνέβαλαν θετικά στην ολοκλήρωση της.

Καταρχήν θα ήθελα να ευχαριστήσω ιδιαιτέρως τον κ. Κλημόπουλο Σεραφείμ, δημιουργό της χειρουργικής τεχνικής που παρουσιάζεται στη συγκεκριμένη μελέτη και μέχρι πρότινος συντονιστή διευθυντή γενικής χειρουργικής στην ΄Β χειρουργική κλινική του Γ.Ν.Α. «Ο Ευαγγελισμός» όπου κάνω την ειδικότητά μου. Εκφράζω τη βαθιά εκτίμησή μου στο πρόσωπό του γιατί στέκεται δίπλα μου με καλοσύνη, ευγένεια, ενθάρρυνση, πνεύμα συνεργασίας, θετική διάθεση και αποτελεί πρόσωπο αναφοράς στην χειρουργική μου εκπαίδευση. Με τα πλούσια πνευματικά του προσόντα, την εντιμότητα της παρουσίας του και με τη σοφία της εμπειρίας του εμπνέει τους νεότερους από αυτόν ιατρούς να τον «πλησιάσουν». «Ο μέτριος δάσκαλος μιλάει. Ο καλός δάσκαλος εξηγεί. Ο εξαιρετικός δάσκαλος δείχνει. Ο μεγάλος δάσκαλος εμπνέει.» (William Arthur Ward, 1921-1994).

Θα ήθελα να ευχαριστήσω θερμά τον κ. Θεοδώρου Δημήτριο, αναπληρωτή καθηγητή γενικής χειρουργικής του πανεπιστημίου Αθηνών και επιβλέποντα καθηγητή στην εκπόνηση και ολοκλήρωση της εργασίας μου, για την ευκαιρία που μου έδωσε να ασχοληθώ με ένα τόσο ενδιαφέρον αντικείμενο που ανταποκρίνεται απόλυτα στα επιστημονικά μου ενδιαφέροντα, για την πολύτιμη καθοδήγησή του καθώς και για την εμπιστοσύνη που μου έδειξε.

Τον παιδικό μου φίλο, Πρασίνη Γεώργιο, ο οποίος με το μοναδικό εικαστικό του ταλέντο αποτύπωσε σε σκίτσα την χειρουργική τεχνική που παρουσιάζεται στην παρούσα εργασία εντυπωσιάζοντας με το εξαιρετικό αποτέλεσμα.

Κλείνοντας, ευχαριστώ από καρδιάς τους γονείς μου Αθηνά και Καλλίνικο για την ηθική και υλική στήριξη των επιλογών μου και τους ευγνωμονώ που από πολύ νωρίς με δίδαξαν να προσπαθώ πάντα για το καλύτερο, να μένω πιστή στις αξίες μου και να τις υπερασπίζομαι.

<u>Αφιερώνεται</u>

Στα πολυαγαπημένα μου ανίψια, Αθηνά και Παναγιώτη

<u>Αφιερώνεται</u>

Στη θεία μου Ουρανία η οποία διεγνώσθη με αδενοκαρκίνωμα κεφαλής παγκρέατος κατά τη διάρκεια της εκπόνησης της διπλωματικής μου εργασίας και υπεβλήθη σε επέμβαση Whipple

ΠΕΡΙΕΧΟΜΕΝΑ

ΠΡΟΛΟΓΟΣ.....1

ΓΕΝΙΚΟ ΜΕΡΟΣ

1. ΕΠΕΜΒΑΣΗ WHIPPLE.....3

2. ΜΕΙΖΟΝΕΣ ΜΕΤΕΓΧΕΙΡΗΤΙΚΕΣ ΕΠΙΠΛΟΚΕΣ ΜΕΤΑ ΑΠΟ ΕΠΕΜΒΑΣΗ WHIPPLE.....4

3. ΑΙΜΟΡΡΑΓΙΑ ΜΕΤΑ ΑΠΟ ΠΑΓΚΡΕΑΤΕΚΤΟΜΗ: ΟΡΙΣΜΟΣ – ΤΑΞΙΝΟΜΗΣΗ.....5

3.1 Χρόνος έναρξης της PPH 5

3.2 Εντόπιση και αιτία της PPH……..……7

3.3 Βαρύτητα της PPH…….....…….....…….....8

4. ΚΛΙΝΙΚΟ ΣΥΣΤΗΜΑ ΤΑΞΙΝΟΜΗΣΗΣ ΤΗΣ ΑΙΜΟΡΡΑΓΙΑΣ ΜΕΤΑ ΑΠΟ ΠΑΓΚΡΕΑΤΕΚΤΟΜΗ.....10

5. ΥΠΟΨΙΑ – ΔΙΑΓΝΩΣΗ ΤΗΣ ΑΙΜΟΡΡΑΓΙΑΣ ΜΕΤΑ ΑΠΟ ΠΑΓΚΡΕΑΤΕΚΤΟΜΗ: Η ΕΝΝΟΙΑ ΤΗΣ «ΑΙΜΟΡΡΑΓΙΑΣ – ΦΡΟΥΡΟΥ 11

6. ΣΥΣΧΕΤΙΣΗ ΤΗΣ ΑΙΜΟΡΡΑΓΙΑΣ ΜΕΤΑ ΑΠΟ ΠΑΓΚΡΕΑΤΕΚΤΟΜΗ ΜΕ ΑΛΛΕΣ ΜΕΙΖΟΝΕΣ ΜΕΤΕΓΧΕΙΡΗΤΙΚΕΣ ΕΠΙΠΛΟΚΕΣ.....13

7. ΔΥΝΗΤΙΚΕΣ ΠΗΓΕΣ ΑΙΜΟΡΡΑΓΙΑΣ ΜΕΤΑ ΑΠΟ ΕΠΕΜΒΑΣΗ WHIPPLE……14

8. ΑΝΤΙΜΕΤΩΠΙΣΗ ΤΗΣ ΑΙΜΟΡΡΑΓΙΑΣ ΜΕΤΑ ΑΠΟ ΠΑΓΚΡΕΑΤΕΚΤΟΜΗ.....16

8.1 ΜΕΘΟΔΟΙ ΕΠΕΜΒΑΤΙΚΗΣ ΑΓΓΕΙΟΓΡΑΦΙΑΣ:.....20

8.1.1 Διακαθετηριακός αρτηριακός εμβολισμός (Transcatheter Arterial Embolization, TAE).....21

8.1.2 Αγγειακές ενδοπροθέσεις.....22

8.2 ΕΝΔΟΣΚΟΠΗΣΗ.....23

8.3 ΕΡΕΥΝΗΤΙΚΗ ΛΑΠΑΡΟΤΟΜΙΑ.....24
8.3.1 ΥΠΟΤΡΟΠΗ ΤΗΣ ΑΙΜΟΡΡΑΓΙΑΣ ΚΑΙ Ο ΡΟΛΟΣ ΤΗΣ ΟΡΙΣΤΙΚΗΣ ΧΕΙΡΟΥΡΓΙΚΗΣ ΕΠΕΜΒΑΣΗΣ.....25

9. ΧΕΙΡΟΥΡΓΙΚΕΣ ΤΕΧΝΙΚΕΣ ΠΟΥ ΣΤΟΧΕΥΟΥΝ ΣΤΗΝ ΠΡΟΛΗΨΗ ΤΗΣ ΑΙΜΟΡΡΑΓΙΑΣ ΜΕΤΑ ΑΠΟ ΠΑΓΚΡΕΑΤΕΚΤΟΜΗ.....28

ΕΙΔΙΚΟ ΜΕΡΟΣ

1. ΑΣΘΕΝΕΙΣ – ΜΕΘΟΔΟΙ.....34

2. ΤΕΧΝΙΚΗ.....37

3. ΟΡΙΣΜΟΙ – ΚΡΙΤΗΡΙΑ ΜΕΤΕΓΧΕΙΡΗΤΙΚΩΝ ΕΠΙΠΛΟΚΩΝ.....39

4. ΣΤΑΤΙΣΤΙΚΗ ΑΝΑΛΥΣΗ.....40

5. ΑΠΟΤΕΛΕΣΜΑΤΑ.....41

6. ΣΥΖΗΤΗΣΗ.....50

7. ΣΥΜΠΕΡΑΣΜΑ.....54

ΒΙΒΛΙΟΓΡΑΦΙΚΕΣ ΑΝΑΦΟΡΕΣ.....56

ΣΥΝΤΟΜΟΓΡΑΦΙΕΣ

GDAS = Gastroduodenal Artery Stump

PPH = Post –Pancreatectomy Hemorrhage

POPF = Postoperative Pancreatic Fistula

DGE = Delayed Gastric Emptying

ISGPS = International Study Group of Pancreatic Surgery

PD = Pancreaticoduodenectomy

TAE = Transcatheter Arterial Embolization

ΓΕΑ = Γαστροεντεροαναστόμωση

ΜΤΧ = μετεγχειρητική ημέρα

DSA = Digital Selective Angiography

ΚΑΤΑΛΟΓΟΣ ΕΙΚΟΝΩΝ

Εικόνα 1. Παγκρεατοδωδεκαδακτυλεκτομή ή επέμβαση Whipple……1

Εικόνα 2. Απολίνωση των αγγείων που τροφοδοτούν το πάγκρεας πριν ακολουθήσει η διαίρεση αυτού. Ο διαιρεμένος αυχένας του παγκρέατος πριν την απομάκρυνση του παρασκευάσματος
(από αρχείο ΄Β χειρουργικής κλινικής Γ.Ν.Α. «Ο Ευαγγελισμός») **.....3**

Εικόνα 3. Παγκρεατικός πόρος στο κολόβωμα του παγκρέατος
(από αρχείο ΄Β χειρουργικής κλινικής Γ.Ν.Α. «Ο Ευαγγελισμός»)**.....4**

Εικόνα 4. Περιστατικό PPH με «αιμορραγία – φρουρό»
(από αρχείο ΄Β χειρουργικής κλινικής Γ.Ν.Α «Ο Ευαγγελισμός»)**.....12**

Εικόνα 5. Μερικές δυνητικά πηγές PPH μετά από δεξιές παγκρεατεκτομές (Τροποποιημένο από Wente et al., 2007)**.....14**

Εικόνα 6. Αγγειογραφία άντρα 69 ετών με PPH την 19η μετεγχειρητική ημέρα μετά από Whipple (Gaudona et al., 2016)**.....23**

Εικόνα 7. Παραδείγματα της προτεινόμενης ταξινόμησης ψευδοανευρυσμάτων βασιζόμενη στον τύπο της αρτηρίας (τύπου I-III), στην επικοινωνία με την γαστρεντερική οδό (τύπου A,B) και στην έκθεση στον παγκρεατικό χυμό (τύπου 1,2) (Pang et al., 2014)**.....27**

Εικόνα 8. Σχηματική αναπαράσταση της αγγείωσης του μείζονος επίπλουν
(Kapoor et al., 2006)**.....30**

Εικόνα 9. Ο δρεπανοειδής σύνδεσμος του ήπατος κατά την κινητοποίησή του για την χρήση του ως κρημνός (Ray et al., 2015)**.....31**

Εικόνα 10. Παγκρεατικό κολόβωμα (Mech et al., 2016)**.....31**

Εικόνα 11. Κάλυψη παγκρεατικού κολοβώματος με στρογγύλο σύνδεσμο ήπατος (Mech et al., 2016)**.....31**

Εικόνα 12. Κάλυψη του GDAS με στρογγύλο σύνδεσμο ήπατος (Chang et al., 2014)**.....32**

Εικόνα 13. Η τεχνική παγίδευσης του GDAS με δρεπανοειδή σύνδεσμο (Mussle et al., 2016)**.....32**

Εικόνα 14. Απολίνωση της GDA σε απόσταση 1-2 cm από την έκφυσή της από την κοινή ηπατική αρτηρία (σχέδιο δημιουργία του Πρασίνης Γ., φωτογραφία από αρχείο ΄Β χειρουργικής κλινικής Γ.Ν.Α. «Ο Ευαγγελισμός»)**.....38**

Εικόνα 15. Η τεχνική του ενταφιασμού του GDAS στον ορογόνο της νήστιδας κυκλικά με 4-5 ράμματα PDS 3/0 («adventitia-serosa-adventitia» manner) (σχέδιο δημιουργία του Πρασίνης Γ., φωτογραφία από αρχείο ΄Β χειρουργικής κλινικής Γ.Ν.Α. «Ο Ευαγγελισμός»)**.....38**

Εικόνα 16. Το GDAS ενταφιασμένο στον ορογόνο της νήστιδας κεντρικότερα της χολοπεπτικής αναστόμωσης (σχέδιο δημιουργία του Πρασίνης Γ., φωτογραφία από αρχείο ΄Β χειρουργικής κλινικής Γ.Ν.Α. «Ο Ευαγγελισμός»)**.....39**

ΚΑΤΑΛΟΓΟΣ ΠΙΝΑΚΩΝ

Πίνακας 1. Ορισμός της PPH σύμφωνα με την ISGPS και κλινικό σύστημα ταξινόμησης (Τροποποιημένος από Wente et al., 2007)**..... 10**

Πίνακας 2. Μετεγχειρητικές επιπλοκές στο σύνολο των 126 ασθενών που υπεβλήθησαν σε Whipple το χρονικό διάστημα Ιανουάριος 2012 έως Δεκέμβριο 2017 στη ΄Β χειρουργική κλινική του Γ.Ν.Α. «Ο Ευαγγελισμός»..... 35

Πίνακας 3. Μετεγχειρητικές επιπλοκές στο σύνολο των 126 ασθενών που υπεβλήθησαν σε Whipple το χρονικό διάστημα Ιανουάριος 2012 έως Δεκέμβριο 2017 στη ΄Β χειρουργική κλινική του Γ.Ν.Α. «Ο Ευαγγελισμός»..... 36

Πίνακας 4. Δημογραφικά χαρακτηριστικά των 126 ασθενών που υπεβλήθησαν σε Whipple συνολικά και ανά ομάδα σύγκρισης..... 41

Πίνακας 5. Μετεγχειρητική νοσηρότητα και θνητότητα των 126 ασθενών που υπεβλήθησαν σε Whipple συνολικά και ανά ομάδα σύγκρισης..... 43

Πίνακας 6. Διάμεση διάρκεια νοσηλείας και ποσοστό επανεισαγωγών των 126 ασθενών που υπεβλήθησαν σε Whipple συνολικά και ανά ομάδα σύγκρισης..... 44

Πίνακας 7. Πηγές προέλευσης PPH στους 16 ασθενείς που αιμορράγησαν μετά από επέμβαση Whipple συνολικά και ανά ομάδα σύγκρισης..... 45

Πίνακας 8. Κατανομή της εμφάνισης αιμορραγίας από GDAS συνολικά ανά ομάδα σύγκρισης..... 46

Πίνακας 9. Συσχέτιση παγκρεατικού συριγγίου - αιμορραγίας ανεξαρτήτου εστίας (στο σύνολο των 126 ασθενών)..... 47

Πίνακας 10. Συσχέτιση παγκρεατικού συριγγίου - αιμορραγίας από GDAS (στο σύνολο των 126 ασθενών)..... 47

Πίνακας 11. Συσχέτιση παγκρεατικού συριγγίου - αιμορραγίας ανεξαρτήτου εστίας στην ομάδα ενταφιασμού GDAS……....……..... 48

Πίνακας 12. Περιστατικά αιμορραγίας μετά από Whipple στην ΄Β χειρουργική κλινική Γ.Ν.Α. «Ο Ευαγγελισμός» για το χρονικό διάστημα Ιανουάριος 2007 έως Δεκέμβρη 2017 και τρόπος αντιμετώπισης..... 48

ΚΑΤΑΛΟΓΟΣ ΔΙΑΓΡΑΜΜΑΤΩΝ

Διάγραμμα 1. Αντιμετώπιση των αιμοδυναμικά σταθερών ασθενών με PPH (Τροποποιημένο από Malleo & Vollmer, 2016)**..... 17**

Διάγραμμα 2. Προτεινόμενος αλγόριθμος για την αντιμετώπιση της (Α) άμεσης και (Β) της όψιμης PPH (Yekebas et al., 2007)**..... 19**

Διάγραμμα 3. Μετεγχειρητικές επιπλοκές στο σύνολο των 126 ασθενών που υπεβλήθησαν σε Whipple το χρονικό διάστημα Ιανουάριος 2012 έως Δεκέμβριο 2017 στη ΄Β χειρουργική κλινική του Γ.Ν.Α. «Ο Ευαγγελισμός»..... 36

ΠΡΟΛΟΓΟΣ

Η παγκρεατοδωδεκαδακτυλεκτομή ή επέμβαση Whipple **(Εικ.1)**, είναι μία σύνθετη μείζονα χειρουργική επέμβαση που ενδείκνυται για τον καρκίνο του περιφερικού τμήματος του κοινού χοληδόχου πόρου, του φύματος του Vater στο δωδεκαδάκτυλο, της κεφαλής ή της αγκιστροειδούς απόφυσης του παγκρέατος. Πρώτα διεκπεραιώθηκε από τον Codivilla (1898) και αργότερα διαδόθηκε από τον Kaush (1909) και τον Whipple (1935), ο οποίος μέχρι το τέλος της καριέρας του διεκπεραίωσε μόλις 37 τέτοιες επεμβάσεις (Whipple et al., 1935; Schnelldorfer and Sarr, 2009).

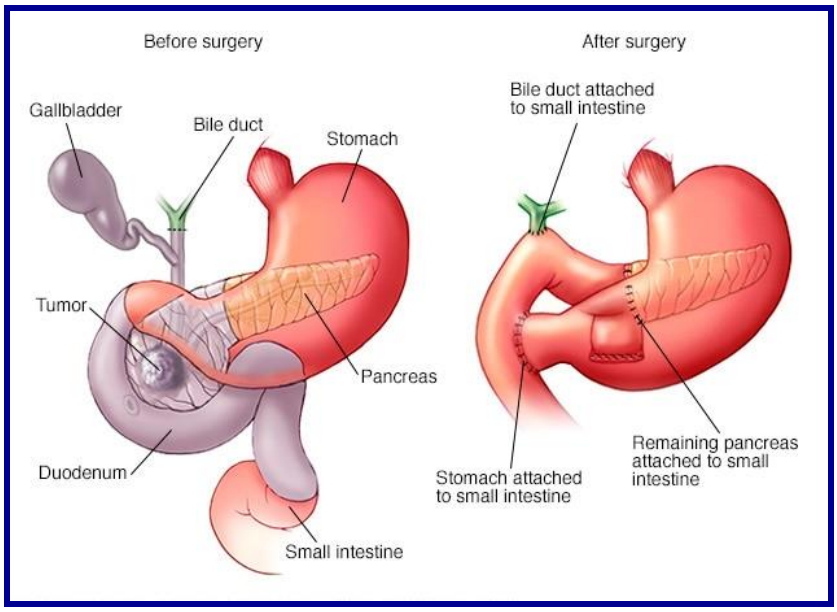

Εικ.1 Παγκρεατοδωδεκαδακτυλεκτομή ή επέμβαση Whipple.

Το υψηλό ποσοστό περιεγχειρητικής θνητότητας, της τάξεως του 25% κατά προσέγγιση, αποτελούσε έναν μείζονα λόγο για τον οποίο κατά το παρελθόν διενεργούσαν περιορισμένο αριθμό τέτοιων επεμβάσεων μέχρι και τα μέσα του 20^{ου} αιώνα (Cameron et al., 2006). Στα τέλη του 20^{ου} αιώνα ένας μεγάλος όγκος κορυφαίων κέντρων ανέπτυξε επάρκεια σε αυτή την υψηλού κινδύνου επέμβαση με τα ποσοστά θνητότητας να πέφτουν σε κάτω από 5% (Fernandez-del Castillo et al., 1995; Lieberman et al., 1995).

Σήμερα το ποσοστό περιεγχειρητικής θνητότητας στα μεγάλα κέντρα αναφοράς των ΗΠΑ για την επέμβαση Whipple είναι μικρότερο από 3% (Leichtle et al., 2013). Αυτό οφείλεται κυρίως στη βελτίωση των χειρουργικών τεχνικών και της διαχείρισης στην φροντίδα των ασθενών, στην βέλτιστη εφαρμογή των μεθόδων της επεμβατικής ακτινολογίας και στην προσεκτική διαλογή των ασθενών και προετοιμασία αυτών καταλλήλως.

Παρά την επίτευξη της ελάττωσης του ποσοστού της περιεγχειρητικής θνητότητας, η νοσηρότητα μετά από μία τέτοια επέμβαση παραμένει υψηλή (σε ποσοστό 30% - 50%) με τις πιο συνήθεις μείζονες μετεγχειρητικές επιπλοκές να περιλαμβάνουν το παγκρεατικό συρίγγιο (POPF, Postoperative Pancreatic Fistula, σε ποσοστό 9% - 18%), την καθυστερημένη γαστρική κένωση - γαστροπάρεση (DGE, Delayed Gastric Emptying, σε ποσοστό 19% - 23%), το ενδοκοιλιακό απόστημα (σε ποσοστό 9% - 10%) και την αιμορραγία (Wente et al., 2007). Η αιμορραγία μετά από παγκρεατεκτομή (PPH, Post – Pancreatectomy Hemorrhage) λαμβάνει χώρα λιγότερο συχνά (σε ποσοστό 1% - 8% συνολικά όλων των παγκρεατεκτομών) (Yekebas et al., 2007; Wente et al., 2007), αποδίδοντας όμως ένα δυσανάλογα υψηλό ποσοστό θνητότητας που κυμαίνεται από 20% έως 50% (Miura et al., 2009). Αντιλαμβάνεται λοιπόν κανείς την κλινική σημαντικότητα αυτής της μετεγχειρητικής επιπλοκής.

Άλλες μετεγχειρητικές επιπλοκές είναι η σήψη, η οξεία παγκρεατίτιδα από το εναπομείναν πάγκρεας και η περιτονίτιδα (Kevin et al., 2016; Franco Verde et al., 2015). Το πιο σημαντικό όμως είναι ότι όλες αυτές οι επιπλοκές δεν είναι ανεξάρτητες η μία από την άλλη, αλλά η κάθε μία από αυτές μπορεί να προετοιμάσει το έδαφος για να προκύψει η άλλη. Η PPH αποτελεί ένα χαρακτηριστικό τέτοιο παράδειγμα.

ΓΕΝΙΚΟ ΜΕΡΟΣ

1. ΕΠΕΜΒΑΣΗ WHIPPLE

Η παγκρεατοδωδεκαδακτυλεκτομή ή επέμβαση Whipple **(Εικ.2,3)** αποτελεί μία μείζονα χειρουργική επέμβαση της οποίας πιο συνηθισμένη ένδειξη αποτελούν οι νεοπλασματικοί όγκοι που εντοπίζονται στην κεφαλή του παγκρέατος. Περιλαμβάνει αρχικά κινητοποίηση του δωδεκαδακτύλου με χειρισμό Kocher και στη συνέχεια εκτομή της κεφαλής του παγκρέατος **(Εικ.2)**, του δωδεκαδακτύλου, του εγγύς τμήματος της νήστιδας, του περιφερικού 1/3 του στομάχου και του κατώτερου ήμισυ του κοινού χοληδόχου πόρου. Ακολουθείται από αναστόμωση του εναπομείναντος τμήματος του χοληδόχου πόρου, του παγκρέατος και του στομάχου σε έλικα νήστιδας η οποία διεκβάλλει δια παραθύρου στο εγκάρσιο μεσόκολο. Η γαστροδωδεκαδακτυλική αρτηρία (GDA) αναγνωρίζεται, απολινώνεται και διατέμνεται κοντά στην έκφυσή της από την ηπατική αρτηρία στα αρχικά στάδια της επέμβασης.

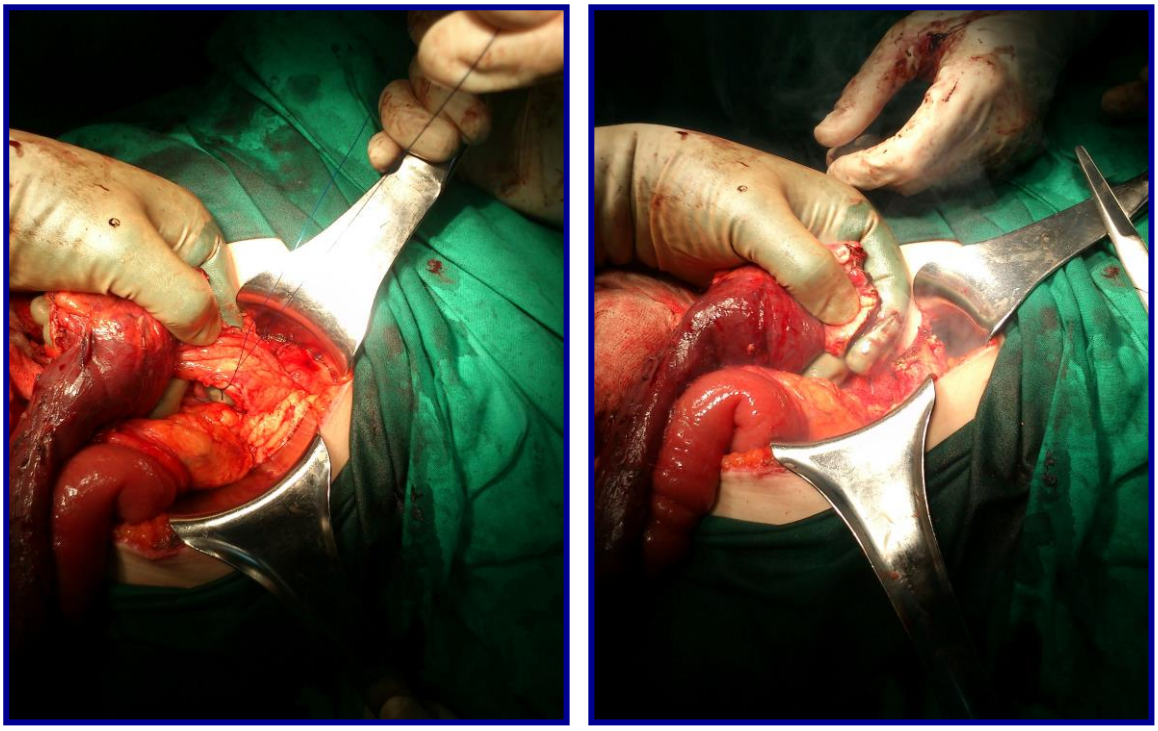

Εικόνα 2. Απολίνωση των αγγείων που τροφοδοτούν το πάγκρεας πριν ακολουθήσει η διαίρεση αυτού (αριστερά). Ο διαιρεμένος αυχένας του παγκρέατος πριν την απομάκρυνση του παρασκευάσματος (δεξιά) (από αρχείο ΄Β χειρουργικής κλινικής Γ.Ν.Α. «Ο Ευαγγελισμός»).

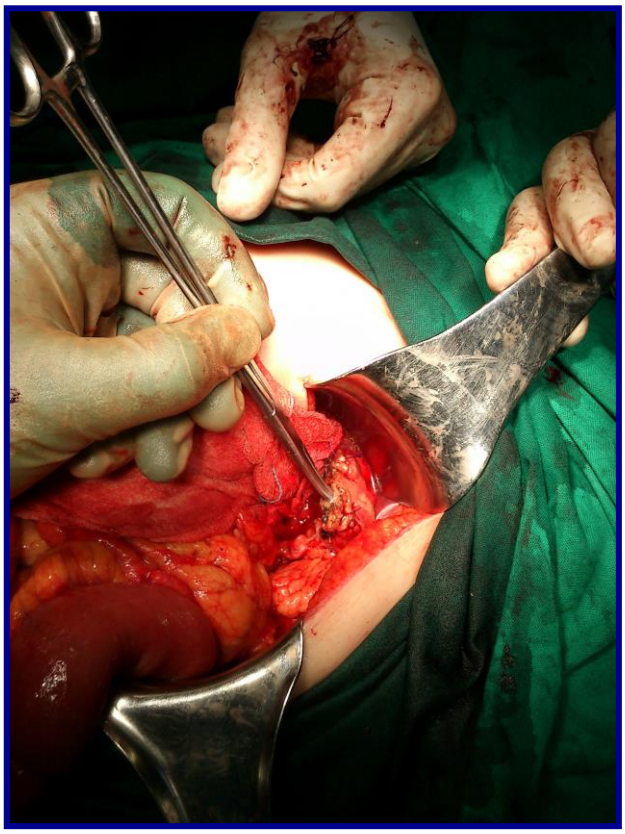

Εικόνα 3. Παγκρεατικός πόρος στο κολόβωμα του παγκρέατος
(από αρχείο ΄Β χειρουργικής κλινικής Γ.Ν.Α. «Ο Ευαγγελισμός»).

2. ΜΕΙΖΟΝΕΣ ΕΠΙΠΛΟΚΕΣ ΜΕΤΑ ΑΠΟ ΕΠΕΜΒΑΣΗ WHIPPLE

Η επέμβαση Whipple συνοδεύεται από εμφανώς ιδιαίτερα υψηλή νοσηρότητα και θνητότητα. Για λόγους ομοιογένειας στην καταγραφή και αναφορά των δεδομένων και με στόχο την βελτίωση της έκβασης των ασθενών που υποβάλλονται σε αυτή την επέμβαση η ISGPS (International Study Group of Pancreatic Surgery) από το 2007 έχει ορίσει ένα ενιαίο σύστημα ταξινόμησης που αφορά τις επιπλοκές μετά από παγκρεατοδωδεκαδακτυλεκτομή το οποίο έχει εξελιχθεί σε ένα άρτιο περίγραμμα αναφοράς και έχει υιοθετηθεί ευρέως από τη σχετική βιβλιογραφία.

Σύμφωνα με την ταξινόμηση της ISGPS οι μείζονες επιπλοκές μετά από παγκρεατοδωδεκαδακτυλεκτομή συνιστούν τρεις κύριες κατηγορίες: 1) το μετεγχειρητικό παγκρεατικό συρίγγιο (POPF, postoperative pancreatic fistula) (Bassi et al., 2005), 2) την αιμορραγία μετά από παγκρεατεκτομή (PPH, postpancreatectomy hemorrhage) (Wente et

al., 2007) και 3) την καθυστερημένη γαστρική κένωση ή γαστροπάρεση (DGE, delayed gastric emptying) (Wente et al., 2007).

Αξίζει στο σημείο αυτό να διευκρινιστεί ότι θα ήταν επιθυμητό ένα χαμηλό ποσοστό μετεγχειρητικών επιπλοκών στη χειρουργική ογκολογία του παγκρέατος έτσι ώστε να είναι δυνατή η ταχύτερη έναρξη επικουρικής θεραπείας με απώτερο στόχο τη βελτίωση της επιβίωσης των ασθενών με καρκίνο του παγκρέατος.

3. ΑΙΜΟΡΡΑΓΙΑ ΜΕΤΑ ΑΠΟ ΠΑΓΚΡΕΑΤΕΚΤΟΜΗ: ΟΡΙΣΜΟΣ – ΤΑΞΙΝΟΜΗΣΗ

Η αιμορραγία μετά από παγκρεατεκτομή (PPH, postpancreatectomy hemorrhage) είναι η λιγότερο συχνή αλλά δυνητικά η πιο επικίνδυνη μετεγχειρητική επιπλοκή εάν δεν αντιμετωπιστεί κατάλληλα (Yekebas et al., 2007; Miura et al., 2009; Khalsa et al., 2015). Ενοχοποιούνται μία σειρά από αγγειακές βλάβες και άλλες πηγές προέλευσης. Κατά το παρελθόν εξαιτίας της έλλειψης ενός διεθνώς αποδεκτού γενικού ορισμού, η αναφερόμενη στη βιβλιογραφία επίπτωση ποίκιλλε. Λόγω λοιπόν των ποικίλων ορισμών της PPH, τα ποσοστά επίπτωσης στις διάφορες μελέτες δεν ήταν συγκρίσιμα (Wente et al., 2007).

Το 2007 η ISGPS ανέπτυξε έναν αντικειμενικό, γενικά εφαρμόσιμο ορισμό της PPH βασιζόμενο στην ανασκόπηση της βιβλιογραφίας και την ομόφωνη κλινική εμπειρία. Συγκεκριμένα όρισε την PPH βάση τριών βασικών παραμέτρων: έναρξη (onset), εντόπιση - αιτία (location - cause), και βαρύτητα (severity) (Wente et al., 2007; Franco Verde et al., 2015). Αυτός ο ορισμός, με μικρές τροποποιήσεις, έχει από τότε επικυρωθεί και έχει γίνει η καθολικά αποδεκτή βάση σύγκρισης των μετέπειτα κλινικών μελετών για την διαχείριση της PPH και για την εφαρμογή των διαφόρων παρεμβάσεων (Yekebas et al., 2007; Correa-Gallego et al., 1012; Grutzmann et al., 2012).

3.1 Χρόνος έναρξης της PPH

Σύμφωνα με την ISGPS η PPH ορίζεται ως μία αιφνίδια πτώση των επιπέδων της αιμοσφαιρίνης με ή χωρίς συνοδό αιμοδυναμική αστάθεια του ασθενούς. Με βάση το χρόνο έναρξης από την στιγμή της αρχικής επέμβασης μπορεί να ταξινομηθεί είτε ως «άμεση» είτε ως «όψιμη» αλλά το χρονικό όριο μεταξύ των δύο είναι μάλλον αυθαίρετο

στη βιβλιογραφία. Η ISGPS προτείνει τις 24 ώρες μετεγχειρητικά (Wente et al., 2007). Άλλοι συγγραφείς προτείνουν μία περισσότερο ρεαλιστική προσέγγιση των 3 ημερών μετεγχειρητικά (Tani et al., 2012) ή ακόμα και των 5 ημερών μετεγχειρητικά (Yekebas et al., 2007) ως το χρονικό ορόσημο.

Η «άμεση» PPH περισσότερο συχνά προκύπτει μετά από απόσπαση του κολοβώματος της γαστροδωδεκαδακτυλικής αρτηρίας (GDAS, Gastroduodenal Artery Stump) και μπορεί να οφείλεται είτε σε χειρουργική τεχνική αστοχία είτε σε υποκείμενες διαταραχές της πήξης. Η «όψιμη» PPH συσχετίζεται περισσότερο με τις άλλες μετεγχειρητικές επιπλοκές (π.χ. ενδοκοιλιακά αποστήματα, διάβρωση ενός περιπαγκρεατικού αγγείου δευτερογενώς από ένα παγκρεατικό συρίγγιο, έλκος στη θέση της αναστόμωσης, ή αρτηριακό ψευδοανεύρυσμα) (Yeo, 1995; Shimizu et al., 2005; de Castro et al., 2004).

Πιο αναλυτικά, η επικρατούσα θεωρία σχετικά με την «όψιμη» PPH περιλαμβάνει τρεις βασικούς παράγοντες: 1) την διάβρωση του τοιχώματος των αγγείων μέσα σε ένα «εχθρικό» περιβάλλον παγκρεατικού (και/ή χολικού, και/ή εντερικού) χυμού το οποίο διαφεύγει από τον διαιρεμένο μείζονα παγκρεατικό πόρο (και/ή από τον πλημμελώς αναστομούμενο χοληδόχο πόρο), 2) την τοπική φλεγμονώδη αντίδραση ως απάντηση στην παραπάνω διαφυγή υγρών και στον επακόλουθο σχηματισμό τοπικών αποστημάτων, 3) την αποσκελετοποίηση του αρτηριακού τοιχώματος, δευτερογενώς στην εκτεταμένη απομάκρυνση του περιβάλλοντος κυτταρολιπώδους και λεμφικού ιστού που διενεργείται χειρουργικά σε αυτές τις περιπτώσεις για ογκολογικούς λόγους και η οποία εκθέτει τα αγγεία στους προαναφερόμενους παράγοντες (Otah et al., 2001; de Castro et al., 2005; Makowiec et al., 2005; Blanc et al., 2007; Lee et al., 2010; Pang et al., 2014).

Δύο πρωτεολυτικά ένζυμα, η θρυψίνη και η ελαστάση, εμπλέκονται στην λύση του αρτηριακού τοιχώματος (Otah et al., 2001; Ramia et al., 2014). Οι δύο πρώτοι προαναφερόμενοι παράγοντες (η παγκρεατική διαφυγή και η τοπική φλεγμονώδης αντίδραση) υπογραμμίζουν μία ισχυρή συσχέτιση μεταξύ δύο μείζονων μετεγχειρητικών επιπλοκών, της PPH και του POPF, η συνύπαρξη των οποίων είναι σε ποσοστό της τάξεως 90% σύμφωνα με κάποιους συγγραφείς (Khalsa et al., 2015; Sato et al., 1998), χωρίς ωστόσο η τελευταία επιπλοκή να αποτελεί προϋπόθεση για την πρώτη (Khalsa et al., 2015; Makowiec et al., 2005). Από την άλλη μεριά, ο τρίτος παράγοντας (η αγγειακή αποσκελετοποίηση) υπογραμμίζει την επίπτωση της χειρουργικής τεχνικής στην

ισορροπία μεταξύ άμεσης μετεγχειρητικής νοσηρότητας και των μακροπρόθεσμων αποτελεσμάτων από την βιολογία του όγκου.

Έχει προταθεί μία σειρά από επιπρόσθετους παράγοντες που μπορεί να συμβάλλουν στην αγγειακή τρωτότητα, τέτοιοι όπως είναι 1) η προεγχειρητική ακτινοθεραπεία (Otah et al., 2001; Makowiec et al., 2005), 2) η χρήση παροχετεύσεων (η οποία προκαλεί νέκρωση στο αρτηριακό τοίχωμα λόγω πίεσης, αποικισμό δευτερογενώς της ινώδους διήθησης) και 3) η εφαρμογή ειδικών υλικών συρραφής (η οποία προάγει τον αποικισμό με βακτηρίδια και την ιστική αντίδραση) (Otah et al., 2001; Lee et al., 2010) ή η εφαρμογή πολύ σφιχτών απολινώσεων (Blanc et al., 2007).

Το συνολικό αποτέλεσμα από τους παραπάνω στρεσογόνους παράγοντες είναι η εξασθένιση του αγγειακού τοιχώματος η οποία καταλήγει σε σχηματισμό ψευδοανευρύσματος και τελικά σε σοβαρή όψιμη PPH (Wente et al., 2007; Khalsa et al., 2015; Pang et al., 2007).

Αξίζει να σημειωθεί ότι δεν οφείλονται όλες οι PPH σε ρήξη ψευδοανευρυσμάτων, καθώς και η αιμορραγία από την ίδια την επιφάνεια εκτομής του παγκρέατος μπορεί να ευθύνεται (Pang et al., 2014; de Castro et al., 2005). Για τους σκοπούς όμως αυτής της μελέτης θα επικεντρωθούμε στην αιμορραγία από αναγνωρίσιμους αρτηριακούς κλάδους και πιο συγκεκριμένα από την γαστροδωδεκαδακτυλική αρτηρία.

3.2 Εντόπιση και αιτία της PPH

Η PPH μπορεί να προέρχεται από: α) αρτηρίες ή φλέβες, β) την γραμμή συρραφής των αναστομώσεων (γαστροεντεροαναστόμωσης, παγκρεατονηστιδικής, χολοπεπτικής), γ) το πεδίο εκτομής (κολόβωμα παγκρέατος, οπισθοπεριτοναϊκό χώρο), δ) γαστρικό/δωδεκαδακτυλικό έλκος ή διάχυτη γαστρίτιδα, ε) διάβρωση και ρήξη ψευδοανευρυσμάτων, ή στ) αιμοχολία από προηγούμενα τοποθετημένα stents στα χοληφόρα (van Berge Henegouwen et al., 1995; de Castro et al., 2005; Rumstadt et al., 1998; Balladur et al., 1996; Brodsky et al., 1991; Wente et al., 2006; Reber et al., 1998; Celis et al., 2002; Hashimoto et al, 2004; Otah et al., 2002).

Μπορεί να είναι είτε α) ενδοαυλική είτε β) εξωαυλική ανάλογα με την ακριβή εντόπισή της. Η ενδοαυλική ΡΡΗ εκδηλώνεται είτε ως αιματέμεση με καφεοειδείς εμέτους, είτε ως αιμορραγία από τον ρινογαστρικό ή γαστρονηστιδικό καθετήρα, είτε ως μέλαινα κένωση. Η εξωαυλική ΡΡΗ εκδηλώνεται με αιμορραγία από τις παροχετεύσεις ή με μετεωρισμό κοιλίας σε περίπτωση απουσίας παροχετεύσεων.

Η εξωαυλική ΡΡΗ διακρίνεται περαιτέρω σε αληθή, η οποία έχει εξωαυλική πηγή και σε ψευδή, η οποία αποτελεί εκδήλωση μίας αρχικά ενδοαυλικής αιμορραγίας η οποία μετατρέπεται τελικώς σε εξωαυλική λόγω συνυπαρχόντων αναστομωτικών διαφυγών. Η ενδοαυλική ΡΡΗ συχνά αντιμετωπίζεται ενδοσκοπικά, ενώ η εξωαυλική με τη βοήθεια της επεμβατικής ακτινολογίας (McEvoy et al., 2014; Papadopoulos et al., 2014; Adam et al., 2014).

3.3 Βαρύτητα της ΡΡΗ

Η βαρύτητα της ΡΡΗ μπορεί να διαφοροποιηθεί σε δύο κατηγορίες, «ήπια» και «σοβαρή» με κριτήρια την ποσότητα αίματος που χάνεται και την ανάγκη για μετάγγιση.

Η «ήπια» ΡΡΗ χαρακτηρίζεται από απώλεια μικρού ή μεσαίου όγκου αίματος (πτώση συγκέντρωσης αιμοσφαιρίνης λιγότερο από 3 g/dl), δεν έχει καμία ή έχει ελάχιστη κλινική επίπτωση και αντιμετωπίζεται συντηρητικά (αποκατάσταση ενδαγγειακού όγκου με χορήγηση υγρών και μετάγγιση 2-3 μονάδων συμπυκνωμένων ερυθρών αιμοσφαιρίων μέσα σε 24 ώρες από το τέλος της εγχείρησης στην άμεση ΡΡΗ ή μετάγγιση λιγότερο από 3 μονάδες σε 24 ώρες μετά το πέρας της εγχείρησης στην όψιμη ΡΡΗ).

Η «σοβαρή» ΡΡΗ χαρακτηρίζεται από μεγάλη απώλεια αίματος (πτώση αιμοσφαιρίνης μεγαλύτερη από 3 gr/dl), από σημαντική κλινική επίπτωση (απειλητική για τη ζωή, ταχυκαρδία, υπόταση, ολιγουρία), από ανάγκη για μετάγγιση με περισσότερες από 3 μονάδες συμπυκνωμένων ερυθρών αιμοσφαιρίων και από ανάγκη για επεμβατική θεραπεία (επανεπέμβαση ή επεμβατική αγγειογραφία) (Sato et al., 1998; Zealley et al., 2006; Stigler et al., 2006).

Συνδυάζοντας όλα τα παραπάνω, μπορούμε να πούμε ότι η άμεση εξωαυλική αιμορραγία είναι ο πιο συνήθης τύπος μετεγχειρητικής αιμορραγίας που συμβαίνει μέσα σε 24 με 48 ώρες μετά από το χειρουργείο και συνήθως προκαλείται από παράγοντες που αφορούν την χειρουργική τεχνική (π.χ. ανεπαρκής αιμόσταση, λύση απολινώσεων αγγείων κλπ). Αντιμετωπίζεται αρχικά με επείγουσα ερευνητική λαπαροτομία με σκοπό την αιμόσταση και την αφαίρεση των αιματωμάτων. Σε αντίθεση η αιμορραγία που προέρχεται από τον βλεννογόνο ή από τη γραμμή συρραφής της ΓΕΑ προκαλεί άμεση ενδοαυλική αιμορραγία που στις περισσότερες περιπτώσεις ελέγχεται ενδοσκοπικά με έγχυση κόλλας ινικής ή σκληρυντικών παραγόντων ή με εφαρμογή αιμοστατικών clips (Yekebas et al., 2007).

Η όψιμη PPH, με συνολική επίπτωση 3,9%, (Limongelli et al., 2008) λαμβάνει χώρα μέρες ή βδομάδες μετά από την παγκρεατεκτομή και συσχετίζεται με ένα ποσοστό θνητότητας μεγαλύτερο του 60% (Treckmann et al., 2008). Μπορεί να είναι είτε ενδοαυλική είτε εξωαυλική. Γενικά η όψιμη ενδοαυλική αιμορραγία προέρχεται συνήθως από την παγκρεατονηστιδική αναστόμωση ή από αναστομωτικά έλκη, ενώ η όψιμη αξωαυλική αιμορραγία προέρχεται από μεγάλα οπισθοπεριτοναϊκά αγγεία στα οποία συμπεριλαμβάνεται η ηπατική αρτηρία, το κολόβωμα της γαστροδωδεκαδακτυλικής αρτηρίας ή η άνω μεσεντέριος αρτηρία.

Μία σημαντική διάκριση είναι η ενδοαυλική αιμορραγία που οφείλεται σε σπλαχνικό ψευδοανεύρυσμα. Αυτό μπορεί να συμβεί καθώς το αίμα εισέρχεται στον αυλό του λεπτού εντέρου από μία διάσπαση της παγκρεατονηστιδικής αναστόμωσης η οποία πιθανόν οδήγησε σε έκθεση της αρτηρίας στα παγκρεατικά ένζυμα.

Σε αντίθεση με την άμεση PPH, η όψιμη αντιμετωπίζεται τις τελευταίες δεκαετίες με ενδοαγγειακά stents ή με εμβολισμό. Η ενδοσκόπηση έχει μικρό ρόλο σε αυτούς τους ασθενείς (Yekebas et al., 2007). Όπως θα αναλυθεί και παρακάτω, τόσο στην άμεση PPH όσο και στην όψιμη PPH η επανεπέμβαση ενδείκνυται στις περιπτώσεις εκείνες της ανεπαρκούς αιμόστασης μετά από αρχικά ενδοσκοπική ή ανδοαγγειακή παρέμβαση, στις περιπτώσεις αιμορραγίας αγνώστου προέλευσης ή στους αιμοδυναμικά ασταθείς ασθενείς (Yekebas et al., 2007; Miura et al., 2009; Correa-Gallego et al., 2012).

4. ΚΛΙΝΙΚΟ ΣΥΣΤΗΜΑ ΤΑΞΙΝΟΜΗΣΗΣ ΤΗΣ ΑΙΜΟΡΡΑΓΙΑΣ ΜΕΤΑ ΑΠΟ ΠΑΓΚΡΕΑΤΕΚΤΟΜΗ

Για να συνοψίσουμε όλους τους διαφορετικούς παράγοντες που επηρεάζουν την PPH και για να καθιερώσουμε ένα ενιαίο κλινικό σύστημα ταξινόμησης, ορίζονται τρεις διαφορετικοί βαθμοί PPH (grades A, B, C) βάση της στιγμής έναρξης, της εντόπισης και της βαρύτητας της αιμορραγίας **(Πίνακας 1)**. Έτσι μπορούμε να αθροίσουμε τον συνολικό κίνδυνο και να καθορίσουμε την κλινική βαρύτητα αυτής (Wente et al, 2007).

Πίνακας 1. (Τροποποιημένος από Wente et al., 2007)
Ορισμός της PPH σύμφωνα με την ISGPS και κλινικό σύστημα ταξινόμησης

Χρόνος έναρξης και βαρύτητα

Grade	Πρώιμη (<24h)	Όψιμη (>24h)	Κλινική κατάσταση	Θεραπευτικές δράσεις
A	Ήπια, ενδοαυλική/εξωαυλική		Καλή	ΟΧΙ
B	Σοβαρή ενδοαυλική/εξωαυλική	Ήπια, ενδοαυλική/εξωαυλική	Συχνά καλή/μέτρια Σπάνια απειλητική για τη ζωή	Μετάγγιση, ΜΕΘ, ενδοσκόπηση, εμβολισμός & επανεπέμβαση στην όψιμη PPH
C		Σοβαρή ενδοαυλική/εξωαυλική	Σοβαρά επηρεασμένη και απειλητική για τη ζωή	Εντόπιση εστίας αιμορραγίας, αγγειογραφία & εμβολισμός, (ενδοσκόπηση) ή επανεπέμβαση, ΜΕΘ

Βαρύτητα PPH

	ΗΠΙΑ	ΣΟΒΑΡΗ
Απώλεια αίματος	Πτώση Hgb < 3 g/dl	Πτώση Hgb >3 g/dl
Όγκος αναζωογόνησης/ μετάγγιση αίματος	2-3 μονάδες RBC μέσα σε 24h από το τέλος του χειρουργείου ή 1-3 μονάδες μετά από 24h από το τέλος του χειρουργείου	Κλινικά σημαντική επίπτωση (ταχυκαρδία, υπόταση, ολιγουρία, υπογκαιμικό shock), μετάγγιση (> 3 μονάδες RBC)
Ανάγκη επεμβατικής θεραπείας (παρεμβατική/χειρουργική)	ΟΧΙ Ενδοσκοπική αιμόσταση εφόσον συντρέχουν οι υπόλοιπες συνθήκες (αιμοδυναμική σταθερότητα, ενδοαυλική αιμορραγία)	

Η **PPH Grade A** οδηγεί μόνο σε μία οριακή και προσωρινή μεταβολή της καθιερωμένης μετεγχειρητικής πορείας του ασθενούς. Σε γενικές γραμμές δεν έχει μείζονα κλινική επίπτωση και δεν συσχετίζεται με παράταση του χρόνου νοσηλείας.

Η **PPH Grade B** απαιτεί περαιτέρω διαγνωστική διερεύνηση, επιπλέον θεραπευτικές δράσεις (π.χ. μετάγγιση, επανεισαγωγή) και δυνητικά επεμβατικές θεραπευτικές παρεμβάσεις (π.χ. ερευνητική λαπαροτομία, αγγειακός εμβολισμός). Συνήθως απαιτεί επιπλέον ημέρες νοσηλείας.

Η **PPH Grade C** οδηγεί σε σοβαρή κλινική επιδείνωση και θα πρέπει να θεωρείται σε κάθε περίπτωση απειλητική για τη ζωή του αρρώστου. Απαιτεί άμεση διαγνωστική διερεύνηση και αντιμετώπιση. Οι ημέρες νοσηλείας αυξάνονται και είναι πιθανή η μεταφορά σε μονάδα εντατικής θεραπείας.

5. ΥΠΟΨΙΑ – ΔΙΑΓΝΩΣΗ ΤΗΣ ΑΙΜΟΡΡΑΓΙΑΣ ΜΕΤΑ ΑΠΟ ΠΑΓΚΡΕΑΤΕΚΤΟΜΗ: Η ΕΝΝΟΙΑ ΤΗΣ «ΑΙΜΟΡΡΑΓΙΑΣ – ΦΡΟΥΡΟΥ»

Η PPH γίνεται αισθητή με ένα από τα παρακάτω σημεία: απώλεια αίματος από τις παροχετεύσεις ή από τον ρινογαστρικό καθετήρα, αιματέμεση ή μέλαινα, κλινική επιδείνωση του αρρώστου ή πτώση της συγκέντρωσης της αιμοσφαιρίνης στον εργαστηριακό έλεγχο.

Με τον όρο «αιμορραγία – φρουρός» εννοούμε μία μικρή απώλεια αίματος μέσω των παροχετεύσεων ή μέσω του ρινογαστρικού καθετήρα αρκετές ώρες προτού εκδηλωθεί η μαζική αιμορραγία. Είναι παρούσα σε ποσοστό 30% - 100% (Tien et al., 2005; Brodsky & Turnbull, 1991; Shankar & Russell, 1989).

Πρόκειται για ένα πρώτο επεισόδιο αιμορραγίας, το οποίο χαρακτηρίζεται από πτώση αιμοσφαιρίνης λιγότερο από 1,5 g/dl, χωρίς όμως αυτό να προκαλέσει αιμοδυναμική αστάθεια στον ασθενή και ακολουθείται όμως από ένα δεύτερο αιμορραγικό επεισόδιο μετά από ένα ενδιάμεσο στάδιο ελεύθερο συμπτωμάτων. Στην ουσία είναι ένα φαινομενικά έλασσον επεισόδιο αιμορραγίας που προηγείται ενός μείζονος αιμορραγικού επεισοδίου (Treckmann et al., 2008; Tien et al., 2008). Ορισμένοι συγγραφείς αναφέρουν επίπτωση της τάξεως του 33% (Yekebas et al., 2007; Limongelli et al., 2008) και συσχετίζεται με

υψηλότερο ποσοστό επανεπεμβάσεων και θνητότητας συγκριτικά με τους ασθενείς στους οποίους δεν έχει προηγηθεί αυτό το προειδοποιητικό επεισόδιο αιμορραγίας (Yekebas et al., 2007; Treckmann et al., 2008; Tien et al., 2008).

Η κλινική αναγνώριση της «αιμορραγίας – φρουρού» **(Εικ.4)** είναι καθοριστικής σημασίας καθώς μπορεί να συμβάλει στην πρόληψη μίας μαζικής και θανατηφόρας PPH. Τελικώς η διάγνωση της PPH μπορεί να επιβεβαιωθεί με ενδοσκόπηση ανωτέρου πεπτικού, αγγειογραφία, σπινθηρογράφημα, αξονική τομογραφία ή ερευνητική λαπαροτομία.

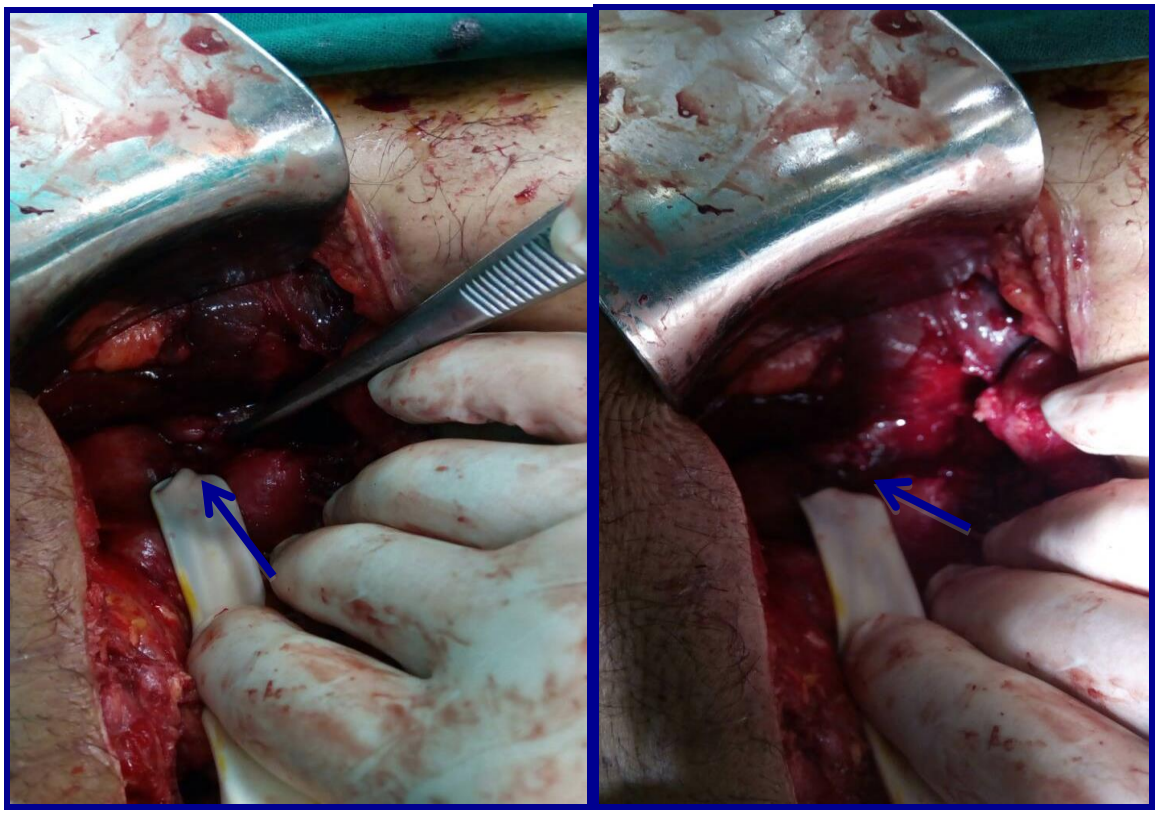

Εικόνα 4. Περιστατικό PPH με «αιμορραγία – φρουρό» (από αρχείο ΄Β χειρουργικής κλινικής Γ.Ν.Α «Ο Ευαγγελισμός»). Άντρας 63 ετών υπεβλήθη σε Whipple λόγω χωροκατακτητικής εξεργασίας κεφαλής παγκρέατος. Μετεγχειρητικά παρουσίασε παγκρεατικό συρίγγιο μέσης παροχής καθώς και γαστροπάρεση. Την 30^{η} μετεγχειρητική ημέρα είχε επεισόδιο «αιμορραγίας – φρουρού» μέσω των παροχετεύσεων. Κατά την αγγειογραφία δεν ελέγχθηκε εικόνα ενεργού εξαγγείωσης. Ωστόσο, παρακείμενα του παροχετευτικού καθετήρα αναγνωρίστηκε αγγειακός κλάδος με απότομη διακοπή σκιαγράφησης, πιθανότατα στο πλαίσιο απολίνωσης (GDAS). Η αντιμετώπιση ήταν συντηρητική. Την 38^{η} μετεγχειρητική ημέρα νέο επεισόδιο αιμορραγίας μέσω της παροχέτευσης. Ο ασθενής οδηγήθηκε εκτάκτως στο χειρουργείο όπου και διεπιστώθη ενεργός αιμορραγία προερχόμενη από το GDAS (το βέλος δείχνει το GDAS).

6. ΣΥΣΧΕΤΙΣΗ ΤΗΣ ΑΙΜΟΡΡΑΓΙΑΣ ΜΕΤΑ ΑΠΟ ΠΑΓΚΡΕΑΤΕΚΤΟΜΗ ΜΕ ΤΙΣ ΑΛΛΕΣ ΜΕΙΖΟΝΕΣ ΜΕΤΕΓΧΕΙΡΗΤΙΚΕΣ ΕΠΙΠΛΟΚΕΣ

Όπως επισημάνθηκε παραπάνω η κάθε μία μετεγχειρητική επιπλοκή δεν είναι ανεξάρτητη από την άλλη. Αντίθετα θα έλεγε κανείς ότι η μία προετοιμάζει το έδαφος για την άλλη. Η PPH αποτελεί χαρακτηριστικό τέτοιο παράδειγμα καθώς έχει συσχετιστεί με χολόρροια, με παγκρεατικό συρίγγιο, με ενδοκοιλιακό απόστημα, ή με γενικευμένη σήψη (Koukoutsis et al., 2006; Choi et al., 2004; Tien et al., 2005).

Όπως έχει προαναφερθεί μία παθοφυσιολογική ερμηνεία για την όψιμη PPH περιλαμβάνει 1) την ενζυμική πέψη του τοιχώματος των αιμοφόρων αγγείων (από την θρυψίνη, την ελαστάση και άλλα παγκρεατικά ένζυμα από την εξωκρινή μοίρα του παγκρέατος) που λαμβάνει χώρα δευτερογενώς στην διαφυγή από την παγκρεατονηστιδική αναστόμωση, 2) την ενδοκοιλιακή φλεγμονή με συμμετοχή των περιπαγκρεατικών αγγείων ή 3) την αγγειακή βλάβη κατά τη διάρκεια της χειρουργικής εκτομής η οποία οδηγεί σε ψευδοανεύρυσμα την αγγείων.

Η παρουσία της παγκρεατικής διαφυγής/συριγγίου αποκτά μεγάλη σημασία στους ασθενείς με PPH. Σύμφωνα με την ISGPF ως παγκρεατική διαφυγή/συρίγγιο ορίζεται η εκροή από την παροχέτευση οποιουδήποτε μετρήσιμου όγκου υγρού μετά από την 3^{η} μετεγχειρητική ημέρα με συγκέντρωση αμυλάσης μεγαλύτερη από το τριπλάσιο της αντίστοιχης στον ορό του αίματος (Bassi et al., 2005). Είναι μία από τις πιο συνήθεις επιπλοκές μετά από παγκρεατεκτομή. Ορισμένοι συγγραφείς αναφέρουν επίπτωση που φτάνει κατά προσέγγιση το 40%. Η παρουσία της έχει συσχετιστεί με ένα αξιοσημείωτα υψηλό κίνδυνο εμφάνισης όψιμης PPH (Choi et al., 2004). Η βιβλιογραφία αναφέρει την επίπτωση του παγκρεατικού συριγγίου να φτάνει σε ποσοστό 90% στους ασθενείς με όψιμη PPH και συσχετίζεται με υψηλότερα ποσοστά θνητότητας. Οι Choi et al. (2004) και οι Tien et al. (2005) αναφέρουν επίπτωση 16% έως 40% της μαζικής αιμορραγίας στους ασθενείς με παγκρεατική διαφυγή (Choi et al., 2004; Tien et al., 2005).

Από την άλλη μεριά ο ρόλος του προεγχειρητικού ικτέρου και των αυξημένων επιπέδων χολερυθρίνης στον ορό του αίματος είναι ένα θέμα αμφιλεγόμενο (Tien et al., 2005; Balachandran et al., 2004), ενώ στη μεγάλη μελέτη των Tien et al. (2005) δεν φάνηκε καθαρή συσχέτιση της PPH με τον τύπο της χειρουργικής εκτομής, με τη σύσταση του

παγκρεατικού παρεγχύματος, με την έκταση του λεμφαδενικού καθαρισμού ή με τα παθολογοανατομικά ευρήματα (Tien et al., 2005).

7. ΔΥΝΗΤΙΚΕΣ ΠΗΓΕΣ ΑΙΜΟΡΡΑΓΙΑΣ ΜΕΤΑ ΑΠΟ ΕΠΕΜΒΑΣΗ WHIPPLE

Οι ανατομικές θέσεις - δομές οι οποίες μπορούν να αποτελέσουν δυνητικά πηγή αιμορραγίας μετά από δεξιά παγκρεατεκτομή (επέμβαση Whipple) ταξινομούνται ως ακολούθως **(Εικ.5)** (Wente et al., 2007).

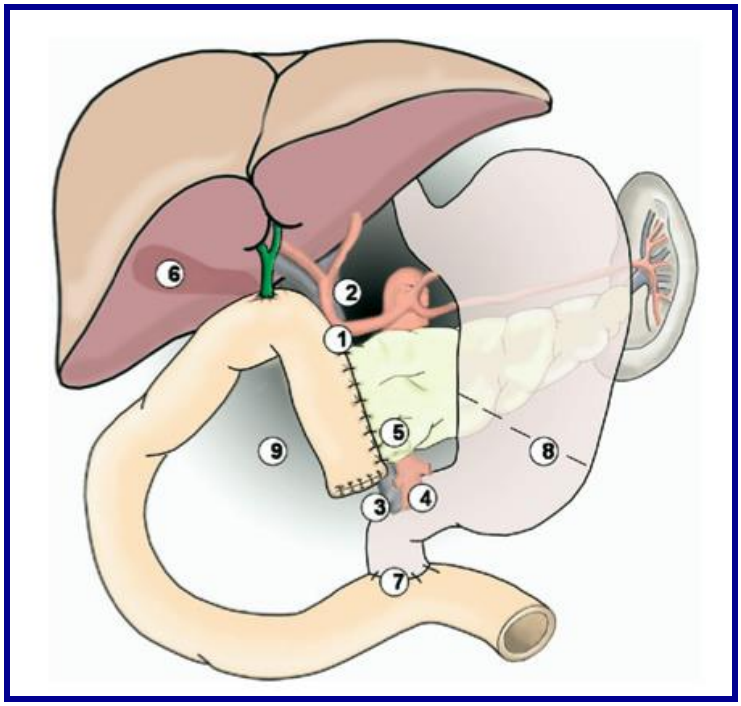

Εικόνα 5. Μερικές δυνητικά πηγές PPH μετά από δεξιές παγκρεατεκτομές. 1. Κολόβωμα γαστροδωδεκαδακτυλικής αρτηρίας, **2.** Παράπλευροι κλάδοι της πυλαίας φλέβας και κλάδοι της ηπατικής αρτηρίας, **3.** Παράπλευροι κλάδοι της άνω μεσεντερίου φλέβας, συμπεριλαμβανομένων των αγγείων της αγκιστροειδούς απόφυσης του παγκρέατος, **4.** Κλάδοι της άνω μεσεντερίου αρτηρίας, συμπεριλαμβανομένων των νηστιδικών μεσεντερικών αρτηριακών κλάδων (στα αριστερά) και της κατώτερης παγκρεατοδωδεκαδακτυλικής αρτηρίας (στα δεξιά), **5.** Επιφάνεια χειρουργικής εκτομής παγκρέατος και γραμμή συρραφής της παγκρεατονηστιδικής αναστόμωσης, **6.** Κοίτη χοληδόχου κύστης, **7.** Γραμμή συρραφής δωδεκαδακτυλονηστιδικής (μετά από pylorus-preserving παγκρεατοδωδεκαδακτυλεκτομή), **8.** Γραμμή συρραφής γαστρονηστιδικής (μετά από τυπική Whipple), **9.** Οπισθοπεριτοναϊκός χώρος (Τροποποιημένο από Wente et al., 2007).

α) <u>Αρτηριακές δομές</u>: κολόβωμα γαστροδωδεκαδακτυλικής αρτηρίας, κλάδοι της άνω μεσεντερίου αρτηρίας (νηστιδικοί αρτηριακοί κλάδοι και κάτω παγκρεατοδωδεκαδακτυλική αρτηρία), κλάδοι της ηπατικής αρτηρίας.

β) <u>Φλεβικές δομές</u>: κλάδοι της πυλαίας φλέβας και κλάδοι της άνω μεσεντερίου φλέβας (φλέβα του Henle, νηστιδικοί κλάδοι, περιλαμβάνονται και αγγεία της αγκιστροειδούς απόφυσης παγκρέατος).

γ) <u>Αναστομωτικές θέσεις</u>: επιφάνεια χειρουργικής εκτομής παγκρέατος, γραμμή συρραφής της παγκρεατονηστιδικής αναστόμωσης, γραμμή συρραφής της γαστρονηστιδικής (μετά από τυπική παγκρεατοδωδεκαδακτυλεκτομή/Whipple) ή της δωδεκαδακτυλονηστιδικής αναστόμωσης (μετά από τεχνική διατήρησης πυλωρού/Traverso - Longmire).

δ) **<u>Ανατομικές κοιλότητες – Πεδία εκτομών</u>:** κοίτη χοληδόχου κύστης, οπισθοπεριτοναϊκός χώρος.

Οι Roulin et al. (2011) διαπίστωσαν στην μελέτη τους ότι η πλειοψηφία (66%) των περιπτώσεων όψιμης PPH προερχόταν από μία σπλαχνική αρτηρία η οποία είχε υποστεί διάβρωση ή ρήξη και μάλιστα η γαστροδωδεκαδακτυλική αρτηρία ήταν η πλέον κοινή εστία αιμορραγίας, αντιπροσωπεύοντας τις μισές περιπτώσεις από όλες συνολικά τις όψιμες αρτηριακές αιμορραγίες (Roulin et al., 2011). Αυτό μπορεί να εξηγηθεί αν λάβει κανείς υπόψη την σχετικά μακράν πορεία του απολινωμένου κολοβώματός της μέσα σε ένα δυνητικά εχθρικό περιβάλλον σε συνδυασμό με την υψηλή τάση η οποία ασκείται στο αγγειακό τοίχωμα εκ των έσω, ως αποτέλεσμα της υψηλής ροής αίματος κατευθείαν από την αορτή μέσω της κοιλιακής αρτηρίας και της κοινής ηπατικής αρτηρίας. Επιπρόσθετα, δεδομένου ότι η γαστροδωδεκαδακτυλική αρτηρία είναι ο κύριος παράπλευρος κλάδος μεταξύ της κοιλιακής αρτηρίας και της άνω μεσεντερίου, η εξωτερική πίεση ή εγκλωβισμός της άνω μεσεντερίου αρτηρίας (όπως συμβαίνει στις περιπτώσεις νεοπλασμάτων εντοπιζόμενων στην κεφαλή ή στην αγκιστροειδή απόφυση του παγκρέατος) μπορεί να προδιαθέσει σε σχηματισμό ψευδοανευρύσματος ακόμα και πριν την επέμβαση Whipple (Habib et al., 2013).

Στην παρούσα διπλωματική εργασία θα επικεντρωθούμε στην αιμορραγία που προέρχεται από αγγειακές δομές και συγκεκριμένα από το κολόβωμα της γαστροδωδεκαδακτυλικής αρτηρίας και θα αναδείξουμε τον σημαντικό ρόλο που παίζει το μήκος αυτού του κολοβώματος και το πώς μπορεί τεχνικά να διαφυλαχτεί κατά τη διάρκεια της αρχικής εγχείρησης με σκοπό την πρόληψη της PPH ή να αξιοποιηθεί με τη βοήθεια των μεθόδων της επεμβατικής ακτινολογίας για την αντιμετώπιση της PPH αν τελικά αυτή προκύψει.

8. ΑΝΤΙΜΕΤΩΠΙΣΗ ΤΗΣ ΑΙΜΟΡΡΑΓΙΑΣ ΜΕΤΑ ΑΠΟ ΠΑΓΚΡΕΑΤΕΚΤΟΜΗ

Όπως έχει ήδη αναφερθεί η «άμεση» PPH συνήθως οφείλεται σε τεχνικούς λόγους ή σε υποκείμενες διαταραχές πήξης του ασθενούς. Όταν είναι μαζική ο καλύτερος τρόπος για να αντιμετωπιστεί είναι η ερευνητική λαπαροτομία (Correa - Gallego et al., 2012; Wellner et al., 2014). Έχουν επίσης προταθεί ενδοσκοπικές προσεγγίσεις στην περίπτωση «άμεσης» ενδοαυλικής PPH αλλά δεν προτιμώνται εξαιτίας του κινδύνου για πιθανή αναστομωτική βλάβη (Yekebas et al., 2007; Eckardt et al., 2011).

Η «όψιμη» PPH είναι ιδιαίτερα απειλητική για τη ζωή και μπορεί να συμβεί αρκετές ημέρες ακόμα και εβδομάδες μετά από το χειρουργείο (Correa - Gallego et al., 2012). Όπως έχει αναφερθεί παραπάνω έχει σύνθετη παθογένεση η οποία περιλαμβάνει το χειρουργικό τραύμα (αποσκελετοποίηση αγγείων κατά τη διάρκεια του λεμφαδενικού καθαρισμού), τη διάβρωση του αγγειακού τοιχώματος δευτερογενώς στην αναστομωτική διαφυγή παγκρεατικού χυμού, τη δημιουργία ψευδοανευρύσματος και τη δημιουργία ενδοαυλικών ελκών. Σε αυτή την κατηγορία ασθενών η χειρουργική προσέγγιση στο αγγείο που αιμορραγεί είναι συχνά δύσκολη εξαιτίας της υπερκείμενης αναστόμωσης, της ύπαρξης συμφύσεων που έχουν προκύψει από την αρχική χειρουργική παρέμβαση (Roulin et al., 2011) ή ακόμα περισσότερο εξαιτίας της συνύπαρξης άλλων μετεγχειρητικών επιπλοκών. Γι' αυτό το λόγο θεραπεία πρώτης γραμμής αποτελούν οι παρεμβατικές τεχνικές (αγγειογραφία ή ενδοσκόπηση, ανάλογα με το αν η PPH είναι ενδοαυλική ή εξωαυλική) **(Διάγραμμα 1)** (Correa - Gallego et al., 2012; Wellner et al., 2014).

Στο 1/3 των περιπτώσεων μαζικών «όψιμων» PPH προηγείται η αυτοπεριοριζόμενη «αιμορραγία – φρουρός» (Brodsky & Turnbull, 1991). Σε αυτές τις περιπτώσεις μία αξονική τομογραφία κοιλίας μπορεί να αποκλείσει την παρουσία κάποιας αγγειακής βλάβης (ψευδοανεύρυσμα). Εναλλακτική προσέγγιση αποτελεί η αγγειογραφία (Tien et al., 2008).

Σε γενικές γραμμές η επανεπέμβαση αποτελεί επιλογή για τους αιμοδυναμικά ασταθείς ασθενείς ή όταν συνυπάρχει μία σηπτική επιπλοκή αν και αυτό πλέον αμφισβητείται.

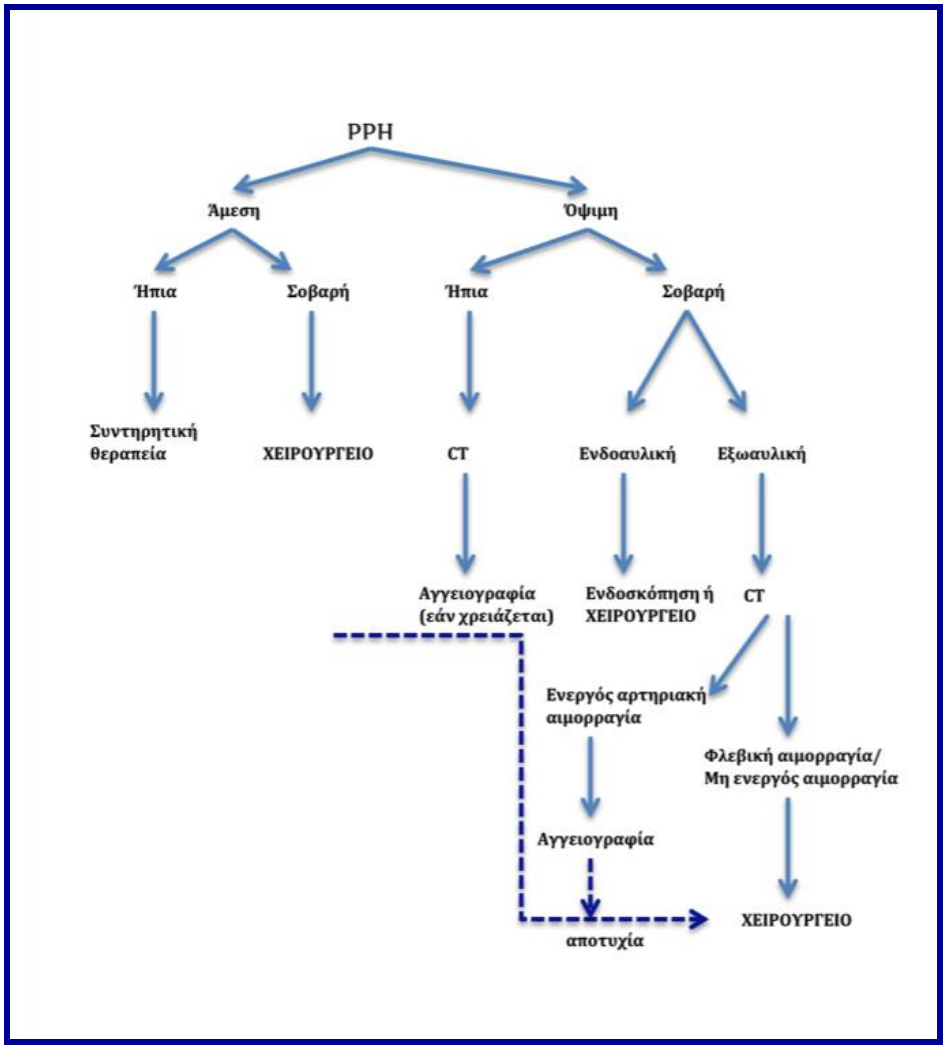

Διάγραμμα 1. Αντιμετώπιση των αιμοδυναμικά σταθερών ασθενών με PPH

(Τροποποιημένο από Malleo & Vollmer, 2016).

Σύμφωνα με τους Yekebas et al. (2007) ο αλγόριθμος αντιμετώπισης της PPH θα πρέπει να περιλαμβάνει τα εξής σημεία **(Διάγραμμα 2)** (Yekebas et al., 2007):

1. Η αντιμετώπιση της «άμεσης» PPH (μέσα στις πρώτες 5 ημέρες) εξαρτάται από το αν αυτή είναι ενδοαυλική ή εξωαυλική. Η «αληθώς» εξωαυλική οφείλεται συνήθως σε ανεπαρκή αιμόσταση, συμβαίνει μέσα στις πρώτες 24-48 ώρες και απαιτεί χειρουργείο. Η «ψευδώς» αξωαυλική μπορεί να προκύψει από διάσπαση της παγκρεατονηστιδικής αναστόμωσης με επακόλουθη εμφάνιση αιμορραγίας από τις παροχετεύσεις και μπορεί να αντιμετωπιστεί με αγγειογραφία.

2. Η ενδοσκόπηση ενδείκνυται μόνο τις πρώτες 2-3 ημέρες όταν η ενδοαυλική PPH είναι πιθανό να προέρχεται από την γαστροεντεροαναστόμωση. Η ενδοαυλική PPH που συμβαίνει αργότερα είναι λιγότερο πιθανό να οφείλεται σε διάσπαση αναστόμωσης εκτός και αν προέρχεται από βλάβη της παγκρεατονηστιδικής και γι' αυτό απαιτεί είτε επεμβατική αγγειογραφία είτε χειρουργείο.

3. Η επεμβατική αγγειογραφία ενδείκνυται για την «ψευδώς» εξωαυλική PPH μέσα στις πρώτες 5 ημέρες αφού έχει πρώτα αποκλειστεί η αιμορραγία από την γαστροεντεροαναστόμωση με ενδοσκόπηση. Στην περίπτωση της «όψιμης» PPH συνήθως σχετίζεται με παγκρεατικό συρίγγιο και η αγγειογραφία ως πρώτης γραμμής θεραπεία θα έπρεπε να γίνεται ανεξάρτητα από το αν είναι ενδοαυλική ή εξωαυλική.

4. Στην περίπτωση που η εστία προέλευσης της αιμορραγίας δεν μπορεί να εντοπιστεί κατά την αγγειογραφία, τότε μπορεί να επαναληφθεί μετά από 6 - 24 ώρες εάν ο ασθενής παραμένει αιμοδυναμικά σταθερός (απαιτούνται λιγότερο από 4 μονάδες RBC). Μπορεί να είναι αποτελεσματικός ο τυφλός εμβολισμός κλάδων της γαστροδωδεκαδακτυλικής αρτηρίας ή της άνω μεσεντερίου.

5. Στους ασθενείς με «αιμορραγία – φρουρό» η οποία συνυπάρχει με παγκρεατικό συρίγγιο η θνητότητα ανέρχεται >50%. Σε αυτούς τους ασθενείς όταν αποτύχει η αγγειογραφία τότε απαιτείται χειρουργείο.

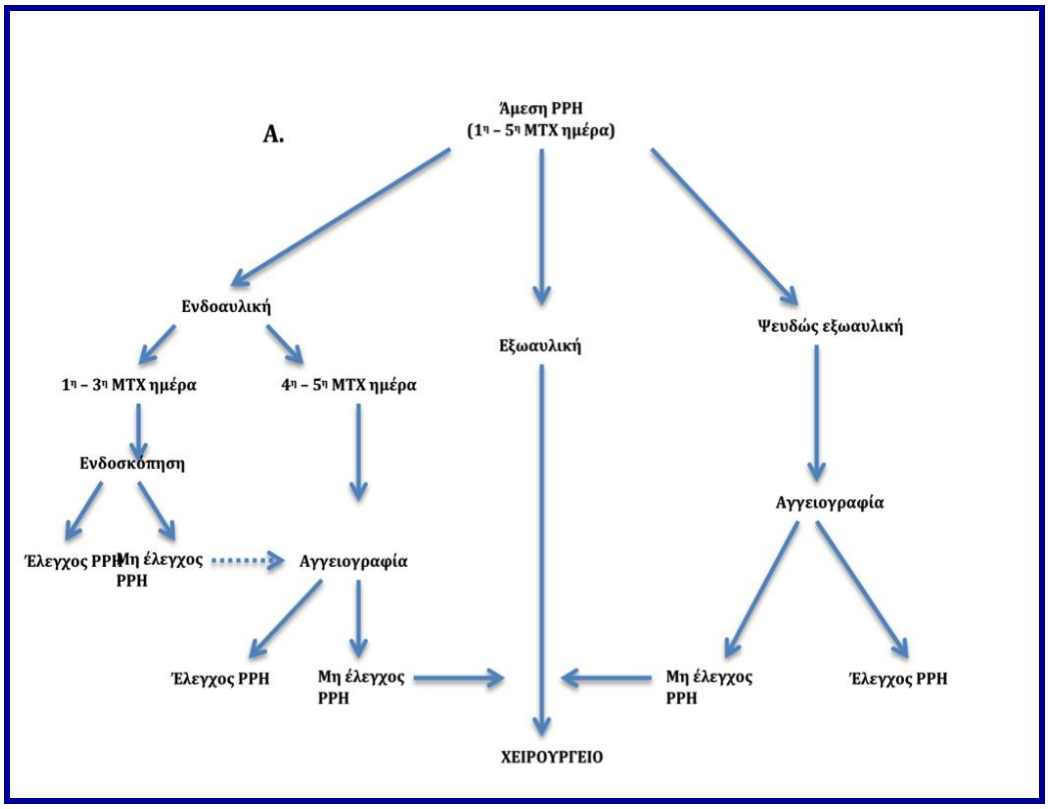

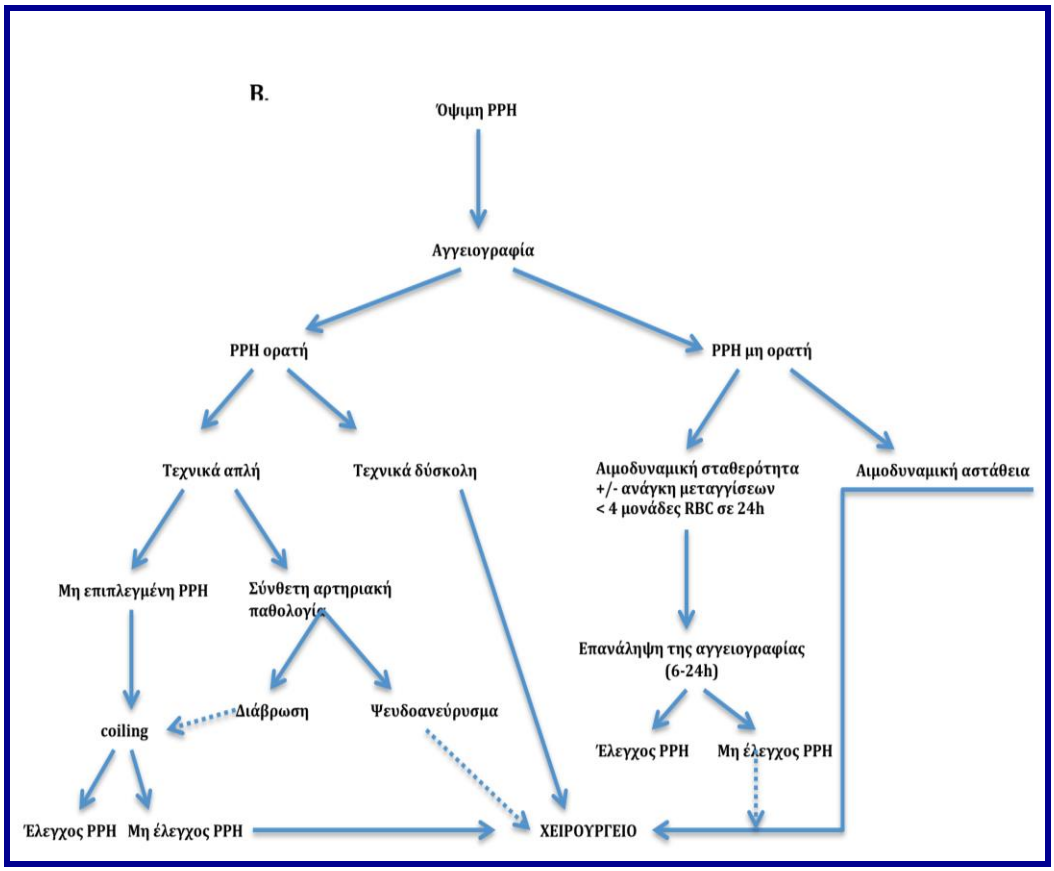

Διάγραμμα 2. Προτεινόμενος αλγόριθμος για την αντιμετώπιση της (Α) άμεσης και (Β) της όψιμης PPH (Τροποποιημένο από Yekebas et al., 2007).

8.1 ΜΕΘΟΔΟΙ ΕΠΕΜΒΑΤΙΚΗΣ ΑΓΓΕΙΟΓΡΑΦΙΑΣ

Αντικείμενο συζήτησης και διαρκούς αντιπαράθεσης στη διεθνή βιβλιογραφία αποτελεί η ανεύρεση του βέλτιστου τρόπου αντιμετώπισης της PPH (de Castro et al., 2005; Limongelli et al., 2008; Zealley et al., 2006). Την προηγούμενη δεκαετία προσέγγιση πρώτης γραμμής αποτελούσε η αγγειογραφία με στόχο την αναγνώριση της πηγής προέλευσης της αιμορραγίας και την επακόλουθη αντιμετώπιση με τις μεθόδους της επεμβατικής ακτινολογίας (Yoon et al., 2003; Yekebas et al., 2007; Sato et al., 1998). Παρολαυτά, πρόσφατες έρευνες προτείνουν την χειρουργική παρέμβαση ως αρχική θεραπεία της μαζικής αιμορραγίας και ο διακαθετηριακός αρτηριακός εμβολισμός (transcatheter arterial embolization, TAE) να περιορίζεται στις περιπτώσεις εκείνες που ο ασθενή είναι αιμοδυναμικά σταθερός και με ελάσσονα αιμορραγία (de Castro et al., 2005; Blanc et al., 2007).

Στην μελέτη των Blanc et al. (2007) η ενδοαγγειακή αιμόσταση απέτυχε σε όλους τους ασθενείς με ενεργό αιμορραγία οι οποίοι τελικά υπεβλήθησαν σε επαναληπτική χειρουργική επέμβαση. Υπέθεσαν ότι η μαζική αιμορραγία που συσχετίζεται με ενδοκοιλιακές επιπλοκές, τέτοιες όπως το παγκρεατικό συρίγγιο, αποτελεί ένδειξη για επείγον χειρουργείο (Blanc et al., 2007). Αντιθέτως στη μελέτη των Hur et al. (2011) (Hur et al., 2011) τα αποτελέσματα υποστηρίζουν τη χρήση TAE ως θεραπεία πρώτης γραμμής στην «όψιμη» μαζική αιμορραγία μετά από παγκρεατοδωδεκαδακτυλεκτομή ακόμα και στις περιπτώσεις εκείνες που συσχετίζεται με ενδοκοιλιακές επιπλοκές, προτείνοντας μάλιστα τον αγγειογραφικό εμβολισμό να γίνεται εγγύτερα και περιφερικότερα της θέσης του ψευδοανευρίσματος παρά να γίνεται στην κοιλότητα αυτού (Briceño et al., 2008).

Στην μετα-ανάλυση των Limongelli et al. (2008) δεν αναδείχθηκαν στατιστικά σημαντικές διαφορές μεταξύ των δύο μεθόδων θεραπείας (TAE ή χειρουργείο). Παρολαυτά η TAE είχε εμφανώς χαμηλότερο εύρος επιπλοκών (36% έναντι 70%) και χαμηλότερο ποσοστό θνητότητας (21% έναντι 43%) (Limongelli et al., 2008).

Η γαστροδωδεκαδακτυλική αρτηρία είναι η πιο συνηθισμένη εστία της «όψιμης» μαζικής αιμορραγίας μετά από παγκρεατοδωδεκαδακτυλεκτομή, αλλά ο εμβολισμός (TAE) αυτής μπορεί να περιπλέκεται γιατί συχνά συσχετίζεται με παρεμβολή της ηπατικής αρτηρίας.

8.1.1 Διακαθετηριακός αρτηριακός εμβολισμός

(Transcatheter Arterial Embolization, TAE)

Έχουν περιγραφεί δύο τεχνικές TAE. Η πρώτη τεχνική έχει να κάνει με την ενδοαγγειακή παγίδευση της ηπατικής αρτηρίας. Δηλαδή εμβολισμό της ηπατικής αρτηρίας εγγύτερα και περιφερικότερα από το κολόβωμα της γαστροδωδεκαδακτυλικής αρτηρίας. Είναι τεχνικά εύκολη και μπορεί να ελέγξει οριστικά την αιμορραγία (Reber et al., 1998). Παρολαυτά, βασικό μειονέκτημα αποτελεί το γεγονός ότι μπορεί να προκαλέσει σοβαρή ηπατική ισχαιμία (Fujii et al., 2007; Otah et al., 2002).

Μία άλλη επιλογή, προκειμένου να διατηρηθεί η ηπατική αρτηριακή ροή, αποτελεί ο εκλεκτικός εμβολισμός του κολοβώματος της γαστροδωδεκαδακτυλικής αρτηρίας και/ή του ψευδοανευρύσματος. Είναι όμως τεχνικά πιο δύσκολη και μερικές φορές μη εφικτή, ανάλογα με το μήκος του κολοβώματος και την μορφολογία του ψευδοανευρύσματος. Στη μελέτη των Hur et al. (2011) όλοι οι ασθενείς που αντιμετωπίστηκαν με αυτή τη τεχνική υποτροπίασαν και παρόλο που τελικώς επιτεύχθηκε αιμόσταση από επακόλουθη παγίδευση της ηπατικής αρτηρίας είχαν μείζονες επιπλοκές (Hur et al., 2011).

Καθώς η πιο συνήθης αιτία της «όψιμης» μαζικής PPH είναι η διάβρωση του τοιχώματος των αγγείων από τον παγκρεατικό χυμό κατά την δημιουργία παγκρεατικού συριγγίου, οπότε και ο κίνδυνος υποτροπής της αιμορραγίας ακόμα και μετά από επιτυχή εμβολισμό παραμένει. Σε περίπτωση υποτροπής η αιμορραγία μπορεί να προέρχεται όχι μόνο από το GDAP αλλά και από τα εξωηπατικά τμήματα των ηπατικών αρτηριών που εκτίθενται επίσης στη βλαπτική επίδραση των παγκρεατικού υγρού. Για το λόγο αυτό όταν υπάρχει η υποψία ότι η PPH συσχετίζεται με παγκρεατικό συρίγγιο θα πρέπει να εμβολίζονται και η ιδίως και η κοινή ηπατική αρτηρία (Hur et al., 2011).

Σε ότι αφορά τον κίνδυνο ηπατικής ισχαιμίας μετά από ενδοαγγειακή παγίδευση της ηπατικής αρτηρίας φαίνεται να είναι μικρός καθώς η αιμάτωση του ήπατος καταρχήν είναι διπλή και επιπρόσθετα διατηρείται και μέσω της δεξιάς κάτω φρενικής αρτηρίας, της αριστερής γαστρικής αρτηρίας ή μέσω παράπλευρων αγγείων από ανατομικές παραλλαγές. Παρολαυτά, αποκλεισμός της κοινής ηπατικής αρτηρίας οδηγεί σε σημαντική νοσηρότητα και θνητότητα ακόμα και όταν υπάρχει φυσιολογική ροή μέσω της πυλαίας φλέβας (Sato et al., 1998).

Αποκλεισμός της αρτηριακής άρδευσης του ήπατος μπορεί να οδηγήσει σε νέκρωση και ενδοηπατικό απόστημα καθώς επίσης και σε νέκρωση των εξωηπατικών χοληφόρων ή της χολοπεπτικής αναστόμωσης (de Castro et al., 2005; Heiss et al., 2008; Teramoto et al., 2003). Νεότερες μελέτες υποδεικνύουν ότι ο ΤΑΕ και η τοποθέτηση stent αποτελούν ασφαλείς μεθόδους εκτός και αν οι παράπλευρη αιμάτωση του ήπατος έχει διαταραχτεί από προηγούμενες επεμβάσεις. Γι' αυτό και στους ασθενείς με PPH, οι οποίοι έχουν υποβληθεί και στο παρελθόν σε χειρουργείο ήπατος - χοληφόρων και πρόκειται να υποβληθούν σε ΤΑΕ, κρίνεται σκόπιμο να προηγηθεί αγγειογραφία για την αξιολόγηση της παράπλευρης κυκλοφορίας καθώς επίσης και της βατότητας της πυλαίας (Hur et al., 2011).

Αξίζει να σημειωθεί ότι στις περιπτώσεις εκείνες που υφίσταται «αιμορραγία – φρουρός» η αγγειογραφία μπορεί να είναι αρνητική. Δεδομένα από τη δημοσιευμένη βιβλιογραφία υποστηρίζουν τη χρήση του εμπειρικού εμβολισμού των ύποπτων αγγείων («τυφλός εμβολισμός»). Οι Yekebas et al. (2007) αναφέρουν επίτευξη οριστικής αιμόστασης σε ποσοστό 80% στους ασθενείς που υπεβλήθησαν σε εμπειρικό εμβολισμό συγκριτικά με τους ασθενείς εκείνους που υπεβλήθησαν σε εμβολισμό μετά από αγγειογραφική απεικόνιση της αιμορραγίας (Yekebas et al., 2007). Στα εμβολισθέντα αγγεία περιλαμβάνονταν η γαστροδωδεκαδακτυλική αρτηρία, η άνω μεσεντέριος αρτηρία και κλάδοι αυτής.

Έχει επίσης περιγραφεί η περιφερική απολίνωση της γαστροδωδεκαδακτυλικής αρτηρίας δημιουργώντας ένα μακρύ κολόβωμα και τοποθέτηση διεγχειρητικά ενός ακτινοσκιερού clip το οποίο βοηθά τους επεμβατικούς ακτινολόγους στη γρήγορη εντόπιση και στον ασφαλή και αποτελεσματικό εμβολισμό σε περίπτωση αιμορραγίας (Khalsa et al., 2015).

8.1.2 Αγγειακές ενδοπροθέσεις

Τα τελευταία χρόνια όλο και περισσότερο αυξάνει η χρήση των αγγειακών ενδοπροθέσεων **(Εικ.6)** στην αντιμετώπιση PPH από το GDAP (Kaw et al., 2006). Το πλεονέκτημα από την εφαρμογή επικαλυμένου stent είναι η επίτευξη αιμόστασης ενώ ταυτόχρονα διατηρείται η βατότητα της ηπατικής αρτηρίας.

Τα μειονεκτήματα όμως είναι πολλά. Πρώτον, η τεχνική δυσκολία τοποθέτησής τους η οποία θέτει σε κίνδυνο ρήξης τις ηπατικές αρτηρίες ιδιαίτερα όταν αυτές έχουν ήδη υποστεί παραμόρφωση και είναι εύθραυστες δευτερογενώς της υπάρχουσας φλεγμονής και της προηγηθείσας χειρουργικής επέμβασης. Δεύτερον, απαιτείται περισσότερος χρόνος εξαιτίας των τεχνικών δυσκολιών συγκριτικά με την TAE και αυτό αποτελεί ένα κρίσιμο θέμα όταν πρόκειται για έναν ασθενή με μαζική αιμορραγία. Τρίτον, αμφισβητείται η μακροπρόθεσμη σταθερότητά τους κάτω από επιπλεγμένες συνθήκες (παγκρεατικό συρίγγιο) (Hur et al., 2017). Άλλα μειονεκτήματα αυτής της τεχνικής περιλαμβάνουν την πιθανότητα επιμόλυνσης του stent, τον αποκλεισμό κλάδων κοντά στο ψευδοανεύρυσμα, την μετακίνηση ή κακή τοποθέτηση του stent κ.α.

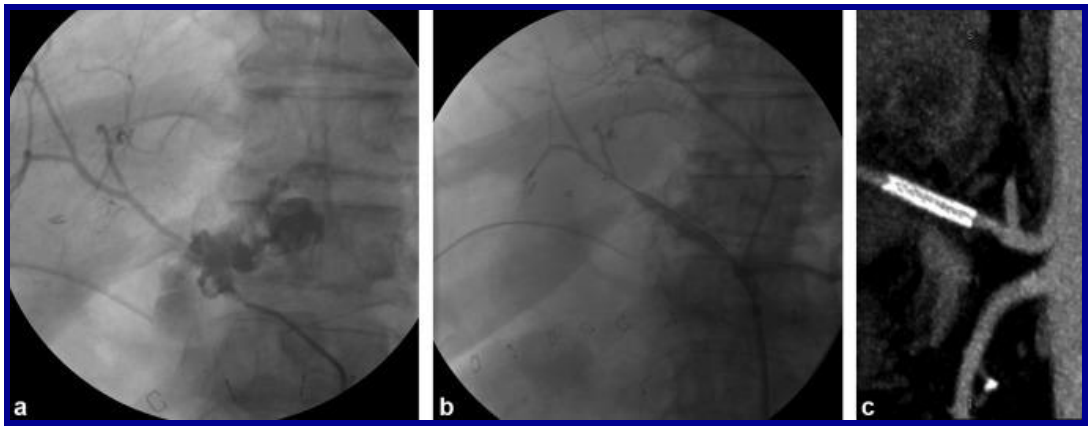

Εικόνα 6. Άντρας 69 ετών με PPH την 19η μετεγχειρητική ημέρα μετά από Whipple. a. Η αγγειογραφία δείχνει εξαγγείωση του σκιαγραφικού από το GDAS, **b.** τοποθέτηση επικαλυμμένης ενδοπρόθεσης στην ηπατική αρτηρία (Advanta® 6—22 mm), **c.** Η αξονική τομογραφία αναδεικνύει εμμένουσα αρτηριακή ροή μέσω του stent στο ήπαρ μετά από αποκλεισμό του GDAS (Gaudona et al., 2016).

8.2 ΕΝΔΟΣΚΟΠΗΣΗ

Η ενδοσκόπηση χρησιμοποιείται επίσης ως πρώτης γραμμής μη χειρουργική παρέμβαση σε αιμοδυναμικά σταθερούς ασθενείς με PPH. Έχει ως στόχο να ελέγξει την γαστροεντεροαναστόμωση για πιθανή ρήξη, να αναγνωρίσει και να αντιμετωπίσει άλλες πιθανές πηγές αιμορραγίας. Περιλαμβάνει την τοπική έγχυση αδρεναλίνης και τοποθέτηση αιμοστατικών clips. Στις περιπτώσεις όμως εκείνες που υπάρχει η υποψία ρήξης της

παγκρεατονηστιδικής αναστόμωσης η απιούσα έλικα δεν ενδοσκοπείται για την αποτροπή περαιτέρω βλάβης (Khalsa et al., 2015).

8.3 ΕΡΕΥΝΗΤΙΚΗ ΛΑΠΑΡΟΤΟΜΙΑ

Παρόλο που ο εμβολισμός αποτελούσε την πρώτης γραμμής θεραπεία στις περισσότερες από τις πιο πρόσφατες μελέτες, η ερευνητική λαπαροτομία παραμένει ένα σημαντικό μέσο αντιμετώπισης στους αιμοδυναμικά επηρεασμένους ασθενείς ή όταν οι τεχνικές της αγγειογραφίας έχουν αποτύχει στον να ελέγξουν την αιμορραγία.

Στοχεύει στο να ελέγξει την ενεργό αιμορραγία με κοιλιακό «packing», να αναγνωρίσει και να ελέγξει την πηγή της αιμορραγίας με τοποθέτηση απολινώσεων ή με ανακατασκευή εάν κριθεί απαραίτητο. Οι παροχετεύσεις διατηρούνται στη θέση τους εάν υπάρχει υψηλός κίνδυνος για μετεγχειρητικό αιμάτωμα ή για ενδοκοιλιακή συλλογή.

Όλο και περισσότερο τα τελευταία χρόνια υπάρχει μία τάση αντιμετώπισης ακόμα και των αιμοδυναμικά ασταθή ασθενών με αγγειογραφία. Τα χαμηλά ποσοστά των επαναεπεμβάσεων σε αρκετές μελέτες υποδεικνύουν ότι ακόμα και αυτή η κατηγορία ασθενών μπορεί να αντιμετωπιστεί αποτελεσματικά με αυτές τις μεθόδους (Lee et al., 2010; Zyromski et al., 2007). Σκόπιμο θα ήταν, η αρχική ακτινολογική παρέμβαση να διενεργείται σε αίθουσα χειρουργείου έτσι ώστε αν αποτύχει να είναι εφικτή η άμεση χειρουργική επέμβαση.

Σε γενικές γραμμές η ερευνητική λαπαροτομία διενεργείται σε κάθε ασθενή με «άμεση» μετεγχειρητική αιμορραγία καθώς επίσης και στους ασθενείς εκείνους με συνεχιζόμενη «όψιμη» αιμορραγία και αρνητική αγγειογραφία ή ενδοσκόπηση, σε εκείνους στους οποίους οι μέθοδοι αγγειογραφίας έκαναν ανεπαρκή αιμόσταση, και σε όλους τους αιμοδυναμικά ασταθείς ασθενείς. Άλλες ενδείξεις περιλαμβάνουν καταστάσεις στις οποίες η πρόσβαση στα αιμορραγούντα αγγεία είναι αδύνατη ακτινολογικά και όταν υπάρχει αποτυχία απεικόνισης ή αποτυχία εμβολισμού των αιμορραγούντων αγγείων.

Σύμφωνα με τους Blanc et al. (2007) η μαζική αιμορραγία η οποία σχετίζεται με ενδοκοιλιακές επιπλοκές (τέτοιες όπως είναι το παγκρεατικό συρίγγιο) αποτελεί απόλυτη

ένδειξη για επείγον χειρουργείο (Blanc et al., 2007). Παρολαυτά η ερευνητική λαπαροτομία σε αυτή την περίπτωση μπορεί να είναι επικίνδυνη εξαιτίας της ευθραυστότητας των ιστών και η αναγνώριση της θέσης της αιμορραγίας μπορεί να είναι δύσκολη εξαιτίας των υπερκείμενων αναστομώσεων (χολοπεπτικής, παγκρεατονηστιδικής) και της ύπαρξης συμφύσεων (Miura et al., 2009; Fujii et al., 2007). Επιπρόσθετα είναι εξαιρετικά δύσκολος ο έλεγχος των διαβρωμένων αγγείων με ράμματα ως αποτέλεσμα της ευθραυστότητας του τοιχώματός τους και της σοβαρής περιπαγκρεατικής φλεγμονής (Wei et al., 2009). Η επίπτωση της υποτροπής της αιμορραγίας από τα απολινωμένα αγγεία με ψευδοανεύρυσμα βρέθηκε να είναι στο 63% και αυτή επιπλοκή παραμένει η κύρια αιτία θνητότητας σε αυτούς τους ασθενείς (Jagad et al., 2008; Santoro et al., 2003).

Σε ότι αφορά τους αιμοδυναμικά ασταθείς ασθενείς με «όψιμη» PPH, ενώ μέχρι πρόσφατα η πρώτης γραμμής θεραπεία ήταν η ερευνητική λαπαροτομία (κυρίως λόγω της υψηλής κλινικής υποψίας εξωαυλικής αιμορραγίας), πλέον και αυτή η κατηγορία ασθενών αντιμετωπίζεται αρχικά με επιθετική αναζωογόνηση και απόπειρα αρχικά ενδοαγγειακού ελέγχου της αιμορραγίας. Υπάρχει δηλαδή μία εξέλιξη προς την ενδοαγγειακή αντιμετώπιση. Αυτό έχει ως αποτέλεσμα την ελάττωση των περιπτώσεων εκείνων που ταξινομούνται ως «αιμορραγία – φρουρός» (ταξινομούνται πλέον διαφορετικά ως «ήπια» αιμορραγία/ISGPS grade B), την μείωση του αριθμού των σοβαρών αιμορραγιών (ISGPS grade C) και την ελάττωση του ποσοστού των επαναεπεμβάσεων (Khalsa et al., 2015).

8.3.1 ΥΠΟΤΡΟΠΗ ΤΗΣ ΑΙΜΟΡΡΑΓΙΑΣ ΚΑΙ Ο ΡΟΛΟΣ ΤΗΣ ΟΡΙΣΤΙΚΗΣ ΧΕΙΡΟΥΡΓΙΚΗΣ ΕΠΕΜΒΑΣΗΣ

Μετά από εμβολισμό μπορεί να συμβεί υποτροπή της αιμορραγίας είτε πρώιμα είτε όψιμα. Όταν αυτό συμβεί πρώιμα μπορεί να οφείλεται σε τεχνικά προβλήματα (π.χ. αποτυχία σκιαγράφησης του αιμορραγούντος αγγείου) ή σε επιπλοκές κατά τη διάρκεια της διαδικασίας (διάτρηση ή διατομή του αγγείου από τον καθετήρα) (de Perrot et al., 1999).

Οι περιπτώσεις όμως εκείνες που η αιμορραγία υποτροπιάζει αργότερα, παρά τον αρχικά επιτυχή εμβολισμό, οφείλονται στο γεγονός ότι η γενεσιουργός αιτία του ψευδοανευρύσματος (παγκρεατικά ένζυμα, τοπική φλεγμονή, αναστομωτική διαφυγή)

παραμένει. Ο κίνδυνος της αιμορραγίας είναι παρόν για ημέρες ή ακόμα και για μήνες μετά από έναν επιτυχή εμβολισμό (de Perrot et al., 1999; Schafer et al., 2011).

Από διάφορες μελέτες, παρά την ετερογένεια των δεδομένων, προκύπτουν διάφορες ενδιαφέρουσες παρατηρήσεις. Πρώτον, ο απεικονιστικός έλεγχος ρουτίνας μέσα στη πρώτη εβδομάδα από τον αρχικό εμβολισμό συχνά ανιχνεύει υπολειπόμενο ψευδοανεύρυσμα παρά την αιμοδυναμική σταθερότητα των ασθενών και χωρίς καμία κλινική υποψία συνεχιζόμενης αιμορραγίας. Η παρουσία τέτοιου υπολειπόμενου ψευδοανευρύσματος μπορεί να συμβάλει στον κίνδυνο καθυστερημένης υποτροπής της αιμορραγίας παρά την φαινομενικά αρχική επιτυχή αιμόσταση. Δεύτερον, η υποκείμενη δευτερογενής παθολογία (π.χ. αναστομωτική διαφυγή) μπορεί να αυξήσει τον κίνδυνο επαναιμορραγίας. Αυτό μπορεί να σχετίζεται με την έκθεση των αγγείων στα πρωτεολυτικά ένζυμα (Pang et al., 2014).

Συνοψίζοντας, παρόλο που ο εμβολισμός έχει φέρει επανάσταση στην αντιμετώπιση της αιμορραγίας για μερικούς ασθενείς δεν παρέχει την οριστική λύση. Τελικώς οι ασθενείς κατατάσσονται σε μία από τις εξής τρεις κατηγορίες: 1) σε εκείνους που μπορούν να αντιμετωπιστούν οριστικά με εμβολισμό χωρίς τον κίνδυνο υποτροπής, 2) σε εκείνους στους οποίους ο εμβολισμός παρέχει μία γέφυρα για περαιτέρω χειρουργική παρέμβαση και 3) σε εκείνους που θα απαιτήσουν πρώιμη ενδοσκοπική ή χειρουργική παρέμβαση (Pang et al., 2014).

Η αντιμετώπιση συχνά περιλαμβάνει έναν συνδυασμό επεμβατικής ακτινολογίας, ενδοσκόπησης και χειρουργείου. Αυτός ο συνδυασμός μπορεί να βοηθηθεί από ένα λογικό σύστημα ταξινόμησης των ψευδοανευρυσμάτων. Ένα τέτοιο σύστημα ταξινόμησης έχει προταθεί και βασίζεται στους ακόλουθους παράγοντες οι οποίοι αναγνωρίζονται μετά από κατάλληλη απεικόνιση **(Εικ.7Α)**: (1) αγγείο προέλευσης, (2) παρουσία ή απουσία επικοινωνίας με την γαστρεντερική οδό και (3) παρουσία ή απουσία παγκρεατικού χυμού στην θέση της αιμορραγίας. Ο πρώτος παράγοντας επηρεάζει την επιλογή της αρχικής αιμοστατικής προσέγγισης (εμβολισμός, ενδοπρόθεση ή χειρουργείο), ενώ οι άλλοι δύο παράγοντες μπορεί να επηρεάσουν την απόφαση για οριστική ενδοσκοπική ή χειρουργική προσέγγιση **(Εικ.7Β)**.

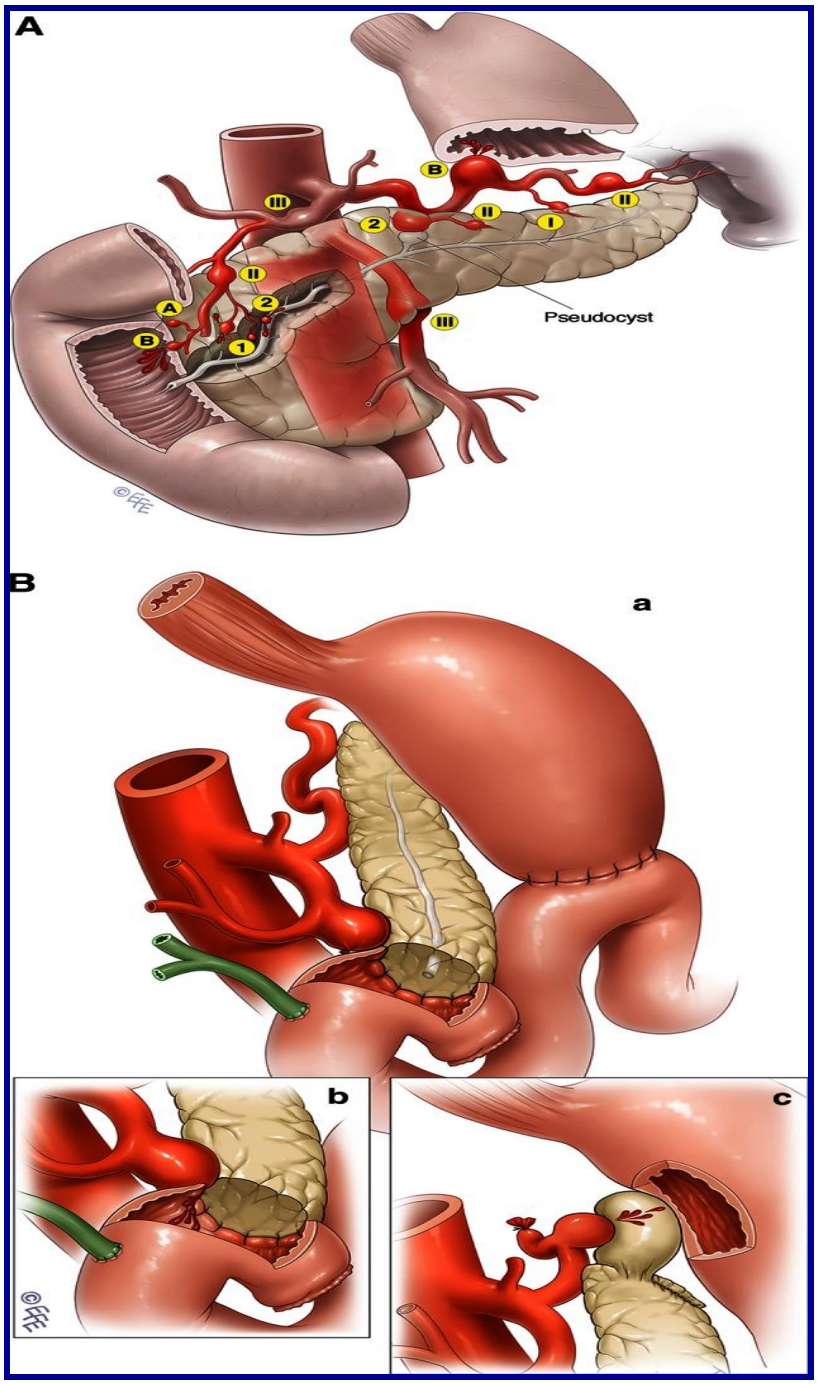

Εικόνα 7 Α. Παραδείγματα της προτεινόμενης ταξινόμησης ψευδοανευρυσμάτων βασιζόμενη στον τύπο της αρτηρίας **(τύπου I-III)**, στην επικοινωνία με την γαστρεντερική οδό **(τύπου Α,Β)** και στην έκθεση στον παγκρεατικό χυμό **(τύπου 1,2)**. **Β.** Περαιτέρω ειδικά παραδείγματα ψευδοανευρυσμάτων που προκύπτουν μετά από χειρουργική παγκρέατος. **α.** Ψευδοανεύρυσμα που προέρχεται από βραχύ GDAS και μπορεί να προκύψει ως αποτέλεσμα διαφυγής από παρακείμενη παγκρεατική αναστόμωση (ψευδοανεύρυσμα τύπου IIIB2), **b.** Τέτοιο ψευδοανεύρυσμα εάν ραγεί μέσα στην αναστόμωση θα προκαλέσει μαζική αιμορραγία από την γαστρεντερική οδό, **c.** Ρήξη ψευδοανευρύσματος της σπληνικής αρτηρίας μέσα σε ψευδοκύστη που έχει δημιουργηθεί από παγκρεατική διαφυγή (ψευδοανεύρυσμα τύπου IIA2) (Pang et al., 2014).

9. ΧΕΙΡΟΥΡΓΙΚΕΣ ΤΕΧΝΙΚΕΣ ΠΟΥ ΣΤΟΧΕΥΟΥΝ ΣΤΗΝ ΠΡΟΛΗΨΗ ΤΗΣ ΑΙΜΟΡΡΑΓΙΑΣ ΜΕΤΑ ΑΠΟ ΠΑΓΚΡΕΑΤΕΚΤΟΜΗ

Η αιμορραγία η οποία προέρχεται από το GDAS είναι μία από τις ενδεχομένως θανατηφόρες επιπλοκές μετά από παγκρεατοδωδεκαδακτυλεκτομή και λαμβάνει χώρα συνήθως 1 με 4 εβδομάδες μετά. Όπως έχει προαναφερθεί έχει συσχετιστεί με την τοπική φλεγμονή, τη διάβρωση του αγγειακού τοιχώματος, τη δημιουργία ψευδοανευρύσματος, ακόμα και με την απόσπαση απολινώσεων ως αποτέλεσμα της πρωτεωλυτικής δράσης του παγκρεατικού χυμού που διαφεύγει.

Με την ευρεία χρήση οκτρεοτίδης (συνθετικό οκταπεπτίδιο, ανάλογο της φυσιολογικώς υπάρχουσας σωματοστατίνης, που αναστέλλει την παθολογική έκκριση των πεπτιδίων και της σεροτονίνης που παράγονται από το γαστροεντεροπαγκρεατικό σύστημα) και την βελτίωση των τεχνικών της παγκρεατονηστιδικής αναστόμωσης η συνολική επίπτωση του παγκρεατικού συριγγίου ελαττώθηκε αλλά παραμένει σε ένα ποσοστό 2-22% διατηρώντας υψηλό τον κίνδυνο βλαπτικών επιδράσεων στο GDAS (Chang et al., 2014).

Έχουν αναφερθεί διάφοροι βασικοί παράγοντες που επηρεάζουν τη δημιουργία παγκρεατικού συριγγίου μεταξύ των οποίων το αποκαλούμενο «μαλακό πάγκρεας», ο στενός παγκρεατικός πόρος, η υπερβολική απώλεια αίματος κατά τη διάρκεια του χειρουργείου, οι κυστικοί και ενδοκρινείς όγκοι παγκρέατος κ.α. (Pratt & Callery, 2008; Wellner & Kayser, 2010).

Κατά καιρούς αναπτύσσονται χειρουργικές τεχνικές που έχουν ως σκοπό την ελάττωση του εύρους της παγκρεατικής διαφυγής. Καμία όμως μέχρι στιγμής δεν έχει εξαλείψει τη δημιουργία παγκρεατικού συριγγίου (Yeo et al., 2000; Winter et al., 2006). Σε αυτές περιλαμβάνονται: ραφές γύρω από το κολόβωμα του παγκρέατος μαζί με ξεχωριστές ραφές στον μείζονα παγκρεατικό πόρο, σύγκλειση του παγκρεατικού κολοβώματος με συρραπτικό, αναστόμωση του παγκρεατικού πόρου στο βλεννογόνο της νήστιδας (duct to mucosa anastomosis), κάλυψη του παγκρεατικού κολοβώματος με βιοαποικοδομήσιμο πλέγμα κ.α. (Schoellhammer et al., 2014; Shrikhande & d’souza Ma, 2008).

Οι περισσότερες χειρουργικές τεχνικές πλέον προσανατολίζονται στο να προφυλάξουν το απολινωμένο GDAS από τις παγκρεατικές εκκρίσεις που διαφεύγουν ή από την

ενδοκοιλιακή λοίμωξη και δευτερογενώς να προλάβουν την εκδήλωση θανατηφόρας αιμορραγίας.

Έχουν περιγραφεί μία σειρά από τέτοιες τροποποιημένες χειρουργικές τεχνικές. Η πιο χαρακτηριστική είναι η τεχνική του Wrapping, η οποία χρησιμοποιεί εμβρυολογικές δομές που καλύπτονται από περιτόναιο και δεν έχουν καμία αντικειμενική χρησιμότητα στον ενήλικα, τέτοιες όπως το επίπλουν, ο δρεπανοειδής σύνδεσμος ή ο στρογγύλος σύνδεσμος του ήπατος.

Ο Moriura το 1994 ήταν ο πρώτος που περιέγραψε την τεχνική του Wrapping στη χειρουργική του παγκρέατος. Σύμφωνα με αυτή την τεχνική το επίπλουν ή ο δρεπανοειδής ή ο στρογγύλος σύνδεσμος χρησιμοποιούνται προκειμένου να καλυφθούν τα τοπικά οπισθοπεριτοναϊκά αγγεία ή η παγκρεατονηστιδική αναστόμωση ή το GDAS. Η τεχνική αυτή αν και ευρέως διαδεδομένη στην Ασία, δεν χρησιμοποιείται συχνά στην Ευρώπη και στις ΗΠΑ (Matsuda et al., 2012; Abe et al., 2009; Seyama et al., 1998; Tani et al, 2012; Moriura et al., 1994; Iannitti et al., 2006).

Ο στόχος της τεχνικής του Wrapping είναι διπλός: πρώτον, να ελαττώσει την επίπτωση της PPH και των ψευδοανευρυσμάτων με το να προλαμβάνει την ολίσθηση των αγγειακών απολινώσεων και να προστατεύει τα αγγεία της κοιλιακής χώρας (πυλαία φλέβα, ηπατική αρτηρία, GDAS, κάτω κοίλη φλέβα) από την πρωτεολυτική δράση του παγκρεατικού χυμού (Matsuda et al., 2012; Abe et al., 2009; Tani et al., 2012; Maeda A. Ebata et al, 2005; Kurosaki & Hatakeyama, 2004) και δεύτερον, να ελαττώσει την επίπτωση των παγκρεατικών διαφυγών από την παγκρεατονηστιδική αναστόμωση που όπως έχει προαναφερθεί μπορεί δευτερογενώς να οδηγήσουν σε PPH (Abe et al, 2009; Tani et al, 2012; Maeda A. Ebata et al, 2005; Iannitti et al, 2006).

Το **μείζον επίπλουν (Εικ.8)** έχει πλούσια αγγείωση, υψηλή ικανότητα απορρόφησης υγρών, δημιουργίας συμφύσεων, επαναγγείωσης, ενεργοποίησης της προθρομβίνης, άμυνας έναντι λοιμώξεων και επιτάχυνσης του μηχανισμού επούλωσης. Χάρη σε αυτές τις χαρακτηριστικές του ιδιότητες χρησιμοποιείται σε διάφορες χειρουργικές τεχνικές ως κρημνός προκειμένου να ενισχύσει μία αναστόμωση ή να καλύψει ένα ιστικό έλλειμμα (Matsuda et al., 2012; Kapoor et al., 2006; Maeda et al., 2005; Moriura et al., 1994; Kurosaki & Hatakeyama, 2004). Αυτό φυσικά δεν είναι άμοιρο επιπλοκών καθώς μπορεί

να προκληθεί φλεγμονή, εντερική απόφραξη, νέκρωση του επιπλόου και ενδοκοιλιακό απόστημα (Abe et al., 2009; Tani et al., 2012; Maeda A. Ebata et al., 2005).

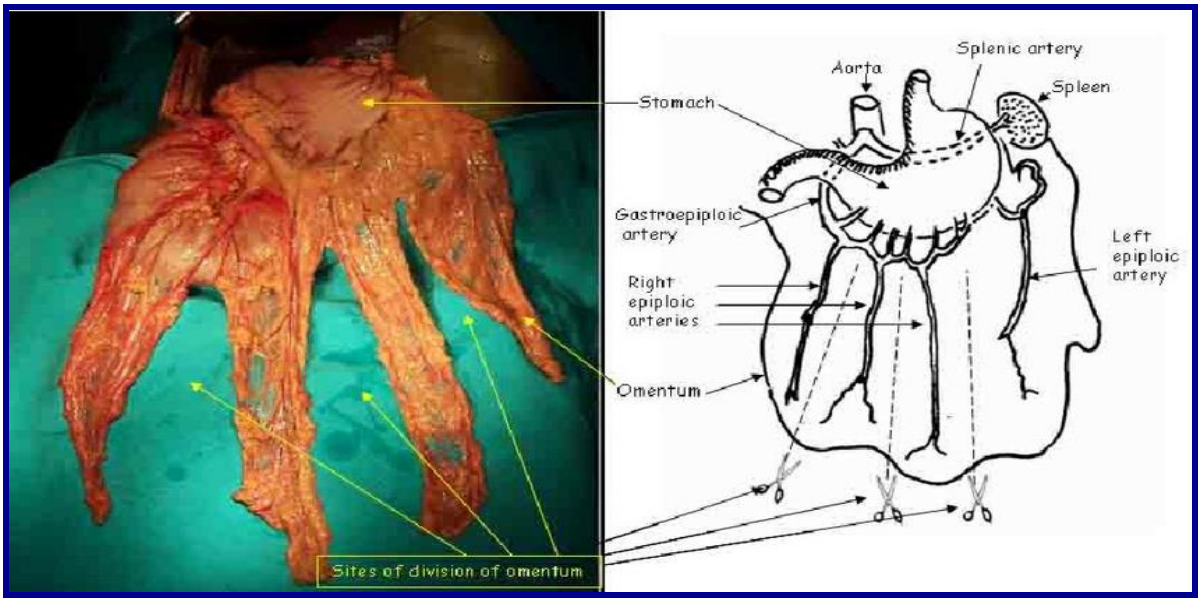

Εικόνα 8. Σχηματική αναπαράσταση της αγγείωσης του μείζονος επίπλουν (Kapoor et al., 2006).

Ο **δρεπανοειδής σύνδεσμος (Εικ.9, Εικ.13)** έχει κάποιες κοινές ιδιότητες με το επίπλουν έχει όμως το επιπρόσθετο χαρακτηριστικό ότι είναι μικρότερος σε μέγεθος οπότε μπορεί να χρησιμοποιηθεί για να καλύψει αγγειακές δομές. Με ικανοποιητική εκτομή μπορούμε να κερδίσουμε 10-15 cm σε μήκος έτσι ώστε να μπορεί να καλύψει τα περιπαγκρεατικά αποσκελετοποιημένα αγγεία και να τα σταθεροποιηθεί στο οπισθοπεριτόναιο. Άλλα πλεονεκτήματα αποτελούν η έλλειψη συσχέτισης της εφαρμογής του με επιπλοκές, η εύκολη και ταχεία παρασκευή του (απαιτούνται μόλις 10 λεπτά) (Sakamoto et al., 2007; Abe et al., 2009; Kurosaki & Hatakeyama, 2004).

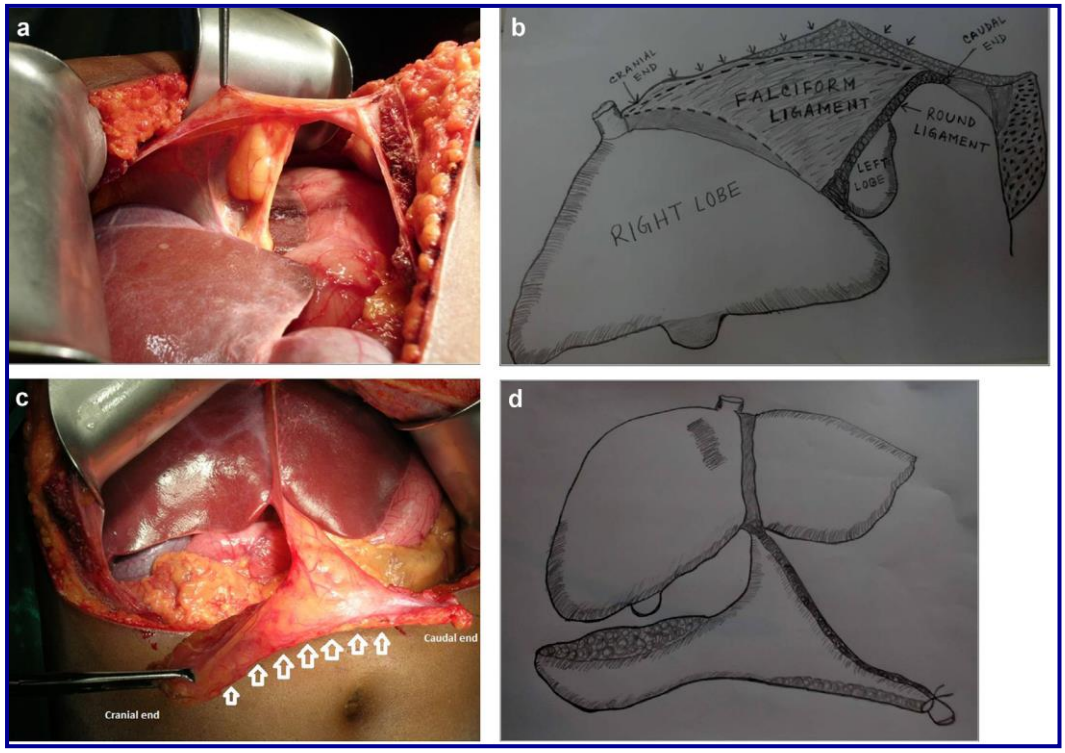

Εικόνα 9 a. Ο δρεπανοειδής σύνδεσμος ήπατος πριν από την κινητοποίηση, b. Σχηματικό διάγραμμα του δρεπανοειδή συνδέσμου όπως φαίνεται από την δεξιά πλευρά της κοιλίας (η όψη που έρχεται σε επαφή με το πρόσθιο κοιλιακό τοίχωμα και την κάτω όψη του διαφράγματος σημειώνεται με βέλη), c. Ο δρεπανοειδής σύνδεσμος μετά από κινητοποίηση, d. Σχηματική παράσταση του δρεπανοειδή συνδέσμου μετά από κινητοποίηση (Ray et al., 2015).

Ο **στρογγύλος σύνδεσμος** του ήπατος **(Εικ.11,12)** έχει επίσης χρησιμοποιηθεί για να ενισχύσει την παγκρεατονηστιδική αναστόμωση (Iannitti et al., 2006; Mech et al., 2016) καθώς επίσης και για να καλύψει το GDAS.

Εικόνα 10. Παγκρεατικό κολόβωμα (Mech et al., 2016).

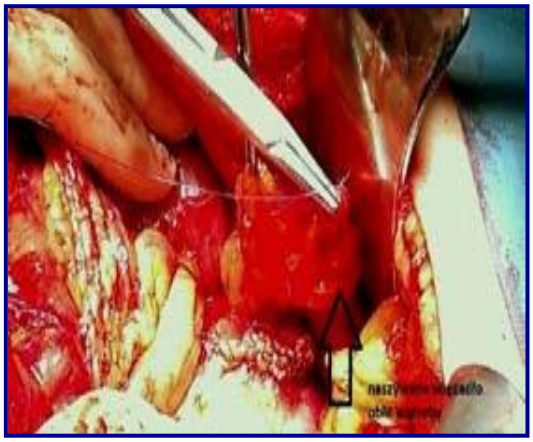

Εικόνα 11. Κάλυψη παγκρεατικού κολοβώματος με στρογγύλο σύνδεσμο ήπατος (Mech et al., 2016).

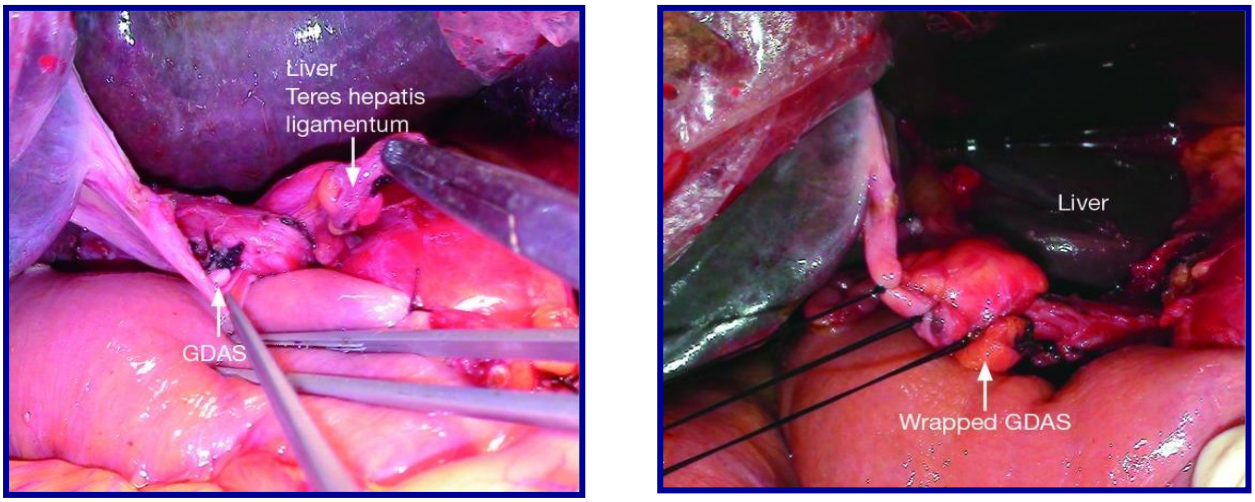

Εικόνα 12. Κάλυψη του GDAS από τον στρογγύλο σύνδεσμο του ήπατος (Chang et al., 2014).

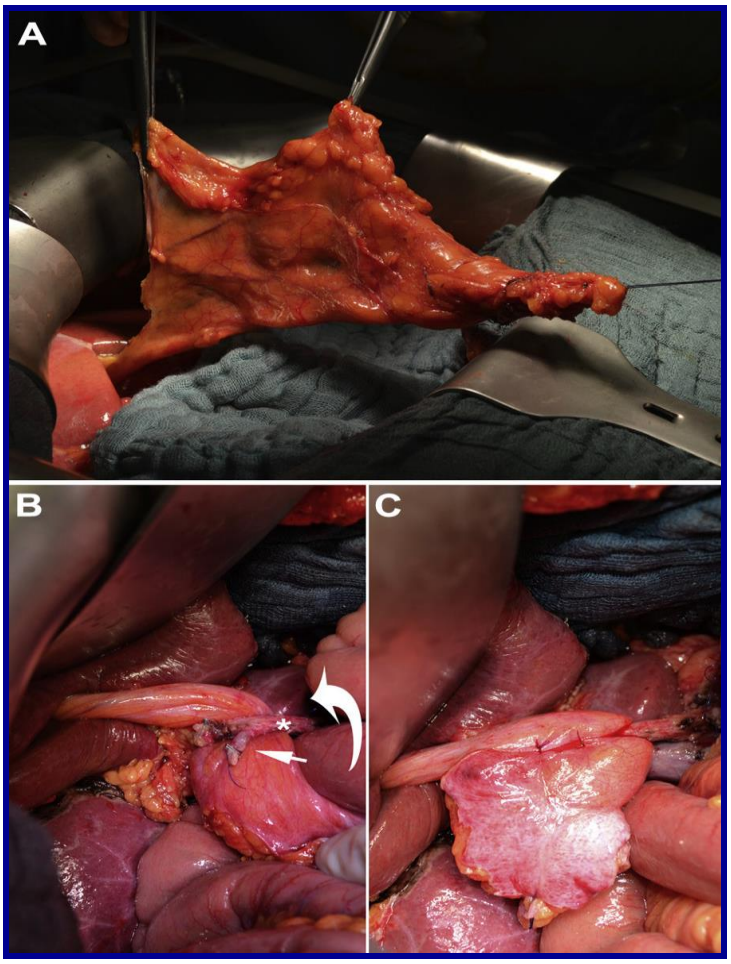

Εικόνα 13 Η τεχνική παγίδευσης του GDAS με δρεπανοειδή σύνδεσμο. Α. Ο στρογγύλος και ο δρεπανοειδής σύνδεσμος του ήπατος κινητοποιούνται σε σύνολο. **Β.** Ο κρημνός τυλίγεται κάτω από την κοινή ηπατική αρτηρία και τυλίγεται μία φορά γύρω από το αγγείο για να καλύψει το GDAS και μετά **C.** σταθεροποιείται με 2-3 ράμματα PDS 5-0 (Mussle et al., 2016).

Η δημοσιευμένη βιβλιογραφία σχετικά με την χρήση κρημνού επιπλόου ή δρεπανοειδή ή στρογγύλου συνδέσμου στη χειρουργική ογκολογία του παγκρέατος είναι περιορισμένη (σε μία προσπάθεια μετα-ανάλυσης από τους Ramia et al. (2014) συγκεντρώθηκαν μόλις 15 άρθρα (Ramia et al., 2014). Οι υπάρχουσες αναδρομικές και προοπτικές μελέτες δεν είναι τυχαιοποιημένες και συχνά δεν περιλαμβάνουν ομάδα ελέγχου με αποτέλεσμα το επίπεδο αξιοπιστίας τους να είναι χαμηλό. Επίσης συχνά συνδυάζουν διαφορετικούς τύπους χειρουργικής παγκρέατος και ποικίλες τεχνικές wrapping οπότε τα αποτελέσματα αυτών είναι δύσκολα συγκρίσιμα. Από τις δημοσιευμένες μελέτες οι οποίες περιλαμβάνουν ομάδα wrapping και ομάδα ελέγχου (5 συνολικά), μόνο η προοπτική μελέτη των Choi et al. (2012) ανέδειξε στατιστικά σημαντική ελάττωση παγκρεατικού συριγγίου στην ομάδα wrapping (Choi et al., 2012) και η μελέτη του Matsuda (2012) παρουσίασε ένα χαμηλότερο ποσοστό PPH στην ομάδα Wrapping (Matsuda et al., 2012).

Στην παρούσα εργασία σχεδιάσαμε μία αναδρομική ιστορική μελέτη κοόρτης (retrospective historical cohort study) προκειμένου να διερευνήσουμε εάν ο ενταφιασμός του GDAS στον ορογόνο της νήστιδας συσχετίζεται με ελάττωση της επίπτωσης της αιμορραγίας από το GDAS με σκοπό να προταθεί ως μία νέα τροποποιημένη τεχνική που βοηθά στην πρόληψη της PPH.

ΕΙΔΙΚΟ ΜΕΡΟΣ

1. ΑΣΘΕΝΕΙΣ ΚΑΙ ΜΕΘΟΔΟΙ

Πρόκειται για μία αναδρομική ιστορική μελέτη κοόρτης (retrospective historical cohort study) στην οποία συμπεριελήφθησαν όλοι οι ασθενείς που υπεβλήθησαν σε παγκρεατοδωδεκαδακτυλεκτομή (τυπική Whipple ή με διατήρηση του πυλωρού Traverso – Longmire) από τον ίδιο χειρουργό στο χρονικό διάστημα από τον Ιανουάριο 2007 έως τον Δεκέμβρη 2017 στη ΄Β χειρουργική κλινική του τριτοβάθμιου Γενικού Νοσοκομείου Αθηνών «Ο Ευαγγελισμός». Όλα τα δημογραφικά (φύλο, ηλικία, ημέρες νοσηλείας), κλινικά (διάγνωση, εντόπιση χωροκατακτητικής εξεργασίας, μετεγχειρητικές επιπλοκές, θνητότητα), βιοχημικά (επίπεδα αμυλάσης ορού/υγρού παροχέτευσης, αιμοσφαιρίνης) και απεικονιστικά δεδομένα (αξονική τομογραφία, υπέρηχος, αγγειογραφία, γαστροσκόπηση) συλλέχθηκαν αναδρομικά από το αρχείο της κλινικής μετά από έγκριση από την επιστημονική επιτροπή του νοσοκομείου.

Μέσα στην δεκαετία αυτή οι ασθενείς που εισήχθησαν με την ένδειξη αρχικά να υποβληθούν σε παγκρεατοδωδεκαδακτυλεκτομή ήταν συνολικά 168. Από αυτούς στους 36 (16,8%) πραγματοποιήθηκαν παρηγορητικής φύσεως επεμβάσεις (διενέργεια χολοπεπτικής αναστόμωσης για την αντιμετώπιση του ικτέρου, δημιουργία γαστροεντεροαναστόμωσης για την αντιμετώπιση της εντερικής απόφραξης μέσω της παράκαμψης) και σε 5 (2,97%) έγινε μόνο λήψη βιοψίας και καμία άλλη χειρουργική παρέμβαση («open-close») λόγω διαπίστωσης διεγχειρητικά εκτεταμένης νόσου και μη εξαιρέσιμης βλάβης.

Τελικώς ένας αριθμός 126 ασθενών υπεβλήθη σε παγκρεατοδωδεκαδακτυλεκτομή. Από αυτούς οι 75 (59.5%) ήταν άντρες και οι 51 (40.5%) γυναίκες. Η διάμεση ηλικία αυτών ήταν τα 69 έτη (εύρος ηλικίας: 30 έως 89 έτη). Σε όλους τους ασθενείς είχε γίνει προεγχειρητικά CT άνω – κάτω κοιλίας με πρωτόκολλο παγκρέατος που έθετε τη διάγνωση. 14 ασθενείς (11.1%) πέθαναν στην άμεση μετεγχειρητική περίοδο. Σε ότι αφορά την εντόπιση της χωροκατακτητικής εξεργασίας, σε 112 ασθενείς (88.9%) εντοπιζόταν είτε στην κεφαλή του παγκρέατος είτε στην αγκιστροειδή απόφυση, σε 9 ασθενείς (7,14%) εντοπιζόταν στο φύμα του Vater στο δωδεκαδάκτυλο, ενώ σε 5 ασθενείς (4%) εντοπιζόταν στο άπω τριτημόριο του χοληδόχου πόρου. Ο διάμεση διάρκεια ημερών νοσηλείας ήταν 30 ημέρες.

Σχετικά με τις μείζονες μετεγχειρητικές επιπλοκές το 20% ανέπτυξε παγκρεατικό συρίγγιο, το 16% γαστροπάρεση, το 14% αιμορραγία, ενώ το 42% παρουσίασε κάποια άλλη επιπλοκή (διαφυγή από την χολοπεπτική αναστόμωση - χολόρροια, πνευμονία από εισρόφηση, αναπνευστική ανεπάρκεια, πνευμονική εμβολή, οξύ έμφραγμα μυοκαρδίου, μικροβιαιμία, σήψη κ.α.). Διευκρινίζεται ότι κάποια άτομα εμφάνισαν παραπάνω από μία από τις προαναφερθείσες επιπλοκές. Στον πίνακα 2 και στο διάγραμμα 1 παρουσιάζεται η κατανομή των ασθενών με καμία, μόνο μία ή παραπάνω από μία επιπλοκή **(Πίνακας 2, Διάγραμμα 3)**.

Πίνακας 2. Μετεγχειρητικές επιπλοκές στο σύνολο των 126 ασθενών που υπεβλήθησαν σε Whipple το χρονικό διάστημα Ιανουάριος 2012 έως Δεκέμβριο 2017 στη ΄Β χειρουργική κλινική του Γ.Ν.Α. «Ο Ευαγγελισμός».

Μετεγχειρητικές Επιπλοκές		Συχνότητα (%)
PPH		
	Ναι	18 (14.3)
	Όχι	110 (87.3)
POPF		
	Ναι	26 (20.6)
	Όχι	100 (20.6)
DGE[α]		
	Ναι	20 (16.3)
	Όχι	103 (83.7)
Άλλη επιπλοκή[β]		
	Ναι	44 (42.3)
	Όχι	60 (57.7)

[α]3 missing values, [β]22 missing values

Πίνακας 3. Μετεγχειρητικές επιπλοκές στο σύνολο των 126 ασθενών που υπεβλήθησαν σε Whipple το χρονικό διάστημα Ιανουάριος 2012 έως Δεκέμβριο 2017 στη ΄Β χειρουργική κλινική του Γ.Ν.Α. «Ο Ευαγγελισμός».

Πιθανές Μετεγχειρητικές Επιπλοκές	Συχνότητα (%)
Καμία	59 (46.8)
PPH	3 (2.4)
POPF	11 (8.7)
DGE	6 (5.6)
Άλλη επιπλοκή	19 (15.9)
Παραπάνω από μια επιπλοκή	28 (22.2)

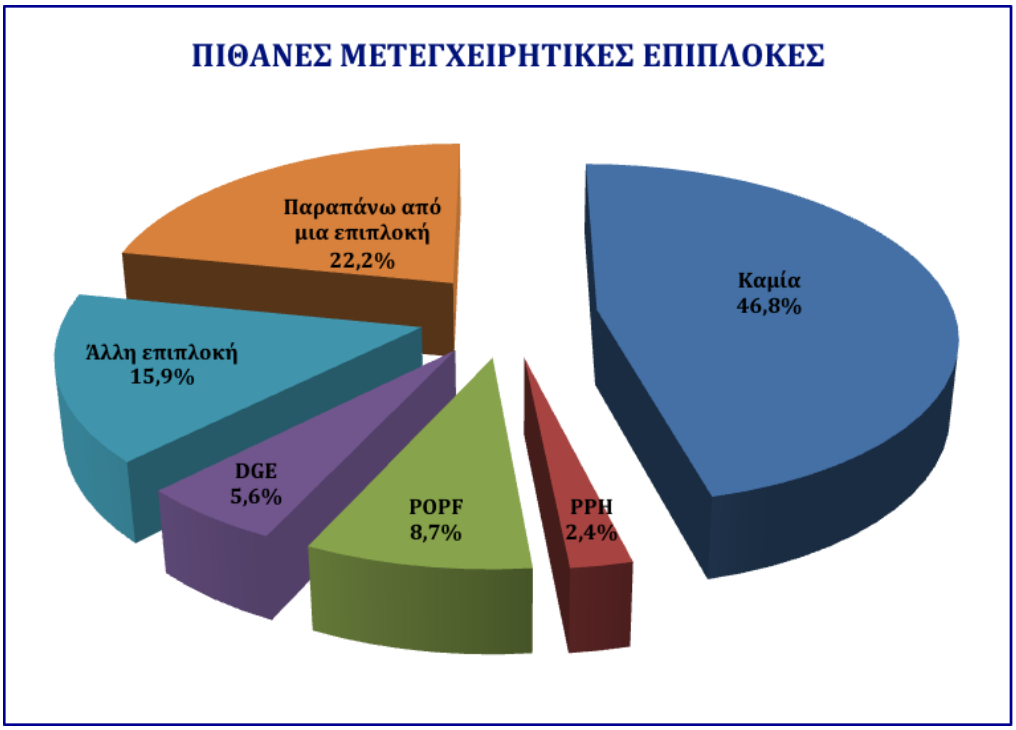

Διάγραμμα 3. Μετεγχειρητικές επιπλοκές στο σύνολο των 126 ασθενών που υπεβλήθησαν σε Whipple το χρονικό διάστημα Ιανουάριος 2012 έως Δεκέμβριο 2017 στη ΄Β χειρουργική κλινική του Γ.Ν.Α. «Ο Ευαγγελισμός».

Από τον Ιανουάριο 2015 ξεκίνησε να εφαρμόζεται σταθερά η τεχνική του ενταφιασμού του κολοβώματος της γαστροδωδεκαδακτυλικής αρτηρίας. Συγκεκριμένα ο ενταφιασμός του GDAS έγινε σε 51 (40.5%) ασθενείς («ομάδα ενταφιασμού»). Αυτοί οι ασθενείς συγκρίθηκαν με τους 75 (59.5%) ασθενείς στους οποίους δεν είχε γίνει ενταφιασμός GDAS («ομάδα μη ενταφιασμού»), ως προς την εμφάνιση μετεγχειρητικής αιμορραγίας προερχόμενης από το κολόβωμα της γαστροδωδεκαδακτυλικής αρτηρίας.

Στην παρούσα εργασία θα διερευνηθεί εάν υπάρχει στατιστικά σημαντική σχέση μεταξύ της τεχνικής του ενταφιασμού του GDAS και της εμφάνισης αιμορραγίας από τη θέση αυτή. Πιο συγκεκριμένα, θα συγκριθούν οι δύο ομάδες ως προς την εμφάνιση αιμορραγίας ώστε να διαπιστωθεί αν η τεχνική του ενταφιασμού του GDAS οδηγεί σε μειωμένη πιθανότητα μετεγχειρητικής αιμορραγίας προερχόμενης από το GDAS.

2. ΤΕΧΝΙΚΗ

Οι ασθενείς επεβλήθησαν είτε σε τυπική παγκρεατοδωδεκαδακτυλεκτομή Wipple είτε σε Traverso-Longmire. Η γαστροδωδεκαδακτυλική αρτηρία αναγνωρίστηκε, απολινώθηκε με ράμμα PDS 3/0 και διαιρέθηκε **(Εικ.14)**, στα αρχικά στάδια της επέμβασης, σε απόσταση 1-2 cm κατά προσέγγιση από την έκφυσή της από την κοινή ηπατική αρτηρία. Ένα δεύτερο, μακρύ ράμμα αφέθηκε στο κολόβωμα της αρτηρίας προκειμένου να είναι δυνατή η μετέπειτα αναγνώρισή του αγγείου κατά το τέλος της εγχείρησης. Μετά από την ολοκλήρωση της παγκρεατεκτομής και την διενέργεια των τριών αναστομώσεων (χολοπεπτικής, παγκρεατονηστιδικής και γαστροεντεροαναστόμωσης), το GDAS αναγνωρίστηκε και ενταφιάστηκε μέσα στον ορογόνο της νήστιδας περιφερικά της παγκρεατονηστιδικής αναστόμωσης και κεντρικά της χολοπεπτικής αναστόμωσης **(Εικ.16)**. Πρώτα εξασφαλίστηκε ότι το GDAS προσεγγίζει τη νήστιδα χωρίς τάση και ακολούθως σταθεροποιήθηκε στον ορογόνο της κυκλικά με 4 ή 5 ράμματα PDS 3/0 μεταξύ εξωτερικού χιτώνα αγγείου και ορογόνου νήστιδας («adventitia-serosa-adventitia» manner) **(Εικ.15)**. Η τεχνική πρόσθεσε μόλις 3 λεπτά στο συνολικό χειρουργικό χρόνο της επέμβασης. Δύο παροχετεύσεις τοποθετήθηκαν στο τέλος, η μία (στην αριστερή πλευρά του κοιλιακού τοιχώματος) οδηγούσε στην παγκρεατονηστιδική αναστόμωση και η άλλη (στη δεξιά πλευρά του κοιλιακού τοιχώματος) που οδηγούσε στην χολοπεπτική αναστόμωση.

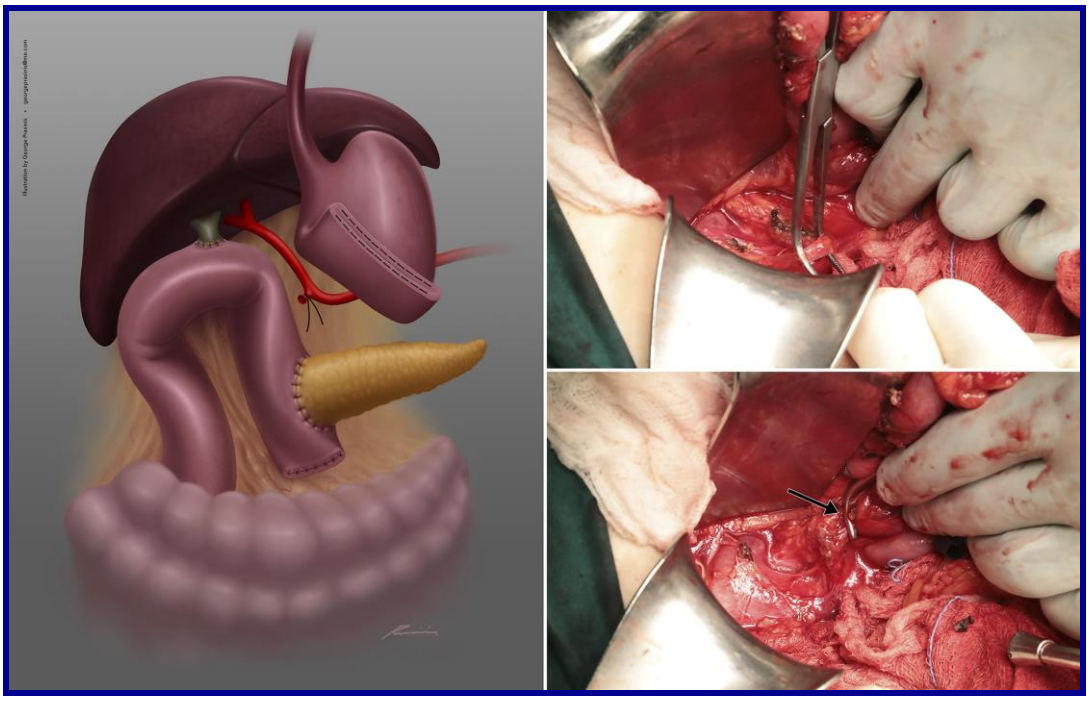

Εικόνα 14. Απολίνωση της GDA σε απόσταση 1-2 cm από την έκφυσή της από την κοινή ηπατική αρτηρία. Το GDAS (μαύρο βέλος) (σχέδιο δημιουργία του Πρασίνης Γ., φωτογραφίες από αρχείο ΄Β χειρουργικής κλινικής Γ.Ν.Α. «Ο Ευαγγελισμός»).

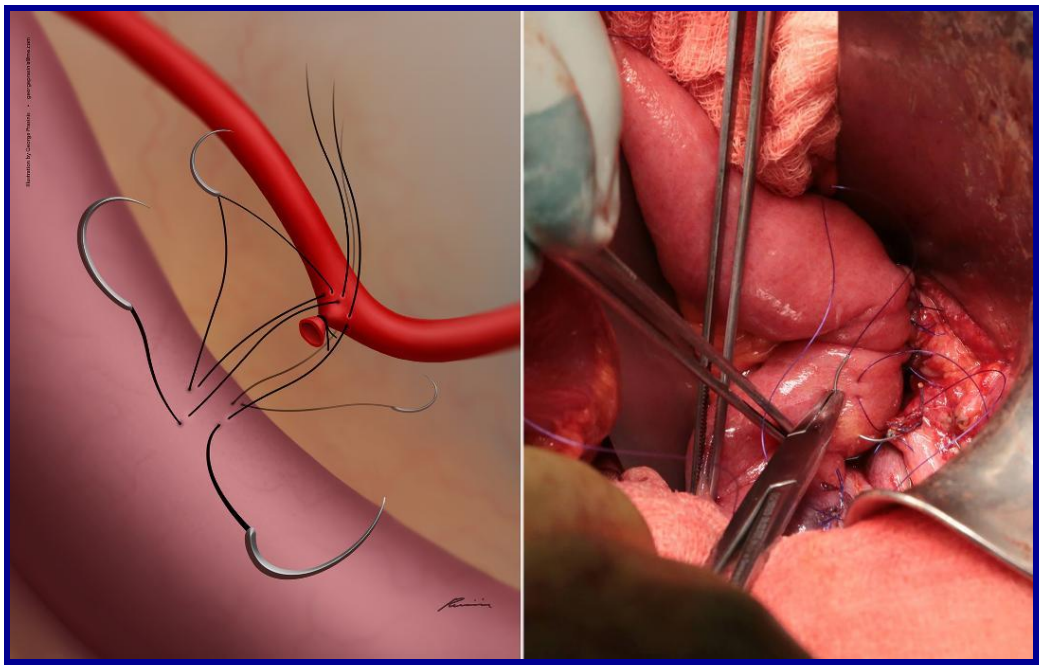

Εικόνα 15. Η τεχνική του ενταφιασμού του GDAS στον ορογόνο της νήστιδας κυκλικά με 4 ή 5 ράμματα PDS 3/0 («adventitia-serosa-adventitia» manner) (σχέδιο δημιουργία του Πρασίνης Γ., φωτογραφία από αρχείο ΄Β χειρουργικής κλινικής Γ.Ν.Α. «Ο Ευαγγελισμός»).

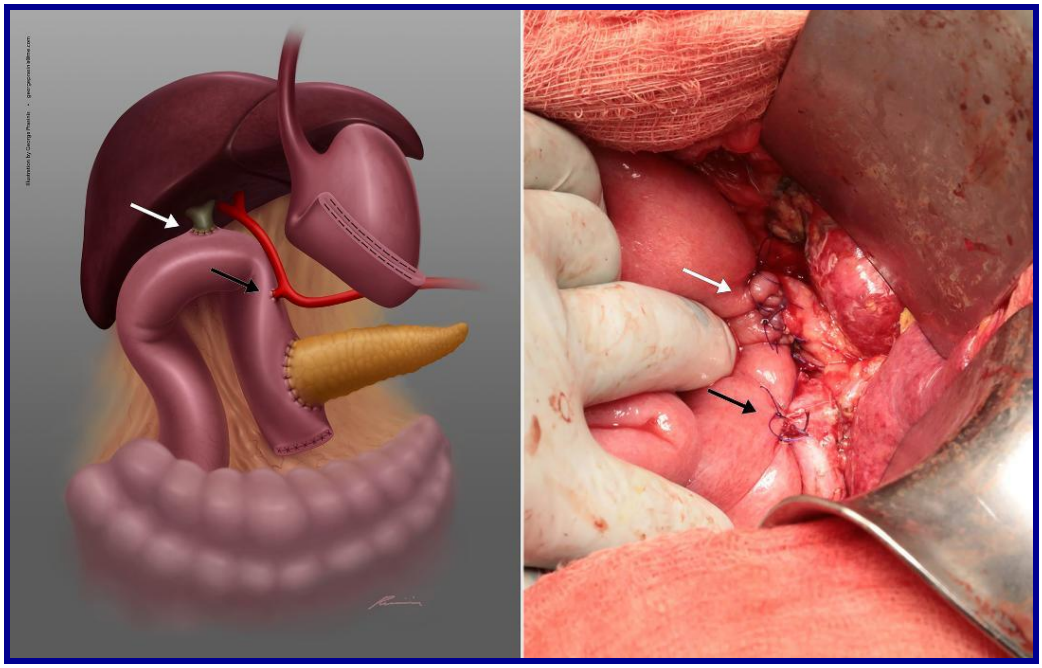

Εικόνα 16 Το GDAS ενταφιασμένο στον ορογόνο της νήστιδας (μαύρο βέλος) κεντρικότερα της χολοπεπτικής αναστόμωσης (λευκό βέλος) (σχέδιο δημιουργία του Πρασίνης Γ., φωτογραφία από αρχείο ΄Β χειρουργικής κλινικής Γ.Ν.Α. «Ο Ευαγγελισμός»).

Μετεγχειρητικά χορηγούταν οκτρεοτίδη (συνθετικό ανάλογο της σωματοστατίνης) (μία αμπούλα Somargen σε 250ml Normal Saline Solution 0,9% με ροή 20ml/h) με σκοπό την ελάττωση των παγκρεατικών εκκρίσεων και μέτρηση των επιπέδων αμυλάσης από τις παροχετεύσεις και σύγκριση αυτών με τα αντίστοιχα στον ορό του αίματος μετά την 3^{η} μετεγχειρητική ημέρα.

3. ΟΡΙΣΜΟΙ – ΚΡΙΤΗΡΙΑ ΜΕΤΕΓΧΕΙΡΗΤΙΚΩΝ ΕΠΙΠΛΟΚΩΝ

Ως μετεγχειρητική αιμορραγία μετά από παγκρεατοδωδεκαδακτυλεκτομή (PPH) ορίστηκε η παρουσία οποιασδήποτε ποσότητας αίματος στις παροχετεύσεις (ενδοκοιλιακή) ή οποιοδήποτε επεισόδιο αιματέμεσης, μέλαινας κένωσης ή παρουσίας αίματος στο ρινογαστρικό καθετήρα (ενδοαυλική) που είχε ως αποτέλεσμα την πτώση των επιπέδων της αιμοσφαιρίνης.

Το παγκρεατικό συρίγγιο ορίστηκε σύμφωνα με την ταξινόμηση της ISGPS ως οποιαδήποτε ποσότητα υγρού στις παροχετεύσεις που τοποθετήθηκαν διεγχειρητικά (είτε σε οποιοδήποτε μετεγχειρητικά διαδερμικά τοποθετημένο καθετήρα παροχέτευσης) με επίπεδα αμυλάσης που μετρήθηκαν μετά την 3η μετεγχειρητική ημέρα μεγαλύτερα από το τριπλάσιο της ανώτερης φυσιολογικής τιμής στον ορό του αίματος.

Ως χολόρροια ορίστηκε η παρουσία χολοβαφούς υγρού στις παροχετεύσεις τις πρώτες τρεις μετεγχειρητικές ημέρες.

Στα κριτήρια καθυστερημένης γαστρικής κένωσης ή γαστροπάρεσης περιλαμβάνονταν η διατήρηση του ρινογαστρικού καθετήρα για χρονικό διάστημα μεγαλύτερο από 10 ημέρες σε συνδυασμό με τουλάχιστον μία από τις ακόλουθες καταστάσεις: 1) επεισόδια εμέτων σε κάθε προσπάθεια απομάκρυνσης του καθετήρα, 2) χορήγηση προκινητικών φαρμάκων για περισσότερο από 10 ημέρες μετά το χειρουργείο, 3) επανατοποθέτηση ρινογαστρικού καθετήρα για αποσυμφόρηση και 4) μη ανοχή της σίτισης από το στόμα. Οι ασθενείς στους οποίους ο ρινογαστρικός καθετήρας αφαιρέθηκε σε λιγότερο από 10 ημέρες αλλά υπέφεραν με τουλάχιστον δύο από τις προαναφερόμενες καταστάσεις και ελέγχθηκαν με διάβαση ανωτέρου πεπτικού συστήματος ή απλή ακτινογραφία κοιλίας σε όρθια θέση έπειτα από κατάποση γαστρογραφίνης, επίσης διαγνώστηκαν με διαταραχή της γαστρικής κένωσης.

Στα κριτήρια μετεγχειρητικής λοίμωξης περιλαμβάνονταν η άνοδος των δεικτών φλεγμονής (WBC, CRP), η πυρετική κίνηση και οι θετικές καλλιέργειες (αίματος, ούρων, περιτοναϊκού υγρού, πτυέλων ή χολής).

4. ΣΤΑΤΙΣΤΙΚΗ ΑΝΑΛΥΣΗ

Όπως προαναφέρθηκε, σκοπός της εργασίας είναι η διερεύνηση της σχέσης μεταξύ της τεχνικής του ενταφιασμού του GDAS με την εμφάνιση αιμορραγίας από τη θέση αυτή. Η στατιστική ανάλυση είναι κυρίως περιγραφική. Οι συνεχείς μεταβλητές εκφράζονται με την μορφή μέση τιμής και τυπικής απόκλισης ή διάμεσης τιμής και ενδοτεταρτημοριακό εύρος ενώ οι ποιοτικές-κατηγορικές με τη μορφή σχετικών συχνοτήτων και ποσοστών (%). Για την στατιστική ανάλυση των αποτελεσμάτων των ποσοτικών μεταβλητών εφόσον η κατανομή των δεδομένων ήταν κανονική χρησιμοποιήθηκε ο έλεγχος Student’s t-test, ενώ

όταν δεν εκπληρούταν η προϋπόθεση της κανονικότητας έγινε χρήση του μη παραμετρικού ελέγχου Mann-Whitney U Test. Η εκτίμηση της συσχέτισης των ποιοτικών μεταβλητών έγινε με τον συντελεστή X^2-Pearson ενώ στην περίπτωση που πάνω από 20% των κελιών έχει αναμενόμενη συχνότητα <5 χρησιμοποιήθηκε το Fisher's exact test. *Το επίπεδο* στατιστικής *σημαντικότητας* για όλους τους *ελέγχους ορίστηκε* στο 5% (*0.05*). Η στατιστική ανάλυση έγινε με την χρήση του στατιστικού προγράμματος STATA 13.0.

5. ΑΠΟΤΕΛΕΣΜΑΤΑ

Τον πληθυσμό της μελέτης αποτέλεσαν 126 ασθενείς. Στον πίνακα 4 παρουσιάζονται τα δημογραφικά χαρακτηριστικά αυτών των ασθενών τα οποία ήταν παρόμοια και στις δύο ομάδες σύγκρισης. Πιο αναλυτικά, από τα 51 άτομα που ανήκαν στην ομάδα ενταφιασμού οι 29 (56.7%) ήταν άντρες και οι 22 (43.1%) γυναίκες. Δεν φαίνεται να υπήρχε κάποια στατιστικά σημαντική συσχέτιση μεταξύ του φύλου και των ομάδων (p-value=0.616). Η διάμεση ηλικία του δείγματος ήταν 69 έτη. Οι δύο ομάδες δεν διέφεραν ως προς την ηλικία (p-value=0.665) (**Πίνακας 4**).

Πίνακας 4. Δημογραφικά χαρακτηριστικά των 126 ασθενών που υπεβλήθησαν σε Whipple συνολικά και ανά ομάδα σύγκρισης.

	Ομάδα ενταφιασμού (n = 51)	Ομάδα μη ενταφιασμού (n = 75)	Συνολικά (n=126)	p value
Ηλικία*, έτη; Διάμεσος (Ενδοτεταρτημοριακό εύρος)	69 (64-75)	69 (60-75)	69 (61-75)	0.665*
Φύλο (%)				
Άντρες	29 (56.9)	46 (61.3)	75 (59.5)	0.616**
Γυναίκες	22 (43.1)	29 (38.7)	51 (40.5)	

***4 missing values;* Mann-Whitney U test; **Chi-squared test**

Το σύνολο των μείζονων μετεγχειρητικών επιπλοκών και η θνητότητα που παρουσίασαν οι δύο ομάδες σύγκρισης φαίνονται στον πίνακα 5 ενώ στον πίνακα 6 φαίνεται η διάμεση διάρκεια νοσηλείας και το ποσοστό των επανεισαγωγών **(Πίνακας 5, Πίνακας 6)**. Στις μείζονες μετεγχειρητικές επιπλοκές περιλαμβάνονται το παγκρεατικό συρίγγιο, η γαστροπάρεση, η αιμορραγία, και άλλες επιπλοκές (διαφυγή από την χολοπεπτική αναστόμωση - χολόρροια, ισχαιμία εντέρου, πνευμονία από εισρόφηση, αναπνευστική ανεπάρκεια, πνευμονική εμβολή, οξύ έμφραγμα του μυοκαρδίου, μικροβιαιμία, σήψη κ.α.). Οι αιτίες θανάτου ήταν το οξύ έμφραγμα του μυοκαρδίου, η ισχαιμία εντέρου, η νέκρωση χοληδόχου πόρου, η σηπτική καταπληξία κ.α. Κανένας ασθενής δεν απεβίωσε κατά τη διάρκεια του χειρουργείου.

Για τον εντοπισμό των πιθανών διαφορών, όσον αφορά στην τάση εμφάνισης επιπλοκών μεταξύ των δύο ομάδων ενταφιασμού, χρησιμοποιήθηκε η δοκιμασία X^2 - Pearson ή εναλλακτικά το Fisher's exact test και από τα σχετικά αποτελέσματα διαπιστώνουμε ότι η ομάδα ενταφιασμού και η ομάδα μη - ενταφιασμού διέφερε σημαντικά ως προς την εμφάνιση της γαστροπάρεσης (p - value = 0.036). Πιο συγκεκριμένα, φαίνεται ότι το ποσοστό της γαστροπάρεσης, με τη χρήση της τεχνικής του ενταφιασμού, ήταν 25.0% (n = 12), αρκετά υψηλό σε σύγκριση με το ποσοστό στην ομάδα μη - ενταφιασμού που ήταν 10.7% (n = 8) (p – value = 0.036). Για την εμφάνιση των υπόλοιπων επιπλοκών δεν φάνηκε να υπάρχει στατιστικά σημαντική διαφορά μεταξύ των δύο ομάδων, εκτός από την εμφάνιση «άλλης επιπλοκής» όπου εμφανίζεται περισσότερο στην ομάδα ενταφιασμού (60.6%) παρά στην ομάδα μη ενταφιασμού (33.8%) (p-value=0.010) **(Πίνακας 5)**.

Από τον πίνακα 6 φαίνεται ότι οι ασθενείς που υπεβλήθησαν σε ενταφιασμό του GDAS νοσηλεύτηκαν για μεγαλύτερο χρονικό διάστημα (32 ημέρες, 26-44) συγκριτικά με τους ασθενείς που δεν υπεβλήθησαν σε ενταφιασμό του GDAS (26 ημέρες, 19-38) (p-value=0.016). Επανεισαγωγές καταγράφηκαν στο 12.7% των περιπτώσεων και ήταν συχνότερες στους ασθενείς που εφαρμόστηκε ο ενταφιασμός του GDAS (19.6%) παρά στους ασθενείς που δεν εφαρμόστηκε (8.0%), χωρίς αυτή η διαφορά να είναι στατιστικά σημαντική **(Πίνακας 6)**.

Πίνακας 5. Μετεγχειρητική νοσηρότητα και θνητότητα των 126 ασθενών που υπεβλήθησαν σε Whipple συνολικά και ανά ομάδα σύγκρισης.

	Ομάδα ενταφιασμού (n = 51)	Ομάδα μη ενταφιασμού (n = 75)	Συνολικά (n=126)	p value
POPF (%)				
Ναι	11 (21.6)	15 (20.0)	26 (20.6)	0.831*
Όχι	40 (78.4)	60 (80.0)	100 (79.4)	
DGE[α] (%)				
Ναι	12 (25.0)	8 (10.7)	20 (16.3)	0.036*
Όχι	26 (75.0)	67 (89.3)	103 (83.7)	
PPH (%)				
Ναι	9 (17.7)	9 (12.0)	18 (14.3)	0.374*
Όχι	42 (82.4)	66 (88.0)	110 (85.7)	
Άλλη επιπλοκή[β] (%)				
Ναι	20 (60.6)	24 (33.8)	44 (42.3)	0.010*
Όχι	13 (39.4)	47 (66.2)	60 (57.7)	
Θάνατος (%)				
Ναι	7 (13.7)	7 (9.3)	14 (11.1)	0.441*
Όχι	44 (86.3)	68 (90.7)	112 (88.9)	

[α]3 missing values, [β]22 missing values; *Chi-squared Test

Πίνακας 6. Διάμεση διάρκεια νοσηλείας και ποσοστό επανεισαγωγών των 126 ασθενών που υπεβλήθησαν σε Whipple συνολικά και ανά ομάδα σύγκρισης.

	Ομάδα ενταφιασμού (n = 51)	Ομάδα μη ενταφιασμού (n = 75)	Συνολικά (n=126)	p value
Διάμεση διάρκεια νοσηλείας (ενδοτεταρτ. εύρος)[a]	32 (26-44)	26 (19-38)	30 (21.5-41)	0.016*
Επανεισαγωγές (%)				
Ναι	10 (19.6)	6 (8.0)	16 (12.7)	0.055*
Όχι	41 (80.4)	69 (92.0)	110 (87.3)	

[α]10 missing values; * Mann-Whitney U test

Σε ότι αφορά την αιμορραγία αυτή δεν προερχόταν σε κάθε περίπτωση από το GDAS αλλά από διάφορες πηγές (**Πίνακας 7, Πίνακας 12**). Και στις 4 όμως περιπτώσεις στις οποίες η αιμορραγία προερχόταν από το GDAS αυτή ήταν αθρόα και συνδυαζόταν με αιμοδυναμική αστάθεια. Εκδηλώθηκε την 11^{η}, 30^{η}, 14^{η} και την 136^{η} μετεγχειρητική ημέρα αντιστοίχως και ο ασθενής οδηγήθηκε εκτάκτως στο χειρουργείο για επείγουσα ερευνητική λαπαροτομία και οριστική αιμόσταση. Διεγχειρητικά διεπιστώθη η απόσπαση του GDAS. Στις υπόλοιπες περιπτώσεις ο ασθενής είτε αντιμετωπίστηκε συντηρητικά, είτε υπεβλήθη σε επείγουσα γαστροσκόπηση, είτε σε αγγειογραφία και εμβολισμό, είτε επίσης χειρουργήθηκε. Σε καμία όμως από αυτές τις περιπτώσεις δεν επιβεβαιώθηκε ότι η αιμορραγία προέρχεται από το GDAS. Συγκεκριμένα σε δύο από αυτές η αιμορραγία προερχόταν από αναστομωτικό έλκος (ΓΕΑ, χολοπεπτικής αναστόμωσης αντιστοίχως), σε μία άλλη από ψευδοανεύρυσμα στον Αλλήρειο τρίποδα, στην αριστερή γαστρική και στη

δεξιά ηπατική, σε άλλη περίπτωση προερχόταν από αγγείο ευρισκόμενο στα 10 cm από την ΓΕΑ, σε άλλη από ψευδοανεύρυσμα της σπληνικής αρτηρίας και σε μία ακόμη περίπτωση από αγγείο του κοιλιακού τοιχώματος. Σε μία περίπτωση σκίστηκε η πυλαία φλέβα κατά τη διάρκεια της αρχικής επέμβασης Whipple, ετέθη μόσχευμα στον ίδιο χρόνο από αγγειοχειρουργό του νοσοκομείου αλλά ο ασθενής απεβίωσε άμεσα μετεγχειρητικά στη ΜΕΘ. Τέλος να αναφέρουμε ότι στις υπόλοιπες 7 περιπτώσεις δεν κατέστη εφικτή η αναγνώριση της πηγής προέλευσης της αιμορραγίας.

Πίνακας 7. Πηγές προέλευσης PPH στους 18 ασθενείς που αιμορράγησαν μετά από επέμβαση Whipple συνολικά και ανά ομάδα σύγκρισης.

	Ομάδα ενταφιασμού (n = 51)	**Ομάδα μη ενταφιασμού (n = 75)**	**Συνολικά (n=126)**	**p value**
PPH από GDAS	0 (0.0)	4 (44.4)	4 (22.2)	0.082*
PPH από άλλες πηγές	9 (100.0)	5 (55.6)	12 (77.8)	

***Fisher's exact test**

Από τον πίνακα 8 φαίνεται ότι στην ομάδα ενταφιασμού δεν παρουσιάστηκε κανένα περιστατικό αιμορραγίας προερχόμενης από GDAS, ενώ στην ομάδα μη ενταφιασμού 4 αιμορραγίες προέρχονταν από το GDAS χωρίς όμως να αποβαίνει στατιστικά σημαντικό το αποτέλεσμα αυτό (p-value > 0.05) **(Πίνακας 8)**.

Πίνακας 8. Κατανομή της εμφάνισης αιμορραγίας από GDAS συνολικά ανά ομάδα σύγκρισης.

	Ομάδα ενταφιασμού (n = 51)	Ομάδα μη ενταφιασμού (n = 75)	Συνολικά (n=126)	p value
PPH				
PPH από GDAS	0 (0.0)	4 (5.3)	4 (3.2)	0.146*
Ναι				
Όχι	51 (100.0)	71 (94.7)	122 (96.8)	

***Fisher's exact test**

Ο πίνακας 9 και ο πίνακας 10 δείχνουν ότι υπήρξε στατιστικά σημαντική σχέση μεταξύ της εμφάνισης παγκρεατικού συριγγίου και της αιμορραγίας (είτε αυτή προέρχεται από το GDAS είτε από άλλη πιθανή πηγή αιμορραγίας). Συγκεκριμένα, στο σύνολο των 26 (26/126) ασθενών με παγκρεατικό συρίγγιο, 8 (44.4%) ασθενείς αιμορράγησαν ενώ 18 (16.7%) δεν αιμορράγησαν (p-value = 0.012) **(Πίνακας 9)**. Στους ίδιους ασθενείς, 3 (75%) ασθενείς αιμορράγησαν από το GDAS ενώ 23 (18.9%) δεν αιμορράγησαν από το GDAS (p-value = 0.027) **(Πίνακας 10)**. Στον πίνακα 11 φαίνεται η συσχέτιση του παγκρεατικού συριγγίου και της αιμορραγίας ανεξαρτήτου πηγής προέλευσης, αλλά ξεχωριστά για την ομάδα ενταφιασμού **(Πίνακας 11)**.

Πίνακας 9. Συσχέτιση παγκρεατικού συριγγίου - αιμορραγίας ανεξαρτήτου εστίας (στο σύνολο των 126 ασθενών).

	PPH			
	Ναι (n = 18)	**Όχι (n = 108)**	**Συνολικά (n=126)**	**p value**
POPF				
Ναι	8 (44.4)	18 (16.7)	26 (20.6)	0.012*
Όχι	10 (55.6)	90 (83.3)	100 (79.4)	

***Fisher's exact test**

Πίνακας 10. Συσχέτιση παγκρεατικού συριγγίου - αιμορραγίας από GDAS (στο σύνολο των 126 ασθενών).

	PPH από GDAS			
	Ναι (n = 4)	**Όχι (n = 122)**	**Συνολικά (n=126)**	**p value**
POPF				
Ναι	3 (75.0)	23 (18.9)	26 (20.6)	0.027*
Όχι	1 (25.0)	99 (81.2)	100 (79.4)	

***Fisher's exact test**

Πίνακας 11. Συσχέτιση παγκρεατικού συριγγίου - αιμορραγίας στην ομάδα ενταφιασμού GDAS.

	PPH		
	Ναι (n = 9)	**Όχι** (n = 42)	**Συνολικά** (n=51)
POPF			
Ναι	2 (22.2)	9 (21.4)	11 (21.6)
Όχι	7 (77.8)	33 (78.6)	40 (78.4)

Στον πίνακα 12 παρουσιάζονται συνοπτικά όλα τα περιστατικά PPH στην ΄Β χειρουργική κλινική Γ.Ν.Α. «Ο Ευαγγελισμός» για το χρονικό διάστημα Ιανουάριος 2007 έως Δεκέμβρη 2017, το πως αυτά αντιμετωπίστηκαν και η τελική έκβαση των ασθενών **(Πίνακας 12)**.

Πίνακας 12. Περιστατικά PPH στην ΄Β χειρουργική κλινική Γ.Ν.Α. «Ο Ευαγγελισμός» για το χρονικό διάστημα Ιανουάριος 2007 έως Δεκέμβρη 2017, τρόπος αντιμετώπισης και τελική έκβαση.

Νο	ΗΛΙΚΙΑ	ΦΥΛΟ	ΟΜΑΔΑ	ΜΤΧ ημέρα	ΑΝΤΙΜΕΤΩΠΙΣΗ	ΕΥΡΗΜΑ	ΤΕΛΙΚΗ ΕΚΒΑΣΗ
1	65	M	Μη ενταφιασμού	14η	ΧΕΙΡΟΥΡΓΕΙΟ	Απόσπαση GDAS	Έζησε
2	65	M	Μη ενταφιασμού	30η	ΧΕΙΡΟΥΡΓΕΙΟ	Απόσπαση GDAS	Έζησε
3	73	M	Μη ενταφιασμού	136η	ΧΕΙΡΟΥΡΓΕΙΟ	Απόσπαση GDAS	Έζησε
4	74	F	Μη ενταφιασμού	11η	ΧΕΙΡΟΥΡΓΕΙΟ	Απόσπαση GDAS	Έζησε
5	70	F	Ενταφιασμού	22η	ΧΕΙΡΟΥΡΓΕΙΟ	Έλκη πλησίον χολοπεπτικής αναστόμωσης	ΘΑΝΑΤΟΣ
6	60	M	Ενταφιασμού	*	ΓΑΣΤΡΟΣΚΟΠΗΣΗ + ΧΕΙΡΟΥΡΓΕΙΟ	Αιμορραγούν αγγείο 10cm από ΓΕΑ, τμηματική εντερεκτομή, ανακατασκευή ΓΕΑ	ΘΑΝΑΤΟΣ

Νο	ΗΛΙΚΙΑ	ΦΥΛΟ	ΟΜΑΔΑ	ΜΤΧ ημέρα	ΑΝΤΙΜΕΤΩΠΙΣΗ	ΕΥΡΗΜΑ	ΤΕΛΙΚΗ ΕΚΒΑΣΗ
7	64	M	Μη ενταφιασμού	33η	DSA + TAE	Ψευδοανεύρυσμα στον Αλλήρειο, στην αριστερή γαστρική και στη δεξιά ηπατική	ΘΑΝΑΤΟΣ
8	79	M	Με ενταφιασμού	7η	DSA	Δεν αναγνωρίστηκε εστία	Έζησε
9	57	F	Ενταφιασμού	9η	ΧΕΙΡΟΥΡΓΕΙΟ	Αιμορραγία από το κοιλιακό τοίχωμα	Έζησε
10	71	M	Ενταφιασμού	6η	DSA + ΧΕΙΡΟΥΡΓΕΙΟ (συρραφή ψευδοανευρύσματος σπληνικής, κατάργηση παγκρεατονηστιδικής, σύγκλειση νήστιδας, εκστόμωση παγκρεατικού πόρου)	Ψευδοανεύρυσμα σπληνικής	Έζησε
11	36	F	Μη ενταφιασμού	11η	ΧΕΙΡΟΥΡΓΕΙΟ + DSA	Δεν αναγνωρίστηκε εστία	Έζησε
12	72	M	Ενταφιασμός	18η	ΧΕΙΡΟΥΡΓΕΙΟ (αφαίρεση νεκρωμάτων από περιοχή χολοκυστεκτομής)	Δεν αναγνωρίστηκε εστία	ΘΑΝΑΤΟΣ
13	82	F	Μη ενταφιασμού	0	ΑΜΕΣΟΣ ΜΕΤΕΓΧΕΙΡΗΤΙΚΟΣ ΘΑΝΑΤΟΣ ΣΤΗ ΜΕΘ	Σκίστηκε η πυλαία κατά τη διάρκεια της Whipple (μόσχευμα)	ΘΑΝΑΤΟΣ
14	75	M	Ενταφιασμού	*	ΧΕΙΡΟΥΡΓΕΙΟ	Δεν αναγνωρίστηκε εστία	ΘΑΝΑΤΟΣ
15	71	F	Ενταφιασμού	*	ΣΥΝΤΗΡΗΤΙΚΗ	Δεν αναγνωρίστηκε εστία	ΘΑΝΑΤΟΣ
16	81	M	Ενταφιασμού	8η	ΓΑΣΤΡΟΣΚΟΠΗΣΗ (έγχυση αδρεναλίνης)	Έλκος ΓΕΑ με ενεργό αιμορραγία	Έζησε
17	60	M	Μη ενταφιασμού	*	ΧΕΙΡΟΥΡΓΕΙΟ	Παροχέτευση αιμορραγικών ενδοκοιλιακών συλλογών– Δεν αναγνωρίστηκε εστία	Έζησε
18	49	F	Ενταφιασμού	2η	ΣΥΝΤΗΡΗΤΙΚΗ	Δεν αναγνωρίστηκε εστία	Έζησε

*** Ελλειπή δεδομένα**

6. ΣΥΖΗΤΗΣΗ

Η επέμβαση Whipple είναι μία από τις πιο μείζονες χειρουργικές επεμβάσεις οι οποίες διενεργούνται στις παθήσεις ήπατος – χοληφόρων – παγκρέατος. Παρόλο που η θνητότητα έχει περιοριστεί σε λιγότερο από 5%, η νοσηρότητα ακόμα παραμένει υψηλή (He et al., 2014). Η δημιουργία παγκρεατικού συριγγίου αποτελεί την πιο νοσηρή επιπλοκή μετά από επέμβαση Whipple. Δεν είναι όμως αυτό καθ' αυτό το παγκρεατικό συρίγγιο το οποίο ευθύνεται αλλά οι συνέπειές του (ενδοκοιλιακή συλλογή – απόστημα, διάβρωση του τοιχώματος των αγγείων και των απολινωμένων κολοβωμάτων, ιδιαίτερα του GDAS αλλά και των παρακείμενων αγγείων όπως είναι η ηπατική και η άνω μεσεντέριος αρτηρία, η πυλαία φλέβα, η άνω μεσεντέριος φλέβα και δευτερογενώς η δημιουργία ψευδοανευρύσματος).

Στους παράγοντες κινδύνου για την ανάπτυξη POPF περιλαμβάνονται η μαλακή υφή του παγκρέατος και η διάμετρος του παγκρεατικού πόρου. Κατά καιρούς έχουν περιγραφεί διάφορες μέθοδοι με σκοπό να μειωθεί ο κίνδυνος ανάπτυξης POPF, όπως είναι η χρήση της σωματοστατίνης ή των αναλόγων της (Allen et al., 2014), η χρήση παγκρεατικών stents (Zhou et al., 2012), η χρήση ιστικής κόλλας (Martin & Au, 2013) αλλά και μία ποικιλία από§ τροποποιημένες τεχνικές διενέργειας της παγκρεατονηστιδικής αναστόμωσης αλλά και άλλες χειρουργικές τεχνικές. Η επίπτωσή του POPF έχει περιοριστεί πλέον στο 9% - 18% (Wente et al., 2007). Παρολαυτά, η διαφυγή χυμού από τον «μαλακό» παγκρεατικό ιστό δεν μπορεί να εξαλειφθεί, με αποτέλεσμα η πρόληψη από απειλητικές για τη ζωή επιπλοκές που συσχετίζονται με το POPF, τέτοιες όπως είναι η PPH από μείζονες αρτηρίες (GDAS), να παραμένει σημαντική (Choi et al., 2004; Tien et al., 2005).

Το εύρος της PPH είναι κατά προσέγγιση 5-16% (Balachandran et al., 2004) και το GDAS αποτελεί συχνή πηγή προέλευσης (Brodsky & Turnbull, 1991; Choi et al., 2004; Blanc et al., 2007; Shankar & Russell, 1989; Van Berge Henegouwen et al., 1995; Makowiec et al., 2005; de Castro et al., 2005; Sato et al., 1998; Sakamoto et al., 2007). Στην παρούσα μελέτη, το συνολικό ποσοστό PPH ήταν 14.3% (18/126), αλλά αιμορραγία προερχόμενη από το GDAS παρατηρήθηκε στο 22.2% (4/18). Εάν υπήρχε ένας ασφαλής τρόπος να απομονωθούν τα αγγειακά κολοβώματα και τα εκτεθειμένα αγγεία από το παγκρεατικό υγρό που διαφεύγει, τότε η όψιμη PPH θα μπορούσε να προληφθεί ακόμα και όταν λαμβάνει χώρα POPF.

Τα τελευταία τρία χρόνια στην ΄Β χειρουργική κλινική του ΓΝΑ «Ο Ευαγγελισμός» εφαρμόστηκε μία απλή τεχνική σύμφωνα με την οποία κατά την διάρκεια της επέμβασης Whipple το GDAS «παγιδεύεται» χρησιμοποιώντας τον ορογόνο της νήστιδας προκειμένου αυτό να ενταφιαστεί. Η λογική πάνω στην οποία βασίστηκε η τεχνική αυτή είναι η προστασία του GDAS από την έκθεσή του στην πρωτεολυτική δράση των ενζύμων που εμπεριέχονται στον παγκρεατικό χυμό και κατά συνέπεια η πρόληψη ανάπτυξης ψευδοανευρύσματος και όψιμης μαζικής αιμορραγίας.

Πρόκειται για μία απλή και εύκολη τεχνική, χωρίς κίνδυνο επιπλοκών, ενώ ο επιπρόσθετος χειρουργικός χρόνος που απαιτείται είναι μόλις 3 λεπτά. Προτείνεται ως μία χρήσιμη προσέγγιση με σκοπό να προστατευτεί το GDAS από ένα ιδιαίτερα «εχθρικό» περιβάλλον. Άλλοι συγγραφείς έχουν προτείνει την χρήση είτε του μείζονος επιπλόου, είτε του στρογγύλου συνδέσμου του ήπατος, είτε του δρεπανοειδή συνδέσμου ως ελεύθερο κρημνό για την «παγίδευση» του GDAS. Αυτές οι τεχνικές όμως είναι πιο σύνθετες, χρονοβόρες και εμπεριέχουν κινδύνους (π.χ. φλεγμονή, εντερική απόφραξη, νέκρωση του επιπλόου, ενδοκοιλιακό απόστημα κ.α.).

Στην παρούσα μελέτη από το σύνολο των 126 ασθενών που συμπεριελήφθησαν στο δείγμα, οι 26 ασθενείς ανέπτυξαν POPF και από αυτούς οι 8 αιμορράγησαν ανεξαρτήτως εστίας προέλευσης της αιμορραγίας (είτε από το GDAS, είτε από άλλες εστίες). Το ποσοστό αυτό ταιριάζει με την αναφερόμενη στη βιβλιογραφία επίπτωση (16% έως 40%) της μαζικής αιμορραγίας στους ασθενείς με παγκρεατική διαφυγή. Επιπρόσθετα, από τους 4 ασθενείς που παρουσίασαν PPH προερχόμενη από το GDAS οι 3 είχαν αναπτύξει πρώτα POPF. Εν προκειμένω, επιβεβαιώθηκε η στατιστικά σημαντική συσχέτιση η οποία αναφέρεται με ιδιαίτερη έμφαση στη σχετική βιβλιογραφία και η οποία αντανακλά απόλυτα τον παθοφυσιολογικό μηχανισμό ανάπτυξης της PPH.

Επιπρόσθετα, στην ομάδα «μη ενταφιασμού» διεπιστώθησαν 4 περιστατικά αιμορραγίας προερχόμενα από το GDAS, ενώ στην ομάδα «ενταφιασμού» δεν παρουσιάστηκε κανένα περιστατικό αιμορραγίας από GDAS. Το αποτέλεσμα όμως αυτό δεν αποδείχθηκε ότι είναι στατιστικά σημαντικό και ότι δεν προέκυψε από τυχαίους παράγοντες. Ενδεχομένως γι' αυτό να ευθύνεται το σχετικά μικρό μέγεθος του δείγματος.

Αξίζει όμως να σχολιαστεί το γεγονός ότι στην ομάδα «ενταφιασμού» 11 ασθενείς είχαν αναπτύξει παγκρεατικό συρίγγιο. Μόνο δύο από αυτούς όμως αιμορράγησαν και μάλιστα

και στους δύο η πηγή προέλευσης της αιμορραγίας δεν ήταν το GDAS. Στην πρώτη περίπτωση η αιμορραγία προερχόταν από αναστομωτικά έλκη (παρά την χολοπεπτική αναστόμωση). Επρόκειτο για μία γυναίκα 70 ετών η οποία είχε παρουσιάσει και άλλες μείζονες μετεγχειρητικές επιπλοκές (παγκρεατική διαφυγή, αιμορραγία, χολόρροια, σήψη) και τελικώς απεβίωσε. Στη δεύτερη περίπτωση επρόκειτο για γυναίκα 57 ετών η οποία την 9^{η} μετεγχειρητική ημέρα παρουσίασε αίμα στην παροχέτευση που οδηγούσε στην παγκρεατονηστιδική αναστόμωση. Μετά από ερευνητική λαπαροτομία διεπιστώθη ότι η αιμορραγία προερχόταν από το κοιλιακό τοίχωμα. Στους 11 αυτούς ασθενείς (στους δύο ασθενείς με PPH από πηγή προέλευσης διαφορετική του GDAS καθώς και στους 9 ασθενείς που δεν αιμορράγησαν) η απλή τεχνική του ενταφιασμού του GDAS η οποία χρησιμοποιήθηκε πιθανόν να συνέβαλε θετικά στην πρόληψη από την αιμορραγία.

Κανένας από τους ασθενείς στους οποίους το GDAS ενταφιάστηκε δεν παρουσίασε οποιαδήποτε επιπλοκή που να συσχετίζεται με τον ενταφιασμό αυτόν καθ' αυτόν. Παρολαυτά στα αποτελέσματα της μελέτης φαίνεται ότι τα άτομα στα οποία το GDAS είχε ενταφιαστεί παρουσίασαν σε μεγαλύτερο ποσοστό γαστροπάρεση χωρίς όμως να μπορεί ν' αποδοθεί κάποιος αιτιώδης συσχετισμός και το πιθανότερο το αποτέλεσμα αυτό να οφείλεται σε διάφορους συγχυτικούς παράγοντες. Επιπρόσθετα, φαίνεται ότι η ομάδα ενταφιασμού παρουσίασε μεγαλύτερη διάμεση διάρκεια νοσηλείας. Αυτό μπορεί να οφείλεται στο μικρό μέγεθος του δείγματος (μόλις 51 άτομα συνιστούν την ομάδα ενταφιασμού), οπότε ο ιδιαίτερα παρατεταμένος χρόνος νοσηλείας μεμονωμένα κάποιων ασθενών εξαιτίας των πολλαπλών μετεγχειρητικών επιπλοκών που εμφάνισαν να είχε ως τελικό αποτέλεσμα την μετατόπιση του συνολικού αριθμού των ημερών νοσηλείας προς τα πάνω. Το μικρό μέγεθος της ομάδας ενταφιασμού φαίνεται ότι επηρέασε και το ποσοστό επανεισαγωγών οδηγώντας σε υψηλότερο ποσοστό στην ομάδα αυτή.

Συνοψίζοντας, η παρούσα μελέτη ήταν αναδρομική. Το γεγονός αυτό πρόσθεσε κάποια μειονεκτήματα στην εργασία. Σε αυτά συμπεριλαμβάνονται η δυσκολία ανεύρεσης των ομάδων στο παρελθόν, η βεβαίωση ότι οι όποιες μετρήσεις αλλά και άλλες πληροφορίες ήταν σωστές, τα όποια γραπτά αρχεία μπορεί να μην βρίσκονταν ή να ήταν ελλειπή. Η μελέτη βασίστηκε σε ανάκληση πληροφοριών από ιατρικούς φακέλους (ηλεκτρονικούς και μη) και από πρακτικά χειρουργείων προκειμένου να συλλεχθούν όλα τα απαραίτητα δεδομένα. Για το λόγο αυτό εμπεριέχει σφάλματα μετρήσεων. Σφάλματα που οφείλονται στον ανθρώπινο παράγοντα (π.χ. υποκειμενικότητα – υπευθυνότητα - γνώσεις του εκάστοτε ιατρού που ήταν υπεύθυνος για την συμπλήρωση του ιατρικού φακέλου ή για την

καταγραφή του πρακτικού της χειρουργικής επέμβασης) αλλά και σφάλματα που οφείλονται σε μην ανθρώπινο παράγοντα (π.χ. μη δυνατή ανεύρεση κάποιων πληροφοριών είτε λόγω απώλειας με το πέρασμα των χρόνων είτε λόγω μη καταγραφής εξ αρχής).

Αξίζει να αναφερθεί ότι η συλλογή των δεδομένων για την χρονική περίοδο μετά το 2012 έγινε με άντληση στοιχείων από την ηλεκτρονική βάση δεδομένων της ΄Β Χειρουργικής κλινικής και το σύστημα διαχείρισης πληροφορίας υγείας (Health Information System/HIS) του νοσοκομείου, «Emrora». Πριν από την χρονική αυτή περίοδο το νοσοκομείο δεν διέθετε κάποιο ηλεκτρονικό σύστημα καταγραφής ιατρικών πληροφοριών (με ηλεκτρονικούς φακέλους). Οπότε η αναζήτηση δεδομένων που αφορούσαν περισσότερο τα δημογραφικά χαρακτηριστικά των ασθενών και την χρονική περίοδο νοσηλείας τους για την χρονικό διάστημα Ιανουάριος 2007 έως Δεκέμβρη 2011 έγινε από το αρχείο που διαθέτει το λογιστήριο των ασθενών του νοσοκομείου.

Επιπρόσθετα η μελέτη ως αναδρομική ήταν περισσότερο επιρρεπής στην ανάδειξη πλασματικών σχέσεων. Γεγονός που ίσως δικαιολογεί την ανάδειξη συσχετίσεων οι οποίες δεν ήταν αξιολογήσιμες και στις οποίες δεν ήταν δυνατό να αποδοθεί κάποια λογική άμεση ή έμμεση αιτιολογική σχέση. Επίσης επρόκειτο για μελέτη βασιζόμενη στην παρατήρηση (observational study) με την έννοια ότι η συλλογή των δεδομένων έγινε από μία υπάρχουσα κατάσταση. Αυτό είχε ως αποτέλεσμα μία ή περισσότερες μεταβλητές που ενδεχομένως να ήταν εξαιρετικής σημασίας όσο αφορά την ερμηνεία των παρατηρήσεων να διέφυγαν της προσοχής και τελικά ο κίνδυνος παρερμηνείας των αποτελεσμάτων να είναι υψηλός.

Άλλο μειονέκτημα στην παρούσα εργασία ήταν το μικρό μέγεθος του δείγματος το οποίο είχε ως αποτέλεσμα 1) την ελάττωση της ισχύος του στατιστικού ελέγχου που πραγματοποιήθηκε, 2) την πλασματική επιρροή των σχέσεων μεταξύ των διαφόρων μεταβλητών και 3) τελικώς την αμφισβήτηση των συμπερασμάτων της μελέτης.

7. ΣΥΜΠΕΡΑΣΜΑ

Συμπερασματικά, προτείναμε μία απλή, εύκολη, ασφαλή, σύντομη, χωρίς πρόσθετη οικονομική επιβάρυνση τεχνική παγίδευσης του GDAS μέσω ενταφιασμού αυτού στον ορογόνο της νήστιδας. Πιστεύουμε ότι αυτή η μέθοδος πιθανόν να μπορεί να συμβάλει στην πρόληψη δημιουργίας ψευδοανευρύσματος του GDAS και κατ' επέκταση στην πρόληψη από όψιμη PPH, αποτελώντας κατ' αυτό τον τρόπο το κλειδί για την περαιτέρω βελτίωση των ποσοστών νοσηρότητας μετά από επέμβαση Wipple. Μέσα από τη συγκεκριμένη αναδρομική μελέτη δεν κατέστη δυνατή η ανάδειξη της επιδιωκόμενης στατιστικά σημαντικής συσχέτισης γεγονός που θα μπορούσε να αποδοθεί περισσότερο στο μικρό μέγεθος του δείγματος και στο σχετικά μικρό χρονικό διάστημα που έχει ξεκινήσει η πρακτική αυτής της τεχνικής.

Επί του θέματος, απαιτείται περαιτέρω έρευνα με σχεδιασμό προοπτικών μελετών με ελεγχόμενη και οργανωμένη μεθοδολογία συλλογής ιατρικών πληροφοριών και που θα περιλαμβάνει μεγαλύτερο μέγεθος δείγματος προκειμένου να εξαχθούν περισσότερο τεκμηριωμένα συμπεράσματα.

Έχει υποβληθεί για δημοσίευση το εξής άρθρο:

«Embedment of the Gastroduodenal Artery Stump in the Jejunal Serosa: A Novel Technique Aiming to Prevent Post–Pancreatectomy Hemorrhage»

Klimopoulos Serafim, MD[1], Charakopoulou Alexandra, MD[1], Triantafyllou Tania, MD, PhD[2], Bouchagier Konstantinos, MD, MSc, PhD[1], Floros George, MD[1], Pantelis Athanasios, MD, MSc[1].

Abstract

Introduction: *Postoperative hemorrhage after pancreaticoduodenectomy for pancreatic cancer is estimated approximately 5% in the current literature. Erosion resulting from pancreatic leak and skeletonization of the arterial wall during mobilizations may be two possible mechanisms responsible for this complication that most commonly affects the gastroduodenal artery stump (GDAS).* ***Materials and Methods****: This report introduces an additional step to the ligation of the GDAS during pancreaticoduodenectomy applied in a group of patients referred to our department with intent to reduce the risk of PPH. A single surgeon performed embedment of the GDAS to the jejunal serosa. We also present patients' characteristics and the short- term results after surgery.* ***Results:*** *Between January 2015 and December 2017 we enrolled 51 consecutive patients who underwent pancreaticoduodenectomy with embedment of the GDAS. 43.1% of the patients were female and median age was 69 years. Postoperative pancreatic fistula and hemorrhage were confirmed in eleven and nine out of 51 patients, respectively. Regarding the cases with postoperative bleeding, no causes were found to be relevant to the GDAS.* ***Conclusions:*** *Despite the greater rate of PPH in this study compared to the current literature, we found that the incidence of postoperative bleeding was irrelevant to the ligation of the GDAS. Routine use of this novel technique was found technically simple, fast, cost- effective and safe. It may further improve the postoperative outcomes regarding bleeding rate after pancreaticoduodenectomy.* ***Keywords:*** *Pancreatic cancer; pancreaticoduodenectomy; postpancreatectomy hemorrhage; gastroduodenal artery; pseudoaneurysm*

ΒΙΒΛΙΟΓΡΑΦΙΚΕΣ ΑΝΑΦΟΡΕΣ

1. Abe N, Sugiyama M, Suzuki Y et al. Falciform ligament in pancreatoduodenectomy for protection of skeletonized and divided vessels. J. Hepatobiliary Pancreat. Surg. 2009;16:184-8

2. Abe N, Sugiyama M, Yanagida O, Masaki T, Mori T, Atomi Y. Wrapping of skeletonized and divided vessels using the falciform ligament in distal pancreatectomy. Am J Surg.2007;194(1):94-97

3. Adam G, Tas S, Cinar C et al. Endovascular treatment of delayed hemorrhage developing after the pancreaticoduodenectomy procedure. Wiener Klinische Wochenschrift, 2014; 126(13-14):416–421

4. Allen PJ, Gonen M, Brennan MF, Bucknor AA, Robinson LM, Pappas MM, Carlucci KE, et al. Pasireotide for postoperative pancreatic fistula. N Eng J Med 2014;370:2014-22

5. Balachandran P, Sikora SS, Raghavendra Rao RV, Kumar A, Saxena R, Kapoor VK. Hemorrhage complications of pancreaticoduodenectomy. ANZ J Surg 2004;74:945-50

6. Balladur P, Christophe M, Tiret E, Parc R. Bleeding of the pancreatic stump following pancreatoduodenectomy for cancer. Hepatogastroenterology 1996;43:268-70

7. Bassi C, Dervenis C, Butturini G, et al. Postoperative pancreatic fistula: an international study group (ISGPF) definition. Surgery. 2005;138(1):8-13

8. Blanc T, Cortes A, Goere D et al. Hemorrhage after pancreaticoduodenectomy: when is surgery still indicated? Am J Surg. 2007;194(1):3-9

9. Briceño J, Naranjo A, Ciria R, Sánchez-Hidalgo J-M, Zurera L, López-Cillero P. Late hepatic artery pseudoaneurysm: a rare complication after resection of hilar cholangiocarcinoma. World J Gastroenterol. 2008;14(38):5920-5923

10. Brodsky JT, Turnbull AD. Arterial hemorrhage after pancreatoduodenectomy. The «sentinel bleed». Arch Surg 1991;126:1037-40

11. Cameron JL, Riall TS, Coleman J, et al. One thousand consecutive pancreaticoduodenectomies. Ann Surg. 2006;244:10-15

12. Celis J. Berrospo F. Simple technique to approach bleeding of the pancreatic stump after pancreaticoduodenectomy. J Surg Oncol 2002;79:256-8

13. Chang Xu, Xinwei Yang, Xiangji Luo, Feng Shen, Mengchao Wu, Weifeng Tan, Xiaoqing Jiang. "Wrapping the gastroduodenal stump" during pancreatoduodendectomy reduced the stump hemorrhage incidence after operation. Cbin J Cancer Res 2014;26(3):299-308

14. Choi SB, Lee JS, Kim WB, Song TJ, Suh SO, Choi SY Efficacy of the omental roll-up technique in pancreatojejunostomy as a strategy to prevent pancreatic fistula after pancreaticoduodenectomy. Arch. Surg. 2012; 147:145-50

15. Choi SH, Moon HJ, Heo JS, Joh JW, Kim YI. Delayed hemorrhage after pancreaticoduodenectomy. J Am Coll Surg 2004;199:186-91

16. Correa-Gallego C, Breannan MF, D'Angelica MI, et al. Contemporary experience with postpancreatectomy hemorrhage: results of 1,122 patients resected between 2006 and 2011. J Am Coll Surg 2012;215:616-21

17. de Castro SM, Busch OR, Gouma DJ. Management of bleeding and leakage after pancreatic surgery. Best Pract Res Clin Gastroenterol 2004;18:847-64

18. de Castro SM, Kuhlmann KF, Busch OR, et al. Delayed massive hemorrhage after pancreatic and biliary surgery: embolization or surgery? Ann Surg 2005;241:85-91

19. de Castro SMM, Kuhlmann KFD, Busch ORC, et al. Delayed massive hemorrhage after pancreatic and biliary surgery:embolization or surgery? Ann Surg. 2005;241(1):85-91

20. de Perrot M, Berney T, Buhler L et al. Management of bleeding pseudoaneurysms in patients with pancreatitis. Br J Surg 86(1):29-32

21. Eckardt Aj, Klein F, Adler A, et al. Management and outcomes of haemorrhage after pancreatogastrostomy versus pancreatojejunostomy. Br J Surg 2011;98:1599-607

22. Fernandez-del Castillo C, Rattner DW, Warshaw AL. Standards for pancreatic resection in the 1990s. Arch Surg.1995;130:295-300

23. Franco Verde, Elliot K. Fishman, Pamela T. Johnson. 2015. Arterial Pseudoaneurysms Complicating Pancreatitis. Journal of Computer Assisted Tomography 39, 7-12 {CrossRef}

24. Fujii Y, Shimada H, Endo I, et al. Management of Massive Arterial Hemorrhage After Pancreatobiliary Surgery: Does Embolotherapy Contribute to Successful Outcome? J Gastrointest Surg. 2007;11(4):432-438

25. Gaudona C, Soussanb J, Luisa G., Moutardierc V, Gregoired E., Vidala V. Late postpancreatectomy hemorrhage: predictive factors of morbidity and mortality after percutaneous endovascular treatment. Diagnostic and Interventional Imaging 2016;97:1071-1077

26. Grutzmann R, Ruckert F, Hippe-Davies N, et al. Evaluation of the International Study Group of Pancreatic Surgery definition of post-pancreatectomy hemorrhage in a high-volume center. Surgery. 2012;151:612-620

27. Gueroult S, Parc Y, Duron F et al. Completion pancreatectomy for postoperative peritonitis after pancreatoduodenevtomy: early and late outcome. Arch Surg 2004;139(1):16-19

28. Habib N, Hassan S, Abdou R, et al. Gastroduodenal artery aneurysm, diagnosis, clinical presentation and management: a concise review. Ann Surg Innov Res.2013;7(1):4

29. Hashimoto N, Haji S, Nomura H. Kato M, Ohyanagi H. Arterial hemorrhage by pseudoaneurysms following pancreatoduodenectomy. Hepatogastroenterology 2004;51:1847-8

30. He J, Ahuja N, Makary MA, Cameron JL, Eckhauser FE, Choti MA, Hruban RH, et al. 2564 resected periampullary adenocarcinomas at a single institution: trends over three decades. HPB (Oxford) 2014;1683-90

31. Heiss P, Bachthaler M, Hamer OW, et al. Delayed visceral arterial hemorrhage following Whipple's procedure: minimally invasive treatment with covered stents. Ann Surg Oncol 2008;15:824-32

32. Hur S, Yoon CJ, Kang S-G, et al. Transcatheter Arterial Embolization of Gastroduodenal Artery Stump Pseudoaneurysms after Pancreaticoduodenectomy: Safety and Efficacy of Two Embolization Techniques. J Vasc Interv Radiol.2011;22(3):294-301

33. Iannitti DA, Coburn NG, Somberg J, Ryder BA, Monchik J, Cioffi WG. Use of the round ligament of the liver to decrease pancreatic fistulas: a novel technique. J. Am. Coll. Surg. 2006; 203: 857-64

34. Jagad RB, Koshariya M, Kawamoto J, et al. Postoperative hemorrhage after major pancreatobiliary surgery: an update. Hepatogastroenterology 2008;55:729-37

35. Kapoor VK, Sharma Ajay, Behari Anu, Singh Rajneesh K. Omental Flaps in Pancreaticoduodenectomy. Journal of the Pancreas 2006;7(6):608-615

36. Kapoor VK, Gupta et al. Omental Flap to Protect Gastro-Duodenal Artery Stump From Pancreatic Anastomotic Leak in Pancreato-Duodenectomy. Journal of the Pancreas. 2016;17(173)

37. Kaw LL Jr, Saeed M, Brunson M, Delaria GA, Dilley RB. Use of a stent graft for bleeding hepatic artery pseudoaneurysm following pancreaticoduodendectomy. Asian J Surg 2006;29:283-286

38. Kevin C. Ching, Ernesto Santos, Kevin M. McCluskey, Phillip D. Orons, Rupal Bandi, Christopher J. Friend, Minzhi Xing, Amer H. Zureikat, Herbert J. Zeh 2016. Covered Stents and Coil Embolization for Treatment of Postpancreatectomy Arterial Hemorrhage. Journal of Vascular and International Radiology. 2016;27:73-79

39. Khalsa BS, Imagawa DK, Chen Jl, Dermirjian AN, Jim DB, Findeiss LK. Evolution in the Treatment of Delayed Postpancreatectomy Hemorrhage. Pancreas. 2015;44(6):953-958

40. Kim W, Clark TW, Baum RA, Soulen MC. Risk factors for liver abscess formation after hepatic chemoembolization. J Vasc Interv Radiol.2001;12(8):965-968

41. Koukoutsis I, Bellagamba R, Morris-Stiff G, et al. Hemorrhage following pancreaticoduodenectomy: risk factors and the importance of sentinel bleed. Dig Surg 2006;23:224-8

42. Kurosaki I, Hatakeyama K. Omental wrapping of skeletonized major vessels after pancreaticoduodenectomy. Int. Surg. 2004; 89: 90-4

43. Lee HG, Heo JS, Choi SH, Choi DW. Management of bleeding from pseudoaneurysms following pancreaticoduodenectomy. World J Gastroenterol. 2010;16(10):1239-1244

44. Lee JH, Hwang DW, Lee SY, et al. Clinical features and management of pseudoaneurysmal bleeding after pancreatoduodenectomy. Am Surg.2012;78(3):309-317

45. Leichtle SW, Kaoutzanis C, Mouawad NJ, et al. Classic Whipple versus pylorus-preserving pancreaticoduodenectomy in the ACS NSQIP. J Surg Res. 2013;183:170-176

46. Lieberman MD, Kilburn H, Lindsey M et al. Relation of perioperative deaths to hospital volume among patients undergoing pancreatic resection for malignancy. Ann Surg,1995;222:638-6451

47. Limongelli P, Khorsandi SE, Pai M, et al. Management of delayed postoperative hemorrhage after pancreaticoduodenectomy: a meta-analysis. Arch Surg.2008;143:1001-1007

48. Maeda A. Ebata T., Kanemoto H, Matsunaga K, Bando E, Yamaguchi S, Uesaka K. Omental flap in pancreaticoduodenectomy for protection of splanchnic vessels. World J Surg 2005;29:1122-6

49. Makowiec F, Riediger H, Euringer W, UHL M, Hort U, Adam U. Management of Delayed Visceral Arterial Bleeding After Pancreatic Head Resection. J Gastrointest Surg.2005;9(9):1293-1299

50. Malleo GM, Vollmer CM. Postpancreatectomy complications and management. Surg Clin N Am 2016;96:1313-1336

51. Martin I, Au K. Does fibrin glue sealant decrease the rate of anastomotic leak after pancreaticoduodenectomy? Results of a prospective randomized trial. HPB (Oxford) 2013;15:561-6

52. Matsuda H, Sadamori H, Umeda Y et al. Preventive effect of omental flap in pancreatoduodenectomy against postoperative pseudoaneurysm formation. Hepatogastroenterology 2012; 59: 578-83

53. Mech K., Wysocki L., Guzel T., Slodkowski M.. Can round ligament of the liver patch decrease the rate and the grade of postoperative pancreatic fistula? POLSKI PRZEGLĄD CHIRURGICZNY 2016;88(2): 63–67

54. McEvoy S.H., Lavelle L.P., Hoare S.M., O'Neill A.C., Awan F.N., Malone D.E., Ryan E.R., McCann J.W., Heffernan E.J. 2014. Pancreaticoduodenectomy: expexted post-operative anatomy and complications. The British Journal of Radiology 87, 20140050. (CrossRef)

55. Miura F, Asano T, Amano H, et al. Management of postoperative arterial hemorrhage after pancreato-biliary surgery according to the site of bleeding re-laparotomy or interventional radiology. J Hepatobiliary Pancreat Surg. 2009;16(1):56-63

56. Moriura S, Ikeda S, Ikezawa T, Naiki K. The inclusion of an omental flap in pancreatoduodenectomy. Surg Today.1994;24(10):940-941

57. Müssle B, Wierick A, Distler M, Weitz J, Welsch T. Falciform ligament wrap for prevention of gastroduodenal artery bleed after pancreatoduodenectomy. J Surg Res. 2017;207:215-222

58. Otah E, Cushin BJ, Rozenblit GN, Neff R, Otah KE, Cooperman AM. Visceral artery pseudoaneurysms following pancreatoduodenectomy. Arch Surg. 2002;137(1):55-59

59. Pang T. C.Y., Maher R., Gananadha S., Hugh T.J. et al. Peripancreatic pseudoaneurysms: a management – based classification system. Surg Endosc 2014;28(7):2027-38

60. Penteleimon Papadopoulos, Pierre Bize, Boris Guiu, Alban Denys. 2014. Percutaneous Transhepatic Stent Graft Placement for Treatment of Hepatic Artery Injury after a Whipple Procedure. Journal of Vascular and Interventional Radiology 25, 977-978 (CrossRef)

61. Pratt WB, callery MP, Vollmer cM: Risk predic- tion for development of pancreatic fistula using the ISGPF classification scheme. World j surg 2008; 32: 419-28.

62. Puppala S, Patel J, McPherson S, Nicholson A, Kessel D. Hemorrhagic Complications After Whipple Surgery: Imaging and Radiologic Intervention. Am J Roentgenol. 2011;196(1):192-197

63. Ramia J.M., de la Plaza R., Adel F., Ramiro C., Arteaga V. and Garcia-Parreno J. Wrapping in pancreatic surgery: a systematic review. ANZ J Surg.2014; 84:921-924

64. Ray S, Sanyal S, Ghatak S, et al. Falciform ligament flap for the protection of the gastroduodenal artery stump after pancreaticoduodenectomy: A single center experience. J Visc Surg. 2016;153(1):9-13

65. Reber PU, Baer HU, Patel AG, Triller J, Buchler MW. Life-threatening upper gastrointestinal tract bleeding caused by ruptured extrahepatic pseudoaneurysm after pancreatoduodenectomy. Surgery 1998;124:114-5

66. Reber PU, Baer HU, Patel AG, Wildi S, Triller J, Büchler MW. Superselective Microcoil Embolization: Treatment of Choice in High-Risc Patients With Extrahepatic Pseudoaneurisms of the Hepatic Arteries. J Am Coll Surg.1998;186(3):325-330

67. Roulin D, Cerantola Y, Demartines N, Schafer M. Systematic review of delayed postoperative hemorrhage after pancreatic resection. J Gastrointest Surg 2011;15(6): 1055-62

68. Rumastadt B, Schwab M, Korth P, Samman M, trede M. Hemorrhage after pancreatoduodenectomy. Ann Surg 1998; 227:236-41

69. Sakamoto Y, Shimada K, Esaki M, Kajiwara T, Sano T, Kosuge T. Wrapping the stump of the gastroduodenal artery using the falciform ligament during pancreaticoduodenectomy. J Am Coll Surg.2007;204(2):334-336

70. Santoro R, Carlini M, Carboni F, et al. Delayed massive arterial hemorrhage after pancreaticoduodenectomy for cancer. Management of a life-threatening complication. Hepatogastroenterology 2003;50:2199-204

71. Sato N, Yamaguchi K, Shimizu s et al. Coil empolization of bleeding visceral pseudoaneurysms following pancreatectomy: the importance of early angiography. Arch Surg 1998;133:1099-102

72. Schafer M, Heinrich S, Pfammatter T et al. Management of delayed major visceral arterial bleeding after pancreatic surgery. HPB (Oxford) 2011;13(2):132-138

73. Schnelldorfer T, Sarr MG. Alessandro Codivilla and the first pancreatoduodenectomy. Arch Surg. 2009;144:1179-1184

74. Schoellhammer h, Fong y, Gagandeep s: Techniques for prevention of pancreatic leak after pan- createctomy. hepatobiliary surg nutr 2014; 3(5): 276-87.

75. Seyama Y, Kubora K, Kobayashi T, Hirata Y, Itoh A, Makuuchi M. Two-staged pancreatoduodenectomy with external drainage of pancreatic juice and omental graft technique. J Am. Coll. Surg. 1998; 187: 103-5

76. Shah OJ, Bangri SA, Singh M. Lattoo RA, Bhat MY. Omental flaps reduces complications after pancreaticoduodenectomy. Hepatobiliary Pancreat Dis Int.2015;14(3):313-319

77. Shankar S, Russell RC. Haemorrhage in pancreatic disease. Br J Surg 1989;76:863-6

78. Shaw Q. On aphorisms. Br J Gen Pract.2009;59(569)

79. Shimizu Y, Yasui K, Fuwa N, Arai Y, Yamao K. Late complication in patients undergoing pancreatic resection with intraoperative radiation therapy: gastrointestinal bleeding with occlusion of the portal system. J Gastronerol Hepatol 2005;20:1235-40

80. Shrikhande sV, d'souza Ma: Pancreatic fistula after pancreatectomy: Evolving definitions, preventive strategies and modern management. World j Gastroenterol 2008; 14(38): 5789-96.

81. Stigler B, von Rahden BH, Weiss W, Stein HJ. Interventional radiology for management of celiac trunk bleeding after pancreatic surgery. K Am Coll Surg 2006;202:1018-9

82. Tani M, Kawai M, Hirono S, et al. Use of omentum or falciform ligament does not decrease complications after pancreaticoduodenectomy: Nationwide survey of the Japanese Society of Pancreatic Surgery. Surgery. 2012;151(2):183-191

83. Teramoto K, Kawamura T, Takamatsu S, et al. A case of hepatic artery embolization and partial arterialization of the portal vein for intraperitoneal, hemorrhage after a pancreaticoduodenectomy. Hepatogastroenterology 2003;50:1217-9

84. Tien YW, Lee PH, Yang CY, Ho MC, Chiu YF. Risk factors of massive bleeding related to pancreatic leak after pancreaticoduodenectomy. J Am Coll Surg 2005;201:554-9

85. Tien YW, Wu YM, Liu KL, et al. Angiography is indicated for every sentinel bleed after pancreaticoduodenectomy. Ann Surg Oncol.2008;15:1855-1861

86. Treckmann J, Paul A, Sotiropoulos GC, et al. Sentinel bleeding after pancreaticoduodenectomy: a disregarded sign. J Gastrointest Surg. 2008;12:313-318

87. Van Berge Henegouwen MI, Allema JH, van Gulik TM, Verbeek PC, Obertop H, Gouma DJ. Delayed massive hemorrhage after pancreatic and biliary surgery. Br J Surg 1995;82:1627-31

88. Wei HK, Wang SE, Shyr YM, et al. Risk factors for postpancreaticoduodenectomy bleeding and finding an innovative approach to treatment. Dig Surg 2009;26:297-305

89. Wellner uF, Kayser G, lapshyn h et al.: A simple scoring system based on clinical factors related to pancreatic texture predicts postoperative pan- creatic fistula preoperatively. hPB (oxford) 2010; 12(10): 696-702.

90. Wellner UF, Kulemann B, Lapshyn H, et al. Postpancreatectomy hemorrhage incidence, treatment, and risk factors in over 1,000 pancreatic resections. J Gastrointest Surg 2014;18:464-75

91. Wente MN, Bassi C, Dervenis C, et al. Delayed gastric emptying (DGE) after pancreatic surgery: A suggested definition by the International Study Group of Pancreatic Surgery (ISGPS). Surgery. 2007;142(5):761-768

92. Wente MN, Shrikhande SV, Kleeff J, et al. Management of early hemorrhage from pancreatic anastomoses after pancreaticoduodenectomy. Dig Surg 2006;23:203-8

93. Wente MN, Veit JA, Bassi C, et al. Postpancreatectomy hemorrhage (PPH)-An International Study Group of Pancreatic Surgery (ISGPS) definition. Surgery. 2007;142(1):20-25

94. Whipple AO, Parsons WB, Mullins CR. Treatment of carcinoma of the ampulla of vater. Ann Surg. 1935;102:763-779

95. Winter JM, Cameron Jl, Campbell KA, et al. Does pancreatic duct stenting decrease the rate of pancreatic fistula following pancreaticoduodendectomy?Results of a prospective randomized trial. J Gastrointest Surg 2006;10(9): 1280-90

96. Xu C, Yang X, Luo X, et al. " Wrapping the gastroduodenal artery stump"during pancreatoduodenectomy reduced the stump hemorrhage incidence after operation. Chin J Cancer Res.2014;26(3):299-308

97. Yekebas EF, Wolfram L, Cataldegirmen G, et al. Postpancreatectomy hemorrhage: diagnosis and treatment: an analysis in 1669 consecutive pancreatic resections. Ann Surg. 2007;246(2):269-280

98. Yeo CJ, Cameron JL, Lillemoe KD, et al. Does prophylactic octreotide decrease the rates of pancreatic fistula and other complications after pancreaticoduodenectomy? Results of a prospective randomized placebo-controlled trial. Ann Surg 2000;232(2):419-29

99. Yeo CJ. Management of complications following pancreaticoduodenectomy. Surg Clin North Am 1995;75:913-24

100. Yoon Y-S, Kim S-W, Her K-H, et al. Management of postoperative hemorrhage after pancreatoduodenectomy. Hepatogastroenterology 2003;50(54):2208-2212

101. Zealley IA, Tait IS, Polignano FM. Delayed massive hemorrhage after pancreatic and biliary surgery: embolization or surgery? Ann Surg 2006:243:138-139

102. Zhou Y, Zhou Q, Li Z, Lin q, Gong Y, Chen R. The impact of internal or external transanastomotic pancreatic duct stents following pancreaticojejunostomy. Which one is better? A meta-analysis. J Gastronitest Surg 2012;16:2322-35

103. Zyromski NJ, Vieira C, Stecker M et al. Improved outcomes in postoperative and pancreatitis-related visceral pseudoaneurysms. J Gastrointest Surg 2007;11(1):50-55