ΕΘΝΙΚΟ ΚΑΙ ΚΑΠΟΔΙΣΤΡΙΑΚΟ ΠΑΝΕΠΙΣΤΗΜΙΟ ΑΘΗΝΩΝ

ΙΑΤΡΙΚΗ ΣΧΟΛΗ ΑΘΗΝΩΝ
ΤΜΗΜΑ ΧΕΙΡΟΥΡΓΙΚΗΣ ΑΝΑΤΟΜΙΑΣ

ΠΤΥΧΙΑΚΗ ΕΡΓΑΣΙΑ

Χειρουργική ανατομία και συγγενείς παθήσεις παγκρέατος

Δόμνα Χ. Φανίδου

ΕΠΙΒΛΕΠΩΝ: **Παναγιώτης Σκανδαλάκης** Καθηγητής

ΑΘΗΝΑ
ΙΟΥΝΙΟΣ 2019

ΠΤΥΧΙΑΚΗ ΕΡΓΑΣΙΑ

Χειρουργική ανατομία
και συγγενείς παθήσεις παγκρέατος

Δόμνα Χ. Φανίδου

Α.Μ.: 20170973

ΕΠΙΒΛΕΠΩΝ: Καθηγητής **Παναγιώτης Σκανδαλάκης**

ΠΕΡΙΛΗΨΗ

Η γνώση της εμβρυολογίας και ανατομίας παγκρέατος και παγκρεατικών πόρων, είναι καίριας σημασίας για την κατανόηση της παθογένεσης ανατομικων παραλλαγών και συγγενών ανωμαλιών παγκρέατος. Γνωρίζοντας την πληθώρα ανατομικών παραλλαγών και ανωμαλιών που μπορούν να προκύψουν κατά την διάρκεια διαμόρφωσης παγκρέατος και χολοπαγκρεατικών πόρων στην εμβρυική περίοδο, πρέπει να είμαστε σε θέση να τις αναγνωρίσουμε σε απεικονιστικούς ελέγχους και να τις λάβουμε υπόψιν μας στην διερεύνηση συμπτωμάτων που σχετίζονται με αυτές.

Λόγω του ότι οι περισσότερες ανατομικές παραλλαγές και συγγενείς ανωμαλίες παγκρέατος είναι ασυμπτωματικές, δεν γίνονται αντιληπτές παρά μόνο σε απεικονιστικους ελέγχους ως τυχάιο εύρημα. Πολλές από αυτές δεν χρήζουν αντιμετώπισης αφού δεν προκαλούν ιδιαίτερη συμπτωματολογία, ενώ άλλες προδιαθέτουν σε εμφάνιση κακοήθειας , παγκρεατίτιδας ή συχνά συνδυάζονται και με άλλες διαταραχές σε άλλα όργανα. Αυτό σημαίνει πως πρέπει ως γιατροί να είμαστε σε θέση να αναγνωρίσουμε αυτες τις ανωμαλίες οταν τις εντοπίσουμε καθώς και να προβούμε σε περαιτέρω έλεγχο και αντιμετώπιση όπου χρειάζεται. Η αντιμετώπισή τους, όπου χρειάζεται, είναι κυρίως ενδοσκοπική και σπανιότερα χειρουργική.

Σημαντική είναι και η αναγνώριση αυτών των ανατομικών παραλλαγών προεγχειρητικά σε ασθενείς που πρόκειται να υποβληθούν σε χειρουργείο παγκρέατος-χοληφόρων, ώστε να είναι προετοιμασμένος ο χειρουργός για το πλάνο που θα ακολουθήσει γλιτώνοντας διεγχειρητικές αιμορραγίες και λάθη τα οποία θα μπορούσε να τα είχε προβλέψει και αποφύγει. Πλέον με τις απεικονιστικές μεθόδους που διαθέτουμε είναι εύκολη η λεπτομερής απεικόνιση παγκρέατος και παγκρεατικών πόρων καθώς και η σχέση τους με τις γύρω δομές.

Οι ανατομικές παραλλαγές και ανωμαλίες παγκρέατος αν και σχετικά σπάνιες, θα τις συναντήσουμε όλοι οι χειρουργοί κατά την διάρκεια της καριέρας μας και πρέπει να τις έχουμε πάντα μέσα στην διαφοροδιάγνωση ακόμα και σε ασθενείς με ελέυθερο ατομικό αναμνηστικό, μιας και πολλές από αυτές δεν δίνουν συμπτώματα στις πρώτες δεκαετίες της ζωής. Μετά από ανασκόπηση της βιβλιογραφίας όσον αφορά τις ανωμαλίες και συγγενείς διαμαρτυρίες παγκρέατος, συγκεντρώθηκαν όσο το δυνατόν πιο αναλυτικά οι σημαντικότερες από αυτές και αναδεικνύεται η κλινική τους σημασία.

Θεματική περιοχή: εμβρυολογία και ανατομία παγκρέατος, ανατομικές παραλλαγές παγκρέατος και παγκρεατικών πόρων

Λέξεις κλειδιά: Ανατομικες παραλλαγές παγκρεατικών πόρων, δακτυλιοειδές πάγκρεας, δισχιδές πάγκρεας, χολοπαγκρεατική συμβολή, παγκρεατική αγενεσία

ABSTRACT

Embryology and anatomy of the pancreas and pancreatic ducts is essential in order to comprehend the pathogenesis of congenital pancreatic anomalies. These anomalies arise from failure of complete rotation and fusion during embryogenesis. There are many theories in the etiology of congenital anomalies of the pancreas.

These anomalies may simulate various neoplastic and inflammatory conditions and should be part of the differential diagnosis for abnormalities found on diagnostic images. A basic understanding of the embryologic development and anatomy of the pancreas and biliary ducts is also necessary for identifying these anomalies.

Most of the anomalies and variations are uncommon and for many years remain asymptomatic. Usually, they are first detected on imaging exams. Even though most of them are asymptomatic, however some of them have a high risk to develop gallbladder cancer, cholangiocarcinoma or pancreatitis. Most of them do not require treatment, but for those who do, the therapy is mostly endoscopic and rarely surgical.

It is very useful to study the anatomy of pancreato-biliary system before surgery in order to identify any unexpected anatomical variation of the pancreatic duct or common bile duct and their relationship with the surrounding vessels and organs, thus preventing serious implications during surgery.

This is a review of the literature concerning congenital pancreatic anomalies and their clinical significance.

Subject area: congenital pancreatic anomalies and variations of pancreatic duct system.

Keywords: pancreatic duct system, annular pancreas, pancreas divisum, pancretobiliary maljunction, ectopic pancreas, pancreatic agenesis

ΠΕΡΙΕΧΟΜΕΝΑ

ΠΡΟΛΟΓΟΣ.....8

1. Εμβρυολογία παγκρέατος.....9

2. Ανατομία παγκρέατος.....11

2.1 Παγκρεατικοί πόροι.....13

2.2 Μείζων παγκρεατοδωδεκαδακτυλική θηλή.....14

2.3 Αιμάτωση παγκρέατος.....15

3. Παγκρεατική Αγενεσία-Υποπλασία.....16

3.1 Αγενεσία παγκρέατος.....16

3.2 Αγενεσία ραχιαίου παγκρέατος.....17

3.3 Ψευδοαγενεσία ραχιαίου παγκρέατος.....18

4. Δισχιδές πάγκρεας.....18

5. Έκτοπο πάγκρεας.....22

6. Fishtail pancreas.....25

7. Δακτυλιοειδές πάγκρεας.....26

7.1 Portal annular pancreas……29

8. Χολοπαγκρεατική συμβολή.....30

8.1 Χοληδοχοκήλη σε συνδυασμό με ανώμαλη χολοπαγκρεατική συμβολή.....34

9. Ανατομικές παραλλαγές παγκρεατικών πόρων.....36

9.1 Ansa pancreatica…….....38

10. Συζήτηση.....39

ΒΙΒΛΙΟΓΡΑΦΙΑ.....42

ΚΑΤΑΛΟΓΟΣ ΣΧΗΜΑΤΩΝ

Σχήμα 1: Κοιλιακή και Ραχιαία παγκρεατική καταβολή.....9

Σχήμα 2: Στροφή δωδεκαδακτύλου και συνένωση κοιλιακής και ραχιαίας καταβολής.....10

Σχήμα 3: Ανατομικές σχέσεις παγκρέατος με γύρω δομές.....11

Σχήμα 4: Παγκρεατικοί πόροι.....14

Σχήμα 5: Μείζωνα και Ελάσσωνα παγκρεατοδωδεκαδακτυλική θηλή.....14

Σχήμα 6: Αρτηρίες παγκρέατος.....15

Σχήμα 7: Αγενεσία ραχιαίου παγρέατος.....18

Σχήμα 8: Δισχιδές πάγκρεας.....19

Σχήμα 9: Τύποι δισχιδούς παγκρέατος.....20

Σχήμα 10: Θέσεις εντόπισης έκτοπου παγκρεατικού ιστού.....23

Σχήμα 11: Έκτοπος παγκρεατικός ιστός στο στομάχι.....24

Σχήμα 12: Fishtail pancreas…….....26

Σχήμα 13: Θεωρίες δημιουργίας δακτυλιοειδούς παγκρέατος.....27

Σχήμα 14: Τύποι Portal annular pancreas……...30

Σχήμα 15: Φυσιολογική χολοπαγκρεατική συμβολή.....31

Σχήμα 16: Ανώμαλη χολοπαγκρεατική συμβολή.....31

Σχήμα 17: Τύποι ανώμαλης χολοπαγκρεατικής συμβολής.....32

Σχήμα 18: Γονιδιακές μεταλλάξεις που προδιαθέτουν σε καρκινογένεση σε ΡΒΜ.....33

Σχήμα 19: Χοληδοχοκήλη σε ΡΒΜ προδιαθέτει σε καρκινογένεση.....34

Σχήμα 20: Τύποι χοληδοχοκήλης κατά Todani…….....35

Σχήμα 21: Ανατομικές παραλλαγές παγκρεατικών πόρων.....36

Σχήμα 22: Επικουρικός παγκρεατικός πόρος μερικώς ή πλήρως αποφραγμένος.....37

Σχήμα 23: Ansa pancreatica……...……..38

ΠΡΟΛΟΓΟΣ

Η παρούσα πτυχιακή εργασία εκπονήθηκε στα πλαίσια μεταπτυχιακού προγράμματος σπουδών «Χειρουργικής Ανατομίας». Με αφορμή αυτή την εργασία μου δόθηκε η ευκαιρία να μελετήσω εις βάθος την εμβρυολογία και ανατομία παγκρέατος ώστε να είμαι σε θέση να σας παρουσιάσω τις ανατομικές παραλλαγές και συγγενείς ανωμαλίες του.

Ανατρέχοντας στην βιβλιογραφία προσπάθησα να συγκεντρώσω τα βασικότερα στοιχεία για τις σημαντικότερες ανατομικές παραλλαγές και ανωμαλίες παγκρέατος. Έδωσα βάση στον παθογενετικό μηχανισμό, την συμπτωματολογία, τις διαγνωστικές μεθόδους και την θεραπεία. Η πληθώρα των παραλλαγών είναι χαοτική και οι ταξινομήσεις τους αλλάζουν διαρκώς μιας και νέα δεδομένα βγαίνουν στην επιφάνεια.

Οι ανατομικές παραλλαγές παγκρέατος είναι σπάνιες και συχνά ασυμπτωματικές εξ’ού και συχνά παραβλέπονται. Εντούτοις πρέπει να είμαστε σε θέση να τις αναγνωρίσουμε και να τις λαμβάνουμε υπόψιν μας στην διαφοροδιάγνωση.

1. ΕΜΒΡΥΟΛΟΓΙΑ ΠΑΓΚΡΕΑΤΟΣ

Εμβρυολογικά το πάγκρεας προέρχεται από το πρόσθιο έντερο. Αναπτύσσεται ανάμεσα στα πέταλα του μεσεντερίου και δημιουργείται από δύο καταβολές, την ραχιαία καταβολή και την κοιλιακή καταβολή παγκρέατος, σε αντίθετες πλευρές πάνω στο πρόσθιο έντερο.

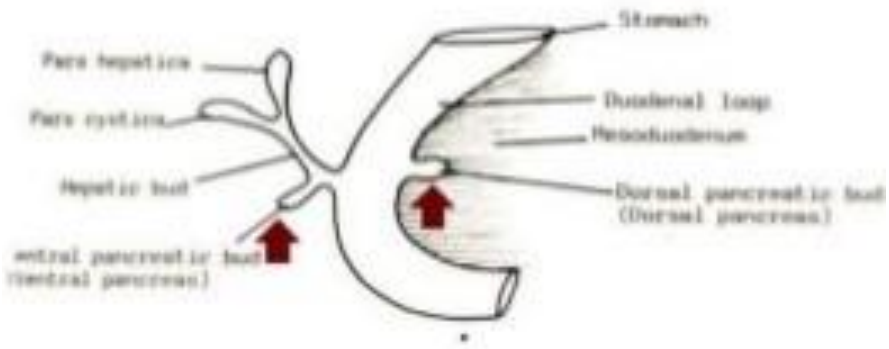

Σχήμα 1: Κοιλιακή και ραχιαία παγκρεατική καταβολή.[4]

Πρώτη εμφανίζεται η ραχιαία παγκρεατική καταβολή(dorsal pancreas) την 26η ημέρα, η οποία αναφαίνεται ως εκκόλπωμα του πρόσθιου εντέρου στην ραχιαία επιφάνεια δωδεκαδακτύλου. Αναπτύσσεται μέσα στο ραχιαίο μεσεντέριο και βρίσκεται κεφαλικά της κοιλιακής καταβολής.

Η κοιλιακή καταβολή (ventral pancreas) εμφανίζεται ως εκβολή του χοληδόχου πόρου στην χοληδοχοδωδεκαδακτυλική γωνία την 32η ημέρα και αναπτύσσεται στα πέταλα του κοιλιακού μεσεντερίου. Το δωδεκαδάκτυλο περιστρέφεται δεξιά και η κοιλιακή καταβολή μετατείθεται προς τα πίσω μαζί τον χοληδόχο πόρο (37η εβδομάδα). Έτσι η κοιλιακή καταβολή τοποθετείται πίσω από την ραχιαία καταβολή με την οποία εν τέλει συνενώνεται σχηματίζοντας έναν ενιαίο αδένα το πάγκρεας. Η στροφή και η συγχώνευση των δύο παγκρεατικών καταβολών εαν δεν ολοκληρωθεί σωστά μπορεί να οδηγήσει σε διάφορες ανατομικές παραλλαγές και μελλοντικές δυσλειτουργίες.

Η κοιλιακή καταβολή συμβάλει στον σχηματισμό κάτω τμήματος κεφαλής παγκρέατος ενώ η ραχιαία καταβολή συμβάλει στο σχηματισμό ανώτερου τμηματος κεφαλής παγκρέατος καθώς επίσης στο σώμα και την ουρά αυτού. Ο πόρος της κοιλιακής καταβολής και το περιφερικό τμήμα πόρου της ραχιαίας καταβολής συνενώνονται σχηματίζοντας τον κύριο παγκρεατικό πόρο (πόρος του Wirsung). Ο κύριος παγκρεατικός πόρος συνενώνεται με τον χοληδόχο πόρο εκβάλλοντας στο δωδεκαδάκτυλο, στη μείζονα δωδεκαδακτυλική θηλή.

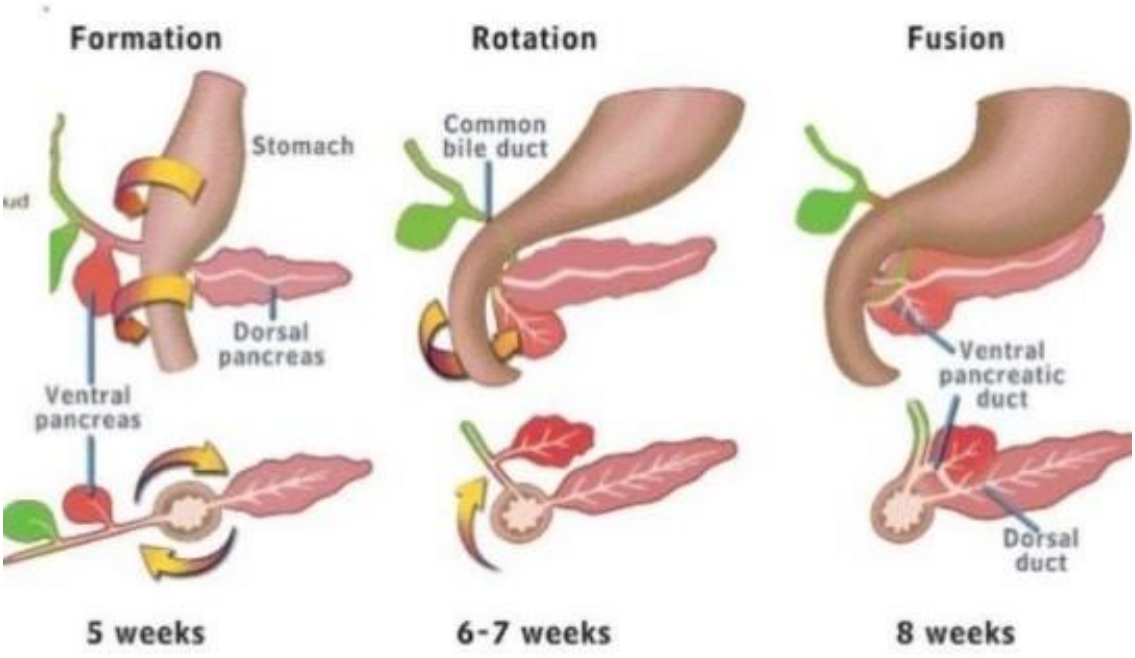

Σχήμα 2: Στροφή δωδεκαδακτύλου και συνένωση κοιλιακής και ραχιαίας καταβολής [4]

Το εγγύς τμήμα πόρου της ραχιαίας καταβολής του παγκρέατος συνήθως αποφράσσεται. Παρόλ'αυτά στο 10% παραμένει ανοιχτός ως επικουρικός παγκρεατικός πόρος(πόρος του Santorini) και εκβάλλει στο δωδεκαδάκτυλο ανεξάρτητα, στην ελάσσονα δωδεκαδακτυλική θηλή.

Η ενδοκρινής μοίρα παγκρέατος προέρχεται από το ενδόδερμα των παγκρεατικών καταβολών. Σχηματίζεται ένα δίκτυο σωληναρίων και περιξ αυτών αναπτύσσονται οι παγκρεατικές αδενοκυψέλες. Ομάδες κυττάρων αποχωρίζονται τα σωληνάρια και τοποθετούνται ανάμεσα στις αδενοκυψέλες σχηματίζοντας τα νησίδια του παγκρέατος(νησίδια Langerhans). Κύτταρα Α που περιέχουν γλυκαγόνο, κύτταρα Β που περιέχουν ινσουλίνη και κύτταρα D που περιέχουν σωματοστατίνη. Πρώτα αναπτύσσονται τα κύτταρα που εκκρίνουν γκυκαγόνο και σωματοστατίνη και την 10^{η} εβδομάδα ξεκινά η έκκριση ισουλίνης.[1],[2]

2. ΑΝΑΤΟΜΙΑ ΠΑΓΚΡΕΑΤΟΣ

Διαθέτει εξωκρινή μοίρα, εξ'ού και θεωρείται ο σημαντικότερος πεπτικός αδένας και ενδοκρινή μοίρα (τα νησίδια Langerhans).

- Εξωκρινής μοίρα παγκρέατος:
  Παράγει παγκρεατικό υγρό το οποίο είναι αλκαλικό και εξουδετερώνει το όξινο γαστρικό υγρό ενώ περιέχει προένζυμα για αποδόμηση πρωτεινών, λιπών και υδατανθράκων τα οποία μέσα στο λεπτό έντερο ενεργοποιούνται σε ενεργά ένζυμα.
- Ενδοκρινής μοίρα παγκρέατος:
  Αποτελείται από τα νησίδια του παγκρέατος τα οποία παράγουν ορμόνες που ρυθμίζουν την σταθερότητα των επιπέδων γλυκόζης στο αίμα και την είσοδό της στα κύτταρα. Η ινσουλίνη ρίχνει το επίπεδο γλυκόζης στο αίμα και ενισχύει την είσοδό της στα κύτταρα. Η γλυκαγόνη αυξάνει το επίπεδο γλυκόζης στο αίμα διεγείροτας μεταξύ αλλων την γλυκονεογένεση.

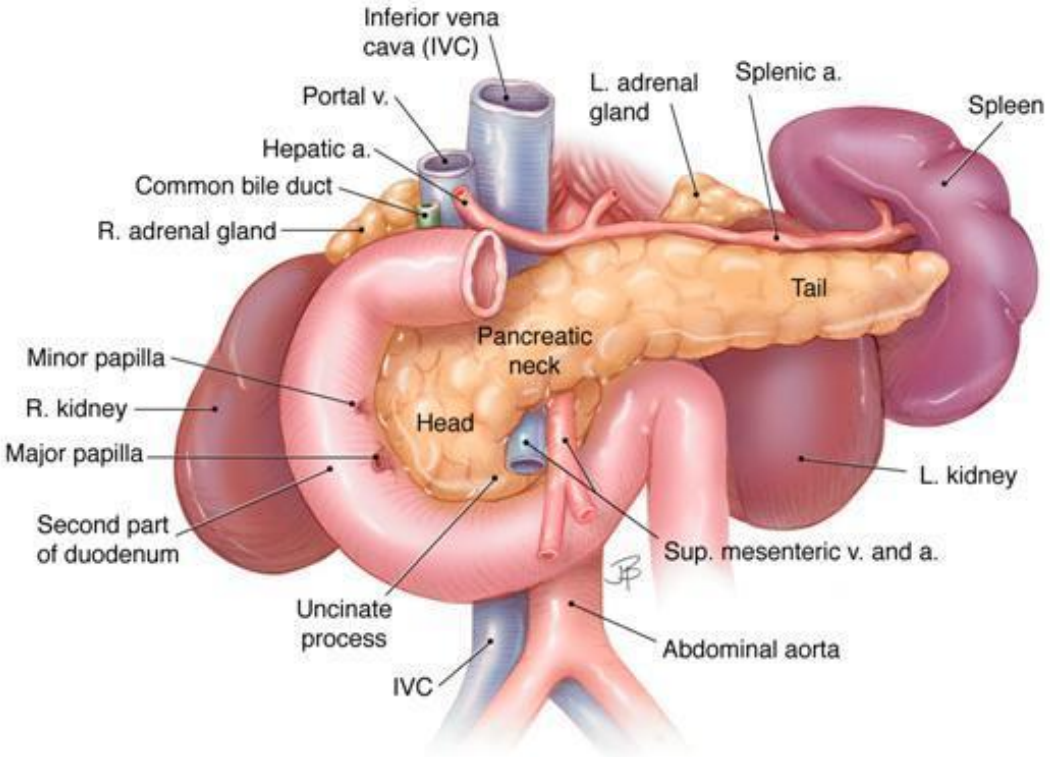

Σχήμα 3: Ανατομικές σχέσεις παγκρέατος με γύρω δομές[5]

Το πάγκρεας είναι ένα οπισθοπεριτοναϊκό όργανο το οποίο βρίσκεται πάνω στο οπίσθιο κοιλιακό τοίχωμα στο επίπεδο Ο1-Ο2 σπονδύλου. Εκτείνεται σχεδόν εγκαρσίως από το δωδεκαδάκτυλο μέχρι την πύλη σπληνός. Έχει σφηνοειδές σχήμα, μήκος 13-15 cm, ζυγίζει 65-80gr και έχει χρώμα καστανόφαιο. Είναι καθηλωμένο όργανο το οποίο προς τα άνω

σχετίζεται με τον ελάσσονα επιπλοικό θύλακο, προς τα κάτω με την περιτοναική κοιλότητα και προς τα μπροστά με το εγκάρσιο μεσόκολο. [3]

Η 2η και 3η μοίρα δωδεκαδακτύλου επικαλύπτονται στο κοίλο τους από την κεφαλή του παγκρέατος. Επίσης το εγκάρσιο μεσόκολο προσφύεται τόσο στην πρόσθια επιφάνεια του παγκρέατος όσο και στην πρόσθια επιφάνεια 2ης μοίρας δωδεκαδακτύλου. Έτσι καποιο τμήμα δωδεκαδακτύλου καλύπτεται από πάγκρεας και εγκάρσιο μεσόκολο και όχι από περιτόναιο. Αυτές οι περιοχές του δωδεκαδακτύλου λέγονται «ακάλυπτες» περιοχές.[3]

Η οπίσθια επιφάνεια του παγκρέατος από δεξιά προς αριστερά έρχεται σε επαφή με τον μίσχο δεξιού νεφρού, την κάτω κοίλη φλέβα, την πυλαία φλέβα(που σχηματίζεται από την συνένωση σπληνικής και ανω μεσεντερίου φλέβας πίσω από τον αυχένα παγκρέατος), την κοιλιακή αρτηρία(και την αορτή) και προχωρώντας προς την ουρά οπισθίως εντοπίζεται ο αριστερός νεφρός και εν τέλει η πύλη του σπληνός.[3]

Το πάγκρεας υποδιαιρείται σε κεφαλή, αγκιστροειδή απόφυση, αυχένα, σώμα και ουρά.

- Κεφαλή παγκρέατος:
  Βρίσκεται προς τα δεξιά των άνω μεσεντερίων αγγείων και είναι στέρεα καθηλωμένη στο κοίλο μέρος αγκύλης δωδεκαδακτύλου. Η κάθετη νοητή γραμμή που ξεκινά από την πυλαία φέβα και καταλήγει στην άνω μεσεντέριο φλέβα αποτελεί το όριο μεταξύ κεφαλής και αυχένα παγκρέατος. Προσθίως της κεφαλής παγκρέατος βρίσκουμε το πρόσθιο παγκρεατοδωδεκαδακτυλικό τόξο κατά μήκος της αγκύλης δωδεκαδακτύλου καθώς και το εγκάρσιο μεσόκολο το οποίο προσφύεται στην πρόσθια επιφάνεια παγκρέατος. Στην οπίσθια επιφάνεια κεφαλής παγκρέατος θα συναντήσουμε την άνω μεσεντέριο φλέβα, την κάτω κοίλη φλέβα (και τις νεφρικές φλέβες και δεξιά σπερματική φλέβα που εκβάλλουν σε αυτή), το οπίσθιο παγκρεατοδωδεκαδακτυλικό τόξο, το περιφερικό τμήμα χοληδόχου πόρου καθώς επίσης και το δεξιό σκέλος του ημιδιαφράγματος.

- Αγκιστροειδής απόφυση:
  Αποτελεί την προς τα κάτω προέκταση κεφαλής παγκρέατος, η οποία συνηθως βρίσκεται πίσω από τα άνω μεσεντέρια αγγεία και μπροστά από την κάτω κοίλη φλέβα και την αορτή. Κάτω από αυτήν βρίσκεται η 3η και 4η μοίρα δωδεκαδακτύλου. Η αγκιστροειδής απόφυση αιματώνεται από πολύ βραχέα αγγεία που προέρχονται κατευθείαν από την άνω μεσεντέριο αρτηρία γιαυτό και χρειάζεται ιδιαίτερη προσοχη κατά την κινητοποίηση της σε επεμβάσεις παγκρέατος. Είναι δυνατόν να συναντήσουμε παραλλαγές στο μέγεθος και σχήμα της αγκιστροειδούς απόφυσης. Όπως για παράδειγμα να ελλείπει ή να περιβρογχίζει την άνω μεσεντέριο φλέβα ή ακόμα και την άνω μεσεντέριο αρτηρία.[3]

- Αυχένας παγκρέατος:
  Αντιστοιχεί στο τμήμα του παγκρέατος που καλύπτει τα άνω μεσεντέρια αγγεία. Προς τα άνω είναι καθηλωμένος στην κοιλιακή αρτηρία και προς τα κάτω στα άνω μεσεντέρια αγγεία(δεξιά η άνω μεσεντέριος φλέβα και αριστερά η άνω μεσεντέριος αρτηρία). Έχει μήκος 1,5-2cm. Στα δεξιά του αυχένα στο άνω χείλος του, η

γαστροδωδεκαδακτυλική αρτηρία διακλαδίζεται σε άνω πρόσθια και οπίσθια παγκρεατοδωδεδακτυλική αρτηρία. Στην οπίσθια επιφάνεια του αυχένα, έχουμε την συνένωση της άνω μεσεντερίου φλέβας με την σπληνική φλέβα για να μας δώσουν την πυλαία φλέβα. Από τον αυχένα, φλέβες εκβάλλουν στην πυλαία φλέβα ή στην άνω μεσεντέριο φλέβα οπότε διεγχειρητικά χρειάζεται προσοχή στην αποκόλληση του αυχένα από τα αγγεία που βρίσκονται οπισθίως του. [3]

- Σώμα του παγκρέατος:
  Βρίσκεται προς τα αριστερά των άνω μεσεντερίων αγγείων. Κάτω από αυτόν βρίσκεται η 4^{η} μοίρα δωδεκαδακτύλου, ο σύνδεσμος του Treitz και το αριστερό τμήμα του εγκαρσίου κόλου. Κατά μήκος οπίσθιας επιφάνειας παγκρέατος βρίσκουμε την σπληνική φλέβα στην οποία εκβάλλουν φλέβες κατευθείαν από το πάγκρεας. Πίσω από το σώμα παγκρέατος έχουμε την έκφυση της άνω μεσεντερίου αρτηρίας από την αορτή καθώς επίσης τα αριστερά νεφρικά αγγεία και τον αριστερό νεφρό.

- Ουρά παγκρέατος:
  Φτάνει μέχρι την πύλη σπληνός και είναι σχετικά κινητή. Η ουρά παγκρέατος, η σπληνική αρτηρία και σπληνική φλέβα περιβάλλονται από τα δύο πέταλα του σπληνονεφρικού συνδέσμου.[3]

2.1 Παγκρεατικοί πόροι:

Στο πάγκρεας συναντούμε 2 βασικούς παγκρεατικούς πόρους, τον κύριο παγκρεατικό πόρο (του Wirsung) και τον επικουρικό παγκρεατικό πόρο (Santorini). Οι παγκρεατικοί πόροι βρίσκονται πιο επιφανειακά από τα κύρια αγγεία του παγκρέατος με αποτέλεσμα να είναι πιο εύκολα προσβάσιμοι στην πρόσθια επιφάνεια του παγκρέατος. Στην κεφαλή παγκρέατος λίγο πριν την εκβολή των πόρων στο δωδεκαδάκτυλο έχουμε και την μεγαλύτερη διάμετρό τους. Ο κύριος παγκρεατικός πόρος προέρχεται εμβρυολογικά από την κοιλιακή καταβολή, ενώ ο επικουρικός παγκρεατικός πόρος από την ραχιαία καταβολή, γι’αυτό έχουμε διάφορες ανατομικές παραλλαγές. Στην πλειοψηφία των περιπτώσεων (60%) οι 2 πόροι εκβάλλουν στο δωδεκαδάκτυλο (ο κύριος πόρος στην μείζονα παγκρεατοδωδεκαδακτυλική θηλή και ο επικουρικός πόρος στην ελάσσονα παγκρεατοδωδεκαδακτυλική θηλή). Σε ένα μικρό ποσοστό (30%) μόνο ο κύριος παγκρεατικός πόρος είναι βατός ενώ ο επικουρικός παγκρεατικός πόρος καταλήγει τυφλά στο δωδεκαδάκτυλο. Στο υπόλοιπο των περιπτώσεων ο πόρος Santorini είναι βατός και ο κυρίως λειτουργικός, ενώ ο κύριος παγκρεατικός πόρος είναι μικρός ή λείπει. [3]

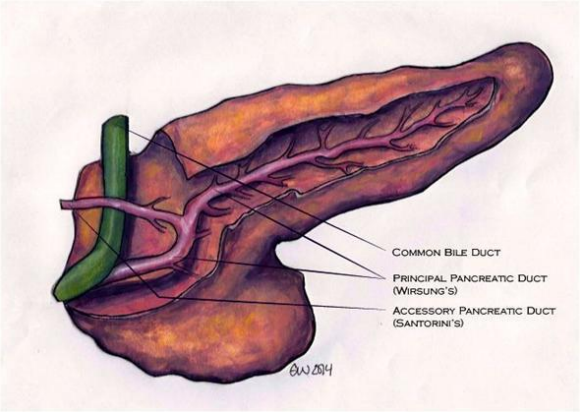

Σχήμα 4: Παγκρεατικοί πόροι[5]

2.2 Μείζων παγκρεατοδωδεκαδακτυλική θηλή (του Vater) :

Βρίσκεται στο οπίσθιο έσω τοίχωμα της 2ης μοίρας δωδεκαδακτύλου. Η απόσταση της θηλής από τον πυλωρό μπορεί να είναι 1,5-12 cm. Η απόσταση αυτή μικραίνει εαν προηγηθεί φλεγμονή στον πυλωρό, άρα δεν είναι αξιόπιστο οδηγό σημειο η απόστασή της από αυτόν. Η θηλή Vater ανιχνεύεται ενδοσκοπικά από τον σχηματισμό ενός «Τ» επειδή σε εκείνο το σημείο συναντώνται μια επιμήκης και μια εγκάρσια πτυχή βλεννογόνου. Η θηλή Vater περιέχει 4 σφιγκτήρες οι οποίοι περιβάλλουν την περιφερική μοίρα κύριου παγκρεατικού πόρου και χοληδόχου πόρου που διαπερνούν το τοίχωμα του δωδεκαδακτύλου (σε μήκος 4-30mm). Στο 85% περιπτώσεων ο παγκρεατικός πόρος εκβάλλει στο χοληδόχο πόρο εντός θηλής και η λήκυθος σ'αυτή την περίπτωση μπορεί να λείπει. Στο 5% ο παγκρεατικός πόρος εκβαλλει ανεξάρτητα από τον χοληδόχο πόρο εντός της ίδιας θηλής ή σε διαφορετικά σημεία δωδεκαδακτύλου (στο 9%).[3]

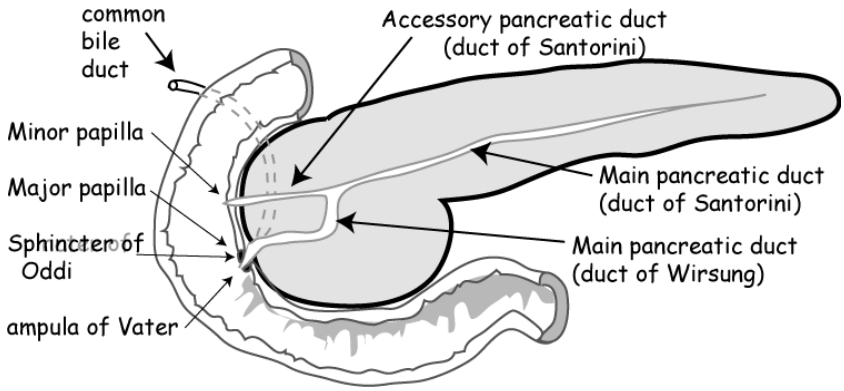

Σχήμα 5:Μείζων και ελάσσων παγκρεατοδωδεκαδακτυλική θηλή[6]

2.3 Αιμάτωση παγκρέατος

- **Αρτηρίες παγκρέατος:**

Η κεφαλή αρδέυεται από την πρόσθια και οπίσθια άνω παγκρεατοδωδεκαδακτυλική αρτηρία που είναι κλάδοι της γαστροδωδεκαδακτυλικής αρτηρίας (που αποτελεί κλάδο της κοινής ηπατικής αρτηρίας). Αναστομώνονται αντίστοιχα με την πρόσθια και οπίσθια κάτω παγκρεατοδωδεκαδακτυλική αρτηρία που είναι κλάδοι της άνω μεσεντερίου αρτηρίας. Το σώμα και ουρά παγκρέατος αιματώνονται από κλάδους σπληνικής αρτηρίας.[3]

- **Φλέβες παγκρέατος:**

Η φλεβική παροχέτευση του παγκρέατος γίνεται από κλάδους της πυλαίας φλέβας, της σπληνικής και της άνω μεσεντερίου φλέβας.

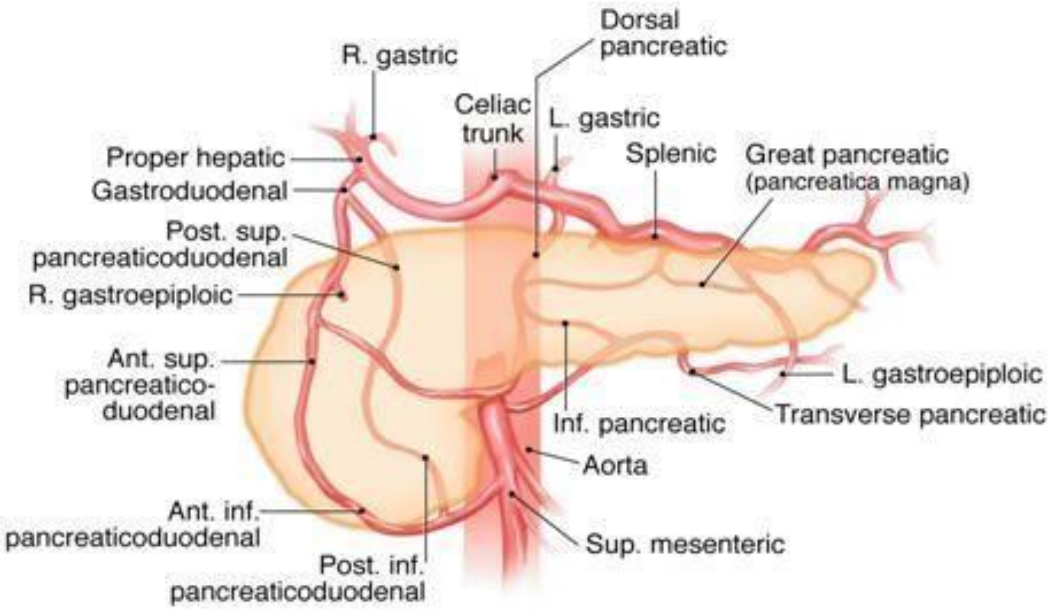

Σχήμα 6: Αρτηρίες παγκρέατος[5]

3. ΠΑΓΚΡΕΑΤΙΚΗ ΑΓΕΝΕΣΙΑ-ΥΠΟΠΛΑΣΙΑ

3.1 Αγενεσία Παγκρέατος

Αγενεσία παγκρέατος, πρόκειται για μια εξαιρετικά σπάνια οντότητα και αποτελεί μια από τις σπάνιες αιτίες νεογνικού διαβήτη. Προκαλεί σοβαρή καθυστέρηση ανάπτυξης εμβρύου και νεογνικό διαβήτη από τις πρώτες μέρες ζωής, λόγω ανεπάρκειας ενδοκρινούς μοίρας παγκρέατος. Συχνά η αγενεσία παγκρέατος συνοδεύεται και από άλλες ανωμαλίες. Λόγω αυξημένου ποσοστού θνητότητας νεογνού είναι σημαντικό η διάγνωση και η αντιμετώπιση να γίνονται άμεσα.

Παθογενετικός μηχανισμός: Το 80% ασθενών με αγενεσία παγκρέατος έχουν γονιδιακή μετάλλαξη σε γονίδια που λαμβάνουν μέρος στην ανάπτυξη παγκρέατος κατά την εμβρυική περίοδο. Αυτά τα γονίδια είναι κυρίως το GATA6 και PTF1A (pancreatic transcription factor 1A). Σε μελέτη 29 ασθενών με μετάλλαξη στο GATA6 και αγενεσία παγκρέατος παρατήρησαν πως όλοι είχαν και συνοδές εξωπαγκρεατικές συγγενείς ανωμαλίες. Ακόμα και ετερόζυγος μετάλλαξη του GATA6 μπορεί να οδηγήσει σε υποπλασία/αγενεσία παγκρέατος. Περιπου 25% ασθενών με αγενεσία παγκρέατος έχουνν ομόζυγο μετάλλαξη του PTF1A. Επίσης μετάλλαξη στο PDX1 (Pancreatic and duodenal homeobox 1, also known as IPF1 Insulin promoter factor 1) ή στο GATA4, έχει αποδειχθεί ότι ευθύνονται σε κάποιες περιπτώσεις. [7][19]

Ανατρέχοντας στην βιβλιογραφία [8] , 69% νεογνών με αγενεσία παγκρέατος πέθαναν στις πρώτες 6 εβδομάδες ζωής. Αιτία θανάτου σε αυτούς τους ασθενείς δεν είναι ο νεογνικός ίκτερος αλλά οι συνοδές ανωμαλίες. Το υπόλοιπο 31% επιβίωσε στην νεογνική περίοδο, έλαβε θεραπεία και αναπτύχθηκε φυσιολογικά. Το 93% περιστατικών είχαν σοβαρή καθυστέρηση στην ανάπτυξή τους κατα την εμβρυική περίοδο.

Τα συμπτώματα που θα εμφανίσουν οι ασθενείς με αγενεσία παγκρέατος οφείλονται στην ανεπάρκεια ενδοκρινούς και εξωκρινούς λειτουργίας παγκρέατος [9]. Η ανεπάρκεια ενδοκρινούς μοίρας έχει ως αποτέλεσμα καθυστέρηση ανάπτυξης εμβρύου λόγω ανεπάρκειας ινσουλίνης, ενώ μετά την γέννηση παρουσιάζει νεογνικό σακχαρώδη διαβήτη, στο 60% μάλιστα εγκαθίσταται από τις 2 πρώτες μέρες ζωής. Συνήθως η υπεργλυκαιμία δεν συνοδεύεται από κετονουρία ούτε από μεταβολική οξέωση. Ο νεογνικός διαβήτης αντιμετωπίζεται με χορήγηση ινσουλίνης.

Η ανεπάρκεια εξωκρινούς μοίρας προκαλεί συμπτώματα λόγω δυσαπορρόφησης θρεπτικών συστατικών στο έντερο, με αποτέλεσμα διάρροιες, αφυδάτωση, στεατόρροια, υποαλβουμιναιμία με ή χωρίς οιδήματα και ως εκ τούτου το νεογνό δεν μπορέι να πάρει βάρος. Η αντιμετώπιση περιλαμβάνει ενυδάτωση και αντικατάσταση παγκρεατικών ενζύμων. Η ανταπόκριση στην αγωγή είναι άμεση, τα συμπτώματα υποχωρούν και το νεογνό αναπτύσσεται κανονικά.

Η αγενεσία παγκρέατος συνδυάζεται συχνά με επιπρόσθετες ανωμαλίες στα χοληφόρα (50%) και στην καρδιά (36%) όπως κοινό αρτηριακό κανάλι και διαταραχές μεσοκοιλιακού διαφράγματος. Συνήθως αυτές οι συνοδές ανωμαλίες είναι που ευθύνονται για την αυξημένη θνησιμότητα και όχι η αγενεσία παγκρέατος αυτή καθ' αυτή. Κατά την νεογνική περίοδο είναι σημαντικό να γίνει έγκαιρη διάγνωση και θεραπεία τόσο της ανεπάρκειας ενδοκρινούς κα εξωκρινούς μοίρας παγκρέατος με χορήγηση ισουλίνης και παγκρεατικών ενζύμων, όσο και αναζήτηση και αντιμετώπιση συνοδών ανωμαλιών.

Σε νεογνα με αγενεσία παγκρέατος στα οποία έγινε διάγνωση και έναρξη θεραπείας κατάφεραν να αναπτυχθούν φυσιολογικά. Πρέπει να σημειωθεί πως παρ' όλο που το ποσοστό θνησιμότητας είναι αυξημένο εντούτοις εάν το νεογνό επιβιώσει από την νεογνική περίοδο και ακολουθήσει κατάλληλη αγωγή τότε η πρόγνωση όσον αφορά την σωματική και πνευματική του κατάσταση είναι καλή.

3.2 Αγενεσία Ραχιαίου Παγκρέατος

Το 1911 έγινε η πρώτη περιγραφή αγενεσίας της ραχιαίου παγκρέατος (dorsal pancreas agenesis). Έχουν περιγραφεί από τότε μέχρι το 2006 συνολικά 20 περιστατικά με αγενεσία/ υποπλασία του ραχιαίου τμήματος παγκρέατος. Η αγενεσία του ραχιαίου παγκρέατος μπορεί να είναι πλήρης ή στην πλειοψηφία των περιπτώσεων μερική.[10]

Σε περίπτωση πλήρους αγενεσίας ραχιαίου παγκρέατος απουσιάζει το σώμα και η ουρά παγκρέατος, η ελάσσων παγκρεατοδωδεκακτυλική θηλή και ο πόρος Santorini. Η κύρια διαγνωστική εξέταση είναι η ERCP. Άλλες εξετάσεις όπως η MRCP και η CT μπορούν επίσης να είναι ενδεικτικές.

Η πλειοψηφία των ασθενών με αγενεσία ραχιαίου παγκρέατος είναι ασυμπτωματικοί μιας και το εναπομείναν πάγκρεας είναι επαρκές για την εύρυθμη λειτουργία του οργανισμού. Εντούτοις, το 50% αυτών θα εμφανίσει υπεργλυκαιμία και σε αυτούς με πλήρη αγενεσία το πιθανότερο θα εξελιχθεί σε σακχαρώδη διαβήτη (9/14 περιστατικά με πλήρη αγενεσία). Αυτό οφείλεται στο ότι τα νησίδια Langerhans εντοπίζονται κυρίως στο σώμα και ουρά παγκρέατος, με αποτέλεσμα σ' αυτή την περίπτωση να προκαλείται ανεπάρκεια ενδοκρινούς μοίρας. Σε αγενεσία ραχιαίου παγκρέατος δεν έχουμε σχεδόν ποτέ συμπτώματα από ανεπάρκεια εξωκρινούς μοίρας αφού η παρουσία 10% παγκρεατικού παρεγχύματος είναι αρκετή για να καλύψει τις ανάγκες του οργανισμού σε παγκρεατικά ένζυμα. [10]

Οι ασθενείς είναι πιο επιρρεπείς σε υποτροπιάζοντα επεισόδια οξείας παγκρεατίτιδας ή χρόνιας παγκρεατίτιδας. Ως πιθανές αιτίες αναφέρονται η δυσλειτουργία σφιγκτήρα του Oddi καθώς και η αυξημένη πίεση εντός παγκρεατικού πόρου του κοιλιακού παγκρέατος, λόγω αντιρροπιστικής υπερτροφίας κοιλιακού παγκρέατος. Επίσης μπορεί να συνδυάζεται και με συνοδές ανωμαλίες στα χοληφόρα (λόγω κοινής εμβρυολογικής αρχής με το πάγκρεας), καρδιακές ανωμαλίες, σύνδρομο πολυσπληνίας και έκτοπο σπληνα. Σπανίως μπορεί να σχετίζεται με τη εμφάνιση όγκων παγκρέατος. [10]

Σχήμα 7: Αγενεσία ραχιαίου παγκρέατος[11]

3.3 Ψευδοαγενεσία Ραχιαίου Παγκρέατος

Δεν πρόκειται για αληθή ανατομική παραλλαγή αλλά μιμείται απεικονιστικά την αγενεσία ραχιαίου τμήματος παγκρέατος. Συνήθως το συναντάμε σε ασθενείς με ιστορικό νεκρωτικής παγκρεατίτιδας που έχει ως αποτέλεσμα την καταστροφή παγκρεατικού παρεγχύματος, ατροφία παγκρέατος και αντικατάστασή του από λιπώδη ιστό. Αυτές οι περιπτώσεις απεικονιστικά μπορούν να παρερμηνευθούν εσφαλμένα ως ατροφία ραχιαίου τμήματος παγκρέατος. [10]

4. ΔΙΣΧΙΔΕΣ ΠΑΓΚΡΕΑΣ

Με συχνότητα 4-10% του πληθυσμού, αποτελεί την συχνότερη ανατομική ανωμαλία του παγκρεατικού πόρου. Δισχιδές πάγκρεας (pancreas divisum) ονομάζεται όταν ο πόρος του ραχιαίου παγκρέατος και ο πόρος του κοιλιακού παγκρέατος δεν επιτυγχάνουν να ενωθούν. Σε αυτή την περίπτωση ο πόρος του κοιλιακού παγκρέατος εκβάλλει στην μείζονα παγκρεατοδωδεκαδακτυλική θηλή και αντλεί παγκρεατικά υγρά μόνο από το τμήμα του παγκρέατος που του αντιστοιχεί, δηλαδή τμήμα της κεφαλής και την αγκιστροειδή απόφυση. Ως εκ τούτου το μεγαλύτερο τμήμα παγκρέατος που προκύπτει από την ραχιαία καταβολή, εκβάλλει στην ελάσσονα παγκρεατοδωδεκαδακτυλική θηλή μέσω του πόρου του Santorini.[12]

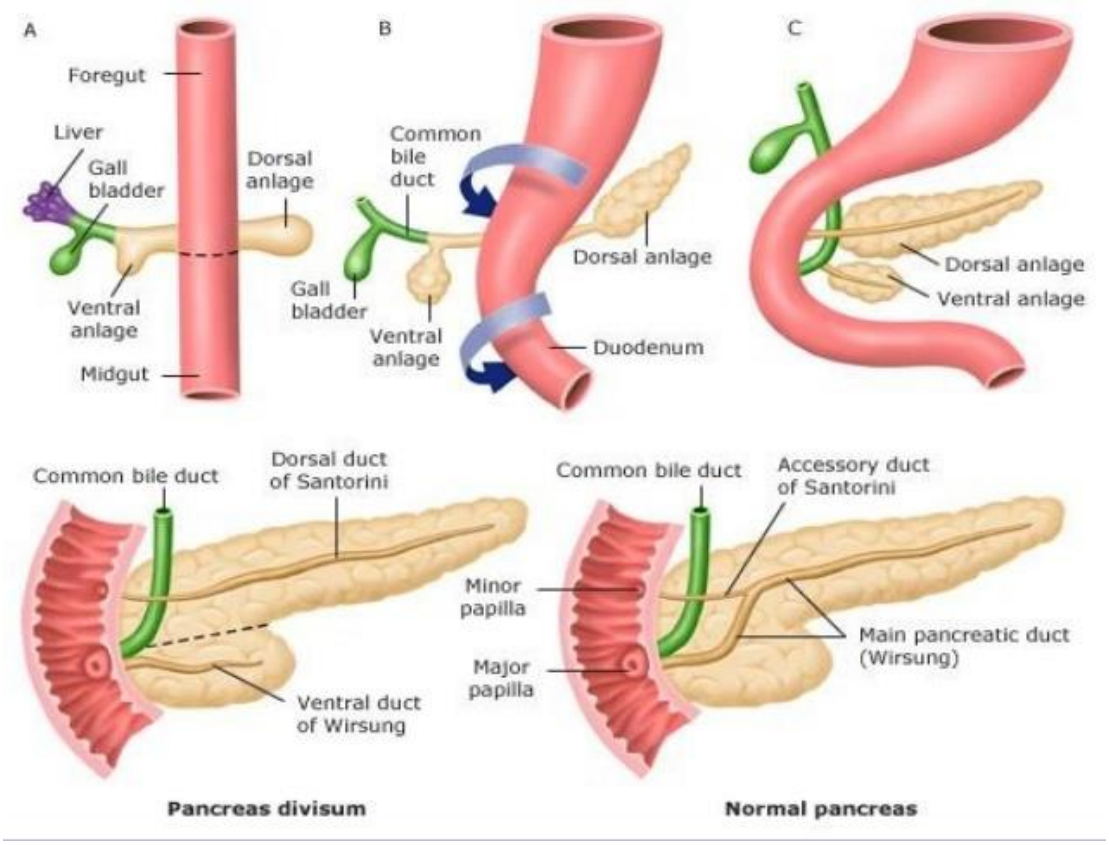

Σχήμα 8: Δισχιδές πάγκρεας[13]

Ταξινόμηση δισχιδούς παγκρέατος κατά Warshaw et al:[14]

- Τύπος I → κλασσικό δισχιδές πάγκρεας στο οποίο δεν υπάρχει καμία επικοινωνία μεταξύ πόρου ραχιαίου και κοιλιακού παγκρέατος. Αποτελεί το 70%
- Τύπος II → απουσία πόρου κοιλιακού παγκρέατος. Σε αυτή την περίπτωση όλο το παρέγχυμα του κοιλιακού παγκρέατος εκβάλλει μέσω ενός κλάδου στον πόρο του ραχιαίου παγκρέατος, ο οποίος καταλήγει στην ελάσσονα παγκρεατοδωδεκαδακτυλική θηλή. Αποτελεί το 20-25%. Σε αυτή την περίπτωση, στην ERCP εαν γίνει καθετηριασμός της μείζονος παγκρεατοδωδεκαδακτυλικής θηλής δεν θα σκιαγραφηθεί καθόλου σύστημα παγκρεατικών πόρων.
- Τύπος III → ατελές δισχιδές πάγκρεας. Όταν υπάρχει μία πολύ μικρή επικοινωνία του πόρου του ραχιαίου και του κοιλιακού παγκρέατος. Αποτελεί το 5%
- Reverse pancreas divisum ή “Τύπος IV”→ Ο πόρος του ραχιαίου παγκρέατος δεν επικοινωνεί με τον πόρο Santorini αλλά επικοινωνεί με τον πόρο κοιλιακού παγκρέατος και εκβάλλουν στην μείζονα παγκρεατοδωδεκαδακτυλική θηλή. Επειδή συμβαίνει το αντίστροφο από αυτό που συμβαίνει στο κλασσικό pancreas divisum πήρε αυτή την ονομασία.

Το 90% ασθενών με δισχιδές πάγκρεας είναι ασυμπτωματικοί αν και φαίνεται να σχετίζεται με επεισόδια ιδιοπαθούς παγκρεατίτιδας ή χρόνιου κοιλιακού άλγους. Υπάρχει διχογνωμία για το εάν το δισχιδές πάγκρεας σχετίζεται άμεσα με την εμφάνιση

παγκρεατίτιδας ή αν ο συνδυασμός του με στένωση ελάσσονος παγκρεατοδωδεκαδακτυλικής θηλής δημιουργεί τις συνθήκες για εμφάνιση προβλημάτων [14]. Η ελάσσων παγκρεατοδωδεκαδακτυλική θηλή είναι μικρή σε μέγεθος και πολλές φορές ο παγκρεατικός ιστός που την περιβάλλει βρίσκεται πολύ κοντά σε αυτή, με αποτέλεσμα να προκαλείται μηχανικό κώλυμα, προδιαθέτοντας σε παγκρεατίτιδα.[18]

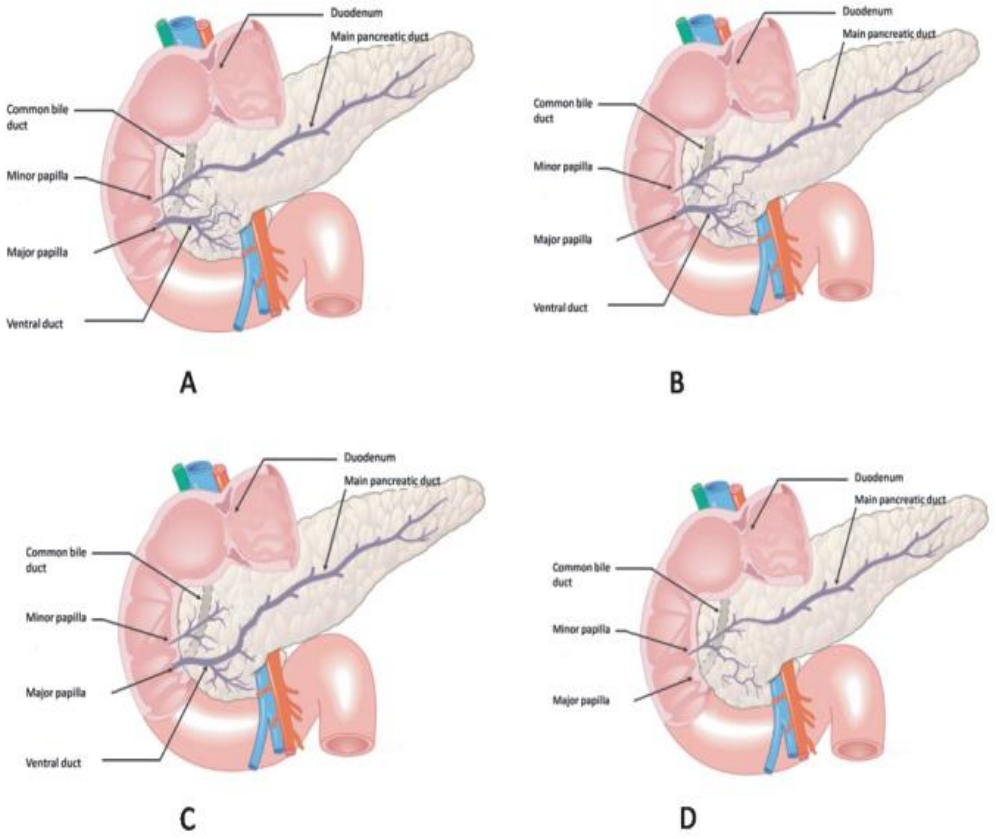

Σχήμα 9: Τύποι δισχιδούς παγκρέατος. A: τύπος I, B: τύπος II, C: τύπος III, D: reverse pancreas divisum[14]

Στις περισσότερες περιπτώσεις παγκρεατίτιδας σε pancreas divisum, το πάσχον τμήμα είναι το παχιαίο τμήμα παγκρέατος (segmental pancreatitis) αφού ο πόρος του καταλήγει στην ελάσσονα θηλή και λόγω μηχανικού κωλύματος αυτής, αυξάνονται οι πιέσεις κεντρικότερα στο πόρο παχιαίου τμήματος παγκρέατος και διατείνεται. Αντιθέτως το κοιλιακό τμήμα παγκρέατος, το οποίο εκβάλλει ανεξάρτητα στην μείζονα παγκρεατοδωδεκαδακτυλική θηλή δεν επηρεάζεται, γι’αυτό και δεν είναι διατεταμένος ο πόρος του.[20]

Αξίζει να σημειωθεί ότι σε ασθενείς με pancreas divisum και όγκο παγκρέατος, η πλειοψηφία αυτών των όγκων ήταν στο παχιαίο τμήμα παγκρέατος. Αυτό δείχνει πως η αυξημένη πίεση

εντός πόρου ραχιαίου παγκρέατος λόγω κωλύματος στην ελάσσονα θηλή μπορεί να αποτελεί προδιαθεσικό παράγοντα καρκινογένεσης στο πάγκρεας.[14]

Σαντορινοκήλη, είναι η κυστική διάταση τελικού τμήματος πόρου Santorini λίγο πριν την εκβολή του στην ελάσσονα παγκρεατοδωδεκαδακτυλική θηλή. Πιθανότατα οφείλεται σε στένωση της ελάσσονας θηλής που συναντάται σε δισχιδές πάγκρεας, προκαλώντας αύξηση πιέσεων πόρου Santorini, που σε συνδυασμό με το αδύναμο τοίχωμα πόρου Santorini έχει ως αποτέλεσμα την δημιουργία σαντορινοκήλης. Η παρουσία σαντορινοκήλης προκαλεί ακόμα μεγαλύτερη στένωση στη ελάσσονα θηλή παρεμποδίζοντας την παροχέτευση του ραχιαίου παγκρέατος προς το δωδεκαδάκτυλο, προκαλώντας έτσι πόνο και υποτροπιάζοντα επεισόδια παγκρεατίτιδας, γνωστό και ως “dorsal duct sydrome”.[14]

Εαν έχουμε ασθενή με παγκρεατίτιδα ή χρόνιο κοιλιακό άλγος στον οποίο από τον απεικονιστικό έλεγχο έχει βρεθεί η παρουσία δισχιδούς παγκρέατος τότε αρχικά θα πρέπει να αποκλείσουμε άλλες αιτίες που θα μπορούσαν να εξηγήσουν τα συμπτώματα. Αν αποκλείσουμε άλλη παθολογία, τότε κάνουμε κάποιες εξειδικευμένες απεικονιστικές εξετάσεις για να δούμε κατά πόσο το pancreas divisum θα μπορούσε να ευθύνεται. Η MRCP μπορεί να αναδείξει την παρουσία δισχιδούς παγκρέατος. Φαίνεται να υπάρχει απουσία επικοινωνίας πόρου ραχιαίου παγκρέατος με πόρο κοιλιακού παγκρέατος και ότι εκβάλλουν σε 2 ξεχωριστά σημεία στο δωδεκαδάκτυλο. Εαν συνδυαστεί με χορήγηση σεκρετίνης (S-MRCP) η οποία αυξάνει την παραγωγή παγκρεατικών υγρών από το παρέγχυμα, τότε φαίνεται ακόμα καλύτερα η διάταση στον πόρο του ραχιαίου παγκρέατος ως αποτέλεσμα κωλύματος της ελάσσονος θηλής ενώ μας βοηθά στην αναγνώριση σαντορινοκήλης. [14]

Προτιμάται η ERCP, επειδή έχει το πλεονέκτημα ταυτόχρονα με την διάγνωση να γίνει και θεραπεία, με καθετηριασμό και σφιγκτηροτομή της ελάσσονος θηλής [18]. Σε δισχιδές πάγκρεας στην ERCP όταν γίνεται καθετηριασμό της μείζονος παγκρεατοδωδεκαδακτυλικής θηλής σκιαγραφείται μόνο ο πόρος κοιλιακού παγκρέατος. Η ERCP θα πρέπει να γίνεται από έμπειρο ενδοσκόπο λόγω δυσκολίας τόσο στην ανεύρεση της ελάσσονος παγκρεατοδωδεκαδακτυλικής θηλής όσο και στο καθετηριασμό της. Σε περίπτωση δυσκολίας ανεύρεσης της ελάσσονος θηλής, το EUS μπορεί να βοηθήσει στον καθετηριασμό της.[12],[14]

Το ενδοσκοπικό υπερηχογράφημα(EUS) χρησιμοποιείται κυρίως για παρακολούθηση αλλαγών στον παγκρεατικό πόρο και στο παγκρεατικό παρέγχυμα. Οι Catalano et al [16] χρησιμοποίησαν μια δυναμική εξέταση S-EUS(EUS with secretin stimulation) ώστε να εντοπίσουν αυτούς που είχαν συμπτώματα και που όντως θα εποφελούνταν από την τοποθέτηση stent στον πόρο του ραχιαίου παγκρέατος. Επίσης βοήθησε και στην ανάδειξη αυτών με στένωση στην ελάσσονα παγκρεατοδωδεκαδακτυλική θηλή. Οι Mariani et al [15] σύγκριναν το S-EUS με την S-MRCP και έδειξαν ότι το S-EUS υπερτερεί όσον αφορά τις πληροφορίες που μπορούμε να πάρουμε για το ποια άτομα είναι συμπτωματικά λόγω δισχιδούς παγκρέατος και χρήζουν περαιτέρω αντιμετώπισης με ERCP.

Σε συμπτωματικούς ασθενείς με δισχιδές πάγκρεας, η θεραπεία αποσκοπεί στο να αποσυμφορηθεί ο πόρος του ραχιαίου παγκρέατος και να υπερνικηθεί το κώλυμα στην ελάσσονα παγκρεατοδωδεκαδακτυλική θηλή. Αυτό μπορεί να γίνει ενδοσκοπικά και χειρουργικά. Συνήθως οι ασθενείς με παγκρεατίτιδα ανταποκρίνονται στη συντηρητική

αγωγή. Σε περίπτωση όμως συχνών υποτροπών ή μη ανταπόκρισης στην συντηρητική αγωγή, η σφιγκτηροτομή της ελάσσονος θηλής προσφέρει άμεση ανακούφιση από τα συμπτώματα. Ενδείξεις επεμβατικής αντιμετώπισης είναι: τα υποτροπιάζοντα επεισόδια παγκρεατίτιδας, χωρίς συμμετοχή των χοληφόρων, όπου έχουμε διάταση και συμμετοχή αποκλειστικά του πόρου ραχιαίου παγκρέατος με ένδειξη κωλύματος της ελάσσονος παγκρεατοδωδεκαδακτυλικής θηλής.[21]

Ενδοσκοπική αντιμετώπιση μπορεί να γίνει με:

- διαστολή της ελάσσονος θηλής
- έγχυση botilinum-toxin στην ελάσσονα θηλή, αποσυμφορώντας προσωρινά τα συμπτώματα
- σφιγκτηροτομή της ελάσσονος θηλής με ή χωρίς τοποθέτηση ενδοπρόθεσης(stent). Αυτή είναι και η πιο δημοφιλής ενδοσκοπική θεραπεία σε δισχιδές πάγκρεας.

Οι Lans J.I. et al ανέδειξαν ότι οι ασθενείς με δισχιδές πάγκρεας οι οποίοι εκτός από σφιγκτηροτομή έβαλαν και stent εντός πόρου ραχιαίου παγκρέατος, συγκριτικά με αυτούς που έκαναν μόνο σφιγκτηροτομή είχαν μικρότερα ποσοστά υποτροπιάζουσας παγκρεατίτιδας εντός έτους αλλά και 1 έτος μετά την αφαίρεση του stent. Παρόλ'αυτά πρέπει να αποφεύγεται η τοποθέτηση stent εντός του πόρου για μεγάλο χρονικό διάστημα λόγω κινδύνου ανεπανόρθωτης βλάβης του.[17]

Σε ασθενείς με σαντορινοκήλη και διάταση πόρου ραχιαίου παγκρέατος, αρκεί η σφιγκτηροτομή χωρίς τοποθέτηση stent ως θεραπεία.

Χειρουργείο σε δισχιδές πάγκρεας γίνεται μόνο σε συμπτωματικούς ασθενείς οι οποίοι δεν ανταποκρίνονται σε ενδοσκοπικές θεραπείες.

Το δισχιδές πάγκρεας θα πρέπει να θεωρείται μία ανατομική παραλλαγή και όχι ανατομική ανωμαλία. Συχνά το pancreas divisum αποτελεί τυχαίο εύρημα και οι ασθενείς δεν εμφανίζουν συμπτώματα στη ζωή τους. Εαν οι ασθενείς εμφανίσουν παγκρεατίτιδα τότε θα πρέπει να γίνει προσπάθεια αντιμετώπισής τους συντηρητικά και μόνο επί ενδείξεων να προβούμε σε ενδοσκοπική ή χειρουργική αντιμετώπιση.[20]

5. ΕΚΤΟΠΟ ΠΑΓΚΡΕΑΣ

Έκτοπος παγκρεατικός ιστός (aberrant pancreas/heterotopic pancreas) ορίζεται ως η παρουσία παγκρεατικού ιστού εκτός παγκρέατος, ο οποίος δεν σχετίζεται με το πάγκρεας ανατομικά και σε ό,τι έχει να κάνει με την αγγείωσή του. Συχνότητά 0,5-13% του πληθυσμού. Πάνω από το 90% περιπτώσεων έκτοπου παγκρεατικού ιστού εντοπίζονται στο ανώτερο πεπτικό (στομάχι, δωδεκαδάκτυλο, νήστιδα, απόφυση Meckel).[22]

Ο παθογενετικός μηχανισμός που προκύπει είναι άγνωστος. Πιθανολογείται ότι προκύπτει κατά την εμβρυογένεση. Είτε κάποια πρώιμα παγκρεατικά κύτταρα μετακινούνται από το δωδεκαδάκτυλο όπου εντοπίζονται, κατά μήκος του πεπτικού σωλήνα σχηματίζονας κάπου

αλλού παγκρεατικό ιστό. Είτε πρόκειται για αποτέλεσμα παγκρεατικής μεταπλασίας του ενδοδέρματος που έχει ως αποτέλεσμα την δημιουργία παγκρεατικού ιστού υποβλεννογόνια.

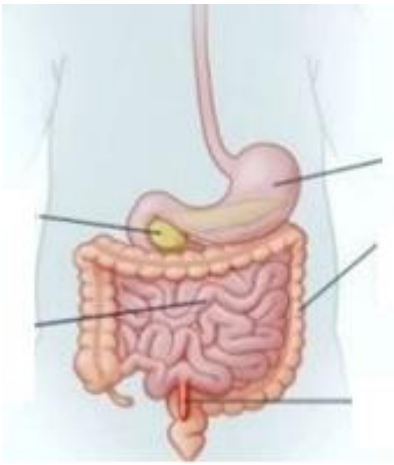

Σχήμα 10: Θέσεις εντόπισης έκτοπου παγκρεατικού ιστού [12]

Έκτοπος παγκρεατικός ιστός μπορεί να βρίσκεται:

- Στομάχι (26-38%)
- Δωδεκαδάκτυλο (28-36%)
- Νήστιδα (16%)
- Εκκόλπωμα Meckel
- Ειλεό

Πιο σπάνιες εντοπίσεις είναι στο κόλον, οισοφάγο, χοληδόχο κύστη, χοληφόρα, ήπαρ, σπλήνα, μεσεντέριο, μεσόκολο, επίπλουν, ομφαλό. [12]

Ο έκτοπος παγκρεατικός ιστός ιστολογικά και μακροσκοπικά είναι όπως και ο φυσιολογικός παγκρεατικός ιστός. Πρόκειται για υποβλεννογόνιο μόρφωμα το οποίο στην ιστολογική εξέταση έχει χρώμα κιτρινόλευκο και λοβωτή μορφολογία. Το μέγεθός του ποικίλει από 0,2cm έως 4cm. Περιέχει πόρους και περιβάλλεται από βλεννοπαραγωγούς αδένες.[22][23]

Τύποι έκτοπου παγκρεατικού ιστού:

- Τύπος I → περιέχει όλα τα κύτταρα παγκρέατος(total heterotopia)

- Τύπος II → περιέχει μόνο πόρους(canalicular heterotopia)

- Τύπος III → περιέχει μόνο κύτταρα που παράγουν παγκρεατικά ένζυμα(exocrine heterotopia)

- Τύπος IV → περιέχει μόνο νησίδια παγκρέατος(endocrine heterotopia)

Η πλειοψηφία είναι ασυμπτωματικοί. Η διάγνωση συνήθως είναι τυχαίο εύρημα. Μερικοί ασθενείς παρουσίαζουν κοιλιακό άλγος, αιμορραγία πεπτικού, εμετό, στηθάγχη. Συμπτωματολογία αναλόγως της εντόπισης του έκτοπου παγκρεατικού ιστού. Σπάνια ο έκτοπος παγκρεατικός ιστός εμφανίζει παγκρεατίτιδα, παγκρεατική κύστη ή όγκο.

Το σημαντικό όσον αφορά το έκτοπο πάγκρεας είναι ότι συχνά συγχέεται με στρωματικό όγκο με αποτέλεσμα ο ασθενής να υποβάλεται σε μείζονα χειρουργική επέμβαση λανθασμένα. Γι' αυτό προεγχειρητικά χρειάζεται πάντοτε βιοψία η οποία όμως να είναι και αντιπροσωπευτική, μιας και συχνά οι βιοψίες μπορεί να είναι εσφαλμένες. Το 95% έκτοπου παγκρεατικού ιστού εντοπίζεται στο άντρο του στομάχου, κοντά στο μείζον τόξο.[23]

Διάγνωση γίνεται ενδοσκοπικά, όπου εαν είναι ικανού μεγέθους, αυτό που θα δούμε είναι ένα έπαρμα με εσοχή/ εξέλκωση πάνω στην βλάβη, απ' όπου μπορεί να έχουμε εκροή παγκρεατικού υγρού. Συνήθως επειδή είναι πολύ μικρά σε μέγεθος μπορεί απλά να δούμε ένα έπαρμα σαν πολύποδα. Γίνεται λήψη βιοψιών μέσω EUS-FNA, αλλά επειδή φυσιολογικός βλεννογόνος καλύπτει τον έκτοπο παγκρεατικό ιστό, αυτό έχει ως αποτέλεσμα οι βιοψίες να μην είναι αντιπροσωπευτικές και κατ' επέκτασην ο ασθενής να οδηγείται εσφαλμένα στο χειρουργείο.[24]

Εναλλακτικά μπορεί να βοηθήσει στην διάγνωση η CT, ώστε να διαφοροδιαγνώσουμε τον έκτοπο παγκρεατικό ιστό από το GIST και το λειομύωμα με βάση κάποια ακτινολογικά χαρακτηριστικά, χωρίς όμως και πάλι να μπορεί να αντικαταστήσει την βιοψία.[25]

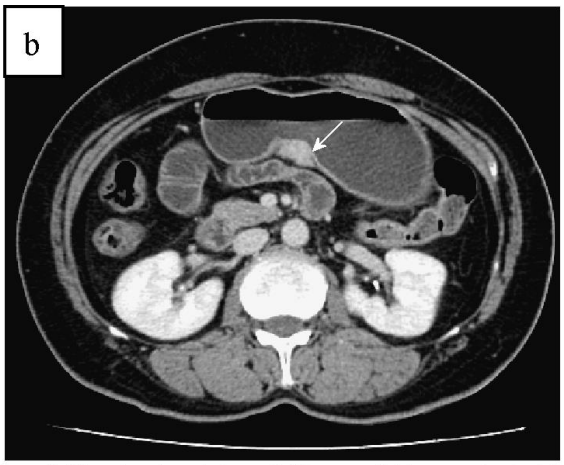

Figure 3. CT imaging showed a tumor (white arrows). **(a).** non-contrast axial vi

Σχήμα 11: Έκτοπος παγκρεατικός ιστός στο στομάχι ομοιος με στρωματικό όγκο[26]

Έχει φανεί ότι πλεόν η ESD-method(endoscopic submucosal dissection) μπορεί να βελτιώσει τα ποσοστά σωστής διάγνωσης προεγχειρητικά επειδή παίρνει για βιοψία

μεγαλύτερο δείγμα εις βάθος. Μερικές φορές μπορεί να είναι και θεραπευτικό εαν γίνει πλήρης αφαίρεση της βλάβης.

Όλοι οι ασθενείς με έκτοπο παγκρεατικό ιστό και συμπτώματα πρέπει να αντιμετωπιστούν με εκτομή του έκτοπου παγκρεατικού ιστού είτε χειρουργικά είτε ενδοσκοπικά εάν είναι μικρό σε μέγεθος και δύναται να γίνει πλήρης εξάιρεσή του με ESD-method. Η ενδοσκοπική αφαίρεση με ESD-method πρέπει να γίνεται σε εξειδικευμένο κέντρο και από έμπειρο ενδοσκόπο ο οποίος να είναι σε θέση να τοποθετήσει ραφές στο άνοιγμα που θα δημουργήσει.

Η χειρουργική αφαίρεση του έκτοπου παγκρέατος μπορεί να γίνει λαπαροσκοπικά ή ανοιχτά. Για παράδειγμα σε εντόπιση του έκτοπου παγκρεατικού ιστού στο μείζον τόξο του στομάχου μπορεί να γίνει επιμήκης γαστρεκτομή ή σφηνοειδής εκτομή. Γενικά το χειρουργείο εξαρτάται από την εντόπιση του ιστού. Αν ο ασθενής είναι συμπτωματικός τότε ενδείκνυται η αφαίρεσή του.

6. FISHTAIL PANCREAS - PANCREAS BIFIDUM

Ονομάζεται fishtail pancreas επειδή έχουμε την δημιουργία μια «διπλής ουράς», μίας που προέρχεται από την κοιλιακή καταβολή παγκρέατος και μίας που προέρχεται από την ραχιαία καταβολή του. Αυτό συνεπάγεται και διπλασιασμό του κύριου παγκρεατικού πόρου.

Παθογένετικός μηχανισμός: Η κοιλιακή καταβολή παγκρέατος αποτελείται συνήθως από δύο λοβούς, που ο καθένας έχει δικό του πόρο. Ενας από τους δύο λοβούς υποστρέφει σχηματίζοντας την αγκιστροειδή απόφυση, ενώ ο άλλος λοβός συνδέεται με την ραχιαία καταβολή, όπως και ο πόρος του συνδέεται με τον πόρο της ραχιαίας καταβολής. Στην περίπτωση του fishtail pancreas, λόγω αποτυχίας υποστροφής ενός από τους 2 λοβούς της κοιλιακής καταβολής, αυτό έχει ως αποτέλεσμα να διατηρούνται και οι 2 πόροι σχηματίζοντας έτσι 2 ουρές(dorsal tail και ventral tail) που η κάθε μια έχει δικό της παγκρεατικό πόρο.

Συνήθως είναι ασυμπτωματικοί και η διάγνωση αποτελεί τυχαίο εύρημα σε εξετάσεις όπως MRCP και ERCP. Δεν χρήζει θεραπείας. Χαρακτηριστικό είναι πως σε περίπτωση παγκρεατίτιδας πάσχει συνήθως η μία εκ των δύο «ουρών».[27]

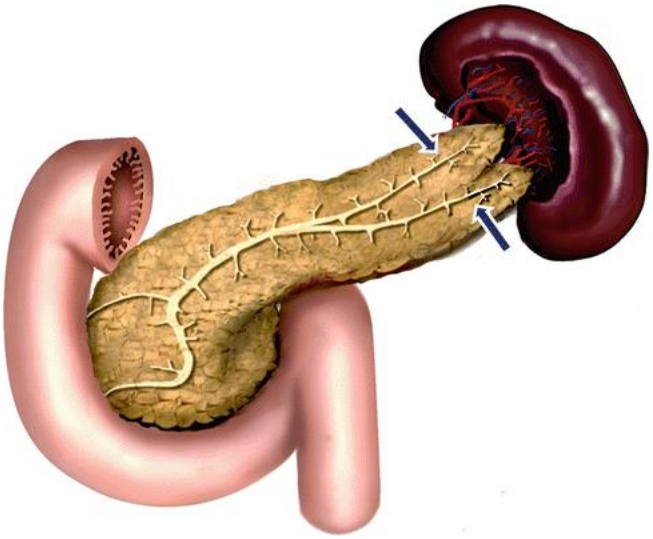

Σχήμα 12: Fishtail pancreas[28]

7. ΔΑΚΤΥΛΙΟΕΙΔΕΣ ΠΑΓΚΡΕΑΣ

Το δακτυλιοειδές πάγκρεας(annular pancreas) είναι μία σπάνια ανατομική παραλλαγή στην οποία ένας «δακτύλιος» παγκρεατικού ιστού περιβάλλει την 2^{η} μοίρα δωδεκαδακτύλου. Οι ασθενείς είναι συνήθως ασυμπτωματικοί, γι' αυτό δεν μπορούμε να υπολογίσουμε ακριβώς την συχνότητά του. Υπολογίζεται ότι κατά μέσο όρο η συχνότητά του είναι 5-15 ανά 100.000 ενήλικες.[29]

Το δακτυλιοειδές πάγκρεας μπορεί να περιβάλλει πλήρως το δωδεκαδάκτυλο (25% περιπτώσεων) ή μερικώς (75% περιπτώσεων).Συχνά συνοδεύεται και από άλλες γενετικές ανωμαλίες όπως ατρησία οισοφάγου, ατρησία πρωκτού, σύνδρομο Down, καρδιακές νόσους, εκκόλπωμα Meckel και ανώμαλη στροφή μέσου εντέρου.

Φυσιολογικά την 7^{η} εβδομάδα στην εμβρυική περίοδο,γίνεται στροφή δωδεκαδακτύλου 90° δεξιόστροφα. Μαζί με το δωδεκαδάκτυλο γίνεται και στροφή της κοιλιακής καταβολής (και χοληδόχου πόρου), προς τα πίσω και αριστερά του δωδεκαδακτύλου. Εν τέλει την 8^{η} εβδομάδα γίνεται συνένωση της κοιλιακής με την ραχιαία καταβολή. Η συνένωση του πόρου κοιλιακής καταβολής με τον πόρο ραχιαίας καταβολής σχηματίζουν τον πόρο Wirsung ο οποίος εκβάλει στο φύμα του Vater. Το περιφερικό άκρο του πόρου της ραχιαίας καταβολής αποτελεί τον επικουρικό παγκρεατικό πόρο (πόρο Santorini).

Το δακτυλιοειδές πάγκρεας προκύπτει λόγω αποτυχίας της κοιλιακής καταβολής να περιστραφεί και να μετατεθεί πίσω και αριστερά της 2^{ης} μοίρας δωδεκαδακτύλου. Αυτό έχει ως αποτέλεσμα η κοιλιακή καταβολή να περιβρογχίζει το δωδεκαδάκτυλο.

Υπάρχουν 3 θεωρίες όσον αφορά τον παθογενετικό μηχανισμό δημιουργίας δακτυλιοειδούς παγκρέατος:

- Lecco's Theory: Αδυναμία μετακίνησης της κοιλιακής καταβολής μαζί με το δωδεκαδάκτυλο. Τότε έχουμε ατροφία με σμίκρυνση του αριστερού λοβού κοιλιακού παγκρέατος. Ο δεξιός λοβός κοιλιακού παγκρέατος προσκολλάται στο τοίχωμα του δωδεκαδακτύλου και καθώς αυτό περιστρέφεται ο δεξιός λοβός επιμηκύνεται περιβάλλοντας το τοίχωμα του δωδεκαδακτύλου.
- Baldwin's Theory: Παραμονή και ανάπτυξη του αριστερού λοβού κοιλιακού παγκρέατος, μπροστά από το δωδεκαδάκτυλο, καταλήγωντας να συνενωθεί με το ραχιαίο πάγκρεας.
- Υπερτροφία κοιλιακού παγκρέατος και ραχιαίου παγκρέατος με αποτέλεσμα την συνένωσή τους πέριξ δωδεκαδακτύλου πρωτού γίνει η στροφή δωδεκαδακτύλου.

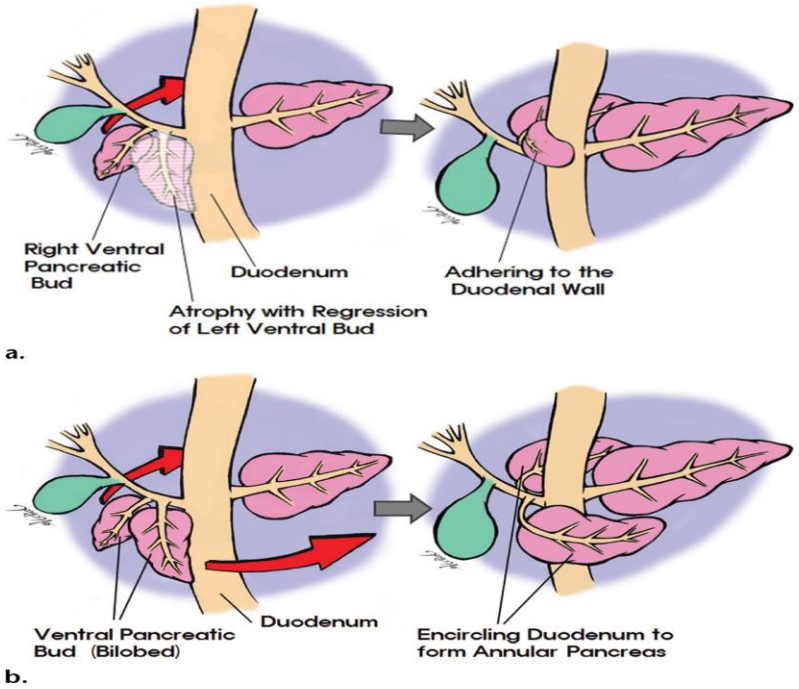

Σχήμα 13: Θωρίες δημιουργίας δακτυλιοειδούς παγκρέατος. α: Lecco's Theory, b: Baldwin's Theory[30]

Όσον αφορά τον πόρο της κοιλιακής καταβολής συνήθως πορεύεται οπισθίως δωδεκαδακτύλου και συνενώνεται με τον πόρο ραχιαίας καταβολής. Σε μερικές περιπτώσεις μπορεί να ακολουθεί πορεία προσθίως δωδεκαδακτύλου ή μπορεί να έχουμε πολλαπλούς μικρούς πόρους προς το δωδεκαδάκτυλο. Το 1/3 έως ½ ασθενών με δακτυλιοειδές πάγκρεας έχουν και δισχιδές πάγκρεας. Δηλαδή έχουμε αποτυχία συνένωσης πόρου κοιλιακού καταβολής με τον πόρο ραχιαίας καταβολής.

Ταξινόμηση δακτυλιοειδούς παγκρέατος, με βάση θέση που καταλαμβάνει το παγκρεατικό παρέγχυμα περιξ δωδεκαδακτύλου:

- Πλήρες δακτυλιοειδές πάγκρεας: έχουμε πλήρη περιβρογχισμό 2^{ης} μοίρας δωδεκαδακτύλου από παγκρεατικό ιστό.
- Ατελές δακτυλιοειδές πάγκρεας: εν μέρει κάλυψη δωδεκαδακτύλου από παγκρεατικό ιστό, αφήνωντας το πρόσθιο τοίχωμα του δωδεκαδακτύλου ελεύθερο.

Μπορεί να συμφύεται ο παγκρεατικός αυτός ιστός με το τοίχωμα δωδεκαδακτύλου ή και όχι.

Ταξινόμηση δακτυλιοειδούς παγκρέατος με βάση την παροχέτευση του πόρου του (annular duct):

- Τύπος I: Ο annular duct συνενώνεται με τον πόρο της ραχιαίας καταβολής
- Τύπος II: Ο πόρος Wirsung περικυκλώνει το δωδεκαδάκτυλο αλλά καταλήγει στο φύμα του Vater
- Τύπος III: Ο annular duct εκβάλλει μαζί με τον χοληδόχο πόρο στην ραχιαία πλευρά δωδεκαδακτύλου
- Τύπος IV: Ο annular duct εκβάλει στο δωδεκαδάκτυλο χωρίς τον πόρο Wirsung
- Τύπος V: Ο annular duct εκβάλει στον πόρο Santorini από την κοιλιακή πλευρά δωδεκαδακτύλου
- Τύπος VI: Ο annular duct εκβάλει στον πόρο Santorini αλλά με δυσκολία

Τα 2/3 των ασθενών με δακτυλιοειδές πάγκρεας είναι ασυμπτωματικοί. Το πότε και εάν θα εμφανίσουν συμπτώματα εξαρτάται από τον βαθμό απόφραξης δωδεκαδακτύλου από τον παγκρεατικό ιστό.

Τα περισσότερα παιδιά που θα εμφανίσουν συμπτώματα, είναι σε νεογνική ηλικία. Τα συμπτώματα περιλαμβάνουν δυσανεξία στη ληψη τροφής, εμέτους, μετεωρισμό. Οι έμετοι συνήθως δεν είναι χολώδεις επειδή η δακτυλιοειδής απόφραξη δωδεκαδακτύλου εντοπίζεται πάνω από το επίπεδο της μείζονος παγκρεατοδωδεκαδακτυλικής θηλής.[33]

Στους ενήλικες τα συμπτώματα ξεκινούν στην ηλικία 20 και 50 ετών. Εμφανίζεται συνήθως ως χρόνιο κοιλιακό άλγος, ναυτία, αίσθημα πληρότητας, έμετοι. Άλλη συμπτωματολογία σε πιο σπάνιες περιπτώσεις είναι αιμορραγία πεπτικού λόγω έλκους, οξεία/ χρόνια παγκρεατίτιδα και σπανίως αποφρακτικός ίκτερος λόγω απόφραξης χοληφόρων.[33]

Σε νεογνά με συμπτωματολογία η διάγνωση γίνεται με την βοήθεια ακτινογραφίας κοιλίας, όπου αναδεικνύεται το σημείο “double bubble”. Αυτό σημαίνει πως έχουμε 2 σημεία με φυσαλίδα στην ακτινογραφία, ένα στο στομάχι και ένα στο δωδεκαδάκτυλο όπου λόγω απόφραξης δωδεκαδακτύλου στην 2^{η} μοίρα του, παγιδεύεται αέρας μεταξύ αυτού του σημείου και του πυλωρού. Η απόφραξη δωδεκαδακτύλου σε νεογνά μπορεί να σημαίνει ατρησία δωδεκαδακτύλου, απόφραξη λόγω δακτυλιοειδούς παγκρέατος ή ανώμαλη στροφή σπλάχνων. Στα παιδιά η διάγνωση γίνεται με διάβαση ανωτέρου πεπτικού ενώ σε ενήλικες η διάγνωση γίνεται με CT. Σε περιπτώσεις διαφοροδιαγνωστικού προβλήματος κάνουμε MRCP. Η S-MRCP (secretin-enhanced MRCP) ίσως αποτελεί την καλύτερη μη επεμβατική μέθοδο για διάγνωση δακτυλιοειδούς παγκρέατος και πιθανής συνύπαρξης δισχιδούς παγκρέατος. Η ERCP γίνεται μόνο σε περιπτώσεις υποψίας όγκου φύματος Vater.[29,31]

Συμπτωματολογία από annular pancreas μπορεί να έχουμε όχι μόνο σε αυτούς που το δακτυλίδι παγκρεατικού ιστού γύρω από το δωδεκαδάκτυλο είναι πλήρες αλλά και σε αυτούς που είναι ατελές. Σε μερικές περιπτώσεις ασθενών με συμπτωματολογία απόφραξης δωδεκαδακτύλου, ο παγκρεατικός ιστός που περιβάλλει το δωδεκαδάκτυλο μπορεί να είναι τοσο λεπτός που να μην φαίνεται σε CT ή MRI και να γίνεται αντιληπτό μόνο διεγχειρητικά. Κυρίως εαν η εντόπιση αυτού του ιστού είναι οπισθίως και αριστερά 2^{ης} μοίρας δωδεκαδακτύλου και συνυπάρχει συμπτωματολογία όπως χρόνια παγκρεατίτιδα ή δυσκολία γαστρικής εκκένωσης, τότε θα πρέπει να υποπτευόμαστε δακτυλιοειδές πάγκρεας. Το

«crocodile jaw» που βλέπουμε στον απεικονιστικό έλεγχο(CT, MRCP) λόγω παρουσίας παγκρεατικού ιστού προσθίως και οπισθίως δωδεκαδακτύλου (δηλαδή η κεφαλή παγκρέατος αγκαλιάζει την 2η μοίρα δωδεκαδακτύλου προσθίως και οπισθίως του), εννοείται πώς προϊδεάζει στην ύπαρξη δακτυλιοειδούς παγκρέατος. Οι Sandrasegaran et al [48] υποστηρίζουν ότι το ατελές annular pancreas σε ενήλικες, δημιουργεί το ρίσκο απόφραξης δωδεκαδακτύλου όσο και το πλήρες annular pancreas.

Η αντιμετώπιση σε συμπτωματικούς ασθενείς είναι το χειρουργείο. Σε νεογνά συνήθως γινεται δωδεκαδακτυλο-δωδεκαδακτυλική αναστόμωση παρακάμπτοντας το σημείο απόφραξης. Στους ενήλικες γίνεται γαστρο-νηστιδική αναστόμωση ή δωδεκαδακτυλο-νηστιδική αναστόμωση. Ο παγκρεατικός ιστός που περιβάλλει το δωδεκαδάκτυλο δεν αφαιρείται χειρουργικά επειδή έχει αποδειχτεί ότι αυτό σχετίζεται με αυξημένο ποσοστό παγκρεατίτιδας μετεγχειρητικά. Παγκρεατο-δωδεκαδακτυλεκτομή γίνεται μόνο σε περίπτωση που συνυπάρχει κακοήθεια. [31]

Η πρόγνωση στα νεογνά εξαρτάται από τις συνοδές ανωμαλίες, εαν υπάρχουν, ενώ η πρόγνωση στους ενήλικες εξαρτάται από τις πιθανές μετεγχειρητικές επιπλοκές που μπορεί να υπάρξουν λόγω της παράκαμψης που γίνεται.

7.1 “Portal annular pancreas”:

Σπάνια ανατομική παραλλαγή. Πρόκειται για παρουσία παγκρεατικού ιστού γύρω από την πυλαία φλέβα ή την άνω μεσεντέριο φλέβα και όχι γύρω από το δωδεκαδάκτυλο όπως στο annular pancreas. Δεν προκαλεί συμπτώματα αλλά ελλοχεύει κινδύνους διεγχειρητικά εαν αυτοί οι ασθενείς υποβληθούν σε χειρουργείο κεφαλής παγκρέατος. Το portal annular pancreas, προκύπτει κατά την εμβρυική περίοδο, λόγω συνένωσης του κοιλιακού και ραχιαίου παγκρέατος δεξιά και οπισθίως δωδεκαδακτύλου και όχι αριστερά δωδεκαδακτύλου όπως θα έπρεπε. Αυτό έχει ως συνέπεια την παρουσία παγκρεατικού ιστού περιξ πυλαίας βλέβας ή άνω μεσεντερίου φλέβας.[32]

Ταξινόμηση portal annular pancreas:

- Τύπος I: Συνένωση πόρου κοιλιακής καταβολής με πόρο ραχιαίας καταβολής, συμβαίνει οπισθίως πυλαίας φλέβας
- Τύπος II: πόρος κοιλιακής καταβολής και πόρος ραχιαίας καταβολής, ένας βρίσκεται οπισθίως και ένα προσθίως πυλαίας φλέβας,επακόλουθο δισχιδούς παγκρέατος
- Τύπος III: Όταν ο παγκρεατικός πόρος πορεύεται προσθίως της πυλαίας φλέβας.

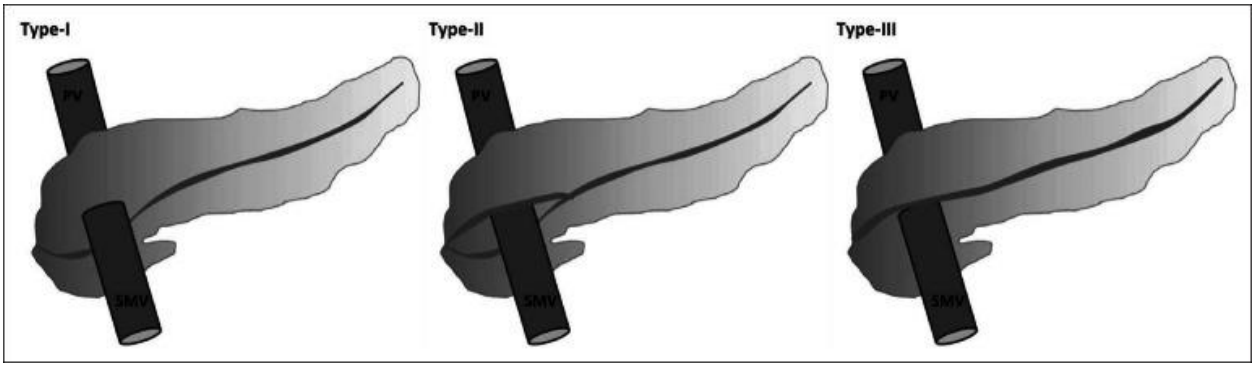

Σχήμα 14: Τύποι Portal annular pancreas[32]

8. ΧΟΛΟΠΑΓΚΡΕΑΤΙΚΗ ΣΥΜΒΟΛΗ

Φυσιολογικά ο μείζων παγκρεατικός πόρος και ο κοινός χοληδόχος πόρος, λίγο πριν την εκβολή τους στο δωδεκαδάκτυλο, συνενώνονται σε ένα κοινό κανάλι, το οποίο περιβάλλεται από τον σφιγκτήρα του Oddi και εντοπίζεται στο τοίχωμα της 2^{ης} μοίρας δωδεκαδακτύλου. Ο σφιγκτήρας Oddi αποτελείται από 3 μυικές στοιβάδες που περιβάλλουν τον χοληδόχο πόρο και τον μείζωνα παγκρεατικό πόρο πριν από την είσοδό τους στο δωδεκαδάκτυλο. Η χολοπαγκρεατική συμβολή είναι καίριας σημασίας για τον σφιγκτηριακό έλεγχο της παροχέτευσης χολής και παγκρεατικών υγρών προς το δωδεκαδάκτυλο.[34]

Στο (80-90)% η χολοπαγκρεατική συμβολή γίνεται μέσα στο σφιγκτήρα Oddi. Το μήκος σφιγκτήρα Oddi είναι περίπου 10-15mm. Εαν αυτό το κοινό κανάλι έχει μεγάλο μήκος τότε πρόκειται για Y-type ενώ αν έχει μικρό μήκος τότε πρόκειτα για V-type [15]. Εάν η συνένωσή τους γίνει πριν τον σφιγκτήρα Oddi αυτό έχει ως αποτέλεσμα παλλινδόμηση παγκρεατικών υγρών από τον παγκρεατικό πόρο προς τον χοληδόχο πόρο ή σπανίως το αντίστροφο. Υπάρχει δηλαδή ένα μακρύ κοινό καναλι (χοληδόχου πόρου και μείζονος παγκρεατικού πόρου), μήκους μεγαλύτερου από 15mm με αποτέλεσμα η χολοπαγκρεατική συμβολή να ξεκινά έξω από το τοιχωμα δωδεκαδακτύλου. Σε περίπτωση που έχουμε υψηλή χολοπαγκρεατική συμβολή αλλά ο σφιγκτήρας του Oddi περιλαμβάνει την συνένωσή τους, τότε παρ' όλο που έχουμε μακρύ κοινό κανάλι, αυτή η παραλλαγή δεν συγκαταλέγεται μέσα στις ανώμαλες χολοπαγκρεατικές συμβολές. Επειδή πρακτικά είναι δύσκολο να μετρήσουμε το μήκος του κοινού καναλιού, γι' αυτό ως ανώμαλη χολοπαγκρεατική συμβολή (pancreatobiliary maljunction- PBM) ορίζεται η επικοινωνία χοληδόχου πόρου και μείζονος παγκρεατικού πόρου στην συστολή και χάλαση του σφιγκτήρα Oddi.[35]

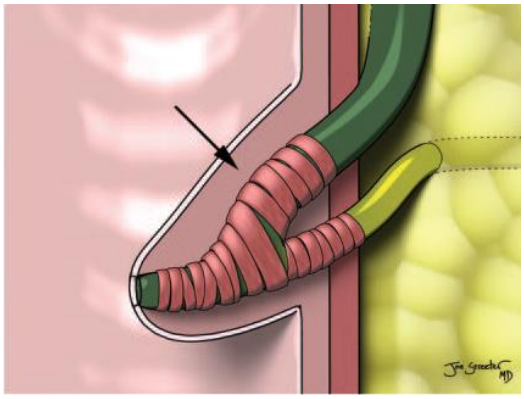

Σχήμα 15: Φυσιολογική χολοπαγρεατική συμβολή[12]

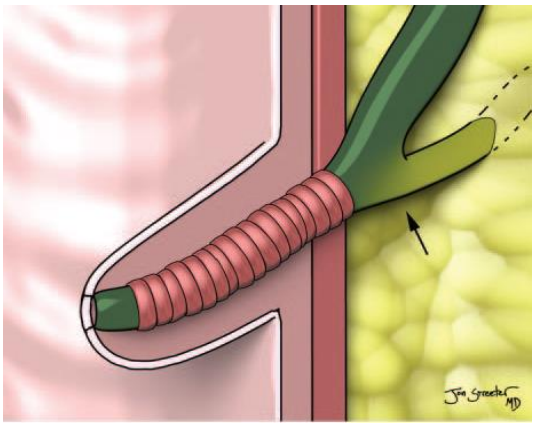

Σχήμα 16: Ανώμαλη χολοπαγκρεατική συμβολή[12]

Ταξινόμηση ανώμαλης χολοπαγκρεατικής συμβολής (Japan 2015): [36]

- Τύπος A: Στενωτικός τύπος. Στενωμένος χοληδόχος πόρος ο οποίος εισέρχεται στο κοινό κανάλι και παρατηρείται διάταση χοληδόχου πόρου προστενωτικά.
- Τύπος B: Μη στενωτικός τύπος. Ο χοληδόχος πόρος δεν έχει στένωση και εισέρχεται στο κοινό κανάλι χωρίς να παρατηρείται διάταση του χοληδόχου πόρου.
- Τύπος C: Διατεταμένο κοινό κανάλι. Ο χοληδόχος πόρος συνενώνεται με τον παγκρεατικό πόρο και παρατηρείται διάταση κοινού καναλιού.
- Τύπος D: Περίπλοκος τύπος. Περίπλοκη συνένωση χοληδόχου πόρου και παγκρεατικού πόρου. Συνήθως σχετίζεται με δακτυλιοειδές πάγκρεας, δισχιδές πάγκρεας ή άλλη ανατομική παραλλαγή των πόρων.

Στον τύπο A έχουμε μεγαλύτερο ποσοστό διάτασης χοληδόχου πόρου και οι ασθενείς είναι μικρότεροι σε ηλικία.

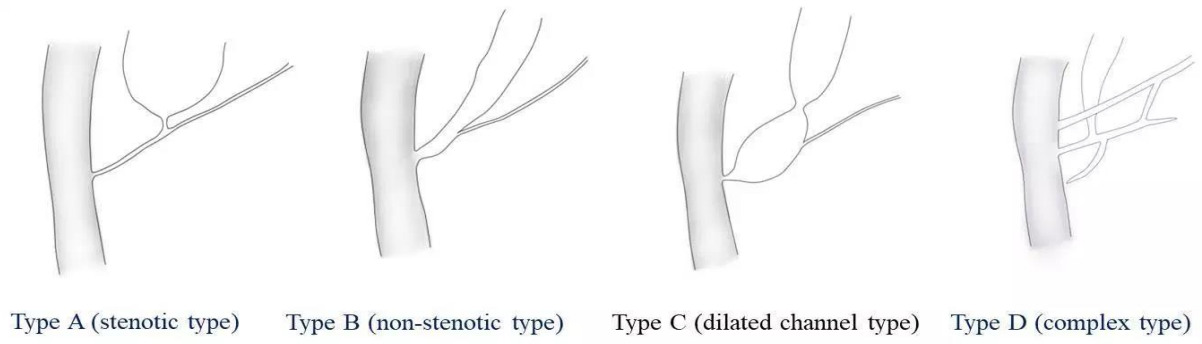

Σχήμα 17: Τύποι ανώμαλης χολοπαγκρεατικής συμβολής[37]

Η ανώμαλη χολοπαγκρεατική συμβολή μπορεί να χωριστεί σε 2 κατηγορίες. Σε αυτήν που έχουμε διάταση του χοληδόχου πόρου και σε αυτήν χωρίς διάταση χοληδόχου πόρου (με μέγιστη διάμετρο χοληδόχου πόρου ≤10mm).

Η ΡΒΜ προδιαθέτει σε κακοήθεια χοληδόχου κύστης, χολαγγειοκαρκίνωμα, χολολιθίαση και παγκρεατίτιδα αναλόγως της φοράς παλλινδρόμησης των παγκρεατικών υγρών και της χολής εντός των πόρων. Αυτοί με ΡΒΜ χωρίς διάταση χοληδόχου πόρου (διάμετρος χοληδόχου πόρου ≤10mm) κινδυνεύουν μόνο από εμφάνιση καρκίνου χοληδόχου κύστης. Αυτοί με ΡΒΜ και διάταση χοληδόχου πόρου, δηλαδή συγγενή χοληδοχοκήλη, έχουν αυξημένη πιθανότητα να εμφανίσουν κακοήθεια χοληδόχου κύστης και χολαγγειοκαρκίνωμα.[36]

Οι ασθενείς με ΡΒΜ έχουν αυξημενο ποσοστό καρκίνου χοληδόχου κύστης (53%). Ο μηχανισμός καρκινογένεσης βασίζεται στην παλινδρόμηση παγκρεατικών υγρών από τον παγκρεατικό πόρο προς τον χοληδόχο πόρο. Η πίεση στον χοληδόχο πόρο είναι μικρότερη από αυτήν στο παγκρεατικό πόρο, με αποτέλεσμα σε περίπτωση ανώμαλης χολοπαγκρεατικής συμβολής έχουμε “pancreatobiliary reflex”. Ως εκ τούτου, τα παγκρεατικά πρωτεολυτικά ένζυμα παλινδρομούν προς τον χοληδόχο πόρο και όταν έρθουν σε επαφή με την χολή ενεργοποιούνται, προκαλώντας βλάβη του επιθηλίου του χοληδόχου πόρου και της χοληδόχου κύστης. Αυτό οδηγεί σε υπερπλασία και μεταπλασία επιθηλίου χοληδόχου κύστης, προδιαθέτωντας σε καρκινογένεση. Σε ανάλυση DNA επιθηλίου χοληδόχου κύστης και χοληδόχου πόρου σε ασθενείς με ΡΒΜ αναδείχθηκε μεγαλύτερη συχνότητα μεταλλάξεων στο k-ras γονίδιο, οδηγώντας σε ογκογένεση. Επίσης οι Matsubara et al [46] εξετάζοντας επιθήλιο από χοληφόρα σε ασθενείς με ΡΒΜ ανέδειξαν ότι σχετίζεται και με αυξημένη συχνότητα δυσλειτουργίας p53 γονιδίου, που οδηγεί και αυτο σε καρκινογένεση. Αυτό αποδεικνύει πως σε ασθενείς με ΡΒΜ πέραν της παλινδρόμησης παγκρεατικών υγρών, γονιδιακοί μηχανισμοί συμβάλουν επίσης στην καρκινογένεση χοληδόχου κύστης και εξωηπατικών χοληφόρων. [38]

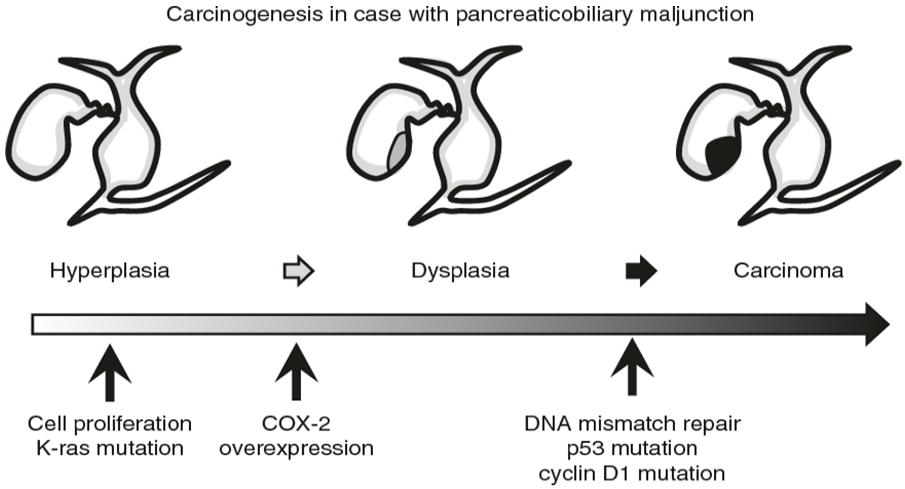

Σχήμα 18: Γονιδιακές μεταλλάξεις που προδιαθέτουν σε καρκινογένεση, σε PBM[38]

Σπανιότερα μπορεί να έχουμε το αντίστροφο φαινόμενο, “biliopancreatic reflex” δηλαδή παλινδρόμηση χολής προς τον παγκρεατικό πόρο. Αυτό συμβαίνει σε περιπτώσεις που προκαλείται χολόσταση στον χοληδόχο πόρο, τότε χολή παλινδρομεί προς τον παγκρεατικό πόρο, έρχεται σε επαφή με τα παγκρεατικά ένζυμα και τα ενεργοποιεί προκαλώντας παγκρεατίτιδα. Οι Kaneko et al [40] αναφέρουν ότι η εναπόθεση πρωτεινικών πλακών στο κοινό κανάλι, σε περιπτώσεις PBM, έχει ως αποτέλεσμα την αύξηση πίεσης εντός χοληδόχου πόρου και την δημιουργία “biliopancreatic reflex” και παγκρεατίτιδας. Αυτό μπορεί να λυθεί ενδοσκοπικά με ένα απλό “flushing” στο κοινό κανάλι μέσω της μείζονος παγκρεατοδωδεκαδακτυλικής θηλής, το οποίο εξαφανίζει το μαγαλύτερο ποσοστό πλάκας. Η παγκρεατίτιδα σε αυτές τις περιπτώσεις συνηθως είναι ήπια και υποχωρεί. Σε ένα πολύ μικρό ποσοστό (3%) έχουμε χρόνια παγκρεατίτιδα.[37][38]

Η διάγνωση PBM μπορεί να γίνει με ERCP όπου η επικοινωνία χοληδόχου πόρου και μείζωνος παγκρεατικού πόρου είναι εμφανής, ακόμα και όταν ο σφιγκτήρας Oddi βρίσκεται σε σύσπαση. Μπορούμε επίσης να μετρήσουμε τα επίπεδα αμυλάσης τόσο στον χοληδόχο πόρο όσο και στην χοληδόχο κύστη, και σε περίπτωση PBM λόγω “pancreatobiliary reflex” τα επίπεδα αμυλάσης είναι αυξημένα. Αυτό μπορεί να γίνει και διεγχειρητικά. [37]

Διάγνωση PBM μπορεί να γίνει και μέσω S-MRCP (secretin-stimulated dynamic MRCP) όπου προκαλείται διέγερση έκκρισης παγκρεατικών υγρών μετά από χορήγηση σεκρετίνης. Φυσιολογικά αυτό δεν θα επηρέαζε την διάμετρο των εξωηπατικών ή ενδοηπατικών χοληφόρων. Στην περίπτωση PBM μετά από χορήγηση σεκρετίνης, τα επιπλέον παγκρεατικά υγρά παλινδομούν στον χοληδόχο πόρο εκτός από το δωδεκαδάκτυλο με αποτέλεσμα να προκαλείται διάταση ενδοηπατικών και εξωηπατικών χοληφόρων. Έτσι γίνεται αντιληπτό το “pancreatobiliary reflex” το οποίο χαρακτηρίζει συνήθως την PBM. Άλλος τρόπος διάγνωσης είναι κάνοντας παγκρεατογραφία από την μείζονα παγκρεατοδωδεκαδακτυλική θηλή όπου παρατηρούμε το σκιαγραφικό να περνά από τον μείζονα παγκρεατικό πόρο προς τον χοληδόχο πόρο.[38]

Η θεραπεία σε PBM με διάταση χοληδόχου πόρου είναι χολοκυστεκτομή, εκτομή εξωηπατικού τμήματος χοληδόχου πόρου που είναι διατεταμένο και έπειτα δημιουργία χολοπεπτικής αναστόμωσης (“flow-diversion surgery”), ώστε να μειωθούν οι πιέσεις στον χοληδόχο πόρο και να μην γίνεται παλλινδρόμηση παγκρετικών υγρών προς τον χοληδόχο πόρο.

Η θεραπέια σε PBM χωρίς διάταση χοληδόχου πόρου είναι αμφιλεγόμενη. Συνήθως αρκεί μόνο προφυλακτική χολοκυστεκτομή. Εντούτοις, μερικοί υποστηρίζουν ότι η θεραπεία πρέπει να είναι αντίστοιχη με αυτήν σε PBM με διάταση χοληδόχου πόρου, επειδή στο μέλλον υπάρχει πιθανότητα κακοήθους εξαλλαγής χοληδόχου πόρου λόγω παλινδρόμησης παγκρεατικών υγρών.[36]

8.1 Χοληδοχοκήλη σε συνδυασμό με ανώμαλη χολοπαγκρεατική συμβολή

Χοληδοχοκήλη ονομάζουμε την διάταση ολόκληρου ή τμήματος εξωηπατικών ή/και ενδοηπατικών χοληφόρων. Εμφανίζεται με μεγαλύτερη συχνότητα στις γυναίκες παρά στους άντρες (4:1). Σημαντικές οντότητες είναι η χοληδοχοκήλη σε συνδυασμό με ανώμαλη χολοπαγκρεατική συμβολή και η συγγενής χοληδοχοκήλη, επειδή σχετίζονται με αυξημένα ποσοστά χοληδοχοληθιάσης, χολαγγειίτιδας, χολολιθίασης, καρκίνου χοληδόχου κύστης και χολαγγειοκαρκινώματος.[35]

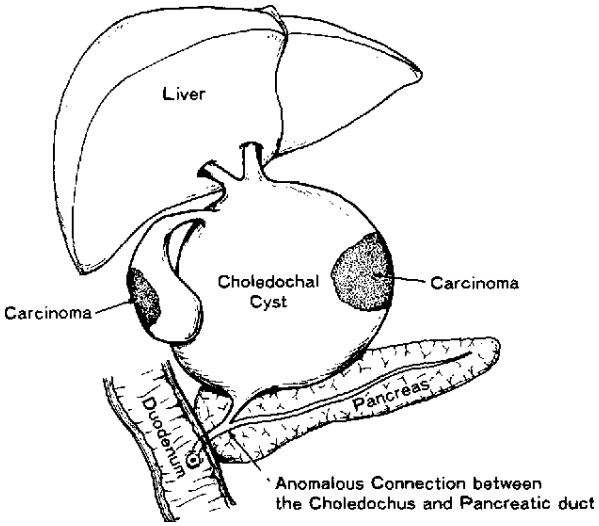

Σχήμα 19: Χοληδοχοκήλη σε PBM προδιαθέτει σε καρκινογένεση[41]

Ταξινόμηση χοληδοχοκήλης κατά Todani: [47]

- Type I:

IA → Διάταση όλου του εξωηπατικού χοληφόρου δέντρου.

IB→ Τμηματική διάταση εξωηπατικών χοληφόρων

IC→ Διάταση όλου του εξωηπατικού χοληφόρου δέντρου, από το επίπεδο της χολοπαγκρεατικής συμβολής και πάνω.

- Type II: Κύστη εξωηπατικού χοληφόρου με μικρό σημείο συνένωσης με τον χοληδόχο πόρο
- Type III: Διάταση περιφερικού τμήματος χοληδόχου πόρου στο σημείο εκβολής του στο δωδεκαδάκτυλο.
- Type IV: Πολλαπλές κύστικές διατάσεις

IVA→ στα ενδοηπατικά και εξωηπατικά χοληφόρα

IVB→ μόνο στα εξωηπατικά χοληφόρα

- Type V: Νόσος Caroli

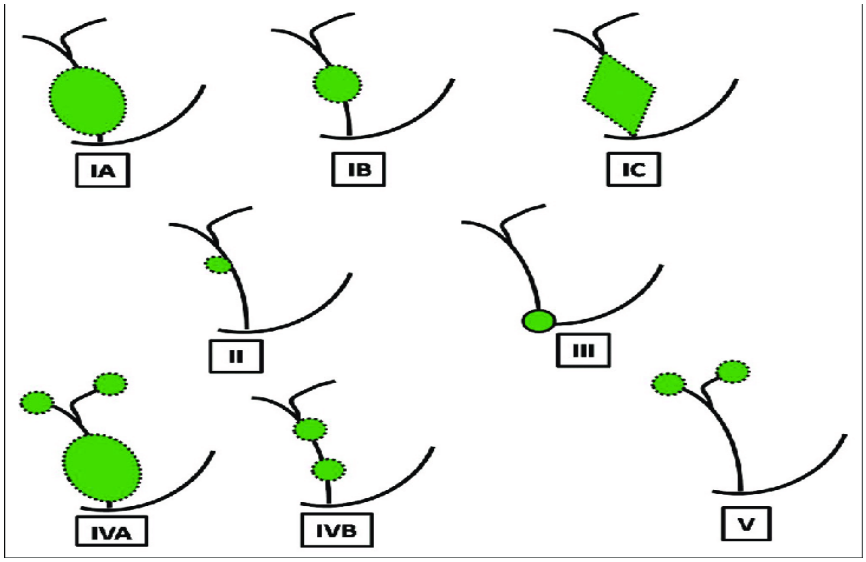

Σχήμα 20: Τύποι χοληδοχοκήλης κατά Todani[42]

Σε περίπτωση ανώμαλης χολοπαγκρεατικής συμβολής μπορεί να συνυπάρχει και χοληδοχοκήλη. Αυτοί οι ασθενείς έχουν μεγαλύτερο κίνδυνο ανάπτυξης χολαγγειοκαρκινώματος λόγω pancreatobiliary reflex και λόγω χολόστασης. Επίσης άλλες πιθανές επιπλοκές είναι η ρήξη χοληδοχοκήλης με αποτέλεσμα χολοπεριτόναιο. Η ρήξη χοληδοχοκήλης μπορεί να συμβεί σε περιπτώσεις απόφραξης χοληδόχου πόρου και αύξησης πιέσεων στον χοληδόχο πόρο με αποτέλεσμα υπερδιάταση χοληδοχοκήλης. Άλλος μηχανισμός ρήξης είναι η τρώση τοιχώματος χοληδοχοκήλης από τα ενεργοποιημένα παγκρεατικά ένζυμα. Η θεραπεία σε αυτή την περίπτωση είναι η αφαίρεσή της χειρουργικά και η δημιουργία χολοπεπτικής αναστόμωσης.

9. ΑΝΑΤΟΜΙΚΕΣ ΠΑΡΑΛΛΑΓΕΣ ΠΑΓΚΡΕΑΤΙΚΩΝ ΠΟΡΩΝ

Ο μείζων παγκρεατικός πόρος σχηματίζεται από τον πόρο της κοιλιακής καταβολής και το περιφερικό τμήμα πόρου ραχιαίας καταβολής. Ο πόρος Santorini σχηματίζεται από το κεντρικό τμήμα πόρου ραχιαίας καταβολής. Ο μείζων παγκρεατικός πόρος καταλήγει στην μείζωνα παγκρεατοδωδεκαδακτυλική θηλή αφού πρώτα συνενωθεί με τον χοληδόχο πόρο δημιουργώντας την χολοπαγκρεατική συμβολή. Ο πόρος Santorini παροχετεύει την κεφαλή παγκρέατος προς την ελάσσονα παγκρεατοδωδεκαδακτυλική θηλη. Μερικές φορές μπορεί ο πόρος που καταλήγει στην ελάσσονα θηλή να είναι ο κυρίαρχος και όχι αυτός που καταλήγει στην μείζονα θηλή. Άλλες φορές όπως στο δισχιδές πάγκρεας μπορεί να μην έχουμε συνένωση του πόρου ραχιαίας καταβολής με τον πόρο κοιλιακής καταβολής. Υπάρχει πληθώρα παραλλαγών ανατομίας παγκρεατικών πόρων.

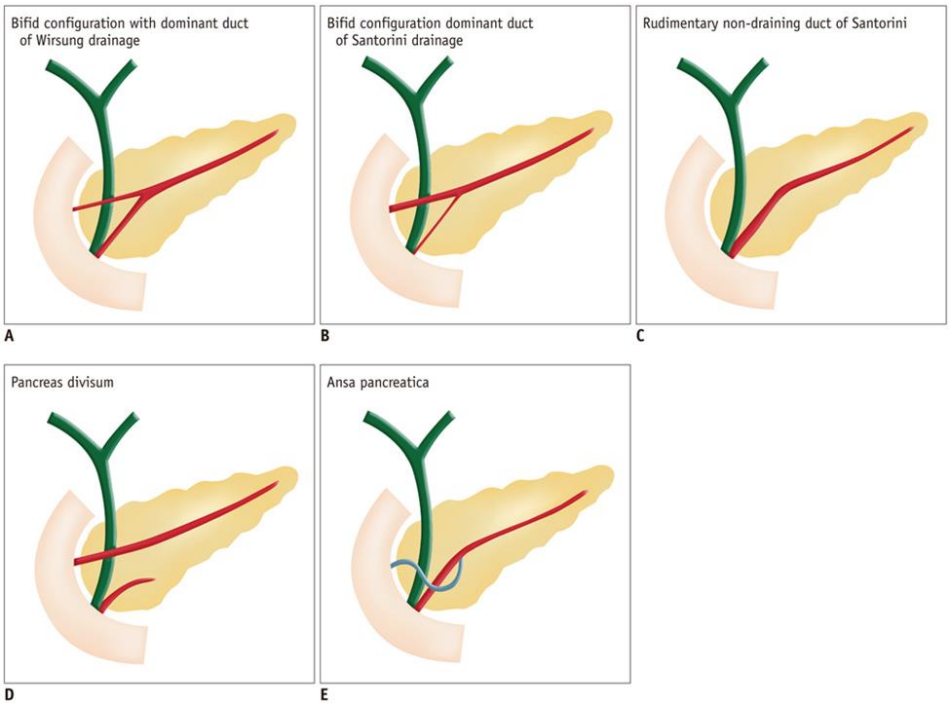

Σχήμα 21: Ανατομικές παραλλαγές παγκρεατικών πόρων[44]

Οι W.Dawson και J.Langman χρησιμοποίησαν 120 παρασκευάσματα(fresh specimens) που πειρελάμβαναν παγκρεας-χοληδόχο πόρο-δωδεκαδάκτυλο και έκαναν έγχυση ιοσίνης στην ουρά παγκρέατος σκιαγραφόνας έτσι την πορεία των παγκρεατικών πόρων και κατέγραψαν τα αποτελέσματά τους, καταλήγοντας στους 4 τύπους παγκρεατικών πόρων, όπως αναφέρονται παρακάτω.[43]

Ανατομικές παραλλαγές παγκρεατικών πόρων:

- Εμβρυϊκός τύπος: Ο μείζων παγκρεατικός πόρος καταλήγει στην ελάσσονα παγκρεατοδωδεκαδακυλική θηλή. Ο πόρος της κοιλιακής καταβολής καταλήγει στην μείζονα παγκρεατοδωδεκαδακτυλική θηλή αλλά δεν έχει συνενωθεί με το περιφερικό τμήμα πόρου της ραχιαίας καταβολής όπως συμβαίνει φυσιολογικά. Ο πόρος της ραχιαίας καταβολής καταλήγει στην ελάσσονα παγκρεατοδωδεκαδακτυλική θηλή. Επειδή αυτός ο τύπος προσομοιάζει αρκετά την εμβρυική περίοδο πριν την συνένωση των πόρων εξού και η ονομασία του.(9/120)
- Patent accessory duct: Παρατηρείται παρουσία ιοσίνης κατά μήκος του πόρου της ραχιαίας καταβολής με ανοιχτό πόρο Santorini που καταλήγει στην ελάσσονα παγκρεατοδωδεκαδακτυλική θηλή. Ο πόρος κοιλιακής καταβολής έχει συνενωθεί με τον πόρο ραχιαίας καταβολής και εκβαλλει μαζί με τον χοληδόχο πόρο στην μείζονα παγκρεατοδωδεκαδακτυλική θηλή. (48/120)
- Αντικατάσταση του επικουρικού παγκρεατικού πόρου από ansa pancreatica: Έχουμε σύγκλειση του επικουρικού παγκρεατικού πόρου από το σημείο έναρξης πόρου Wirsung μέχρι και λίγο περιφερικότερα. Η περιφερική μοίρα του επικουρικού παγκρεατικού πόρου παραμένει ανοιχτή και εκβάλει στην ελάσσονα θηλή και λίγο πριν ενώνεται με τον πόρο Wirsung μέσω ενός άλλου κλάδου που ονομάζεται ansa pancreatica.(21/120)
- Επικουρικός παγκρεατικός πόρος μερικώς ή πλήρως αποφραγμένος: Έχουμε πλήρη απόφραξη του επικουρικού παγκρεατικού πόρου ή μερική απόφραξη περιφερικού τμήματος αυτού και το υπόλοιπο τμήμα του καταλήγει στην ελάσσονα παγκρεατοδωδεκαδακτυλική θηλή.(42/120)

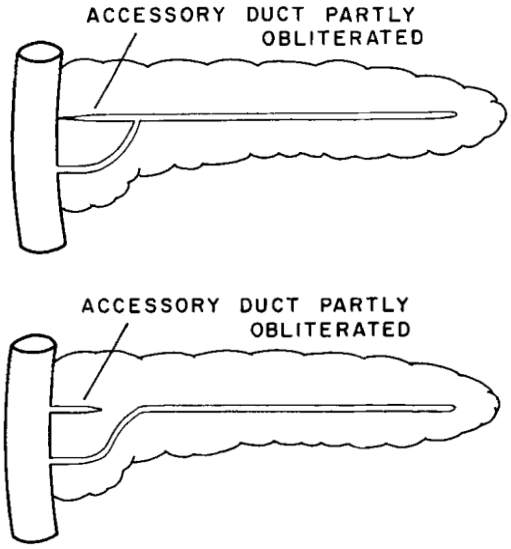

Σχήμα 22: Επικουρικός παγκρεατικός πόρος μερικώς ή πλήρως αποφραγμένος[43]

9.1 Ansa Pancreatica

Πρόκειται για μία σπάνια ανατομική παραλλαγή με συχνότητα 1%. Ονομάζεται η επικοινωνία του πόρου ραχιαίου παγκρέατος με πόρο κοιλιακού παγκρέατος μέσω ενός πόρου με πορεία ανάστροφου «S», αντιθέτως με την ευθεία πορεία που έχει φυσιολογικά. Δηλαδή όταν ο πόρος ραχιαίου παγκρέατος πριν την εκβολή του στην ελάσσονα παγκρεατοδωδεδακτυλική θηλή σχηματίζει ένα ανάστροφο S.

Σχετίζεται με οξεία και χρόνια παγκρεατίτιδα. Πιθανότατα λόγω της μορφολογίας της ansa pancreatica έχουμε μειωμένο ρυθμό παροχέτευσης παγκρεατικών υγρών προς την ελάσσονα παγκρεατοδωδεκαδακτυλική θηλή. Αυτή η στάση παγκρεατικών υγρών αποτελεί προδιαθεσικό παράγοντα για παγκρεατίτιδα.

Η διάγνωση γίνεται με MRCP. Σε περίπτωση υποτροπιάζοντων επεισοδίων παγκρεατίτιδας λόγω ansa pancreatica τότε μέσω ERCP γίνεται σφιγκτηροτομή στην ελάσσονα παγρεατοδωδαδακτυλική θηλή και τοποθέτηση ενδοπρόθεσης (stent) στον πόρο της ansa pancreatica.[45]

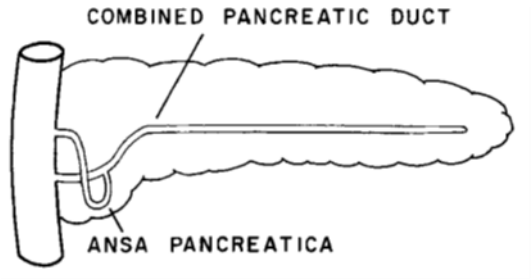

Σχήμα 23: Ansa Pancreatica[43]

10. ΣΥΖΗΤΗΣΗ

Οι ανατομικές παραλλαγές και συγγενείς ανωμαλίες παγκρέατος είναι σπάνιες και συνήθως ασυμπτωματικές. Το πιο πιθανό ειναι να τις ανακαλύψουμε τυχαία σε απεικονιστικό έλεγχο και συνήθως δεν τους δίνουμε την απαραίιτητη σημασία. Παρ' όλο που μερικές από αυτές είναι ασυμπτωματικές και δεν πρόκειται να δημιουργήσουν ποτέ πρόβλημα μελλοντικά εντούτοις αρκετές από αυτές προδιαθέτουν στην εμφάνιση κακοήθειας, φλεγμονής ή συνδυάζονται με άλλες γενετικές διαταραχές με εξωπαγκρεατική εντόπιση.

Σημαντικό στην κατανόηση της παθογένεσής τους είναι η γνώση της εμβρυογένεσης παγκρέατος. Το πάγκρεας δημιουργείται από την ραχιαία κα κοιλιακή καταβολή. Όταν γίνει η στροφή δωδεκαδακτύλου τότε η κοιλιακή καταβολή συναντά την ραχιαία καταβολή και συνενώνονται δημουργώντας ένα ενιαίο αδένα, το πάγκρεας. Αντίστοιχα συνενώνονται και οι πόροι. Κάποιο λάθος στην περιστροφή δωδεκαδακτύλου και στην μετατόπιση της κοιλιακής καταβολής ή αποτυχία συνένωσης των 2 καταβολών ή των πόρων τους μπορεί να οδηγήσει σε ανατομικές παραλλαγές και ανωμαλίες.

Η ανώμαλη χολο-παγκρεατική συμβολή (PBM) υποδιαιρείται ουσιαστικά σε 2 τύπους αναλόγως εάν συνυπάρχει διάταση χοληδόχου πόρου ή όχι. Η διάγνωση γίνεται με ERCP ή secretin-MRCP. Οι ασθενείς με PBM έχουν αυξημένη πιθανότητα να εμφανίσουν κακοήθεια χοληδόχου κύστης και χολαγγειοκαρκίνωμα λόγω «pancreatobiliary reflex» καθώς και λόγω γονιδιακών μεταλλάξεων στο k-ras και p53 γονίδια που συνήθως συνυπάρχουν. Επομένως αυτοί οι ασθενείς πρέπει να υποβάλλονται σε προληπτική χολοκυστεκτομή, εκτομή διατεταμένου εξωηπατικού τμήματος χοληδόχου πόρου και χολοπεπτική αναστόμωση. Επίσης το «biliaropancreatic reflex» που συμβαίνει σπάνια σε κάποιες περιπτώσεις, λόγω κωλύματος χοληδόχου πόρου κατά την εκβολή του στο δωδεκαδάκτυλο, προδιαθέτει σε παγκρεατίτιδα. Σε αυτή την περίπτωση η θεραπεία είναι ενδοσκοπικό «ξέπλυμα»(flushing) του κοινού καναλιού, ενώ η παγκρεατίτιδα συνήθως είναι ήπια και ανταποκρίνεται σε συντηρητική αγωγή.

Οσον αφορά τις ανατομικές παραλλαγές στην πορεία παγκρεατικών πόρων ποικίλουν και ως επί το πλείστον έχουμε συνένωση πόρου ραχιαίας καταβολής με πόρο κοιλιακής καταβολής και εκβολή τους στην μείζωνα παγκρεατοδωδεκαδακτυλική θηλή ενώ ο πόρος Santorini μπορεί να παραμείνει ανοιχτός και να εκβάλει στην ελάσσωνα παγκρεατοδωδεκαδακτυλική θηλή. Η ansa pancreatica είναι μια σπάνια ανατομική παραλλαγή με κλινική σημασία μιας και αυξάνεται η πιθανότητα οξείας και χρόνιας παγκρεατίτιδας λόγω αργής παροχέτευσης παγκρεατικών υγρών προς το δωδεκαδάκτυλο. Η αντιμετώπιση σε συμπτωματικό ασθενή είναι ενδοσκοπική. Καθετηριασμός της ελάσσονος παγκρεατοδωδεκαδακτυλικής θηλής και τοποθέτηση ενδοπρόθεσης (stent) στην ansa pancreatica.

Το 75% ασθενών με δακτυλιοειδές πάγκρεας είναι ασυμπτωματικοί. Τα παιδιά που θα εμφανίσουν συμπτώματα είναι σε νεογνική ηλικία. Συμπτώματα προκύπτουν λόγω απόφραξης 2^{ης} μοίρας δωδεκαδακτύλου, δλδ έμετοι, μετεωρισμός και αδυναμία πρόσληψης τροφής. Η διάγνωση γίνεται με ακτινογραφία κοιλίας όπου φαίνεται το «double bubble sign».

Η θεραπεία στα νεογνά με συμπτωματολογία είναι χειρουργείο παράκαμψης 2ης μοίρας δωδεκαδακτύλου. Η διάγνωση σε ενήλικες γίνεται με CT ή MRCP ώστε να διερευνήσουμε εαν συνυπάρχει δισχιδές πάγκρεας. Σε ενήλικες ασυμπτωματικούς δεν χρειάζεται θεραπεία. Αντιθέτως σε συμπτωματικους ασθενείς δεδομένου ότι έχουν αποκλειστεί άλλες παθολογίες που να δικαιολογούν τα συμπτώματα τότε αντιμετωπίζονται χειρουργικά, συνήθως με γαστρονηστιδική αναστόμωση.

Το δισχιδές πάγκρεας αποτελεί την συχνότερη ανατομική ανωμαλία του παγκρεατικού πόρου, αν και θα έπρεπε να θεωρείται ανατομική παραλλαγή αφού οι περισσότεροι ασθενείς δεν εμφανίζουν συμπτώματα στη ζωή τους. Σχετίζεται με επεισόδια παγκρεατίτιδας κυρίως όταν συνυπάρχει κώλυμα στην ελάσσονα παγκρεατοδωδεκαδακτυλική θηλή. Σε περιπτώσεις παγκρεατίτιδας σε δισχιδές πάγκρεας πάσχει μόνο το ραχιαίο τμήμα παγκρέατος (segmental pancreatitis), ενώ αξίζει να σημειωθεί πως σε ασθενείς με pancreas divisum που εμφάνισαν όγκο παγκρέατος η εντόπισή του ήταν στο ραχιαίο τμήμα παγκρέατος. Η διάγνωση γίνεται με secretin-MRCP ή με ERCP όπου μπορεί να συνδυαστεί και με θεραπευτικούς χειρισμούς όπως είναι η σφιγκτηροτομή της ελάσσονος θηλής με ή χωρίς τοποθέτηση stent.

Στο fishtail pancreas έχουμε δημιουργία μιας διπλής ουράς παγκρέατος, μία από την κοιλιακή καταβολή και μία από την ραχιαία καταβολή με ξεχωριστό πόρο κάθε μια, που εκβάλλουν χωριστά στο δωδεκαδάκτυλο. Δεν έχει κανένα αντίκτυπο για τους ασθενείς αυτούς. Χρακτηριστικό είναι πως σε περίπτωση παγκρεατίτιδας πάσχει μόνο μία εκ των δύο «ουρών». Δεν χρήζει θεραπείας.

Έκτοπος παγκρεατικός ιστός εντοπίζεται στο ανώτερο πεπτικό στο 90% των περιπτώσεων. Η πλειοψηφία είναι ασυμπτωματικοί αλλά μερικοί ασθενείς εμφανίζουν κοιλιακό άλγος, αιμορραγία πεπτικού, εμετό ή στηθάγχη αναλόγως με την εντόπιση του έκτοπου παγκρεατικού ιστού. Το σημαντικό για το έκτοπο πάγκρεας είναι ότι συχνά συγχέεται απεικονιστικά με στρωματικό όγκο με αποτέλεσμα ο ασθενής να υποβάλεται σε πιο εκτεταμένη εκτομή από αυτή που θα χρειαζότανε. Η διάγνωση γίνεται μέσω EUS-FNA, ενώ έχει φανεί πλέον ότι η ESD-method μπορεί να βελτιώσει τα ποσοστά σωστής διάγνωσης και παράλληλα να γίνει αφαίρεση του ιστού δεδομένου ότι δύναται να αφαιρεθει ενδοσκοπικά. Εναλλακτικά, η αφαίρεση του έκτοπου παγκρεατικού ιστού μπορεί να γίνει χειρουργικά.

Από όλες τις ανατομικές ανωμαλίες παγκρέατος, η παγκρεατική αγενεσία ή υποπλασία παγκρέατος σχετίζεται με μεγάλο ποσοστό θνητότητας νεογνού και χρήζει προσοχής ώστε να γίνει έγκαιρα η διάγνωση και αντιμετώπιση. Ο παθογενετικός μηχανισμός είναι μεταλλάξεις σε γονίδια υπεύθυνα για την δημιουργία και ανάπτυξη παγκρέατος. Τα συμπτώματα που θα εμφανίσει το νεογνό οφείλονται στην ανεπάρκεια ενδοκρινούς και εξωκρινούς μοίρας παγκρέατος. Στο 60% έχουμε σακχαρώδη διαβήτη από τις 2 πρώτες μέρες ζωής. Συχνά η αγενεσία παγκρέατος συνοδεύεται και από άλλες ανωμαλίες, 50% ανωμαλίες στα χοληφόρα και 36% στην καρδιά, και συνήθως αυτές είναι που ευθύνονται για την αυξημένη θνησιμότητα. Η θεραπεία περιλαμβάνει χορήγηση ινσουλίνης και αναπλήρωση παγκρεατικών ενζύμων. Σημαντικό να αναφερθεί ότι εαν το νεογνό λάβει έγκαιρα θεραπεία τότε η πρόγνωση είναι καλή και δεν επηρεάζεται η πνευματική και σωματική του ανάπτυξη.

Η αγενεσία ραχιαίου παγκρέατος από την άλλη, είναι μια ανατομική παραλλαγή η οποία μπορεί να είναι ασυμπτωματική ή ο ασθενής να εμφανίσει συμπτώματα κατα την ενήλικη ζωή του. Το 50% θα εμφανίσουν υπεργλυκαιμία που θα εξελιχθεί σε σακχαρώδη διαβήτη αλλά η εξωκρινής λειτουργία παγκρέατος δεν επηρεάζεται. Αναφέρεται μεγαλύτερη επίπτωση παγκρεατίτιδας σε αυτούς, ενώ και αυτή η κατηγορία συνδοιάζεται μερικές φορές με αντίστοιχες συνοδές ανωμαλίες όπως η αγενεσία παγκρέατος.

Οι συγγενείς ανωμαλίες παγκρέατος είναι συχνότερες από όσο νομίζουμε αλλά λόγω του ότι στην πλειοψηφία τους είναι ασυμπτωματικές γι' αυτό δεν γίνονται εύκολα αντιληπτές. Η γνώση της ανατομίας για να είναι ολοκληρωμένη πρέπει να περιλαμβάνει και γνώση των ανατομικών παραλλαγών. Η διαφορετικότητα είναι αυτή που μας καθορίζει και ειδικά για έναν χειρουργό η μελέτη της ανατομίας κάθε ασθενή προεγχειρητικά, μεσω των απεικονιστικών μεθόδων, θα τον προιδεάσει και προετοιμάσει για τυχόν «εκπλήξεις» που πρόκειται να συναντήσει διεγχειρητικά.

ΒΙΒΛΙΟΓΡΑΦΙΑ

1. Skandalakis L.J., Rowe J., Gray S.W., Skandalakis J.E. Surgical Embryology and Anatomy of the Pancreas. Surgical Clinics of North America, Vol73, (4), 661-697

2. Sadler T. W., Langman's, Βασική Ιατρική Εμβρυολογία. Athens: Paschalidis Medical Publications; 118-119

3. Skandalakis J., Surgical Anatomy: The Embryologic and Anatomic Basis of Modern Surgery. Athens: Paschalidis Medical Publications; 1153-1228.

4. Gorelick F., Pandol S.J., Topazian M., Pancreatic physiology, pathophysiology, acute and chronic pancreatitis. Gastrointestinal Teaching Project, American Gastroenterologic Association. 2003

5. Longnecker, Daniel. Anatomy and Histology of the Pancreas. Pancreapedia: 2014. Exocrine Pancreas Knowledge Base

6. Jan DM. The Pancreas: Congenital anomalies. In: Walker WA, Goulet O, Kleinman RE, Sherman PM, Shneider BL, Sanderson IR, editors. Pediatric Gastrointestinal Disease: Pathophysiology, Diagnosis, Management. Hamilton (ON): BC: Decker; 2004. p. 1566-70.

7**.** Jennings R., Berry A., Strutt J., Gerrard D., et al. Human pancreas development. Development 2015 142: 3126-3137

8. Baumeister FA, Engelsberger I, Schulze A Pancreatic agenesis as a cause for neonatal diabetes mellitus. (2005) Klin Padiatr 217:76–81.

9. Ashraf A, Abdullatif H, Hardin W, Moates JM Unusual case of neonatal diabetes mellitus due to congenital pancreas agenesis. (2005) Pediatr Diabetes 6:239–243

10. Guimarães A.B., Guimarães C.A., Manso J.E. Agenesis or pseudoagenesis of the dorsal pancreas, Rev. Col. Bras. Cir. 2015; 42(5): 352-355

11. Mohapatra M. et al. Imaging Findings in Agenesis of the Dorsal Pancreas. Report of Three Cases. JOP. J Pancreas 2012, 13 (1): 108-114

12. Mortelé, K. J., Rocha, T. C., Streeter, J. L., & Taylor, A. J. Multimodality Imaging of Pancreatic and Biliary Congenital Anomalies. (2006). RadioGraphics, 26(3), 715–731

13. Fogel E., Shermann S., Pancreas Divisum : Clinical Manifestations and Diagnosis UpTo Date 2018

14. Khawaja, Fazal & Ahmad, M. M. Pancreas divisum and dominant dorsal duct syndrome: A brief review. (2014). JK Practitioner. 19.; 1-10.

15. Mariani, A & Arcidiacono, Paolo & Curioni, S & Giussani, A & Testoni, P.A.. Diagnostic yield of ERCP and secretin-enhanced MRCP and EUS in patients with acute recurrent

pancreatitis of unknown aetiology. Digestive and liver disease : official journal of the Italian Society of Gastroenterology and the Italian Association for the Study of the Liver. 2009; 41. 753-8.

16. Catalano, M. F., Lahoti, S., Geenen, J. E., & Hogan, W. J.. Prospective evaluation of endoscopic ultrasonography, endoscopic retrograde pancreatography, and secretin test in the diagnosis of chronic pancreatitis. Gastrointestinal Endoscopy. 1998, 48(1), 11–17.

17. Lans JI, Geenen JE, Johanson JF, et al. Endoscopic therapy in patients with pancreas divisum and acute pancreatitis: a prospective, randomized, controlled clinical trial. Gastrointest Endosc. 1992; 38:430–4.

18. Carr-Locke DL. Pancreas divisum: the controversy goes on? Endoscopy 1991; 23:88.

19. Flanagan, Sarah, De Franco, Elisa. Monogenic causes of pancreatic agenesis. 2015; Diapedia 4105491820 rev. no. 2

20. Cotton PB. Pancreas divisum-curiosity or culprit? Gastroenterology 1985; 89:1431.

21. Burtin P, Person B, Charneau J, Boyer J. Pancreas divisum and pancreatitis: a coincidental association? Endoscopy 1991; 23:55.

22. Chandan V S, Wang W. Pancreatic heterotopia in the gastric antrum. Arch Pathol Lab Med. 2004;128(1):111–112.

23. Sathyanarayana SA, Deutsch GB, Bajaj J, et al. Ectopic pancreas: a diagnostic dilemma. *Int J Angiol*. 2012;21(3):177–180.

24. Gaspar Fuentes A, Campos Tarrech J M, Fernández Burgui J L. et al. [Pancreatic ectopias] Rev Esp Enferm Apar Dig. 1973;39(3):255–268.

25. Kim J Y, Lee J M, Kim K W. et al. Ectopic pancreas: CT findings with emphasis on differentiation from small gastrointestinal stromal tumor and leiomyoma. Radiology. 2009;252(1):92–100.

26. Yen-Chun Chen,Hoi-Hung Chan,Ping-I Hsu Gastric ectopic pancreas manifested as a subepihelial tumor: Three Case reports and an overview., JOP. J Pancreas, 2016; 17(5):529-534

27. Atif Zaheer, Elliot K. Fishman, Meredith E. Pittman, Ralph H. Hruban. Pancreatic Imaging. (2017)

28. Casillas J., Granville C., Quiroz A., Ruiz-Cordero R. (2016) Embryology of the Pancreas and Normal Variants. In: Multidisciplinary Teaching Atlas of the Pancreas. Springer, Berlin, Heidelberg

29. Theodorides T. [ANNULAR PANCREAS]. J Chir (Paris) 1964; 87:445

30. Lee, N. K., Kim, S., Jeon, T. Y., Kim, H. S., Kim, D. H., Seo, H. I., (2010). Complications of Congenital and Developmental Abnormalities of the Gastrointestinal Tract in Adolescents and Adults: Evaluation with Multimodality Imaging. RadioGraphics, 30(6), 1489–1507.

31. Kumaresan Sandrasegaran, Aashish Patel, Evan L. Fogel, Nicholas J. Zyromski, and Henry A. Pitt. Annular Pancreas in Adults. American Journal of Roentgenology 2009 193:2, 455-460

32. Yashwant Patidar, Ankur Arora, Amar Mukund, and Ankur Dev, Portal Annular Pancreas: An Under-Reported Pancreatic Anomaly. J Surg Tech Case Rep. 2012 Jul-Dec; 4(2): 140–141.

33. Zyromski NJ, Sandoval JA, Pitt HA, et al. Annular pancreas: dramatic differences between children and adults. J Am Coll Surg 2008; 206:1019.

34. Sherifi, Fadil & Bexheti, Sadi & Gashi, Zaim & Bajraktari, Ismet & Shatri, Jeton & Lahu, Ali. Anatomic Variations of Pancreaticobiliary Union. Open Access Macedonian Journal of Medical Sciences.2008

35. Cha SW, Park MS, Kim KW, Byun JH, Yu JS, Kim MJ, et al. Choledochal cyst and anomalous pancreaticobiliary ductal union in adults: radiological spectrum and complications. J Comput Assist Tomogr. 2008; 32:17–22

36. Kamisawa, Terumi et al. Pancreaticobiliary maljunction. Clinical Gastroenterology and Hepatology, Volume 7, Issue 11, S84 - S88

37. Urushihara, N., Hamada, Y., Kamisawa, T., Fujii, H., Koshinaga, T., Morotomi, Y., Ando, H. Classification of pancreaticobiliary maljunction and clinical features in children. Journal of Hepato-Biliary-Pancreatic Sciences,2017; 24(8), 449–455.

38. Kamisawa, T., Kaneko, K., Itoi, T., & Ando, H. (2017). Pancreaticobiliary maljunction and congenital biliary dilatation. The Lancet Gastroenterology & Hepatology, 2(8), 610–618.

40. Kaneko, A., Ando, H., Ito, T. et al, Protein plugs cause symptoms in patients with choledochal cysts. Am J Gastroenterol. 1997; 92:1018–1021

41. Nagata, E., Sakai, K., Kinoshita, H. et al. Choledochal cyst: Complications of anomalous connection between the choledochus and pancreatic duct and carcinoma of biliary tract. World J. Surg. (1986) 10: 102.

42. Sureka, Binit & Rastogi, Archana & Bihari, Chhagan & S Bharathy, KishoreG & Sood, Vikrant & Alam, Seema. (2017). Imaging in ductal plate malformations. Indian Journal of Radiology and Imaging. 27. 6.

43. Dawson, W., & Langman, J. (1961). An anatomical-radiological study on the pancreatic duct pattern in man. The Anatomical Record, 139(1), 59–68.

44. Türkvatan A, Erden A, Türkoğlu MA, Yener Ö. Congenital variants and anomalies of the pancreas and pancreatic duct: imaging by magnetic resonance cholangiopancreaticography and multidetector computed tomography. Korean J Radiol. 2013;14(6):905–913.

45. Kosirog J, Boulay B., Yazici C., Ansa Pancreatica: A Rare Cause of Acute Pancreatitis: Clinical Relevance and Review of the Literature. JOP. J Pancreas. 2018 Nov 30; 19(6):315-320

46. Matsubara T, Sakurai Y, Zhi LZ, Miura H, Ochiai M, Funabiki T.K-ras and p53 gene mutations in noncancerous biliary lesions of patients with pancreaticobiliary maljunction. J Hepatobiliary Pancreat Surg 2002; 9: 312–21.

47. T. Todani, Y. Watanabe, M. Narusue, K. Tabuchi, K. Okajima Congenital bile duct cyst: classification, operative procedure, and review of 37 cases including cancer arising from choledochal cyst Am J Surg, 134 (1977), pp. 263-269

48. Sandrasegaran K., Patel A., Fogel E., Zyromski N., Pitt H., Annular Pancreas in Adults, American Journal of Roentgenology. 2009;193: 455-460.