ΙΑΤΡΙΚΗ ΣΧΟΛΗ ΠΑΝΕΠΙΣΤΗΜΙΟΥ ΑΘΗΝΩΝ

ΕΡΓΑΣΤΗΡΙΟ ΑΝΑΤΟΜΙΑΣ ΚΑΙ ΧΕΙΡΟΥΡΓΙΚΗΣ

ΑΝΑΤΟΜΙΚΗΣ – ΑΝΑΤΟΜΕΙΟ

ΔΙΕΥΘΥΝΤΗΣ: ΚΑΘΗΓΗΤΗΣ

ΠΑΝ. ΣΚΑΝΔΑΛΑΚΗΣ

«ΜΕΛΕΤΗ ΤΗΣ ΥΦΗΣ, ΤΟΥ ΜΗΚΟΥΣ ΚΑΙ ΤΗΣ ΘΕΣΗΣ ΤΩΝ ΕΚΚΟΛΠΩΜΑΤΩΝ ΤΟΥ ΣΤΟΜΑΧΟΥ – ΠΡΟΚΛΗΣΕΙΣ ΣΤΗ ΔΙΑΓΝΩΣΗ ΚΑΙ ΑΝΤΙΜΕΤΩΠΙΣΗ ΣΕ ΣΧΕΣΗ ΜΕ ΑΝΑΤΟΜΙΚΕΣ ΔΟΜΕΣ»

ΜΕΤΑΠΤΥΧΙΑΚΗ ΕΡΓΑΣΙΑ

ΜΠΣ: ΧΕΙΡΟΥΡΓΙΚΗ ΑΝΑΤΟΜΙΑ

ΑΡΓΥΡΗΣ ΑΓΓΕΛΟΠΟΥΛΟΣ

ΙΑΤΡΟΣ

ΓΕΝΙΚΟΣ ΧΕΙΡΟΥΡΓΟΣ

ΑΘΗΝΑ 2018

ΕΥΧΑΡΙΣΤΙΕΣ

Θερμές ευχαριστίες στον **Δ/ντη του Εργαστηρίου Ανατομίας – Ανατομείου Καθηγητή κ. Παν. Σκανδαλάκη** για την επιμέλεια και τις παρατηρήσεις της μεταπτυχιακής εργασίας μου.

Άπειρη ευγνωμοσύνη οφείλω στον **Ομότιμο Καθηγητή κ. Γεώργιο Τρουπή** για την συμπαράστασή του στην εκπόνηση της μεταπτυχιακής εργασίας μου.

Άπειρες ευχαριστίες στον Ιατρό-Χειρουργό **κ. Δημήτριο Φιλίππου** για τις σωστές παρεμβάσεις του στην μεταπτυχιακή εργασία μου.

ΠΙΝΑΚΑΣ ΠΕΡΙΕΧΟΜΕΝΩΝ

Πρόλογος 4

ΓΕΝΙΚΟ ΜΕΡΟΣ

Ανατομία πεπτικού συστήματος 6

Εμβρυολογία του εντέρου 31

Ιστολογία λεπτού εντέρου 34

Ιστολογία παχέος εντέρου 38

ΕΙΔΙΚΟ ΜΕΡΟΣ

Σκοπός της έρευνας 41

Υλικό της μελέτης 41

Μέθοδος της έρευνας 41

Εκκολπώματα του πεπτικου συστήματος 42

Ίδιες περιπτώσεις 53

Προκλήσεις στη διάγνωση και αντιμετώπιση 58

Συζήτηση – Συμπέρασμα 60

Περίληψη 61

Summary 62

Βιβλιογραφία 63

ΠΡΟΛΟΓΟΣ

Η Ανατομική Επιστήμη συνεχώς προσφέρει πολύτιμη γνώση στον κλινικό ιατρό. Η εξέλιξη της ανοσοϊστοχημείας και των χημικών αντιδραστηρίων καθώς και η μεγάλη γνώση που έχει αποκτηθεί στις χρώσεις των ιστών βοήθησε την Ανατομική Επιστήμη να μελετήσει ανατομικές περιοχές με περισσότερη προσοχή και να εξαχθούν πολύτιμα συμπεράσματα και παρατηρήσεις.

Λόγω της μεγάλης κλινικής σημασίας των εκκολπωμάτων γενικά αλλά και ειδικά του δωδεκαδακτύλου και της νηστιδοδωδεκαδακτυλικής καμπής επιχειρείται μία έρευνα σε επίπεδο μεταπτυχιακής εργασίας με βασικό σκοπό να ανευρεθούν νέα στοιχεία για την υφή, για το μήκος και για την θέση, των εκκολπωμάτων αλλά και την αιτιοπαθογένεια αυτών. Όπως επίσης και των προκλήσεων που προκύπτουν στην καθημερινή κλινική πράξη στη διάγνωση και θεραπεία αυτών.

Η προσέγγιση της εργασίας θα γίνει σε τρία επίπεδα. Στο Α επίπεδο θα μελετηθεί πτωματικό υλικό που χρησιμοποιείται για την εκπαίδευση των Βετών φοιτητών της Ιατρικής Σχολής Αθηνών και διαπιστώνεται η ύπαρξη εκκολπωμάτων στο πεπτικό σύστημα και κυρίως στο δωδεκαδάκτυλο και στην νηστιδοδωδεκαδακτυλική καμπή και σε Β επίπεδο θα μελετηθούν εκκολπώματα από αφαίρεση τμημάτων του εντέρου σε περιπτώσεις διαπυήσεων και χειρουργικής εκτομής τους. Στη συνέχεια το έντερο χρωματίζεται με διάφορες χρώσεις και ειδικά της 5- φλουορεσκεΐνη για την μελέτη του συμπαθητικού συστήματος σε εκκολπώματα, στοιχείο που αξιολογείται πρωτοποριακό, γιατί για πρώτη φορά στην Ελλάδα μελετάται η σχέση του συμπαθητικού και της δημιουργίας των εκκολπωμάτων. Τέλος γίνεται μια επισκόπηση της βιβλιογραφίας σχετιζόμενη με εκκολπώματα του πεπτικού σωλήνα, ειδικώς του δωδεκαδακτύλου και νηστιδοδωδεκαδακτυλικής καμπής, και των προκλήσεων που υπάρχουν στη διάγνωση και θεραπεία σε σχέση με ανατομικές δομές που συμμετέχουν και άλλες κλινικές οντότητες που ομοιάζουν με παθήσεις εκκολπωμάτων.

Επίσης, σημαντική πρωτοτυπία στην παρούσα ερευνητική εργασία αποτελεί το γεγονός, ότι έρευνα γίνεται σε ανθρώπινο υλικό και σε μεγάλο αριθμό περιστατικών και θα γίνει σύγκριση των ευρημάτων της παρούσας έρευνας με τα διεθνή δεδομένα με σκοπό την εξαγωγή ασφαλών παρατηρήσεων και συμπερασμάτων τα οποία θα δημοσιευθούν σε έγκριτα περιοδικά της διεθνούς Ιατρικής κοινότητας.

- Ο -

Μεταπτυχιακός Φοιτητής

ΓΕΝΙΚΟ ΜΕΡΟΣ

ΑΝΑΤΟΜΙΑ ΠΕΠΤΙΚΟΥ ΣΥΣΤΗΜΑΤΟΣ

Το *προστόμιο* είναι μια σχισμοειδής κοιλότητα αναμεσα στα χείλη, τις παρειές, τα δόντια και τα ούλα. Αποτελεί την είσοδο της πεπτικής οδού ενώ επίσης χρησιμεύει για την αναπνοή και την άρθρωση των φθόγγων. Πρόσθιο/έξω τοίχωμα της κοιλότητας αυτής αποτελούν τα χείλη και οι παρειές, ενώ το οπίσθιο/έσω τοίχωμα αποτελείται από τις πρόσθιες επιφάνειες των οδοντικών φραγμών και των ούλων. Δίοδος επικοινωνίας μεταξύ του προστομίου και της κυρίως στοματικής κοιλότητας αποτελεί ο οπισθοδόντιος πόρος, μικρή οπή οπισθίως του τελευταίου γομφίου και προσθίως του οπισθογόμφιου τριγώνου της κάτω γνάθου. Επιπλέον, επικοινωνία επιτελείται από τις μεσοδόντιες σχισμές, εάν και όπου υπάρχουν.

Η *ιδίως στοματική κοιλότητα* που περιβάλλεται από τα οδοντικά τόξα. Πιο αναλυτικά αφορίζεται προς τα μπρος και πλαγίως από τις οπίσθιες επιφάνειες των δοντιών και από τις οπίσθιες επιφάνειες των ούλων (ένουλα) και άρα εμμέσως από το προστόμιο. Η οροφή της σχηματίζεται από την σκληρά και την μαλακή υπερώα και προς τα πίσω επικοινωνεί με τον στοματοφάρυγγα. Το μεγαλύτερο τμήμα της ιδίως στοματικής κοιλότητας το καταλαμβάνει η γλώσσα, η οποία συμφύεται με το έδαφος του στόματος, το κάτω δηλαδή όριο της ιδίως στοματικής κοιλότητας.

Χείλη

Τα χείλη είναι δύο, το άνω και το κάτω. Αποτελούν δύο ευκίνητες πτυχές, καλύπτουν την είσοδο της στοματικής κοιλότητας και σχηματίζονται κυρίως από το σφιγκτήρα των χειλέων μυ (προσωπικός μυς, με νεύρωση από την ΕΣ: VII). Εξωτερικά επαλείφονται από το δέρμα του προσώπου και εσωτερικά από το βλεννογόνο της στοματικής κοιλότητας (πολύστιβο, πλακώδες μη κερατοποιημένο επιθήλιο). Το άνω και κάτω χείλος προσφύεται στα ούλα στη μέση γραμμή με μια πτυχή του βλεννογόνου που ονομάζεται χαλινός του άνω και κάτω χείλους. Η μεταβατική περιοχή, όπου το δέρμα του προσώπου συναντά το βλεννογόνο του στόματος, ονομάζεται *προχειλίδιο ή ερυθρό κράσπεδο* λόγω του έντονα κόκκινου χρώματός της. Το συγκριμένο χρώμα οφείλεται στην μεγάλη αγγειοβρίθεια, σε συνδυασμό με την επιφανειακότερη πορεία των αιμοφόρων αγγείων στην περιοχή αυτή.
Τα δύο χείλη αφορίζουν μεταξύ τους τη στοματική σχισμή, στα άκρα της οποίας άνω και κάτω χείλος συναντώνται σχηματίζοντας τον σύνδεσμο των χειλέων. Ο σύνδεσμος αυτός με τη σειρά του αφορίζει τη στοματική γωνία στα άκρα της στοματικής σχισμής, η οποία με κλειστό το στόμα αντιστοιχεί στον πρώτο προγόμφιο. Όσον αφορά στα όριά τους με τις παρακείμενες ανατομικές δομές, το άνω χείλος διαχωρίζεται από τη ρίνα με τους μυκτήρες και από τις παρειές εκατέρωθεν αυτής με τις δύο ρινοχειλικές αύλακες, ενώ το κάτω χείλος οροθετείται από το γένιο με μία εγκάρσια αύλακα που ονομάζεται γενειοχειλική. Τέλος, στο μέσο τριτημόριο της πρόσθιας επιφάνειας του άνω χείλους υπάρχει μία αυλακοειδής δομή, το φίλτρο.

Νεύρωση:

• Αισθητική νεύρωση: κλάδοι του άνω γναθικού νεύρου (ΕΣ V) και του κάτω γναθικού νεύρου

• Κινητική νεύρωση: κλάδοι του προσωπικού νεύρου (ΕΣ X)

• *Αιμάτωση:* Αρδεύονται από τις άνω και κάτω χειλικές αρτηρίες οι οποίες είναι κλάδοι της προσωπικής αρτηρίας.

• *Φλεβική αποχέτευση:* Παροχετεύονται από κλάδους της προσωπικής φλέβας.
• Λεμφική αποχέτευση:

• ..... .: Υπογενίδειοι λεμφαδένες

• ..... .: Υπογνάθιοι λεμφαδένες

• ..... .: Εν τω βάθει τραχηλικοί.

Παρειές

Τα πλάγια τοιχώματα της στοματικής κοιλότητας σχηματίζονται από τις παρειές (μάγουλα) και εμφανίζουν ίδια δομή με τα χείλη με τα όποια συνέχονται. Οι παρειές περιλαμβάνουν όχι μόνο τα κινητά μέρη της στοματικής κοιλότητας, αλλά επίσης και τα επάρματα πάνω στα ζυγωματικά οστά, που ονομάζονται μήλα της παρειάς. Μαζί με τα χείλη αποτελούν ενιαία λειτουργική ανατομική κατασκευή και δρουν σαν σφικτήρας του στόματος προωθώντας την τροφή από το προστόμιο στην ιδίως στοματική κοιλότητα. Έχουν ως άνω όριο το υποκόγχιο χείλος, κάτω όριο το κάτω χείλος του σώματος της κάτω γνάθου, οπίσθιο όριο το πρόσθιο χείλος του μασητήρα και προσθίως οριοθετούνται από τη ρινοχειλική αύλακα. Κάθε παρειά αποτελείται από ένα στρώμα περιτονίας και ένα στρώμα σκελετικού μυός που περιβάλλονται από έξω με δέρμα και επαλείφονται από μέσα με τον στοματικό βλεννογόνο. Ο κυριότερος μυς των παρειών είναι ο βυκανητής μυς (μιμικός μυς, νεύρωση από ΕΣ VII).Οι κύριες λειτουργίες του βυκανητή μυ είναι η ρόφηση, ο θηλασμός, η προώθηση και μεταφορά της τροφής από το προστόμιο στην κυρίως στοματική κοιλότητα, η συμπίεση της παρωτίδας για την έκκριση σιέλου και η συμπίεση και συγκράτηση της παρειάς πάνω στα φατνιακά τόξα για τη διατήρηση της τροφής μεταξύ των δοντιών κατά τη μάσηση, ούτως ώστε αυτή να μην προσπέσει στην κάτω φατνιοπαρειακή αύλακα, στο έδαφος του προστομίου. Εξαιτίας των λειτουργιών του αυτών και της ιδιαίτερης συμμετοχής του στην έντονη εκπνοή με παράλληλη συμπίεση των παρειών, ο βυκανητής μυς είναι ιδιαίτερα ανεπτυγμένος σε άτομα που παίζουν πνευστά μουσικά όργανα.
Νεύρωση:
• Κινητική Νεύρωση: βυκανητικό κλάδο του προσωπικού νεύρου (ΕΣ VII).

• Αισθητική Νεύρωση: από κλάδους του άνω και κάτω γναθικού νεύρου (ΕΣ VII και VIII)

Αιμάτωση: Αρδεύονται από κλάδους της προσωπικής αρτηρίας.
Φλεβική παροχέτευση: Παροχετεύονται από κλάδους της προσωπικής φλέβας.
Λεμφική παροχέτευση:
Υπογνάθιους λεμφαδένες
Υπογενίδειους λεμφαδένες
Εν τω βάθει τραχηλικούς λεμφαδένες
Γλώσσα
Η γλώσσα είναι ένα ευκίνητο, μυώδες όργανο, κωνοειδούς σχήματος αποπλατισμένου από πάνω προς τα κάτω, που εξωτερικά καλύπτεται από βλεννογόνο και σχηματίζει ένα μέρος του εδάφους της στοματικής κοιλότητας (2 πρόσθια τριτημόρια) και ένα μέρος του πρόσθιου τοιχώματος του στο- ματοφάρυγγα (οπίσθιο τριτημόριο). Η κύρια λειτουργία της είναι η προώθηση της τροφής μέσα στον φάρυγγα κατά την κατάποση και ο σχηματισμός λέξεων κατά την ομιλία. Επιπροσθέτως, επέχει καίριο ρόλο στον σχηματισμό της πρώτης μορφής του βλωμού προ της κατάποσης, καθώς κατά τη μάσηση συμπιέζει την τροφή στην σκληρά υπερώα, στην οροφή της στοματικής κοιλότητας. Ακόμη, διανέμοντας ομοιόμορφα τις εκκρίσεις των σιελογόνων στο εσωτερικό του στόματος, κρατά τη στοματική κοιλότητα ενυδατωμένη. Τέλος, αποτελεί το κατεξοχήν αισθητήριο όργανο της γεύσης. Η γλώσσα αποτελείται ως σύνολο από:
• 16 μύες (αυτόχθονες και ετερόχθονες)

• βλεννογόνο εξωτερικά

• αισθητικούς υποδοχείς της γεύσης

• λεμφικό ιστό (βρίσκονται στο φαρυγγικό μέρος - γλωσσική αμυγδαλή)

Αποτελείται από 3 κύρια μέρη:
• Πρόσθια: κορυφή της γλώσσας

• Σώμα: μεταξύ ρίζας και κορυφής (πρόσθια 2/3)

• Οπίσθια: ρίζα ή βάση της γλώσσας (οπίσθιο 1/3).

Η γλώσσα προσφύεται στο έδαφος του στόματος (κάτω γνάθο και υοειδές οστό) με τον χαλινό της γλώσσας. Τα δύο πρόσθια τριτημόρια της (κορυφή και σώμα, χωρίς σαφές όριο μεταξύ τους), ανήκουν στην στοματική κοιλότητα (στοματική μοίρα γλώσσας), ενώ το οπίσθιο τριτημόριο της (ρίζα) ανήκει στον φάρυγγα (φαρυγγική μοίρα της γλώσσας). Το όριο μεταξύ τους είναι μια αύλακα σε σχήμα V τις οποίας τα δύο σκέλη ονομάζονται τελικές αύλακες/σχισμές, και η κορυφή αντιστοιχεί στο τυφλό τρήμα, που είναι εμβρυολογικό κατάλοιπο του εκφορητικού του μέσου λοβού του θυρεοειδή αδένα (θυρεογλωσσικός πόρος). Η γλώσσα καλύπτεται από πολύστιβο πλακώδες επιθήλιο κατά τόπους κερατινοποιημένο στη ραχιαία επιφάνεια. Στο στοματικό μέρος της ραχιαίας επιφάνειας υπάρχουν προσεκβολές του βλεννογόνου που ονομάζονται *θηλές*. Οι θηλές ανάλογα με το σχήμα τους διακρίνονται σε τριχοειδείς, μυκητοειδείς, περιχαρακωμένες και φυλλοειδείς. Όλες οι θηλές εκτός των τριχοειδών έχουν στην επιφάνεια τους γευστικούς κάλυκες.
Οι τριχοειδείς θηλές είναι πολυάριθμες μικρές κωνοειδείς προεξοχές του βλεννογόνου που απολήγουν σε μια ή περισσότερες κορυφές. Διατάσσονται σε σειρές παράλληλες προς την τελική αύλακα. Περιέχουν κεντρομόλες νευρικές απολήξεις ευαίσθητες στην αφή.

Οι μυκητοειδείς θηλές είναι υποστρόγγυλες, μεγαλύτερες από τις τριχοειδείς θηλές, μικρές και λιγότερες. Βρίσκονται διάσπαρτες μεταξύ των τριχοειδών θηλών αν και έχουν την τάση να εμφανίζονται περισσότερο κατά μήκος των χειλέων της γλώσσας και κυρίως στην κορυφή της. Μακροσκοπικά αναγνωρίζονται από την εμφάνισή τους που μοιάζει με ερυθρωπές κηλίδες.

Οι περιχαρακωμένες θηλές είναι οι μεγαλύτερες με διάμετρο 1-2 mm. Έχουν κυλινδρικό σχήμα με αμβλεία κορυφή και εντοπίζονται μέσα σε καταδύσεις (κοιλώματα) της επιφάνειας της γλώσσας. Μοιάζουν με κλειστούς, βραχείς κυλίνδρους βυθισμένους στο βλεννογόνο. Οι 8-12 που υπάρχουν συνολικά βρίσκονται διατεταγμένες ακριβώς μπροστά από την τελική αύλακα σχηματίζοντας το γευστικό λάμδα. Η θηλή που αντιστοιχεί στην κορυφή του λάμδα ονομάζεται κορυφαία θυλή.

Οι φυλλοειδείς θηλές είναι μικρές κάθετες παράλληλες πτυχές του βλεννογόνου στο πίσω μέρος των πλάγιων χειλέων της γλώσσας κοντά στην τελική αύλακα. Στον άνθρωπο είναι υποτυπωδώς ανεπτυγμένες σε σχέση με τα ζώα και ιδίως με τα τρωκτικά.

Μύες
Η γλώσσα διαιρείται με το ινώδες διάφραγμα της γλώσσας (εντοπίζεται εν τω βάθει της μέσης γλωσσικής αύλακας) σε δυο ημιμόρια (δεξιό και αριστερό). Το παρέγχυμα της γλώσσας αποτελείται από μυς οι οποίοι χωρίζονται σε *αυτόχθονες ή ενδογενείς (4) και ετερόχθονες ή εξωγενείς (4)* αντίστοιχα σε κάθε ημιμόριο της γλώσσας. Οι αυτόχθονες μύες σχηματίζουν το κυρίως σώμα της γλώσσας. Ο κυριότερος ρόλος τους είναι να αλλάζουν τη μορφή και το μέγεθος του οργάνου.
Ετερόχθονες μύες: Εκφύονται από μορφώματα που βρίσκονται έξω από την γλώσσα και καταφύονται στην γλώσσα. Αυτοί είναι:
• Γενειογλωσσικός (ΕΣ XII)

• Υογλωσσικός (ΕΣ XII)

• Βελονογλωσσικός (ΕΣ XII)

• Γλωσσοϋπερώιος (ΕΣ X)

Αυτόχθονες μύες: Εκφύονται και καταφύονται μέσα στο παρέγχυμα της γλώσσας. Ενεργώντας κατά ζεύγη ή μονόπλευρα κάθε φορά, συμβάλλουν στις κινήσεις ακρίβειας της γλώσσας που είναι αναγκαίες για την ομιλία τη μάσηση και την κατάποση. Αυτοί είναι:
• Άνω επιμήκης γλωσσικός (ΕΣ XII)

• Κάτω επιμήκης γλωσσικός (ΕΣ XII)

• Εγκάρσιος επιμήκης γλωσσικός (ΕΣ XII)

• Κάθετος επιμήκης γλωσσικός (ΕΣ XII).

Νεύρωση:
• Ειδική αισθητικότητα (γευστική):

1. πρόσθια 2/3: *χορδή του τυμπάνου* (κλάδος προσωπικού νεύρου ΕΣ VII)

2. οπίσθιο 1/3: *γλωσσικός κλάδος* (κλάδος γλωσσοφαρυγγικού νεύρου ΕΣ IX),

• Κοινή αισθητικότητα (βλεννογόνου):
1. πρόσθια 2/3: *γλωσσικό νεύρο* (3ος κλάδος του τριδύμου νεύρου ΕΣ V)

2. οπίσθιο 1/3: *γλωσσικός κλάδος* (κλάδος γλωσσοφαρυγγικού νεύρου ΕΣ IX)
Αρτηριακή αιμάτωση
Πραγματοποιείται κυρίως από τη γλωσσική αρτηρία που είναι κλάδος της έξω καρωτίδας.
Φλεβική παροχέτευση:
Αποχετεύεται από τις ραχιαίες και τις εν τω βάθει γλωσσικές φλέβες οι οποίες εκβάλλουν στην έσω σφαγίτιδα φλέβα.
Λεμφική αποχέτευση:

Κορυφή → Υπογενίδειοι λεμφαδένες
↓
Πλάγια πρόσθια 2/3 → Υπογνάθιοι λεμφαδένες,
↓
Οπίσθιο τριτημόριο → Εν τω βάθει τραχηλικοί λεμφαδένες

Κυρίως Στοματική Κοιλότητα
Υπερώα
Η υπερώα σχηματίζει την οροφή της στοματικής κοιλότητας. Η σκληρή υπερώα σχηματίζει τα πρόσθια 2/3 της οροφής, ενώ η μαλθακή το οπίσθιο 1/3.
Η σκληρά υπερώα (οροφή στοματικής κοιλότητας/έδαφος ρινικής κοιλότητας) αποτελείται από:
1. άνω γνάθο (υπερώιες αποφύσεις)

2. υπερώια οστά

3. υπερώιους αδένες

4. 3-4 πτυχές βλεννογόνου

5. τομική θηλή

6. τομικό τρήμα
Το πρόσθιο και τα πλάγια όριά της οροθετούνται από τον άνω οδοντικό φραγμό και τα άνω έσω ούλα. Το οπίσθιο όριό της, (τη διαχωρίζει από τη μαλθακή υπερώα), ονομάζεται γραμμή δόνησης και δεν είναι οπτικά σαφές καθώς αντιστοιχεί στο τέλος του οστέινου υποστρώματος της σκληράς υπερώας. Η επιφάνειά της χωρίζεται σε δύο ημιμόρια, ένα δεξί και ένα αριστερό, από μία οβελιαία ακρολοφία που ονομάζεται μέση υπερώια ραφή. Στο

πρόσθιο τμήμα αυτής και φερόμενες κάθετα, βρίσκονται ορισμένες πτυχές του βλεννογόνου, οι εγκάρσιες υπερώιες πτυχές, οι οποίες εξαφανίζονται, συνήθως, κατά τη γεροντική ηλικία. Επίσης, στο πρόσθιο άκρο της υπερώιας ραφής, βρίσκεται το τομικό τρήμα, που αποφράσσεται από την τομική θυλή (είναι υπόλειμμα του ρινοϋνικού οργάνου του Jacobson, που είναι ιδιαίτερα ανεπτυγμένο στα οξύοσμα ζώα).
Η μαλθακή υπερώα (ινομυώδης προέκταση, που οροθετείται οπισθίως από τη γλωσσοϋπερώια και τη φαρυγγοϋπερώια πτυχή) αποτελείται από:
1. υπερώια απονεύρωση

2. μύες

3. βλεννογόνο

4. βλεννογόνιοι αδένες

Μύες της υπερώας:
1. Ανελκτήρας του υπερώιου ιστίου (Εγκεφαλική ΣυζυγίαΧ)

2. Διατείνων το υπερώιο ιστίο (Εγκεφαλική Συζυγία Χ)

3. Φαρυγγοϋπερώιος (Εγκεφαλική Συζυγία Χ,ΧΙ)

4. Γλωσσοϋπερώιος (Εγκεφαλική Συζυγία Χ,ΧΙ)

5. Σταφυλίτης (Εγκεφαλική Συζυγία Χ,ΧΙ) (ονομάζεται και Άζυγος της σταφυλής)
Λειτουργία μυών:
1. ανέλκηση μαλθακής υπερώας κατά την κατάποση

2. διάταση της μαλθακής υπερώας καθώς και διάνοιξη της ακουστικής σάλπιγγας κατά την κατάποση

3. έλξη των τοιχωμάτων του φάρυγγα άνω, προσθίως και έσω κατά την κατάποση

4. βράχυνση και ανέλκυση της σταφυλής

Η μαλθακή υπερώα διαθέτει δύο επιφάνειες, μία πρόσθια ή κάτω και μία οπίσθια ή άνω και τέσσερα χείλη, το πρόσθιο (ταυτίζεται με το οπίσθιο όριο της σκληράς υπερώας), δύο πλάγια και ένα οπίσθιο. Στο μέσον του οπίσθιου που εκ των χειλέων είναι το μόνο ελεύθερο επικρεμάται μία κωνοειδής προσεκβολή, η σταφυλή ή κιονίδα. Εκατέρωθεν της σταφυλής, εκφύονται δύο τοξοειδείς πτυχές του βλεννογόνου (με μυϊκό υπόστρωμα), οι παρίσθμιες καμάρες (παραδίπλα από τον ισθμό του φάρυγγα). Η πρόσθια ονομάζεται γλωσσοϋπερώια πτυχή και καταλήγει στα πλάγια χείλη της γλώσσας στο όριο σώματος-ρίζας, ενώ η οπίσθια λέγεται φαρυγγοϋπερώια πτυχή, καταλήγει στα πλάγια τοιχώματα του στοματοφάρυγγα και πλησιάζει την μέση γραμμή περισσότερο από την γλωσσοϋπερώια, γεγονός που την καθιστά εύκολα ορατή κατά τη διάνοιξη του στόματος παρά την οπίσθια θέση της. Οι παρίσθμιες πτυχές αφορίζουν μεταξύ τους μία τριγωνική κοιλότητα, τον αμυγδαλικό κόλπο, που στο εσωτερικό του φιλοξενεί την παρίσθμια αμυγδαλή.

Το διαχωριστικό όριο μεταξύ σκληράς και μαλθακής υπερώας ονομάζεται γραμμή δόνησης και μπορεί να ανιχνευθεί με τους τρεις παρακάτω τρόπους:
Φέροντας μια νοητή οριζόντια γραμμή που συνδέει τους δύο τελευταίους γομφίους (φρονιμίτες)

Ψηλαφώντας την οροφή του στόματος έως ότου μεταβούμε από το σκληρό οστέινο υπόστρωμα στο μαλακό ινομυώδες

Παραγγέλνοντας *από* το υπό εξέταση άτομο να προφέρει δυνατά και παρατεταμένα τον φθόγγο «Α», οπότε και η μαλθακή υπερώα δονείται από το διαχωριστικό όριο και πίσω.

Οδόντες (Δόντια)
Ανάλογα με την μορφολογία, την εντόπιση και τη λειτουργία τους, τα δόντια διακρίνονται σε:
• Τομείς

• Κυνόδοντες

• Προγομφίους

• γομφίους

Εμφανίζονται σε 2 γενεές, τη νεογιλή οδοντοφυΐα και τη μόνιμη οδοντοφυΐα. Η νεογιλή οδοντοφυΐα (εμφανίζεται τον 6° μετεμβρυϊκό μήνα και ολοκληρώνεται στο 3° έτος και συγκεκριμένα μέχρι τον 30° μετεμβρυϊκό μήνα). Τα νεογιλά δόντια είναι 20, πέντε σε κάθε τεταρτημόριο και συγκεκριμένα: 2 τομείς, 1 κυνόδοντα και δύο γομφίους. Ότι δηλαδή και η μόνιμη εκτός των προγομφίων και του 3ου γομφίου.
Η μόνιμη οδοντοφυΐα (εμφανίζεται το 5° ή το 6° έτος και ολοκληρώνεται το 13ο έτους με εξαίρεση την ανατολή του 3ου γομφίου). Τα μόνιμα δόντια είναι 32 δηλαδή τα εξής 8 σε κάθε τεταρτημόριο, κατά σειρά από τη μέση κατακόρυφη νοητή γραμμή που ταυτίζεται με το μέσο οβελιαίο επίπεδο, πάνω δηλαδή στη γραμμή συμμετρίας του σώματος, χωρίζουμε κάθε οδοντικό φραγμό σε ένα δεξί και ένα αριστερό τμήμα. Έτσι λοιπόν, προκύπτουν το άνω δεξί, το άνω αριστερό, το κάτω δεξί και το κάτω αριστερό τεταρτημόριο που μεταξύ τους, είτε στην μόνιμη, είτε στη νεογιλή οδοντοφυΐα, διαθέτουν ίσο αριθμό και είδος δοντιών (με εξαίρεση τον τρίτο γομφίο).
Ανατομική δομή δοντιού: Διακρίνουμε 5 τμήματα:
1. μύλη

2. αυχένας

3. ρίζα

4. πολφική κοιλότητα ή πολφός

5. ριζικός σωλήνας

Ο πολφός βρίσκεται στο κέντρο του δοντιού και είναι μια μαλακή πηκτοειδής ουσία που αποτελείται από συνδετικό ιστό, αγγεία και νεύρα (προσδίδουν στο δόντι αίσθηση του πόνου). Ο πολφός περιβάλλεται από μια ουσία που ονομάζεται οδοντίνη και έχει χροιά υποκίτρινη.
Η οδοντίνη, ακολούθως, περιβάλλεται στο άνω της ήμισυ από αδαμαντίνη και το τμήμα αυτό του δοντιού βρίσκεται πάνω από την παρυφή των ούλων, προβάλλει στη στοματική κοιλότητα και ονομάζεται μύλη. Η αδαμαντίνη έχει λευκό χρώμα (σταδιακά σκουραίνει και προσεγγίζει μία μπεζ- κίτρινη απόχρωση, λόγω χρωστικών που απορροφά από τις τροφές) και είναι η σκληρότερη ουσία του ανθρώπινου οργανισμού. Αποτελείται κατά βάση από κρυστάλλους υδροξυαπατίτη και περιέχει ανόργανα άλατα σε αναλογία 95-98% (κυρίως φωσφορικό ασβέστιο).
Το κάτω ήμισυ της οδοντίνης περιβάλλεται από οστέινη ουσία. Βρίσκεται μέσα στο ενδοφάτνιο και αποτελεί τη ρίζα του δοντιού, η οποία μπορεί να είναι μονή, να διχάζεται ή να τριχάζεται, ανάλογα με το είδος του δοντιού. Οι άκρες των ριζών (ακρορρίζια) διαθέτουν τρήματα (ένα ανά ρίζα), από τα οποία εισέρχονται στο δόντι τα πολφικά αγγεία και νεύρα. Το σημείο όπου συναντώνται αδαμαντίνη και οστέινη, ονομάζεται αυχένας του δοντιού.
Το οστικό τμήμα κάθε γνάθου, που υποδέχεται τους οδόντες ονομάζεται φατνιακή απόφυση και φέρει κοιλότητες, μία για κάθε δόντι. Οι φατνιακές αποφύσεις των γνάθων επαλείφονται από εξειδικευμένο βλεννογόνο, τα ούλα, που είναι παχύτερα και ανθεκτικότερα από τον υπόλοιπο στοματικό βλεννογόνο και κατ' αυτόν τον τρόπο αντίστανται στις δυνάμεις που τους ασκούνται κατά τη μάσηση. Το ανώτερο σημείο του βλεννογόνου αυτού είναι μία

τοξοειδής επιφάνεια που ακολουθεί την κυρτότητα των γνάθων και ονομάζεται παρυφή των ούλων και βρίσκεται συνήθως στο ίδιο ύψος (μπορεί και λίγο ψηλότερα ή και χαμηλότερα) με τον αυχένα των οδόντων.

Νεύρωση των δοντιών.

Νευρώνονται από το 2° και 3° κλάδο του τριδύμου νεύρου (Εγκεφαλική Συζυγία:ν), Πιο συγκεκριμένα, νευρώνονται από τα άνω φατνιακά - κλάδοι του άνω γναθικού (για τα δόντια της άνω γνάθου) και το κάτω φατνιακό - κλάδος του κάτω γναθικού (για τα δόντια της κάτω γνάθου)

Αιμάτωση των δοντιών:

Ο κάτω οδοντικός φραγμός αιματώνεται από την κάτω φατνιακή, κλάδο της έσω γναθιαίας. Οι άνω τομείς και κυνόδοντες αρδεύονται από την πρόσθια άνω αρτηρία, κλάδοι της υποκόγχιας αρτηρίας που προέρχεται από την έσω γναθιαία.

Υπογνάθιος αδένας: Είναι οροβλενογόννος (μεικτός) αδένας, που βρίσκεται στο οπίσθιο τμήμα του εδάφους του στόματος, στο υπογνάθιο τρίγωνο και εκβάλλει μέσω του εκφορητικού του πόρου στην υπογλώσσια θυλή, παρακείμενα του γλωσσικού χαλινού.

Υπογλώσσιος αδένας: Είναι κατά βάση βλεννογόνος αδένας, με μικρό παράλληλα ποσοστό ορώδους έκκρισης. Βρίσκεται και αυτός στο έδαφος του στόματος, αλλά, αντίθετα με τον υπογνάθιο, στο πρόσθιο τμήμα του και μάλιστα, η μάζα του ανυψώνει τον βλεννογόνο του εδάφους, κάτω από τη γλώσσα, σχηματίζοντας την υπογλώσσια πτυχή. Εκβάλει σε αυτήν το περιεχόμενό του, μέσω αρκετών μικρών πόρων και εννίοτε διαθέτει και ξεχωριστό εκφορητικό πόρο που εκβάλλει στην υπογλώσσια θυλή, μαζί με τον πόρο του υπογνάθιου α-δένα.

Είναι ένας ινομυώδης ημικύλινδρος, αποπλατισμένος από μπροστά προς τα πίσω, ο οποίος συνδέει την στοματική και την ρινική κοιλότητα της κεφαλής με τον λάρυγγα και τον οισοφάγο στον τράχηλο.

Έχει μήκος 15 εκ περίπου και αποτελεί την κοινή είσοδο του πεπτικού (είναι η συνέχεια του πεπτικού συστήματος που αρχίζει από την στοματική κοιλότητα) και του αναπνευστικού συστήματος, επιτρέποντας την δίοδο των αεριών κατά την διάρκεια του αναπνευστικού κύκλου και προωθώντας την τροφή προς τον οισοφάγο. Το πλάτος του βαίνει μειούμενο από πάνω προς τα κάτω, με αποτέλεσμα το πάνω τμήμα του να έχει διάμετρο περίπου 4εκ, ενώ το κάτω και συγκεκριμένα, η μετάβαση από τον φάρυγγα στον οισοφάγο, πίσω από τον κρικοειδή χόνδρο, 2εκ, αποτελώντας το στενότερο σημείο του πεπτικού σωλήνα.

Ανατομική θέση

Βρίσκεται μπροστά από την αυχενική μοίρα της σπονδυλικής στήλης και πίσω από τις ρινικές κοιλότητες, την στοματική κοιλότητα και το λάρυγγα. Κάτω από τη βάση του κρανίου και πάνω από τον οισοφάγο.

Ανατομικά όρια

Τα ανατομικά όρια του φάρυγγα είναι τα εξής:

Άνω όριο: βάση του κρανίου (κάτω της βρίσκεται το υψηλότερο σημείο του φάρυγγα, που ονομάζεται φαρυγγικός θόλος)

Κάτω όριο: κάτω χείλος του κρικοειδούς χόνδρου όπου το κατώτερο άκρο του στενεύει και μεταπίπτει στον οισοφάγο(επίπεδο Α6 σπονδύλου).

Προς τα πίσω χωρίζεται από την σπονδυλική στήλη και την προσπονδυλική περιτονία με ένα στενό οπισθοφαρυγγικό διάκενο που περιέχει χαλαρό συνδετικό ιστό.

Το *οπίσθιο* και *τα πλάγια τοιχώματα* του φάρυγγα σχηματίζουν μια ενιαία επιφάνεια σε αντίθεση με το *πρόσθιο τοίχωμά του,* το οποίο είναι ατελές. Το πρόσθιο τοίχωμα σχηματίζεται από ανατομικές δομές που δεν ανήκουν ουσιαστικά στον φάρυγγα (συγκεκριμένα, από πάνω προς τα κάτω, από: οπίσθια/άνω επιφάνεια μαλθακής υπερώας, ρίζα της γλώσσας και οπίσθιο τοίχωμα του λάρυγγα) και διαθέτει ανοίγματα επικοινωνώντας με τη ρινική κοιλότητα (δύο ρινικές χοάνες), τη στοματική κοιλότητα (ισθμός του φάρυγγα) και τον λάρυγγα (λαρυγγικό στόμιο). Συνεπώς, με βάση τις πρόσθιες ανατομικές σχέσεις μπορεί να διαιρεθεί σε *τρεις μοίρες*:

• *Ρινοφάρυγγα ή επιφάρυγγα ή ρινική μοίρα:* εκτείνεται πίσω από τη ρίνα και πάνω από τη μαλθακή υπερώα

• *Στοματοφάρυγγα ή μεσοφάρυγγα ή στοματική μοίρα:* εκτείνεται οπισθίως της στοματικής κοιλότητας, μέχρι το άνω χείλος της επιγλωττίδας, όταν αυτή βρίσκεται στην οριζόντια θέση.
• *Λαρυγγοφάρυγγα ή υποφάρυγγα ή λαρυγγική μοίρα:* εκτείνεται από την επιγλωττίδα έως το κατώτερο όριο του κρικοειδούς χόνδρου

Φαρυγγικό τοίχωμα
Το φαρυγγικό τοίχωμα σχηματίζεται από σκελετικούς μύες και περιτονία. Τα μεταξύ των μυών χάσματα ενισχύονται από την περιτονία και αποτελούν θέσεις, από τις οποίες διάφορα μορφώματα περνούν από τα τοιχώματα. Αποτελείται από πέντε στιβάδες. Από μέσα προς τα έξω αυτές είναι:
• Ο *βλεννογόνος χιτώνας:* επαλείφει το φάρυγγα και συνεχίζεται στα τοιχώματα όλων των κοιλοτήτων με τα όποια επικοινωνεί ο φάρυγγας (στον ρινοφάρυγγα είναι πολύστιβο κροσσωτό, ενώ στη στοματική και στη λαρυγγική μοίρα είναι πολύστιβο πλακώδες)

• Ο *υποβλενογόννιος χιτώνας*

• Ο *ινώδης χιτώνας* ή φαρυγγική απονεύρωση (μέχρι 2εκ κάτω από τη βάση του κρανίου είναι παχιά, ονομάζεται βασιοφαρυγγική περιτονία και δεν περιβάλλεται από μυϊκό τοίχωμα)

• Ο *μυϊκός χιτώνας,* ο οποίος αποτελείται *από* μια έσω επιμήκη και μια έξω μυϊκή στιβάδα

• Η *περιφαρυγγική περιτονία ή φαρυγγικό έλυτρο,* η οποία αποτελείται από χαλαρό συνδετικό ιστό

Οι *μύες του φαρυγγικού τοιχώματος* χωρίζονται σε δυο ομάδες ανάλογα με την κατεύθυνση των μυϊκών ινών. Αυτοί είναι:
□□*Σφιγκτήρες μύες:* Οι ίνες τους είναι προσανατολισμένες σε μια κυκλική κατεύθυνση σε σχέση με το φαρυγγικό
τοίχωμα και αποτελούν την έξω μυϊκή στιβάδα. Είναι τρεις:

1) Άνω σφιγκτήρας (κεφαλοφαρυγγικός)

2) Μέσος σφιγκτήρας (υοφαρυγγικός)

3) Κάτω σφιγκτήρας (λαρυγγοφαρυγγικός)
Οι συγκεκριμένοι μύες υπερκαλύπτουν ο ένας τον άλλον, έτσι ώστε όταν συσπώνται διαδοχικά από πάνω προς τα κάτω να κινούν τον βλωμό της τροφής κατά μήκος του φάρυγγα προς τον οισοφάγο. Η αλληλοεπικάλυψη γίνεται ως εξής: το κάτω τμήμα του άνω φαρυγγικού σφιγκτήρα περιβάλλεται από το άνω τμήμα του μέσου φαρυγγικού σφιγκτήρα και αντίστοιχα, το κάτω τμήμα αυτού περιβάλλεται από το άνω τμήμα του κάτω φαρυγγικού σφιγκτήρα. Σημαντικό είναι ότι οι τρεις αυτοί μύες δεν ταυτίζονται με τις μοίρες του φάρυγγα, καθώς, ο άνω σφιγκτήρας περιβάλλει την στοματική μοίρα του. Ο ρινοφάρυγγας περιβάλλεται κυρίως από τη βασιοφαρυγγική περιτονία και ως εκ τούτου δεν περιστέλλεται.
□□*Επιμήκεις ή ανελκτήρες μύες:* Οι ίνες τους είναι προσανατολισμένες κατακόρυφα και αποτελούν την έσω μυϊκή στιβάδα. Την ονομασία τους την λαμβάνουν ανάλογα με την έκφυση τους. Είναι τρεις:

1) Βελονοφαρυγγικός μυς (από την βελονοειδή απόφυση του κροταφικού οστού)

2) Σαλπιγγοφαρυγγικός μυς (από τον φαρυγγοτυμπανικό σωλήνα)

3) Φαρυγγοϋπερώιος ή υπερωιοφαρυγγικός (από την μαλακή υπερώα) Κύρια λειτουργία των μυών αυτών είναι η ανύψωση του φάρυγγα και του λάρυγγα κατά την ομιλία και την κατάποση.

Επίσης, στο φαρυγγικό τοίχωμα, στην είσοδο της αναπνευστικής και της πεπτικής οδού, εντοπίζεται εκτεταμένα η παρουσία λεμφοεπιθηλιακού ιστού ο οποίος ονομάζεται Λεμφοεπιθηλιακός Δακτύλιος. Αποτελείται από δευτερογενή λεμφικά όργανα, τις αμυγδαλές οι οποίες κατηγοριοποιούνται:

• *Γλωσσική αμυγδαλή*

• *Φαρυγγική αμυγδαλή (εντόπιση στο οπίσθιο άνω τοίχωμα ρινοφάρυγγα, πρακτικά στο θόλο. Κοινώς: «κρεατάκια»)*

• *Σαλπιγγικές αμυγδαλές (2) (εντόπιση γύρω και κάτω από το στόμιο της ακουστικής σάλπιγγας)*

• *Παρίσθμιες ή υπερώιες αμυγδαλές* (ζεύγος αμυγδαλών, που έκαστη εντοπίζεται στις πλαγιές επιφάνειες στοματοφάρυγγα, μεταξύ πρόσθιας και οπίσθιας παρίσθμιας καμάρας - αμυγδαλικός κόλπος. Είναι εκείνες που κοινώς αναφέρονται ως «αμυγδαλές»)

Επιπλέον, στην άνω επιφάνεια της μαλθακής υπερώας εντοπίζεται ο λεμφοεπιθυλιακός δακτύλιος του Bickel, ο οποίος αποτελείται από τη γλωσσική, τις παρίσθμιες και προς τα άνω από την υπερώια αμυγδαλή και λεμφικό ιστό

Η παρουσία του συγκεκριμένου ιστού αποσκοπεί στην ενίσχυση της άμυνας του οργανισμού έναντι των παθογόνων μικροοργανισμών του περιβάλλοντος.

Αρτηριακή αιμάτωση

Τροφοδοτείται από πολυάριθμα αγγεία. Οι αρτηρίες κλάδοι της έξω καρωτίδας που αρδεύουν τα ανώτερα τμήματα του φάρυγγα είναι:

• *Ανιούσα φαρυγγική αρτηρία,* κλάδος της έξω καρωτίδας

• *Ανιούσα υπερώα αρτηρία,* κλάδος της προσωπικής αρτηρίας

• *Αμυγδαλικοί κλάδοι της προσωπικής αρτηρίας*

• *Κλάδοι της έσω γναθιαίας και της γλωσσικής αρτηρίας*

Ενώ τα κατώτερα τμήματα του φάρυγγα αρδεύονται από κλάδους της κάτω θυρεοειδούς αρτηρίας.

Φλεβική παροχέτευση

Η φλεβική του παροχέτευση γίνεται στο **φαρυγγικό φλεβικό πλέγμα** και εν συνεχεία στην έσω σφαγίτιδα και στην κοινή προσωπική φλέβα.

Νεύρωση

Επιτελείται συνολικά από το νευρικό φαρυγγικό πλέγμα, που φέρει γάγγλια και σχηματίζεται από: το γλωσσοφαρυγγικό, το πνευμονογαστρικό και το συμπαθητικό. Κινητικές ίνες δίνουν το γλωσσοφαρυγγικό και ειδικά για τον βελονοφαρυγγικό μυ, το παραπληρωματικό, έμμεσα, μέσω του πνευμονογαστρικού.

Αισθητικές ίνες (για τον βλεννογόνο) δίνουν ο 2ος κλάδος του τριδύμου για τον ρινοφάρυγγα, το γλωσσοφαρυγγικό για τον στοματοφάρυγγα και το άνω λαρυγγικό, κλάδος του πνευμονογαστρικού, για τον λαρυγγοφάρυγγα.

Αγγειοκινητικές και εκκριτικές ίνες για τους αδένες του φάρυγγα δίνει το 1° αυχενικό γάγγλιο του συμπαθητικού.

Λεμφική αποχέτευση

Η λέμφος αποχετεύεται από τους οπισθοφαρυγγικούς, τους παρατραχειακούς και τους κάτω από το υοειδές οστό λεμφαδένες, στους εν τω βάθει τραχηλικούς λεμφαδένες.

ΟΙΣΟΦΑΓΟΣ

Ο οισοφάγος είναι ένας σχεδόν ευθύς μυώδης σωλήνας που ξεκινάει από το φάρυγγα (κάτω χείλος κρικοειδούς χόνδρου, επίπεδο της ακανθώδους απόφυσης του αυχενικού σπονδύλου Α6) κατέρχεται μέσα από το οπίσθιο μεσοθωράκιο, διαπερνά το διάφραγμα (οισοφαγικό τρήμα: Θ10) και καταλήγει στο στόμαχο (Θ11). Αποτελεί, δηλαδή, «συνδετικό κρίκο» μεταξύ στόματος, φάρυγγα και στομάχου, συνιστώντας οδό αγωγής της τροφής χωρίς να συμμετέχει άμεσα στην διαδικασία της πέψης. Έχει μήκος 25-30 εκατοστά και αποτελείται από 4 μοίρες: την τραχηλική, τη θωρακική, την διαφραγματική και την κοιλιακή μοίρα.

Ανατομική θέση

Στο θώρακα ο οισοφάγος πορεύεται προς τα κάτω, πρώτα μέσα στο οπίσθιο άνω μεσοθωράκιο και στη συνέχεια στο οπίσθιο τμήμα του μέσου και κάτω μεσοθωρακίου μπροστά από τα σπονδυλικά σώματα, συνδεόμενος χαλαρά με την προσπονδυλική περιτονία, ακολουθώντας την καμπή της σπονδυλικής στήλης. Για αυτό τον λόγο, σχηματίζει δύο οβελιαία κυρτώματα: ένα αυχενικό και ένα θωρακικό. Εκτός από αυτά, σχηματίζει και δύο ακόμη κυρτώματα, στο στεφανιαίο, αυτή τη φορά, επίπεδο, ένα αριστερό, στο πάνω μέρος (στρέφει το κυρτό του αριστερά) και ένα δεξί στο κάτω μέρος.

Εξαιτίας του άνω αριστερού κυρτώματος, βρίσκεται οπισθίως και αριστερά της τραχείας και σχηματίζει με αυτήν, την τραχειοοισοφαγική αύλακα. Πλησιάζοντας προς το διάφραγμα έρχεται προς τα εμπρός και αριστερά και διαπερνά το διάφραγμα μέσω του οισοφαγικού τρήματος καταλήγοντας στο καρδιακό στόμιο του στομάχου.

Στην πορεία του αυτή, ο οισοφάγος φέρει τέσσερα στενώματα, σημεία, δηλαδή, που πιέζονται από παρακείμενα ανατομικά μόρια, με αποτέλεσμα η διάμετρος του σωλήνα να μειώνει. Τα στενώματα, που διαθέτουν κλινική σημασία, είναι τα εξής (από πάνω προς τα κάτω):

1) Κρικοειδές: Παράγεται από την τάση που ασκεί στον οισοφάγο ο κρικοφαρυγγικός μυς και βρίσκεται στο επίπεδο του κάτω χείλους του κρικοειδούς χόνδρου. Είναι το εντονότερο από τα τέσσερα.

2) Αορτικό: Οφείλεται στην τάση από το αορτικό τόξο.

3) Βρογχικό: Δημιουργείται από τον αριστερό βρόγχο

4) Υπερφρενικό: Αντιστοιχεί στο οισοφαγικό τρήμα του διαφράγματος.

Ανατομικές Σχέσεις

Τα κύρια ανατομικά μορφώματα με τα οποία γειτνιάζει είναι τα εξής:

• Μπροστά από τον οισοφάγο βρίσκονται η τραχεία, η καρδιά (πορεύεται αμέσως πίσω από τον αριστερό κόλπο), η δεξιά πνευμονική αρτηρία και το αρχικό τμήμα του αριστερού κύριου βρόγχου.

• Πίσω του οι θωρακικοί σπόνδυλοι, ο μείζων θωρακικός πόρος και η ημιάζυγη φλέβα.

• Αριστερά η θωρακική.

• Δεξιά ή άζυγη φλέβα.

Πρέπει να σημειωθεί ότι ο μείζων θωρακικός πόρος και η θωρακική αορτή αρχικά βρίσκονται αριστερά από τον οισοφάγο. Ακολούθως, περνάνε πίσω από τον οισοφάγο, και ο μείζον θωρακικός πόρος συνεχίζει δεξιά από αυτόν. Επιπλέον, στο σημείο που ο οισοφάγος διαπερνά το διάφραγμα, τα δύο πνευμονογαστρικά νεύρα που λίγο πιο πάνω τον συνόδευαν ένα από τα δεξιά και ένα από τα αριστερά, αλλάζουν πορεία και το μεν αριστερό έρχεται μπροστά, το δε δεξί πίσω από τη διαφραγματική μοίρα του οισοφάγου.

Ο οισοφάγος διαθέτει έναν φυσιολογικό μηχανισμό, γνωστός ως και οισοφαγικός σφιγκτήρας ο οποίος έχει την ικανότητα να συστέλλεται και να χαλαρώνει. Η ιδιότητα αυτή έγκειται στον

μυϊκό χιτώνα του στομάχου (έσω κυκλοτερής στιβάδα και έξω επιμήκης) και ιδίως στην κυκλοτερή μυϊκή στιβάδα του. Πιο συγκεκριμένα, οι κυκλοτερείς μυϊκές ίνες του οισοφάγου συσπώνται και διαστέλονται διαδοχικά, επιτελώντας μία κίνηση που λέγεται περιστολή. Έτσι, δημιουργούνται, σε όλο το μήκος του οισοφάγου, περισταλτικά «κύματα» που υπερβαίνοντας ακόμη και τη βαρύτητα σε ορισμένες περιπτώσεις, οδηγούν την τροφή στον στόμαχο.
Το κατώτερο σημείο του κάτω φαρυγγικού σφιγκτήρα αποτελεί τον άνω οισοφαγικό σφιγκτήρα, παρεμποδίζοντας την είσοδο του αέρα στον οισοφάγο. Ενώ στο κάτω άκρο του οισοφάγου, στη γαστροοισοφαγική συμβολή, υπάρχει ο κάτω οισοφαγικός σφιγκτήρας, ο οποίος αποτρέπει την παλινδρόμηση του γαστρικού περιεχομένου στον οισοφάγο, κατάσταση που ονομάζεται γαστροοισοφαγική παλινδρόμηση. Η συγκεκριμένη κατάσταση έχει δυσμενείς επιπτώσεις για τον βλεννογόνο του οισοφάγου, καθότι αυτός δεν ανθίσταται στο χαμηλό PH 1-2 του υδροχλωρικού οξέος του στομάχου. Ως κλινικά συμπτώματα, φέρονται αίσθημα «καούρας» στον οισοφάγο και όξονη οσμή κατά την εκπνοή).
Στη γαστροοισοφαγική συμβολή, οισοφάγος και στόμαχος αφορίζονται εξωτερικά από την καρδιακή εντομή και εσωτερικά από μία κυκλική και ανώμαλη πτυχή του βλεννογόνου, την οδοντωτή γραμμή, η οποία αντιστοιχεί στο σημείο όπου το μονόστιβο κυλινδρικό επιθύλιο του στομάχου διαδέχεται το πολύστιβο πλακώδες του οισοφάγου.

Αρτηριακή αιμάτωση:
Αρδεύεται από την κάτω θυρεοειδική αρτηρία, κλάδους της θωρακικής αορτής, κλάδους των βρογχικών αρτηριών, την αριστερή γαστρική αρτηρία και την κάτω φρενική.

Φλεβική αποχέτευση:
Η φλεβική αποχέτευση εξασφαλίζεται από πολλά αγγεία που καταλήγουν στις κάτω θυρεοειδείς φλέβες, στην άζυγη και ημιάζυγες φλέβες και στην αριστερή γαστρική φλέβα.
Νεύρωση οισοφάγου:
Κλάδοι του συμπαθητικού και του πνευμονογαστρικού νεύρου που σχηματίζουν το οισοφαγικό πλέγμα.
Λεμφική αποχέτευση
Ανω τριτημόριο: εν τω βάθει τραχηλικά λεμφογάγγλια,
Μέσο τριτημόριο: άνω και οπίσθια μεσοπνευμόνια λεμφογάγγλια
Κάτω τριτημόριο: στα λεμφαγγεία που βρίσκονται κατά μήκος των αριστερών γαστρικών αγγείων και στα κοιλιακά λεμφογάγγλια.

ΠΕΡΙΤΟΝΑΙΟ
Το περιτόναιο είναι λεπτός ορογόνος υμένας και μάλιστα ο μεγαλύτερος του οργανισμού, που επενδύει την εσωτερική επιφάνεια των κοιλιακών και πυελικών τοιχωμάτων και περιβάλλει τα σπλάχνα του κύτους της κοιλιάς και της πυέλου. Έρχεται σε πολύ στενή σχέση με τα κοιλιακά σπλάχνα και κατ' επέκταση με τα υπόλοιπα όργανα του πεπτικού συστήματος, δημιουργώντας γύρω τους διάφορες δομές, όπως συνδέσμους και κολπώματα, αλλά και εντάσσοντάς τα σε επιμέρους χώρους στο κύτος της κοιλίας. Ως εκ τούτου, μαζί με κάποια από τα ενδοκοιλιακά σπλάχνα του πεπτικού, περιγράφονται και περιτοναϊκά τμήματα, για των οποίων την καλύτερη κατανόηση, κρίνεται σκόπιμη η περιγραφή του περιτοναίου ως οντότητα, πριν από την περιγραφή των ενδοκοιλιακών οργάνων του γαστρεντερικού.
Μοιάζει με τον υπεζωκότα, αλλά η διάταξη του είναι πιο περίπλοκη. Αποτελείται από δυο πέταλα:
• το *τοιχωματικό περιτόναιο ή περίτονο πέταλο,* που επαλείφει εσωτερικά τα τοιχώματα της κοιλιακής και της πυελικής κοιλότητας

• το *σπλαχνικό/περισπλάχνιο πέταλο* που καλύπτει ολοκληρωτικά/τέλεια ή τμηματικά/ατελώς τα κοιλιακά και κάποια από τα πυελικά όργανα.

Παρά το ότι, όμως, κάνουμε λόγο για δύο «διαφορετικά» πέταλα του περιτοναίου, κατ' ουσίαν ο περιτοναϊκός υμένας είναι ένας και συνεχής. Απλώς άλλο τμήμα του καλύπτει τα σπλάχνα (περισπλάχνιο πέταλο) και άλλο επενδύει εσωτερικά την κοιλία και την πύελο

(τοιχωματικό πέταλο). Τα δύο πέταλα ανακάμπτουν σε ορισμένες θέσεις το ένα προς το άλλο, δημιουργώντας διπέταλες πτυχές που ονομάζονται *περιτοναϊκοί σύνδεσμοι.* Τέτοιοι σύνδεσμοι δημιουργούνται πολλές φορές και όταν το σπλαχνικό περιτόναιο ανακάμπτει, με δύο πέταλα, από όργανο σε όργανο. Μία από τις βασικές ιδιότητες των συνδέσμων του περιτοναίου, είναι ότι αποτελούν οδό για τη διέλευση αγγείων και νεύρων, από το οπίσθιο κοιλιακό τοίχωμα, από όπου και προέρχονται, προς τα αντίστοιχα όργανα. Επιπλέον, στηρίζουν τα σπλάχνα, καθότι τα συνδέουν τόσο μεταξύ τους όσο και με τα τοιχώματα της κοιλιάς και της πυέλου και ταυτόχρονα ορίζουν το εύρος των κινήσεών τους.
Ένα χαρακτηριστικό παράδειγμα συνδέσμου είναι το *μεσεντέριο.* Αντιπροσωπεύει διπλό πέταλο του περιτοναίου που περικλείει το ελικώδες έντερο (νήστιδα και ειλεός) και το συνδέει με το οπίσθιο κοιλιακό τοίχωμα. Στο εσωτερικό του υπάρχει χαλαρός συνδετικός ιστός, ο οποίος περιέχει ποικίλο αριθμό λιποκυττάρων, λεμφαδένων, αγγεία και νεύρα (όπως και η πλειονότητα των συνδέσμων). Για την καλύτερη κατανόηση του μεσεντερίου φανταστείτε ότι φοράτε μια ιατρική ποδιά αρκετά μεγαλύτερου μεγέθους, αν συλλάβετε με το χέρι σας το κομμάτι του υφάσματος του άνω άκρου σας, το οποίο είναι σε απαγωγή, τότε μπορούμε να πούμε ότι το άνω άκρο σας είναι τμήμα εντέρου ενώ το κομμάτι του υφάσματος που περισσεύει προς τα κάτω είναι το μεσεντέριο.
Ως αποτέλεσμα της επικάλυψης των διαφόρων επιφανειών με το περιτόναιο και του γεγονότος ότι αυτό είναι ένας συνεχής ύμενας, δημιουργείται μεταξύ των πετάλων του περιτοναίου μία λαβυρυνθώδης σχισμοειδής δυνητική κοιλότητα που ονομάζεται *περιτοναϊκή.* Στο εσωτερικό της υπάρχει μια πολύ μικρή ποσότητα περιτοναϊκού υγρού, το οποίο παράγεται από την επιφάνεια του περιτοναίου που «βλέπει» προς το εσωτερικό της κοιλότητας. Με αυτό τον τρόπο οι επιφάνειες του περιτοναίου είναι ολισθηρές, επιτρέποντας στα σπλάχνα να ολισθαίνουν το ένα πάνω στο άλλο χωρίς τριβή. Στον άνδρα, η κοιλότητα αυτή είναι κλειστή, αλλά στην γυναίκα επικοινωνεί με το εξωτερικό περιβάλλον μέσω των ωαγωγών, της μήτρας και του κολεού.

Δομή του περιτοναίου
Το περιτόναιο αποτελείται από:
1) Στιβάδα συνδετικού ιστού με ελαστικές και λείες μυϊκές ίνες, μέσω της οποίας συνδέεται με τις διάφορες επιφάνειες. Μερικές φορές, ανάμεσα της συγκεκριμένης στιβάδας και της σπλαχνικής επιφάνειας παρεμβάλλεται στιβάδα λιπώδους ιστού, που ονομάζεται υποπεριτοναϊκός ιστός. Το πάχος του υποπεριτοναϊκού ιστού ποικίλει από περιοχή σε περιοχή (όπου και εάν υπάρχει). Επιπλέον, μεταξύ του τοιχωματικού περιτοναίου και της περιτονίας που επαλείφει τα κοιλιακά και πυελικά τοιχώματα υπάρχει στρώμα συνδετικού ιστού, που ονομάζεται **έξωπεριτοναϊκός ιστός.**

2) Βασικός υμένας.

3) Πλακώδες επιθήλιο (καλύπτει την περιτοναϊκή επιφάνεια προς το εσωτερικό της κοιλότητας).

Πορεία και σύνδεσμοι του περιτοναίου
Για την καλύτερη κατανόηση των συνδέσμων που δημιουργούνται από το περιτόναιο, αλλά και των χώρων που απαρτίζουν αθροιστικά την περιτοναϊκή κοιλότητα, σκόπιμο είναι να γίνει μία αδρή περιγραφή της «διαδρομής» του περιτοναίου καθώς αυτό ανακάμπτει από επιφάνεια σε επιφάνεια και καλύπτει τα διάφορα όργανα. Για την περιγραφή αυτή, κάνουμε την σύμβαση, παρ' ότι το περιτόναιο είναι συνεχές, ότι ξεκινά καλύπτοντας οπισθίως το πρόσθιο κοιλιακό τοίχωμα από την περιοχή του ομφαλού και στη συνέχεια ακολουθεί ανοδική πορεία.
Αφότου, λοιπόν, καλύψει το πρόσθιο άνω κοιλιακό τοίχωμα και το πρόσθιο τμήμα της κάτω επιφάνειας του διαφράγματος, το περιτόναιο ανακάμπτει προς την άνω επιφάνεια του ήπατος δημιουργώντας τον *δρεπανοειδή σύνδεσμο,* στην κάτω ελεύθερη επιφάνεια του οποίου βρίσκεται ο *στρογγυλός σύνδεσμος,* περιέχων την αποφραχθείσα ομφαλική φλέβα.

Στη συνέχεια, από την κάτω επιφάνεια του διαφράγματος, το περιτόναιο ανακάμπτει στην άνω ηπατική επιφάνεια, δημιουργώντας το πρόσθιο πέταλο του στεφανιαίου συνδέσμου. Τον σύνδεσμο αυτόν ολοκληρώνει το περιτόναιο που καλύπτει το οπίσθιο κοιλιακό τοίχωμα και που, ανακάμπτοντας πάνω στην οπίσθια ηπατική επιφάνεια, δημιουργεί το οπίσθιο πέταλό του. Τα δύο πέταλα του στεφανιαίου συνδέσμου αφήνουν μεταξύ τους ακάλυπτη μία περιοχή της οπίσθιας ηπατικής επιφάνειας (γυμνή), η οποία προσφύεται στο διάφραγμα με συνδετικό ιστό. Σε δύο μόνο σημεία, στην οπίσθια επιφάνεια, τα πέταλα αυτά συναντιόνται και σε αυτά τα σημεία σχηματίζουν τους δύο *τρίγωνους συνδέσμους* του ήπατος, έναν δεξιά και έναν αριστερά, ο οποίος αριστερός μεταπίπτει στην ινώδη δεσμίδα του ήπατος.
Τα δύο περισπλάχνια πέταλα του περιτοναίου που καλύπτουν το ήπαρ συγκλείνουν προς την υπατική πύλη και έπειτα φέρονται προς τα κάτω, το μεν δεξιό και μεγαλύτερο τμήμα προς το έλασσον επίπλουν του στομάχου *(ηπατογαστρικός σύνδεσμος)* και το δε αριστερό και μικρότερο προς το έσω ή αρχικό ήμισυ της 1ης μοίρας του δωδεκαδακτύλου (ηπατοδωδεκαδακτυλικός σύνδεσμος). Οι δύο αυτοί σύνδεσμοι ονομάζονται μαζί έλασσον επίπλουν.
Ακολούθως, από τον θόλο του στομάχου, τα δύο περιτοναϊκά πέταλα ανακάμπτουν προς τον σπλήνα, δημιουργώντας τον *γαστροσπληνικό σύνδεσμο* και προς το κάτω τμήμα του αριστερού θόλου του διαφράγματος, σχηματίζοντας τον *γαστροφρενικό σύνδεσμο.* Έπειτα και αφότου καλύψουν όλο τον στόμαχο και το αρχικό τμήμα της 1ης μοίρας του 12δακτύλου, ανακάμπτουν από το μείζον τόξο του στομάχου προς τα κάτω, σχηματίζοντας το *μείζον επίπλουν.* Το άνω τμήμα του μείζονος επιπλόου ονομάζεται *γαστροκολικός σύνδεσμος* και συνδέει το μείζον τόξο του στομάχου με την πρόσθια επιφάνεια του εγκαρσίου κόλου. Το κάτω και μεγαλύτερο, όμως, τμήμα του είναι ελεύθερο, επικρεμάται από το εγκάρσιο κόλον και παρεμβάλλεται «σαν κουρτίνα» μεταξύ του πρόσθιου κοιλιακού τοιχώματος και του μεγαλύτερου τμήματος του ελικώδους εντέρου. Πέραν της ιδιαίτερης δομής του, το μείζον επίπλουν διαφοροποιείται ελαφρώς και ιστολογικά από τους υπόλοιπους περιτοναϊκούς συνδέσμους καθώς περιέχει λιπώδη ιστό σε μεγαλύτερο ποσοστό και φέρει γαλακτοειδείς κηλίδες και μικρές ή μεγάλες οπές σε διάφορα σημεία του.
Προχωρώντας περισσότερο εν των βάθει, αφότου ο γαστροκολικός σύνδεσμος καλύψει εξ' ολοκλήρου το εγκάρσιο κόλον, φέρεται προς τα πίσω με δύο πέταλα και το συνδέει στο οπίσθιο κοιλιακό τοίχωμα, δημιουργώντας το *εγκάρσιο μεσόκολον.* Αυτός ο σύνδεσμος έχει μεγάλη πρακτική σημασία, καθώς διαιρεί το κύτος της κοιλιάς σε δύο επιμέρους χώρους. Άνωθεν αυτού, στην άνω κοιλία και κάτωθεν αυτού, στην κάτω κοιλία. Το κάτω πέταλο του εγκάρσιου μεσόκολου οδεύει προς τα κάτω καλύπτοντας το οπίσθιο κοιλιακό τοίχωμα και στη συνέχεια εκπτύσσεται δημιουργώντας το *μεσεντέριο* (θα αναλυθεί αργότερα).
Το άνω πέταλο του εγκάρσιου μεσόκολου οδεύει προς τα πάνω καλύπτοντας μέρος του οπίσθιου κοιλιακού τοιχώματος, το πάγκρεας και το άνω ήμισυ της 2ης 12δακτυλικής μοίρας, έως ότου φθάσει στο διάφραγμα και από εκεί ανακάμψει προς το ήπαρ, δίνοντας το οπίσθιο πέταλο του στεφανιαίου συνδέσμου. Επιπλέον, στην περιοχή αυτή, από την ουρά του παγκρέατος, το περιτόναιο ανακάμπτει στον σπλήνα τον οποίο και περιβάλλει ολόκληρο (διαχωρίζοντάς τον από τον αριστερό νεφρό και το οπίσθιο κοιλιακό τοίχωμα, τα οποία περιβάλλει από μπροστά) και δημιουργεί, με αυτόν τον τρόπο, τον *παγκρεατοσπληνικό σύνδεσμο.*
Συνεχίζοντας την περιγραφή, στο κάτω τμήμα του κύτους της κοιλιάς (κάτω κοιλία), το τοιχωματικό περιτόναιο συνεχίζει την πορεία του καλύπτοντας την έσω επιφάνεια του πρόσθιου κοιλιακού τοιχώματος κινούμενο προς τα κάτω, μέχρι το επίπεδο της ουροδόχου κύστης. Εκεί ανακάμπτει, ούτως ώστε να συνεχίσει καλύπτοντας επιφάνειες στην πυελική κοιλότητα.
Παράλληλα, το τοιχωματικό περιτόναιο που καλύπτει το οπίσθιο κοιλιακό τοίχωμα εκπτύσσεται από τις εντερικές έλικες και σχηματίζει το *μεσεντέριο.* Αυτό είναι ένας από τους μεγαλύτερους περιτοναϊκούς συνδέσμους και εμφανίζει δύο χείλη. Το πρόσθιο ή ελεύθερο χείλος του περιβάλλει το ελικώδες έντερο, δηλαδή τη νήστιδα και τον ειλεό. Το χείλος αυτό είναι το επιμηκέστερο από τα δύο και εμφανίζει πολλαπλές πτυχώσεις, που ακολουθούν την καμπυλώδη πορεία του ελικώδους εντέρου. Το οπίσθιο χείλος του ή αλλιώς προσπεφυκώς χείλος ή ρίζα, είναι το σημείο όπου το περιτόναιο προσφύεται στο οπίσθιο κοιλιακό τοίχωμα.

Είναι σχετικά ευθύγραμμο, μικρότερου μήκους και εκτείνεται από τη νηστιδοδωδεκαδακτυλική καμπή προς τα κάτω και δεξιά, μέχρι τα δεξιά λαγόνια αγγεία. Με αφετηρία αυτήν την ακμή, τα δύο χείλη του περιτοναίου αποκλίνουν από τη ρίζα του μεσεντερίου και επεκτείνονται στο οπίσθιο κοιλιακό τοίχωμα.
Το τμήμα του περιτοναίου που εκτείνεται δεξιά της ρίζας καλύπτει εξ' ολοκλήρου το τυφλό και τη σκωληκοειδή απόφυση, σχηματίζοντας συνδέσμους που ονομάζονται αντίστοιχα *μεσότυφλο* και *μεσεντερίδιο της σκωληκοειδούς απόφυσης.* Επιπλέον, εκτείνεται δεξιά καλύπτοντας (συνήθως) από μπροστά και πλαγίως το ανιόν κόλον και τέλος προς τα πάνω, όπου καλύπτει το κάτω ημιμόριο της 2ης και το πρώτο ημιμόριο της 3ης μοίρας του δωδεκαδακτύλου και συμμετέχει στο σχηματισμό του δεξιού τμήματος του κάτω πετάλου του εγκάρσιου μεσόκολου.
Το τμήμα του τοιχωματικού περιτοναίου, αριστερά της ρίζας, εκτείνεται αφενός προς τα πάνω καλύπτοντας το 2° ήμισυ της 3ης, όπως και την 4η 12δακτυλική μοίρα και ακόμη προς τα πάνω καλύπτει την πρόσθια επιφάνεια του αριστερού νεφρού και έπειτα δίνει το αριστερό τμήμα του κάτω πετάλου του εγκάρσιου μεσόκολου. Αφετέρου, εκτείνεται προς τα αριστερά, όπου και καλύπτει πλαγίως και προσθίως (συνήθως) το κατιόν κόλον και λίγο κατώτερα αυτού του επιπέδου, περιβάλλει ολοκληρωτικά το σιγμοειδές κόλον, σχηματίζοντας το *σιγμοειδές μεσόκολον ή μεσοσιγμοειδές.* Ακόμη πιο κάτω, εισέρχεται στην πύελο, της οποίας επενδύει τα τοιχώματα.
Το τελευταίο τμήμα της περιγραφής αφορά στην «πορεία» του περιτοναίου στα πυελικά τοιχώματα. Έτσι, αφότου το περιτόναιο ανακάμψει πάνω στην ουροδόχο κύστη (όπως και προαναφέρθηκε), καλύπτει το άνω τμήμα της και όταν φθάσει οπισθίως, μεταξύ του σώματος και του πυθμένα της, ανακάμπτει πάνω στο ορθό στον άνδρα *(ορθοκυστικό κόλπωμα)* ή στη μήτρα, στη γυναίκα *(κυστεομητρικό κόλπωμα).*Έπειτα, στην περίπτωση της μήτρας, την περιβάλει και όταν φθάσει στα πλάγια χείλη της ανακάμπτει στα πλάγια τοιχώματα της πυέλου, σχηματίζοντας τους πλατείς συνδέσμους της μήτρας. Έπειτα, από οπίσθιο τοίχωμα της μήτρας, το περιτόναιο ανακάμπτει στο ορθό, σχηματίζοντας το *ορθομητρικό κόλπωμα.* Τα δύο κολπώματα όπου συμμετέχει το ορθό, δηλαδή το ορθοκυστικό (στον άνδρα) και το ορθομητρικό (στην γυναίκα), αποτελούν τα κατώτερα σημεία της πε- ριτοναϊκής κοιλότητας στα δύο φύλλα και αποτελούν κοιλότητες όπου σε παθολογικές καταστάσεις συγκεντρώνεται περιτοναϊκό υγρό.

Χώροι της περιτοναϊκής κοιλότητας
Η περιτοναϊκή κοιλότητα υποδιαιρείται εσωτερικά σε μικρότερους επιμέρους σχισμοειδείς χώρους, οι οποίοι επικοινωνούν όλοι μεταξύ τους, επιτρέποντας έτσι τη διέλευση του υγρού από τον ένα στον άλλο. Οι βασικοί (και μεγαλύτεροι) περιτονάϊκοί χώροι, με αδρή περιγραφή της εντόπισής τους, είναι οι εξής:
□□*Άνω κοιλία:* το σύνολο των σχισμοειδών χώρων άνωθεν του εγκάρσιου μεσόκολου και η οποία περιέχει:

□□*Δεξιός υποδιαφραγματικόςχώρος:* Μεταξύ δεξιού λοβού του ήπατος και δεξιού θόλου του διαφράγματος.

□□*Αριστερός υποδιαφραγματικός χώρος:* Μεταξύ αριστερού λοβού του ήπατος και αριστερού διαφραγματικού θόλου. Διαχωρίζεται με τον δεξιό από τον δρεπανοειδή σύνδεσμο.

□□*Δεξιός υφηπατικόςχώρος:* Κάτω δεξιά και πίσω του ήπατος.

□□*Επιπλοϊκός θύλακος:* Πίσω από τον στόμαχο και το έλασσον επίπλουν, πάνω από το εγκάρσιο μεσόκολο, κάτω από τον κερκοφόρο λοβό του ήπατος και μπροστά από το οπίσθιο κοιλιακό τοίχωμα και το πάγκρεας. Επικοινωνεί με τον δεξιό υφυπατικό χώρο με το επιπλοϊκό τρήμα ή τρήμα του Winslow.

□□*Κάτω κοιλία:* το σύνολο των σχισμοειδών χώρων κάτωθεν του εγκάρσιου μεσόκολου και η οποία περιέχει:

ο *Δεξιό μεσεντεροκολικό ή υποκολικό χώρο:* Κάτω από το εγκάρσιο μεσόκολο και δεξιά της ρίζας του μεσεντερίου.

ο Αριστερό μεσεντεροκολικό ή υποκολικό χώρο: *Κάτω από το εγκάρσιο* μεσόκολο και αριστερά της ρίζας του μεσεντερίου. Επικοινωνεί προς τα κάτω με την περιτοναϊκή κοιλότητα της μικρής πυέλου.

ο *Δεξιό και αριστερό κολικοτοιχικό διάστημα ή παρακολική αύλακα:* Μεταξύ των πλαγίων τοιχωμάτων της κοιλίας και της έξω επιφάνειας του ανιόντος και κατιόντος κόλου αντίστοιχα. Το δεξί επικοινωνεί προς τα άνω με τον δεξί υποδιαφραγματικό και υφηπατικό χώρο και το αριστερό προς τα κάτω με την περιτοναϊκή κοιλότητα της μικρής πυέλου.

Αλλα τμήματα του περιτοναίου
Οι περιτοναϊκές πτυχές μπορεί να προέλθουν και από κυρτές ανακάμψεις του περιτοναίου που συχνά καλύπτουν αγγεία, πόρους ή αποφραγμένα εμβρυϊκά αγγεία (π.χ. μέση και πλάγιες ομφαλοκυστικές πτυχές και κάτω επιγάστριες πτυχές). Επίσης, μπορεί στην περιτοναϊκή επιφάνεια να σχηματιστούν, λόγω της υποκείμενης ανατομικής διαμόρφωσης, «ρηχές» υπόκοιλες περιοχές, τα λεγόμενα *βοθρία (π.χ.* έσω και έξω βουβωνικά βοθρία). Τέλος, το περιτόναιο παρουσιάζει *κολπώματα* (μικρές κοιλότητες ανοιχτές κατά το ήμισυ) τα όποια εκβάλλουν στην περιτοναϊκή κοιλότητα και βρίσκονται κυρίως στη νηστιδοδωδεκαδακτυλική και στην ειλεοτυφλική χώρα (π.χ. άνω και κάτω ειλεοτυφλικό κόλπωμα, οπισθοτυφλικό κόλπωμα, άνω και κάτω δωδεκαδακτυλικό κόλπωμα, μεσοσιγμοειδές κόλπωμα, αλλά και ορθοκυστικό (στους άνδρες), ορθομητρικό και κυστεομητρικό (στις γυναίκες) κόλπωμα.

Νεύρωση του περιτοναίου
Σε γενικές γραμμές, το τοιχωματικό περιτόναιο είναι περισσότερο ευαίσθητο σε ερεθίσματα από ότι το σπλαχνικό και αυτό διότι νευρώνεται τόσο από το αυτόνομο, όσο και από το σωματικό νευρικό σύστημα. Είναι ευαίσθητο σε πόνο, θερμοκρασία, αφή και πίεση. Αντίθετα το σπλαχνικό νευρώνεται μόνο από το αυτόνομο νευρικό σύστημα, που νευρώνει και τα σπλάχνα και είναι ευαίσθητο μόνο στην διάταση και τη ρήξη, ενώ δεν είναι ευαίσθητο στην αφή, την πίεση ή την θερμοκρασία.
Πιο αναλυτικά, το περίτονο πέταλο που επαλείφει το πρόσθιο και τα πλάγια κοιλιακά τοιχώματα νευρώνεται από τα κατώτερα έξι μεσοπλεύρια νεύρα, το περιτόναιο που επαλείφει το κεντρικό τμήμα του διαφράγματος νευρώνεται από τα φρενικά νεύρα, ενώ το μέρος του περιτοναίου που καλύπτει τα περιφερικά τμήματα του διαφράγματος νευρώνεται από τα έξι κατώτερα μεσοπλεύρια νεύρα. Το περίτονο πέταλο στην πύελο νευρώνεται κυρίως από το θυροειδές νεύρο.
Το σπλαχνικό πέταλο νευρώνεται από κεντρομόλα νεύρα του αυτόνομου νευρικού συστήματος, που διανέμονται στα σπλάχνα μέσω των μεσεντερίων. Η υπερβολική διάταση ενός σπλάχνου προκαλεί την αίσθηση του πόνου. Τα μεσεντέρια του λεπτού και του παχέος εντέρου είναι ευαίσθητα στην μηχανική διάταση.

Αιμάτωση του περιτοναίου
Αρδεύεται από κλάδους των αγγείων που αιματώνουν τα σπλάχνα με τα οποία το περιτόναιο εφάπτεται και που φθάνουν σε αυτά μέσω των συνδέσμων, από το οπίσθιο κοιλακό τοίχωμα.

ΣΤΟΜΑΧΟΣ
Ο στόμαχος είναι το πιο διευρυμένο τμήμα του πεπτικού σωλήνα. Έχει αγκιστροειδές σχήμα (ή σχήμα «Ι» ή μηνοειδές σχήμα με πεπαχυσμένο το ένα άκρο) και βρίσκεται μεταξύ του οισοφάγου και του λεπτού εντέρου (δωδεκαδάκτυλο). Κύριες λειτουργίες του είναι η παροδική αποθήκευση και η πέψη των τροφών από το γαστρικό υγρό. Έχει χωρητικότητα από 0,5 έως 2 λίτρα.

Ανατομική Θέση - Προβολή στην επιφάνεια του σώματος

Ο στόμαχος σε ύπτια θέση συνήθως εντοπίζεται στο αριστερό άνω τεταρτημόριο της κοιλίας. Καταλαμβάνει μέρος του επιγαστρίου, της ομφαλικής χώρας και του αριστερού υποχόνδριου. Το σχήμα και η θέση του στομάχου ποικίλουν από άτομο σε άτομο αλλά και στο ίδιο άτομο, μέσα στις ώρες της ημέρας, λόγω κινήσεων του διαφράγματος κατά τον αναπνευστικό κύκλο , την στάση του σώματος και το περιεχόμενο του στομάχου. Γενικά, το καρδιακό στόμιο εντοπίζεται συνήθως πίσω από τον 7° αριστερό πλευρικό χόνδρο στο ύψος του Θ10 ή του Θ11 σπονδύλου. Το επίπεδο του πυλωρού ποικίλεισε ύπτια θέση από τον 01 έως 03 σπόνδυλο και σε όρθια θέση από τον 02 έως 04 σπόνδυλο. Συνήθως βρίσκεται στη δεξιά πλευρά αλλά ορισμένες φορές μπορεί να εντοπίζεται και στο μέσο επίπεδο.
Από άνθρωπο σε άνθρωπο και ανάλογα με τον μυϊκό τόνο του στομάχου, διακρίνουμε τρεις φυσιολογικές σχηματικές κατηγορίες και μια παθολογική:
❖ *Ορθοτονικός στόμαχος:* Ένας φυσιολογικός σχηματικά στόμαχος που απαντάται στο μεγαλύτερο μέρος του πληθυσμού. Εμφανίζει σχήμα «1» ή αγκιστροειδές και μέτριο/κανονικό μυϊκό τόνο. Το χαμηλότερο σημείο του μείζονος επιπλόου αντιστοιχεί περίπου στην ομφαλική χώρα.

Υπερτονικός στόμαχος: Στόμαχος με μεγαλύτερο μυϊκό τόνο και σχήμα κοντότερο και παχύτερο του ορθοτονικού. Φέρεται περισσότερο εγκάρσια από αυτόν και ανευρίσκεται συνήθως στα παχύσαρκα άτομα.
❖ *Υποτονικός στόμαχος:* Στόμαχος με μικρότερο μυϊκό τόνο και σχήμα πιο κάθετο και μακρόστενο *από* αυτό του ορθοτονικού. Το κατώτερο τμήμα του βρίσκεται πιο κάτω από τον ομφαλό. Απαντάται συνήθως σε ισχνά άτομα.
Άτονος στόμαχος: Παθολογική κατάσταση. Χαρακτηρίζεται από μεγάλου βαθμού υποτονία του μυϊκού χιτώνα.

Ανατομική Δομή
Για περιγραφικούς λόγους διαιρείται σε 5 μοίρες:
❖ *Καρδιακή μοίρα:* Περιβάλλει το στόμιο εκβολής του οισοφάγου στον στόμαχο.

❖ *Θόλος ή πυθμένας:* Είναι η περιοχή αριστερά και πάνω από το επίπεδο του καρδιακού στομίου, έρχεται σε επαφή με τον αριστερό θόλο του διαφράγματος. Πληρούται συνήθως με τον αέρα που καταπίνεται μαζί με την τροφή (αεροφαγία) και για αυτό ονομάζεται και γαστρική φυσαλίδαή αεροθάλαμος των ακτινολόγων. Σε ορισμένες περιπτώσεις, εάν πληρούται με αέρα και το ίδιο συμβαίνει και με το εγκάρσιο κόλον του παχιάς εντέρου, τότε, ο θόλος του στομάχου πιέζει τον θόλο του διαφράγματος και μέσω αυτού, τον αριστερό πνεύμονα και την καρδιά.

❖ *Σώμα:* Ευρύτερο τμήμα του στομάχου μεταξύ του πυθμένα και του πυλωρικού άντρου.

❖ *Πυλωρική μοίρα: η* οποία κατ' επέκταση, υποδιαιρείται στο πυλωρικό άντρο (ευρύ τμήμα και, ταυτόχρονα, το κατώτερο τμήμα του στομάχου) και τον πυλωρικό σωλήνα (στενό τμήμα, μήκος 1-2 εκ).

❖ *Πυλωρικό στόμιο:* Αποτελείται από τον κάτω σφιγκτήρα του στομάχου και εξωτερικά φέρει την κυκλοτερή πυλωρική αύλακα, ενώ εσωτερικά, κυκλοτερές έπαρμα του βλεννογόνου, την πυλωρική βαλβίδα (οροθετεί την έξοδο του στομάχου η οποία ακολουθείται από το δωδεκαδάκτυλο).

Άλλα τοπογραφικά χαρακτηριστικά εκτός των μοιρών είναι:
Έλασσον τόξο: Αποτελεί συνέχεια του δεξιού χείλους του οισοφάγου και σχηματίζει το κοίλο και μικρό, άνω χείλος του στομάχου όπου σε αυτό προσφύεται το ελάσσον επίπλουν. Εκτείνεται από το πέρας του δεξιού χείλους του στομάχου, μέχρι το άνω τμήμα της πυλωρικής αύλακας.

Πρόσθια επιφάνεια

Μείζον τόξο: Συνέχεται με το αριστερό χείλος του οισοφάγου και σχηματίζει το κυρτό και μεγάλο, κάτω χείλος του στομάχου. Αποτελεί την περιοχή πρόσφυσης του γαστροσπληνικού συνδέσμου και του γαστροηπατικού συνδέσμου, δηλαδή του μείζονος επιπλόου. Εκτείνεται από την καρδιακή εντομή, μέχρι το κάτω όριο της πυλωρι- κής αύλακας.

Οπίσθια επιφάνεια
Γωνιαία εντομή: Είναι μια οξεία ανάκαμψη του ελάσσονος τόξου που υποδηλώνει το σημείο συμβολής του σώματος με την πυλωρική μοίρα του στομάχου. Εσωτερικά αντιστοιχεί στην γωνιαία πτυχή.

Καρδιακή εντομή: είναι η πάνω γωνία που σχηματίζεται στην εκβολή του οισοφάγου στον στόμαχο και εσωτερικά δημιουργεί την καρδιακή πτυχή.

Το τοίχωμα του στομάχου αποτελείται από έξω προς τα μέσα από:
Ορογόνο χιτώνα (περισπλάχνιο πέταλο του περιτοναίου)

Μυϊκό χιτώνα (με έξω επιμήκη, μέση κυκλοτερή και έσω λοξή μυϊκή στιβάδα)

Υποβλεννογόνιο χιτώνα

Βλεννογόνιο μυϊκή στιβάδα

Βλεννογόνο (περιέχει τους γαστρικούς αδένες, που εκκρίνουν το γαστρικό υγρό)
Ο βλεννογόνος του στομάχου (επικαλύπτεται *από* παχύ στρώμα προστατευτικής βλέννης) φέρει πτυχές που εξαφανίζονται κατά την πλήρωσή του με τροφή. Εκτός από αυτές, όμως, υπάρχουν εσωτερικά και κατά μήκος του ελάσσονος τόξου 2-4 μόνιμες πτυχές με αύλακες μεταξύ τους, που ορίζουν την γαστρική οδό. Από αυτή την οδό διέρχονται και ιδίως σε γεμάτο στόμαχο, υγρές τροφές και νερό, περνώντας κατευθείαν από τον οισοφάγο προς το δωδεκαδάκτυλο.

Ανατομικές Σχέσεις του στομάχου
Ο στόμαχος καλύπτεται τελείως από περιτόναιο εκτός από τις θέσεις όπου πορεύονται τα αγγεία κατά μήκος των τόξων του και μιας μικρής περιοχής πίσω από το καρδιακό στόμιο.
Βρίσκεται σε επαφή με:
1. το διάφραγμα
2. τον αριστερό λοβό του ήπατος
3. το πρόσθιο κοιλιακό τοίχωμα
4. τον σπλήνα
5. το πάγκρεας
6. το εγκάρσιο μεσόκολο

Αρτηριακή αιμάτωση
Αρδεύεται από τρεις κλάδους της κοιλιακής αρτηρίας:
• αριστερή και δεξιά γαστρική αρτηρία
• δεξιά και αριστερή γαστρεπιπλοϊκή αρτηρία
• βραχείες γαστρικές αρτηρίες

Φλεβική αποχέτευση

Οι γαστρικές φλέβες πορεύονται παράλληλα με τις αρτηρίες και εκβάλλουν στον πυλαίο σύστημα. Αυτές είναι:
• δεξιά και αριστερή γαστρική φλέβα

• δεξιά και αριστερή γαστρεπιπλοϊκή φλέβα

• βραχείες γαστρικές φλέβες

Λεμφική παροχέτευση
Πραγματοποιείται από τους λεμφαδένες του μείζονος και ελάσσονος τόξου. Τα απαγωγά λεμφαγγεία των γαστρεπιπλοϊκών λεμφαδένων συνοδεύουν τις μεγάλες αρτηρίες και εκβάλλουν στους κοιλιακούς λεμφαδένες.

Νεύρωση
• Πρόσθιο και οπίσθιο στέλεχος του πνευμονογαστρικού νεύρου (κλάδος του παρασυμπαθητικού).

• Κοιλιακοί κλάδοι (κλάδοι του συμπαθητικού).

Παθήσεις του στομάχου:
Συγγενής Υπερτροφική Πυλωρική Στένωση
Είναι η έντονη πάχυνση του λείου μυϊκού χιτώνα του πυλωρού. Παρατηρείται περίπου σε 1/150 αγόρια και 1/750 κορίτσια. Ο πυλωρός είναι επιμηκυμένος, υπερτροφικός, σκληρός και ο πυλωρικός σωλήνας παρουσιάζει έντονη στένωση με αποτέλεσμα το άνω τμήμα του στομάχου να βρίσκεται σε διάταση. Η αιτία της Συγγενής Υπερτροφικής Πυλωρική Στένωσης είναι άγνωστη ενώ φαίνεται να συμμετέχουν γενετικοί παράγοντες στην εμφάνισή της (υψηλή συχνότητα σε βρέφη μονοζυγωτικών διδύμων).

Διαφραγματοκήλη
Περιγράφεται ως η προβολή ενός τμήματος του πυθμένα του στομάχου, διαμέσου του οισοφαγικού τρήματος στον θώρακα. Παρουσιάζεται λόγω υψηλότερης πίεσης της περιτοναϊκής κοιλότητας σε σχέση με εκείνης του θώρακα συχνότερα σε άτομα μέσης ηλικίας πιθανόν λόγω εξασθένησης του μυϊκού τοιχώματος που σχηματίζει το οισοφαγικό τρήμα. Υπάρχουν 2 τύποι διαφραγματοκήλης:
Ολισθαίνουσα: Η γαστροοισοφαγική χώρα ολισθαίνει προς τα πάνω μέσα στο θώρακα και παρατηρείται συχνά αναγωγή του γαστρικού περιεχομένου στον οισοφάγο όταν το άτομο είναι σε ύπτια θέση.
Παραοισοφαγική: Η γαστροοισοφαγική χώρα παραμένει σε κανονική θέση αλλά μπροστά από τον οισοφάγο προβάλλει μέσα από το οισοφαγικό τρήμα ένας περιτονάϊκός σάκος που περιέχει μέρος του θόλου του στομάχου. Δεν παρατηρείται αναγωγή του γαστρικού περιεχομένου επειδή το καρδιακό στόμιο βρίσκεται στη φυσιολογική θέση του.

Πεπτικό έλκος
Παρουσιάζεται σε σημεία του στομάχου και του δωδεκαδακτύλου (συχνότερα στην ανώτερη μοίρα) στα οποία η βλέννη ανεπαρκεί να προστατέψει τα κύτταρα του βλεννογόνου του στομάχου από τη δράση του υδροχλωρικού οξέως οδηγώντας έτσι στη διάβρωσή του.
Τα συμπτώματα περιλαμβάνουν κοιλιακό πόνο, ανορεξία, ναυτία, εμετός, δυσκοιλιότητα κ.α. Η αιτία της δημιουργίας αυτών οφείλεται στην υπέρμετρη παραγωγή και έκκριση υδροχλωρικού οξέως. Η έκκριση αυτή ελέγχεται συνήθως από τα πνευμονογραστρικά νεύρα γι' αυτό η βαγοτομή (διατομή στελεχών των παρασυμπαθητικών ινών, συνήθως οι γαστρικοί κλάδοι του πνευμονογαστρικού) συνιστά μια από τις μεθόδους αντιμετώπισης. Η μερική

βαγοτομή δεν καταργεί τον πόνο αφού το αλγογόνο ερέθισμα μεταφέρεται από τα συμπαθητικά νεύρα.

ΤΟ ΛΕΠΤΟ ΕΝΤΕΡΟ

Το λεπτό έντερο αποτελείτο επιμηκέστερο τμήμα τουγαστρεντερικού σωλήνα και καταλαμβάνει το μεγαλύτερο μέρος της κοιλιακής χώρας και συγκεκριμένα, της κάτω κοιλίας. Περιβάλλεται, επιπλέον, από το παχύ έντερο, το οποίο και δημιουργεί γύρω του μία ατελή στεφάνη, ανοιχτή στο κάτω δεξί τμήμα της. Το μήκος του ποικίλει με το μέσο όρο να ανέρχεται τα 6 έως 7 μέτρα. Εκτείνεται από το πυλωρικό στόμιο του στομάχου μέχρι την ειλεοτυφλική πτυχή. Η μέση διάμετρός του είναι 3-5 εκ, αλλά βαίνει μειούμενη από την αρχή μέχρι το τέλος του. Κύρια λειτουργία του λεπτού εντέρου είναι η πέψη (μέσω του εντερικού υγρού, του παγκρεατικού υγρού και μέσω της παραγόμενης από το ήπαρ χολής) και η απορρόφηση θρεπτικών συστατικών (όπως νερό, ιόντα, βιταμίνες, πρωτεΐνες, υδατάνθρακες και λιπίδια). Η αφαίρεση άνω του 1/3 του λεπτού εντέρου, δύναται να δια- ταράξει την υγεία του οργανισμού καθώς ο άνθρωπος δε μπορεί να επιβιώσει, χωρίς το λεπτό έντερο.

Ανατομικά τμήματα
Ανατομικά εξετάζεται σε 3 διαφορετικά τμήματα: το *δωδεκαδάκτυλο*, τη *νήστιδα* και τον *ειλεό*. Ειδικά η νήστιδα με τον ειλεό, απαρτίζουν το ελικοειδές έντερο, του οποίου το όνομα προέρχεται από την ποικιλόμορφη και καμπυλώδη πορεία του τμήματος αυτού του εντέρου.

Δωδεκαδάκτυλο
Το *δωδεκαδάκτυλο* αποτελεί το πρώτο, το βραχύτερο, το ευρύτερο και το πιο καθηλωμένο τμήμα του λεπτού εντέρου, στο οποίο διοχετεύεται από τον πυλωρό, το περιεχόμενο του στομάχου. Στην επιφάνεια του σώματος εντοπίζεται πάνω από το επίπεδο του ομφαλού. Η ονομασία του οφείλεται στο γεγονός ότι το μήκος του είναι συνήθως ίσο με το πλάτος 12 δακτύλων (25-30 εκ.).Με εξαίρεση τα πρώτα 2-5 εκ (αρχική μοίρα, η οποία συνδέεται στο ήπαρ με τον ηπατοδωδεκαδακτυλικό σύνδεσμό (τμήμα του ελάσσονος επιπλόου) το δωδεκαδάκτυλο είναι οπισθοπεριτοναικό όργανο και έρχεται σε στενή επαφή με το πάγκρεας. Η πορεία που ακολουθεί έχει ημικυκλικό σχήμα (σχήμα Ο) ξεκινώντας από τον πυλωρό του στομάχου, περνώντας γύρω από την κεφαλή και τον αυχένα του παγκρέατος, έχοντας τελική κατάληξη στη νήστιδα. Το δωδεκαδάκτυλο έχει εξαιρετική σημασία, διότι σε αυτό εκβάλλουν ο παγκρεατικός και χοληδόχος πόρος, των οποίων οι εκκρίσεις συμβάλλουν στη διαδικασία της πέψης.
Για περιγραφικούς λόγους, ανατομικά, το δωδεκαδάκτυλο, διαιρείται, κατά σειρά σε τέσσερις μοίρες, την άνω, κατιούσα, την οριζόντια ή κάτω και την ανιούσα
1. *Άνω (πρώτη/ηπατική) μοίρα του δωδεκαδακτύλου:* Βρίσκεται προς τα εμπρός και πλάγια του σώματος του 01 σπονδύλου, έχει μήκος 3-4 εκ. και αποτελεί την πιο ευκίνητη μοίρα. Εκτείνεται από το πυλωρικό στόμιο του στομάχου μέχρι τον αυχένα της χοληδόχου κύστης. Πορεύεται μπροστά από τον χοληδόχο πόρο, την γαστροδωδεκαδακτυλική αρτηρία, την πυλαία φλέβα και την κάτω κοίλη φλέβα. Η αρχή ή λήκυθος της άνω μοίρας (έσω ήμισυ) ονομάζεται από τους ακτινολόγους *βολβός του δωδεκαδακτύλου.* Είναι ακριβώς εκείνο το τμήμα του που περιβάλλεται ολόκληρο *από* μια πτυχή του περιτοναίου που ονομάζεται ηπατοδωδεκαδακτυλικός σύνδεσμος. Εξαιτίας αυτού, μετακινείται μαζί με το στόμαχο, ενώ το περιφερικό ήμισυ είναι ακίνητο, (καλύπτεται από περιτόναιο μόνο από μπροστά) και προσφύεται στο πιο οπίσθιο τοίχωμα. Η άνω μοίρα χωρίζεται από την κατιούσα μέσω της άνω καμπής.

2. *Κατιούσα (δεύτερη/νεφρική) μοίρα του δωδεκαδακτύλου*: Κατέρχεται οπισθοπεριτοναικά από τον αυχένα της χοληδόχου κύστης (01) κατά μήκος του δεξιού πλάγιου των 01-03 σπονδύλων Βρίσκεται στα δεξιά των σωμάτων των 01-03 σπονδύλων. Έχει μήκος περίπου 8-

10 εκ. και στερείται μεσεντερίου. Η πρόσθια επιφάνεια του διασταυρώνεται με το εγκάρσιο κόλον, η οπίσθια γειτνιάζει με τον δεξιό νεφρό και ουρητήρα και η έσω με την κεφαλή του παγκρέατος. Στο οπίσθιο, έσω τοίχωμα της μοίρας αυτής εντοπίζεται το σημείο εκβολής του χοληδόχου και κύριου παγκρεατικού πόρου, με κοινό ή ξεχωριστό στόμιο, στη μείζονα 12δακτυλική θηλή (φύμα του Vater), ενώ 3 cm πάνω από αυτό εκβάλλει ο ελλάσων/επικουρικός παγκρεατικός πόρος, στην *ελασσόνα* 12δακτυλική θηλή (φύμα του Santorini). Η κατιούσα μοίρα χωρίζεται από την οριζόντια μοίρα με την κάτω καμπή.

3. *Οριζόντια/κάτω (τρίτη/προαορτική) μοίρα του δωδεκαδακτύλου:* Βρίσκεται μπροστά από το σώμα του 03 σπονδύλου, έχει μήκος 9 εκ. παρουσιάζει οπισθοπεριτοναϊκή εντόπιση, και προσφύεται στο οπίσθιο κοιλιακό τοίχωμα. Προς τα πίσω διασταυρώνεται με την κάτω κοίλη φλέβα, την αορτή, την σπονδυλική στήλη, τον δεξιό ουρητήρα και τον δ. μείζονα ψοίτη. Προς τα εμπρός βρίσκεται σε επαφή με την άνω μεσεντέρια αρτηρία και φλέβα και τις έλικες του λεπτού εντέρου. Χωρίζεται από την ανιούσα μοίρα με τα άνω μεσεντέρια αγγεία, που διέρχονται από μπροστά της.

4. *Ανιούσα (τέταρτη) μοίρα του δωδεκαδακτύλου*: Ξεκινά από τα αριστερά του σώματος του 03 κι ανέρχεται μέχρι τον 02 ή ακόμα και τον 01 σπόνδυλο. Εκεί συμβάλλει με την νήστιδα, στην νηστιδωδεκαδακτυλική ή τελική καμπή, όπου κάμπτεται απότομα προς τα εμπρός μεταπίπτοντας σε αυτή. Το μήκος της ανιούσας μοίρας είναι 6-7 εκ. και παρουσιάζει οπισθοπεριτονάϊκή εντόπιση, στερείται δηλαδή περιτοναίου. Μόνο στο σημείο της νηστιδωδεκαδακτυλικής καμπής και συγκεκριμένα στο οπίσθιο τμήμα της, εντοπίζεται μια πτυχή περιτοναίου (σύνδεσμος του Treizt) η οποία εμπεριέχει μυϊκές ίνες που ονομάζονται κρεμαστήρας μυς του δωδεκαδακτύλου. Αυτή η ινομυώδης δεσμίδα έχει τριγωνικό σχήμα και εκφύεται από το δεξιό σκέλος του διαφράγματος και από τον συνδετικό ιστό που περιβάλλει την κοιλιακή αρτηρία.
Επίσης μπορεί να διαιρεθεί *με βάση τις πτυχές του περιτοναίου (περιτοναϊκή διαίρεση)* ή/και *με βάση το φύμα του Vater*.
Στην πρώτη περίπτωση το 12δακτύλο διασταυρώνεται σε δύο σημεία της πρόσθιας επιφάνειάς του, με πτυχές του περιτοναίου, που το διαιρούν σε επιμέρους τμήματα ως εξής:
Στο μέσον της, η κατιούσα μοίρα διασταυρώνεται με το εγκάρσιο μεσόκολον, που διαιρεί το δωδεκαδάκτυλο σε άνω ή υπερμεσοκολικό τμήμα, που βρίσκεται στην άνω κοιλία και σε κάτω ή υπομεσοκολικό τμήμα, που βρίσκεται στην κάτω κοιλία. Ακόμη, το υπό μεσοκολικό τμήμα, διαιρείται σε αριστερό και δεξιό τμήμα, από την πρόσφυση της ρίζας του μεσεντερίου.
Στην δεύτερη περίπτωση (με βάση το φύμα του Vater) το τμήμα του 12δακτύλου πάνω από την μείζονα 12δακτυλική θηλή ονομάζεται υπερληκυθική μοίρα και το τμήμα του κάτω από αυτήν ονομάζεται υπολεκυθική. Η τελευταία αυτή διαίρεση δεν είναι μόνο τοπογραφική, αλλά και λειτουργική, καθώς τα δύο παραπάνω τμήματα έχουν διαφορετική λεμφική παροχέτευση και διαφορετικό ph στο εσωτερικό τους (η υπολεκυθική μοίρα έχει αλκαλικότερο ph λόγο της χολής που αναμειγνύεται με την τροφή και το γαστρικό υγρό.
Συγκεντρωτικά, οι διαφορές του 12δακτύλου από το ελικοειδές έντερο, οι οποίες και συντελούν στην ανατομική του διαφοροποίηση είναι οι εξής:
1) Σε αυτό εκβάλλουν ο κοινός χοληδόχος πόρος και οι δύο παγκρεατικοί πόροι

2) Είναι σχεδόν ακίνητο σε σχέση με το υπόλοιπο έντερο, λόγω του ότι προσφύεται στο οπίσθιο κοιλιακό τοίχωμα και προσθίως καλύπτεται από περιτόναιο (εκτός της ληκύθου της άνω μοίρας)

3) Διαθέτει ειδικούς αδένες στον υποβλεννογόνιο χιτώνα του, που δεν ευρίσκονται στο υπόλοιπο έντερο και ονομάζονται 12δακτυλυκόι αδένες του Brunner.

Το δωδεκαδάκτυλο *αρδεύεται* κυρίως από την άνω και κάτω παγκρεατοδωδεκαδακτυλική αρτηρία, οι οποίες αποτελούν κλάδους της γαστροδωδεκαδακτυλικής και άνω μεσεντέριας αρτηρίας, αντίστοιχα.
Παροχετεύεται από τις δωδεκαδακτυλικές φλέβες, οι περισσότερες των οποίων εκβάλλουν στην άνω μεσεντέρια φλέβα ενώ οι υπόλοιπες εκβάλλουν απευθείας στην πυλαία φλέβα.
Η *λέμφος αποχετεύεται από* τα πρόσθια λεμφαγγεία (εκβάλλουν στους παγκρεατοδωδεκαδακτυλικούς και τους πυλωρικούς λεμφαδένες), τα απαγωγά λεμφαγγεία (εκβάλλουν στους κοιλιακούς λεμφαδένες) και τα οπίσθια λεμφαγγεία (εκβάλλουν στους άνω μεσεντέριους λεμφαδένες).
Τέλος, η *νεύρωση* του δωδεκαδακτύλου πραγματοποιείται *από* το Αυτόνομο Νευρικό Σύστημα. Αναλυτικότερα οι παρασυμπαθητικές νευρικές ίνες προέρχονται από τα πνευμονογαστρικά στελέχη και οι συμπαθητικές ίνες από το άνω μεσεντέριο και το κοιλιακό γάγγλιο.

Η Νήστιδα και ο Ειλεός
Η νήστιδα και ο ειλεός αποτελούν τις τελευταίες δυο υποδιαιρέσεις του λεπτού εντέρου, έχουν μήκος 6 έως 7 μέτρα και απαρτίζουν το ελικοειδές έντερο (φέρει 15-18 έλικες-πτυχώσεις). Η νήστιδα αποτελεί τα 2/5 του μήκους του ελικώδους εντέρου και τα υπόλοιπα 3/5 αντιστοιχούν στον ειλεό. Οι έλικες της νήστιδας και του ειλεού βρίσκονται στην υποκολική μοίρα της κοιλιακής κοιλότητας, περιβάλλονται από το παχύ έντερο και σε μεγάλη έκταση καλύπτονται από το μείζον επίπλουν.
Η νήστιδα αρχίζει στην νηστιδοδωκαδακτυλική καμπή και εντοπίζεται στην ομφαλική και στην αριστερή λαγόνια χώρα, σε αντίθεση με τον ειλεό που καταλαμβάνει το μεγαλύτερο μέρος της ηβικής (υπογάστριας) και της δεξιάς βουβωνικής χώρας. Ο ειλεός καταλήγει στο παχύ έντερο, στην συμβολή τυφλού και ανιόντος κόλου που εντοπίζεται στο δεξιό λαγόνιο βόθρο. Το σημείο της συμβολής ονομάζεται ειλεοτυφλικό στόμιο και περιλαμβάνει την ειλεοτυφλική βαλβίδα η οποία επιτρέπει τη μεταφορά του περιεχομένου του ειλεού στο τυφλό εμποδίζοντας την παλινδρόμησή του.
Σε ορισμένους ανθρώπους (στο 2% του πληθυσμού), σε απόσταση περίπου 50 εκατοστών από την ειλεοτυφλική βαλβίδα, εντοπίζεται ένα τυφλό εκκόλπωμα το οποίο είναι εμβρυϊκό υπόλειμμα του ομφαλεντερικού πόρου ή του λεκιθικού μίσχου και ονομάζεται «Εκκόλπωμα Meckel». Η φλεγμονή του συγκεκριμένου εκκολπώματος μπορεί λανθασμένα να θεωρηθεί ως σκωληκοειδίτιδα.
Δεν υπάρχει σαφές διαχωριστικό όριο μεταξύ της νήστιδας και του ειλεού. Μακροσκοπικά τα επιμέρους χαρακτηριστικά τους είναι:
Η νήστιδα σε σχέση με τον ειλεό είναι παχύτερη, περισσότερο πλατιά, περισσότερο αγγειοβριθής (εξού και μακροσκοπικά ερυθρότερη) και φέρει λιγότερο μεσεντέριο λίπος. Διαθέτει περισσότερα μονήρη λεμφοζίδια στον βλεννογόνο ή στον υποβλεννογόνιο χιτώνα της, αλλά λιγότερες και πιο αραιές πλάκες του Peyer (κυρίως στο κατώτερο τμήμα της). Παρουσιάζει επίσης μικρότερο αριθμό εμφανών αρτηριακών τόξων και φέρει μακρύτερα ευθέα αγγεία. Επιπλέον, οι κυκλοτερείς πτυχές του βλεννογόνου (μεγάλες και μόνιμες πτυχές του Kerckring) είναι μεγαλύτερες, πυκνά τοποθετημένες και πιο αναπτυγμένες στη νήστιδα. Με αυτές, η απορροφητική επιφάνεια του εντέρου αυξάνεται κατά 12-14 μέτρα και επιβραδύνεται σημαντικά η τροφή). Ακόμη στη νήστιδα παρατηρούνται ψηλές σαν δάχτυλα εντερικές λάχνες, οι οποίες επενδύονται από απορροφητικά εντεροκύτταρα. Αντίθετα, στον ειλεό οι πτυχές είναι βραχείες στο ανώτερο τμήμα του, και συνήθως απουσιάζουν στο τελικό του τμήμα (δεύτερο ήμισυ). Τα υπόλοιπα χαρακτηριστικά του ειλεού είναι, κατά βάση, τα αντίθετα από αυτά που προηγήθηκαν για την νήστιδα. Κατασκευαστικά, το λεπτό έντερο αποτελείται από τις εξής στιβάδες (από έξω προς τα μέσα):
***Ορογόνος χιτώνας*:** ουσιαστικά είναι το περισπλάχνιο πέταλοτου περιτοναίου, που περιβάλλει το λεπτό έντερο όπως αναφέρθηκε προηγουμένως

***Μυϊκός χιτώνας*:** διακρίνεται σε μία εξωτερική επιμύκη στιβάδα και σε μία εσωτερική παχύτερη κυκλοτερή στιβάδα.

Υποβλεννογόνος χιτώνας: αγγειονευροφόρος συνδετικός ιστός, που συνδέει μεταξύ τους το μυϊκό χιτώνα και τον βλεννογόνο.

Βλεννογόνιος χιτώνας: είναι το σημαντικότερο και λειτουργικότερο τμήμα του λεπτού εντέρου. Στον βλεννογόνο υπάρχουν οι εξής βασικές δομές σε κατά τόπους διαφορετική συνάθροιση και μέγεθος:

■ *Βιάσπαρτα μεμονομένα* (μονήρη) λεμφοζίδια.

■ *Οργανωμένα σε ομάδες (αγελαία) λεμφοζίδια, οι πλάκες του Peyer.*

■ *Εντερικές απορροφητικές λάχνες.*

■ *Πτυχές του Kerckring.*

■ *Εντερικοί αδένες του Brunner* (μόνο στο 12δάκτυλο) και *του Lieberkuhn* (σε όλο τον εντερικό βλεννογόνο)

Η νήστιδα και ο ειλεός είναι ενδοπεριτοναϊκά σπλάχνα και αναρτώνται στο οπίσθιο κοιλιακό τοίχωμα μέσω του μεσεντερίου. Το μεσεντέριο της νήστιδας και του ειλεού είναι πτυχωτό και έχει ριπιδωτό σχήμα (σχήμα βεντάλιας) επιτρέποντας ποικίλη κινητικότητα, στα συγκεκριμένα σπλάχνα. Έχει μήκος 15-18 εκατοστά και κατευθύνεται λοξά προς τα κάτω και δεξιά από την αριστερή πλευρά του σπονδύλου μέχρι τη δεξιά ιερολαγόνια άρθρωση. Αποτελείται από δυο πέταλα περιτοναίου μεταξύ των οποίων βρίσκονται τα αγγεία της νήστιδας και του ειλεού, λεμφαγγεία, νεύρα και εξω- περιτοναικός λιπώδης ιστός.

Το μεσεντέριο διασταυρώνεται με την οριζόντια μοίρα του δωδεκαδακτύλου, την αορτή, την κάτω κοίλη φλέβα, τον μείζονα ψοΐτη μυ, το δεξιό ουρητήρα, τα δεξιά ορχικά (ή ωοθηκικά) αγγεία

Παρά την, βέβαια, μεγάλη κινητικότητα που τους προσδίδει το μεσεντέριο, οι έλικες της νήστιδας και του ειλεού έχουν σχετικά ορισμένη θέση στον χώρο της κάτω κοιλίας η οποία καθορίζεται από:

■ Την πίεση που ασκούν τα παρακείμενα όργανα.

■ Τον τόνο των κοιλιακών μυών.

■ Τα αέρια που περιέχονται στο εσωτερικό του εντέρου.

■ Τη διαφορά μεταξύ ατμοσφαιρικής και ενδοκοιλιακής πίεσης.

■ Την μεσεντεριακή πρόσφυση.

Η νήστιδα και ο ειλεός *αιματώνονται* από αρτηριακούς κλάδους της άνω μεσεντέριας αρτηρίας. Οι συγκεκριμένοι κλάδοι (15-18 νηστιδικοί και ειλεικοί) ενώνονται σχηματίζοντας *αρτηριακά τόξα, από τα* οποία εκφύονται *ευθέα αγγεία.* Τα ευθεία αγγεία δεν αναστομώνονται μέσα στο μεσεντέριο, αλλά πορεύονται από τα αρτηριακά τόξα προς το μεσεντέριο χείλος του εντέρου.

Το *φλεβικό αίμα παροχετεύεται από* κλάδους (διατάσσονται στο σπλάχνο όπως και οι κλάδοι της άνω μεσεντέριας αρτηρίας) της άνω μεσεντέριας φλέβα η οποία πορεύεται μαζί με την άνω μεσεντέρια αρτηρία και καταλήγει πίσω από τον αυχένα του παγκρέατος όπου και συνενώνεται με την σπληνική φλέβα και σχηματίζουν την πυλαία φλέβα.

Τα *λεμφαγγεία* που παροχετεύουν τις εντερικές λάχνες της νήστιδας και ειλεού ονομάζονται χυλοφόρα (διότι μεταφέρουν τα χυλομικρά) και εκβάλλουν στους μεσεντέριους λεμφαδένες που εντοπίζονται μεταξύ των δυο πετάλων του μεσεντερίου.

Η *νεύρωση* πραγματοποιείται από το Αυτόνομο Νευρικό Σύστημα. Ακριβέστερα, οι παρασυμπαθητικές νευρικές ίνες προέρχονται από τα πνευμονογαστρικά στελέχη και οι συμπαθητικές ίνες από το άνω μεσεντέριο γάγγλιο.

ΤΟ ΠΑΧΥ ΕΝΤΕΡΟ

Το παχύ έντερο είναι το τελευταίο τμήμα του πεπτικού σωλήνα του ανθρώπου. Εκτείνεται από το τελικό άκρο του ειλεού μέχρι τον πρωκτό, μια απόσταση περίπου 1,5 μέτρα. Αποτελείται από το τυφλό με τη σκωληκοειδή απόφυση, το κόλον (που διακρίνεται στο ανιόν κόλον, το εγκάρσιο κόλον, το κατιόν κόλον και το σιγμοειδές κόλον) και το ορθό. Διακρίνεται εύκολα από το λεπτό έντερο διότι είναι μεγαλύτερο σε διάμετρο και διαθέτει τρεις παχιές μυϊκές ταινίες, οι οποίες ονομάζονται κολικές ταινίες (στο σιγμοειδές είναι δύο και στο ορθό καμία). Το πλάτος του μειώνεται από το τυφλό προς το ορθό, όπου αυξάνει και πάλι, δημιουργώντας την κοπροδόχο λήκυθο.
Ιστολογικά, το παχύ έντερο από έξω προς τα μέσα αποτελείται από:
■ *Ορογόνο χιτώνα* (περισπλάχνιο πέταλο του περιτοναίου): καλύπτει κάποια τμήματά του ολοκληρωτικά και κάποια ατελώς.

■ *Μυϊκό χιτώνα*: αποτελείται από μία έξω επιμήκη και μία έσω κυκλοτερή στιβάδα. Η επιμήκης, μάλιστα, στοιβάδα είναι εκείνη που παχύνεται κατά τόπους και δημιουργεί τις τρεις κολικές ταινίες.

■ *Υποβλεννογόνιο χιτώνα:* χαλαρός συνδετικός ιστός που συνδέει τον μυϊκό με τον βλεννογόνιο χιτώνα.

■ *Βλεννογόνο:* αποτελείται από μονόστιβο κυλινδρικό και χόριο και περιέχει διάσπαρτα λεμφοζίδια, εντερικούς αδένες όμοιους με αυτούς στο λεπτό έντερο και μία βλεννογόνιο μυϊκή στιβάδα που διαχωρίζει τον βλεννογόνο από τον υποκείμενο υποβλεννογόνιο χιτώνα.

Τα εξωτερικά και εσωτερικά βασικά μορφολογικά γνωρίσματα του παχέος εντέρου είναι τα ακόλουθα:

Πρώτον, οι τρεις προαναφερθείσες *κολικές ταινίες* αφορίζουν στην εσωτερική επιφάνεια του παχέος εντέρου σε τρεις αυλακοειδείς επιμήκεις *ζώνες*. Επειδή, όμως, το μήκος των τριών κολικών ταινιών είναι μικρότερο από της υπόλοιπης επιμήκους μυϊκής στιβάδας, δημιουργούνται κάποιες εγκάρσιες αύλακες, οι *κυκλοτερείς περισφίξεις,* στην εξωτερική επιφάνεια (εσωτερικά αντιστοιχούν στις μηνοειδείς πτυχές), οι οποίες κατά κάποιον τρόπο «ζαρώνουν» την επιφάνεια του παχέος εντέρου, δημιουργώντας εξωτερικά τα *κολικά εκκολπώματα* και εσωτερικά τις *κολικές κυψέλες*. Ως συνέπεια των παραπάνω, εάν κοπούν οι κολικές ταινίες, τα εκκολπώματα, οι κυκλοτερείς περισφίξεις και οι προβολές τους στο εσωτερικό του εντερι- κού αυλού θα εξαφανιστούν. Ένα, ακόμη, χαρακτηριστικό γνώρισμα του παχέος εντέρου είναι οι *επιπλοϊκές αποφύσεις,* μικρές ασκοειδείς προσεκβολές του ορογόνου χιτώνα, γεμάτες λίπος. Αυτές, στο ανιόν, κατιόν και σιγμοειδές κόλον διατάσσονται κατά μήκος του εντέρου σε δύο σειρές, στο εγκάρσιο κόλον σε μία, ενώ στο τυφλό και στο ορθό δεν υπάρχουν καθόλου.

Τυφλό
Το *τυφλό,* αποτελεί το πρώτο τμήμα του παχέος εντέρου, μοιάζει με «σάκο» και εντοπίζεται στο δεξιό κάτω τεταρτημόριο της κοιλίας, μέσα στο λαγόνιο βόθρο. Διαχωρίζεται από, το άνωθεν αυτού, ανιόν κόλον από το επίπεδο της ειλεοτυφλικής βαλβίδας. Έχει μήκος 6-7 χιλ και χωρητικότητα περίπου 100-150ml. Συνήθως περιβάλλεται σχεδόν εξολοκλήρου από πτυχή του περιτοναίου που ονομάζεται μεσότυφλον και του προσδίδει σχετική κινητικότητα. Η προς τα κάτω συνέχεια του τυφλού, ονομάζεται σκωληκοειδής απόφυση και είναι ένας λεπτότερος «σωλήνας», μήκους 1-30 εκ με συνηθέστερο το διάστημα 6-10εκ, που εντοπίζεται κυρίως οπισθοτυφλικά ή πυελικά. Από αυτήν ξεκινούν οι τρεις κολικές ταινίες. Το μεσεντέριο της σκωληκοειδούς απόφυσης ονομάζεται μεσεντερίδιο και μέσω αυτού κρέμεται από το μεσεντέριο του τελικού ειλεού. Εξαίρεση αποτελεί η περίπτωση που η σκωληκοειδής απόφυση έχει οπισθοκολική εντόπιση (πίσω από το ανιόν κόλον) οπότε και βρίσκεται σε οπισθοπεριτοναική θέση και στερείται μεσεντεριδίου. Τα συγκεκριμένα ανατομικά στοιχεία αιματώνονται από την ειλεοκολική αρτηρία, κλάδο της άνω μεσεντέριας

και το αίμα παροχετεύεται από αυτά με την ειλεοκολική φλέβα κλάδο της άνω μεσεντέριας φλέβας. Η νεύρωσή τους προέρχεται από τα κοιλιακά και άνω μεσεντέρια γάγγλια.

Ανιόν κόλον

Το *ανιόν κόλον,* που αποτελεί τη συνέχεια του τυφλού προς τα πάνω, ανέρχεται οπισθοπεριτοναικά *από* τον ΔΕ λαγόνιο βόθρο έως τον δεξιό λοβό του ήπατος (ΔΕ υποχόνδριο), όπου κάμπτεται προς τα αριστερά και δημιουργεί τη δεξιά κολική ή ηπατική καμπή. Έχει μήκος 13- 15εκ. Αρδεύεται από την ειλεοκολική και τη δεξιά κολική αρτηρία, κλάδοι της άνω μεσεντέριας και το αίμα απάγεται με τις αντίστοιχες φλέβες. Η νεύρωση του γίνεται από τα κοιλιακά και άνω μεσεντέρια γάγγλια.

Εγκάρσιο κόλον

Εν συνεχεία, (μετά την ηπατική καμπή) το κόλον διασχίζει οριζόντια την κοιλιά ως *το εγκάρσιο κόλον,* έχοντας μήκος 50εκ, μέχρι το ΑΡ. υποχόνδριο ακριβώς κάτω από τον σπλήνα. Στο σημείο αυτό, κάμπτεται προς τα κάτω σχηματίζοντας την αριστερή κολική καμπή (ή σπληνική καμπή). Η αριστερή κολική καμπή εντοπίζεται πλησίον του κατώτερου τμήματος του αριστερού νεφρού και προσφύεται στο διάφραγμα μέσω του φρενοκολικού συνδέσμου. Σε σχέση με την δεξιά κολική καμπή βρίσκεται σε ψηλότερη και περισσότερο οπίσθια θέση. Το εγκάρσιον κόλον είναι πλήρως κινητό και μπορεί να εντοπιστεί μεταξύ του ύψους του διαπυλωρικού επιπέδου έως το άνω χείλος της πυέλου. Το μεγάλο εύρος της κινητικότητα του, την οφείλει στο ότι περιβάλλεται πλήρως από το περιτόναιο και μέσω αυτού συνδέεται με το οπίσθιο κοιλιακό τοίχωμα. Η πτυχή αυτή ονομάζεται εγκάρσιο μεσόκολον και διαιρεί το κύτος της κοιλιάς σε άνω και κάτω κοιλία. Εκτός από το εγκάρσιο μεσόκολον, το εγκάρσιο κόλον συνδέεται και προς τα άνω με τον στόμαχο, μέσω του γαστροκολικού συνδέσμου, που συνάμα αποτελεί το άνω τμήμα του μείζονος επιπλόου. Στην πορεία του από την δεξιά προς την αριστερή κολική καμπή, το εγκάρσιο κόλον σχηματίζει τόξο που στέφει το κυρτό του μέρος προς τα κάτω. Αιματώνεται κυρίως από τη μέση κολική αρτηρία, κλάδο της άνω μεσεντέριας, αλλά δέχεται αίμα και από την δεξιά και την αριστερή κολική αρτηρία (κλάδος κάτω μεσεντέριας). Η παροχέτευση γίνεται με την άνω μεσεντέρια φλέβα και η νεύρωση από τις συμπαθητικές και παρασυμπαθητικές ίνες του άνω και κάτω μεσεντέριου πλέγματος.

Κατιόν κόλον

Μετά την αριστερή κολική καμπή το έντερο κατέρχεται οπισθοπερι- τοναικά, στην αριστερή πλευρά της κοιλιακής χώρας, ως κατιόν κόλο, με μήκος 20-25 εκ, προς τον ΑΡ λαγόνιο βόθρο όπου εκεί μεταπίπτει στο σιγμοειδές κόλον. Κατά την πορεία του διέρχεται μπροστά από το έξω χείλος του αριστερού νεφρού, τον εγκάρσιο κοιλιακό και τον τετράγωνο οσφυϊκό μυ. Στερείται μεσεντερίου και η οπίσθια επιφάνεια προσφύεται στο οπίσθιο κοιλιακό τοίχωμα. Αιματώνεται από την αριστερή κολική και την άνω σιγμοειδή αρτηρία, που είναι κλάδοι της κάτω μεσεντέριας αρτηρίας. Η παροχέτευση του αίματος γίνεται από την κάτω μεσεντέρια φλέβα και η νεύρωση προέρχεται κυρίως από κλάδους του οσφυϊκού τμήματος (συμπαθητικό) και τα πυελικά σπλαχνικά νεύρα (παρασυμπαθητικό).

Σιγμοειδές κόλον

Το *σιγμοειδές κόλον, έχει* μήκος 40 εκ και εντοπίζεται εντός της πυέλου και συγκεκριμένα αρχίζει από το χείλος της πυέλου και εκτείνεται προς το ορθό έως στο ύψος του τρίτου ιερού σπονδύλου όπου μεταπίπτει στο ορθό. Στο σημείο αυτό παρατηρείται διακοπή των κολικών ταινιών. Το σιγμοειδές κόλον είναι κινητό και κρέμεται από πτυχή του περιτοναίου, το σιγμοειδές μεσόκολο ή μεσοσιγμοειδές. Το σχήμα και η θέση του σιγμοειδούς κόλου εξαρτάται από την πληρότητα του (αποθηκεύονται σε αυτό τα κόπρανα μέχρι λίγο πριν την αφόδευση). Γενικά έχει σχήμα 8 και εντοπίζεται εντός της ελάσσονος πυέλου κάτω από το λεπτό έντερο. Ειδικά το κατώτερο σημείο του, στον άνδρα παρεμβάλλεται μεταξύ ορθού και ουροδόχου κύστης, μέσα στο ορθοκυστικό κόλπωμα του περιτοναίου (το κατώτερο σημείο της περιτονάϊκής κοιλότητας στον άνδρα) και στην γυναίκα παρεμβάλλεται μεταξύ ορθού και μήτρας, μέσα στο ορθομητρικό κόλπωμα του περιτοναίου (το κατώτερο όριο της

περιτονάϊκής κοιλότητας στην γυναίκα). Η αιμάτωσή του γίνεται με τη συμβολή τριών αρτηριών, των σιγμοειδών αρτηριών, που είναι κλάδοι της κάτω μεσεντέριας αρτηρίας. Η απαγωγή του αίματος γίνεται με την κάτω μεσεντέρια φλέβα και η νεύρωση είναι η ίδια με το κατιόν κόλον.

Ορθό

Το *ορθό (ευθύ ή απευθυσμένο έντερο)* αρχίζει από τον τρίτο ιερό σπόνδυλο και ακολουθώντας τη γραμμή του ιερού οστού και του κόκκυγα καταλήγει περίπου τρία εκ. από την κορυφή του όπου και μεταπίπτει στον πρωκτικό σωλήνα (τοτελευταίο τμήμα του ΓΕΣ), μέσω του αιμορροϊδικού δακτυλίου. Το ορθό είναι οπισθοπεριτοναϊκό μόρφωμα (μήκος 11-16 εκ) και γειτνιάζει προς τα πάνω και πρόσω με τον προστάτη και την ουροδόχο κύστη στους άνδρες και με τον κόλπο στις γυναίκες.

Εμφανίζει δύο μοίρες, εκ των οποίων η πρώτη ονομάζεται ενδοπυελική/ιερή μοίρα (μήκος 10-12 εκ) και η δεύτερη περινεϊκή (μήκος 2-3 εκ). Τα άνω δύο τριτημόρια της ενδοπυελικής μοίρας διαχωρίζονται από το κάτω τριτημόριο στο επίπεδο του ορθοκυστικού/ορθομητρικού κολπώματος και καλύπτονται προσθίως και πλαγίως από περιτόναιο. Το κάτω τριτημόριο της ενδοπυελικής μοίρας διευρύνεται σχηματίζοντας την κοπροδόχο λήκυθο, όπου αποθηκεύονται τα κόπρανα και τα αέρια λίγο πριν την αφόδευση και δεν περιβάλλεται από περιτόναιο, αλλά από ένα σωλη- νοειδές έλυτρο συνδετικού ιστού, την περιτονία του ορθού. Στο εσωτερικό του αυλού της ενδοπυελικής μοίρας υπάρχουν τρεις μόνιμες μηνοειδείς πτυχές του βλεννογόνου, μία άνω εγκάρσια, μία μέση εγκάρσια και μία κάτω εγκάρσια πτυχή. Από αυτές, η άνω και η κάτω βρίσκονται στο αριστερό πλάγιο τοίχωμα του αυλού του ορθού και η κάτω στο δεξί.

Η περινεϊκή/πρωκτική μοίρα ή αλλιώς πρωκτικός σωλήνας, παρά την ονομασία είναι τμήμα του ορθού. Πορεύεται δια μέσου του μυϊκού τοιχώματος του περιναίου και κατώτερο όριό του είναι ο αιμορροϊδικός δακτύλιος (δακτυλιοειδής και αγγειοβρυθής πτυχή του βλεννογόνου, παραγόμενη από τον έσω πρωκτικό σφιγκτήρα, όπου κάτω από ορισμένες συνθήκες (συνήθως μεγάλης πίεσης κατά την αφόδευση), γίνεται επίπονη προβολή του αιμορροϊδικού αγγειακού δικτύου και δημιουργούνται οι λεγάμενες αιμορροΐδες). Στο εσωτερικό της περινεϊκής μοίρας του ορθού απαντώνται κατακόρυφες πτυχές του βλεννογόνου, οι πρωκτικοί στύλοι. Αυτοί στο κάτω μέρος τους ενώνονται από μηνοειδείς πτυχές του βλεννογόνου, τις πρωκτικές βαλβίδες. Μεταξύ, όμως, των πρωκτικών στύλων αφορίζονται οι πρωκτικές αύλακες, που στο κάτω μέρος τους αφορίζονται από τα εντός από τις πρωκτικές βαλβίδες. Κατ' αυτόν τον τρόπο δημιουργούνται κολπώματα ονόματι πρωκτικοί κόλποι, στο εσωτερικό των οποίων αν ενσφηνωθούν αιχμηρά ή σκληρά ξένα σώματα προκαλείται φλεγμονή.

Το ορθό αρδεύεται από την άνω αιμορροϊδική αρτηρία, κλάδο της κάτω μεσεντέριας, τις δύο μέσες αιμορροϊδικές αρτηρίες, κλάδοι των έσω λαγονίων αρτηριών και τις δύο κάτω αιμορροϊδικές αρτηρίες, κλάδοι των αιδοιϊκών αρτηριών. Το αίμα παροχετεύεται από τις άνω, μέσες και κάτω αι- μορροϊδικές φλέβες. Τέλος, το ορθό νευρώνεται από το μέσο αιμορροϊδικό πλέγμα και τα παρασυμπαθητικά νεύρα που προέρχονται από τα 11,13 και 14 νεύρα.

Πρωκτός

Το κάτω στόμιο του γαστρεντερικού σωλήνα είναι ο πρωκτός που προβάλλει ως οβελιαία σχισμή στο βάθος της μεσογλουτιαίας σχισμής (στην γυναίκα προσθιότερα απ' ότι στον άνδρα). Βασικά χαρακτηριστικά του εξωτερικού μέρους του στομίου είναι ανάπτυξη τριχοφυΐας, σκούρο δέρμα και παρουσία σμηγματογόνων και ιδρωτοποιών αδένων.

ΕΜΒΡΥΟΛΟΓΙΑ ΤΟΥ ΕΝΤΕΡΟΥ

Ανάπτυξη του Μέσου και του Οπίσθιου Εντέρου

Από το μέσο έντερο αναπτύσσονται η μετά το σημείο εισόδου του χοληδόχου πόρου μοίρα του δωδεκαδακτύλου, η νήστιδα, ο ειλεός, το τυφλό, η σκωληκοειδής απόφυση, το ανιόν και το εγκάρσιο κόλον εκτός από το τελευταίο του τριτημόριο. Στην αρχή της ανάπτυξης ολόκληρο το έντερο είναι ένας απλός σωλήνας που εντοπίζεται στη μέση γραμμή κατά μήκος και εμπρός από το νευρικό σωλήνα. Στο έμβρυο των 32 ημερών το μέσο έντερο απομακρύνεται από τη σπονδυλική στήλη και κρέμεται από το οπίσθιο κοιλιακό τοίχωμα με μια πτυχή, το ραχιαίο μεσεντέριο. Η ανάπτυξη του μέσου εντέρου χαρακτηρίζεται από το σχηματισμό της πρωτογενούς εντερικής αγκύλης που στρέφει το κυρτό μέρος της προς το κοιλιακό τοίχωμα και η κορυφή της επικοινωνεί με τον ομφαλικό ασκό μέσω του ομφαλεντερικού πόρου (εικόνα 1). Εκτός από την κορυφή της η εντερική αγκύλη έχει δύο σκέλη το κεφαλικό ή κατιόν και το ουραίο ή ανιόν. Από το κατιόν σκέλος διαπλάσσετε τι τμήμα του δωδεκαδακτύλου από την εκβολή του χοληδόχου πόρου και κάτω, η νήστιδα και το μεγαλύτερο μέρος του ειλεού, ενώ από το ανιόν σκέλος προέρχονται το κατώτερο τμήμα του ειλεού, το τυφλό με τη σκωληκοειδή απόφυση, το ανιόν και το εγκάρσιο κόλον εκτός από το τελευταίο τριτημόριο.

Την 6η εμβρυϊκή εβδομάδα λόγω της μεγάλης αύξησης του ήπατος και του μεσονέφρου η εντερική αγκύλη απωθείται από το σπλαχνικό κοίλωμα και περνά από το ανοικτό ομφαλό στο εξωεμβρυϊκό κοίλωμα.

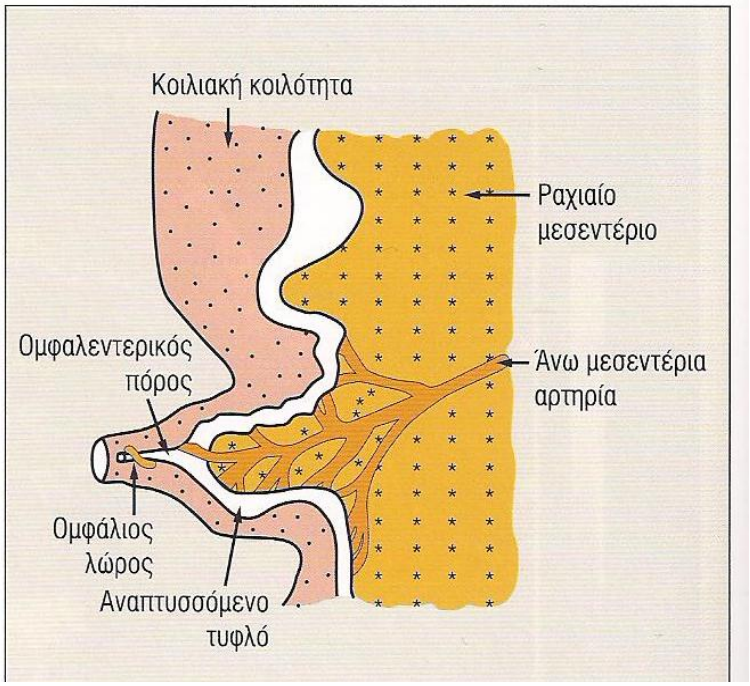

Εικόνα 1: Πρωτογενής εντερική αγκύλη. Το κυρτό μέρος της αγκύλης στρέφεται προς το κοιλιακό τοίχωμα και η κορυφή της επικοινωνεί με το λεκιθικό ασκό μέσα από το λεκιθικό πόρο.

Λίγο πριν από τη φυσιολογική αυτή ομφαλοκήλη σχηματίζεται ένα εκκόλπωμα στην αρχική μοίρα του ανιόντος σκέλους της αγκύλης, η καταβολή του τυφλού. Στη αρχή το εκκόλπωμα έχει σχήμα κώνου. Αργότερα το ανώτερο τμήμα επεκτείνεται και σχηματίζει το τυφλό, ενώ το κατώτερο παραμένει υποτυπώδες και παριστά τη σκωληκοειδή απόφυση. Μετά τη γέννηση, εξαιτίας της άνισης αύξησης του τοιχώματος του τυφλού, η σκωληκοειδής απόφυση εντοπίζεται στο όριο έσω και οπισθίου τοιχώματος.
Όταν η εντερική αγκύλη βρίσκεται στην εξωεμβρυϊκή κοιλότητα το κεφαλικό της σκέλος επιμηκύνεται και η αγκύλη στρέφεται γύρω από τον άξονα της άνω μεσεντερίου αρτηρίας έτσι ώστε το ουραίο σκέλος μετακινείται με φορά αντίθετη των δεικτών του ρολογιού κατά 90ο περίπου και φέρεται μπροστά και πάνω από το κεφαλικό σκέλος.

Τον 3ο μήνα η εντερική αγκύλη επανέρχεται στην κοιλιά. Πρώτη επανέρχεται η νήστιδα και φέρεται αριστερά. Ακολουθεί ο ειλεός και τέλος το ουραίο τμήμα της αγκύλης, που φέρεται κοιλιακά και πάνω από το εγκεφαλικό τμήμα. Κατά την επαναφορά της η εντερική αγκύλη στρέφεται κατά 180ο ακόμη, οπότε το τυφλό και η σκωληκοειδής απόφυση φέρονται στο δεξιό άνω τριτημόριο αμέσως κάτω από το δεξιό λοβό του ήπατος. Αργότερα κατεβαίνουν στο δεξιό λαγόνιο βόθρο και από εκεί σχηματίζεται το ανιόν κόλο και η ηπατική καμπή. Η στροφή του εντέρου θεωρείται ότι έχει ολοκληρωθεί μόνο όταν το τυφλό έχει πάρει την οριστική του θέση στο δεξιό κάτω τεταρτημόριο της κοιλίας (εικόνα 2). Επειδή η σκωληκοειδής απόφυση αναπτύσσεται κατά την κάθοδο του κόλου είναι ευνόητο ότι η τελική της θέση μπορεί να είναι οπισθοτυφλική ή οπισθοκολική.
Αν παραμένει ανοικτό ένα τμήμα του ομφαλεντερικού πόρου είναι δυνατό να δημιουργηθεί μια από τις ακόλουθες καταστάσεις:
1. Ομφαλικό συρίγγιο: Ο πόρος είναι ανοικτός στον ομφαλό. Η διάγνωση πιθανολογείται αν διαπιστωθεί πολυποειδής μάζα στον ομαφλό με εκροή βλεννώδους εκκρίματος και επιβεβαιώνεται με έγχυση ακτινοσκιεράς ουσίας.

2. Ομφαλική κύστη. Σχηματίζεται όταν παραμένει ανοικτή η μέση μοίρα του ομφαλεντερικού πόρου. Συνήθως είναι ασυμπτωματική, εκτός αν διογκωθεί σημαντικά οπότε φαίνεται και ψηλαφάτε. Εξαιτίας της παρουσίας ινώδους ταινίας που συνδέει το έντερο με την έσω επιφάνεια του κοιλιακού τοιχώματος υπάρχει κίνδυνος συστροφής του εντέρου.

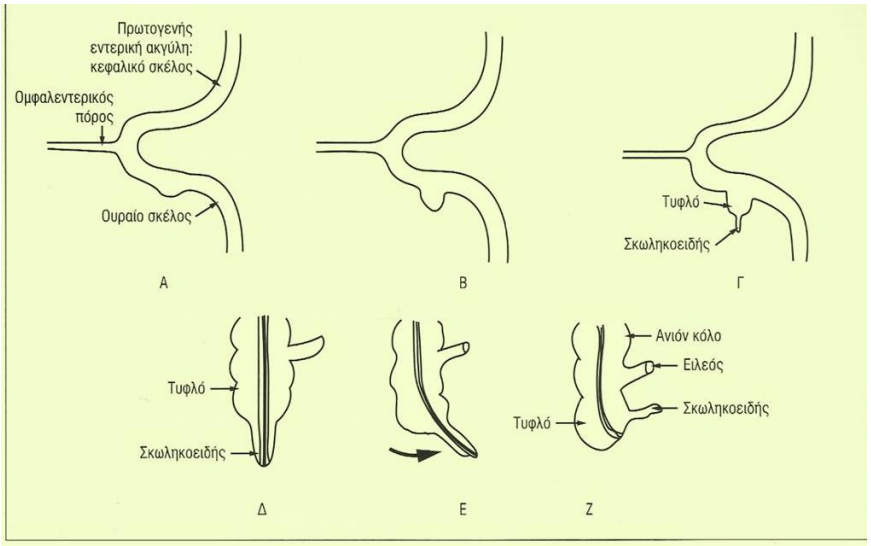

Εικόνα 2: Διάφορα στάδια στην εξέλιξη του τυφλού και της σκωληκοειδούς απόφυσης. Τα στάδια Δ-Ζ συμβαίνουν μετά τη γέννηση

Άλλοτε ο ομφαλεντερικός πόρος αποφράσσεται εντελώς αλλά δεν εκφυλίζεται και διατηρείται ως ινώδης ταινία που εκτείνεται από τον ειλεό ως τον ομφαλό. Στην περίπτωση

αυτή συστροφή εντερικής αγκύλης γύρω από την ταινία μπορεί να προκαλέσει εντερική απόφραξη. Επίσης η ταινία μπορεί να σχηματίζει ένα εκκόλπωμα στον ομφαλό, τον ομφαλικό κόλπο.
Το τελευταίο τριτημόριο του εγκάρσιου κόλου του κατιόν κόλον, το σιγμοειδές και το απευθυσμένο εκτός από την κατώτερη μοίρα του, διαπλάσσονται από το οπίσθιο έντερο. Το τελικό τμήμα του οπισθίου εντέρου καταλήγει ως τυφλός ενδοδερματικός σάκος και εφάπτεται του εντυπώματος του εξωδέρματος που ονομάζεται αρχέγονος πρωκτός. Από τις δύο αυτές στιβάδες ενδοδέρματος και εξωδέρματος σχηματίζεται η μεμβράνη της αμάρας που χωρίζει το οπίσθιο έντερο από την επιφάνεια του σώματος.

Προς τα άνω, το οπίσθιο έντερο συνεχίζεται στην αλλαντοΐδα. Μεταξύ της αλλαντοΐδας και του οπισθίου εντέρου αναπτύσσεται από το μεσέγχυμα το ουροορθικό διάφραγμα που εκτείνεται προς τα κάτω και χωρίζει την αμάρα σε πρόσθιο και οπίσθιο τμήμα. Από το πρόσθιο ή κοιλιακό τμήμα αναπτύσσεται η ουροδόχος κύστη και ο ουρογεννητικός κόλπος, ενώ από το οπίσθιο ή ραχιαίο διαπλάσσεται το απευθυσμένο. Στο τέλος της 6ης εβδομάδας το ουροορθικό διάφραγμα φτάνει στη μεμβράνη της αμάρας με την οποία ενώνεται και σχηματίζει τη μελλοντική περινεϊκή χώρα ενώ η μεμβράνη της αμάρας διαιρείται στην ουρογεννητική μεμβράνη εμπρός και την πρωκτική μεμβράνη πίσω. Την 9η εμβρυϊκή εβδομάδα δημιουργείται ρήξη της πρωκτικής μεμβράνης και το έντερο επικοινωνεί με την ελεύθερη επιφάνεια.

ΙΣΤΟΛΟΓΙΑ ΛΕΠΤΟΥ ΕΝΤΕΡΟΥ

Το λεπτό έντερο είναι ο τόπος της τελικής πέψης των τροφών, της απορρόφησης των θρεπτικών συστατικών και ενδοκρινικής έκκρισης. Οι διεργασίες της πέψης ολοκληρώνονται στο λεπτό έντερο, όπου οι θρεπτικές ουσίες (παράγωγα της πέψης) απορροφώνται από κύτταρα της επιθηλιακής επένδυσης. Το λεπτό έντερο έχει σχετικά μεγάλο μήκος – περίπου 5 μέτρα – και αποτελείται από 3 τμήματα: το δωδεκαδάκτυλο, την νήστιδα και τον ειλεό. Αυτά τα τμήματα έχουν πολλά κοινά χαρακτηριστικά και θα περιγραφούν μαζί.

Βλεννογόνος

Κατά την παρατήρηση με γυμνό οφθαλμό, το λεπτό έντερο παρουσιάζει μια σειρά μονίμων πτυχών, τις κυκλοτερείς πτυχές (βαλβίδες του Kerckring), οι οποίες αποτελούνται από βλεννογόνο και έχουν μηνοειδή, κυκλική και σπειροειδή μορφή. Οι πτυχές είναι περισσότερο αναπτυγμένες στη νήστιδα και κατά συνέπεια αποτελούν ένα χαρακτηριστικό της γνώρισμα. Δεν αποτελούν σημαντικό γνώρισμα του δωδεκαδακτύλου και του ειλεού, αν και παρατηρούνται συχνά στα τμήματα αυτά. Οι εντερικές λάχνες είναι προσεκβολές του βλεννογόνου μήκους 0,5 – 1,5mm, που περιλαμβάνουν επιθήλιο και χόριο και προβάλλουν μέσα στον αυλό του λεπτού εντέρου. Στο δωδεκαδάκτυλο έχουν φυλλοειδές σχήμα, και βαθμιαία αποκτούν δακτυλοειδές σχήμα όσο πλησιάζουμε στον ειλεό (εικόνα 3).

Εικόνα 3: Φωτομικρογραφία λεπτού εντέρου. Σημειώστε τις λάχνες, εντερικούς αδένες, τον υποβλεννογόνιο, τις μυϊκές στιβάδες και τον ορογόνο. Χρώση παραρροζανιλίνης – κυανού της τολουϊδίνης. Μικρή μεγέθυνση.

Μεταξύ των λαχνών υπάρχουν ανοίγματα απλών σωληνοειδών αδένων που αποκαλούνται εντερικοί αδένες (επίσης εσφαλμένα χαρακτηρίζονται ως κρύπτες) ή αδένες του Lieberkuhn.
Το επιθήλιο των λαχνών αποτελεί τη συνέχεια εκείνου των αδένων. Οι εντερικοί αδένες περιέχουν αρχέγονα κύτταρα, μερικά απορροφητικά κύτταρα, καλυκοειδή κύτταρα, κύτταρα Paneth και εντεροενδοκρινικά κύτταρα.
Τα απορροφητικά κύτταρα είναι υψηλά κυλινδρικά κύτταρα, καθένα με ένα ωοειδή πυρήνα στη βάση του κυττάρου. Στην κορυφή κάθε κυττάρου μια ομοιογενής στιβάδα που ονομάζεται ψηκτροειδής παρυφή. Κατά την παρατήρηση με το ηλεκτρονικό μικροσκόπιο, η ψηκτροειδής παρυφή φαίνεται ότι αντιστοιχεί σε μια στιβάδα στενά τοποθετημένων μικρολαχνών. Κάθε μικρολάχνη αποτελεί μια κυλινδρική προσεκβολή του κορυφαίου τμήματος ντου κυτταροπλάσματος που έχει ύψος 1μm και διάμετρο 0,1μm και αποτελείται από την κυτταρική μεμβράνη η οποία περικλείει ένα πυρήνα από μικρονημάτια ακτίνης σε συνδυασμό με άλλες πρωτεΐνες του κυτταροσκελετού. Κάθε απορροφητικό κύτταρο εκτιμάται ότι έχει κατά μέσο όρο 3000 μικρολάχνες, και 1mm2 του βλεννογόνου περιλαμβάνει περίπου 200 εκατομμύρια αυτών των δομών. Οι μικρολάχνες επιτελούν την πολύ σημαντική φυσιολογική λειτουργία της αύξησης της περιοχικής επαφής μεταξύ της εντερικής επιφάνειας των θρεπτικών ουσιών. Η παρουσία των πτυχών, των λαχνών και των μικρολαχνών αυξάνει σε μεγάλο βαθμό την επιφάνεια του εντερικού αυλού – ένα πολύ σημαντικό χαρακτηριστικό για ένα όργανο στο οποίο συμβαίνει τόσο έντονη απορρόφηση. Έχει υπολογισθεί ότι οι πτυχές τριπλασιάζουν την εντερική επιφάνεια, οι λάχνες την δεκαπλασιάζουν και οι μικρολάχνες την εικοσαπλασιάζουν. Από κοινού και οι τρεις αυτές δομές είναι υπεύθυνες για μια αύξηση της εντερικής επιφάνειας κατά 600 φορές, με αποτέλεσμα η έκτασή της να φθάσει στα 200m2.
Η σημαντικότερη λειτουργία των κυλινδρικών εντερικών κυττάρων είναι η απορρόφηση των θρεπτικών μορίων που προκύπτουν κατά τη διεργασία της πέψης. Οι δισακχαρίτες και οι πεπτιδάσες που εκκρίνονται από τα απορροφητικά κύτταρα και συνδέονται με τις μικρολάχνες στην ψηκτροειδή παρυφή, υδρολύουν τους δισακχαρίτες και τα διπεπτίδια σε μονοσακχαρίτες και αμινοξέα, τα οποία απορροφώνται εύκολα μέσω δευτερογενούς ενεργητικής μεταφοράς. Η πέψη των λιπιδίων συμβαίνει κυρίως ως αποτέλεσμα της δράσης της παγκρεατικής λιπάσης και της χολής. Στους ανθρώπους, το μεγαλύτερο μέσο της απορρόφησης των λιπιδίων γίνεται στο δωδεκαδάκτυλο και στο εγγύς τμήμα της νήστιδας.
Τα καλυκοειδή κύτταρα είναι διεσπαρμένα μεταξύ των απορροφητικών κυττάρων (εικόνα 4). Είναι λιγότερο άφθονα στο δωδεκαδάκτυλο και αυξάνονται σε αριθμό όσο προχωρούμε στον ειλεό. Τα κύτταρα αυτά παράγουν όξινες γλυκοπρωτεΐνες του τύπου της βλενίνης, οι οποίες ενυδατώνονται και δημιουργούν διασταυρούμενους δεσμούς ώστε να σχηματίσουν βλέννη, η κύρια λειτουργία της οποίας είναι η προστασία και η λίπανση της εντερικής επένδυσης.
Τα κύτταρα Paneth, στη βασική μοίρα των εντερικών αδένων είναι ενδοκρινικά κύτταρα με εκκριτικά κοκκία στο κορυφαίο κυτταρόπλασμα τους. Ερευνητές με χρήση ανοσοκυτταροχημικών μεθόδων έχουν ανιχνεύσει λυσοζύμη – ένα ένζυμο που πέπτει τα τοιχώματα μερικών βακτηρίων – μέσα στα μεγάλα ηωσινόφιλα εκκριτικά κοκκία αυτών των κυττάρων. Η λυσοζύμη είναι αντιβακτηριακή δράση και πιθανόν παίζει ρόλο στη ρύθμιση της εντερικής χλωρίδας.

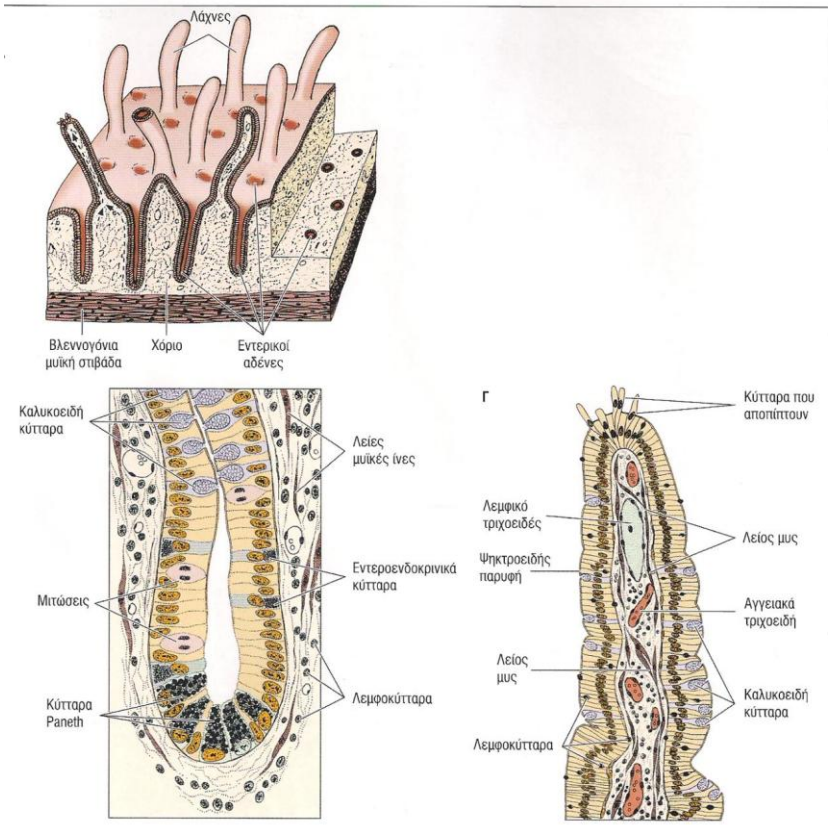

Εικόνα 4: Σχηματικές παραστάσεις που απεικονίζουν τη δομή του λεπτού εντέρου

Τα Μ κύτταρα με μικροπτυχές είναι εξειδικευμένα επιθηλιακά κύτταρα που εντοπίζονται πάνω από τα λεμφοζίδια των πλακών του Payer. Αυτά τα κύτταρα χαρακτηρίζονται από την παρουσία πολυάριθμων εγκολπώσεων της κυτταρικής μεμβράνης στο βασικό τους τμήμα, οι οποίες σχηματίζουν βοθρία που περιέχουν πολλά ενδοεπιθηλιακά κύτταρα λεμφοκύτταρα και ακτινοπαρουσιαστικά κύτταρα (μακροφάγα). Τα κύτταρα Μ μπορούν να ενδοκυτταρώσουν αντιγόνα και να τα μεταφέρουν στα υποκείμενα μακροφάγα και λεμφικά κύτταρα, τα οποία στη συνέχεια μεταναστεύουν σε άλλα διαμερίσματα του λεμφικού συστήματος (λεμφαδένες), όπου γίνεται η έναρξη της ανοσολογικής απάντησης σε ξένα αντιγόνα. Τα κύτταρα Μ αντιπροσωπεύουν ένα σημαντικό συνδετικό κρίκο στο ανοσοβιολογικό σύστημα του εντέρου. Η βασική μεμβράνη κάτω από τα κύτταρα Μ είναι ασυνεχής, διευκολύνοντας τη διακίνηση ουσιών μεταξύ του χορίου και των κυττάρων Μ.
Η πολύ μεγάλη βλεννογόνια επιφάνεια του γαστρεντερικού σωλήνα είναι εκτεθειμένη σε πολλούς εν δυνάμει διεισδυτικούς μικροοργανισμούς. Εκκριτικές ανοσοσφαιρίνες της τάξης IgA αποτελούν την πρώτη γραμμή άμυνας. Ένα άλλο προστατευτικό μηχανισμό αποτελούν οι μεσοκυττάριες αποφρακτικές συνάψεις των επιθηλιακών κυττάρων που δημιουργούν φραγμό στη διείσδυση μικροοργανισμών. Επιπρόσθετα και προφανώς λειτουργώντας ως το κυριότερο προστατευτικό εμπόδιο – ο γαστρεντερικός σωλήνας περιέχει πλασματοκύτταρα που εκκρίνουν αντισώματα, μακροφάγα και ένα πολύ μεγάλο αριθμό λεμφοκυττάρων, τα οποία εντοπίζονται τόσο στο βλεννογόνο όσο και στον υποβλεννογόνιο. Συνολικά αυτά τα κύτταρα συγκροτούν λεμφικό ιστό που συνοδεύει το γαστρεντερικό βλεννογόνο.

Ενδοκρινικά κύτταρα του εντέρου
Εκτός από τα κύτταρα για τα οποία έγινε λόγος παραπάνω, το έντερο περιλαμβάνει μερικά ευρέως διαδεδομένα κύτταρα με χαρακτηριστικά του διάχυτου νευροενδοκρινικού συστήματος.
Μετά από ερεθισμό, αυτά τα κύτταρα απελευθερώνουν τα εκκριτικά τους κοκκία με εξωκυττάρωση και οι ορμόνες μπορούν τότε να ασκήσουν παρακρινική (τοπική) ή

ενδοκρινική(με αιματογενή διασπορά) δράση. Τα κύτταρα του πεπτικού σωλήνα που εκκρίνουν πολυπεπτίδια εμπίπτουν σε δύο τάξεις: τα ανοικτά τύπου, στα οποία η κορυφή του κυττάρου παρουσιάζει μικρολάχνες και έρχεται σε επαφή με τον αυλό του εντέρου και τα κλειστού τύπου, στα οποία η κορυφή του κυττάρου καλύπτεται από άλλα επιθηλιακά κύτταρα. Στο λεπτό έντερο, τα ενδοκρινικά κύτταρα ανοικτού τύπου είναι λεπτότερα από ότι τα γειτονικά απορροφητικά κύτταρα, έχουν ανώμαλες μικρολάχνες στην κορυφαία επιφάνεια και μικρά εκκριτικά κοκκία στο κυτταρόπλασμα. Έχει διατυπωθεί η άποψη ότι στα κύτταρα ανοικτού τύπου, τα χημικά περιεχόμενα του πεπτικού σωλήνα μπορούν να δράσουν πάνω στις μικρολάχνες και επομένως να επηρεάσουν την έκκριση αυτών των κυττάρων. Αν και η εικόνα της γαστρεντερικής ενδοκρινολογίας είναι ακόμα ατελής, η δραστηριότητα του πεπτικού συστήματος είναι σαφώς ελεγχόμενη από το νευρικό σύστημα και τροποποιείται ρυθμιστικά από ένα πολύπλοκο σύστημα τοπικώς παραγόμενων πεπτιδικών ορμονών.

Από το χόριο του βλεννογόνου μέχρι τον ορογόνο

Το χόριο του λεπτού εντέρου αποτελείται από χαλαρό συνδετικό ιστό με αιμοφόρα αγγεία και λεμφαγγεία, νευρικές ίνες και λεία μυϊκά κύτταρα.

Το χόριο εισέρχεται στον κεντρικό άξονα των εντερικών λαχνών συμπαρασύροντας αιμοφόρα αγγεία και λεμφαγγεία, νεύρα, συνδετικό ιστό και λεία μυϊκά κύτταρα. Τα λεία μυϊκά κύτταρα είναι υπεύθυνα για τις ρυθμικές κινήσεις των λαχνών που έχουν μεγάλη σημασία για την απορρόφηση.

Οι βλεννογόνια μυϊκή στιβάδα δεν παρουσιάζει ιδιαιτερότητες στο όργανο αυτό. Ο υποβλεννογόνιος περιέχει στην αρχική μοίρα του δωδεκαδακτύλου αθροίσεις διακλαδιζόμενων εσπειραμένων σωληνοειδών αδένων, που εκβάλλουν μέσα στους εντερικούς αδένες. Αυτοί είναι οι λεγόμενοι δωδεκαδακτυλικού αδένες οι αδένες του Brunner. Τα κύτταρά τους είναι βλεννώδους τύπου. Το έκκριμα των αδένων είναι αλκαλικό (PH 8,1 – 9,3). Ο ρόλος του έγκειται στην προστασία του δωδεκαδακτυλικού βλεννογόνου από την επίδραση του όξινου γαστρικού υγρού καθώς και στο να φέρνει το εντερικό περιεχόμενο στο βέλτιστο PH για τη δράση των παγκρεατικών ενζύμων.

Το χόριο και ο υποβλεννογόνιος του λεπτού εντέρου περιέχουν αθροίσματα λεμφοζιδίων που είναι γνωστά ως πλάκες του Peyer, και αποτελούν σημαντικό τμήμα του λεμφικού ιστού που συνοδεύει το γαστρεντερικό βλεννογόνο. Κάθε πλάκα περιέχει 10-200 οζίδια και είναι ορατή με γυμνό οφθαλμό σαν μια ωοειδής περιοχή στην αντιμεσεντερική πλευρά του εντέρου. Υπάρχουν περίπου 30 πλάκες στον άνθρωπο από τις οποίες στον ειλεό. Όταν παρατηρείται από την πλευρά του αυλού, κάθε πλάκα του Peyer φαίνεται ως μια θολωτή περιοχή χωρίς λάχνες. Το καλυπτικό της επιθήλιο, αντί για απορροφητικά κύτταρα, αποτελείται από κύτταρα Μ. ο μυϊκός χιτώνας είναι καλά ανεπτυγμένος στα έντερα και αποτελείται από μία εσωτερική κυκλοτερή και μία εξωτερική επιμήκη στιβάδα. Η εμφάνιση των λείων μυϊκών κυττάρων σε ιστολογικές τομές αυτών των στιβάδων εξαρτάται από το επίπεδο της τομής (εγκάρσιο ή επίμηκες).

Αγγεία και νεύρα

Τα αιμοφόρα αγγεία που τρέφουν το έντερο και απομακρύνουν τα προϊόντα της πέψης που έχουν απορροφηθεί, διαπερνούν το μυϊκό χιτώνα και σχηματίζουν ένα ευρύ πλέγμα στον υποβλεννογόνιο. Από τον υποβλεννογόνιο εκτείνονται κλάδοι διαμέσου της υποβλεννογόνιας μυϊκής στιβάδας και του χορίου μέσα στις λάχνες. Κάθε λάχνη δέχεται, ανάλογα με το μέγεθός της, ένα ή περισσότερους κλάδους που σχηματίζουν ένα τριχοειδές δίκτυο ακριβώς κάτω από το επιθήλιο. Στις κορυφές των λαχνών, ένα ή περισσότερα φλεβίδια σχηματίζονται από τα τριχοειδή αυτά και διατρέχουν προς την αντίθετη κατεύθυνση, μέχρι να φθάσουν στις φλέβες του υποβλεννογόνιου πλέγματος. Τα λεμφαγγεία του εντέρου αρχίζουν ως τυφλοί σωλήνες στους κεντρικούς άξονες των λαχνών. Αυτά τα τριχοειδή, τα ονομαζόμενα χυλοφόρα αγγεία αν και είναι μεγαλύτερα από τα αιμοφόρα τριχοειδή, είναι δύσκολο να παρατηρηθούν επειδή τα τοιχώματα τους βρίσκονται τόσο κοντά μεταξύ τους ώστε φαίνεται σαν να έχουν συμπιέσει. Τα χυλοφόρα τριχοειδή διατρέχουν στην περιοχή του χορίου, πάνω από τη βλεννογόνια μυϊκή στιβάδα, όπου σχηματίζουν ένα πλέγμα. Από εκεί κατευθύνονται στον υποβλεννογόνιο, όπου περιβάλλουν τα λεμφοζίδια. Τα χυλοφόρα τριχοειδή εμφανίζουν

επανειλημμένες αναστομώσεις και εγκαταλείπουν το έντερο μαζί με τα αιμοφόρα αγγεία. Είναι ιδιαίτερα σημαντικά για την απορρόφηση των λιπιδίων, επειδή η κυκλοφορία του αίματος δεν δέχεται εύκολα τις λιποπρωτεΐνες που παράγονται από τα υψηλά κυλινδρικά κύτταρα κατά την πορεία αυτής της διεργασίας.
Μια άλλη διεργασία που έχει μεγάλη σημασία για την λειτουργία είναι η ρυθμική κίνηση των λαχνών. Αυτή η κίνηση είναι το αποτέλεσμα της συστολής των λείων μυϊκών κυττάρων που πορεύονται κάθετα της βλεννογόνιας μυϊκής στιβάδας και της κορυφής των λαχνών. Αυτές οι συστολές επιτελούνται με συχνότητα αρκετών δονήσεων ανά λεπτό, και παράγουν μια αντλητική δράση, η οποία προωθεί τη λέμφο στα μεσεντέρια λεμφαγγεία. Η νεύρωση των εντέρων δημιουργείται τόσο από ένα ενδογενές όσο και από ένα εξωγενές στοιχείο. Το ενδογενές στοιχείο περιλαμβάνει ομάδες νευρώνων που σχηματίζουν το μυεντερικό νευρικό πλέγμα μεταξύ της έξω επιμήκους και της έσω κυκλοτερούς στιβάδας του μυϊκού χιτώνα, και το υποβλεννογόνιο νευρικό πλέγμα στον υποβλεννογόνιο. Αυτά τα πλέγματα περιέχουν μερικούς αισθητικούς νευρώνες, που προσλαμβάνουν πληροφορίες από νευρικές απολήξεις κοντά στην επιθηλιακή στιβάδα και στα λεία μυϊκά κύτταρα. Οι πληροφορίες αυτές αφορούν τη σύνθεση του εντερικού περιεχομένου (χημειοϋποδοχείς) και το βαθμό της διάτασης του εντερικού τοιχώματος (τασεοϋποδοχείς). Τα άλλα νευρικά κύτταρα είναι εκτελεστικά και νευρώνουν τις μυϊκές στιβάδες και τα κύτταρα που παράγουν ορμόνες. Η ενδογενής νεύρωση που σχηματίζεται από αυτά τα πλέγματα είναι υπεύθυνη για τις συστολές του εντέρου που συμβαίνουν και με πλήρη έλλειψη εξωγενούς νεύρωσης. Η εξωγενής νεύρωση σχηματίζεται από παρασυμπαθητικές χολινεργικές νευρικές ίνες, οι οποίες διεγείρουν τη δραστηριότητα των λείων μυών του εντέρου και από συμπαθητικές αδρενεργικές νευρικές ίνες οι οποίες καταστέλλουν τη δραστηριότητα των λείων μυών του εντέρου.

ΙΣΤΟΛΟΓΙΑ ΠΑΧΕΟΣ ΕΝΤΕΡΟΥ

Το παχύ έντερο έχει βλεννογόνο χωρίς πτυχές εκτός από τη περιφερική (ορθική) μοίρα. Δεν υπάρχουν λάχνες στην περιοχή αυτή του εντέρου. Οι εντερικοί αδένες επιμήκεις και χαρακτηρίζονται από μεγάλη αφθονία καλυκοειδών και απορροφητικών κυττάρων και μικρό αριθμό εντεροενδοκρινικών κυττάρων (εικόνα 4). Τα απορροφητικά κύτταρα είναι κυλινδρικά και έχουν βραχείες, ανώμαλες μικρολάχνες. Το παχύ έντερο είναι καλά προσαρμοσμένο στις κύριες λειτουργίες του, δηλαδή στην απορρόφηση του νερού, στο σχηματισμό της μάζας των κοπράνων και στην παραγωγή βλέννης. Η βλέννη είναι ένα έντονα ενυδατωμένο πήκτωμα, το οποίο όχι μόνο λιπαίνει την εντερική επιφάνεια, αλλά καλύπτει επίσης βακτήρια και σωματιδιακό υλικό. Η απορρόφηση του νερού είναι παθητική, ακολουθώντας την ενεργητική μεταφορά του νατρίου έξω από τις βασικές επιφάνειες των επιθηλιακών κυττάρων.
Το χόριο είναι πλούσιο σε λεμφικά κύτταρα και λεμφοζίδια που συχνά εκτείνονται μέσα στον υποβλεννογόνιο. Αυτή η αφθονία σε λεμφικό ιστό έχει σχέση με τον άφθονο βακτηριακό πληθυσμό του παχέος εντέρου. Ο μυϊκός χιτώνας περιλαμβάνει επιμήκεις και κυκλοτερείς δεσμίδες. Αυτός ο χιτώνας διαφέρει από τον αντίστοιχο του λεπτού εντέρου, κατά το ότι οι μυϊκές ίνες της έξω επιμήκους στιβάδας συγκεντρώνονται σε τρεις παχιές δεσμίδες που αποκαλούνται κολικές ταινίες. Στα ενδοπεριτοναϊκά τμήματα του παχέος εντέρου, ο ορογόνος χαρακτηρίζεται από μικρές αιωρούμενες προσεκβολές που περιέχουν λίπος – τις επιπλοϊκές αποφύσεις.
Στην περιοχή του πρωκτού, ο βλεννογόνος σχηματίζει μια σειρά επιμήκων πτυχών, τις ορθικές στήλες του Morgagni. Περίπου 2cm πάνω από το άνοιγμα του πρωκτού, ο εντερικός βλεννογόνος αντικαθίσταται από πολύστιβο πλακώδες επιθήλιο. Στην περιοχή αυτή, το χόριο περιέχει ένα πλέγμα από μεγάλες φλέβες, οι οποίες όταν διατείνονται και παραμορφώνονται κιρσοειδώς δίνουν γένεση στις αιμορροΐδες.

Κυτταρική αναγέννηση στο γαστρεντερικό σωλήνα

Τα επιθηλιακά κύτταρα σε ολόκληρο το γαστρεντερικό σωλήνα αποβάλλονται συνεχώς και αντικαθίσταται από νέα κύτταρα που προκύπτουν από μίτωση αρχέγονων κυττάρων. Αυτά τα αρχέγονα κύτταρα εντοπίζονται στη βασική στιβάδα του οισοφαγικού επιθηλίου, στον αυχένα των γαστρικών αδένων, στο κατώτερο ήμισυ των εντερικών αδένων, και στο κατώτερο τριτημόριο των κρυπτών του παχέος εντέρου. Από αυτή τη ζώνη πολλαπλασιασμού σε κάθε μοίρα του εντέρου, τα κύτταρα κινούνται προς την περιοχή ωρίμανσης, όπου υφίστανται δομική και ενζυμική ωρίμανση, εξασφαλίζοντας με τον τρόπο αυτό το λειτουργικό πληθυσμό κάθε μοίρας του εντέρου. Στο λεπτό έντερο τα κύτταρα πεθαίνουν με απόπτωση στις κορυφές των λαχνών.

ΕΙΔΙΚΟ ΜΕΡΟΣ

ΣΚΟΠΟΣ ΤΗΣ ΕΡΕΥΝΑΣ

Ο βασικός σκοπός της έρευνας της εργασίας είναι να αναδειχθεί και να τεκμηριωθεί η υφή, το μήκος και η θέση των εκκολπωμάτων του στομάχου και του δωδεκαδακτύλου σε πρόσφατο ανθρώπινο πτωματικό υλικό, αλλά και σε ασθενείς. Επίσης να γίνει μια ανάσκόπηση της βιβλιογραφίας και αναδειχθούν προκλήσεις που προκύπτουν στη διάγνωση και θεραπεία των εκκολπώμάτων σε σχέση με τις ανατομικές δομές.

ΥΛΙΚΟ ΤΗΣ ΜΕΛΕΤΗΣ

Η πραγματοποίηση της ερευνητικής μελέτης έγινε εφικτή από την λήψη υλικού μελέτης από δύο πηγές.
α) Από δωρητές σώματος στο εργαστήριο της Ανατομίας για την άσκηση των Β΄ετών φοιτητών της Ιατρικής Σχολής Αθηνών, οι οποίοι αποθανόντες μεταφέρθηκαν στο εργαστήριο και άμεσα από το ιστορικό τους, όσοι έπασχαν από εκκολπωμάτωση, εγένετο λήψη υλικού μελέτης από τον ερευνητή και φυσικά ταρίχευση.
β) Από ηλικιωμένα άτομα που νοσηλεύτηκαν σε Νοσ/μεία της Αθήνας και είχαν εκκολπώματα του στομάχου, τα οποία είτε κατέληξαν από κάποια επιπλοκή κατά την διάρκεια της νοσηλείας τους είτε χειρουργήθηκαν.
γ) Και κυρίως από ανάσκοπηση της βιβλιογραφίας και εξαγωγή συμπερασμάτων.

ΜΕΘΟΔΟΣ ΤΗΣ ΕΡΕΥΝΑΣ

Αρχικά παρατείθονται περιστατικά ίδιας εμπειρίας απο το Εργαστηριό μας. Αυτά παρουσιάζονται, αναλύονται στο ιστορικό τους, στην εκδήλωση των συμπτωμάτων τους και στην ακτινολογική και ανατομική τους εικόνα.

Μετά επιχειρείται μια βιβλιογραφική ανασκόπηση και παρουσίαση ενδιαφερόντων κλινικών περιπτώσεων, ως επίσης και συμπερασμάτων που προκύπτουν από τις αυτές περιπτώσεις. Με αυτόν τον τρόπο γίνεται μια προσπάθεια ευρείας προσέγγισης της ανατομικής και κλινικής οντότητας των εκκολπωμάτων. Παρουσιάζεται το ατομικό ιστορικό των ασθενών που εμφανίζουν την κλινική αυτή οντότητα. Αναλύεται ο τρόπος εκδήλωσης των συμπτωμάτων. Επιπλέον, πολυ σημαντικό στοιχείο, η πρόκληση στη διαφορική διάγνωση, όπως και η τελική διάγνωση και η συνοδός διερέυνηση της ακριβούς ανατομιάς και θέσης των εκκολπωμάτων. Επιπρόσθετα προσπαθούμε να φωτίσουμε μέσα από αυτη την ανασκόπηση της βιβλιογραφίας της κλινικές προκλήσεις που ανακύπτουν από τα την ύπαρξη των εκκολπωμάτων.

Προκλήσεις που έχουν να κάνουν από την πρώτη υποψία της διάγνωσης μέχρι την τελική αντιμετωπίση τους. Προκλήσεις που προκύπτουν και σχετίζονται και με άλλες κλινικές οντότητες που προσομοιάζουν σε συμπτωματολογία με τα εκκολπώματα, αλλά και με ανατομικές δομές που σχετίζονται κάθε φόρά με το σημείο εντόπισης του εκκολπώματος.

Αξιοποιούμε βιβλιογραφία έγκυρων διεθνών εκδόσεων. Εστιάζουμε σε παλαιότερες εργασίες που χαρτογράφησαν και ανέδειξαν στη σύγχρονη ιατρική το πρόβλημα των εκκολπώματων. Συνεχίζουμε με πολύ ενδιαφέρον και προσήλωση σε ανασκόπηση εργασιών των τελευταίων ετών που εμπλουτίζουν την μεταπτυχιακή μας εργασία με πολλές αξιόλογες πληροφορίες και ενδιαφέροντα περιστατικά που μας βοηθούν εν τέλει στην σφαιρική προσέγγιση του θεματός μας και στην εξαγωγή χρήσιμων συμπερασμάτων.

ΕΚΚΟΛΠΩΜΑΤΑ ΤΟΥ ΠΕΠΤΙΚΟΥ ΣΥΣΤΗΜΑΤΟΣ

Τα εκκολπώματα του στομάχου αποτελούν προβολές του τοιχώματος αυτού διαφόρου σχήματος (σακοειδούς, σφαιροειδούς, κυλινδροειδούς, δίκην δακτύλου) και μεγέθους, η κοιλότητα των οποίων συνέχεται μετά της του στομάχου συνήθως δια μίσχου ποικίλου εύρους και μήκους. Εκκολπώματα είναι δυνατόν να παρατηρηθούν, ως γνωστόν, σε οποιανδήποτε μοίρα του εντερικού σωλήνα, όπως στον οισοφάγο, το δωδεκαδάκτυλο, ή και αλλού στο έντερο, αλλά η εντόπιση τούτων στον στόμαχο δεν αποτελεί σύνηθες ακτινολογικό ή νεκροτομικό εύρημα, οι δε ανακοινώσεις και η επί του θέματος βιβλιογραφία δεν είναι πλούσια.

Ιστορικό: Τα πρώτα γαστρικά εκκολπώματα περιγράφονται ως ευρήματα τυχαία, παρατηρηθέντα κατά τις νεκροψίες ή χειρουργικές επεμβάσεις από τον 18ο αιώνα. Έτσι η πρώτη παρατήρηση γαστρικού εκκολπώματος, οφείλεται στον Phellinger κατά το έτος 1735, βραδύτερα δε κατά το 1793, ο Mathew Bailie ανεύρε κατά την νεκροτομή εκκόλπωμα του στομάχου περιέχον μεταλλικά κέρματα. Κατά το έτος 1804 έτερος συγγραφέας, όπως ο Woigtel, ανεύρε κατά την νεκροτομή φρενοπαθούς γαστρικό εκκόλπωμα περιέχον πολλά και ποικίλης φύσεως αντικείμενα, κατά δε το αυτό έτος ο Helmont περιέγραψε ετέρα περίπτωση σακκοειδούς εκκολπώματος περιέχοντος λίθους(1),(6).

Έκτοτε και κατά διάφορα χρονικά διαστήματα διάφοροι ερευνητές όπως ο Fournier, Schroeder, Skem και Fritge, Carcia - Vasquez και πολλοί άλλοι περιέγραψαν παρόμοια ανατομικά ευρήματα.

Μέχρι του έτους 1837 άπασες οι περιγραφείσες περιπτώσεις γαστρικών εκκολπωμάτων, εθεωρούντο ως ανώμαλες και περίεργες παραλλαγές και μόνον κατά το έτος 1901 εμελετήθησαν κλινικώς υπό των Carman, Miller και Clinski, ο οποίος και κατέταξε μέσα στο νοσολογικό πλαίσιο τα γαστρικά εκκολπώματα σε ιδιαίτερη νοσολογική οντότητα, ανακύψαντος ούτω και του ερωτήματος της παθογενείας τούτων(2).

Από του έτους τούτου μέχρι του 1923, πλείστοι ερευνητές ανακοίνωσαν διάφορες περιπτώσεις γαστρικών εκκολπωμάτων, ασχοληθέντες συγχρόνους και με το ερώτημα της παθογένειας αυτών, περί της οποίας εξηνέχθησαν ποικίλες γνώμες και θεωρίες. Από του έτους 1923 οι περί εκκολπωμάτων του στομάχου γενόμενες ανακοινώσεις προκάλεσαν μέγιστο ενδιαφέρον, ο δε Akerlund το αυτό έτος εμελέτησε τα γαστρικά εκκολπώματα λεπτομερώς από απόψεως κλινικής, ακτινολογικής και παθογένειας. Στην εργασία του Akerlund την δημοσιευθείσα το 1928 τονίζεται η δυνατότης και η σημασία της ακτινολογικής έρευνας. Την δημοσίευση της μελέτης του Akerlund ακολούθησαν πολλές ανακοινώσεις νέων περιπτώσεων, όπως οι υπό των Barsony και Koppenstein, Aubourg, Emery, J.,ch. Roux, André Cain, Hillemand, Garcia Calderon, Artesson και άλλων, αλλά και άλλες ταξινομήσεις και νέες γνώμες και νέες θεωρίες περί της παθογένειας αυτών(2), (3),(4),(5).

Συχνότητα, εντόπιση, μέγεθος, σχήμα: Ως εξάγεται από την βιβλιογραφία τα εκκολπώματα του στομάχου και του ελικώδους εντέρου (νήστιδος και ειλεού) απαντώνται σπανιώτατα, και συνηθέστατα μεν τούτα είναι μονήρη, σπανίως δε πολλαπλά ή σε συνδυασμό μετά εκκολπωμάτων ετέρων μοιρών του εντερικού σωλήνα, (12δακτύλου, παχέος εντέρου). Η συχνότης της ανεύρεσης των γαστρικών εκκολπωμάτων υπό των διαφόρων ερευνητών έχει ως εξής:

Σε αναλογία 0,04% παρατηρήθησαν τούτα κατόπιν ακτινολογικής εξέτασης 91.536 ασθενών, σε αναλογία 0,1% κατόπιν 3.667, σε αναλογία επίσης 0,1% κατόπιν 11.234 λαπαρατομιών, σε αναλογία 0,3% κατόπιν ακτινολογικής εξέτασης 2.000 ατόμων υπό των ημετέρων Κοντοπούλου, Βουδούρη και σε αναλογία τέλος 0,074% κατόπιν ακτινολογικών εξετάσεων γενομένων από εμάς επί 6.733 εξετάσεων στομάχου. Ως προς το φύλο, το θήλυ εθεωρείτο ως το συχνότερο εμφανίζον εκκολπώματα γαστρικά, κατόπιν όμως νεωτέρων ερευνών προκύπτει ότι υπό την αυτή αναλογία επ' αμφοτέρων των φύλων γεννώνται τέτοια εκκολπώματα.

Ως προς την ηλικία, η ανεύρεση γαστρικού εκκολπώματος κατά την μικρή ηλικία, είναι εξαιρετικά σπάνια, αυξάνει δε η συχνότης τούτων επί των ενηλίκων και κυρίως κατά την ηλικία μεταξύ 40ού και 60ού έτους.
Η μοίρα του στομάχου επί της οποίας σχηματίζονται εκκολπώματα είναι η καρδιακή, σπανιώτερα η πυλωρική μοίρα έτι σπανιώτερον το μείζον τόξο και σπανιώτατα το έλασσον τόξο και η πρόσθια επιφάνεια του στομάχου.
Οι Hillemand, Carcia - Calderon και Artisson αναφέρουν ότι 73% των παρατηρούμενων γαστρικών εκκολπωμάτων ευρίσκονται στον θόλο του στομάχου και κατά προτίμηση επί του οπισθίου τοιχώματος, 12% στην πυλωρική μοίρα σε άλλη άλλοτε από του πυλωρού απόσταση, 8% επί του μείζονος τόξου και 2% επί του ελάσσονος τόξου και της πρόσθιας επιφάνειας.
Το σχήμα των εν λόγω εκκολπωμάτων συνηθέστατα είναι σακκοειδές ή σφαιρικό, σπανιώτατα δε παρεμφέρει τούτο προς δάκτυλον. Ως προκύπτει εκ των διαφόρων περιγραφών των ασχοληθέντων ερευνητών, οι διαστάσεις των εκκολπωμάτων κυμαίνονται μεγάλως από πίσου μέχρι κερασιού, κατά τούς S. Cohrane - Shanks - P. Kirley σελ. 155, από πίσου μέχρις μανδαρινίου κατά τους R. Ledoux Lebard, Guy R. Ledoub - Lebard σελ. 988, 1949, από πίσου μέχρις ωού περιστεράς κατά τους R. Wahl - (Coll Encyclomedics - chirurgical σελ. 9028 - 1947) από λεπτοκαρύου μέχρις ωού όρνιθος κατά τον P. Hillemand, coll Encyclomedico - chir. σελ. 708, και τέλος οι Stoles και P. Hickel αναφέρουν περίπτωση εκκολπώματος του μείζονος τόξου, μεγέθους κεφαλής εμβρύου, το οποίο χαρακτηρίζουν ως συγγενές (nouveau traité de médecine, G. H. Royer - F. Widal σελ 703).
Η σύνδεση του εκκολπώματος μετά του στομάχου τελείται συνηθέστατα διά μίσχου, του οποίου το εύρος και το μήκος μεγάλως ποικίλει, και άλλοτε μεν ούτος είναι βραχύς και ευρύς, άλλοτε δε είναι επιμήκης και εξαιρετικά στενός.
Υφή: Εκ της ιστολογικής εξέτασης του τοιχώματος των γαστρικών εκκολπωμάτων εξάγεται ότι τούτο σχηματίζεται ή εξ όλων των χιτώνων του στομάχου οπότε πρόκειται περί ολικού ή γνησίου εκκολπώματος ή αποτελείται εκ τριών μόνον χιτώνων ήτοι του ορογόνου, του υπο βλεννογόνου και του βλεννογόνου, ελλείποντος του μυϊκού, οπότε πρόκειται περί μερικού ή νόθου ή δίκην κήλης εκκολπώματος.
Επί των τελευταίων τούτων εκκολπωμάτων φρονούν κάποιοι ότι ο υποβλεννογόνιος και ο βλεννογόνιος χιτών εκκολπούνται δίκην κήλης δια μέσου αμύου περιοχής μεταξύ των δεσμίδων του μυϊκού χιτώνος. Εάν πράγματι ο μυϊκός χιτώνας ελλείπει παντελώς επί των εν λόγω εκκολπωμάτων είναι ερώτημα· πιθανώτερον είναι ότι και ούτος εκκολπούται μετά των λοιπών χιτώνων και έπειτα βραδύτερα ατροφεί βαθμιαίως και εξαφανίζεται.
Οι δεχόμενοι αυτή την έποψη, ερείδονται επί της ιστολογικής ερεύνης, κατά την οποία πάντοτε σημειώνεται η ύπαρξη μυϊκών ινών επί του τοιχώματος των εν λόγω εκκολπωμάτων. Επί τινων περιπτώσεων αναφέρεται ότι η ατροφία επεκτείνεται εφ' όλων των χιτώνων του τοιχώματος. Ούτω δε εξηγείται η παρατηρούμενη ενίοτε απολέπτυνση του τοιχώματος του εκκολπώματος.
Παθογένεια: Πλην των εκκολπωμάτων, των οποίων η αιτιολογία είναι γνωστή, όπως τα εκκολπώματα τα οφειλόμενα σε γαστρικά έλκη μετά βαθέως κρατήρος, ή σε εξηλκωμένα καρκινώματα, ή σε έλξη και προώθηση του τοιχώματος του στομάχου λόγω συμφύσεων τούτου μετά παρακειμένων οργάνων (παγκρέατος, σπληνός, κόλου, λεμφογαγγλίων) τα λοιπά εκκολπώματα του στομάχου, τα οποία και ενδιαφέρουν, την παρούσα ανακοίνωση, θεωρούνται υπό πολλών ερευνητών και αυτά ως επίκτητα ενώ υπό άλλων χαρακτηρίζονται ως συγγενή.
Ποικίλες θεωρίες και γνώμες έχουν δημοσιευθεί περί της αιτιολογίας της γενέσεως των εν λόγω εκκολπωμάτων. Ερευνητές από διάφορες οπτικές φρονούν ότι τα εκ του οπισθίου τοιχώματος του στομάχου παρά το καρδιακό στόμιο παραγόμενα εκκολπώματα, οφείλονται σε πίεση ασκουμένη επί της περιοχής αυτής του στομάχου υπό του καταπινομένου βλωμού. Ο βλωμός δήλον ότι εκπεμπόμενος υπό του οισοφάγου μεθ' ωρισμένης δυνάμεως, ασκεί επί της περιοχής αυτής του στομάχου πίεση, η οποία επί μακρόν επαναλαμβανομένη επί του σημείου τούτου προκαλεί την γένεση εκκολπώματος.
Διάφοροι ερευνητές έχουν την γνώμη ότι τα γαστρικά εκκολπώματα παρά το καρδιακό στόμιο οφείλονται εις ελάττωση της αντιδράσεως του τοιχώματος της περιοχής αυτής του

στομάχου. Την ελάττωση αυτήν αποδίδουν αυτοί στην πορεία και την διάταξη των ινών της έξω επιμήκους μυϊκής στιβάδας, η οποία κατ' αυτούς διαιρείται αμέσως υπό το καρδιακό στόμιο σε δύο δεσμίδες, εκ των οποίων η μεν παχύτερη φέρεται κατά μήκος του μείζονος τόξου, η δε (μικρότερη) λεπτότερη κατά μήκος του ελάσσονος τόξου. Μεταξύ των δύο τούτων δεσμίδων περιλαμβάνεται ζώνη του τοιχώματος, κατά την οποία παραμένουν ακάλυπτες οι ίνες της μέσης κυκλοτερούς μυϊκής στιβάδος και συνεπώς δημιουργείται ζώνη ελάσσονος αντιστάσεως. Η ενδογαστρική επομένως τάση δύναται κατά τους συγγραφείς αυτούς, να προκαλέσει εκκόλπωμα του γαστρικού τοιχώματος κατά την ζώνη αυτή.
Κατ' άλλους, η ανάπτυξη εκκολπώματος κατά την καρδιακή χώρα πρέπει να ερμηνευθεί εκ της παρατηρήσεως ότι κατά την περιοχή αυτή διατιτραίνουν το τοίχωμα του στομάχου δέσμες αγγείων και είναι δυνατόν κατά μήκος κάποιου διαταθέντος αγγείου να εκκολπωθεί ο βλεννογόνιος και υποβλεννογόνιος χιτώνας.
Έτεροι πάλι ερευνητές αποδίδουν την γένεση των γαστρικών εκκολπωμάτων σε σπανιώτατη ανατομική ανωμαλία της πορείας του περιτοναίου, κατά την οποία τούτο σχηματίζει όπισθεν του στομάχου εκκόλπωμα, δυνατό να αποβεί αφορμή σχηματισμού του γαστρικού εκκολπώματος.
Κατά μερικούς άλλους συγγραφείς, η γένεση των εκκολπωμάτων πρέπει να αποδοθεί σε διαταραχή του τόνου του τοιχώματος του στομάχου, ήτοι σε τυπική χάλαση του μυϊκού χιτώνα και συνεπώς δημιουργίας περιοχής ελάσσονος αντιστάσεως. Επί των περιπτώσεων εκείνων, επί των οποίων εγκλείεται επικουρικό πάγκρεας στο τοίχωμα του εκκολπώματος, η γένεση τούτου αποδίδεται υπό των ερευνητών στην ανώμαλη παγκρεατική καταβολή, δια την οποία άλλοι μεν φρονούν ότι διαπλάσσεται εκ του τοιχώματος του στομάχου υπό την μορφή εκκολπώματος· άλλοι θεωρούν αυτήν ως σημαντική αιτία δημιουργίας περιοχής ελάσσονος αντιστάσεως, ενώ άλλοι ερευνητές την γένεση εκκολπώματος στις εν λόγω περιπτώσεις θεωρούν ως το έσχατο στάδιο υποπλασίας ογκώδους παραπαγκρέατος.
Οι θεωρούντες ως συγγενή τα γαστρικά εκκολπώματα φρονούν ότι τα του θόλου είναι ανάλογα προς τα εκκολπώματα του στομάχου πολλών θηλαστικών ζώων, όπως του σεμνοπιθήκου, του χοίρου και άλλων, ερμηνεύουν δε την γένεση τούτων κατά την εμβρυϊκή ζωή, κατά την οποία ο θόλος του στομάχου διαπλάσσεται ως θύλακος του προσθίου τμήματος του αρχικού εντέρου. Εάν αντί ενός θυλάκου ως νομίζουν αυτοί σχηματισθούν δύο τέτοιοι τότε είναι δυνατόν να παραμείνει ο ένας, ως εκκόλπωμα.
Καίτοι ουδόλως προτιθέμεθα να εξαγάγωμε συμπεράσματα επί τη βάσει των ανατομικών δεδομένων, όποια εκ των διαφόρων θεωριών περί της παθογενείας των γαστρικών εκκολπωμάτων εμφανίζεται ως πιθανωτέρα, θεωρούμε εν τούτοις σκόπιμο όπως προς συμπλήρωση της περιγραφής τούτων, αφ' ενός μεν περιγράφουμε συντόμως την κατασκευή του τοιχώματος του στομάχου αναφέροντες συγχρόνως και κάποιες σχετικές ανατομικές παρατηρήσεις γενόμενες από εμάς στο ανατομείο, αφ' ετέρου δε υπενθυμήσουμε δι' ολίγων εκ της εμβρυολογίας τον ιδιάζοντα τρόπο της διαπλάσεως της περιοχής εκείνης του εν λόγω οργάνου, επί της οποίας συνηθέστερα απαντιόνται τα εκκολπώματα, ήτοι του θόλου του στομάχου. Την γνώση των ανατομικών και εμβρυολογικών τούτων παρατηρήσεων θεωρούμε ως απαραίτητη προϋπόθεση δια πάσα τυχόν έρευνα στην ερμηνεία της γενέσεως των γαστρικών εκκολπωμάτων επί τη βάσει ακτινολογικής κατά το πλείστον μόνον μελέτης.
Κατασκευή του τοιχώματος του στομάχου: το τοίχωμα του στομάχου εμφανίζον πάχος μόνον 2-3 χιλμ. αποτελείται εκ τεσσάρων χιτώνων: του ορογόνου, του μυϊκού, του υποβλεννογονίου και του βλεννογόνου. Εκ των χιτώνων τούτων, μόνον οι δύο πρώτοι ο ορογόνος και ο μυϊκός ενδιαφέρουν ιδιαιτέρως την παρούσα ανακοίνωση.
Ο ορογόνος χιτώνας: Κατά μήκος του ελάσσονος τόξου τα δύο πέταλα του ηπατογαστρικού συνδέσμου αποχωριζόμενα αλλήλων φέρονται το μεν πρόσθιον στην πρόσθια, το δε οπίσθιο στην οπίσθια του στομάχου επιφάνεια. Εκ τούτων το πρόσθιο καλύπτον την πρόσθια του στομάχου επιφάνεια, προς μεν τα άνω επεκτείνεται στην πρόσθια επιφάνεια του οισοφάγου, την οποία και καλύπτει τελείως προς τα αριστερά, αφού καλύψει την πρόσθια του θόλου επιφάνεια, φέρεται στο διάφραγμα και τις πύλες του σπληνός, σχηματιζομένων ούτω των προσθίων πετάλων του γαστροφρενικού και γαστροσπληνικού συνδέσμου ενώ προς τα κάτω μεταβαίνει κατά μήκος του μείζονος τόξου στο μείζον επίπλουν (πρόσθιο πέταλο αυτού). Το οπίσθιο πέταλο του ηπατογαστρικού συνδέσμου φερόμενο από του ελάσσονος τόξου στην

οπίσθια του στομάχου επιφάνεια, δεν επεκτείνεται επί της οπίσθιας επιφάνειας του οισοφάγου ούτε και καλύπτει άπασα την οπίσθια επιφάνεια του θόλου, αλλά σε άλλη άλλοτε απόσταση από του καρδιακού στομίου, ανακάμπτει στο οπίσθιο κοιλιακό τοίχωμα (διάφραγμα) σχηματιζομένου ούτω του οπισθίου πετάλου του γαστροφρενικού συνδέσμου. Προς τα αριστερά ο εν λόγω ορογόνος χιτών φέρεται στον σπλήνα (οπίσθιο πέταλο γαστροσπληνικού συνδέσμου) ενώ προς τα κάτω μεταβαίνει κατά μήκος του μείζονος τόξου στο μείζον επίπλουν (οπίσθιο πέταλο αυτού).
Εκ της περιγραφής αυτής προκύπτει ότι ο στόμαχος δεν καλύπτεται καθ' όλην αυτού την έκταση υπό ορογόνου χιτώνος, αλλά μικρή περιοχή της οπίσθιας επιφάνειας της καρδιάς και του θόλου συνεχόμενος μετά της οπίσθιας τοιαύτης του οισοφάγου παραμένει άνευ περιτοναίου. Η ακάλυπτη αυτή μοίρα περιλαμβανόμενη μεταξύ των δύο πετάλων του γαστροφρενικού συνδέσμου, εμφανίζει ποικίλη έκταση κυμαινόμενη σε 3 - 5 εκμ. (Grégoire - Braine).
Εμείς εξετάσαντες την έκταση της περιοχής αυτής του στομάχου στο Ανατομείο επί τινων πτωμάτων αμφοτέρων των φύλων, ανεύρομεν την έκταση της εν λόγω περιοχής κυμαινόμενη από 2-9 εκμ. (εικόνα 5).
Κατά την ακάλυπτη αυτή υπό περιτοναίου μοίρα του στομάχου, συνδέεται αυτός μετά του οπισθίου κοιλιακού τοιχώματος (διαφράγματος) διά ινωδών συνδετικών δεσμίδων αποτελουσών τον κρεμαστήρα του στομάχου σύνδεσμο (Grégoire).
Ακάλυπτοι υπό ορογόνου χιτώνα παραμένουν επίσης στενώτατες ζώνες του τοιχώματος του στομάχου κατά μήκος της πρόσφυσης των τριών συνδέσμων, ελάσσονος, μείζονος επιπλόου και γαστροσπληνικού. Η κατά μήκος μάλιστα της πρόσφυσης του ελάσσονος επιπλόου επί του ελάσσονος τόξου στενή ακάλυπτος ζώνη βαίνει αποπλατυνόμενη εκ του πυλωρικού προς το καρδιακό άκρο συνεχόμενη τέλος μετά της στερούμενης επίσης περιτοναίου οπίσθιας επιφάνειας της καρδιάς και του θόλου του στομάχου.

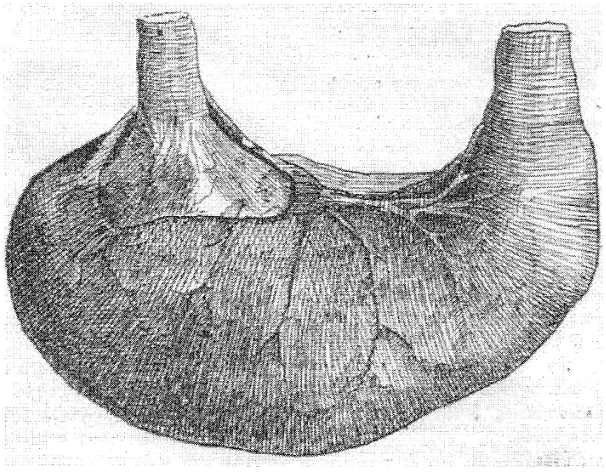

Εικόνα 5: Στόμαχος εκ των όπισθεν, όπου διακρίνεται η ακάλυπτη υπό του περιτοναίου περιοχή

Μυϊκός χιτών: Ως γνωστόν, ο μυϊκός χιτώνας του στομάχου συνίσταται εκ τριών στιβάδων, της έξω επιμήκους, της μέσης κυκλοτερούς και της έσω λοξής. Εκ των στιβάδων τούτων μόνον η μέση εκτείνεται καθ' όλην την έκταση του στομάχου παχυνομένη βαθμηδόν από του θόλου προς το πυλωρό. Κατά τον θόλο η εν λόγω στιβάδα λεπτοτάτη ούσα αποτελείται εξ ινών, οι οποίες περιγράφουν μικρούς κύκλους ακολουθούν στροβιλοειδή μάλλον φορά, ιδίως κατά την κορυφή του εν λόγω θόλου.
Η έσω στιβάδα λοξή ούσα και μη εκτεινομένη στον θόλο και όχι στην πυλωρική μοίρα σχηματίζει αγκύλη περί το καρδιακό στόμιο, ούτως ώστε το μεν κυρτό της αγκύλης, αντιστοιχεί στην καρδιακή εντομή τα δε σκέλη φέρονται επί των συστοίχων επιφανειών του στομάχου μέχρι της γωνιαίας εντομής.

Αξία ιδιαιτέρας προσοχής και μελέτης τυγχάνει η έξω επιμήκης στιβάς περί της πορείας των ινών της οποίας δεν συμφωνούν οι περιγραφές των διαφόρων συγγραφέων και ερευνητών.

Ούτως ο Braus(7) περιγράφει ότι η έξω επιμήκης μυϊκή στιβάδα του στομάχου παριστώσα την συνέχεια της επιμήκους στιβάδος του οισοφάγου, φέρεται κατά μήκος του ελάσσονος τόξου μέχρι της γωνιαίας εντομής, σχηματίζουν πυκνή δεσμίδα. Οι ίνες της δεσμίδας αυτής ανακάμπτουν προς το σώμα του στομάχου και διατρέχουν εγκαρσίως προς τον επιμήκη αυτού άξονα ταχέως τελειώνουν. Κατά μήκος του μείζονος τόξου, οι ίνες της έξω αυτής στιβάδος σχηματίζουν λεπτότερη δεσμίδα της του ελάσσονος τόξου, φέρονται αδιάκοποι μέχρι του πυλωρού. Οι λοιπές ίνες της στιβάδος αυτής διήκουσαι εκ του καρδιακού άκρου του στομάχου ακτινοειδώς επί της πρόσθιας και της οπίσθιας επιφάνειας τούτου, διασπώνται σε λεπτές αραιές δεσμίδες μεταξύ των οποίων διαφαίνονται οι δεσμίδες της αμέσως έσωθεν φερομένης μέσης στιβάδος. Η στην γωνιαία εντομή αντιστοιχούσα μοίρα του στομάχου στερείται ινών της έξω επιμήκους στιβάδος.
Ο Testut (8) ως εξής περιγράφει την πορεία των ινών της έξω επιμήκους στιβάδος του στομάχου. «Οι ίνες της έξω επιμήκους στιβάδος του οισοφάγου εξικνούμεναι στο καρδιακό άκρο του στομάχου εξαπλούνται όπως καλύψουν άπασα την περιφέρεια του άκρου τούτου. Οι κατά μήκος του ελάσσονος τόξου διήκουσαι ίνες αρκούντως ανεπτυγμένες σχηματίζουν τον καλούμενο ελβετικό λαιμοδέτη, ενώ οι προς τα αριστερά φερόμενες ανέρχονται στον θόλο και από εκεί πορεύονται στο μείζον τόξο. Οι πρόσθιες και οι οπίσθιες ίνες εξαπλώνονται κανονικά επί των συστοίχων επιφανειών. Άπασαι οι ανωτέρω συγκλίνουσες προς τον πυλωρό συνέχονται μετά της έξω στιβάδος του μυϊκού χιτώνος του εντέρου».
Ο Poirier(9), αναφέρει ότι η έξω επιμήκης στιβάς του στομάχου κατά μέγιστο μέρος σχηματίζεται εκ της ακτινοβολίας της έξω επιμήκους στιβάδος του οισοφάγου. Επί του ελάσσονος τόξου αυτές φέρονται συνεχώς μέχρι του πυλωρού. Επί των επιφανειών του στομάχου λεπτές και αραιές ούσες αυτές θεωρούνται κατά μέγα μέρος ως ίδιες του στομάχου. Κατά μήκος του μείζονος τόξου διήκουσι ασήμαντες και μερικές λεπτότατες ίνες, ενώ μία μυϊκή δεσμίδα καλώς ανεπτυγμένη άρχεται εκ του αριστερού χείλους του οισοφάγου διήκουσα κατά μήκος του μείζονος τόξου δια να φτάσει στον πυλωρό. Προς τα αριστερά οι ίνες της έξω επιμήκους στιβάδος εξαφανίζονται βαθμηδόν μεταξύ των κυκλοτερών ινών λίγες δε εκ τούτων εξικνούνται μέχρι του θόλου του στομάχου.
Οι Fleischner, Gutgeit, Kôppenstein ενδιαφερόμενοι δια την αιτία της γενέσεως των γαστρικών εκκολπωμάτων αναφέρουν την ύπαρξη φυσιολογικής επί του τοιχώματος του στομάχου περιοχής ασθενούς αντιστάσεως. Περιγράφουν δηλαδή αυτοί ότι αμέσως υπό το καρδιακό στόμιο του στομάχου η έξω επιμήκης μυϊκή στιβάς διαιρείται σε δύο δεσμίδες εκ των οποίων η μία φέρεται κατά μήκος του ελάσσονος τόξου η δε ετέρα κατά μήκος του μείζονος. Η διαίρεση αυτή υπό την μορφή V αποτελεί τον καλούμενο κατ' αυτούς ελβετικό λαιμοδέτη. Μεταξύ των δύο τούτων δεσμίδων ευρίσκεται περιοχή του τοιχώματος του στομάχου ελάσσονος αντιστάσεως, ένθα η κυκλοτερής μυϊκή στιβάς δεν καλύπτεται υπό της έξω επιμήκους στιβάδος.
Εμείς εξετάσαμε την έξω επιμήκη στιβάδα του μυϊκού χιτώνος του στομάχου επί δώδεκα πτωμάτων, ανεύρομεν την εξής πορεία των μυϊκών δεσμίδων αυτής.
Κατά το καρδιακό άκρο του στομάχου, η έξω επιμήκης μυϊκή στιβάς του οισοφάγου επεκτείνεται επί του στομάχου εξαπλούμενη και συχρόνως αραιούμενη. Και προς τα δεξιά πυκνοτέρα ούσα, φέρεται κατά μήκος του ελάσσονος τόξου μέχρι της γωνιαίας εντομής, προς τα πρόσω και οπίσω εξαπλούται δίκην ριπιδίου επί των συστοίχων επιφανειών, αραιουμένη συγχρόνως, διαφαινομένης ούτω καλώς της υποκειμένης κυκλοτερούς στιβάδος. Προς τα αριστερά τέλος αραιουμένη φέρεται προς τον θόλο, δεν εξικνείται όμως μέχρι της κορυφής αυτού αλλά τελειώνει ταχέως συμφυρομένη μετά των δεσμίδων της υποκειμένης κυκλοτερούς στιβάδος. Αξιόλογον είναι ότι κατά μήκος του μείζονος τόξου, εμείς δεν ευρήκαμε επί των εξετασθέντων από εμάς στομάχων κάποια μυϊκή δεσμίδα παριστώσα συνέχεια της έξω επιμήκους στιβάδος άλλα μόνον κυκλοτερείς δεσμίδες της υποκειμένης μυϊκής στιβάδος.
Εκ της ανωτέρω περιγραφής του ορογόνου και μυϊκού χιτώνος του στομάχου προκύπτουν τα εξής: α) ότι ο ορογόνος χιτών δεν περιβάλλει τελείως τον στόμαχο, αλλ' εγκαταλείπει κάποιες

περιοχές αυτού ποικίλης έκτασης ακάλυπτες, β) Εκ των τριών στιβάδων του μυϊκού χιτώνος μόνον η μέση αυτή η κυκλοτερής είναι συνεχής, εκτεινόμενη από του καρδιακού μέχρι του πυλωρικού άντρου, ενώ οι άλλες δύο στιβάδες ατελώς επενδύουν το τοίχωμα του στομάχου, καίτοι κάποιοι συγγραφείς περιγράφουν ως συνεχή επίσης στιβάδα και την έξω επιμήκη τοιαύτην (Testut) ενώ έτεροι θεωρούν αυτήν ατελή μη επεκτεινομένη στον θόλο (Poirier) ούτε στην πυλωρική μοίρα αλλά μέχρι μόνον της γωνιαίας εντομής, (Braus) και κατά τις δικές μας τέλος παρατηρήσεις ούτε και στο μείζον τόξο.
Κατόπιν τούτων είναι ευνόητο ότι το τοίχωμα του στομάχου πρέπει να εμφανίζει ελάσσονα ικανότητα αντίστασης σε ωρισμένες αυτού περιοχές αντιστοιχούσες ως είναι επόμενο, σε αυτά τα μέρη ελλείπουν οι εν λόγω χιτώνες.

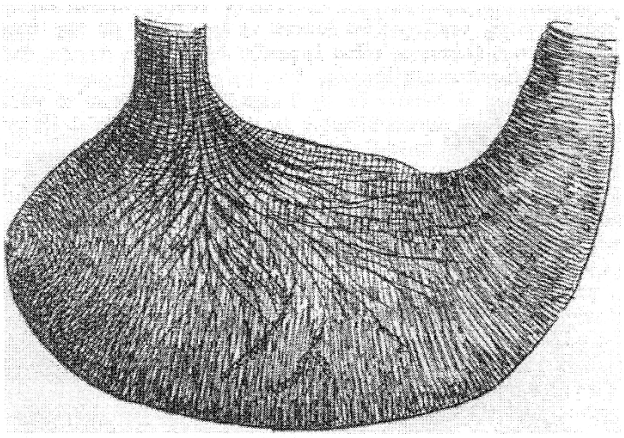

Εικόνα 6: Μυϊκός χιτώνας του στομάχου. Έξω επιμήκης στιβάδα.

Αυτό θελήσαμε να εξακριβώσουμε στο ανατομείο αυξάνοντες την ενδογαστρική τάση επί διαφόρων στομάχων μέχρι ρήξης του τοιχώματος τούτων.
Πράγματι αυξήσαμε την ενδογαστρική τάση επί έξι στομάχων χρησιμοποιήσαντες επί μεν των τριών αέρα επί δε των ετέρων τριών ύδωρ. Επί των τριών εκ τούτων η αύξηση της ενδογαστρικής τάσης εγένετο αφού πρότερον εξήχθησαν εκ του πτώματος, ενώ επί των ετέρων τριών εγένετο στην φυσιολογική θέση αυτών στο πτώμα.
Το αποτέλεσμα της ισχυρής αύξησης της ενδογαστρικής τάσης επί των στομάχων τούτων υπήρξε το ακόλουθο: Κατά την διάρκεια της αύξησης της τάσης ουδέν ουδαμού του τοιχώματος του στομάχου εκκόλπωμα παρήγετο. Όταν δε η τάση καθίστατο εντονώτατη τότε επήρχετο ρήξη τούτου. Το σημείο της ρήξης ήταν εφ' όλων των στομάχων στην ίδια περίπου περιοχή, παρά το έλασσον τόξο. Συγκεκριμένα επί των τεσσάρων στομάχων, το τοίχωμα αυτών υπέστη ρήξη επί της πρόσθιας επιφάνειας του σώματος, σε σημείο, όπου καλύπτεται από περιτόναιό έκειτο εγγύς του ελάσσονος τόξου και σε απόσταση απ' αυτού κυμαινόμενη από 1,5-3 εκμ, από δε του καρδιακού άκρου σε απόσταση κυμαινόμενη από 2-6 εκμ.
Επί των ετέρων δύο στομάχων η ρήξη επήλθε επ' αυτού τούτου του ελάσσονος τόξου και μάλλον επί του ενός στομάχου στην οπίσθια αυτού επιφάνεια, σε σημείο όπου ακάλυπτο υπό του περιτοναίου, έκειτο σε απόσταση 6 εκμ. από του καρδιακού στομίου.
Από την έρευνα αυτή εξάγονται δύο πράγματα: α) Υπό αυξημένη ενδογαστρική τάση δεν προκαλείται παραμόρφωση του θόλου ή κάποιας άλλης περιοχής του στομάχου, το οποίο είναι δυνατόν να θεωρηθεί ως εκκόλπωμα κατά την ακτινολογική εξέταση, όπως κάποιοι ερευνητές φρονούν και β) η ρήξη επήλθε επί μεν των τεσσάρων στομάχων σε περιοχή του ελάσσονος τόξου, η οποία πρέπει να θεωρείται ως μοίρα μείζονος και όχι ελάσσονος αντίστασης, εφ' όσον αυτή καλύπτεται και υπό περιτοναίου και εφ' όλων των στιβάδων του μυϊκού χιτώνος αποτελείται, επί δε των ετέρων δύο σε περιοχή του ελάσσονος τόξου, η οποία στερείται μεν περιτοναίου, αλλά όλες οι στιβάδες του μυϊκού χιτώνος συμμετέχουν στην κατασκευή αυτής. Το εκ πρώτης όψης περίεργο τούτο γεγονός, νομίζουμε ότι δύναται να

ερμηνευθεί εκ της παρατηρήσεως ότι η περιοχή αυτή του ελάσσονος τόξου εμφανίζει άφθονα τα αγγεία, τα οποία εκφυόμενα εκ της αριστερής γαστρικής αρτηρίας διατιτραίνουν το τοίχωμα της μοίρας αυτής του στομάχου, είναι δε βέβαιο ότι σε όποια σημεία διατιτραίνεται το γαστρικό τοίχωμα υπό αγγείων, εκεί οι μυϊκές δεσμίδες αραιούνται μέχρι τελείας εξαφάνισης. Η πυκνή λοιπόν αγγείωση είναι ίσως η αιτία της ήσσονος αντίστασης του τοιχώματος του στομάχου κατά την περιοχήν αυτήν.

Διάπλαση του θόλου του στομάχου: Είναι γνωστόν εκ της εμβρυολογίας ότι ο στόμαχος κατά τις αρχές της διάπλασης παριστά ατρακτοειδές ανεύρυσμα του εντερικού σωλήνα, όπου όντας πεπιεσμένο εκ των πλαγίων εμφανίζει δύο χείλη πρόσθιο και οπίσθιο (ραχιαίο) δύο επιφάνειες δεξιά και αριστερή και δύο άκρα άνω και κάτω. Προϊούσης της διάπλασης βαθμιαία στρέφεται ο στόμαχος περί τον κάθετον αυτού άξονα, ούτως ώστε η μεν δεξιά επιφάνεια καθίσταται οπίσθια η δε αριστερά πρόσθια. Εκ των δύο δε αυτού χειλέων, το μεν πρόσθιο σχηματίζει το έλασσον τόξο, το δε οπίσθιο (ραχιαίο) το μείζον τόξο.
Συγχρόνως προς την στροφή αυτή, στρέφεται επίσης ο στόμαχος και περί τον οβελιαίο αυτού άξονα, ούτως ώστε το κάτω αυτού άκρο φέρεται προς τα άνω και δεξιά το δε άνω (κεφαλικό) προς τα αριστερά και ολίγον προς τα κάτω. Ο επιμήκης τώρα άξονας του στομάχου διήκει εκ των αριστερών και άνω προς τα δεξιά και κάτω. Εξαιρετικό ενδιαφέρον εμφανίζει η διάπλαση του θόλου του στομάχου, ως αυτή περιγράφεται από τους Keith και Wood Jones(10). Κατά τους ερευνητές τούτους ο αρχικός του θόλου σχηματισμός δεν οφείλεται σε γενική του στομάχου διεύρυνση, αλλά σε τοπικό εκκόλπωμα της καρδιακής μοίρας του μείζονος τόξου, του αρχικού τουτέστι ραχαίου χείλους του στομάχου. Το εκκόλπωμα τούτο ευρίσκεται εν πλήρει εξελίξει κατά τον 3° και 4° εμβρυϊκό μήνα, εκτεινόμενο δε βραδύτερα και ανευρυνόμενο, καθίσταται τούτο ασαφές συγχωνευόμενο τέλος μετά του σώματος του στομάχου. Παρόμοιο εκκόλπωμα παρατηρείται κατά την εμβρυϊκή ζωή επί του στομάχου διαφόρων θηλαστικών όπως του σεμνοπιθήκου και άλλων ιδίως όμως του χοίρου, επί του οποίου μάλιστα το εν λόγω εκκόλπωμα δεν συγχωνεύεται μετά του σώματος του στομάχου αλλά παραμένει και επί του ενηλίκου ζώου ως μ ό ν ι μ ο κωνοειδές τέτοιο κατά την οπίσθια του θόλου επιφάνεια, (εικ. 7).
Εάν και επί του στομάχου του ανθρώπου συμβεί κατά την διάπλαση κάτι ανάλογο, δηλαδή να μη εξαπλωθεί και συγχωνευθεί το εν λόγω εκκόλπωμα μετά του σώματος του στομάχου, τότε θα παραμείνει τούτο και επί του ενηλίκου ανθρώπου όπως και επί του χοίρου, κατά την οπίσθια του θόλου επιφάνεια εγγύς του καρδιακού στομείου. Τα μέχρι τούδε λεχθέντα περί της κατασκευής του τοιχώματος του στομάχου και της διάπλασης του θόλου αυτού θεωρούμε ως βασικές γνώσεις, απαραίτητες διά πάντα επιθυμούντα να ασχοληθεί με την αιτιολογία της γενέσεως των γαστρικών εκκολπωμάτων ως και δι' εκείνους, οι οποίοι θα ήθελαν να κρίνουν και να εξαγάγουν συμπεράσματα εάν οι διάφορες υπάρχουσες θεωρίες και γνώμες περί της παθογένειας των εν λόγω εκκολπωμάτων στηρίζονται επί εξηκριβωμένων γεγονότων.

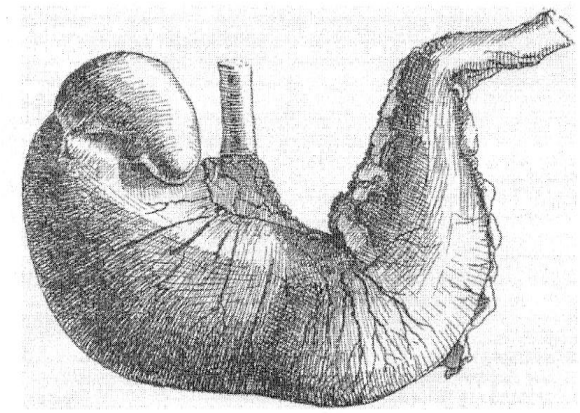

Εικόνα 7: Στόμαχος χοίρου.

Συμπτωματολογία: Τα εκκολπώματα ενίοτε αποτελούν τυχαίο ακτινολογικό εύρημα, όταν δε αυτά προκαλούν ενοχλήματα τότε υποδύονται διαφορετική κλινική εικόνα. Οι ασθενείς παρουσιάζουν διαταραχές συνιστάμενες σε αίσθημα βάρους μετά τα γεύματα, σε πύρωση και πόνους ποικίλης έκτασης και διάρκειας προσλαμβάνοντες την μορφή κατ' εξοχήν οδυνηρών συνδρόμων. Οι κρίσεις αυτές δυνατόν να εμφανισθούν είτε ευθύς μετά την λήψη τροφής ή και μετά πάροδο χρονικού διαστήματος άλλοτε άλλου από της λήψης αυτής. Διαρκούσες επί ημέρες δεν υποχωρούν μετά την λήψη αλκαλικών και χορήγησης αντισπασμωδικών φαρμάκων. Τα μεσοδιαστήματα της ηρεμίας μεταξύ των ως άνω κρίσεων, είναι διαφόρου χρονικής περιόδου και γενικώς η όλη συμπτωματολογία υποδύεται την κλινική εικόνα του έλκους.
Ενίοτε οι ασθενείς παραπονούνται διά πόνους εντοπιζόμενους κατά την χώρα του Murphy αντανακλώμενους δε κατά την σύστοιχη ραχιαία επιφάνεια. Το επώδυνο τούτο σύνδρομο προσομοιάζει προς το της χολοκυστίτιδας αλλ' είναι μικρότερης έντασης και βραχύτερης διάρκειας. Δεν αποκλείεται βεβαίως η συνύπαρξη χρονιάς χολοκυστίτιδας και εκκολπώματος, δι' τούτο και επιβάλλεται ειδική προς τούτο έρευνα.
Άλλοτε η νόσος υποδύεται την συμπτωματολογία της χρονιάς σκωληκοειδίτιδας.

Ακτινολογικά ευρήματα: Η ακτινολογική έρευνα αποτελεί την κατ' εξοχήν διαγνωστική εν προκειμένω μέθοδο. Η μελέτη του ασθενούς δέον να γίνεται σε όλες τις δυνατές προβολικές θέσεις. Κατά την σε όρθια θέση εξέταση λόγω της πιθανής εντόπισης του εκκολπώματος κατά την πρόσθια η οπίσθια επιφάνεια του στομάχου, η εξέταση δέον να γίνεται άμα τη καθόδω του σκιερού διαλύματος εν τω στομάχω ως και μετά την πλήρωση αυτού. Κατά την υπτία ή πρηνή θέση εξέταση επιβάλλεται και πάλι η σε διάφορες προβολές εξέταση. Κάποιοι συνιστούν και την σε Trendelenburg θέση εξέταση. Είναι σκόπιμο και μετά την σε πρηνή θέση εξέταση να θέσουμε και πάλι προς έρευνα τον ασθενή σε ορθία θέση.
Η εξέταση και ο έλεγχος της κατάλληλης θέσης, στην οποία η πλήρωση και εκκένωση του εκκολπώματος επιτυγχάνεται καλλίτερα δεν είναι άσκοπη. Το τοιούτο τουναντίον έχει πρακτική σημασία όπως επιτύχουμε την εκκένωση του σάκκου, ως επίσης όπως εισαγάγουμεν φαρμακευτικές ουσίες σε αυτό, σε περιπτώσεις εκκολπωματίτιδας.
Το εκκόλπωμα εμφανίζον σχήμα άλλοτ' άλλο, σακκοειδές, σφαιροειδές, δίκην δακτύλου, ως και ον ποικίλου μεγέθους σκιαγραφείται μεθ' ομαλών τοιχωμάτων. Η περίμετρος τούτου καλώς περιγραφομένη και ελευθέρα είναι κινητή κατά τις αναπνευστικές κινήσεις. Ενίοτε η μορφή τούτου μεταβάλλεται κατά την βαθειά εισπνοή. Το εκκόλπωμα πληρούμενο όταν μάλιστα είναι ευμέγεθες, στην ορθία θέση παρουσιάζει επιφάνεια επίπεδη, της οποίας ενίοτε υπερτίθεται αερική εικόνα. Επίσης αναφέρονται επί ευμεγέθους εκκολπώματος περισταλτικές κινήσεις στα ύψη.
Το χαρακτηριστικό του εκκολπώματος είναι ο μίσχος ο συνδέων την κοιλότητα του σάκκου τούτου προς την κοιλότητα του στομάχου. Ο μίσχος δυνατόν να παρουσιάσει διάφορο εύρος και μήκος. Το γαστρικό στόμιο του εκκολπώματος όταν είναι ευρύ δύναται να περιλάβει το άκρο του δακτύλου. Περιεγράφη περίπτωση κατά την οποία το γαστρικό στόμιο του εκκολπώματος παρίστατο ως δακτύλιος, του οποίου το κάτω χείλος παχυνόμενο σημαντικά εσχημάτιζε πτυχή δρεπανοειδή υπενθυμίζουσα το στόμιο του εκκολπώματος του χοίρου.
Η μελέτη της πτυχώσεως του βλεννογόνου τόσον του μίσχου όσον και του εκκολπώματος είναι λίαν ενδιαφέρουσα. Ο βλεννογόνος συνήθως είναι φυσιολογικός μετ' ανάγλυφών ορατών, τόσον στο εκκόλπωμα όσον και στον μίσχο. Οι εγγύς κείμενες πτυχές του βλεννογόνου του στομάχου φυσιολογικά ούσαι σε αριθμό και πάχος συγκλίνουν προς τον μίσχο και το εκκόλπωμα. Η μελέτη της πτύχωσης του εκκολπώματος δεν πρέπει να παραμελείται. Περιεγράφησαν περιπτώσεις, κατά τις οποίες ο βλεννογόνος ήταν φυσιολογικός, ή αντιθέτως το επιθήλιον αυτού ήταν κατεστραμμένο σε μεγάλη έκταση, ο δε υποβλεννογόνιος παρουσίαζε φλεγμονώδη διήθηση. Τέλος αναφέρονται περιπτώσεις, κατά τις οποίες παρετηρήθησαν μεταπεπλασμένα κύτταρα του βλεννογόνου των εκκολπωμάτων της πυλωρικής μοίρας.
Στις περιπτώσεις ευμεγέθων εκκολπωμάτων παρατηρούμε στάση σε αυτό του σκιερού γεύματος επί πολλές ώρας μετά την λήψη τούτου.

Τα εκκολπώματα της πυλωρικής μοίρας απαντώμενα σπανιώτερα (12% των περιπτώσεων) σχηματίζονται σε ποικίλες θέσεις της εν λόγω μοίρας του στομάχου, σε άλλη άλλοτε δηλαδή απόσταση από του πυλωρού, επί του μείζονος τόξου του στομάχου και ειδικώτερα επί της πρόσθιας επιφάνειας ή επί της οπίσθιας. Η επικοινωνία τούτων μετά της κοιλότητας του στομάχου τελείται διά στομίου ποικίλου εύρους μετά χειλέων ενίοτε πεπα- χυμένων. Χαρακτηριστικό των εκκολπωμάτων τούτων είναι το σημαντικό αυτών μέγεθος. Περιεγράφη περίπτωση εκκολπώματος της πυλωρικής μοίρας μεγέθους κεφαλής εμβρύου.
Τα εκκολπώματα του μείζονος τόξου σπανιώτερα όντα (8% των περιπτώσεων) απαντώνται είτε κατά το μέσον του τόξου είτε εγγύτερον προς την καρδιά, είτε προς τον πυλωρό. Τα εκκολπώματα της μοίρας αυτής ευμεγέθη συνήθως όντα εμφανίζουν τοίχωμα λεπτό ιδίως κατά τον πυθμένα αυτών. Τα εκκολπώματα του ελάσσονος τόξου και της πρόσθιας επιφάνειας εξαιρετικά σπάνια όντα (2% των περιπτώσεων) ουδέν ιδιαίτερο χαρακτηριστικό εμφανίζουν. Ενίοτε επί του τοιχώματος εκκολπωμάτων τινών και κατά προτίμηση των της πυλωρικής μοίρας, σπανιώτατα δε των του ελάσσονος τόξου και των της πρόσθιας επιφάνειας ανευρίσκεται το καλούμενο επικουρικό πάγκρεας ή παραπάγκρεας, ήτοι σωμάτιο ποικίλου μεγέθους εκ παγκρεατικού ιστού.
Η διαφορική ακτινολογική διάγνωση του εκκολπώματος από του γαστρικού έλκους μετά βαθέος κρατήρος ως και του νεοπλάσματος ελκωτικής μορφής συνήθως δεν είναι δυσχερής, αλλ' ενίοτε αυτή παρουσιάζει ωρισμένες δυσχέρειες.
Προκειμένου περί έλκους, η έδρα τούτου κατά τον θόλο είναι σπανία, ενώ ως είδαμε είναι συνήθης στην περίπτωση των εκκολπωμάτων. Η έλλειψη σπασμού και εντομής στο μείζον τόξο αντιστοίχως αποτελεί επίσης διαφορικό διαγνωστικό σημείο υπέρ του εκκολπώματος, το ομαλό του τοιχώματος, το ελεύθερο τούτου εντός της περιτονάϊκής κοιλότητας, η έλλειψη οιδήματος περί το εκκόλπωμα και γενικώς αντιδραστικών φλεγμονωδών φαινομένων περί τούτο και περί τον μίσχο, αποτελούν σαφή διαφορικά ακτινολογικά ευρήματα συνηγορούντα υπέρ του εκκολπώματος.
Η προσεκτική εξέταση και μελέτη του μίσχου του συνδέοντος το εκκόλπωμα προς το έλασσον τόξο υποβοηθεί σημαντικώς την διαφορική διάγνωση. Επί του εκκολπώματος το μήκος και η απόσταση του σάκκου από του τοιχώματος του στομάχου είναι πραγματική, ενώ επί έλκους αυτή μόλις είναι εμφανής. Στην περίπτωση, κατά την οποία επί έλκους ελλείπει το οίδημα, η βάση του μικρού εκκολπώματος του οφειλόμενου στο έλκος φαίνεται εδραζομένη εντός του τοιχώματος, ενώ επί εκκολπώματος φαίνεται σαφώς αποχωριζόμενη τούτου.
Η διάγνωση, καθίσταται δυσχερής στην περίπτωση της ρήξης του έλκους και του σχηματισμού περιγαστρικής κοιλότητας. Η αναζήτηση σπασμού, οιδήματος, η εκτίμηση της κλινικής εικόνας, ως και η προσεκτική μελέτη της αρχιτεκτονικής της πτυχώσεως του βλεννογόνου, αποτελούν πολύτιμα διαφορικά διαγνωστικά σημεία.
Δέον όπως μη εκλάβουμε ως εκκόλπωμα την αναδίπλωση την παρατηρούμενη κατά την περίπτωση του καταρρακτοειδούς στομάχου.
Επί συνύπαρξης κήλης του οισοφαγικού τρήματος και εκκολπώματος η δυσχέρεια της διαφορικής διαγνώσεως μεταξύ εκκολπώματος και έλκους καθίσταται έτι μεγαλύτερη. Η ως άνω περίπτωση είναι εξαιρετικά σπάνια. Επίσης ως εξαιρετικά σπάνια δέον να χαρακτηρισθεί η περίπτωση συνύπαρξης κήλης του οισοφαγικού τρήματος και οισοφαγικού εκκολπώματος.
Η εντόπιση του εκκολπώματος στο μείζον τόξο του στομάχου δεν παρέχει πολλές δυσχέρειες διαγνωστικές. Αντιθέτως η διαφορική διάγνωση επί εντόπισης του εκκολπώματος κατά την πυλωρική μοίρα δεν είναι πάντοτε ευχερής, και πάλι η αναζήτηση του μίσχου, των χαρακτηριστικών τούτου, η μελέτη της πτύχωσης, η έλλειψη οιδήματος παρέχουν στον εξετάζοντα τα διαφορικά σημειολογικά στοιχεία.

Εικόνα 8: Εκκόλπωμα μετά μακρού και μικρού εύρους μίσχου.

Η εντόπιση των εκκολπωμάτων, ως αναφέραμε, στο έλασσον τόξο είναι εξαιρετικά σπάνια.
Πλην της ως άνω συγγενούς μάλλον αιτιολογίας εκκολπωμάτων δέον να διαστείλουμε τα συνεπεία έλξης παραγόμενα κατόπιν περι γαστριτίδων.
Αυτά διαστέλλονται ευχερώς λόγω της έλλειψης των χαρακτηριστικών σημειολογικών χαρακτήρων του πραγματικού εκκολπώματος. Όλα αυτά είναι μικρών διαστάσεων και συγχέονται συνηθέστατα προς έλκη, περί τα όποια άλλως τε λόγω των παρατηρούμενων φλεγμονωδών εξεργασιών συνήθως σχηματίζονται.
Ενδοσκόπηση: Σε μερικές περιπτώσεις, στις οποίες εγένετο γαστροσκόπηση, κατόρθωσαν να ελέγξουν το στόμιο του μίσχου του εκκολπώματος, την διείσδυση των πτυχών του βλεννογόνου σε αυτό ως και την έλλειψη φλεμονώδους περί τούτον εξεργασίας.

Εικόνα 9: Ευμεγεθές εκκόλπωμα με ευρύ στόμιο.

Επιπλοκές: Αυτές συνίστανται σε εξορμήσεις κατά καιρούς επώδυνων συνδρόμων, τα οποία αποδίδουν στις δημιουργούμενες εκκολπωματίτιδες ή περιεκκολπωματίτιδες. Αναφέρονται επίσης αιμορραγίες, οφειλόμενες είτε σε εξελκώσεις φλεγμονώδους αιτιολογίας, είτε συνεπεία κακοήθους εξαλλαγής (Wahl). Αυτή η εξαλλαγή πάντως χαρακτηρίζεται ως εξαιρετικά σπάνια από τον Hillemand.
Θεραπεία: Αυτή συνίσταται κυρίως σε διαιτητική και φαρμακευτική αγωγή. Ο Hurst (11)συνιστά την εκκένωση του εκκολπώματος και την εισαγωγή εντός αυτού φαρμακευτικών ουσιών — sous nitrate de Bismuth ή collargol—. Διά την εκκένωση του εκκολπώματος συνιστά την λήψη κατά μικρές ποσότητες νερού και την μετά ταύτα κατάκλιση του ασθενούς προς το δεξιό ή αριστερό πλάγιο. Οι J. Ch. Roux και Beclere(12) μελετούν την κατάλληλη θέση, στην οποία επιτυγχάνεται η εκκένωση του εκκολπώματος δια της ακτινολογικής έρευνας. Η χειρουργική επέμβαση γενικώς δεν συνιστάται, αλλά στην βιβλιογραφία αναφέρονται περιπτώσεις, οι οποίες εχειρουργήθησαν επιτυχώς.

Τα εκκολπώματα διακρίνονται σε:
Αληθή Το τοίχωμα αποτελείται από όλους τους χιτώνες, είναι σπανιότερα, συνηθέστερα βρίσκονται στο τυφλό**.**
Ψευδή Αποτελούν προσεκβολή μόνο του βλεννογόνου, κύρια εντόπισή τους είναι το σιγμοειδές.

Το 1978 ο HINCHEY και συν ταξινόμησαν την οξεία εκκολπωματίτιδα σε μη επιπλεγμένη και επιπλεγμένη με 4 στάδια βαρύτητας**.**

ΤΑΞΙΝΟΜΗΣΗ ΤΗΣ ΟΞΕΙΑΣ ΕΚΚΟΛΠΩΜΑΤΙΤΙΔΑΣ ΚΑΤΑ HINCHEY (1978)
ΜΗ ΕΠΙΠΛΕΓΜΕΝΗ 75%
ΕΠΙΠΛΕΓΜΕΝΗ 25%
Στάδιο Ι: Μη επιπλεγμένη εκκολπωματίτιςμε περικολικό ή μεσεντερικό απόστημα.
Στάδιο ΙΙ: Επιπλεγμένη εκκολπωματίτις με πυελικό ή
οπισθοπεριτοναϊκό απόστημα.
Στάδιο ΙΙΙ: Επιπλεγμένη εκκολπωματίτις με γενικευμένη
πυώδη περιτονίτιδα.
Στάδιο IV: Επιπλεγμένη εκκολπωματίτις με κοπρανώδη
Περιτονίτιδα

ΊΔΙΕΣ ΠΕΡΙΠΤΩΣΕΙΣ

Περίπτωση Ι : ασθενής Π. Π. ηλικίας 58 ετών έγγαμος, αργυροχρυσοχόος το επάγγελμα. Έξεις και τρόπος ζωής: Άτομο άρτιας σωματικής διάπλασης, βάρους 100 κιλών. Οινοπνευματωδών και καπνού ουδόλως κάνει χρήση, κατοικία υγιεινή, τροφή επαρκής, εργασία μετρίως κοπιώδης.
Κληρονομικό: Ο πατέρας του απεβίωσε εκ διατρήσεως του στομάχου.
Ατομικό αναμνηστικό: Εκ των νόσων της παιδικής ηλικίας αναφέρει ιλαρά. Εκ των μετέπειτα αναφέρει εξανθηματικό τύφο κατά την περίοδο της στρατεύσεώς του, παράτυφο και ελονοσιακούς παροξυσμούς.
Παρούσα νόσος: Αυτή άρχεται από εικοσαετίας, όταν ο ασθενής άρχισε να αισθάνεται περιοδικώς άλγος κατά την κοιλιακή χώρα, επεκτεινόμενο στις πλευρές, το πρόσθιο θωρακικό τοίχωμα, την ωμοπλάτη και την οσφυϊκή χώρα. Αναφέρει δυσοσμία των ούρων προ της έναρξης κάθε κρίσης και δυσκοιλιότητα κατά την διάρκεια αυτής. Παρατηρούνται μεσοδιαστήματα από εξαμήνου μέχρι έτους. Κατά τις κρίσεις, θεραπευτικώς συνιστάται δίαιτα και λήψη αλκαλικών. Τον Σ/βριο του 2011 διά πρώτη φορά είχε μέλαινα κένωση απότοκο γαστρορραγίας.

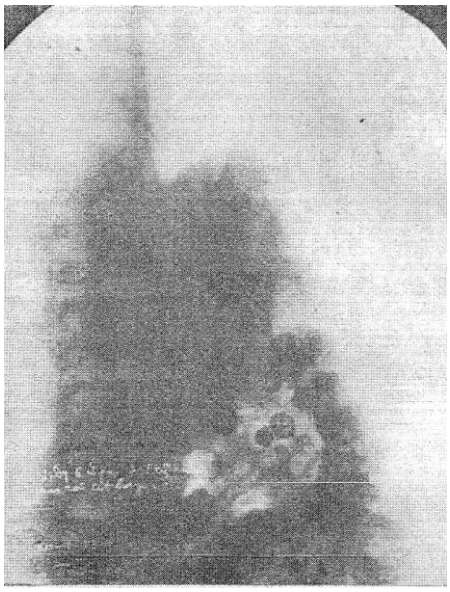

Εικόνα 10: Υπόλλειμα στο εκκόλπωμα μετά την πάροδο 6 ωρών από το σκιερό γεύμα

Ακτινολογικά ευρήματα: Μετά την χορήγηση του σκιερού διαλύματος ο στόμαχος πληρούται καλώς και κατά την σε όρθια θέση εξέταση δεν διαπιστώνεται κάποια ανατομική ανωμαλία κατά τα τοιχώματα. Κατόπιν όμως παθητικών κινήσεων, και σε εξέταση σε λοξές θέσεις παρατηρήσαμε κατά την περιοχήν του θόλου προσεκβολή, η οποία κατ' αρχάς μας εφάνη ιδιότυπος και η οποία προσέλαβε τους χαρακτήρες του εκκολπώματος κατά την πρηνή θέση. Η πλήρωση δηλώνεται ότι εν προκειμένω δεν έγινε με την κάθοδο της σκιερής ουσίας στο στομάχι αλλά κατόπιν πληρώσεως ικανής του στομάχου. Τούτο εξηγείται προφανώς εκ των χαρακτηριστικών εν προκειμένω γνωρισμάτων του εκκολπώματος, δηλαδή εκ του μικρού σχετικώς εύρους του αυλού του μίσχου, του σχετικώς ικανού μήκους αυτού και του στενού στομίου επικοινωνίας του εκκολπώματος μετά της κοιλότητας του στομάχου.
Οι πτυχές του βλεννογόνου του στομάχου κατά την περιοχή αυτή φαίνονται συγκλίνουσες προς τον μίσχο του εκκολπώματος. Τούτο, μεγέθους κερασιού είναι ελεύθερο στην περιτοναϊκή κοιλότητα ευκίνητο και παρακολουθεί τις αναπνευστικές κινήσεις. Η περιφέρεια τούτου δεν είναι απολύτως στρογγυλή, πιθανώς λόγω της σε πρηνή θέση λήψης της ακτινογραφίας και εξασκήσεως πιέσεως επί των τοιχωμάτων τούτου.

Εικόνα 11: Παριστώσα εκκολπώματα κατά το μείζον τόξο.

Περίπτωση ΙΙ. Ασθενής ηλικίας 54 ετών Ν. Π. έγγαμος, ιατρός.
Έξεις και τρόπος ζωής: Άτομο αρτίας σωματικής διάπλασης, οινοπνευματωδών και καπνου δεν κάνει χρήση, κατοικία υγιεινή, εργασία κοπιώδης.
Ατομικό αναμνηστικό: Εκ των νόσων της παιδικής ηλικίας και της μετέπειτα δεν ανεφέρεται κάτι το άξιο λόγου.
Παρούσα νόσος: Αυτή άρχεται από 15ετίας περίπου όταν ο ασθενής άρχισε να αισθάνεται πόνους περιοδικούς κατά την στομαχική χώρα, αντανακλώμενους κατά το πρόσθιο θωρακικό τοίχωμα ως και κατά την χώρα της χοληδόχου. Οι πόνοι αυτοί κατά περιόδους επεξετείνοντο και κατά την δεξιά ραχιαία επιφάνεια του θώρακος. Συν το χρόνο προσετέθη πύρωση και οι πόνοι επερχόμενοι κατά κρίσεις καθίσταντο αφόρητοι· εμετούς, γαστρορραγία, ή μέλαινα δεν αναφέρει. Ένεκα των ως άνω ενοχλημάτων ο ασθενής κατέφυγε στην ακτινολογική έρευνα.

Εικόνα 12: Εκκόλπωμα κατά το έλασσον τόξο του στομάχου.

Ακτινολογικά ευρήματα: Κατά την λήψη του σκιερού γεύματος και με την κάθοδο τούτου στον στόμαχο κατά την περιοχή του θόλου σκιαγραφείται σακκοειδής ανεύρυνση, η οποία κοινωνεί μετά της όλης κοιλότητας του στομάχου δι' ευρέος στομίου. Στην περίπτωση αυτή η πλήρωση της σακκοειδούς αυτής ανεύρυνσης, η οποία παρουσιάζει όλους τους χαρακτήρες του γαστρικού εκκολπώματος τελείται πρώτη ή και ταυτόχρονα προς την πλήρωση του στομάχου. Αυτό είναι ευεξήγητο λόγω του ευρέος στομίου επικοινωνίας εκκολπώματος και γαστρικής κοιλότητας. Το εκκόλπωμα τούτο, ευμέγεθες, ως παρατηρεί κάποιος στις παρατιθέμενες εικόνες, είναι μορφής σακκοειδούς. Η πτύχωση του βλεννογόνου του μίσχου και της κοιλότητας του εκκολπώματος μη παρουσιάζουσα κάποια ανωμαλία, φαίνεται αποτελούσα συνέχεια της πτύχωσης της γαστρικής κοιλότητας. Η περιφέρεια του εκκολπώματος ομαλή ούσα είναι ελεύθερη στην περιτοναϊκή κοιλότητα και ευκίνητη, ως εμφαίνεται αυτό εκ του διαφόρου σχήματος το οποίο τούτο λαμβάνει στις διάφορες προβολικές θέσεις.

Εικόνα 13

Οι διαστάσεις του εκκολπώματος αναλόγως της πληρώσεως αυτού φαίνονται διάφοροι στις κατά καιρούς ληφθείσες ακτινογραφίες. Εν προκειμένω, λόγω της θέσης του εκκολπώματος και των διαστάσεων αυτού, θελήσαμε να μελετήσουμε τον χρόνο και ρυθμό εκκενώσεως αυτού. Στην ακτινογραφία την ληφθείσα έξι ώρες από της λήψης του σκιερού γεύματος παρατηρούμε ικανή παρακράτηση εκ τούτου, ενώ υπεράνω της στιβάδος του σκιερού γεύματος, ελέγχεται ικανή ποσότης υγρών. Στις εν σειρά ληφθείσες ακτινογραφίες διαπιστώνεται η υπό και άλλων περιγραφόμενη μορφολογία του εκκολπώματος αποτελούμενη εκ τριών στιβάδων, της του σκιερού γεύματος, των υγρών και της αερικής εικόνας.

Περίπτωση ΙΙΙ: Πρόκειται περί γυναίκας ηλικίας 50 ετών, αγάμου, αδελφής νοσοκόμου το επάγγελμα. Από του κληρονομικού και του ατομικού αναμνηστικού δεν αναφέρει κάτι το άξιο λόγου.
Παρούσα νόσος: Από πολλών ετών η ασθενής παραπονείται διά πύρωση και πόνους κατά την στομαχική χώρα, επερχομένους κατά διαλείμματα και μετά πάροδο 2-3 ωρών από των γευμάτων. Οι πόνοι αυτοί υποχωρούσαν με τη λήψη αλκαλικών. Οι πόνοι καθίστανται κατά διαλείμματα εντονώτεροι αλλά όχι και αφόρητοι. Εμετούς, γαστρορραγία ή και μέλαινα δεν αναφέρει. Ένεκα των ως άνω ενοχλημάτων προσέρχεται διά ακτινολογική εξέταση.

Εικόνα 14: Ευμέγεθες εκκόλπωμα κατά το έλασσον τόξο.

Ευθύς με τη λήψη του σκιερού γεύματος παρατηρούμε περί την περιοχή του θόλου και προς το μείζον τόξο επιπρόσθετη στρογγυλού σχήματος εικόνα, συνεχομένη μετά της κοιλότητας της γαστρικής διά μίσχου μικρού μήκους και σχετικώς ευρέος αυλού. Ευθύς δε αμέσως κατωτέρω ετέρα παρεμφερή προς την ως άνω εικόνα, του αυτού σχήματος και των αυτών διαστάσεων εδραζομένη και αυτήν κατά το μείζον τόξο. Οι ως άνω προσεκβολές του τοιχώματος του στομάχου ελεύθερες προς την περιτοναϊκή κοιλότητα και κινητές ως παρατηρεί κάποιος εκ της διαφόρου θέσεως την οποία λαμβάνουν οι προσεκβολές αυτές κατά τις διαφόρους προβολές και παθητικές κινήσεις. Ο μίσχος σε αμφότερα τα εκκολπώματα δεν είναι μακρός ως την πρώτη περίπτωση, αλλά βραχύτερος και ευρύτερος κατά τον αυλόν. Η πτύχωση του βλεννογόνου του μίσχου δεν παρουσιάζει κάποια ανωμαλία ως επίσης του βλεννογόνου του εκκολπώματος.

Εικόνα 15: Εκκόλπωμα στην περιοχή του θόλου.

Περίπτωση IV. Πρόκειται περί ασθενούς ηλικίας 60 ετών, εγγάμου. Οινοπνευματωδών και καπνού δεν κάνει χρήση. Κατοικία υγιεινή, τροφή επαρκής, εργασία μη κοπιώδης.
Κληρονομικό: Η μητέρα της απεβίωσε από καρδιακό νόσημα και ο πατέρας της από πνευμονία.
Ατομικό αναμνηστικό: Αναφέρει τύφο, ελονοσιακούς παροξυσμούς, δάγγειο.
Παρούσα νόσος: Αυτή άρχεται ως λέγει από 25ετίας, διά πόνων εδραζομένων κατά την στομαχική χώρα και περί την καρδία του στομάχου. Οι πόνοι αυτοί επεξετείνοντο προς το πρόσθιον θωρακικόν τοίχωμα αριστερά. Επίσης αναφέρει αίσθημα πληρώσεως και ερυγάς. Τα οχλήματα αυτά επετείνοντο κατά διαστήματα σε τρόπο ώστε η ασθενής να μη δύναται να ανακουφισθεί των πόνων άνευ λήψεως αλκαλικών και ενέσεως ατροπίνης. Κατά την περίοδο της κρίσης οι πόνοι επεξετείνοντο και κατά την οσφύν ως και την αριστερή ωμοπλάτη.
Ακτινολογικά ευρήματα: Κατά την λήψη του σκιερού γεύματος, στην περιοχή του θόλου και προς το έλασσον τόξο, παρατηρούμε εκκολπωματική προσεκβολή σκιαγραφουμένη ευθύς άμα τη καθόδω του σκιερού γεύματος στην κοιλότητα του στομάχου. Ο μίσχος διά του οποίου επικοινωνεί το εκκόλπωμα τούτο προς την γαστρική κοιλότητα είναι ικανώς επιμήκης το δε εύρος τούτου αρκετά σημαντικό. Αναλόγως της θέσης και της εξασκουμένης πιέσεως, το στόμιο του μίσχου ευρύνεται, σε τρόπον ώστε να περιλάβη το άκρο του δακτύλου. Από απόψεως έδρας δύναται κάποιος να πει ότι τούτο ευρίσκεται προς το έλασσον μάλλον τόξο. Σχήματος μάλλον σφαιρικού, περιγράφεται σαφώς και είναι ελεύθερο στην περιτοναϊκή κοιλότητα. Στις εν σειρά ληφθείσες ακτινογραφίες σε διαφόρους προβολές παρακολουθούμε την διαδρομή του μίσχου. Η πτύχωση του βλεννογόνου του μίσχου ουδέν το ίδιο παρουσιάζει.

Περίπτωση V. Πρόκειται περί ασθενούς Ε. Δ. ηλικίας 62 ετών, εγγάμου, ασχολούμενης με οικιακά.
Έξεις και τρόπος του ζειν: Οινοπνευματωδών και καπνού δεν κάνει χρήση, κατοικία υγιεινή, τροφή επαρκής.
Κληρονομικό: Ουδέν το άξιο λόγου.
Παρούσα νόσος: Η ασθενής παραπονείται διά στομαχικά ενοχλήματα κατά καιρούς από εικοσαετίας. Κατά την τελευταία όμως δεκαετία τα ενοχλήματα επετάθησαν συνιστάμενα σε πόνους εμφανιζομένους μετά 2-3 ώρες από της λήψης τροφής εντοπιζόμενα κατά την χώρα της ξιφοειδούς απόφυσης και επεκτεινόμενα κατά την πρόσθια και οπίσθια ίδια επιφάνεια του θώρακος αριστερά. Εμέτους δεν αναφέρει, μέλαινα επίσης. Κατέφυγε κατά καιρούς σε ιατρούς, οι οποίοι κατ' αρχάς την εθεράπευσαν διά γαστρίτιδα. Επειδή όμως τα ενοχλήματα επέμεναν, απεστάλη σε κάποιον συνάδελφο ακτινολόγο προς εξέταση. Κατά την ακτινολογική έκθεση του συναδέλφου επρόκειτο περί έλκους εδραζομένου στην περιοχή του θόλου. Η ασθενής κατόπιν τούτου υπεβλήθη σε ειδική θεραπευτική αγωγή και ως λέγει τα ενοχλήματα υπεχώρησαν. Μετά πάροδο όμως (ορισμένου χρονικού διαστήματος η ασθενής άρχισε πάλι παραπονούμενη οπότε επανήλθε.
Ακτινολογικά ευρήματα: Μετά την πλήρωση του στομάχου υπό του σκιερού γεύματος, παρετηρήσαμε και εμείς εξετάζοντες την ασθενή σε διάφορες προβολικές θέσεις, προσεκβολή του τοιχώματος του στομάχου περί την περιοχή του θόλου και προς το έλασσον τόξο, σαφώς περιγραφομένη, ελευθέρα στην περιτοναϊκή κοιλότητα, μεγέθους μικρού κερασιού, και κοινωνούσαν σαφώς διά μίσχου προς την στομαχική κοιλότητα. Η πτύχωση του μίσχου σκιαγραφείται καλώς και έχει φυσιολογικώς. Η εικόνα είναι τόσον χαρακτηριστική, ώστε δεν δυσκολευθήκαμε να θέσωμε την διάγνωση του γαστρικού εκκολπώματος.
Πρόκειται περί πέντε περιπτώσεων, γαστρικών εκκολπωμάτων, εκάστη των οποίων παρουσιάζει ίδιο ενδιαφέρον από απόψεως έδρας και ιδιαιτέρων χαρακτηριστικών του εκκολπωματικού σάκκου.

ΠΡΟΚΛΗΣΕΙΣ ΣΤΗ ΔΙΑΓΝΩΣΗ ΚΑΙ ΑΝΤΙΜΕΤΩΠΙΣΗ ΤΩΝ ΕΚΚΟΛΠΩΜΑΤΩΝ ΤΟΥ ΣΤΟΜΑΧΟΥ

Οι προκλήσεις στην διάγνωση και αντιμετώπιση των εκκολπωμάτων του στομάχου είναι αρκετές και σημαντικές. Όπως αναφέραμε και αλλού τα γαστρικά εκκολπώματα δεν είναι μια καθημερινή εμπειρία στην κλινική πράξη του ιατρού των κλινικών και εργαστηριακών ειδικοτήτων. Αυτό από μόνο του αποτελεί μια διαπίστωση αρκούντως σπουδαία που μπορεί να οδηγήσει σε πτωχή διαγνωστική και θεραπευτική αντιμετώπιση περιστατικών γαστρικών εκκολπωμάτων.

Η παρουσία των γαστρικών εκκολπωμάτων είναι σπάνια αλλά κρίσιμη κλινική οντότητα. Στη βιβλιογραφία αναφέρεται πως σε εργασίες που αξιοποιούν την αξονική και μαγνητική τομογραφία η ανεύρεση γαστρικών εκκολπωμάτων παρουσιάζει συχνότητα μικρότερη του 1% (13,14). Στις ενδοσκοπήσεις η ανεύρεση των γαστρικών εκκολπωμάτων αναφέρεται σε ακόμα χαμηλότερο επίπεδο. Σε χαμηλά επίπεδα επίσης κινούνται τα αποτελέσματα των εξετάσεων του ανωτέρου πεπτικού συστήματος με σκιαγραφικές ουσίες όσον αφορά την ανάδειξη γαστρικών εκκολπωμάτων (13,15,16). Όταν όμως δίνεται η δυνατότητα αυτοψίας τα ποσοστά παρουσίας γαστρικών εκκολπωμάτων μπορεί να προσεγγίσουν το 2,6% (13, 14,15,16,17,18). Σε μελέτες άνω πεπτικού συστήματος με χρήση σκιαγραφικών ουσιών προκύπτει μια παρουσία γαστρικών εκκολπωμάτων σε ποσοστά 0,03-0,1% σε διάφορες μελέτες (13,15,16). Κατανοούμε λοιπόν πως η κλινική οντότητα των γαστρικών εκκολπωμάτων δεν είναι εύκολη στη διαγνωστική προσέγγιση. Πολλές φορές τα γαστρικά εκκολπώματα δεν δίνουν συμπτώματα, οπότε διαλάθουν της προσοχής μας. Άλλες φορές δεν συμπεριλαμβάνονται στη διαφορική διάγνωση λόγω της ομολογουμένως σπάνιας παρουσίας τους. Και κάποιες φορές γίνεται μια τυχαία ανεύρεση των γαστρικών εκκολπωμάτων κατα την ακτινολογική διερευνηση, εξέταση των ασθενών.

Λόγω της σπανιότητας ανάδειξης των γαστρικών εκκολπωμάτων σε ακτινολογικές εξετάσεις, δεν έχουν πραγματοποιηθεί αρκετές μελέτες ακτινολογικές με αντικείμενο αυτά ακριβώς τα εκκολπώματα. Εμφάνιση γαστρικών εκκολπωμάτων σε αξονικές τομογραφιές ή και μαγνητικές τομογραφίες έχουν ανακοινωθεί σε λίγες δημοσιεύσεις (19,20,21).

Πολλές φορές το γαστρικό εκκόλπωμα εμφανίζεται με λεπτό τοίχωμα και περιέχει αέρα. Με υτόν τον τρόπο δίνει την εικόνα συνέχειας και σύνδεσης με τον πεπτικός σωλήνα(13). Σε περιπτώσεις που το εκκόλπωμα δεν περιέχει αέρα, μπορέι να μην διαγνωστεί σωστά. Σε μια τέτοια περίπτωση μπορεί να εκληφθεί ως επικουρικός σπλήν και να διαλάθει της προσοχής μας. Επίσης υπάρχει η πιθανότητα ένα γαστρικό εκκόλπωμα να διαγνωσθεί ως συμπαγές μόρφωμα ή κυστικό μόρφωμα του επινεφριδίου, και παγκρεατική ψευδοκύστη(19,20,21). Τα διαγνωστικά εργαλεία που μπορεί να είναι χρήσιμα είναι η τριδιάσταση αναπαράσταση της περιοχής και των ανατομικών δομών. Επιπλέον κατά την εξέταση της αξονικής τομογραφίας με από του στόματος σκιαγραφικό, συνήθως στα γαστρικά εκκολπώματα παρατηρείται μια στάση και αργή κένωση του σκιαγραφικού. Στην μαγνητική τομογραφία η απεικόνιση των γαστρικών εκκολπωμάτων παρουσιάζει παρόμοια χαρακτηριστικά, με κυριάρχο την περιεκτικότητα υγρού εντός αυτών(21). Στις εξετάσεις του ανώτερου πεπτικού με χρήση σκιαγραφικών ουσίων παρουσιάζεται η ίδια εικόνα των γαστρικών εκκολπωμάτων τα οποία περιέχουν το χρησιμοποιούμενο σκιαγραφικό(3,18).
Όπως φαίνεται μέσα από την ανασκόπηση της βιβλιογραφίας η συνήθης εντόπιση των γαστρικών εκκολπωμάτων στην κλινική πράξη είναι στο οπίσθιο τόιχωμα του στομάχου, και κυρίως κάτω από την γαστροοισοφαγική συμβολή. Η εντόπιση των εκκολπωμάτων στο άντρο και πλησίον του πυλωρού φαίνεται να είναι αρκετά σπάνια(3,14). Συνήθως η διαστασή τους είναι 1-3εκ διάμετρος. Και σημειώνουμε πως τα ψευδοεκκολπώματα είναι δυνατόν να εντοπίζονται και στο άντρο του στομάχου. Τέλος επιδημιολογικά φαίνεται πως είναι πιο συχνα στην 5^{η} και 6^{η} δεκαετία της ζωής και αφορά εξίσου και τα δύο φύλα (24,25).

Συμπερασματικά και όσον αφορα τη διάγνωση των γαστρικών εκκολπωμάτων μπορούμε να πούμε πως τις περισσότερες φορές είναι ένα τυχαίο έυρημα στις ακτινολογικές εξετάσεις. Λιγότερες φορές τα γαστρικά εκκολπώματα έχουν παρουσιάσει κάποια συμπτώματα σχετιζόμενα κυρίως με το ανώτερο πεπτικό σύστημα. Τέτοια συμπτώματα είναι το άτυπο κοιλιακό άλγος, ναυτία, δυσφαγία ιδίως όταν πρόκειται για μεγάλα σε μέγεθος εκκολπώματα. Τα συμπτώματα αυτά παρατηρούνται σε ένα ποσοστό 18-30% των ασθενών που αναδεικνύεται πως πάσχουν από γαστικά εκκολπώματα (18,22). Συνήθως τα εκκολπώματα που διαθέτουν ευρύ αυχένα είναι ασυμπτωματικά γιατί είναι πιο δύσκολο να παγιδευτεί εντός τους περιεχόμενο. Όταν περιέχομενο εμμένει εντός των εκκολπωμάτων τότε προκαλείται διάταση και συνοδό αίσθημα πόνου(26).Όταν τα εκκολπώματα σχετισθούν με διάτρηση ή και αιμορραγία, τότε δεν πρόκειται για τυχαίο εύρημα σε ακτινολογικό έλεγχο. Σε αυτή την περίπτωση πρέπει να είμαστε σε διαγνωστική εγρήγορση, και να συμπεριλαμβάνουμε πάντοτε στη διαφορική διάγνωση τα γαστρικά εκκολπώματα. Σε κάποιες μελέτες έχει αναφερθεί η περίπτωση το γαστρικό εκκόλπωμα να περιέχει έκτοπο παγκρεατικό ιστό. Επίσης έχει αναφερθεί η περίπτωση μια νεοπλασία να άρχεται από γαστρικό εκκόλπωμα(14,17,18,22,23).

Όπως αναφέρθηκε, υπάρχουν περιπτώσεις γαστρικών εκκολπωμάτων με θορυβώδη κλινική εικόνα. Αυτό συμβαίνει όταν έχουμε παγίδευση περιεχομέννου εντός του εκκολπώματος, φλεγμονή, εκκολπωματίτιδα καί ή ρήξη ή και αιμορραγία. Υπάρχουν επίσης αναφορές για καρκινό σχετιζόμενο με τα γαστρικά εκκολπώματα. Σε αυτές τις περιπτώσεις, όπως και σε περιπτώσεις πολύ μεγάλων εκκολπωμάτων με πιεστικά φαινόμενα και έντονα γαστρικά ενοχλήματα και εκκολπωμάτων που δεν βελτιώνονται κλινικά με συντηρητικά μέσα, έχει θέση η χειρουργική προσέγγιση.
Η χειρουργική προσέγγιση μπορεί να είναι η κλασσική ανοιχτή ή η λαπαροσκοπική επέμβαση. Το είδος της επέμβασης θα καθοριστεί από την θέση του εκκολπώματος, τις σχέσεις του με παραπλήσιες ανατομικές δομές, την εμπειρία του χειρουργού και του ιατρικού κέντρου στην εφαρμογή της ανοιχτής και λαπαροσκοπικής επέμβασης. Και βέβαια το ατομικό αναμνηστικό, συνοδές παθήσεις του ασθενούς θα αναλυθούν κατάλληλα στην τελική λήψη της απόφασης.
Σαν μέθοδοι χειρουργικής τεχνικής αντιμετώπισης του γαστρικού εκκολπώματος έχουν περιγραφεί: η εκτομή του εκκολπώματος, η εσω στροφή του εκκολπώματος προς τον αυλό του στομάχου, η μερική γαστρεκτομή του τμήματος του στομάχου που φιλοξενεί το εκκόλπωμα (27,28). Τα τελευταία έτη η λαπαροσκοπική χειρουργική κερδίζει έδαφος. Τ ίδιο συμβαίνει και στην συγκεκριμενη περίπτωση. Είναι πλέον συχνή η λαπαροσκοπική επέμβαση με σκοπό την εκτομή του εκκολπώματος με χρήση σύγχρονων λαπαροσκοπικών κοπτοραπτικών εργαλείων(29,30).
Αρκετές φορές η χειρουργική αντιμετώπιση μπορεί να είναι ιδιαίτερη και με δυσκολίες. Τα γαστρικά εκκολπώματα μπορεί να βρίσκονται σε γειτνίαση με τον σπλήνα. Μπορεί να βρίσκονται πολύ κοντά σε αγγειακές δομές και ιδιαίτερα αρτηρίες. Αλλες φορές μπορεί το εύρος τους και οι διαστάσεις τους να έχουν υποεκτιμηθεί. Σε αυτές τις περιπτώσεις έχει αποδειχθεί πως είναι κρίσιμη, και πολύ βοηθητική, η ταυτόχρονη χρήση διεγχειρητικά της ενδοσκόπησης ωστέ να μάς λύσει πολλά ερωτήματα όπως τα παραπάνω(29,31,32).

Τα αρνητικά σημεία της χειρουργικής αντιμετώπισης και των αποτελεσμάτων εστιάζονται στο γεγονός της μη σωστής τελικά απόδοσης των οιονδήποτε συμπτωμάτων στην δέουσα κλινική οντότητα, όπως και η επιμονή των συμπτωμάτων σε άλλοτε άλλο βαθμό ακόμα και μετά την αποθεραπεία και έξοδο από το νοσοκομείο (33,34). Το γεγονός αυτό αναδεικνύει την σπουδαιότητα της σωστής διαφοροδιάγνωσης και ανάγκης εμπλουτισμού και περαιτέρω χαρτογράφησης της ανατομικής και κλινικής οντότητας των γαστρικών εκκολπωμάτων.

ΣΥΜΠΕΡΑΣΜΑ - ΣΥΖΗΤΗΣΗ

Με την επιμήκυνση της διάρκειας ζωής, τα εκκολπώματα του πεπτικού σωλήνα ως ανατομική και κλινική οντότητα έχουν κατακτήσει μια πιο σημαντική θέση στον τομέα της κλινικής ιατρικής.

Τα εκκολπώματα του στομάχου είναι αρκετά σπάνια και τις περισσότερες φορές ασυμπτωματικά. Η κλινική παρουσίαση μπορεί να χαρακτηρίζεται από μη συγκεκριμένα κοιλιακά συμπτώματα. Οι επιπλοκές είναι υπεύθυνες για την κλινική τους ανάδειξη στις περισσότερες περιπτώσεις. Όταν η αποστράγγιση στον αυχένα είναι ανεπαρκής ή ο αυχένας είναι στενός, αυτές οι συνθήκες ευνοούν τη φλεγμονή και μπορεί ακόμη και να οδηγήσουν σε αιμορραγία ή διάτρηση. Σπανιότερα δε παρατηρείται συμμετοχή των γαστρικών εκκολπωμάτων σε δυσπλασίες ή και νεοεξεργασίες.

Επιπρόσθετα τα εκκολπώματα δημιουργούνται κατά το πέρας της ηλικίας δηλαδή σε πιο ηλικιωμένα άτομα και μάλιστα εξίσου και στα δύο φύλα. Στην αρχή η συμπτωματολογία δεν είναι έντονη και ο ασθενής αναφέρει ήπιες αλλά ενοχλητικές διαταραχές του ανώτερικου γαστρεντερικού.

Τα εκκολπώματα πολλές φορές είναι υπεύθυνα για σοβαρές επιπλοκές όπως είναι η διάτρηση εκκολπώματος κατά την οποία ο ασθενής καταφθάνει στο νοσοκομείο με σηπτικό σοκ, μία κατάσταση η οποία είναι επικίνδυνη ακόμα και για την ζωή του ασθενούς.
Επίσης γίνεται εμφανές πως στη διαφορική διάγνωση πρέπει να εξετάζουμε πάντα το ενδεχόμενο των εκκολπωμάτων, μιας και η αγνοησή τους ή η αργή διαγνωσή τους μπορεί να είναι κρίσιμη για την τελική βαση των ασθενών.

Η αντιμετώπιση τους είναι χειρουργική όταν τα συντηρητικά μέσα δεν καταφέρνουν να προκαλέσουν ύφεση των συμπτωμάτων ή όταν το μεγεθός τους είναι αρκετά μεγάλο ή όταν προκαλούν πιεστικά φαινόμενα. Τα τελευταία χρόνια η χειρρουργική τους αντιμετώπιση μπορεί να γίνει λαπαροσκοπικά από το ανάλογα έμπειρο ιατρικό προσωπικό σε τέτοιου είδους επεμβάσεις με πολύ καλά αποτελέσματα.

ΠΕΡΙΛΗΨΗ

Μελετήσαμε στην εργασία μας τα εκκολπώματα του στομάχου. Αξιοποιήσαμε ως υλικό ίδιες περιπτώσεις δωρητών σώματος ή ασθενών που κατέληξαν στο Εργαστήριο της Ανατομίας. Έγινε σύγκριση των ανατομικών ευρημάτων με τις διεθνείς έγκριτες έρευνες για τα εκκολπώματα του πεπτικού συστήματος και ειδικώς του στομάχου.

Επιπλέον έγινε μια ανασκόπηση της βιβλιογραφίας σχετιζομένη με τα προβλήματα που προκύπτουν κατά την διαδικασία διάγνωσης και αντιμετώπισης των εκκολπωμάτων του στομάχου. Από την ανασκόπηση αυτή προέκυψαν χρήσιμα στοιχεία που εμπλούτισαν την ίδια ανατομική μελέτη.

Η μελέτη μας φώτισε την ανατομική και κλινική οντότητα των εκκολπωμάτων του στομάχου συνεισφέροντας στην μέχρι σήμερα γνώση και κατανόηση αυτών.

SUMMARY

We studied the anatomical and clinical entity of gastric diverticula. The main material we used in our study was human cadaver donors and human corpses of patients who died during hospital stay and ended up in the Laboratory of Anatomy.
We present our findings and we compare our results with the international literature in the field of diverticula of the gastrointestinal tract, and especially of the stomach.

Moreover we reviewed the literature linked with the diagnosis and treatment of the diverticula of the stomach. We came to useful conclusions that enriched the anatomical study of the diverticula of the stomach.

In conclusion we examined the anatomical and clinical entity of the gastric diverticula, and we added useful data and conclusions.

ΒΙΒΛΙΟΓΡΑΦΙΑ

1. L.W.Paul, Diverticula of the fundus of the stomach, Radiology Volume 24, Issue 1/ January 1935.
2. Hillemand P, Patel J, Lataste J. Diverticula of the stomach, Presse Med. 1955 Dec 25;63(86):1808-10.
3. Akerlund D. Gastric diverticulum. Acta Radiol. 1923;2:476–485
4. Palmer ED. Gastric diverticula. Int Abstr Surg. 1951;92:417–428
5. Schmidt HW, Walters W. Diverticula of stomach. Surg Gynec Obst. 1935;60:106.
6. Hillemand P, Cherigie E, Proux C, Bourdon R. Diverticula of the small intestine, Sem Hop. 1955 Nov 30;31(70/7):3763-4
7. Braus Hermann, Anatomie des Menschen: ein Lehrbuch fur Studierende und Arzte. Berlin, Heidelberg , 3 Bde., 1921-1932
8. Leo Testut, Traite d' Anatomie Humaine.1887-1899
9. Poirier P.J, Traite d' Anatomie Humaine. 1899-1901
10. Keith A, Wood Jones F. (1902) A note in the development of the fundus of the human stomach. J.Anatomy 16(3), 34-38
11. Hurst F, Briggs P.J. Diverticula of the stomach: A possible source of error in the radiological diagnosis of gastric ulcer, 1925. The British Institute of Radiology.
12. Beclere et Roux, Gastro-intestinal tract, Radiology Vol.27, no3, 1936.
13. Schramm D, Bach A.G, Zipprich A, Surov A, Imaging findings of gastric diverticula. The Scientific World Journal, Volume 2014
14. F. Rashid, A. Aber, and S. Y. Iftikhar, "A review on gastric diverticulum," World Journal of Emergency Surgery, vol. 7, no. 1, 2012.
15. A. N. Schwartz, R. C. Goiney, and D. O. Graney, "Gastric diverticulum simulating an adrenal mass: CT appearance and embryogenesis," The American Journal of Roentgenology, vol. 146, no. 3, pp. 553–554, 1986.
16. M. McCauley and E. Bollard, "Gastric diverticulum: a rare case of refractory epigastric pain," American Journal of Medicine, vol. 123, no. 5, pp. 5–6, 2010.
17. A. W. Sommer and W. A. Goodrich Jr., "Gastric diverticula," Journal of the American Medical Association, vol. 153, no. 16, pp. 1424–1428, 1953.
18. M. Meeroff, J. R. M. Gollán, and J. C. Meeroff, "Gastric diverticulum," American Journal of Gastroenterology, vol. 47, no. 3, pp. 189–203, 1967.
19. N. L. Simstein, "Congenital gastric anomalies," The American Surgeon, vol. 52, no. 5, pp. 264–268, 1986.
20. T. Tsitsias and J. G. Finch, "Gastric diverticulum of the prepyloric region: a rare presentation of gastric diverticulum," Case Reports in Gastroenterology, vol. 6, no. 1, pp. 150–154, 2012.
21. J. J. Noguera, A. Benito, C. Hernandez-Sastre, D. Cano, I. Vivas, and I. Gonzalez-Crespo, "Gastric diverticulum mimicking cystic lesion in left adrenal gland,"
22. D. A. Rodeberg, S. Zaheer, C. R. Moir, and M. B. Ishitani, "Gastric diverticulum: a series of four pediatric patients," Journal of Pediatric Gastroenterology and Nutrition, vol. 34, no. 5, pp. 564–567, 2002.
23. Y. Adachi, M. Mori, Y. Haraguchi, and K. Sugimachi, "Gastric diverticulum invaded by gastric adenocarcinoma," American Journal of Gastroenterology, vol. 82, no. 8, p. 807, 1987
24. Lajoie A, Strum WB. Gastric diverticulum presenting as acute hemorrhage. Gastrointest Endosc. 2008;67:175–176.
25. Simon M, Zuber-Jerger I, Schölmerich J. True gastric diverticulum. Dig Liver Dis. 2009;41:370
26. Kilkenny JW. Gastric diverticula: It's time for an updated review. Gastroenterology. 1995;108:A1226.
27. Brian JE, Stair JM. Noncolonic diverticular disease. Surg Gynecol Obstet. 1985;161:189–195

28. Cosman B, Kellum J, Kingsbury H. Gastric diverticula and massive gastrointestinal hemorrhage. Am J Surg. 1957;94:144–148.
29. Fine A. Laparoscopic resection of a large proximal gastric diverticulum. Gastrointest Endosc. 1998;48:93–95
30. Marano L, Reda G, Porfidia R, Grassia M, Petrillo M, Esposito G, Torelli F, Cosenza A, Izzo G, Di Martino N. Large symptomatic gastric diverticula: two case reports and a brief review of literature. World J Gastroenterol 2013 Sep 28; 19(36): 6114–6117
31. Donkervoort SC, Baak LC, Blaauwgeers JL, Gerhards MF. Laparoscopic resection of a symptomatic gastric diverticulum: a minimally invasive solution. JSLS. 2006;10:525–527
32. Vogt DM, Curet MJ, Zucker KA. Laparoscopic management of gastric diverticula. J Laparoendosc Adv Surg Tech A. 1999;9:405–410.
33. Anaise D, Brand DL, Smith NL, Soroff HS. Pitfalls in the diagnosis and treatment of a symptomatic gastric diverticulum. Gastrointest Endosc. 1984; 30(1): 28–30
34. Palmer ED. Gastric diverticula. Int Abstr Surg. 1951;92:417–428