ΕΘΝΙΚΟ ΚΑΙ ΚΑΠΟΔΙΣΤΡΙΑΚΟ ΠΑΝΕΠΙΣΤΗΜΙΟ ΑΘΗΝΩΝ

ΙΑΤΡΙΚΗ ΣΧΟΛΗ

ΕΡΓΑΣΤΗΡΙΟ ΠΕΡΙΓΡΑΦΙΚΗΣ ΑΝΑΤΟΜΙΚΗΣ ΚΑΙ

ΧΕΙΡΟΥΡΓΙΚΗΣ ΑΝΑΤΟΜΙΑΣ

ΠΡΟΓΡΑΜΜΑ ΜΕΤΑΠΤΥΧΙΑΚΩΝ ΣΠΟΥΔΩΝ

«ΧΕΙΡΟΥΡΓΙΚΗ ΑΝΑΤΟΜΙΑ»

«ΑΙΜΑΤΩΣΗ ΤΟΥ ΣΠΛΗΝΟΣ ΚΑΙ ΣΗΜΑΣΙΑ ΤΗΣ ΣΤΗ ΧΕΙΡΟΥΡΓΙΚΗ»

ΠΑΠΑΤΡΙΑΝΤΑΦΥΛΛΟΥ ΑΝΔΡΕΑΣ

ΧΕΙΡΟΥΡΓΟΣ

ΜΕΤΑΠΤΥΧΙΑΚΗ ΕΡΓΑΣΙΑ

Αθήνα, Μάϊος 2019

ΤΡΙΜΕΛΗΣ ΕΠΙΤΡΟΠΗ:

1. Επιβλέπων: Καθηγητής Π. Σκανδαλάκης

2. Μέλος: Αν. Καθηγητής Β. Πρωτογέρου

3. Μέλος: Επικ. Καθηγήτρια Μ. Πιάγκου

ΠΕΡΙΕΧΟΜΕΝΑ:

Α. Πρόλογος

Β. Περίληψη

Γ. Abstract

Δ. Εισαγωγή

Δ.1. Εμβρυολογία σπληνός

Δ.2. Ανατομία σπληνός

Δ.3. Σύνδεσμοι σπληνός

Δ.4. Αγγείωση σπληνός

Δ.4.1. Αρτηριακή παροχή σπληνός

Δ.4.2. Φλεβική παροχέτευση σπληνός

Ε. Ειδικό μέρος: Εφαρμογές της αγγείωσης του σπληνός στη χειρουργική

Ε.1. Γενικές αρχές χειρουργικής σπληνός

Ε.1.1. Κινητοποίηση σπληνός

Ε.1.2. Απολίνωση αγγείων

Ε.1.3. Μερική σπληνεκτομή

Ε.1.4. Εφαρμογή της αγγείωσης του σπληνός στη χειρουργική του παχέος εντέρου

Ε.2. Χειρουργική σπληνικών αγγείων

Ε.2.1. Χειρουργική αντιμετώπιση της πυλαίας υπέρτασης

Ε.2.2. Χειρουργική αντιμετώπιση ανευρυσμάτων σπληνικής αρτηρίας

Ε.2.3. Εμβολισμός σπληνικών αγγείων

Ε.3. Εφαρμογές της αγγείωσης του σπληνός στη χειρουργική του παγκρέατος

Ε.3.1. Γενικά

Ε.3.2. Τεχνικές διατήρησης του σπληνός στην περιφερική παγκρεατεκτομή

Ε.3.3. Σύγκριση των τεχνικών περιφερικής παγκρεατεκτομής με διατήρηση του σπληνός με απολίνωση ή διατηρηση των σπληνικών αγγείων στη σύγχρονη βιβλιογραφία

Ζ. Συμπεράσματα

Η. Βιβλιογραφία

Α. ΠΡΟΛΟΓΟΣ

Η παρούσα μεταπτυχιακή διπλωματική εργασία εκπονήθηκε στο πλαίσιο του Προγράμματος Μεταπτυχιακών Σπουδών: «Χειρουργική Ανατομία» της Ιατρικής Σχολής του Εθνικού και Καποδιστριακού Πανεπιστημίου Αθηνών. Το θέμα και ο τίτλος της είναι «Αγγείωση του σπληνός – Εφαρμογές στη χειρουργική της άνω κοιλίας και στη χειρουργική του παγκρέατος».

Επιγραμματικά, η παρούσα μεταπτυχιακή διπλωματική εργασία χωρίζεται σε γενικό μέρος, όπου γίνεται αναφορά στην ανατομία, εμβρυολογία και ιστολογική δομή του σπληνός και των αγγείων του, και στο ειδικό μέρος, όπου εξετάζονται α) οι γενικές αρχές της χειρουργικής του σπληνός και των πέριξ αυτού οργάνων, β) οι αμιγώς αγγειακές επεμβάσεις που αφορούν συχνότερα τα σπληνικά αγγεία και κυρίως τη σπληνική αρτηρία και γ) η εφαρμογή της γνώσης της χειρουργικής ανατομίας των σπληνικών αγγείων στη χειρουργική του παγκρέατος, η ανάλυση των διαφόρων χειρουργικών τεχνικών και η ανασκόπηση της σύγχρονης βιβλιογραφίας.

Στόχος αυτής της εργασίας είναι η ανάδειξη των ανατομικών παραλλαγών και ανατομικών συσχετισμών των σπληνικών αγγείων και πώς αυτή συνδέεται με την καθημερινή χειρουργική πρακτική, στην προ- και δι – εγχειρητική λήψη αποφάσεων και στις εναλλακτικές τεχνικές που μπορούν να ακολουθηθούν, ώστε να επιτευχθεί το βέλτιστο χειρουργικό αποτέλεσμα.

Η ανατομία των σπληνικών αγγείων είναι γνωστή και δεδομένη. Η εφαρμογή εναλλακτικών μεθόδων και προσπελάσεων στη χειρουργική που αφορά το σπλήνα και τα σπληνικά αγγεία, όμως, προκαλεί ακόμα το έντονο ενδιαφέρον της επιστημονικής κοινότητας, που αποδεικνύεται απο τις αλλεπάλληλες δημοσιεύσεις, επιστημονικά άρθρα και αναλύσεις που συνεχώς εκπονούνται επί αυτού του αντικειμένου.

Β. ΠΕΡΙΛΗΨΗ

Ο σπλήνας είναι ένα συμπαγές όργανο του δικτυοενδοθηλιακού συστήματος, που εντοπίζεται στο αριστερό υποχόνδριο. Το σύνηθες μήκος του είναι 7 έως 10 cm. Εμφανίζεται την 5η εβδομάδα κύησης. Δέχεται αγγείωση από τη σπληνική αρτηρία και φλέβα, την αριστερή γαστροεπιπλοϊκή αρτηρία και τις βραχείες γαστρικές αρτηρίες και φλέβες. Οι παραλλαγές στη μορφολογία του σπληνός και στην πορεία και έκφυση των αγγείων του είναι συχνές.

Η γνώση της ανατομίας, της εμβρυολογίας και των παραλλαγών των σπληνικών αγγείων είναι απαραίτητη για κάθε χειρουργό. Τα εμβρυολογικά ανάγγεια χειρουργικά πλάνα, που αφορούν την περιοχή του αριστερού υποχονδρίου, προσφέρουν τη δυνατότητα ασφαλών χειρισμών και κινητοποιήσεων στη περιοχή. Πάγιες χειρουργικές αρχές διέπουν το χειρισμό των σπληνικών αγγείων και του σπληνός, όσον αφορά την κινητοποίηση του ίδιου του σπλήνα όσο και των πέριξ οργάνων, όπως η κατάσπαση της αριστερής κολικής (σπληνικής) καμπής, η κινητοποίηση της περιφερικού παγκρέατος και η κινητοποίηση του στομάχου. Η γνώση των αγγειακών δομών της περιοχής του σπληνός επιτρέπουν την αντιμετώπιση των ασθενών που πάσχουν από ανεύρυσμα σπληνικής αρτηρίας, ασθενών που πάσχουν από πυλαία υπέρταση και γαστροοισοφαγικούς κιρσούς, καθώς και τραυματιών, που πλέον δύνανται να αντιμετωπιστούν με εμβολισμό.

Η επιβεβαίωση ότι ο σπλήνας είναι βιώσιμος, ακόμα και μετά από απολίνωση των σπληνικών αγγείων, έδωσε ώθηση στην ανάπτυξη τεχνικών διατήρησης του σπλήνα, επιτρέποντας τη μείωση της νοσηρότητας της περιφερικής παγκρεατεκτομής και απαλλάσσοντας τους ασθενείς από τις συνέπειες της σπληνεκτομής. Τα αποτελέσματα στη βιβλιογραφία, σχετικά με το ποια τεχνική θα πρέπει να προτιμάται, είναι ακόμη αντικρουόμενα. Ο χειρουργός θα πρέπει να είναι εξοικειωμένος με όλες τις τεχνικές και να προσαρμόζει την επέμβαση στα δεδομένα του κάθε ασθενή.

Γ. ABSTRACT

The spleen is a compact organ of the reticuloendothelial system, located in the left hypochondrium. Its usual length is 7 to 10 cm. The organ makes its appearance at the fifth week of gestation. Its blood flow comes from the splenic artery and vein, the left gastroepiploic artery and the short gastric arteries and veins. The variants of the spleen formation and of the course and origin of the splenic vessels are often.

The knowledge of the anatomy, embryology and splenic vessel variants are essential for every surgeon. The embryological avascular planes of the left upper quadrant offer the possibility for safe maneuvers and mobilizations in this area. Standard surgical principles are applied on the manipulation of the splenic vessels and the spleen, as far as the spleen itself is concerned, as well as the nearby organs, i.e. the depression of the splenic flexure, the mobilization of the distal pancreas and the mobilization of the stomach. The knowledge of the vascular structures of the spleen, offer the possibility of treatment to patients with splenic artery aneurysms, patients with portal hypertension and gastroesophageal varices and to trauma patients that can nowdays be treated with embolism.

The confirmation that the spleen is viable, even after ligating the splenic artery and vein, led to the development of spleen – preserving techniques, allowing the minimization of the morbidity of the distal pancreatectomy, eliminating the consequences of splenectomy. The results in the current literature, about which spleen – preserving technique should be preferred, are still controvensial. Each surgeon should be familiar with both techniques and surgical treatment should be personalized for every patient.

Δ.ΕΙΣΑΓΩΓΗ

Δ.1. ΕΜΒΡΥΟΛΟΓΙΑ ΣΠΛΗΝΟΣ

Ο σπλήνας είναι το μεγαλύτερο δικτυοενδοθηλιακό όργανο του σώματος, αποτελούμενο από μία μάζα αγγειακού και λεμφικού ιστού περιβαλλόμενης από κάψα. Προέρχεται από το αρχέγονο μεσόδερμα και αποτελείται από μεσεγχυματικά κύτταρα, εντοπιζόμενα μεταξύ των πετάλων του ραχιαίου μεσογαστρίου, σχηματίζοντας μια προσεκβολή του αριστερού τμήματος του κοιλιακού μεσογαστρίου. Κατά την εμβρυογένεση, ο σπλήνας λαμβάνει θέση στην αριστερή πλευρά του ραχιαίου μεσογαστρίου, κατά την περιστροφή του στομάχου, όταν το έμβρυο έχει μέγεθος περίπου 6 mm.

Ο σπλήνας μπορεί να ανιχνευτεί από την 5η εβδομάδα κύησης (μέγεθος εμβρύου 8mm) (1) (2). Την 8η και 9η εβδομάδα κύησης αρχίζουν να σχηματίζονται τα αιμοφόρα αγγεία εντός του πρώιμου σπληνικού παρεγχύματος (3) και αποκτούν αγγειακή δομή με βασική μεμβράνη και αληθές επιθήλιο όταν το έμβρυο έχει μέγεθος 10 με 12mm. Κολποειδή εμφανίζονται στο έμβρυο όταν αυτό έχει μέγεθος 11mm. Τα Τ- και Β -λεμφοκύτταρα παρατηρούνται από τον τέταρτο μήνα της κύησης(4) (5). Ο ερυθρός και λευκός πολφός εντοπίζονται τον 6ο μήνα κύησης.

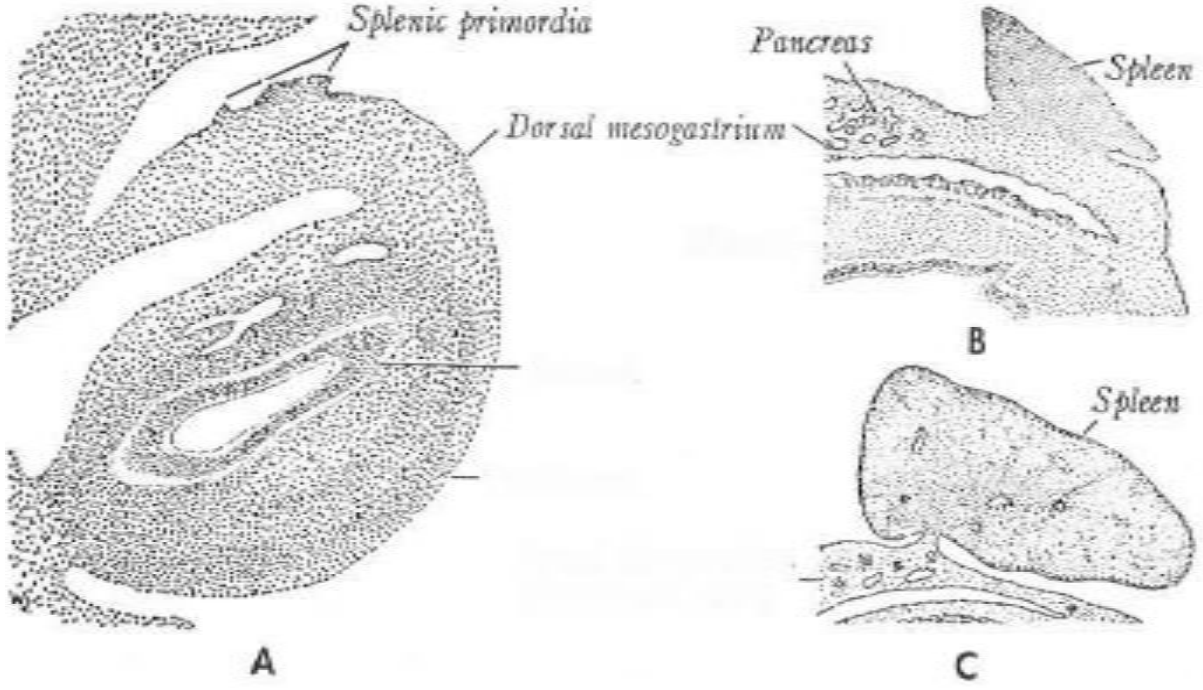

Εικ. 1: Ανάπτυξη του σπληνός. Α. Ο αρχέγονος σπλήνας όπως εμφανίζεται στην αριστερη πλευρά του ραχιαίου μεσογαστρίου στις 6 εβδομάδες. Β. Στους 2 μήνες. C. Στους 4 μήνες.

Ο σπλήνας έχει σημαντικό αιμοποιητικό ρόλο μέχρι και τον πέμπτο μήνα κύησης. Μετά τη γέννηση μπορεί να συνεχίζει να έχει αιμοποιητικό ρόλο σε ορισμένα αιματολογικά νοσήματα.

Το 20% του γενικού πληθυσμού (30% των ασθενών με αιματολογικές παθήσεις) φέρει και επικουρικά σπληνίδια, κατάσταση που αποτελεί τη συχνότερη εμβρυολογική ανωμαλία που αφορά το σπλήνα. Η συχνότερη εντόπιση των επικουρικών σπληνιδίων είναι στις πύλες του σπληνός (54%), στην έσω επιφάνεια του άνω πόλου του σπληνός (25%), στην ουρά του παγκρέατος (6%), στο σπληνοκολικό σύνδεσμο (2%), στο μείζον επίπλουν (12%), στο μεσεντέριο (0,5%) και στον αριστερό στρογγύλο σύνδεσμο της μήτρας στις γυναίκες και τον αριστερό σπερματικό τόνο στους άντρες (0,5%). (2)

Δ.2. ΑΝΑΤΟΜΙΑ ΣΠΛΗΝΟΣ

Ο σπλήνας είναι ένα συμπαγές όργανο, που βρίσκεται στο αριστερό υποχόνδριο. Βρίσκεται στο ύψος της 9ης ως 11ης πλευράς αριστερά, έχει μέσο μήκος 7 έως 11 cm, και μέσο βάρος 150 g (70 -250 g). Κλινικά ο σπλήνας δεν είναι ψηλαφητός κάτω από το αριστερό υποπλεύριο τόξο. Για να είναι ψηλαφητός πρέπει να έχει μέγεθος περίπου διπλάσιο του φυσιολογικού. Με τον όρο «σπληνομεγαλία» αναφερόμαστε σε καταστάσεις που ο σπλήνας είναι μεγαλύτερος από 15cm και ζυγίζει περισσότερα από 500g. Το σχήμα του ποικίλλει, με συνηθέστερες μορφές τη σφηνοειδή (44%), την τετραεδρική (42%) και την τριγωνική (14%). (1, 2)

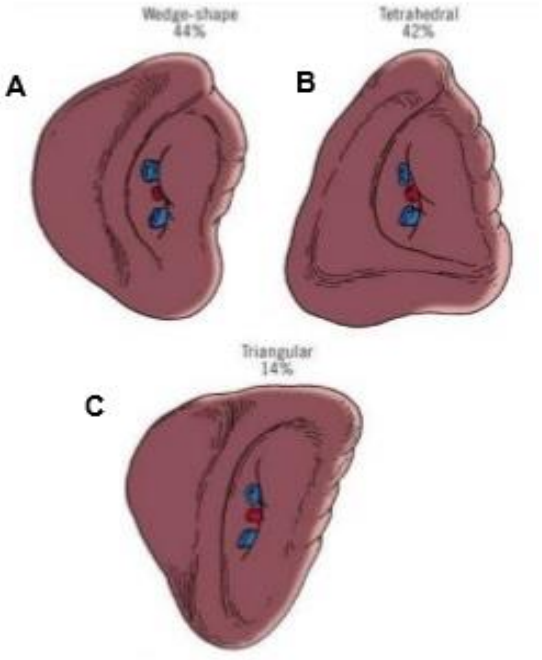

Εικόνα 2: Μορφές σχήματος σπληνός

Α.Σφηνοειδής μορφή (44%)

Β. Τετραεδρική μορφή (42%)

C. Τριγωνική μορφή (14%)

Το σπληνικό παρέγχυμα έχει κοκκώδη όψη και σκούρο ερυθρό χρώμα καθώς και λευκάζοντα οζίδια. Μικροσκοπικά αποτελείται από τον ερυθρό (75% του παρεγχύματος) και το λευκό πολφό. Στο μεταξύ τους όριο βρίσκεται η στενή μεθόρια ζώνη. Η αιματική ροή της σπληνικής αρτηρίας κατευθύνεται μεσω των σπληνικών χορδών στους φλεβώδεις κόλπους και ακολούθως στη σπληνική φλέβα. Εντός του δικτύου του ερυθρού πολφού εντοπίζονται τα μακροφάγα, που σε συνδυασμό με τη λειτουργία του ενδοθηλιακού συστήματος αποτελούν ένα διαρκές σύστημα διήθησης, καταστροφής και απομάκρυνσης παθογόνων μικροοργανισμών, κυτταρικών συμπλεγμάτων, ανοσοσυμπλεγμάτων και γηρασμένων ερυθροκυττάρων από την κυκλοφορία. Πέριξ της τελικής μοίρας των τελικών σπληνικών αρτηριδίων ο γνήσιος συνδετικός ιστός των αγγείων αντικαθίσταται από περιαρτηριακή λεμφική κάψα. Η κάψα αυτή αποτελείται από Τ λεμφοκύτταρα και συναθροίσεις Β-λεμφοκυττάρων, τα λεμφοζίδια, τα οποία όταν διεγερθούν από αντιγόνα,

αυξάνουν σε μέγεθος (βλαστικά κέντρα) και υποστρέφουν μετά την άρση του ερεθίσματος. Παρόμοια εικόνα παρατηρείται και στα λεμφοϋπερπλαστικά σύνδρομα. Στη στενή μεθόρια ζώνη, τα λεμφοκύτταρα και οι παραγόμενες ανοσοσφαιρίνες εισέρχονται στον ερυθρό πολφό καταλήγοντας τελικά στη συστηματική κυκλοφορία. (2) (3)

Ο σπλήνας βρίσκεται επί τα αριστερά και όπισθεν του στομάχου, επί τα αριστερά και άνωθεν της ουράς του παγκρέατος, άνωθεν του αριστερού νεφρού και επινεφριδίου, όπισθεν και άνωθεν της αριστερής κολικής καμπής (σπληνικής) και έμπροσθεν και κάτωθεν του αριστερού ημιδιαφράγματος. Καλύπτεται πλήρως από περιτόναιο σε δύο στρώματα (εκτός από την περιοχή της πύλης). Καθηλώνεται στην ανατομική του θέση μεσω δομών που προκύπτουν από τη σύντηξη της πτυχής των δύο πετάλων του περιτοναίου, που προέρχονται από το εμβρυϊκό ραχιαίο μεσεντέριο, και καλούνται σπληνικοί σύνδεσμοι (1) . (2)

Δ.3. ΣΥΝΔΕΣΜΟΙ ΣΠΛΗΝΟΣ

Οι σύνδεσμοι του σπληνός είναι ο γαστροσπληνικός, ο σπληνονεφρικός, ο σπληνοφρενικός, ο σπληνοκολικός, ο σπληνοπαγκρεατικός, ο φρενοκολικός, ο παγκρεατοκολικός και η προσπληνική μεμβράνη. (1)

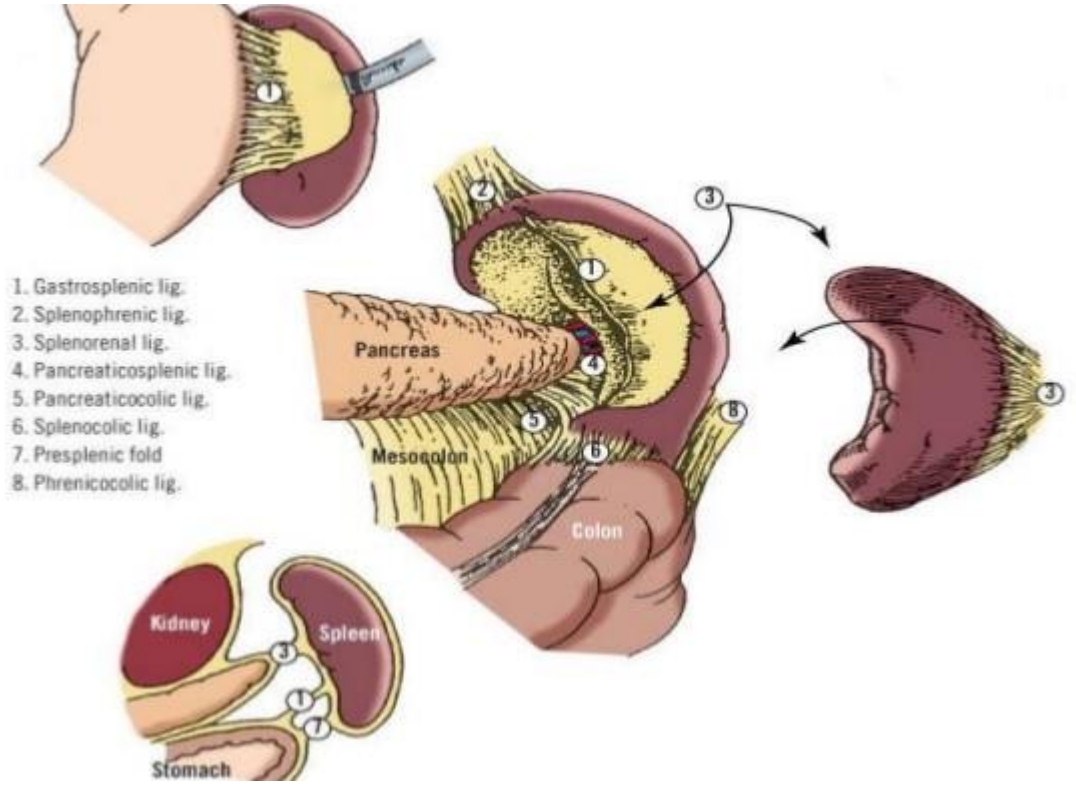

Εικόνα 3: Οι σπληνικοί σύνδεσμοι

Ο γαστροσπληνικός σύνδεσμος προέρχεται από το ραχιαίο μεσεντέριο και βρίσκεται μεταξύ του στομάχου και του σπληνός. Έχει τριγωνικό σχήμα και περιλαμβάνει τα βραχέα γαστρικά και τα γαστροεπιπλοϊκά αγγεία, με την κορυφή του τριγώνου να βρίσκεται μεταξύ του άνω πόλου του σπληνός και του θόλου του στομάχου και τη βάση του μεταξύ του κάτω πόλου του σπληνός και του μείζονος τόξου του στομάχου.

Ο σπληνονεφρικός σύνδεσμος προέρχεται από το οπίσθιο τμήμα του ραχιαίου μεσογαστρίου. Περιβάλλει τα σπληνικά αγγεία και την ουρά του παγκρέατος. Κατά το σχηματισμό του ελάσσονος επιπλοϊκού θυλάκου, το έξω

πέταλο του σπληνονεφρικού συνδέσμου αποτελεί το οπίσθιο πέταλο του γαστροσπληνικού συνδέσμου.

Ο σπληνοφρενικός σύνδεσμος είναι η συνέχεια του γαστροσπληνικού συνδέσμου, μεταξύ του άνω πόλου του σπληνός και του διαφράγματος.

Ο σπληνοκολικός σύνδεσμος θεωρείται κατάλοιπο του αριστερού άκρου του άνω πετάλου του περιτοναίου του εγκαρσίου μεσοκόλου, που ανέπτυξε δευτερογενώς σύνδεση με το σπλήνα, κατά την καθήλωση της αριστερής κολικής καμπής στο οπίσθιο τοίχωμα. Μπορεί να περιέχει μια μικρή κάτω πολική σπληνική αρτηρία ή να έχει στενή σχέση με την αριστερή γαστροεπιπλοϊκή αρτηρία.

Ο σπληνοπαγκρεατικός σύνδεσμος είναι μιά ανάγγεια χορδή, άλλοτε άλλου πάχους, μεταξύ της ουράς του παγκρέατος και του σπληνός, που εντοπίζεται όταν η ουρά του παγκρέατος δεν είναι σε επαφή με το σπλήνα. Περίπου στο 70% των περιπτώσεων η ουρά του παγκρέατος εισχωρεί περίπου 1 cm εντός της πύλης του σπληνός, ενώ στο 30% πρακτικά εφάπτεται με το σπλήνα.

Ο φρενοκολικός σύνδεσμος είναι ουσιαστικά η θήκη μέσα στην οποία εδράζεται ο σπλήνας σε σχέση με το οπίσθιο τοίχωμα. Σχηματίζεται κατά την εμβρυογένεση και τη στροφή των σπλάχνων, όταν το κατιόν κόλον καθίσταται εν μέρει οπισθοπεριτοναϊκό όργανο, και είναι το σημείο ανάρτησης της αριστερής κολικής καμπής. Δε συνδέεται με το σπλήνα, αλλά με την ανάπτυξη του σπληνός επί αυτού, σχηματίζει τη θήκη που περιβάλει την οπίσθια επιφάνειά του. Έχει μεγάλη κλινική σημασία, γιατί αφορίζει το αριστερό άνω τεταρτημόριο της περοτοναϊκής κοιλότητας. Έτσι σε περιπτώσεις αιμορραγίας π.χ. τραυματική ρήξη σπληνός, η αιμορραγία περιορίζεται αρχικά στο σπληνονεφρικό, περινεφρικό και περισπληνικό χώρο.

Ο παγκρεατικοκολικός σύνδεσμος είναι ουσιαστικά αναδίπλωση του περιτοναίου του εγκαρσίου μεσοκόλου και καθήλωσή του στα περιτόναϊκά πέταλα που επικαλύπτουν το πάγκρεας.

Η προσπληνική μεμβράνη είναι περιτοναϊκή αναδίπλωση έμπροσθεν του γαστροσπληνικού συνδέσμου και συνήθως περιέχει τα αριστερά γαστροεπιπλοϊκά αγγεία.

Δ.4. ΑΓΓΕΙΩΣΗ ΣΠΛΗΝΟΣ

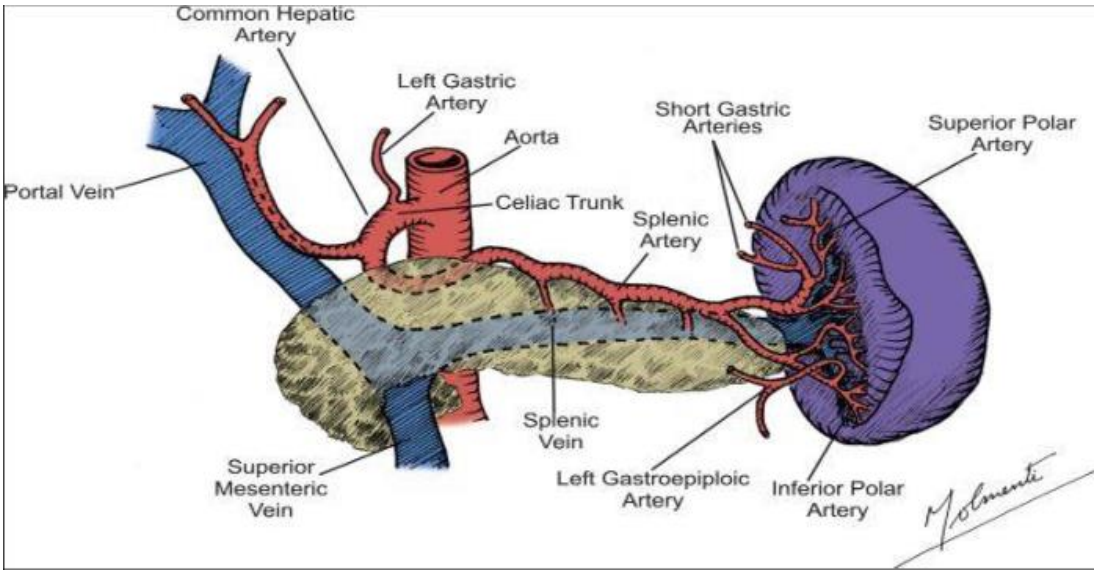

Εικόνα 4: Σχηματική απεικόνιση αρτηριακής παροχής και φλεβικής παροχέτευσης σπληνός

Δ.4.1. ΑΡΤΗΡΙΑΚΗ ΠΑΡΟΧΗ

Η κύρια αρτηρία του σπληνός είναι η σπληνική αρτηρία. Εκφύεται, συνήθως, από την κοιλιακή αρτηρία, στο επίπεδο του 12ου θωρακικού σπονδύλου, μαζί με την αριστερή γαστρική και την ηπατική αρτηρία (82 έως 86%) (6) (7), σχηματίζοντας τον αλλίρειο τρίποδα. Οι πιο συχνές ανατομικές παραλλαγές στην έκφυση της σπληνικής αρτηρίας αφορούν στην έκφυσή της από την κοιλιακή αρτηρία. Ο αλλίρειος «τρίποδας» μπορεί να αποτελείται από 2 ή 4 κλάδους (14 έως 18%). Στην πρώτη περίπτωση ο τρίτος κλάδος του αλλιρείου αποτελεί κλάδο ενός εκ των δύο κλάδων της κοιλιακής αρτηρίας στην πορεία τους, ενώ στη δεύτερη περίπτωση ο τέταρτος κλάδος μπορεί να αφορά το οποιοδήποτε όργανο της άνω κοιλίας. (1) (2) (7)

Η σπληνική αρτηρία είναι αγγείο στο οποίο παρουσιάζονται πολλές ανατομικές παραλλαγές, τόσο στην πορεία του όσο και στους κλάδους του. Βρίσκεται αριστερά της αορτής, αμέσως μετά την έκφυσή της και συνήθως πορεύεται κατά μήκος του άνω χείλους του παγκρέατος. Εναλλακτικά, πορεύεται έμπροσθεν της πρόσθιας επιφάνειας του παγκρέατος, ενώ τμήμα της, ή και ολόκληρη η σπληνική αρτηρία (σε σπάνιες περιπτώσεις) μπορεί να βρίσκεται εντός του παγκρεατικού παρεγχύματος. Το μήκος της ποικίλει από 8 έως 32 cm και η διαμετρος της από 0,5 έως 1,2 cm. (1) (6)

Η σπληνική αρτηρία καθόλο το μήκος της δίνει πολυάριθμους κλάδους, γεγονός που της προσδίδει μεγαλύτερη πιθανότητα ανατομικών παραλλαγών,

τόσο σε σχέση με τους αγγειακούς κλάδους που εκφύονται από αυτή, όσο και σε σχέση με το σημείο έκφυσής τους. Η πορεία της σπληνικής αρτηρίας διακρίνεται, για πρακτικούς λόγους, σε 4 τμήματα: το υπερπαγκρεατικό, το παγκρεατικό, το προπαγκρεατικό και το προπυλαίο. (1, 6) Οι πιο συνηθισμένοι κλάδοι που εκφύονται από το κάθε τμήμα είναι:
- Υπερπαγκρεατικό τμήμα: αριστερή κάτω φρενική αρτηρία, ραχιαία παγκρεατική αρτηρία, άνω πολική αρτηρία, οπίσθια καρδιοοισοφαγική αρτηρία, επικουρική γαστρική ή ηπατική αρτηρία, κάτω μεσεντέρια αρτηρία, οπίσθια γαστρική αρτηρία
-Παγκρεατικό τμήμα: μείζων παγκρεατική αρτηρία, άνω πολική αρτηρία, μία ή περισσότερες βραχείες γαστρικές αρτηρίες, επικουρική αριστερή γαστρική αρτηρία, οπίσθια γαστρική αρτηρία και άλλοι σπανιότεροι κλάδοι
-Προπαγκρεατικό τμήμα: διακλάδωση της σπληνικής αρτηρίας σε τελικούς κλάδους προς το σπλήνα, σε διαφορες παραλλαγές, συμβαίνουν σε αυτό το τμήμα σε ποσοστό περίπου 70%, αριστερή γαστροεπιπλοϊκή αρτηρία, ουραίες παγρεατικές αρτηρίες, άνω και κάτω πολική αρτηρία
-Προπυλαίο τμήμα: Περαιτέρω διακλάδωση των κλάδων της σπληνικής αρτηρίας που προέκυψαν κατά τη διακλάδωσή της στο προπαγκρεατικό τμήμα, διακλάδωση της σπληνικής αρτηρίας συμβαίνει σε αυτό το τμήμα σε ποσοστό 30%.

Ανάλογα με το σημείο διακλάδωσης της σπληνικής αρτηρίας και την επιφάνεια εισόδου των τελικών κλάδων στην πύλη του σπλήνός διακρίνουμε δύο τύπους σπληνικής αρτηρίας. Ο κατανεμητικός τύπος (distributed ή “medusa-like” type) είναι ο πιο κοινός (70%), αναγνωρίζεται από το βραχύ κορμό με τους μακρούς κλάδους, που προκύπτυουν στο προπαγκρεατικό τμήμα της σπληνικής αρτηρίας, και εισχωρούν σε περισσότερο από τα ¾ της διαμεσης επιφάνειας του σπληνός. Ο σπανιότερος εκφυτικός τύπος (magistral type) (30%) χαρακτηρίζεται από μακρό κορμό της σπληνικής αρτηρίας που διαιρείται εγγύς της πύλος του σπληνός και οι βραχείς τελικοί κλάδοι εισχωρούν στο 25 – 30% της διάμεσης επιφάνειας του οργάνου. (2)

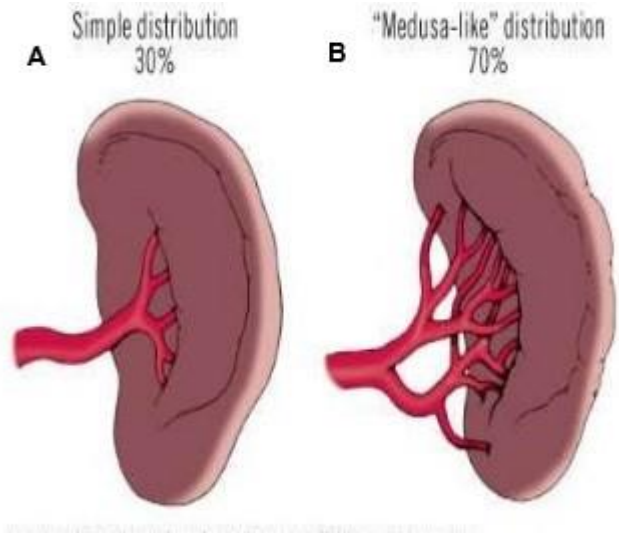

Εικόνα 5: Τύποι σπληνικής αρτηρίας ανάλογα με το σημείο διακλάδωσής της και την επιφάνεια εισόδου των τελικών κλάδων στην πύλη του σπληνός

Α. Εκφυτικός τύπος (30%)

Β. Κατανεμητικός τύπος (70%)

Μετά από μελέτες που αφορούσαν χειρουργικά παρασκευάσματα και πτωματικό υλικό διαπιστώθηκε ότι η σπληνική αρτηρία διακλαδίζεται συνήθως σε 2 τελικούς κλάδους (75-85%, ανάλογα με τη μελέτη) ή σε 3 τελικούς κλάδους (15-25%), οι οποίοι με τη σειρά τους διακλαδίζονται σε 1 έως 2, συνήθως, τμηματικούς κλάδους ο καθένας, διαιρώντας το σπλήνα σε 3 έως 8 τμήματα (segments). (6, 8) (7, 9) (10) Συνήθως τα τμήματα αυτά είναι 3 εως 5 σε ποσοστό 94%, επίι νεκροτομικών ευρημάτων. (11)

Εκτός από τη σπληνική αρτηρία, ο σπλήνας δέχεται επικουρική αρτηριακή παροχή από την άνω και κάτω πολική αρτηρία, την αριστερή γαστροεπιπλοϊκή αρτηρία, τις βραχείες γαστρικές αρτηρίες και μέσω αναστομωτικών δικτύων με τα παγκρεατικά αγγεία. (1, 12) (2)

Η άνω και κάτω πολική αρτηρία είναι κλάδοι της σπληνικής αρτηρίας. Κάτω πολική αρτηρία αναγνωρίζεται στο 82% του πληθυσμού και άνω πολική αρτηρία στο 65% (6) ή και συχνότερα σύμφωνα με άλλους. (1)

Η αριστερή γαστροεπιπλοϊκή αρτηρία είναι κλάδος της σπληνικής αρτηρίας. Βρίσκεται εντός του γαστροεπιπλοϊκού συνδέσμου, τον οποίο διατρέχει κατά μήκος του μείζονος τόξου του στομάχου. Αναστομώνεται με τη δεξιά γαστροεπιπλοϊκή αρτηρία, κλάδο της γαστροδωδεκαδακτυλικής αρτηρίας, σχηματίζοντας αγγειακό δίκτυο κατά μήκος του μείζονος τόξου του στομάχου. Εκφύεται από τη σπληνική αρτηρία, πλησίον του διαχωρισμού της σε τελικούς κλάδους, και, σε περιπτώσεις μειωμένης ροής ή και διακοπής ροής από τη σπληνική αρτηρία, μπορεί να παρέχει αρτηριακή ροή στους τελικούς σπληνικούς κλάδους μέσω του αναστομωτικού της δικτύου με τη δεξιά γαστροεπιπλοϊκή αρτηρία.

Οι βραχείες γαστρικές αρτηρίες έιναι κλάδοι της αριστερής γαστροεπιπλοϊκής αρτηρίας στο επίπεδο του θόλου του στομάχου. Είναι, ουσιαστικά, αναστομωτικοί κλάδοι μεταξύ της αριστερής γαστροεπιπλοϊκής αρτηρίας και των τελικών αρτηριακών κλάδων της σπληνικής αρτηρίας του άνω, συνήθως, πόλου του σπληνός.

Συμπερασματικά, ο σπλήνας είναι ένα συμπαγές όργανο με πλούσια αρτηριακή παροχή, με πολλές ανατομικές παραλλαγές στην αρτηριακή αιμάτωσή του και πολλά αναστομωτικά δίκτυα. Τα αναστομωτικά αυτά δίκτυα εξασφαλίζουν, συνήθως, επαρκή αρτηριακή παροχή στο σπλήνα και τη βιωσιμότητά του, ακόμα και σε περιπτώσεις διακοπής της ροής στη σπληνική αρτηρία, αρκεί να έχουν παραμείνει ανέπαφες και με ικανοποιητική ροή η αριστερή γαστροεπιπλοϊκή και οι βραχείες γαστρικές αρτηρίες. (7) (9) (10) (11) (12) (13, 14) (15) (16)

Δ.4.2. ΦΛΕΒΙΚΗ ΠΑΡΟΧΕΤΕΥΣΗ ΣΠΛΗΝΟΣ

Η φλεβική παροχέτευση του σπληνός επιτυγχάνεται μέσω της σπληνικής φλέβας. Η σπληνική φλεβα προκύπτει από τη συνένωση, συνήθως, 5-6 φλεβών, προερχόμενων από το σπληνικό παρέγχυμα, και της αριστερής γαστροεπιπλοϊκής φλέβας. Οι βραχείες γαστρικές φλέβες σπανίως εκβάλλουν απευθείας στη σπληνική φλέβα. Συνήθως εκβάλλουν, είτε εντός του άνω πόλου του σπληνικού παρεγχύματος, είτε στις φλέβες της πύλης του σπληνός. Στη σπληνική φλέβα εκβάλλουν, επίσης οι παγκρεατικές φλέβες. Η σπληνική φλέβα ενώνεται με τις άνω και κάτω μεσεντέριες φλέβες, καθώς και την αριστερή γαστρική φλέβα, με διάφορες ανατομικές παραλλαγές, σχηματίζοντας την πυλαία φλέβα. (12, 14)

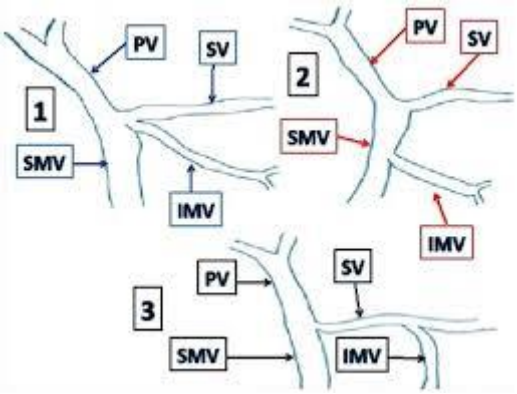

Εικόνα 6: Συχνές ανατομικές παραλλαγές στο σχηματισμό της πυλαίας φλέβας (PV)

1. Ταυτόχρονη συμβολή σπληνικής φλέβας (SV), άνω μεσεντέριας φλέβας (SMV) και κάτω μεσεντέριας φλέβας (IMV)

2.Η SV εκβάλει στο φλεβικό κλάδο που σχηματίζεται από τη συμβολή SMV και IMV, σχηματίζοντας την PV

3. Ο κοινός φλεβικός κλάδος που εκβάλει από τη συμβολή IMV και SV συμβάλεται με την SMV σχηματίζοντας την PV

Η σπληνική φλέβα έχει στενή σχέση με τη σπληνική αρτηρία. Στο 54% των περιπτώσεων η σπληνική φλέβα βρίσκεται όπισθεν της αρτηρίας,στο 44% είναι περιελιγμένη πέριξ της σπληνικής αρτηρίας και στο 2% βρίσκεται έμπροσθεν της αρτηρίας. (1)

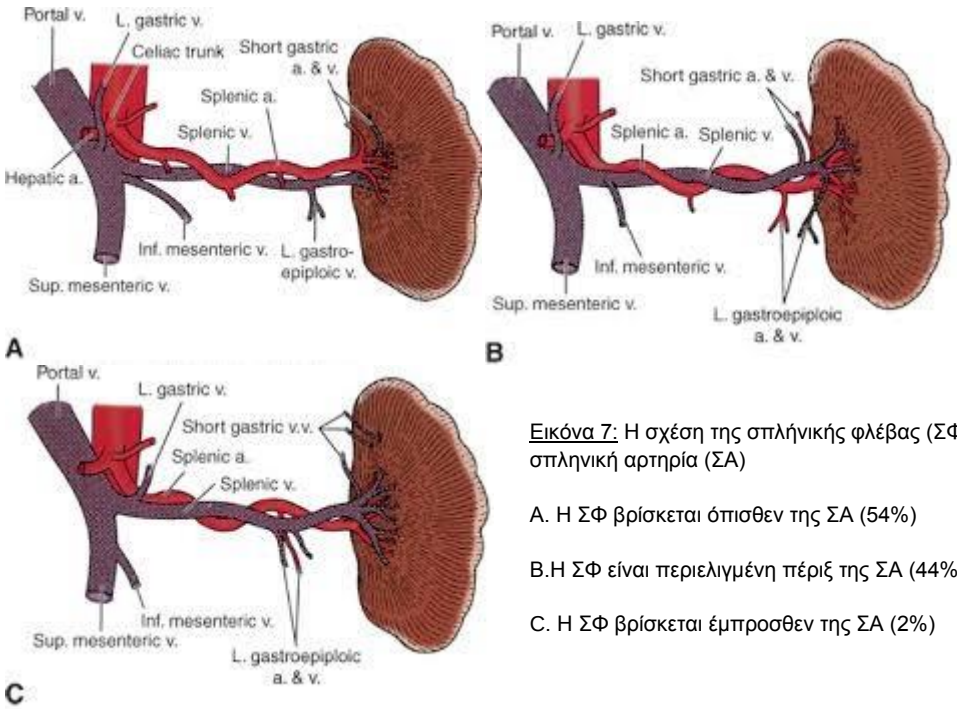

Εικόνα 7: Η σχέση της σπλήνικής φλέβας (ΣΦ) με τη σπληνική αρτηρία (ΣΑ)

Α. Η ΣΦ βρίσκεται όπισθεν της ΣΑ (54%)

Β.Η ΣΦ είναι περιελιγμένη πέριξ της ΣΑ (44%)

C. Η ΣΦ βρίσκεται έμπροσθεν της ΣΑ (2%)

Ε. ΕΙΔΙΚΟ ΜΕΡΟΣ: ΕΦΑΡΜΟΓΕΣ ΤΗΣ ΑΓΓΕΙΩΣΗΣ ΤΟΥ ΣΠΛΗΝΟΣ ΣΤΗ ΧΕΙΡΟΥΡΓΙΚΗ

Ε.1. ΓΕΝΙΚΕΣ ΑΡΧΕΣ ΧΕΙΡΟΥΡΓΙΚΗΣ ΣΠΛΗΝΟΣ

Ε.1.1. ΚΙΝΗΤΟΠΟΙΗΣΗ ΣΠΛΗΝΟΣ

1) Οι σύνδεσμοι του σπληνός, πλην του γαστροσπληνικού, είναι ανάγγειοι ή περιέχουν μικρά αγγεία. Ως εκ τούτου, η διατομή τους με χρήση μονοπολικής διαθερμίας ή πηγών ενέργειας (ψαλίδι υπερήχων, πηγές διπολικής διαθερμίας) είναι επαρκής και ασφαλής.

2) Ο γαστροσπληνικός σύνδεσμος περιέχει τα βραχέα γαστρικά αγγεία και η διατομή μεταξύ λαβίδων και απολίνωσή του ή διατομή με χρήση αξιόπιστων πηγών ενέργειας είναι απαραίτητη .

3) Κατά την κινητοποίηση του σπληνός είναι επιβεβλημένοι οι προσεκτικοί χειρισμοί προς αποφυγή κάκωσης παρακείμενων οργάνων (ουρά παγκρέατος, αριστερή κολική καμπή)

Ε.1.2. ΑΠΟΛΙΝΩΣΗ ΑΓΓΕΙΩΝ

1) Κατά τη διατομή της σπληνικής αρτηρίας είναι φρόνιμο να τοποθετείται διπλή απολίνωση κεντρικά και μονή περιφερικά προς αποφυγή μετεγχειρητικής αιμορραγίας
2) Η παρασκευή και ξεχωριστή διατομή - απολίνωση σπληνικής αρτηρίας και φλέβας κρίνεται σκόπιμη, ώστε να αποφευχθεί η δημιουργία αρτηριοφλεβικού συριγγίου μελλοντικά, γεγονός που περιγράφεται σε μελέτες,ως σπάνια απώτερη επιπλοκή. (17)
3) Προκειμένου να αποφευχθεί η διεγχειρητική απώλεια αίματος και η αύξηση του μεγέθους του σπληνός διεγχειρητικά, γεγονός που θα αυξήσει τις τεχνικές δυσκολίες, συνιστάται απολίνωση – διατομή πρώτα της σπληνικής αρτηρίας και μετά της φλέβας. Αναμονή λίγων λεπτών συνιστάται μετά την απολίνωση της αρτηρίας κατά τη διάρκεια σπληνεκτομής σε ασθενείς με υπερσπληνισμό και αιματολογικό νόσημα.

4) Απολίνωση μόνο της σπληνικής φλέβας πρέπει να αποφεύγεται, γιατί αυτός ο χειρισμός θα οδηγήσει σε αριστερή πυλαία υπέρταση και σπληνομεγαλία / υπερσπληνισμό.
5) Η θρόμβωση της σπληνικής φλέβας αποτελεί ένδειξη για σπληνεκτομή.
6) Η απολίνωση – διατομή μόνο της σπληνικής αρτηρίας είναι αποδεκτή, εφόσον είναι ακέραιο το υπόλοιπο αρτηριακό δίκτυο (βραχείες γαστρικές αρτηρίες, πολικές αρτηρίες, αριστερή γαστροεπιπλοϊκή αρτηρία) και εφόσον διεγχειρητικά αξιολογηθεί η αιμάτωση του σπληνός και βιωσιμότητά του. Η μη αλλαγή του χρώματος όλων των τμημάτων του σπληνός συνήθως αποτελεί επαρκή ένδειξη βιωσιμότητας.

Ε.1.3. ΜΕΡΙΚΗ ΣΠΛΗΝΕΚΤΟΜΗ

Εκμεταλλευόμενοι το γεγονός ότι η σπληνική αρτηρία διακλαδίζεται συνήθως σε δύο (86%) ή τρεις(12,2%) τελικούς αρτηριακούς κλάδους, είναι δυνατόν να πραγματοποιθεί μερική σπληνεκτομή. Συνήθως η εκτομή αυτή αφορά τον άνω ή τον κάτω πόλο του σπληνός. (11) Η επέμβαση αυτή περιγράφηκε για πρώτη φορά το 1867από τον Pean. (18)

Απολινώνοντας τον τελικό κλάδο της σπληνικής αρτηρίας που αφορά τον πόλο του σπληνός που πρόκειται να εκταμεί, το αντίστοιχο φλεβικό, καθώς και το παράπλευρο αγγειακό δίκτυό του (άνω πολική αρτηρία και βραχέα γαστρικά αγγεία για τον άνω πόλο του σπληνός και κάτω πολική αρτηρία για τον κάτω πόλο του σπληνός) οριοθετείται το σπληνικό παρέγχυμα το οποίο ισχαιμεί (demarcation). Με οδηγό την ορατή ζώνη ισχαιμίας είναι δυνατόν να εκταμεί ο αντίστοιχος πόλος του σπληνός με ελάχιστη αιμορραγία. Η εκτομή μπορεί να πραγματοποιηθεί με χρήση πηγών ενέργειας, με χρήση ραφών, ή με την τεχνική της σύνθλιψης μεταξύ δακτύλων (finger fracture technique). Μικροί αγγειακοί κλάδοι (συνήθως φλεβικοί), που αιμορραγούν, είναι δυνατόν να απολινωθούν, είτε με μικρούς μεταλλικούς αγκτήρες,εφόσον μπορούν να συλληφθούν με λαβίδα, είτε με οκτωειδείς ραφές με απορροφήσιμο ράμμα. Το σπληνικό κολόβωμα συγκλείεται με ραφές (πι ή απλές), με χρήση εμβαλωμάτων από Teflon (Teflon buttresses) ή χωρίς, με επίθεση και καθήλωση επιπλόου επί της γραμμής συρραφής, με χρήση υλικών – αιμοστατικών παραγόντων κολλαγόνου ή χωρίς. (19)

Ε.1.4. ΕΦΑΡΜΟΓΗ ΤΗΣ ΑΓΓΕΙΩΣΗΣ ΤΟΥ ΣΠΛΗΝΟΣ ΣΤΗ ΧΕΙΡΟΥΡΓΙΚΗ ΤΟΥ ΠΑΧΕΟΣ ΕΝΤΕΡΟΥ

Η χειρουργική του παχέος εντέρου και ειδικά του αριστερού κόλου και ορθού προϋποθέτει γνώση της ανατομίας των δομών του σπληνός, όπως των σύνδεσμων και των αγγείων του, κυρίως στο χρόνο της κινητοποίησης / κατάσπασης της σπληνικής καμπής. Σκοπός είναι να διασφαλιστεί ο σπλήνας και τα αγγεία του, προκειμένου να αποφευχθεί η σπληνεκτομή, αυξάνοντας έτσι την περιεγχειρητική νοσηρότητα και θνητότητα. Διαφορετικές τεχνικές ακολουθούνται στην ανοιχτή, τη λαπαροσκοπική και τη ρομποτική χειρουργική.

Στην ανοιχτή χειρουργική η σπληνική καμπή μπορεί να κινητοποιηθεί πλήρως, χωρίς να διαχωριστεί κανένα αιμοφόρο αγγείο, αν ο χειρουργός αναγνωρίσει και ακολουθήσει τα ανατομικά πλάνα. Η καθήλωση της σπληνικής καμπής στο οπίσθιο περιτόναιο είναι ουσιαστικά μία μεμβράνη με πολλαπλές περιοχές πρόσφυσης, οι οποίες είναι ανάγγειες και συχνά αναφέρονται ως νεφροκολικός, σπληνοκολικός και παγκρεατοκολικός σύνδεσμος (Εικόνα 8). Αρχικά, λοιπόν, διανοίγεται το πλάγιο τοιχωματικό περιτόναιο κατά μήκος της αριστερής παρακολικής αύλακας (γραμμή του Toldt) με κεφαλική κατεύθυνση μέχρι τη σπληνική καμπή. Το μεσόκολο κινητοποείται αμβλέως ή οξέως από τη νεφρική περιτονία (περιτονία του Gerota). Είναι δυνατόν να αναγνωριστεί σε αυτό το χρόνο ο κάτω πόλος του σπληνός, οπότε σε αυτό το χρόνο διατέμνεται κάθε συμφυση μεταξύ του επιπλόου και της σπληνικής κάψας. Εάν αυτό δεν είναι δυνατόν, αναγνωρίζονται οι συμφύσεις μεταξύ εγκαρσίου κόλου και επιπλόου, διατέμνεται ο γαστροκολικός σύνδεσμός στο επίπεδο του περιφερικού εγκαρσίου κόλου και επιτυγχάνεται είσοδος στον ελάσσονα επιπλοϊκό θύλακο. Απο το σημείο αυτό είναι προσβάσιμος και αναγνωρίσιμος ο σπληνοκολικός σύνδεσμος, ο οποίος είναι ανάγγειος, και διατέμνεται. Ακολουθεί η κινητοποίηση του μεσοκόλου από τις περιτονίες των Toldt και σπλήνα. (20)

Η λαπαροσκοπική και ρομποτική μέθοδος στη χειρουργική του αριστερού κόλου παρουσιάζουν ομοιότητες μεταξύ τους σε σχέση με τα ανατομικά πλάνα, την προσπέλαση και τις τεχνικές που χρησιμοποιούν. Τρεις είναι οι βασικές προσπελάσεις που χρησιμοποιούνται: η κεντρική (medial ή medial to lateral), η περιφερική (lateral ή lateral to medial) και η πρόσθια (anterior). (21) (22)

Στην κεντρική (medial ή medial to lateral) προσπέλαση διανοίγεται το περιτόναιο του κατιόντος κόλου αριστερά της αορτής, αναγνωρίζεται και απολινώνεται η κάτω μεσεντέρια αρτηρία και φλέβα (1 – 1,5 cm από την έκφυσή της από την αορτή και 1 – 1,5 cm κάτωθεν της ουράς του παγκρέατος αντίστοιχα) και διανοίγεται το μεσόκολο του κατιόντος κόλου. Αναρτώντας το κατιόν κόλο και το μεσόκολο συνεχίζεται η κινητοποίηση του κόλου κεντρικά

και περιφερικά από τις περιτονίες των Toldt και Gerota. Σε επίπεδο κεφαλικά της ουράς του παγκρέατος αναγνωρίζονται και διατέμνονται οι σύνδεσμοι που αναφέρθηκαν ανωτέρω (παγκρεατοκολικός, σπληνοκολικός και νεφροκολικός).

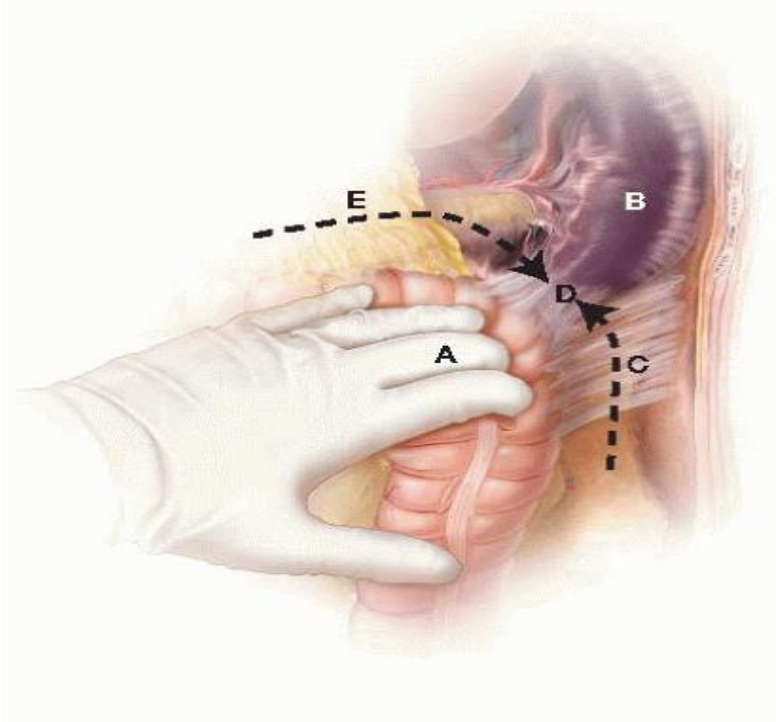

Εικόνα 8: Κινητοποίηση αριστερής κολικής (σπληνικής) καμπής. Αναγνωρίζονται Α. Σπληνική καμπή Β. Σπληνας C. Νεφροκολικός σύνδεσμος D. Σπληνοκολικός σύνδεσμος Ε. Γαστροκολικός σύνδεσμος

Στην περιφερική (lateral ή lateral to medial) προσπέλαση διανοίγεται το πλάγιο περιτόναιο κατά μήκος της αριστερής κολοπαρειακής αύλακας και κινητοποιείται το κατιόν κόλον όπως στην ανοιχτή χειρουργική. Διατέμνονται οι σύνδεσμοι που έχουν ήδη αναφερθεί, και κινητοποιείται το επίπλουν από το εγκάρσιο κόλον συνεχίζοντας κεντρικά από το περιφερικό εγκάρσιο κόλον με κεντρική κατεύθυνση.

Στην κεντρική (anterior) προσπέλαση η κινητοποίηση της σπληνικής καμπής ξεκινά από το εγκάρσιο κόλον. Εφαρμόζοντας κεφαλική έλξη στο μείζον επίπλουν και ουραία στο εγκάρσιο κόλον, επιτυγχάνεται η είσοδος στον ελάσσονα επιπλοϊκό θύλακο και διατέμνονται ο σπληνοκολικός, παγκρεατοκολικός και νεφροκολικός σύνδεσμος. Ακολουθεί η περαιτέρω κινητοποίηση του κατιόντος κόλου.

Είναι βέβαια δυνατόν, ανάλογα με την ανατομία του κάθε ασθενούς και τις τοπικές συνθήκες (π.χ. συμφύσεις), να εφαρμοστεί και συνδυασμός αυτών των προσπελάσεων. (20)

Ε.2. ΧΕΙΡΟΥΡΓΙΚΗ ΣΠΛΗΝΙΚΩΝ ΑΓΓΕΙΩΝ

Ε.2.1. ΧΕΙΡΟΥΡΓΙΚΗ ΑΝΤΙΜΕΤΩΠΙΣΗ ΠΥΛΑΙΑΣ ΥΠΕΡΤΑΣΗΣ

Η πυλαία υπέρταση και κυρίως η αντιμετώπιση των επιπλοκών της, όπως η αιμορραγία γαστροοισοφαγικών κιρσών, έχει άμεση σχέση με την αγγείωση του σπληνός. Η αύξηση της πίεσης στην πυλαία φλέβα προκαλεί διάταση και της σπληνικής φλέβας και κατ΄επέκταση ολόκληρου του σπληνικού φλεβικού δικτύου, στην προσπάθεια παροχέτευσης του αίματος προς τη συστηματική κυκλοφορία, αντί της πυλαίας. Παρατηρείται διάταση της αριστερής γαστροεπιπλοϊκής φλέβας, των βραχέων γαστρικών φλεβών, του φλεβικού πλέγματος της καρδιοοισοφαγικής συμβολής και του κατώτερου οισοφάγου και της αριστερής γαστρικής φλέβας. Το διατεταμένο φλεβικό δίκτυο του κατώτερου οισοφάγου, του φλεβικού δικτύου του θόλου του στομάχου και της καρδιοοισοφαγικής συμβολής αναγνωρίζεται ενδοσκοπικά και κλινικά ορίζεται ως «γαστροοισοφαγικοί κιρσοί».

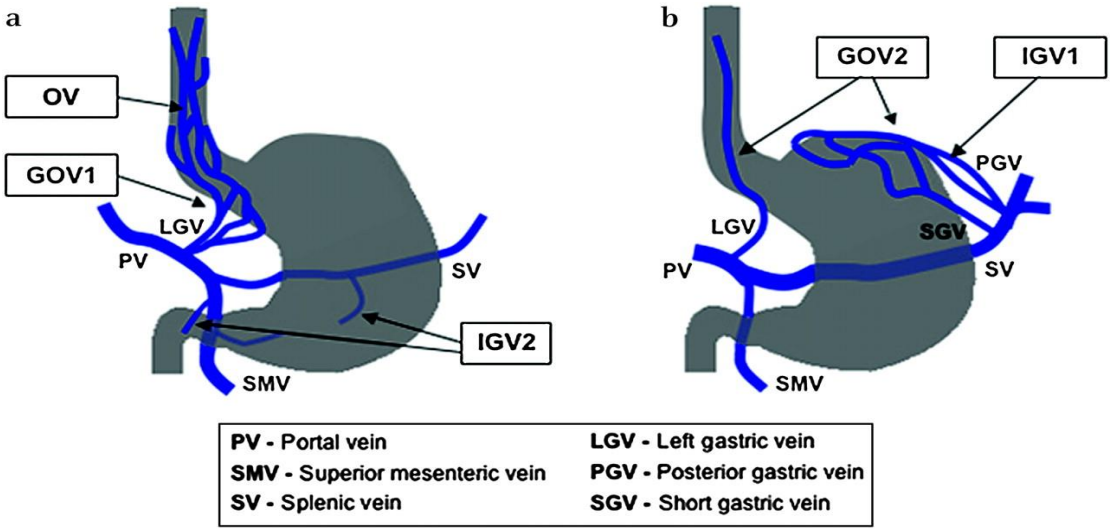

Εικόνα 9: Σχηματική απεικόνιση πυλαίας κυκλοφορίας ασθενούς με πυλαία υπέρταση και μηχανισμός σχηματισμού γαστροοισοφαγικών κιρσών.

Έχουν υψηλή πιθανότητα ρήξης και αιμορραγίας απειλητικής για τη ζωή του ασθενούς, ειδικά όταν συνδυάζονται με θρομβοπενία που συχνά συνυπάρχει σε αυτούς τους ασθενείς, λόγω υπερσπληνισμού. Ελέγχονται δύσκολα με ενδοσκοπικές μεθόδους και υπάρχει υψηλή πιθανότητα υποτροπής της αιμορραγίας. Λόγω της λιγότερο επεμβατικής μεθόδου και της καλύτερης ηπατικής λειτουργίας σε βάθος χρόνου, η σκληροθεραπεία είναι η μέθοδος εκλογής της αντιμετώπισης αιμορραγίας των κιρσών οισοφάγου με τη χειρουργική μέθοδο να έχει θέση σε μη ελεγχόμενη αιμορραγία ή υποτροπή της. (23) (24) (25)

Η περιφερική σπληνονεφρική παράκαμψη (Distal SplenoRenal Shunt DSRS), ή επέμβαση Warren, είναι μία επέμβαση αγγειακής παράκαμψης που αποσκοπεί στη μείωση της πίεσης εντός του πυλαίου φλεβικού δικτύου,

μείωση της αγγειακής ροής στο αναστομωτικό δίκτυο της καρδιοοισοφαγικής συμβολής και του κατώτερου οισοφάγου και τελικά του ελέγχου της αιμορραγίας των οισοφαγικών κιρσών. Εκτελείται μέση τομή (αρχικά είχε περιγραφεί αριστερή υποπλεύριος τομή), εφαρμόζεται έλξη του εγκαρσίου κόλου προσθίως και κεφαλικά, και διανοίγεται η ρίζα του εγκαρσίου μεσοκόλου αριστερά των κάτω μεσεντέριων αγγείων. Αναγνωρίζεται η ουρά του παγκρέατος, η οποία έλκεται κεφαλικά, διανοίγεται η περιτονία του Toldt, διϊνίζεται ο οπισθοπεριτοναϊκός ιστός μέχρι να αναγνωριστεί η σπληνική φλέβα, πλησίον του άνω χείλους του παγκρέατος. Απολινώνονται οι μικροί κλάδοι της σπληνικής φλέβας και αναγνωρίζεται η συμβολή της με τα αγγεία της πυλαίας κυκλοφορίας (συνήθως με την άνω μεσεντέρια φλέβα). Η σπληνική φλέβα παρασκευάζεται και κινητοποιείται από τον περιβάλλοντα οπισθοπεριτοναικό ιστό μέχρι τις πύλες του σπληνός σε μήκος περίπου 4 εως 6 cm. Στη συνέχεια διανοίγεται εκ νέου το οπίσθιο περιτόναιο στο επίπεδο των νεφρικών αγγείων και αναγνωρίζεται η αριστερή νεφρική φλέβα στο σημείο εφίππευσης της αορτής. Η αριστερή νεφρική φλέβα παρασκευάζεται περιφερικά και αναγνωρίζεται η αριστερή νεφρική αρτηρία κεφαλικά της αντίστοιχης φλεβας. Απολινώνεται και διατέμνεται η σπληνική φλέβα στη συμβολή της με την άνω μεσεντέρια φλέβα (συνήθως) και αποφράσεται με αγγειακή λαβίδα η αριστερή νεφρική αρτηρία. Η αριστερή νεφρική φλέβα αποφράσσεται με χρήση δύο αγγειακών λαβίδων κεντρικά και περιφερικά. Μεταξύ των λαβίδων διανοίγεται η νεφρική φλέβα και εκτελείται τελικο-πλάγια σπληνο-νεφρική αναστόμωση. Αφαιρούνται οι λαβίδες από τη νεφρική φλέβα και τη νεφρική αρτηρία και ελέγχεται η επάρκεια και η στεγανότητα της αναστόμωσης. Στη συνέχεια διατέμνεται ο σπληνοκολικός και γαστροκολικός σύνδεσμος, ανασπάται ο στόμαχος και αναγνωρίζεται, διατέμνεται και απολινώνεται η αριστερή γαστρική αρτηρία και αριστερή γαστρική (στεφανιαία) φλέβα. Με αυτό τον τρόπο ολοκληρώνεται η αποσυμφόρηση του φλεβικού πλέγματος της καρδιοοισοφαγικής συμβολής και του κατώτερου οισοφάγου, καθώς και η επέμβαση. (26, 27) (28) (29) (30) (31) (25)

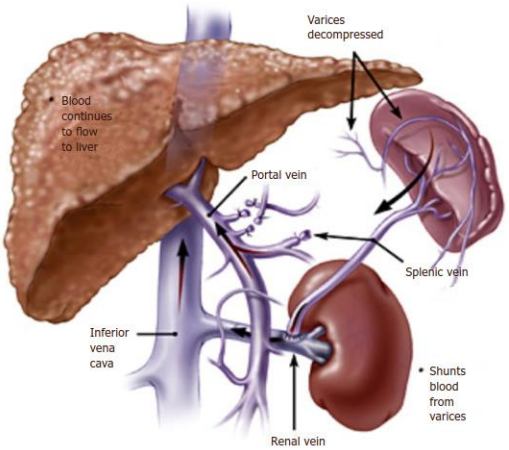

Εικόνα 10: Περιφερική σπληνονεφρική παράκαμψη (DSRS) ή επέμβαση Warren για αντιμετώπιση γαστροοισοφαγικών κιρσών συνεπεία πυλαίας υπέρτασης. Απεικονίζεται σχηματικά (βέλη) η εκτροπή της σπληνικής φλεβικής ροής από της πυλαία στη συστηματική φλεβική κυκλοφορία και αποφόρτιση του παράπλευρου γαστροοισοφαγικού φλεβικού δικτύου, που οδηγεί σε αποσυμφόρηση των γαστροοισοφαγικών κιρσών.

Εναλλακτικά, σε περιπτώσεις αιμορραγίας κιρσών οισοφάγου, υπάρχει η δυνατότητα ελέγχου της αιμορραγίας με πιο απλές και μικρότερης

βαρύτητας επεμβάσεις που δεν έχουν, όμως, τόσο καλά μακροπρόθεσμα αποτελέσματα. Μια τέτοια επέμβαση είναι η γαστρική απαγγείωση με το σπλήνα in situ. Απολινώνονται οι αριστερή γαστροεπιπλοϊκή αρτηρία και φλέβα μόλις περιφερικά των βραχέων γαστρικών αγγείων. Στο σημείο αυτό διανοίγεται ο γαστροκολικός σύνδεσμος μέχρι το επίπεδο του πυλωρού, πλησίον του μείζονος τόξου του στομάχου. Αναγνωρίζεται και απολινώνεται και η δεξιά γαστροεπιπλοϊκή αρτηρία. Εν συνεχεία, απολινώνονται και διατέμνονται τα βραχέα γαστρικά αγγεία. Ακολουθεί ανάσπαση του στομάχου και απολίνωση και διατομή της αριστερής γαστρικής αρτηρίας και αριστερής γαστρικής (στεφανιαίας) φλέβας, όπως περιγράφηκε προηγουμένως στην επέμβαση Warren. Τέλος, απολινώνεται και διατέμνεται η σπληνική αρτηρία. Με την τεχνική αυτή απαγγειώνεται ο στόμαχος, ο οποίος πρέον τροφοδοτείται αρτηριακά μόνο από τη δεξιά γαστρική αρτηρία, και ελέγχεται η αιμορραγία των γαστροοισοφαγικών κιρσών. (32)

Οι τεχνικές αυτές ήταν παλαιότερα πολύ πιο διαδεδομένες. Πλέον έχουν μερικώς εγκαταλειφθεί και εφαρμόζονται σε περιπτώσεις αδυναμίας ή αποτυχίας ενδοσκοπικής αντιμετώπισης. Σε περιπτώσεις αιμορραγίας κιρσών οισοφάγου οι σύγχρονη αντιμετώπιση, αρχικά, είναι η σκληροθεραπεία, ενώ η πυλαία υπέρταση μπορεί να αντιμετωπιστεί με διασφαγιτιδική ενδοηπατική πυλαιοσυστηματική παράκαμψη (Tranjugular Intrahepatic Portosystemic Shunt, TIPS). (24) (33) (34)

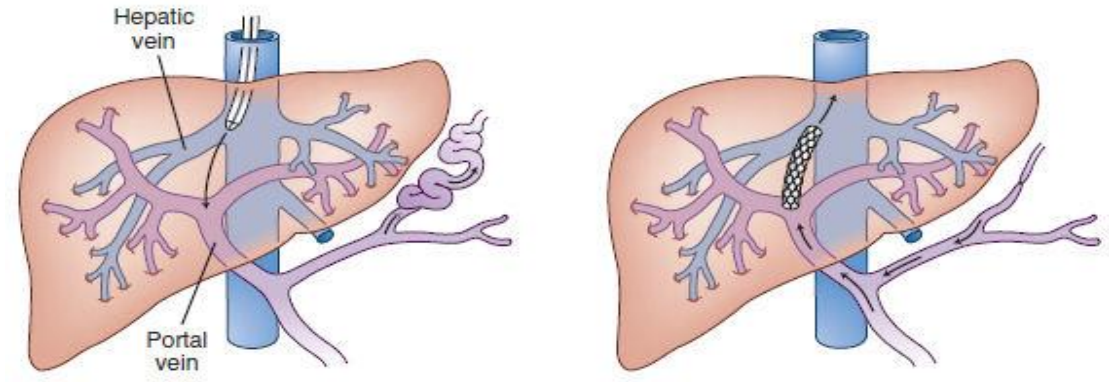

Εικόνα 11: Διασφαγιτιδική ενδοηπατική πυλαιοσυστηματική παράκαμψη (Tranjugular Intrahepatic Portosystemic Shunt, TIPS)

Στην περιπτωση αριστερής πυλαίας υπέρτασης με ύπαρξη κιρσών οισοφάγου, που οφείλεται σε θρόμβωση της σπληνικής φλέβας και φυσιολογική ηπατική λειτουργία, ειδικά σε περιπτώσεις παγκρεατικής νόσου, η θεραπεία είναι η σπληνεκτομή.

Ε.2.2. ΧΕΙΡΟΥΡΓΙΚΗ ΑΝΤΙΜΕΤΩΠΙΣΗ ΑΝΕΥΡΥΣΜΑΤΩΝ ΣΠΛΗΝΙΚΗΣ ΑΡΤΗΡΙΑΣ

Το ανεύρυσμα της σπληνικής αρτηρίας, αν και σπάνιο, αποτελεί το συχνότερο ανεύρυσμα σπλαχνικής αρτηρίας σε ποσοστό 60-70%. Είναι πιο συχνό στις γυναίκες (4:1) και έχει αυξημένη επίπτωση την περίοδο της κύησης. Μάλιστα η επίπτωση αυξάνεται στο τελευταίο τρίμηνο της κύησης, με κορύφωση της 2 τελευταίες εβδομάδες της κύησης. Ως ανεύρυσμα σπληνικής αρτηρίας ορίζεται η διάμετρος του αγγείου πάνω από 1cm. Προδιαθεσικούς παράγοντες αποτελούν οι νόσοι συνδετικού ιστού, όπως τα σύνδρομα Marfan και Ehler – Danlos, η υπέρταση, η κύηση, η αθηρωμάτωση, το κοιλιακό τραύμα, οι αγγειΐτιδες, οι φλεγμονές του παγκρέατος, η πυλαία υπέρταση και η μεταμόσχευση ήπατος. Τα ποσοστά θνητότητας επί ανευρυσματικής ρήξης σε μη εγκύους ασθενείς κυμαίνονται από 25 εως 40%, ενώ σε εγκύους αυξάνεται σε 75% και η εμβρυϊκή θνητότητα αγγίζει το 95%. Απόλυτη ένδειξη για αντιμετώπιση αποτελεί η ρήξη του ανευρύσματος και τα ανευρύσματα διαμέτρου άνω των 2 cm. Η διάγνωση μπορεί να τεθεί με υπέρηχο, αλλά η εξέταση εκλογής είναι η αξονική τομογραφία και η αγγειογραφία. Ο τρόπος αντιμετώπισής του ποικίλει αναλόγως με τη θέση του ανευρύσματος και την ύπαρξη, ή όχι, ρήξης. (35) (36)

Σε μη ραγέν ανεύρυσμα, ή σε ραγέν ανεύρυσμα που η αιμοδυναμική κατάσταση του ασθενούς το επιτρέπει, η ενδαγγειακή αποκατάσταση αποτελεί μια δελεαστική επιλογή. (37) Η τεχνικές ποικίλουν ανάλογα με τη θέση και τον τύπο του ανερύσματος. Ατρακτοειδή ανευρύσματα αντιμετωπίζονται με χρήση stents, ενώ σακοειδή, ελικοειδή και ψευδοανευρύσματα αντιμετωπίζονται με διάφορες τεχνικές εμβολισμού. Επιπλέον, η, προ της παρέμβασης, αγγειογραφία επιτρέπει την αξιολόγηση του παράπλευρου δικτύου, ώστε να αξιολογηθεί η βιωσιμότητα του σπληνός σε περίπτωση εμβολισμού, ή χειρουργικής απολίνωσης της σπληνικής αρτηρίας.

Η ανοιχτή χειρουργική αντιμετώπιση αποτελεί το χρυσό κανόνα στα ανευρύσματα σπληνικής αρτηρίας. Είναι δυνατή η εκτομή του ανευρύσματος και αποκατάσταση σε ένα χρόνο με κινητοποίηση του αγγείου και τελικο-τελική αναστόμωση ή με χρήση μοσχευμάτων, εάν τα ανευρύσματα αφορούν το κεντρικό ή το μέσο τμήμα της αρτηρίας. Απλή απολίνωση του ανευρύσματος, εφόσον επιτυγχάνεται αιμόσταση και ελεγχθεί η βιωσιμότητα του σπληνός είναι μια αποδεκτή λύση. Επί αιμοδυναμικής αστάθειας, τεχνικών περιορισμών ή ανευρυσμάτων πλησίον της πύλης του σπληνός η απολίνωση της σπληνικής αρτηρίας κεντρικότερα του ανευρύσματος και σπληνεκτομή είναι η ενδεικνυόμενη επέμβαση. Για λόγους αποφυγής των απώτερων επιπλοκών της σπληνεκτομής (ανοσοανεπάρκεια, θρομβοφιλία) ενθαρρύνεται η διατήρηση του σπληνός. Σε κάθε περίπτωση, όμως, η σπληνεκτομή είναι η ενδεικνυόμενη επέμβαση εάν δεν είναι δυνατή η αιμόσταση με άλλο τρόπο. (38)

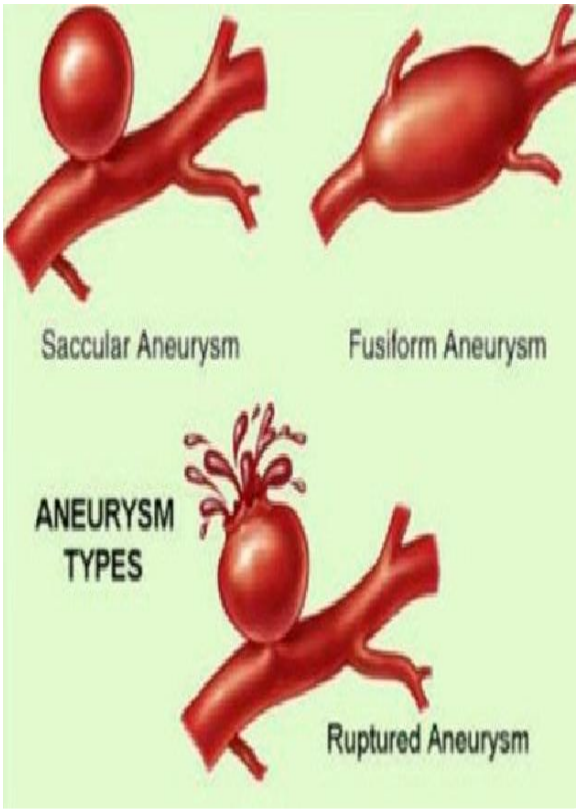

Εικόνα 12: Είδη ανευρυσμάτων σπληνικής αρτηρίας (αριστερά σακοειδές, δεξιά ατρακτοειδές και κάτω ραγέν.

Εικόνα 13: Εικόνα ανευρύσματος σπληνικής αρτηρίας σε αγγειογραφία

Η λαπαροσκοπική αντιμετώπιση, συνήθως, έχει θέση σε εκλεκτική αντιμετώπιση ανευρυσμάτων σπληνικής αρτηρίας. Η αντιμετώπισή τους περιλαμβάνει ποικίλες τεχνικές, από απλή απολίνωση της σπληνικής αρτηρίας με χρήση κοπτορραπτών ή αγκτήρων, μέχρι σπληνεκτομή. Μπορεί να συνδυάσει σπληνεκτομή και περιφερική παγκρεατεκτομή σε περιπτώσεις φλεγμονωδών ανευρυσμάτων λόγω φλεγμονής της ουράς του παγκρέατος. Έχει πλέον τεκμηριωθεί η ασφάλεια της λαπαροσκοπικής τεχνικής για τις εγκύους, ενώ σχετίζεται με μικρότερη πιθανότητα πρόωρου τοκετού, λόγω των λιγότερων ενδοκοιλιακών χειρισμών. (36)

Ε.2.3. ΕΜΒΟΛΙΣΜΟΣ ΣΠΛΗΝΙΚΩΝ ΑΓΓΕΙΩΝ

Ο εμβολισμός των σπληνικών αγγείων άρχισε να εφαρμόζεται στη μη χειρουργική (συντηρητική) αντιμετώπιση, αρχικά, των αιμοδυναμικά σταθερών ασθενών με αμβλύ τραυματισμό κοιλίας και κάκωση σπληνός μικρού βαθμού με σκοπό τη διατήρηση του σπληνός, προς αποφυγή των άμεσων και απώτερων επιπλοκών της σπληνεκτομής. (19, 39) (40) (41) (42) (43). Με τη συνεχώς αυξανόμενη εμπειρία και τη βελτίωση των τεχνικών μέσων η μέθοδος του εμβολισμού, πλέον, χρησιμοποιείται και σε αιμοδυναμικά ασταθείς πολυτραυματίες σε κέντρα τραύματος. (44)

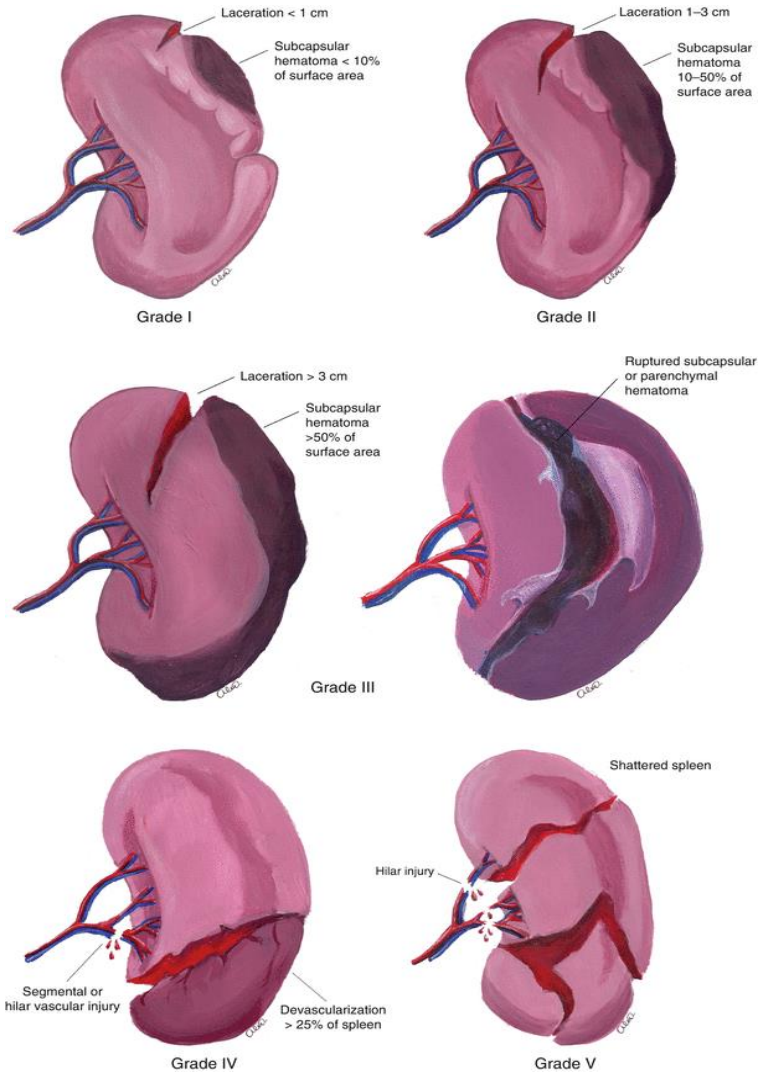

Εικόνα 14: Ταξινόμηση κακώσεων σπληνός

Grade I: Ρήξη βάθους <1 cm ή υποκάψιο αιμάτωμα <10% της επιφάνειας του σπληνός

Grade II: Ρήξη βάθους 1 – 3 cm ή υποκάψιο αιμάτωμα 10 – 50% της επιφάνειας του σπληνός

Grade III: Ρήξη βάθους >3 cm ή υποκάψιο αιμάτωμα >50% της επιφάνειας του σπληνός ή ραγέν υποκάψιο αιμάτωμα ή ενδοπαρεγχυματικό αιμάτωμα

Grade IV: Κάκωση τελικού κλάδου σπληνικών αγγείων ή κάκωση των αγγείων στη σπληνική πύλη ή απαγγείωση >25% του σπληνός

Grade V: Απαγγείωση του σπληνός ή κατακερματισμός σπληνός.

Για πολυτραυματίες στο βαθμό κάκωσης του σπληνός προστίθεται 1 βαθμός

Με την εμπειρία που αποκτήθηκε, σταδιακά, ο εμβολισμός της σπληνικής αρτηρίας βρήκε εφαρμογή και σε άλλες καταστάσεις, όπως ψευδοανευρύσματα και αληθή ανευρύσματα σπληνικής αρτηρίας, αρτηριοφλεβικά συρίγγια σπληνικών αγγείων, υπερσπληνισμός κ.α.. Περιγράφονται και εφαρμόζονται δύο βασικές τεχνικές: ο κεντρικός και περιφερικός εμβολισμός της σπληνικής αρτηρίας καθώς και συνδυασμοί των δύο αυτών τεχνικών. Με τον όρο κεντρικός εμβολισμός εννοούμε τον

εμβολισμό της σπληνικής αρτηρίας στην άνωθεν του παγκρέατος μοίρα της, ενώ με τον όρο περιφερικός αναφερόμαστε στον εμβολισμό των τελικών ή ακόμα και τμηματικών κλάδων της σπληνικής αρτηρίας (υπερεκλεκτικός εμβολισμός). Ο κεντρικός εμβολισμός ενδείκνυται σε περιπτώσεις πολλαπλών τραυματισμών του σπληνός, σε ανευρύσματα σπληνικής αρτηρίας και σε περιπτώσεις υπερσπληνισμού. (45) Στις περιπτώσεις τραυματικών ρήξεων σπληνός, η αιμόσταση επιτυγχάνεται με τον περιορισμό της αρτηριακής παροχής του σπληνός. Έτσι, διευκολύνεται η δημιουργία θρόμβου και τελικά γίνεται επίσχεση της αιμορραγίας, ενώ ο σπλήνας αγγειώνεται από το παράπλευρο δίκτυο, αποφεύγοντας την ισχαιμία. Η αρτηριακή ροή στο σπλήνα μετά από κεντρικό εμβολισμό της σπληνικής αρτηρίας επιβεβαιώνεται μετά τον εμβολισμό με υπέρηχο Doppler. Ο περιφερικός εμβολισμός ενδείκνυται σε περιπτώσεις εστιακής ρήξης σπληνός και διαφυγής σκιαγραφικού από μεμονωμένο περιφερικό αγγειακό κλάδο κατά την αγγειογραφία. Το ποσοστό επιτυχίας της αντιμετώπισης των σπληνικών κακώσεων με εμβολισμό ανέρχεται σε ποσοστό περίπου 90%. Η αποτυχία της μεθόδου συνήθως έγκειται στην υποτροπή της αιμορραγίας και την ανάγκη για χειρουργική αντιμετώπιση, τη δημιουργία σπληνικού εμφράκτου και ακολούθως αποστήματος που χρήζει χειρουργικής αντιμετώπισης. (46) Στον κεντρικό εμβολισμό περιγράφονται ως επιπλοκές η παγκρεατική ισχαιμία και νεκρωτική παγρεατίτιδα, λόγω εμβολισμού της σπληνικής αρτηρίας προ της έκφυσης των παγκρεατικών αρτηριών και η δημιουργία πολλαπλών ισχαιμικών εμφράκτων του σπληνός λόγω διαφυγής του υλικού που χρησιμοποιείται για εμβολισμό (Coils, Gelfoam κ.α.). (44) (47) (48) (49)

Ε.3. ΕΦΑΡΜΟΓΗ ΤΗΣ ΑΓΓΕΙΩΣΗΣ ΤΟΥ ΣΠΛΗΝΟΣ ΣΤΗ ΧΕΙΡΟΥΡΓΙΚΗ ΤΟΥ ΠΑΓΚΡΕΑΤΟΣ

Ε.3.1 ΓΕΝΙΚΑ

Η χειρουργική του παγκρέατος, και κυρίως της ουράς και του σώματός του, προϋποθέτει άριστη γνώση της ανατομίας της περιοχής και της αγγείωσης του σπληνός. Η συχνότητα διάγνωσης καλοηθών και χαμηλής κακοήθειας όγκων της ουράς και του σώματος του παγκρέατος συνεχώς αυξάνεται, λόγω της ευρείας πλέον χρήσης της αξονικής τομογραφίας στη διερεύνηση του άτυπου κοιλιακού άλγους. Ως εκ τούτου, όγκοι όπως κυσταδενώματα, ενδοπορικά θηλώδη βλεννώδη νεοπλάσματα (IPMN), κυστικά νεοπλάσματα, νευροενδοκρινείς όγκοι, αλλοιώσεις σχετιζόμενες με χρόνια παγκρεατίτιδα και μικρού μεγέθους κυσταδενοκαρκινώματα, ακόμα και μη εκτεταμένα αδενοκαρκινώματα που αφορούν τον παγκρεατικό πόρο του σώματος και της ουράς του παγκρέατος μπορούν να αντιμετωπιστούν θεραπευτικά σε πρώιμο στάδιο με ελάχιστα επεμβατικές τεχνικές, όπως οι λαπαροσκοπικές και οι ρομποτικές. (50) (51) (52) (53) (54) Στο πλαίσιο των ελάχιστα επεμβατικών τεχνικών υπεισέρχεται και η διατήρηση του σπληνός στην περιφερική παγκρεατεκτομή, με σκοπό τη μικρότερη επιβάρυνση του ασθενούς διεγχειρητικά, άμεσα και απώτερα μετεγχειρητικά. (55) Με τις τεχνικές αυτές μειώνεται η βαρύτητα της επέμβασης και αποφεύγονται οι συνέπειες της ασπληνίας σε επίπεδο ανοσοκαταστολής (αποφυγή τακτικών εμβολιασμών και κινδύνου σήψης), σε επίπεδο θρομβοκυττάρωσης, τουλάχιστον άμεσα μετεγχειρητικά, που καθιστούν επιβεβλημένη τη χορήγηση αντιαιμοπεταλιακής αγωγής και σε επίπεδο αποφυγής του αυξημένου κινδύνου καρκινογένεσης. (19, 55) (56) (57) (58) (59) (60) (61) (62)

Το πρόβλημα της διατήρησης του σπληνός έγκειται στη στενή ανατομική σχέση της σπληνικής αρτηρίας και φλέβας με το σώμα και την ουρά του παγκρέατος, όπως έχει προηγουμένως περιγραφεί. Προκειμένου να διατηρηθεί ο σπλήνας πρέπει να εξασφαλιστεί και η επαρκής αγγείωσή του. Έχει τεκμηριωθεί πως η αγγείωση μόνο από τη σπληνική αρτηρία και φλέβα, καθώς και η αγγείωση από το συνδυασμό βραχέων γαστρικών και αριστερών γαστροεπιπλοϊκών αγγείων είναι επαρκής, προκειμένου ο σπλήνας να είναι βιώσιμος και λειτουργικός. (12) (16) Με αυτά τα δεδομένα έχουν περιγραφεί διάφορες τεχνικές περιφερικής παγκρεατεκτομής με διατήρηση του σπληνός, με βασικότερες τις τεχνικές των Warshaw και Kimura. Στις τεχνικές αυτές έχουν περιγραφεί πολλές τροποποιήσεις και παραλλαγές και εφαρμόζονται τόσο στην ανοιχτή όσο και στη λαπαροσκοπική και ρομποτική χειρουργική.

Συμπερασματικά, η γνώση των άμεσων αλλά και απώτερων συνεπειών της σπληνεκτομής στον ασθενή (σήψη μετά σπληνεκτομή – ανοσοκαταστολή, θρομβοφιλία και υπερπηκτικότητα, αυξημένη πιθανότητα αιματολογικών, πνευμονικών και ωοθηκικών κακοηθειών) (55, 58) (59) (60)

(61) (62) καθιστούν επιβεβλημένη τη διατήρηση του σπληνός, όπου αυτή είναι δυνατή και το αποτέλεσμα ογκολογικά επαρκές. Στο πλαίσιο της σύγχρονης λογικής των ελάχιστα επεμβατικών τεχνικών (λαπαροσκοπικές και ρομποτικές), η περιφερική παγκρεατεκτομή με ταυτόχρονη διατήρηση του σπληνός για καλοήθεις ή οριακής κακοήθειας παθήσεις του σώματος και της ουράς του παγκρέατος αποτελεί μια ασφαλή και με αυξανόμενη συχνότητα χρησιμοποιούμενη τακτική. Η ουρά και το σώμα του παγκρέατος βρίσκονται σε άμεση σχέση και επαφή με τα σπληνικά αγγεία. Ως εκ τούτου η γνώση της ανατομίας και των διαφόρων τεχνικών διατήρησης του σπληνός αποτελούν απαραίτητες προϋποθέσεις για την πραγματοποίηση τέτοιων επεμβάσεων.

Ε.3.2 ΤΕΧΝΙΚΕΣ ΔΙΑΤΗΡΗΣΗΣ ΤΟΥ ΣΠΛΗΝΟΣ ΣΤΗΝ ΠΕΡΙΦΕΡΙΚΗ ΠΑΓΚΡΕΑΤΕΚΤΟΜΗ

Ο σπλήνας μπορεί να διατηρηθεί, είτε απολινώνοντας και διατέμνοντας τα σπληνικά αγγεία, είτε διατηρώντας τα. Έτσι προκύπτουν δύο κύριες τεχνικές: η τεχνική Warshaw και η τεχνική διατήρησης των σπληνικών αγγείων, με πιο διαδεδομένη την τεχνική Kimura, με τις παραλλαγές και τροποποιήσεις τους. (63)

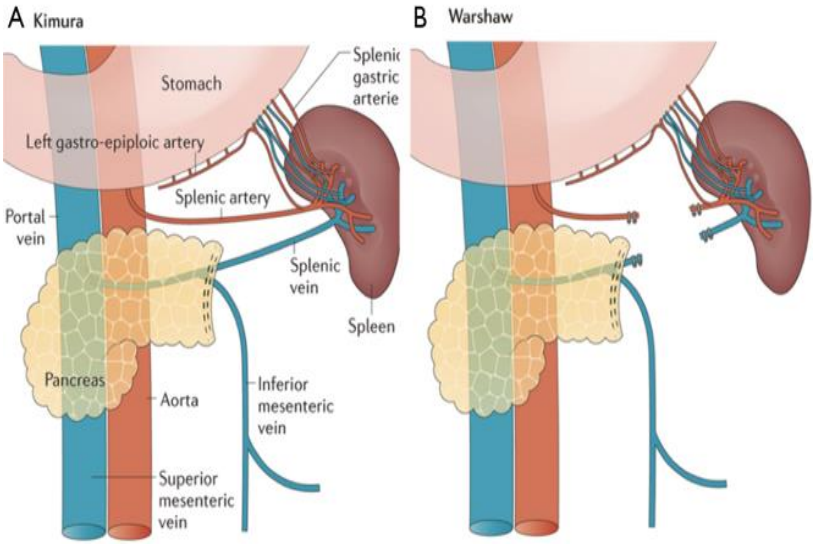

Εικόνα 15: Οι δύο κύριες τεχνικές περιφερικής παγρεατεκτομής και διατήρησης του σπληνός Α. Με διατήρηση των σπληνικών αγγείων (τεχνική Kimura) Β. Με απολίνωση των σπληνικών αγγείων (τεχνική Warshaw)

Σύμφωνα με την τεχνική που περιγράφηκε από τον Warshaw(13) **(**15**)** για την περιφερική παγκρεατεκτομή, για τη διατήρηση της αγγείωσης του σπληνός διατηρούνται τα βραχέα γαστρικά και αριστερά γαστροεπιπλοϊκά αγγεία. Διανοίγεται ο γαστροκολικός σύνδεσμος επί τα εκτός του γαστροεπιπλοϊκού αγγειακού τόξου ως το επίπεδο των βραχέων γαστρικών αγγείων. Με την

είσοδο στον ελάσσονα επιπλοϊκό θύλακο ελέγχεται το πάγκρεας και διανοίγεται η περιτονία του Toldt κατά μήκος του κάτω χείλους της ουράς και του σώματος του παγκρέατος, ανάλογα με το επιθυμητό επίπεδο εκτομής, μέχρι την ουρά του παγκρέατος. Αναγνωρίζεται το ανάγγειο πλάνο στην οπίσθια επιφάνεια του παγκρέατος και αποκολλάται η οπίσθια επιφάνεια του παγκρέατος από τον οπισθοπεριτοναϊκό χώρο. Διανοίγεται το οπίσθιο περιτόναιο (περιτονία του Toldt) στο άνω χείλος σου παγκρέατος κεφαλικά της σπληνικής αρτηρίας και περιβρογχίζεται το σώμα του παγκρέατος μαζί με τη σπληνική αρτηρία. Συνεχίζεται η διατομή της περιτονίας του Toldt, παράλληλα με το άνω χείλος του παγκρέατος, κεφαλικά της σπληνικής αρτηρίας, μέχρι το επίπεδο της αγγειακής πύλης του σπληνός. Απολινώνονται και διατέμνονται η σπληνική αρτηρία και φλέβα κοντά στη σπληνική πύλη, απελευθερώνοντας το σπλήνα και δίνοντας τη δυνατότητα να κινητοποιηθεί πλήρως το περιφερικό πάγκρεας. Η σπληνική αρτηρία και φλέβα απολινώνονται και διατέμνονται εκ νέου στο επίπεδο εκτομής του παγκρέατος, διατέμνεται το περιφερικό πάγκρεας στο επιθυμητό επίπεδο εκτομής, αφαιρείται το παρασκεύασμα, απολινώνεται ο παγκρεατικός πόρος και συρράπτεται το παγκρεατικό κολόβωμα. Είναι πολύ σημαντικό για την ολοκλήρωση της επέμβασης να ελεγχθεί το χρώμα του σπληνός για να επιβεβαιωθεί η βιωσιμότητα και η επαρκής αγγείωσή του.

Σύμφωνα με την τεχνική που περιγράφηκε από τον Kimura (64) για την περιφερική παγκρεατεκτομή, για τη διατήρηση της αγγείωσης του σπληνός διατηρούνται τόσο τα βραχέα γαστρικά και αριστερά γαστροεπιπλοϊκά αγγεία, όσο και τα σπληνικά αγγεία. Η είσοδος στον ελάσσονα επιπλοϊκό θύλακο γίνεται όπως στην προηγούμενη τεχνική (Warshaw) και διατέμνεται ο σπληνονεφρικός σύνδεσμος. Διατέμνεται η περιτονία του Toldt στο κάτω χείλος της ουράς και του σώματος του παγκρέατος και ανασπάται το περιφερικό πάγκρεας κεφαλικά, αποκολλώντας το πάγκρεας από τον οπισθοπεριτοναϊκό χώρο, ακολουθώντας το ανάγγειο πλάνο. Αναγνωρίζεται η σπληνική φλέβα στην οπίσθια επιφάνεια του παγκρέατος, που περιβάλλεται από μία λεπτή μεμβράνη από συνδετικό ιστό. Η σπληνική φλέβα αποκολλάται από το παγκρεατικό παρέγχυμα κατά μήκος αυτής της μεμβράνης, με κατεύθυνση από το σώμα του παγκρέατος προς το σπλήνα, απολινώνοντας διαδοχικά τους μικρούς φλεβικούς κλάδους που παροχετεύουν αίμα από το παγκρεατικό παρέγχυμα στη σπληνική φλέβα, έχοντας κατεύθυνση τόσο κεφαλική όσο και ουραία. Στη συνέχεια παρασκευάζεται η σπληνική αρτηρία, που πορεύεται κατά μήκος του άνω χείλους του παγκρέατος. Η παρασκευή αυτή γίνεται με κατεύθυνση από τις σπληνικές πύλες προς το πάγκρεας, ως το επίπεδο της εκτομής. Απολινώνονται οι μικροί αρτηριακοί κλάδοι της σπληνικής αρτηρίας προς το παγκρεατικό παρέγχυμα, που έχουν πορεία μόνο ουραία. Στη συνέχεια διατέμνεται το παγκρεατικό παρέγχυμα στο επιθυμητό επίπεδο, απολινώνεται ο παγκρεατικός πόρος και συρράπτεται το παγκρεατικό κολόβωμα.

Οι τεχνικές αυτές αναφέρονταν σε ανοιχτή χειρουργική. Με τις κατάλληλες προσαρμογές εφαρμόζονται και στη λαπαροσκοπική και ρομποτική χειρουργική. (54) Οι προσαρμογές αυτές αφορούν στην αντιμετώπιση βασικών διαφορών ανοιχτής και λαπαροσκοπικής / ρομποτικής χειρουργικής, όπως η έλλειψη της αφής. Ως εκ τούτου, η εντόπιση της αλλοίωσης γίνεται με ειδικό στυλεό – κεφαλή υπερήχου και η απολίνωση – διατομή των αγγείων γίνεται με μεταλλικούς αγκτήρες και πηγές ενέργειας (π.χ. ψαλίδι υπερήχων, διπολική διαθερμία κλπ).

Διάφορες τροποποιήσεις των τεχνικών αυτών έχουν δημοσιευθεί, προσαρμοσμένες στην υλικοτεχνική υποδομή του εκάστοτε νοσοκομείου, την εμπειρία της χειρουργικής ομάδας και τις διεγχειρητικές συνθήκες. Τέτοιες παραλλαγές είναι η τεχνική των Papatriantafyllou et al. (65), που αποτελεί τροποποίηση της τεχνικής Warshaw, και των Nagakawa et al. (66) , που αποτελεί τροποποίηση της τεχνικής Kimura.

Σύμφωνα με την τεχνική των Papatriantafyllou et al. (65), ο ασθενής τοποθετείται σε δεξιά πλάγια κατακεκλιμένη θέση, διατέμνονται οι σύνδεσμοι που συγκρατούν το σπλήνα στο αριστερό υποχόνδριο επιτρέποντας με αυτό τον τρόπο την κινητοποίηση του σπληνός κεντρικά. Διατέμνεται η περιτονία του Toldt που περιβάλλει την ουρά του παγκρέατος και κινητοποιείται προς το σώμα του παγκρέατος, εκμεταλλευόμενοι την έλξη που προσφέρει το βάρος του σπληνός. Διατέμνεται το περιφερικό πάγκρεας στο επιθυμητό επίπεδο, όταν ο όγκος έχει καταστεί ορατός, με χρήση ευθύγραμμου κοπτορράπτη, απολινώνοντας ταυτόχρονα τη σπληνική φλέβα και αρτηρία, σε επίπεδο μακριά από τις πύλες του σπληνός. Με την τεχνική αυτή αποφεύγεται η διάνοιξη του γαστροκολικού συνδέσμου για είσοδο στον ελάσσονα επιπλοϊκό θύλακο και διασφαλίζεται η ακεραιότητα των αριστερών γαστροεπιπλοϊκών αγγείων. Η ακεραιότητα των αριστερών γαστροεπιπλοϊκών αγγείων σε συνδυασμό με τα βραχέα γαστρικά αγγεία εξασφαλίζουν τη βιωσιμότητα του σπληνός.

Σύμφωνα με την τεχνική των Nagakawa et al. (Straightened Splenic Vessel Method) (66), ο ασθενής τοποθετείται σε ύπτια θέση, διανοίγεται ο γαστροκολικός σύνδεσμος και εν συνεχεία η περιτονία του Toldt στο άνω χείλος του παγκρέατος στο επίπεδο του σώματός του και αναγνωρίζεται η σπληνική αρτηρία. Έλκοντας κεφαλικά την αρτηρία, την οποία συλλαμβάνει ο χειρουργός από το συνδετικό ιστό πέριξ αυτής, και με το βοηθό να απωθεί ουραία το σώμα του παγκρέατος, παρασκευάζεται η σπληνική αρτηρία από το παγκρεατικό παρέγχυμα ως το επίπεδο της σπληνικής πύλης. Οι αρτηριακοί κλάδοι από τη σπληνική αρτηρία προς το παγκρατικό παρέγχυμα απολινώνονται και διατέμνονται, είτε με χρήση πηγής ενέργειας, είτε με χρήση μεταλλικών αγκτήρων. Στη συνέχεια διατέμνεται η περιτονία του Toldt στο κάτω χείλος του παγκρέατος. Ανασπώντας κεφαλικά αρχικά την ουρά και στη συνέχεια το σώμα του παγκρέατος, και έλκοντας τη σπληνική φλέβα προς το σπλήνα, συλλαμβάνοντάς τη από τον περιβάλλοντα συνδετικό ιστό, παρασκευάζεται η σπληνική φλέβα από το παγκρεατικό παρέγχυμα. Οι

κλάδοι της σπληνικής φλέβας απολινώνονται και διατέμνονται όπως οι κλάδοι της σπληνικής αρτηρίας. Έχοντας παρασκευάσει τα σπληνικά αγγεία από το παγκρεατικό παρέγχυμα, το πάγκρεας διατέμνεται στο επιθυμητό επίπεδο με χρήση ευθύγραμμου κοπτορράπτη. Τα σπληνικά αγγεία είναι ακέραια και με αυτό τον τρόπο διασφαλίζεται η βιωσιμότητα του σπληνός

Ε.3.3. ΣΥΓΚΡΙΣΗ ΤΩΝ ΤΕΧΝΙΚΩΝ ΠΕΡΙΦΕΡΙΚΗΣ ΠΑΓΚΡΕΑΤΕΚΤΟΜΗΣ ΜΕ ΔΙΑΤΗΡΗΣΗ ΤΟΥ ΣΠΛΗΝΟΣ ΜΕ ΑΠΟΛΙΝΩΣΗ Ή ΔΙΑΤΗΡΗΣΗ ΤΩΝ ΣΠΛΗΝΙΚΩΝ ΑΓΓΕΙΩΝ ΣΤΗ ΣΥΓΧΡΟΝΗ ΒΙΒΛΙΟΓΡΑΦΙΑ

Στη σύγχρονη βιβλιογραφία αποτελεί αντικείμενο μελέτης, αναλύσεων και μετα-αναλύσεων το ποιά μεθοδος είναι η πιο ασφαλής και πιο αποτελεσματική, χωρίς να υπάρχουν ακόμα σαφή και καθοριστικά συμπεράσματα. Η τεχνική Warshaw φαίνεται απλούστερη, με μικρότερη καμπύλη εκμάθησης και σε πολλές μελέτες παρουσιάζεται ως ταχύτερη και με μικρότερη απώλεια αίματος διεγχειρητικά. Συγκριτικά, όμως, με τις τεχνικές διατήρησης των σπληνικών αγγείων έχει μεγαλύτερη πιθανότητα δημίουργίας σπληνικών εμφράκτων και γαστροοισοφαγικών κιρσών. (50) (53) (56) (67) (68) (69) (70) (71) (72) (73)

Στη συστηματική ανασκόπηση και μετα- ανάλυση της βιβλιογραφίας, οι Yu X. et al. (2015) (72) συνέκριναν τη περιφερική παγκρεατεκτομή με διατήρηση των σπληνικών αγγείων (SVP) με την περιφερική παγκρεατεκτομή με διατομή των σπληνικών αγγείων ή τεχνική Warshaw (WT). Αναλύθηκαν 10 μελέτες κοόρτης που περιελάμβαναν 699 ασθενείς, σχετικά με τα γενικά, άμεσα και απώτερα μετεγχειρητικά αποτελέσματα και επιπλοκές. Οι 440 ασθενείς υπεβλήθησαν σε SVP και οι 259 σε WT. Σε 7 από αυτές τις μελέτες ο χειρουργικός χρόνος ήταν μικρότερος για την ομάδα WT. Σε 6 από τις μελέτες δε διαπιστώθηκε διαφορά στη διεγχειρητική απώλεια αίματος, ενώ σε 4 μελέτες η λαπαροσκοπική WT σχετίζονταν σε σημαντικά μικρότερη διεγχειρητική απώλεια αίματος. Σε 9 από τις μελέτες δε διαπιστώθηκε διαφορά στο σχηματισμό μετεγχειρητικού παγκρεατικού συριγγίου και σε 7 από αυτές δε διαπιστώθηκαν διαφορές σε συνολικές άμεσες μετεγχειρητικές επιπλοκές. Στην παρούσα μετα – ανάλυση 60 από 236 ασθενείς (25,4%) της ομάδας WT έναντι 36 από 412 (8,7%) της ομάδας SVP εμφάνισαν σπληνικά έμφρακτα, εκ των οποίων οι 5 και 2, αντίστοιχα, χρειάστηκε να υποβληθούν σε σπληνεκτομή, ποσοστό μη στατιστικά σημαντικό ώστε να τεκμηριώνει υπεροχή της μίας τεχνικής έναντι της άλλης. Η συχνότητα, ωστόσο, σχηματισμου γαστροοισοφαγικών κιρσών ήταν σημαντικά μεγαλύτερη στην ομάδα WT, σε 6 από τις μελέτες.

Στη συστηματική τους ανασκόπηση και μετα – ανάλυση της βιβλιογραφίας, οι Partelli et al. (2015) (70) συγκρίνουν την SVP και WT για περιφερική παγκρεατεκτομή με διατήρηση του σπληνός, αξιοποιώντας δεδομένα από 13 προϋπάρχουσες μελέτες, με σύνολο 667 ασθενών, 209 εκ

των οποίων υπεβλήθησαν σε WT και 458 σε SVP. Με στατιστικά στοιχεία από 7 μελέτες αναφέρουν ποσοστά σπληνικών εμφράκτων σε ποσοστά 20,88 % στην ομάδα WT και 2,09% στην ομάδα SVP. Πληροφορίες για ανάγκη σπληνεκτομής μετεγχειρητικά λόγω σπληνικών εμφράκτων περιέχονται σε 6 μελέτες, οι οποίες αποδίδουν υψηλότερα ποσοστά στην ομάδα WT (7,69%), έναντι της ομάδας SVP(1,36%). Από τη μετα – ανάλυση 6 μελετών διαπιστώθηκε μικρότερος χειρουργικός χρόνος στην ομάδα WT κατά 21,27 min, αποτέλεσμα ,όμως, στατιστικά μη σημαντικό, λόγω μεγάλης ετερογένειας του δείγματος. Η επίπτωση των παγκρεατικών συριγγίων ήταν 17,13% στην ομάδα WT και 19,75% στην ομάδα SVP, χρησιμοποιώντας δεδομένα 7 μελετών. Από τη μετα – ανάλυση και των 13 μελετών δε βρέθηκε στατιστικά σημαντική διαφορά στη διάρκεια νοσηλείας μεταξύ των δύο συγκρινόμενων ομάδων. Συγκρίνοντας τα απώτερα μετεγχειρητικά αποτελέσματα από δεδομένα 3 μελετών διαπιστώθηκε η μεγαλύτερη επίπτωση γαστροοισοφαγικών κιρσών στην ομάδα WT (35,29%), έναντι της αντίστοιχης επίπτωσης στην ομάδα SVP (9,8%), χωρίς όμως να υπάρξει ή να έχει καταγραφεί κλινική εκδήλωση κατά τη διάρκεια του follow – up. Η μετεγχειρητική θνητότητα και σήψη ήταν μηδενική και στις δύο ομάδες, όπως προκύπτει από τις 9 εξεταζόμενες μελέτες.

Στο άρθρο τους οι Nakamura et al. (2016) (67) μελετούν αναδρομικά 17 ασθενείς που υπεβλήθησαν σε λαπαροσκοπική περιφερική παγκρεατεκτομή με διατήρηση του σπληνός. Σε WT υπεβλήθησαν 6 ασθενείς και σε SVP 11 ασθενεις. Στην ομάδα WT ο μέσος χειρουργικός χρόνος ήταν 287 min, η μέση απώλεια αίματος 90 ml και η μέση νοσηλεία 12 ημέρες, ενώ στην ομάδα SVP οι τιμές ήταν 280 min, 60 ml και 11 ημέρες αντίστοιχα. Δεν παρατηρήθηκε συμπτωματικό σπληνικό έμφρακτο (που να απαιτεί χειρουργική παρέμβαση – σπληνεκτομή) σε καμία από τις 2 ομάδες. Στην ομάδα WT ωστόσο, διαπιστώθηκαν μικρά, ασυμπτωματικά σπληνικά έμφρακτα σε 3 από τους 6 ασθενείς (50%). Σημαντική διαφορά παρατηρήθηκε στην εμφάνιση γαστροοισοφαγικών κιρσών μετεγχειρητικά. Οι 2 στους 6 ασθενείς (33,3%) των ασθενών της ομάδας WT έναντι 0 στους 11 ασθενείς (0%) της ομάδας SVP εμφάνισαν γαστροοισοφαγικούς κιρσούς. Ωστόσο, κανένας από τους ασθενείς με γαστροοισοφαγικούς κιρσούς δεν παρουσίασε κλινική εκδήλωση, όπως αιμορραγία ή αναιμία. Κλινικά σημαντικό παγκρεατικό συρίγγιο (Grade B) ανέπτυξαν 2 σπό τους 6 ασθενείς (33,3%) της ομάδας WT και 1 στους 11 (9,1%) της ομάδας SVP, που όμως αντιμετωπίστηκαν συντηρητικά. Παγκρεατικό συρίγγιο Grade C δεν ανέπτυξε κανένας ασθενής.

Στο άρθρο τους οι Bing – Qi Li et al. (2018) (69) πραγματοποίησαν μια μετα- ανάλυση 11 υπαρχόντων μελετών κοόρτης, στην οποία συνέκριναν τις δύο τεχνικές διατήρησης του σπληνός με ποικίλες παραμέτρους. Οι μελέτες αυτές αφορούσαν συνολικά 664 ασθενείς. Οι 418 (63%) υπεβλήθησαν σε περιφερική παγκρεατεκτομή με διατήρηση του σπληνός και διατήρηση των σπληνικών αγγείων (SVP) και οι 246 (37%) υπεβλήθησαν σε περιφερική παγκρεατεκτομή με διατήρηση του σπληνός με απολίνωση των σπληνικών

αγγείων (τεχνική Warshaw) (WT). Οι ασθενείς αυτοί ομαδοποιήθηκαν περαιτέρω με βάση την ηλικία, το φύλο το δείκτη μάζας σώματος (BMI) και τη φυσική τους κατάσταση βάσει του ASA – score. Η ομάδα SVP εμφάνισε σπληνικό έμφρακτο σε ποσοστό 9,57%, ενώ η ομάδα WT σε ποσοστό 32,75% (p<0,00001). Στις 10 από τις 11 μελέτες,που αφορούσαν 540 ασθενείς, και περιλαμβάνονταν στη συγκεκριμένη μετα – ανάλυση παρουσιάζονταν επιπλέον δεδομένα σχετικά με την περαιτέρω αντιμετώπιση των σπληνικών εμφράκτων. Διαπιστώθηκε ότι, λόγω της μικρής τους έκτασης, μεγάλο ποσοστό τους δε χρειάστηκε χειρουργική αντιμετώπιση (σπληνεκτομή), αλλά αντιμετωπίστηκε συντηρητικά. Το ποσοστό των ασθενών που χρειάστηκε να υποβληθούν σε σπληνεκτομή τελικά ήταν 0,28% στην ομάδα SVP και 4,26% στην ομάδα WT. Δεδομένα σχετικά με το σχηματισμό οισοφαγικών κιρσών μετεγχειρητικά περιλαμβάνονταν σε 8 μελέτες και αφορούσαν σε 388 ασθενείς. Μετα – ανάλυση των δεδομένων αυτών ανέδειξε το σχηματισμό οισοφαγικών κιρσών μετεγχειρητικά σε ποσοστό 4,14% στην ομάδα SVP και 28,57% στην ομάδα WT. Δεδομένα σχετικά με τη δημιουργία κλινικά σημαντικών μετεγχειρητικών παγκρεατικών συριγγίων (grade B ή C) παρείχαν οι 9 από τις 11 μελέτες και αφορούσαν 618 ασθενείς. Η ανάλυση των δεδομένων αυτών δεν ανέδειξε στατιστικά σημαντική διαφορά μεταξύ των δύο ομάδων (5,21% έναντι 7,26% p=0,17). Οι 7 από τις 11 μελέτες, περιλαμβάνοντας 579 ασθενείς, παρείχαν δεδομένα σχετικά με την περιεγχειρητική νοσηρότητα και θνητότητα, μετα – ανάλυση των οποίων δεν ανέδειξε στατιστικά σημαντική διαφορά μεταξύ των δύο ομάδων (34,07% έναντι 37,67%, p=0,50 στις ομάδες SVP και WT αντίστοιχα). Κατά την ανάλυση των 9 από τις 11 μελέτες, σε σύνολο 555 ασθενών δεν ανεδείχθη στατιστικά σημαντική διαφορά μεταξύ των δύο ομάδων αναφορικά με τη διάρκεια νοσηλείας (8,29 ημέρες έναντι 9,22 p=0.49 στις ομάδες SVP και WT αντίστοιχα). Η διάρκεια της επέμβασης αναφερόταν σε 10 από τις 11 μελέτες. Στις 7 από τις 10 δεν παρατηρήθηκε στατιστικά σημαντική διαφορά μεταξύ του χειρουργικού χρόνου για τις δύο επεμβάσεις, 2 μελέτες παρουσίαζαν μικρότερη διάρκεια επέμβασης στην ομάδα SVP, και 1 μελέτη παρουσίαζε συντομότερη διάρκεια επέμβασης στην ομάδα WT. Αποτελέσματα σχετικά με τη διεγχειρητική απώλεια αίματος παρουσιάζονται στις 9 από τις 11 μελέτες. Σύμφωνα με τις 7 από αυτές, η διεγχειρητική απώλεια αίματος ήταν παρόμοια στις 2 ομάδες, 1 μελέτη εμφανίζει μικρότερη απώλεια αίματος στην ομάδα SVP και 1 μελέτη εμφανίζει μικρότερη απώλεια αίματος στην ομάδα WT. Μετα – ανάλυση σχετικά με τις δύο τελευταίες παραμέτρους δεν ήταν δυνατή, λόγω μεγάλης ετερογένειας του δείγματος. Στο άρθρο τους οι συγγραφείς αναφέρουν ότι το έμφρακτο του σπληνός πρέπει να αφορά τουλάχιστον το ένα τρίτο του οργάνου για να απαιτείται χειρουργική παρέμβαση. Έμφρακτα τέτοιας έκτασης, ή και μικρότερης, αντιμετωπίζονται συντηρητικά με περίοδο ανάρρωσης από 3 έως 12 μήνες. Οι συγγραφείς παρατηρούν, επίσης, τη μεγάλη ετερογένεια στην συχνότητα διαγνωσης των σπληνικών εμφράκτων στις ομάδες WT, με ποσοστά να

κυμαίνονται από 12,5% έως και 100%. Αποδίδουν την ετερογένεια αυτή στην απουσία καθορισμένου καθολικού απεικονιστικού πρωτοκόλου διάγνωσης των σπληνικών εμφράκτων, καθότι στην παρούσα μετα – ανάλυση, οι 6 μελέτες χρησιμοποιούσαν την αξονική τομογραφία, οι 2 την αξονική ή μαγνητική τομογραφία, οι 2 την αξονική τομογραφία ή την υπερηχητική τομογραφία και 1 μελέτη δεν ανέφερε τον τρόπο διάγνωσης. Επισημαίνουν ακόμη τη σημασία της ηλικίας του ασθενούς, αναφέροντας ποσοστά επίπτωσης έως και 100% σε ομάδες WT άνω των 73 ετών. Άλλα αίτια αυτής της ετερογένειας είναι οι διαφορές μεταξύ των κέντρων αναφορικά με την εμπειρία των χειρουργών, την καμπύλη εκμάθησης, τις χρησιμοποιούμενες τεχνικές και τον όγκο περιστατικών. Αναδεικνύουν, επίσης, το ρόλο των ελάχιστα επεμβατικών τεχνικών στην αύξηση της διάγνωσης των σπληνικών εμφράκτων. Λόγω του μικρού μετεγχειρητικού πόνου, άλγος στην περιοχή του αριστερού υποχονδρίου (που στην ανοιχτή χειρουργική θα μπορούσε να αποδοθεί σε «φυσιολογικό και αναμενόμενο» μετεγχειρητικό άλγος) διερευνάται περαιτέρω, οδηγώντας έτσι στην αύξηση της συχνότητας διάγνωσης των σπληνικών εμφράκτων. Τονίζεται η αδυναμία εξαγωγής ασφαλών συμπερασμάτων σχετικά με την υπεροχή της μίας μεθόδου έναντι της άλλης, σχετικά με το χρόνο επέμβασης, την απώλεια αίματος και τη διάρκεια νοσηλείας, λόγω μεγάλης ετερογένειας των δειγμάτων και των μελετών προς μετα – ανάλυση, αλλά και σχετικά με τη δημιουργία οισοφαγικών κιρσών μετεγχειρητικά, λόγω του μικρού αριθμού περιστατικών στη διεθνή βιβλιογραφία.

Η μεγαλύτερη συστηματική ανασκόπηση και μετα – ανάλυση της βιβλιογραφίας είναι αυτή των Song et al. (2019) (73), που συγκρίνει τις SVP και WT για περιφερική παγκρεατεκτομή με διατήρηση του σπληνός, και περιλαμβάνει στη μετα – ανάλυσή 18 μελέτες με 1039 ασθενείς. Εξ αυτών οι 679 ασθενείς υπεβλήθησαν σε SVP (65,4%) και 360 (34,6%) σε WT. Στη μετα – ανάλυση αυτή δεν ανεδείχθη μεταξύ των δύο ομάδων στατιστικά σημαντική διαφορά στο χειρουργικό χρόνο καθώς και στις ημέρες νοσηλείας, αλλά η διεγχειρητική απώλεια αίματος ήταν μικρότερη στην ομάδα WT. Αντίθετα, οι ασθενείς που υπεβλήθησαν σε SVP είχαν μικρότερη επίπτωση μετεγχειρητικών παγκρεατικών συριγγίων. Εν τούτοις, η συντριπτική πλειοψηφία των συριγγίων αυτών και στις δύο ομάδες αντιμετωπίστηκε μη χειρουργικά. Η ομάδα SVP είχε επιπλέον μικρότερη συχνότητα εμφάνισης σπληνικών εμφράκτων, διεγχειρητικών και σε δεύτερο χρόνο σπληνεκτομών, και σχηματισμού γαστροοισοφαγικών κιρσών. Συγκρίνοντας το μέγεθος των όγκων που αντιμετωπίστηκαν με κάθε τεχνική οι συγγραφείς καταλήγουν ότι το μέσο μέγεθος των όγκων που εξαιρέθηκαν με WT ήταν μεγαλύτερο από αυτό της SVP. Επίσης, τονίζουν ότι το 9,13% των σπληνικών εμφράκτων χρήζουν, τελικά, σπληνεκτομής και τονίζουν την αυξημένη επίπτωση των σπληνικών εμφράκτων σε ασθενείς ηλικίας άνω των 70 ετών, γεγονός που ενδεχομένως να καθιστά την περιφερική παγκρεατεκτομή με σπληνεκτομή προτιμότερη λύση για αυτούς τους ασθενείς από τη WT(73, 74). Αναφέρονται

στην αυξημένη πιθανότητα μετατροπής της SVP σε WT, όταν ο όγκος έχει μέγεθος μεγαλύτερο των 3 cm. Η πρώιμη αντίληψη των τεχνικών δυσκολιών που θα επιβάλουν τη μετατροπή την SVP σε WT συνδέεται με μικρότερη απώλεια αίματος, μικρότερο χειρουργικό χρόνο και μικρότερη πιθανότητα σπληνεκτομής.

Η πιο πρόσφατη μελέτη που συγκρίνει τις δύο αναφερθείσες τεχνικές διατήρησης του σπληνός σε περιφερική παγκρεατεκτομή [τεχνική Warshaw (WT) και τεχνική Kimura (KT)], τόσο σε ανοιχτή όσο και σε ελάχιστα επεμβατική (ΕΕ) προσπέλαση, είναι η διεθνής πολυκεντρική μελέτη των Paiella et al. (2019) (75). Συνολικά στη μελέτη συμπεριλήφθησαν 164 ασθενείς, 55 (33,5%) εκ των οποίων υπεβλήθησαν σε WT και 109 (66,5%) σε KT. Η ΕΕ μέθοδος (λαπαροσκοπική ή ρομποτική) επελέγη για 95 (57,9%) και η ανοιχτή μέθοδος για 69 (42,1%) ασθενείς. Από τους 95 ασθενείς που υπεβλήθησαν σε ΕΕ μέθοδο, οι 22 (23,2%) υπεβλήθησαν σε WT, ενώ οι 73 (76,8%) σε KT. Από τους 69 ασθενείς που υπεβλήθησαν σε ανοιχτή μέθοδο οι 33 (47,8%) υπεβλήθησαν σε WT, ενώ οι 36 (52,2%) σε KT. Η απώλεια αίματος για την ΕΕ και την ανοιχτή περιφερική παγκρεατεκτομή με διατήρηση του σπληνός ήταν 150 έναντι 250 ml αντίστοιχα. Η KT φαίνεται πιο αναίμακτη τεχνική έναντι της WT με 160 έναντι 200 ml απώλεια αίματος αντίστοιχα. Εντούτοις, η WT φαίνεται να είναι συντομότερη έναντι της KT, με μέση διάρκεια επέμβασης 181 και 195 λεπτά αντίστοιχα.

Συγκρίνοντας τις άμεσες μετεγχειρητικές επιπλοκές οι ουσιώδεις και στατιστικά σημαντικές διαφορές που διαπιστώθηκαν ήταν:

- καθυστερημένη γαστρική κένωση μετεγχειρητικά, τόσο μεταξύ των ομάδων WT και KT, όσο και μεταξύ των ομάδων ανοιχτής και ΕΕ τεχνικής (9,1% έναντι 1,8% και 0% έναντι 10,1% αντίστοιχα),
- σπανιότερη δημιουργία ενδοπεριτοναϊκών αποστημάτων στην ΕΕ έναντι της ανοιχτής προσπέλασης (8,4% έναντι 18,8%)
- μικρότερη συχνότητα σπληνικών εμφράκτων στην ομάδα της ΕΕ απ' ότι στην ομάδα της ανοιχτής προσπέλασης (3,2% και 13% αντίστοιχα),
- δεν παρατηρήθηκε διαφορά μεταξύ των ομάδων στη διάρκεια νοσηλείας,
- δεν παρατηρήθηκαν ποσοστά θνησιμότητας σε καμία από της ομάδες.

Συγκρίνοντας τις απώτερες επιπλοκές μεταξύ WT και KT διαπιστώθηκε οριακά συχνότερη μετεγχειρητική δημιουργία γαστροοισοφαγικών κιρσών (12,1% έναντι 8,9%), χωρίς όμως κλινική εκδήλωση, όπως γαστρεντερική αιμορραγία ή χρόνια αναιμία.

		ΤΕΧΝΙΚΗ	ΑΡΙΘΜΟΣ ΑΣΘΕΝΩΝ	ΧΕΙΡΟΥΡΓΙΚΟΣ ΧΡΟΝΟΣ	ΧΡΟΝΟΣ ΝΟΣΗΛΕΙΑΣ	ΑΠΩΛΕΙΑ ΑΙΜΑΤΟΣ		ΣΥΡΙΓΓΙΑ	ΣΠΛΗΝΙΚΑ ΕΜΦΡΑΚΤΑ	ΣΠΛΗΝ-ΕΚΤΟΜΗ	ΚΙΡΣΟΙ
Yu. X et al. (2015)	10 μελέτες κοόρτης	WT	259	+		= (6)	+ (4)	= (9)	25,4% (60/236)	5	
	699 ασθενείς	SVT	440			= (6)	- (4)	= (9)	8,7% (36/412)	2	+
Partelli et al. (2015)	13 μελέτες	WT	209	+ (-21,25 min)	=			17,13%	20,88%	7,69%	35,29%
	667 ασθενείς	KT	458		=			19,75%	2,09%	1,36%	9,8%
Nakamura et al. (2016)	17 ασθενείς	WT	6	287 min	12 ημέρες	90 ml		33,3% (2/6)	- (κλινικώς)	-	33,3% (2/6)
		SVT	11	280 min	11 ημέρες	60 ml		9,1% (1/11)	- (κλινικώς)	-	0% 0/11
Bing-Qi Li et al. (2018)	11 μελέτες	WT	246 (37%)	+ (1) / = (7)	9,22	=(7) / +(1)		7,26%	32,57%	4,26%	28,57%
	664 ασθενείς	SVP	418 (63%)	+(2) / =(7)	8,29	=(7) / +(1)		5,21%	9,57%	0,28%	4,14%
Song et al. (2019)	18 μελέτες	WT	360 (34,6%)	=	=	+					
	1039 ασθενείς	SVP	679 (65,4%)	=	=			+	+	+	+
Paiella et al. (2019)	164 ασθενείς							ΚΑΘΥΣΤΕΡ. ΓΑΣΤΡΙΚΗ ΚΕΝΩΣΗ			
		WT	55 (33,5%)	181		200 ml		9,1%			12,1%
		SVP	109 (66,5%)	195		160 ml		1,8%			8,9%
						ΑΠΟΣΤΗΜΑΤΑ					
		EE			=	8,4%		0%	3,2%		
		ΑΝΟΙΧΤΗ			=	18,8%		10,1%	13%		

Πίνακας 1 Συγκεντρωτικά αποτελέσματα μελετών και μετα – αναλύσεων σύγκρισης WT και SVP

Ζ. ΣΥΜΠΕΡΑΣΜΑΤΑ

Η γνώση της εμβρυολογίας του σπληνός αλλά και της ανατομίας τόσο του σπληνός όσο και των σπληνικών αγγείων είναι απαραίτητη για κάθε χειρουργό. Βρίσκει εφαρμογή και αντικείμενο σε κάθε, σχεδόν, επέμβαση της άνω και της αριστερής κοιλίας.

Με δεδομένες και σαφείς, πλέον, τις συνέπειες της σπληνεκτομής, η σπληνεκτομή θα πρέπει να περιορίζεται και να εκτελείται μόνο σε περιπτώσεις που είναι απόλυτα αναγκαία και επιβεβλημένη, για ογκολογικούς ή άλλους λόγους π.χ. τραυματισμός του οργάνου που η διατήρησή του είναι ανέφικτη. Προκειμένου να αποφευχθεί η διεγχειρητική κάκωση του σπληνός είναι σημαντικό να ακολουθούνται τα εμβρυολογικά – ανατομικά πλάνα που αποτελούν τα ανάγγεια χειρουργικά πλάνα της κάθε επέμβασης και να αποφεύγονται χειρισμοί επί του σπληνός, όπως η έλξη του εγκαρσίου κόλου ουραία πρό της κινητοποίησής του από τον κάτω πόλο του σπληνός.

Οι αγγειακές επεμβάσεις που αφορούν τα σπληνικά αγγεία έχουν μειωθεί σε μεγάλο ποσοστό και συνήθως αφορούν ραγέντα ανευρύσματα σπληνικής αρτηρίας, η αντιμετώπιση των οποίων απαιτεί συνήθως χειρουργική αντιμετώπιση και μάλιστα ανοιχτή. Πρόκειται για επείγουσα κατάσταση, που, δυστυχώς, συνήθως αφορά νέους ασθενείς και μάλιστα εγκύους με υψηλά ποσοστά θνητότητας, τόσο για τη μητέρα όσο και για το έμβρυο. Η ύπαρξη της νοσολογικής αυτής οντότητας στη διαφορική διάγνωση ασθενούς με άλγος στο επιγάστριο και εικόνα αιμορραγίας, μπορεί να οδηγήσει σε έγκαιρη διάγνωση και να αποβεί σωτήρια για τον ασθενή. Οι επεμβάσεις για την αντιμετώπιση της πυλαίας υπέρτασης σε τακτική βάση έχουν πλέον, πρακτικά, εκλείψει, λόγω της χρήσης ενδαγγειακών μεθόδων (TIPS). Η πιο συχνή εφαρμογή αυτών των τεχνικών είναι σε επείγουσα βάση, είτε λόγω μη ελεγχόμενης ενδοσκοπικά με σκληροθεραπεία αιμορραγίας, ή λόγω υποτροπιάζουσας αιμορραγίας ή λόγω αδυναμίας ενδοσκοπικής αντιμετώπισης (π.χ. έλλειψη γαστρεντερολόγου στο συγκεκριμένο νοσοκομείο) και αιμοδυναμική αστάθεια του ασθενούς. Σκόπιμο, λοιπόν, θα ήταν ο χειρουργός να γνωρίζει τεχνικές ελέγχου αιμορραγίας από ρήξη κιρσών οισοφάγου.

Η κατανόηση της αιματικής ροής του σπληνός σε συνδυασμό με την πρόοδο της επεμβατικής ακτινολογίας, έχουν αυξήσει τη συχνότητα αξιοποίησης της μεθόδου του εμβολισμού στα σπληνικά αγγεία, με συχνότερες εφαρμογές στα ανευρύσματα σπληνικής αρτηρίας αλλά και στην τραυματική ρήξη σπληνός. Οι μέθοδοι αυτοί εφαρμόζονται με πολύ υψηλά ποσοστά επιτυχίας (>90%) σε αιμοδυναμικά σταθερούς ασθενείς και έχουν συμβάλει στην αύξηση της διατήρησης του σπληνός και αποφυγή των άμεσων και απώτερων επιπλοκών της σπληνεκτομής.

Η πιο χαρακτηριστική εφαρμογή της αγγείωσης του σπληνός στη σύγχρονη χειρουργική είναι η δυνατότητα διατήρησης του σπληνός σε περιφερική παγκρεατεκτομή για καλοήθεις ή οριακής κακοήθειας όγκους του σώματος ή της ουράς του παγκρέατος. Μετά από αγγειογραφικές μελέτες τεκμηριώθηκε η επάρκεια του παράπλευρου αγγειακού δικτύου του σπληνός (αριστερή γαστροεποιπλοϊκή αρτηρία και βραχέα γαστρικά αγγεία), ώστε ο σπλήνας να παραμένει βιώσιμος και λειτουργικός ακόμα και μετά από απολίνωση της σπληνικής αρτηρίας και φλέβας. Ο Warshaw, το 1988, περιέγραψε την τεχνική της περιφερικής παγκρεατεκτομής με διατήρηση του σπληνός, απολινώνοντας τα σπληνικά αγγεία. Η μέθοδος αυτή παρέκαμπτε την διαδικασία της παρασκευής των σπληνικών αγγείων από το πάγκρεας. Η παρασκευή αυτή ήταν χρονοβόρα και τεχνικά απαιτητική, γεγονός που αποθάρρυνε τους χειρουργούς να επιχειρούν περιφερικές παγκρεατεκτομές με διατήρηση του σπληνός. Με τη μέθοδο Warshaw η διατήρηση του σπληνός κατέστη πιο διαδεδομένη και σταδιακά τεκμηριώθηκε το μεγάλο όφελος της διατήρησης του σπληνός, προσφέροντας μικρότερη περιεγχειρητική νοσηρότητα, αποφυγή της ανοσοκαταστολής, της λήψης προφυλακτικής αντιβιοτικής αγωγής για μακρό χρονικό διάστημα, του τακτικού εμβολιασμού και του αυξημένου κινδύνου για νεοπλασίες.

Η πρόοδος της τεχνολογίας, που προσέφερε νέα εργαλεία στη φαρέτρα του χειρουργού, σε συνδυασμό με την εξοικείωση των χειρουργών με την περιοχή, οδήγησαν στην ανάπτυξη μιας επιπλέον τεχνικής διατήρησης του σπληνός, τεχνική που δημοσιεύτηκε το 1996 από τον Kimura. Σύμφωνα με την τεχνική αυτή παρασκευάζονται και διατηρούνται τα σπληνικά αγγεία, γεγονός που διασφαλίζει τη βιωσιμότητα του σπληνός και μειώνει το ποσοστό εμφάνισης σπληνικών εμφράκτων και γαστροοισοφαγικών κιρσών. Συγκρινόμενη με την τεχνική Warshaw, η τεχνική αυτή παραμένει πιο χρονοβόρα και τεχνικά απαιτητική. Πολλές μελέτες έχουν δημοσιευτεί σχετικά με την υπεροχή της μίας ή της άλλης μεθόδου,αλλά τα αποτελέσματα ήταν αντικρουόμενα.

Η προοδευτικά αυξανόμενης συχνότητας χρήση των ελάχιστα επεμβατικών τεχνικών (λαπαροσκοπική και ρομποτική χειρουργική), η βελτίωση του υλικοτεχνικού εξοπλισμού, η μεγέθυνση την οποία προσφέρουν αυτές οι τεχνικές και οι εξοικείωση των χειρουργών με τις μεθόδους αυτές, σταδιακά μείωσαν το χρόνο και το βαθμό δυσκολίας της διατήρησης των σπληνικών αγγείων. Σύμφωνα με τα τελευταία βιβλιογραφικά δεδομένα οι χειρουργικοί χρόνοι, η απώλεια αίματος και οι τεχνικές δυσκολίες που ξεχώριζαν τις δύο αυτές μεθόδους, πλέον βρίσκονται σε συγκρίσιμα επίπεδα. Επιπλέον, με δεδομένο ότι η συχνότητα εμφάνισης σπληνικών εμφράκτων, γαστροοισοφαγικών κιρσών και ανάγκης για σπληνεκτομή, είτε σε πρώτο, είτε σε δεύτερο χρόνο, λόγω σπληνικής ισχαιμίας, ήταν πολύ μικρότερες στις τεχνικές διατήρησης των σπληνικών αγγείων, σταδιακά παρατηρείται μια αυξανόμενη προτίμηση στη μέθοδο αυτή στην πρόσφατη διεθνή βιβλιογραφία. Παρότι τα στοιχεία δεν είναι ακόμα απολύτως σαφή και

οριστικά, παρατηρείται η τάση η περιφερική παγκρεατεκτομή με διατήρηση του σπληνός με διατήρηση των σπληνικών αγγείων να είναι η μέθοδος εκλογής στην αντιμετώπιση καλόηθων ή οριακής κακοήθειας όγκων της ουράς και του σώματος του παγκρέατος.

Από τις ανάλογες μελέτες είναι πλέον σαφές ότι οι αντίστοιχες τεχνικές με ελάχιστα επεμβατικές μεθόδους (λαπαροσκοπική και ρομποτική χειρουργική) υπερέχουν έναντι της κλασσικής ανοιχτής χειρουργικής. Η υπεροχή αυτή δεν αναφέρεται μόνο στα γενικά οφέλη των ελάχιστα επεμβατικών τεχνικών (λιγότερο μετεγχειρητικό άλγος, ταχύτερη κινητοποίηση του ασθενούς, βραχύτερης διάρκειας μετεγχειρητικό ειλεό, καλύτερο αισθητικό αποτέλεσμα, ταχύτερη επάνοδος στην καθημερινότητα και εργασία), αλλά και στη μικρότερη εμφάνιση επιπλοκών, όπως ενδοκοιλιακά αποστήματα, σπληνικά έμφρακτα, λοιμώξεις και παγκρεατικά συρίγγια.

Σύμφωνα, λοιπόν, και με την πρόσφατη διεθνή βιβλιογραφία, τα κέντρα αναφοράς επιλέγουν την αντιμετώπιση των ασθενών με καλοήθεις ή οριακής κακοήθειας όγκους της ουράς και του σώματος του παγκρέατος με ελάχιστα επεμβατική περιφερική παγκρεατεκτομή με διατήρηση του σπληνός με διατήρηση των σπληνικών αγγείων. Αν αυτό δεν είναι δυνατό για τεχνικούς ή ογκολογικούς λόγους, η εναλλακτική τους φαίνεται να είναι η ελάχιστα επεμβατική μέθοδος Warshaw. Μόνο αν και αυτή η τεχνική δεν είναι εφικτή προτείνεται η περιφερική παγκρεατεκτομή με σπληνεκτομή.

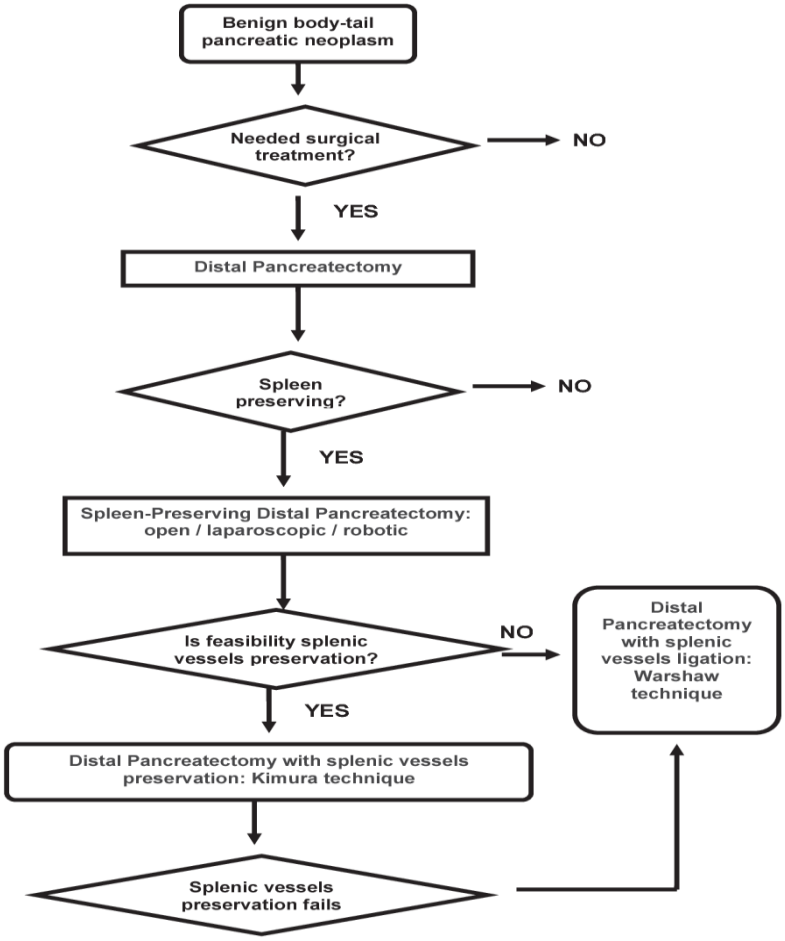

Εικόνα 16: Σχηματική απόδοση αλγορίθμου αντιμετώπισης όγκων περιφερικού παγκρέατος με διατήρηση του σπληνός

Τα αποτελέσματα από τις πρόσφατες αναλύσεις, παρόλα αυτά, δεν έχουν καταφέρει να καταλήξουν σε ένα οριστικό αποτέλεσμα υπεροχής της μίας μεθόδου έναντι της άλλης, καθότι πολλά από αυτά τα αποτελέσματα, κατά τη στατιστική τους ανάλυση, είναι μη σημαντικά. Ως εκ τούτου, και ώσπου να εξαχθούν ασφαλή και οριστικά συμπεράσματα, κρίνεται σκόπιμο οι χειρουργός να είναι εξοικειωμένος και με τις δύο μεθόδους και να εξατομικεύει το σχέδιο θεραπείας και τη χειρουργική μέθοδο που θα ακολουθήσει, σύμφωνα με τα δεδομένα του κάθε ασθενούς ξεχωριστά.

Η. ΒΙΒΛΙΟΓΡΑΦΙΑ

1. Skandalakis PN, Colborn GL, Skandalakis LJ, Richardson DD, Mitchell WE, Jr., Skandalakis JE. The surgical anatomy of the spleen. Surg Clin North Am. 1993;73(4):747-68.
2. Brunicardi FC. Schwartz's principles of surgery. tenth edition ed; 2015.
3. JF J. Development of the spleen. Lymphology. 1983.
4. Hayward AR EG. Development of lymphocyte populations in the human fetal thymous and spleen. 1974.
5. Owen JJT JE. Embryology of the lymphoid system. Progress in allergy; 1980.
6. NA M. The variational anatomy of the spleen and the splenic artery. Am J Anat. 1942;70:21.
7. Van Damme JPJ BJ. Systemization of the arteries in the splenic hilus. Acta Anat (Basel). 1986;125:217.
8. Gupta CD GS, Aorara AK, Singh P. Vascular segments in the human spleen. J Anat. 1976;121:613.
9. Katritsis E PA, Papadopoulos N. Arterial segmentation of the human spleen by post - mortem angiograms and corrosion casts. Angiology. 1982;30:720.
10. Garcia - Porrero JA LA. Arterial segmentation and subsegnebtation in the human spleen. Basel; 1988.
11. Liu DL, Xia S, Xu W, Ye Q, Gao Y, Qian J. Anatomy of vasculature of 850 spleen specimens and its application in partial splenectomy. Surgery. 1996;119(1):27-33.
12. R R-T. The true splenic blood supply and its surgical applications. Hepatogastroenterology. 1998;May - Jun(45(21)):885-8.
13. Ferrone CR, Konstantinidis IT, Sahani DV, Wargo JA, Fernandez-del Castillo C, Warshaw AL. Twenty-three years of the Warshaw operation for distal pancreatectomy with preservation of the spleen. Ann Surg. 2011;253(6):1136-9.
14. Treutner KH KB, Winkeltau G, Moench S, Schumpelick V. Vascular Anatomy of the Spleen. Clin Anat. 1993;1993;(6):1–8.
15. Warshaw AL. Conservation of the spleen with distal pancreatectomy. Arch Surg. 1988;123(5):550-3.
16. Miura F, Takada T, Asano T, Kenmochi T, Ochiai T, Amano H, et al. Hemodynamic changes of splenogastric circulation after spleen-preserving pancreatectomy with excision of splenic artery and vein. Surgery. 2005;138(3):518-22.
17. Lacombe M, Hannoun L. [Arteriovenous fistula of splenic vessels after splenectomy]. J Chir (Paris). 1984;121(3):159-62.
18. J P. Ovariotomie et Splenotomie. 2nd edition. Paris: Germer-Bailliere; 1869.
19. Cooper MJ, Williamson RC. Splenectomy: indications, hazards and alternatives. Br J Surg. 1984;71(3):173-80.
20. Scott-Conner C.E.H. CJL. Left Colectomy for Cancer: Springer. New York, NY; 2014.
21. Matsuda T, Iwasaki T, Hirata K, Tsugawa D, Sugita Y, Sumi Y, et al. A Three-Step Method for Laparoscopic Mobilization of the Splenic Flexure. Ann Surg Oncol. 2015;22 Suppl 3:S335.
22. Benseler V, Hornung M, Iesalnieks I, von Breitenbuch P, Glockzin G, Schlitt HJ, et al. Different approaches for complete mobilization of the splenic flexure during laparoscopic rectal cancer resection. Int J Colorectal Dis. 2012;27(11):1521-9.
23. Sarin SK, Lahoti D. Management of gastric varices. Baillieres Clin Gastroenterol. 1992;6(3):527-48.
24. Perry BC, Kwan SW. Portosystemic Shunts: Stable Utilization and Improved Outcomes, Two Decades After the Transjugular Intrahepatic Portosystemic Shunt. J Am Coll Radiol. 2015;12(12 Pt B):1427-33.

25. Henderson JM, Kutner MH, Millikan WJ, Jr., Galambos JT, Riepe SP, Brooks WS, et al. Endoscopic variceal sclerosis compared with distal splenorenal shunt to prevent recurrent variceal bleeding in cirrhosis. A prospective, randomized trial. Ann Intern Med. 1990;112(4):262-9.
26. Zeppa R, Warren WD. The distal splenorenal shunt. Am J Surg. 1971;122(3):300-3.
27. Warren WD, Henderson JM, Millikan WJ, Galambos JT, Brooks WS, Riepe SP, et al. Distal splenorenal shunt versus endoscopic sclerotherapy for long-term management of variceal bleeding. Preliminary report of a prospective, randomized trial. Ann Surg. 1986;203(5):454-62.
28. Smith RB, 3rd, Warren WD. Selective distal splenorenal shunt for bleeding esophageal varices. Annu Rev Med. 1975;26:229-34.
29. Rikkers LF, Rudman D, Galambos JT, Fulenwider JT, Millikan WJ, Kutner M, et al. A randomized, controlled trial of the distal splenorenal shunt. Ann Surg. 1978;188(3):271-82.
30. Henderson JM, Millikan WJ, Warren WD. The distal splenorenal shunt: an update. World J Surg. 1984;8(5):722-32.
31. Henderson JM, Kutner MH, Warren WD. Sclerotherapy vs. distal splenorenal shunt in the elective treatment of variceal hemorrhage. Hepatology. 1988;8(2):441-2.
32. Warren WD, Zeppa R, Fomon JJ. Selective trans-splenic decompression of gastroesophageal varices by distal splenorenal shunt. Ann Surg. 1967;166(3):437-55.
33. Keller FS, Farsad K, Rosch J. The Transjugular Intrahepatic Portosystemic Shunt: Technique and Instruments. Tech Vasc Interv Radiol. 2016;19(1):2-9.
34. Busk TM, Bendtsen F, Henriksen JH, Fuglsang S, Clemmesen JO, Larsen FS, et al. Effects of transjugular intrahepatic portosystemic shunt (TIPS) on blood volume distribution in patients with cirrhosis. Dig Liver Dis. 2017;49(12):1353-9.
35. Trastek VF, Pairolero PC, Joyce JW, Hollier LH, Bernatz PE. Splenic artery aneurysms. Surgery. 1982;91(6):694-9.
36. Veluppillai C, Perreve S, de Kerviler B, Ducarme G. [Splenic arterial aneurysm and pregnancy: A review]. Presse Med. 2015;44(10):991-4.
37. Ouchi T, Kato N, Nakajima K, Higashigawa T, Hashimoto T, Chino S, et al. Splenic Artery Aneurysm Treated With Endovascular Stent Grafting: A Case Report and Review of Literature. Vasc Endovascular Surg. 2018;52(8):663-8.
38. Mattar SG, Lumsden AB. The management of splenic artery aneurysms: experience with 23 cases. Am J Surg. 1995;169(6):580-4.
39. Schimmer JA, van der Steeg AF, Zuidema WP. Splenic function after angioembolization for splenic trauma in children and adults: A systematic review. Injury. 2016;47(3):525-30.
40. Pothmann CEM, Sprengel K, Alkadhi H, Osterhoff G, Allemann F, Jentzsch T, et al. [Abdominal injuries in polytraumatized adults : Systematic review]. Unfallchirurg. 2018;121(2):159-73.
41. Mayglothling JA, Haan JM, Scalea TM. Blunt splenic injuries in the adolescent trauma population: the role of angiography and embolization. J Emerg Med. 2011;41(1):21-8.
42. Coccolini F, Montori G, Catena F, Kluger Y, Biffl W, Moore EE, et al. Splenic trauma: WSES classification and guidelines for adult and pediatric patients. World J Emerg Surg. 2017;12:40.
43. Crooker KG, Howard JM, Alvarado AR, McDonald TJ, Berry SD, Green JL, et al. Splenic Embolization After Trauma: An Opportunity to Improve Best Immunization Practices. J Surg Res. 2018;232:293-7.

44. Armstrong RA, Macallister A, Walton B, Thompson J. Successful non-operative management of haemodynamically unstable traumatic splenic injuries: 4-year case series in a UK major trauma centre. Eur J Trauma Emerg Surg. 2018.
45. Wong YC, Wu CH, Wang LJ, Chen HW, Yuan KC, Lin BC, et al. Distal embolization versus combined embolization techniques for blunt splenic injuries: comparison of the efficacy and complications. Oncotarget. 2017;8(56):95596-605.
46. Gates RL, Price M, Cameron DB, Somme S, Ricca R, Oyetunji TA, et al. Non-operative management of solid organ injuries in children: An American Pediatric Surgical Association Outcomes and Evidence Based Practice Committee systematic review. J Pediatr Surg. 2019.
47. Rong JJ, Liu D, Liang M, Wang QH, Sun JY, Zhang QY, et al. The impacts of different embolization techniques on splenic artery embolization for blunt splenic injury: a systematic review and meta-analysis. Mil Med Res. 2017;4:17.
48. Haan JM, Biffl W, Knudson MM, Davis KA, Oka T, Majercik S, et al. Splenic embolization revisited: a multicenter review. J Trauma. 2004;56(3):542-7.
49. Freeman C, Moran V, Fang A, Isreal H, Ma S, Vyas K. Nonoperative Management of Blunt Splenic Trauma: Outcomes of Gelfoam Embolization of the Splenic Artery. J Emerg Trauma Shock. 2018;11(4):293-7.
50. de Rooij T, Sitarz R, Busch OR, Besselink MG, Abu Hilal M. Technical Aspects of Laparoscopic Distal Pancreatectomy for Benign and Malignant Disease: Review of the Literature. Gastroenterol Res Pract. 2015;2015:472906.
51. Fernandez-Cruz L, Martinez I, Gilabert R, Cesar-Borges G, Astudillo E, Navarro S. Laparoscopic distal pancreatectomy combined with preservation of the spleen for cystic neoplasms of the pancreas. J Gastrointest Surg. 2004;8(4):493-501.
52. Fernandez-Cruz L, Orduna D, Cesar-Borges G, Lopez-Boado MA. Distal pancreatectomy: en-bloc splenectomy vs spleen-preserving pancreatectomy. HPB (Oxford). 2005;7(2):93-8.
53. Fernandez-Cruz L, Poves I, Pelegrina A, Burdio F, Sanchez-Cabus S, Grande L. Laparoscopic Distal Pancreatectomy for Pancreatic Tumors: Does Size Matter? Dig Surg. 2016;33(4):290-8.
54. Juo YY, King JC. Robotic-assisted spleen preserving distal pancreatectomy: a technical review. J Vis Surg. 2017;3:139.
55. He Z, Qian D, Hua J, Gong J, Lin S, Song Z. Clinical comparison of distal pancreatectomy with or without splenectomy: a meta-analysis. PLoS One. 2014;9(3):e91593.
56. Jain G, Chakravartty S, Patel AG. Spleen-preserving distal pancreatectomy with and without splenic vessel ligation: a systematic review. HPB (Oxford). 2013;15(6):403-10.
57. Shi N, Liu SL, Li YT, You L, Dai MH, Zhao YP. Splenic Preservation Versus Splenectomy During Distal Pancreatectomy: A Systematic Review and Meta-analysis. Ann Surg Oncol. 2016;23(2):365-74.
58. Taniguchi LU, Correia MD, Zampieri FG. Overwhelming post-splenectomy infection: narrative review of the literature. Surg Infect (Larchmt). 2014;15(6):686-93.
59. Morris DH, Bullock FD. The Importance of the Spleen in Resistance to Infection. Ann Surg. 1919;70(5):513-21.
60. Linet MS, Nyren O, Gridley G, Mellemkjaer L, McLaughlin JK, Olsen JH, et al. Risk of cancer following splenectomy. Int J Cancer. 1996;66(5):611-6.
61. Likhite VV. Immunological impairment and susceptibility to infection after splenectomy. JAMA. 1976;236(12):1376-7.
62. Finnegan OC, Hawkey PM. Overwhelming post-splenectomy infection with group B Streptococcus. Postgrad Med J. 1981;57(665):202-3.

63. Egawa S, Okada T, Motoi F, Rikiyama T, Katayose Y, Unno M. Distal pancreatectomy (with video). J Hepatobiliary Pancreat Sci. 2012;19(2):135-40.
64. Kimura W, Inoue T, Futakawa N, Shinkai H, Han I, Muto T. Spleen-preserving distal pancreatectomy with conservation of the splenic artery and vein. Surgery. 1996;120(5):885-90.
65. Papatriantafyllou A, Mavromatis T, Demestiha T, Filippou D, Skandalakis P. A Modified Technique for Laparoscopic Spleen Preserving Distal Pancreatectomy. Case Rep Surg. 2018;2018:1978362.
66. Nagakawa Y, Sahara Y, Hosokawa Y, Takishita C, Kasuya K, Tsuchida A. The Straightened Splenic Vessels Method Improves Surgical Outcomes of Laparoscopic Distal Pancreatectomy. Dig Surg. 2017;34(4):289-97.
67. Nakamura Y, Matsushita A, Mizuguchi Y, Katsuno A, Uchida E. Study on laparoscopic spleen preserving distal pancreatectomy procedures comparing splenic vessel preservation and non-preservation. Transl Gastroenterol Hepatol. 2016;1:27.
68. Jean-Philippe A, Alexandre J, Christophe L, Denis C, Masson B, Fernandez-Cruz L, et al. Laparoscopic spleen-preserving distal pancreatectomy: splenic vessel preservation compared with the Warshaw technique. JAMA Surg. 2013;148(3):246-52.
69. Li BQ, Qiao YX, Li J, Yang WQ, Guo JC. Preservation or Ligation of Splenic Vessels During Spleen-Preserving Distal Pancreatectomy: A Meta-Analysis. J Invest Surg. 2018:1-16.
70. Partelli S, Cirocchi R, Randolph J, Parisi A, Coratti A, Falconi M. A systematic review and meta-analysis of spleen-preserving distal pancreatectomy with preservation or ligation of the splenic artery and vein. Surgeon. 2016;14(2):109-18.
71. Yongfei H, Javed AA, Burkhart R, Peters NA, Hasanain A, Weiss MJ, et al. Geographical variation and trends in outcomes of laparoscopic spleen-preserving distal pancreatectomy with or without splenic vessel preservation: A meta-analysis. Int J Surg. 2017;45:47-55.
72. Yu X, Li H, Jin C, Fu D, Di Y, Hao S, et al. Splenic vessel preservation versus Warshaw's technique during spleen-preserving distal pancreatectomy: a meta-analysis and systematic review. Langenbecks Arch Surg. 2015;400(2):183-91.
73. Song J, He Z, Ma S, Ma C, Yu T, Li J. Clinical Comparison of Spleen-Preserving Distal Pancreatectomy With or Without Splenic Vessel Preservation: A Systematic Review and Meta-Analysis. J Laparoendosc Adv Surg Tech A. 2019;29(3):323-32.
74. Baldwin KM, Katz SC, Espat NJ, Somasundar P. Laparoscopic spleen-preserving distal pancreatectomy in elderly subjects: splenic vessel sacrifice may be associated with a higher rate of splenic infarction. HPB (Oxford). 2011;13(9):621-5.
75. Paiella S, De Pastena M, Korrel M, Pan TL, Butturini G, Nessi C, et al. Long term outcome after minimally invasive and open Warshaw and Kimura techniques for spleen-preserving distal pancreatectomy: International multicenter retrospective study. Eur J Surg Oncol. 2019.